

Uloga proliferacijskih i diferencijacijskih čimbenika u ranom razvoju ljudskog oka

Matas, Anita

Doctoral thesis / Disertacija

2017

Degree Grantor / Ustanova koja je dodijelila akademski / stručni stupanj: **University of Split, School of Medicine / Sveučilište u Splitu, Medicinski fakultet**

Permanent link / Trajna poveznica: <https://um.nsk.hr/um:nbn:hr:171:615893>

Rights / Prava: [In copyright](#) / [Zaštićeno autorskim pravom.](#)

Download date / Datum preuzimanja: **2025-02-18**



Repository / Repozitorij:

[MEFST Repository](#)



SVEUČILIŠTE U SPLITU
MEDICINSKI FAKULTET

ANITA MATAS, dr. med.

ULOGA PROLIFERACIJSKIH I DIFERENCIJACIJSKIH
ČIMBENIKA U RANOM RAZVOJU LJUDSKOG OKA

DOKTORSKA DISERTACIJA

Split, 2017.

SVEUČILIŠTE U SPLITU
MEDICINSKI FAKULTET

ANITA MATAS, dr. med.

ULOGA PROLIFERACIJSKIH I DIFERENCIJACIJSKIH
ČIMBENIKA U RANOM RAZVOJU LJUDSKOG OKA

DOKTORSKA DISERTACIJA

Split, 2017.

Zavod za anatomiju, histologiju i embriologiju

Sveučilište u Splitu, Medicinski fakultet

Voditeljica rada: izv. prof. dr. sc. Katarina Vukojević, dr. med.

ZAHVALA

Pišući ovu zahvalu postajem svjesna da je došao kraj jednog puta koji su obilježili mnogi dobri ljudi i jako pozitivna iskustva. Stoga bih se htjela zahvaliti osobama koje su mi pomogle u izradi ovog rada i zbog kojih mi je proteklih pet godina predstavljao novi izazov u profesionalnom smislu.

Najveće HVALA mojoj mentorici, prof.dr.sc. Katarini Vukojević, koja je najzaslužnija da ova disertacija uopće postoji. Ona je imala najveći utjecaj na moje znanstveno razmišljanje i moj profesionalni razvoj u istraživačkom području u posljednjih pet godina. Hvala na svim savjetima kojima me naučila funkcionirati u svijetu znanosti, ali i puno više od toga. Hvala na prenesenom znanju, podršci i strpljenju, te vjeri u mene.

Drugo veliko HVALA prof. dr. sc. Mirni Saragi-Babić koja mi je omogućila da budem dio njenog tima, pomogla u osmišljavanju i usmjeravanju istraživanja, hvala na pomoći, savjetima i potpori.

Tijekom doktorskog istraživanja surađivala sam gotovo sa svim kolegama na Zavodu za anatomiju, histologiju i embriologiju, te bih se željela svima zahvaliti na pomoći i savjetima. Hvala svima onima s kojima sam na jutarnjim kavama u Laboratoriju Zavoda započinjala "brain storming" i planirala istraživanje.

I na kraju, hvala mom suprugu, koji mi je svojom ljubavlju, razumjevanjem i potporom pomogao da ovu disertaciju završim. Hvala mojim roditeljima i sestrama koji su me podržavali i pratili tijekom mog čitavog obrazovanja, od školske klupe do doktorata.

Sadržaj

1. UVOD.....	1
1.1. Oko kao organ vida.....	1
1.2. Embrionalni razvoj ljudskog oka.....	3
1.3. Spoznaje o ranom razvoju oka; oko kao model za proučavanje proliferacije, diferencijacije i neurogeneze	6
1.4. Uloga nestina u razvoju oka	8
1.5. Uloga Oct-4 u razvoju oka.....	9
1.6. Uloga Ki-67 u razvoju oka	10
1.7. Uloga alfa-tubulina u razvoju oka	10
1.8. Uloga S100 u razvoju oka	10
1.9. Uloga PGP9.5 u razvoju oka	11
1.10. Uloga IB4 u razvoju oka.....	11
1.11. Uloga NF200 u razvoju oka.....	12
1.12. Uloga TH u razvoju oka	13
1.13. Uloga ChAT u razvoju oka.....	13
1.14. Problematika istraživanja	13
2. CILJ RADA I HIPOTEZE.....	15
3. ISPITANICI I POSTUPCI.....	16
3.1. Ispitanici	16
3.2. Postupci	16
3.2.1. Bojenje trostrukom imunofluorescencijom.....	16
3.2.2. Semi-kvantifikacija	18
3.2.3. Statistička raščlamba	18
3.3. Etička načela.....	19
4. REZULTATI.....	20
4.1. Embrionalno razdoblje (5. do 8. razvojni tjedan).....	20

4.2.	Rano fetalno razdoblje (9. do 12. razvojni tjedan)	20
4.3.	Izražaj nestina i PGP9.5.....	22
4.4.	Izražaj PGP9.5 i S100.....	24
4.5.	Izražaj Ki-67 i nestina.....	28
4.6.	Izražaj Oct-4 i alfa-tubulina.....	28
4.7.	Izražaj IB4	35
4.8.	Izražaj NF200	36
4.9.	Izražaj TH.....	42
4.10.	Izražaj ChAT	45
5.	RASPRAVA	51
6.	ZAKLJUČCI.....	59
7.	LITERATURA	63
8.	SAŽETAK	72
9.	SUMMARY.....	74
10.	ŽIVOTOPIS	75

POPIS OZNAKA I KRATICA

nestin – intermedijarni filament

Oct-4 – oktamer-vezujući transkripcijski čimbenik 4, biljeg matičnosti, transkripcijski čimbenik 1 (POU5F1)

Ki-67 – jezgrina bjelančevina, proliferacijski čimbenik

alfa-tubulin – biljeg za primarnu ciliju, bjelančevina koja izgrađuje mikrotubule u stanicama

S100 – kalcij-vezujuća bjelančevina

PGP9.5 – neuron-genski produkt, bjelančevina 9.5, ubikvitin C- terminalna hidrolaza (UCHL-1)

IB4 – glikoprotein izolektin B4

NF200 – neurofilament 200

TH – tirozin hidroksilaza

ChAT – kolin acetil transferaza

1. UVOD

1.1. Oko kao organ vida

Ljudsko oko (*organum visus*) je parni organ, visoko specijaliziran za pretvaranje svjetlosti u živčane impulse koji se skupljaju, opremaju i obrađuju u središnjem živčanom sustavu (1). Prednji prozirni dijelovi oka lome zrake svjetlosti projicirajući umanjenju i obrnutu sliku na fotosenzitivnu mrežnicu gdje se u specijaliziranim živčanim stanicama obavlja pretvorba u električne živčane impulse. Oko je najvažnije ljudsko osjetilo jer njime primamo 90% svih informacija iz okoline. Omogućuje točno određivanje oblika, svjesnu percepciju svjetla, boje odbijene od predmeta i percepciju dubine (1).

Očna jabučica (*bulbus oculi*) ima tri ovojnice. Vanjsku vezivnu ovojnicu (*tunica fibrosa bulbi*) čine fibrozna bjeloočnica (*sclera*) i prozirna rožnica (*cornea*). Bjeloočnica daje oku oblik i čvrstoću, te zauzima stražnji, veći (4/5) dio vanjske ovojnice. Na nju se pripajaju vanjski očni mišići. Svako oko pokreće šest očnih mišića: četiri ravna i dva kosa mišića. Očna jabučica je pokretljiva oko sve tri osi, poput kuglastog zgloba. Sprijeda se bjeloočnica nastavlja u rožnicu (prednji dio, 1/5 vanjske očne ovojnice) u prijelaznoj brazdi koja se zove limbus. Rožnica se histološki sastoji od pet slojeva: epitel, Bowmanova membrana, stroma, Descemetova membrana i endotel. Tkivo rožnice je najgušće opskrbljeno tkivo osjetnim živčanim završecima u čitavom organizmu. Rožnica mora biti prozirna da bi svjetlost mogla ulaziti u oko, stoga nema krvnih žila (1, 2).

Srednju očnu ovojnicu ili uveu čine žilnica (*choroidea*), šarenica (*iris*) i cilijarno, tj. zrakasto tijelo (*corpus ciliare*). Žilnica je prokrvljena mnogim krvnim žilama i sadrži pigment melanin što joj daje tamnu boju. Histološki je građena od četiri sloja: lamina suprachoroidalis koja prilježe uz bjeloočnicu, lamina vascularis, lamina choriocapillaris koja ima važnu ulogu u prehranjivanju mrežnice, te Bruchova membrana koja prilježe uz mrežnicu. Zrakasto tijelo se nastavlja na žilnicu u razini leće i pruža se do korijena šarenice. Na poprečnom presjeku je oblika trokuta, a zapravo je kružno zadebljanje kojeg najvećim dijelom izgrađuje cilijarni mišić (*m. ciliaris*) koji je inerviran parasimpatičim vlaknima. Dvije najvažnije funkcije cilijarnog tijela su proizvodnja očne vodice i akomodacija. Cilijarni nastavci (*processus ciliares*) su izdanci cilijarnog tijela na koje se nastavljaju zonularna vlakna (*zonule ciliares*) koja se hvataju za čahuru leće u području ekvatora. Šarenica je prednji dio srednje očne ovojnice. Nalazi se između leće i rožnice te ima otvor u sredini, zjenicu (*pupilla*) kojom se regulira količina svjetla koje ulazi u oko. Šarenica također resorbira očnu vodicu. Histološki

je građena od tri sloja: epitel, stroma i endotel. U stromi se nalaze glatki mišići šarenice (*m. sphincter* i *m. dilatator pupillae*) koji reguliraju veličinu zjenice i inervirani su parasimpatičkim i simpatičkim vlaknima. Boja šarenice ovisi o pigmentnim stanicama, melanocitima, u stromi šarenice: što je njihov broj veći, boja šarenice je tamnija, tako najviše pigmenta sadrže tamnosmeđe šarenice, a najmanje pigmenta imaju plave šarenice (1, 2).

Unutrašnju očnu ovojnici čini mrežnica (*retina*) koja ima dva dijela: optički (*pars optica retinae*) i slijepi (*pars caeca retinae*) koji izgrađuje dio šarenice (*pars iridica retinae*) i cilijarnog tijela (*pars ciliaris retinae*). Mrežnica je poluprozirna membrana koja je embriološki izdanak središnjeg živčanog sustava. Histološki je građena od deset slojeva: pigmentnog epitela koji se zove retinalni pigmentni epitel (RPE) i preostalih devet slojeva neuralne mrežnice (neurosenzona mrežnica ili neuroretina). Neurosenzorni dio mrežnice se sastoji od vanjskog sloja fotoreceptora, čunjića i štapića, zatim srednjeg sloja kojeg čine bipolarni neuroni, te unutrašnjeg sloja ganglijskih stanica. Sloj fotoreceptora i bipolarnih neurona povezuju sinapse koje čine vanjski mrežasti sloj, dok sloj bipolarnih i ganglijskih stanica povezuju sinapse koje čine unutarnji mrežasti sloj. Uz te stanice, u mrežnici se još nalaze stanice koje nisu pravilno raspoređene po slojevima: horizontalne i amakrine stanice te potporne stanice, neuroglija ili Müllerove stanice. Ganglijske stanice pružaju aksone koji se skupljaju oblikujući vidni živac (*n. opticus*). Mjesto gdje vidni živac napušta očnu jabučicu naziva se papila vidnog živca (*papilla n. optici*) ili slijepa pjega jer na tom mjestu nema fotoreceptora. Dio mrežnice odgovoran za oštrinu vida je žuta pjega (*macula lutea*) i nalazi se na stražnjem polu oka. Žuta pjega je središnji dio mrežnice gdje su fotoreceptori čunjići najgušće raspoređeni (1).

Sadržaj očne jabučice čine očna vodica (*humor aquosus*), leća (*lens crystallina*) i staklasto tijelo (*corpus vitreum*). Nastavci cilijarnog tijela proizvode očnu vodicu koja se izlučuje u stražnju očnu sobicu, prostor između leće i šarenice. Kroz zjenični otvor očna vodica cirkulira u prednju očnu sobicu, prostor između šarenice i rožnice. Leća je elastična i prozirna tvorba bikonveksnog oblika koja sudjeluje u akomodaciji oka. Nalazi se između šarenice i staklastog tijela, a zonulama je povezana s cilijarnim tijelom. Okružena čahurom ili lećnom kapsulom, građena je od lećnih vlakana, a na prednjem dijelu leće nalazi se epitel. Staklasto tijelo ili staklovina je prozirni gel koji ispunjava očnu šupljinu između leće i mrežnice i čini 4/5 volumena oka (1, 2).

1.2. Embrionalni razvoj ljudskog oka

Razvoj oka kod kralježnjaka je složen i dinamičan proces koji proizlazi iz staničnih interakcija između više različitih izvora, uključujući zid diencephalona, podležeg površinskog ektoderma i migraciju stanica neuralnog grebena koje stvaraju vrlo organizirane i specijalizirane strukture (3).

Prvi znak razvoja oka kod ljudskog embrija jest pojava dvije očne udubine na lateralnim stranama prednjeg mozga ili prosencefalona 22. dana gestacije (Shema 1a). Očne udubine se zatim povećavaju i dva dana kasnije očna udubina postaje očni mjehurić (4), koji leži vrlo blizu površinskog ektoderma (Shema 1b). Blizak kontakt potreban je za indukciju lećne plakode sa susjednim neuroepitelom očnih mjehurića (Shema 1b) (5). U površinskom ektodermu lećna plakoda se formira 28. dana gestacije (Shema 1b). Kao rezultat interakcije s lećnom plakodom, vanjske površine očnog mjehurića se u 5. tjednu uvlače prema unutra (Shema 1c) i oblikuju očni vrč. Prilikom invaginacije oblikuju se vanjski i unutarnji zid iz kojih se postupno diferenciraju različite stanične populacije.

Krajem 8. tjedna stanice vanjskog zida tvore pigmentni sloj mrežnice (Shema 2) iz kojeg će se razviti retinalni pigmentni epitel. Unutrašnji zid u stražnje 4/5 oćnog vrća čini neuralnu mrežnicu (Shema 2) iz koje će se razviti preostalih devet slojeva mrežnice i zove se vidni dio mrežnice (*pars optica retinae*). U tom sloju stanice brzo proliferiraju i generiraju niz glija-stanica, ganglijskih stanica, neurona, interneurona i neurona osjetljivih na svjetlo – fotoreceptora (5). Tijekom ljudskog razvoja mrežnica poćinje kao jedan neuroblastićni sloj proliferirajućih stanica. Proliferacija nastavlja tijekom ranog razvoja fetusa do 12. tjedna (6). U tom razdoblju neuroblastićni sloj se sastoji od vanjskog i unutarnjeg neuroblastićnog sloja do trenutka nastanka postmitotićkih faza. U tijeku daljnje diferencijacije neuroblasti ulaze u završnu mitozu oko 14. tjedna gestacije, kada mitozu prestaje u središnjem dijelu mrežnice (7).

Daljnjim formiranjem optićkog vrća tijekom razvoja u neuralnoj mrežnici diferenciraju se sedam razlićtih tipova neurona i glija, dovodeći do slojevite građe mrežnice sa stanićnim tijelima organiziranim u tri nuklearna sloja, odvojeni pleksiformnim slojevima koji su stvoreni njihovim sinaptićkim projekcijama (5, 8). Ova razina složenosti zahtijeva finu ravnotežu u razvoju stanićnih procesa, uključujući i sudbinu specifićnih neurona, put aksona i stvaranja sinapsi (3). Unutrašnji zid prednje 1/5 oćnog vrća trajno ostane kao jedan sloj

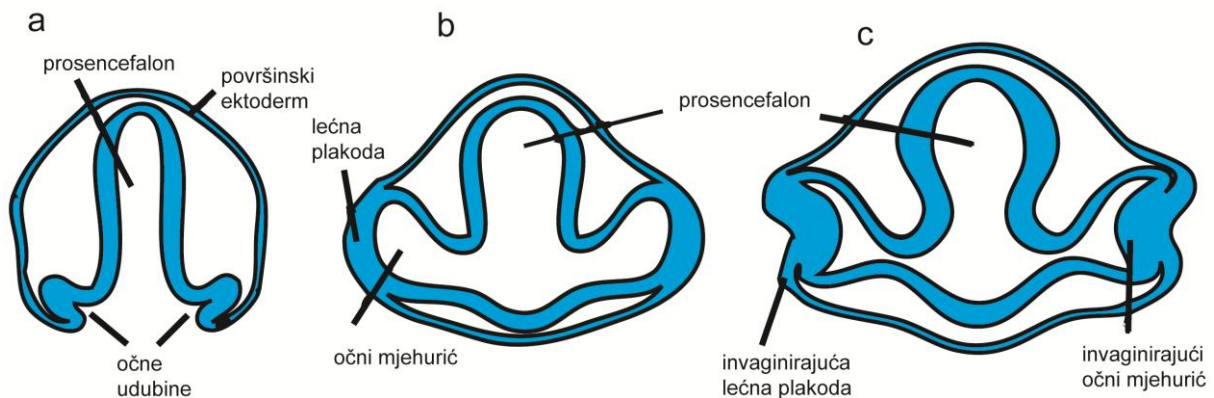
epitelnih stanica uz pigmentni epitel i zove se slijepi dio mrežnice (*pars caeca retinae*). Iz tog dijela će nastati buduća šarenica i cilijarno tijelo (9).

Neuroektodermalni očni mješurić povezan je s lumenom primitivnog mozga pomoću očnog drška iz kojeg će kasnije nastati vidni živac (Shema 2) (5). Krvne žile ulaze u oko preko očnog drška na dnu očnog mješurića poznato kao koroidna fisura.

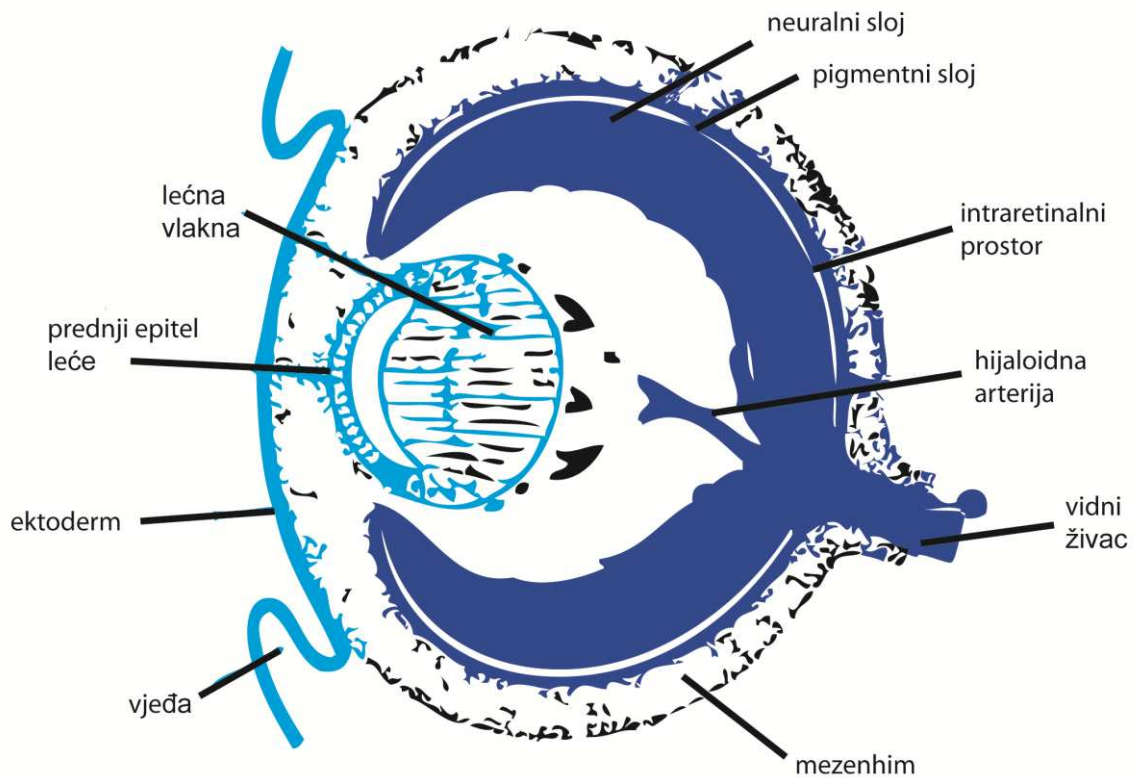
Leća se razvija iz zadebljanja površinskog ektoderma (plakode) sličnim postupkom invaginacije (Shema 1b, c), a potkraj 7. tjedna primarna lećna vlakna ispunjavaju šupljinu lećnog mješurića (Shema 2) (10). Rožnica nastaje odvajanjem leće od površinskog ektoderma, u koju useljavaju stanice neuralnog grebena (Shema 2) (5). Stroma rožnice nastaje od stanica koje dolaze od periokularnog mezenhima, derivata neuralnog grebena (Shema 2).

Krajem 5. tjedna mezenhim u potpunosti okružuje očni vrč te se uskoro diferencira u vanjski i unutarnji sloj. Od unutrašnjeg sloja mezenhima razvija se žilnica, dok se bjeloočnica razvija od vanjskog sloja.

Zaključno, glavne strukture oka su sastavljene od tri glavna izvora: neuralni ektoderm formira mrežnicu, površinski ektoderm stvara leću i dio rožnice, a neuralni greben stvara preostali dio rožnice (5).



Shema 1. a) Presjek kroz prosencefalon embrija 22. dana gestacije s očnim udubinama na lateralnim stranama. b) Presjek kroz prosencefalon embrija 4 tjedna gestacije. Očne udubine postaju očni mješurić koji su u bliskom kontaktu s površinskim ektodermom i induciraju razvoj lećne plakode. c) Presjek kroz prosencefalon embrija veličine 5 mm. Invaginacija očnog mješurića oblikuje očni vrč.



Shema 2. Presjek kroz oko embrija u 7. tjednu razvoja. Prilikom invaginacije oblikuju se vanjski i unutarnji zid iz kojih se postupno diferenciraju pigmentni i neuralni sloj mrežnice odvojeni intraretinalnim prostorom. Očni mjehurić povezan je s lumenom primitivnog mozga pomoću očnog drška iz kojeg će kasnije nastati vidni živac. Krvne žile ulaze u oko preko očnog drška na dnu očnog mjehurića. Primarna lećna vlakna ispunjavaju šupljinu lećnog mjehurića. Rožnica nastaje odvajanjem leće od površinskog ektoderma, a stroma rožnice nastaje od okolnog mezenhima.

1.3. Spoznaje o ranom razvoju oka; oko kao model za proučavanje proliferacije, diferencijacije i neurogeneze

Iako se histološka i funkcionalna svojstva tijekom razvoja oka obično ne razlikuju između vrsta kralježnjaka (11), karakteristične razlike u ljudskim staničnim strukturama tijekom razvoja oka i dalje postoje. Međutim, budući da su istraživanja o ranom razvoju ljudskog oka rijetka, i dalje ostaje nepoznato kako različite vrste stanica formiraju strukture oka, kako se različite stanične linije razlikuju od njihovih stanica prethodnika te koji čimbenici sudjeluju i usklađuju taj proces. Zbog složenosti razvoja ljudske mrežnice i integracije vidnih funkcija, važno je razumjeti temeljni obrazac diferencijacije neurona i sinaptogenezu. Znanje o normalnom tijeku razvoja ljudskog oka pomaže nam razjasniti kako poremećaji u razvoju mogu biti uključeni u nastanak degenerativnih bolesti mrežnice, kao što su makularna degeneracija ili retinitis pigmentosa. Brojni molekularni čimbenici omogućili su otkrivanje različitih neuronskih podtipova u razvoju ljudske mrežnice.

Mrežnica je prikladan model za proučavanje procesa neurogeneze i stratifikacije središnjeg živčanog sustava kod kralježnjaka. Neurosenzorna mrežnica se sastoji od šest glavnih tipova neurona i jedne vrste glija stanice, Müllerove stanice. Kod odraslih, mrežnica se sastoji od tri nuklearna ili zrnata sloja (vanjski nuklearni, unutarnji nuklearni i sloj ganglijskih stanica), koji su odijeljeni s dva pleksiformna ili mrežasta sloja (vanjski pleksiformni i unutarnji pleksiformni sloj), koji čine sinapse. Apikalni, vanjski zrnati ili nuklearni sloj sadrži fotoreceptore: čunjiće i štapiće. Unutarnji zrnati ili nuklearni sloj sadrži bipolarne, amakrine, horizontalne i Müllerove glija stanice, dok sloj ganglijskih stanica, na bazalnoj strani mrežnice, sadrži ganglijske i raseljene amakrine stanice. Vid započinje s apsorpcijom svjetlosti u fotoreceptorima, specijaliziranim osjetnim neuronima, koji pretvaraju svjetlo u električni signal. Taj električni signal se integrira i obrađuje u interneuronima (bipolarne, horizontalne i amakrine stanice) i ganglijskim stanicama, te prenosi u mozak putem vidnog živca. Bipolarne stanice povezuju fotoreceptore s ganglijskim stanicama prenoseći informaciju iz jednog sloja u drugi. Horizontalne stanice spajaju vanjski pleksiformni sloj s fotoreceptorima, dok amakrine stanice spajaju unutarnji pleksiformni sloj i ganglijske stanice. Obje vrste stanica integriraju i modificiraju vidni učinak mrežnice. Horizontalne stanice su uključene u poboljšanje kontrasta, dok amakrine stanice pružaju povratnu informaciju o vidnom stimulusu ganglijskim i bipolarnim stanicama. Müllerove

stanice su jedine ne-neuronske stanice u neurosenzornoj mrežnici i pružaju potporu tijekom homeostaze (12).

Procesi koji dovode do formiranja troslojne strukture kod odraslih iz jednoslojnog neuroepitela nisu dobro poznati. Široko prihvaćena shema postulira pregrađivanje primitivnog neuroepitela mrežnice u unutarnji i vanjski neuroblastični sloj koji su prostorno odijeljeni prostorom bez stanica. Ovaj prostor je nazvan prijelazni fibrozni sloj Chievitz nakon što ga je opisao Chievitz u ljudskom fetusu. Prema tome, iz unutrašnjeg neuroblastičnog sloja nastaju buduće ganglijske, amakrine i Müllerove stanice, dok će iz vanjskog neuroblastičnog sloja nastati bipolarne, horizontalne i stanice fotoreceptora. Sudbina samog Chievitzovog sloja još nije poznata (13).

Neuroblastični sloj je proliferacijska zona unutarnjeg sloja očnog vrča koja se sastoji od mrežničnih progenitornih stanica. Tijekom ranog razvoja, te stanice se simetrično dijele, povećavajući broj nezrelih stanica u novonastalom očnom vrču (14). Zatim, stanice se počinju asimetrično dijeliti, proizvodeći jednu stanicu koja diferencira i drugu stanicu koja se i dalje dijeli kao matična stanica. Multipotentne mrežnične progenitorne stanice prolaze kroz niz promjena, kompetencija matičnosti je prolazna i određena integracijom eksprimirajućih transkripcijskih faktora i utjecajem okoliša. Tijekom razdoblja diferencijacije, progenitorna stanica se može diferencirati u nekoliko staničnih tipova mrežnice u bilo kojem trenutku. Nakon što progenitorna stanica prođe svoju posljednju mitozu, predodređena za određenu sudbinu, ona postaje prekursorska stanica (15). Mrežnične prekursorske stanice migriraju iz neuroblastičnog sloja, prema potencijalnom sloju gdje će boraviti kao zrele stanice. Konačno, pred kraj retinogeneze, obje stanice ulaze u terminalni dio staničnog ciklusa, kada sve stanice prijeđu u postmitotsku fazu (7).

Neurosenzorna mrežnica je nastala iz distalnog/ventralnog dijela očnog mjehurića, protruzijom neuroektoderma neuralne cijevi na razini diencefalona. Očni mjehurić se invaginira i formira dvostruko slojeviti očni vrč, čiji će unutarnji sloj stvoriti mrežnicu. Svi tipovi stanica u zreloj mrežnici nastaju iz diobe multipotentne mrežnične progenitorne stanice koja se nalazi u unutarnjem dijelu očnog vrča. Diferencijacija stanica započinje u središnjem dijelu unutarnjeg sloja očnog vrča i napreduje iz centra prema periferiji. Osim toga, različiti tipovi stanica mrežnice nastaju u zadanom kronološkom redoslijedu. Prvo nastaju ganglijske i horizontalne stanice, a zatim se preklapaju faze od nastanka fotoreceptora čunjića, amakrinih interneurona, fotoreceptora štapića, bipolarnih interneurona i, konačno, Müllerove glija

stanice (16, 17). Müllerove stanice imaju radijalne nastavke koji se protežu duž mrežnice od unutarnje do vanjske granične membrane. Mrežnične progenitorne stanice također imaju radijalne nastavke koji se pružaju debljinom mrežnice u razvoju. Jezgre progenitornih stanica migriraju između ventrikularnog sloja, gdje je mjesto stanične diobe, i unutarnjeg dijela mrežnice, gdje je mjesto sinteze DNA. Mrežnica se razvija na način centralno-periferno, prestanak diobe stanica i diferencijacija mrežnice se pojavljuju prvo u središnjem dijelu, a kasnije u perifernijim regijama mrežnice (7, 18). Na temelju toga ljudska mrežnica se diferencira između 11. i 30. tjedna gestacije, kada se u mrežnici više ne mogu otkriti progenitorne stanice (7, 19). Tijekom ovog razdoblja diferencirani neuroni i Müllerove stanice mogu se otkriti u središnjim regijama, proliferirajuće stanice su prisutne samo u perifernim regijama, a razdvaja ih područje prijelazne zone. Ovo područje se sastoji se od stanica koje prolaze kroz svoje konačne diobe, čije su stanice kćeri diferencirani neuroni i Müllerove stanice. Tricij timidin istraživanja su prethodno potvrdila da su stanice mrežnice nastale u dvije faze: rana faza u kojoj nastaju ganglijske stanice, horizontalne stanice i fotoreceptori čunjići, a u kasnijoj fazi amakrine stanice, bipolarne stanice i fotoreceptori štapići (20). Te studije su se temeljile na ugradnji označenog timidina tijekom sinteze DNA prije završne diobe stanice, te smatraju da su Müllerove stanice posljednje stanice mrežnice koje se diferenciraju. Müllerove stanice se smatraju analogne radijalnoj gliji korteksa. Obje vrste stanica imaju radijalne nastavke koji se pružaju cijelom debljinom korteksa/mrežnice i igraju ulogu u vođenju novonastalih neurona do njihovog pripadajućeg sloja (18).

Detalji o razvoju mrežnice *in utero* daju značajan uvid, što može pomoći u oblikovanju boljih dijagnostičkih kriterija i razvoju terapijskih modaliteta liječenja. Sveobuhvatni pregledi u literaturi koji se bave kronologijom i detaljima fetalnog razvoja u svim mrežničnim slojevima su rijetki. Diferencijacija mrežnice u fetalnom razdoblju ispitivana je kod ljudi (21, 22), i kod brojnih drugih vrsta kralješnjaka, kao što su svinje (23), majmuni (24), mačke (25), zamorci (26), kunići (27), štakori (28), tvorovi (29), hrčci (30) i pilići (31). Ovo istraživanje daje histološki pregled raznih promjena koje se događaju u različitim fazama fetalnog rasta ljudskog oka.

1.4. Uloga nestina u razvoju oka

U najranijim fazama razvoja oka, jedan od prvih biljega koji se pojavljuje u nezrelim stanicama je nestin, intermedijarni filament koji je klasificiran kao neurofilament tipa IV (32). Prvenstveno je izražen u neuroepitelnim matičnim stanicama (32), ali i u proliferirajućim

stanicama neuralnog podrijetla (33). Izražaj nestina se smanjuje s napredovanjem diferencijacije nezrelih stanica u neurone i astrocite (34). Stoga, kod ljudskog fetusa u mozgu broj nestin pozitivnih stanica je smanjen u drugom trimestru u usporedbi s prvim trimestrom, dok je broj astrocita i neurona povećan (35).

Nestin je do sada istraživana u razvoju zebaste ribice, a njegov izražaj pronađen je u mozgu i očima, gdje ima ključnu ulogu u zaštiti nezrelih stanica od apoptoze omogućujući tako njihovu diferencijaciju. S druge strane, pokazalo se da njegov nedostatak dovodi do pojačane apoptoze nezrelih progenitornih stanica te nastanka anomalija mozga, oka i moždanih živaca (36). Tijekom stanične diferencijacije, nestin se zamjenjuje specifičnim intermedijarnim filamenatima, kao što su neurofilament i glijalna fibrilarna kiselina (37). Dok je u razvoju mišjeg oka nestin izražen u očnom dršku, Müllerovim stanicama, mišićima oka, vlaknima i stanicama epitela leće te epitelu rožnice (38-40), kod odraslog miša ograničen je samo na astrocite očnog živca (38). U postnatalnom razdoblju, nestin je prisutan u mrežnici oka u štakora, a u ljudskom oku u trabekularnoj mreži i endotelu rožnice (41). Nestin je također otkriven u melanomima, neuroblastomima, glioblastomima i angiosarkomima u ljudi (42-45) i stoga je pogodan kao dijagnostički i prognostički biljeg za procjenu progresije i zloćudnosti tumora (46). Izražaj nestina pronađen je i nakon ozljede mozga kod štakora, u reaktivnim astrocitima (47).

Do sada su samo dva istraživanja ispitivala izražaj nestina tijekom razvoja ljudskog oka te je njegov izražaj otkriven u matičnim stanicama rožnice (48), neurosenzornom dijelu mrežnice, vidnom živcu, žilnici, bjeloočnici i leći (49).

1.5. Uloga Oct-4 u razvoju oka

Jedan od čimbenika koji ima važnu ulogu u održavanju stanične nezrelosti (matičnosti) i fenotipa nediferenciranih stanica tijekom razvoja je Oct-4 (oktamer-vezujući transkripcijski čimbenik 4) (50-52). Ektopični izražaj Oct3/4 u miševa dovodi do nastajanja displastične kože i oštećenja crijeva, kao posljedica povećanja broja nezrelih prekursorskih stanica (53). Ovaj se čimbenik također nalazi u matičnim stanicama različitih vrsta raka (54). Do sada je istraživana u embrijima sisavaca (53), na ljudskim bubrezima tijekom razvoja (55) kao i pluripotentnim ljudskim matičnim stanicama, ali ne i tijekom razvoja oka u čovjeka (56).

1.6. Uloga Ki-67 u razvoju oka

Tijekom razvoja, proces proliferacije prethodi diferencijaciji različitih tipova stanica, a važan je za normalan rast i oblikovanje oka. Ki-67 je jezgrina bjelančevina i jedan od najčešće korištenih proliferacijskih biljega. Kako je izražen u svim aktivnim fazama staničnog ciklusa (57), često se koristi u različitim istraživanjima i patohistološkoj dijagnostici (58). Dvije različite forme Ki-67, koje se pojavljuju tijekom staničnog ciklusa, razlikuju se po svojoj fosforilaciji i lokalizaciji u jezgri (58). Ki-67 se koristio za detekciju proliferirajućih stanica u inicijalnoj fazi neurogeneze kod odraslog štakora (57).

Ki-67 je do sada istraživan u ljudskom kasnom embrionalnom (59) i ranom fetalnom (60) razvoju oka, te u tkivu hipokampusa (61) i kore velikog mozga tijekom postnatalnog razdoblja (62).

1.7. Uloga alfa-tubulina u razvoju oka

Većinu razvojnih procesa poput proliferacije, diferencijacije i stanične smrti kontrolira primarna cilija, organela koja sudjeluje u različitim signalnim putovima presudnim za homeostazu tkiva. Osim navedenog, primarna cilija služi i za prijenos osjeta njuha, a svojstvena je i vanjskim dijelovima fotoreceptora u kralježnjaka (63-65). Acetilirani alfa-tubulin kao biljeg za primarnu ciliju prisutan je u njenim mikrotubulima (66, 67). Do sada, primarna cilija je istraživana u matičnim stanicama tijekom ranog embrionalnog razvoja (68), a opisana je u rožnici miša u postnatalnom razdoblju (69). U ljudskim tkivima, primarne cilije proučavane su u bubrežnim tubulima (55) i neuronima (70). Modificirana cilija analizirana je u fotoreceptorima mrežnice (71), dok je njezina disfunkcija u očima bila povezana s nepravilnom raspodjelom endotelnih stanica rožnice tijekom postnatalnog razdoblja (69). Međutim, dosadašnja istraživanja o ulozi primarne cilije u ranom razvoju ljudskog oka su nedostatna.

1.8. Uloga S100 u razvoju oka

S100 bjelančevina pripada obitelji bjelančevina niske molekularne težine koji se nalaze kod kralježnjaka. Postoji 21 tip bjelančevine S100. Važna je u regulaciji enzima i različitih funkcija unutar i izvan stanice, a obilježavaju je dva vezna mjesta za kalcij (72). S100 bjelančevine su uključene u regulaciju fosforilacije bjelančevina, faktora transkripcije, homeostazu kalcija, dinamiku sastojaka citoskeleta, aktivnost enzima, staničnog rasta i

diferencijacije, te upalnog odgovora (73). S100 bjelančevine su slične kalmodulinu, ali njihov izražaj je stanično specifičan i ovisi o čimbenicima okoliša, za razliku od kalmodulina koji je sveprisutni unutarstanični receptor za kalcij izražen u brojnim stanicama. S100 bjelančevine se također koriste kao stanični markeri u patološkoj anatomiji, korisni su kao biljezi za određene vrste tumora i upalne bolesti, te mogu posredovati u upali i djelovati kao antimikrobni lijekovi (74).

S100 bjelančevina je prisutna u stanicama koje potječu od neuralnog grebena, epitelnim stanicama i mezodermalnim stanicama, dok u izvanstaničnom matriksu regulacijski djeluje na upalne stanice, neurone, astrocite i mikrogliju (75). Ova bjelančevina je do sada istraživana u ljudskoj mrežnici tijekom kasnijeg razvoja fetalnog oka (76).

1.9. Uloga PGP9.5 u razvoju oka

Za procjenu prisutnosti diferenciranih neurona u tkivu koristi se neuron-specifični genski produkt - bjelančevina 9.5 (PGP9.5), koja pripada razredu ubikvitin C-terminalnih hidrolaza (77). Ova bjelančevina intenzivno je izražena u neuronima i neuroendokrinim stanicama kralježnjaka (78) što je dovelo do njezinog korištenja kao biljega inervacije u brojnim imunohistokemijskim istraživanjima (79-81) te u analizi neuroendokrinih tumora (82) i neuronalnih staničnih linija (83). U mrežnici štakora PGP9.5 prvi put se pojavljuje u populaciji neuroblasta (84), dok su istraživanja kod odraslih potvrdila njegovu prisutnost u mrežnici različitih životinjskih vrsta i ljudi (85). Jedino istraživanje koje je do sada istraživalo PGP9.5 i S100 bjelančevinu tijekom razvoja ljudskog oka provedeno je u kasnijim razvojnim fazama od onih koje se istražuju u ovom istraživanju (86).

1.10. Uloga IB4 u razvoju oka

Još jedan marker neurona je citoplazmatski glikoprotein izolektin B4 (IB4), član obitelji tetramerskih tip I izolektina (IA4, IA3B, IA2B2, IAB3 i IB4), koji je izoliran iz biljke *Griffonia simplicifolia*. IB4 obično se koristi kao biljeg osjetnih neurona koji imaju funkciju prijenosa boli, tj. nociceptora (87, 88). Postnatalno, istraživana je u mišjoj mrežnici, gdje je pronađen u sloju retinalnih ganglijskih stanica, unutarnjem i vanjskom pleksiformnom sloju (89). Međutim, IB4 nije specifičan samo za nociceptore, također je bio korišten kao marker za krvne žile (90, 91). IB4 je istraživana na modelu kisikom inducirane retinopatije kod miša (92), te je korišten kao biljeg endotelne stanice u mišjem modelu koroidalne neovaskularizacije (91). Kao marker vaskularnog endotela, izolektin B4 je naročito izražen u unutarnjem

nuklearnom sloju i vanjskom pleksiformnom sloju u očima odraslih štakora (93). Intravitalna primjena IB4 se koristi za identifikaciju neovaskularnih struktura posebno onih koje se nalaze unutar vaskularne mreže tumora (94, 95). Do sada, IB4 nije ispitan u strukturama ljudskog oka tijekom razvoja.

1.11. Uloga NF200 u razvoju oka

Neurofilament 200 (NF200) koristi se kao biljeg za osjetne neurone i pripada obitelji intermedijarnih filamenata, prisutnih u perikarionu i aksonima zrelih neurona (96). Neurofilamenti su intermedijarni filamenti veličine 10 nanometara. Glavna su komponenta neuronskog citoskeleta, te se vjeruje da funkcioniraju uglavnom kao strukturna potpora aksonima i reguliraju promjer aksona (97). Bjelančevine se sintetiziraju u tijelu stanice, zatim moraju putovati duž aksona do svoje krajnje destinacije. Tri su glavne podjedinice neurofilamenata (triplet neurofilamenata) prema molekularnoj masi: najniža (NF-L) 68-70 kDa, srednja (NF-M) 145-160 kDa i teška (NF-H) 200-220 kDa. Specifična protutijela na te tri bjelančevine koriste se za identifikaciju neurona i njihovih procesa u histološkim rezovima, u kulturi tkiva, te u neuropatologiji za razlikovanje neurona od glija stanica (98). Neurofilamenti igraju važnu ulogu u razvoju mozga, regeneraciji i održivosti citoskeleta, utječu na funkciju i dinamiku drugih elemenata citoskeleta kao što su mikrotubuli i filamenti aktina (99). Neurotransmitter glutamat, koji kod glaukoma pokazuje povišene ekstracelularne razine, može pospješiti fosforilaciju neurofilamenata i potiče akumulaciju neurofilamenata u tijelu neurona (100). Također, dokazano je da promjene intraokularnog tlaka utječu na organizaciju citoskeleta u astrocitima i različitim tkivima oka (101). U skladu s tim, dokazano je da se nakupljanje neurofilamenata u mrežničnim ganglijskim stanicama pojavljuje kod glaukoma (102, 103).

Kod čovjeka neurofilamenti se nalaze u odrasloj mrežnici u aksonima i tijelima ganglijskih stanica, dok se kod drugih sisavaca neurofilamenti pojavljuju i u horizontalnim (103, 104), bipolarnim te amakrinim stanicama (103). Tijekom razvoja do sada je izražaj NF200 primijećen u ganglijskim stanicama mrežnice sisavaca, postnatalno u horizontalnim stanicama mrežnice kunića (97, 105), ali njegova uloga nije istraživana tijekom razvoja ljudskog oka.

1.12. Uloga TH u razvoju oka

Tirozin hidroksilaza (TH) je enzim koji sudjeluje u stvaranju endogenih katekolamina. Katalizira hidroksilaciju tirozina u L-DOPA, prekursora dopamina, koji je, s druge strane, prekursor važnih neurotransmitera noradrenalina (norepinefrina) i adrenalina (epinefrina). Koristi se kao biljeg noradrenergičkih neurona i njihovih vlakana (106). Kod ljudi, enzim tirozin hidroksilaza je prisutan u središnjem živčanom sustavu (CNS), perifernim simpatičkim neuronima i u srži nadbubrežne žlijezde (107). TH je istraživao u vanjskom mrežastom sloju mrežnice, šarenici i cilijarnim nastavcima odraslih miševa (108), te u pigmentnom epitelu mrežnice fetalnih i albino miševa (109, 110) i amakrinim stanicama postnatalnih miševa i zamoraca (111, 112). TH je također nađen u amakrinim i horizontalnim stanicama mrežnice (113, 114) dok se na ljudskom fetusu TH istraživao u pterigopalatinom gangliju (115).

1.13. Uloga ChAT u razvoju oka

Kolin acetil transferaza (ChAT) je enzim odgovoran za sintezu neurotransmitera acetilkolina. ChAT katalizira prijenos acetilne grupe iz koenzima, acetil-CoA, na kolin stvarajući acetilkolin (ACh). ChAT se proizvodi u tijelu neurona i transportira u završetke živca, gdje je njegova koncentracija najviša. ChAT se u visokoj koncentraciji nalazi u živčanim završetcima neurona u središnjem i perifernom živčanom sustavu, a njegova prisutnost određuje stanicu kao kolinergični neuron (116). ChAT je do sada istraživao u *m. sphincter pupillae*, unutarnjem mrežastom sloju mrežnice odraslih miševa (108), te u amakrinim i horizontalnim stanicama mrežnice zamoraca (111).

1.14. Problematika istraživanja

U ovom istraživanju proučava se rana diferencijacija ljudskog oka prateći prostornu i vremensku raspodjelu čimbenika proliferacije i diferencijacije u histološkim rezovima ljudskog oka, uz imunohistokemijsku primjenu specifičnih biljega stanične proliferacije (Ki-67), nezrelih (matičnih) stanica (nestin i Oct-4), biljega primarne cilije (alfa-tubulin), potpornih stanica (S100) i različitih neuronalnih biljega (PGP9.5, TH, NF200, ChAT, IB4). Izražaj istraživanih razvojnih čimbenika ukazuje na njihovu važnost tijekom razvoja i oblikovanja oka, dok njihova prostorna i vremenska raspodjela prati diferencijaciju nezrelih (matičnih) stanica u smjeru specifičnih visoko diferenciranih staničnih linija. Promjene u njihovom prostornom i vremenskom rasporedu i međudjelovanju mogu dovesti do oštećenja vidne funkcije.

Dosadašnje se spoznaje o razvoju oka većinom temelje na životinjskim modelima i staničnim kulturama, dok su istraživanja o razvoju ljudskog oka vrlo oskudna i nepotpuna. Stoga je ovo prvo istraživanje koje analizira utjecaj istraživanih čimbenika na diferencijaciju visoko specifičnih staničnih linija iz nezrelih matičnih stanica tijekom ranog razvoja ljudskog oka.

2. CILJ RADA I HIPOTEZE

Cilj istraživanja jest primjenom imunohistokemijskog bojanja na histološkim rezovima ljudskog oka u razdoblju između 5. i 12. razvojnog tjedna:

1/ Proučiti vremensku i prostornu raspodjelu stanica u proliferaciji te promjenu u njihovom broju u mrežnici oka primjenom biljega Ki-67 i odgovarajućih statističkih metoda.

2/ Analizirati diferencijaciju stanica mrežnice ljudskog oka od primarno nezrelih stanica (primjenom biljega nestina, Oct-4 i acetiliranog alfa-tubulina) u specifične stanične linije.

3/ Odrediti pojavu potpornih stanica i različitih vrsta neurona tijekom rane diferencijacije ljudske mrežnice primjenom biljega S100, PGP9.5, TH, NF200, ChAT i IB4.

4/ Primjenom dvostrukog imunofluorescentnog bojanja analizirati ko-ekspresiju tj. istovremenu prisutnost nekoliko biljega u istoj stanici.

5/ Utvrditi slijed prostorno-vremenske interakcije istraživanih razvojnih čimbenika tijekom normalnog razvoja oka.

Hipoteza istraživanja

Čimbenici stanične proliferacije i diferencijacije koji usmjeravaju nastanak različitih visoko diferenciranih staničnih populacija od matičnih stanica u ljudskom oku od presudne su važnosti za normalni razvoj i oblikovanje ljudskog oka te uspostavu vidne funkcije. Tijekom istraživanih razvojnih razdoblja očekuje se postupno smanjenje biljega stanične proliferacije i nezrelih stanica, a porast udjela biljega zrelih neurona i potpornih stanica u mrežnici.

Primjenom imunohistokemijskih metoda na histološkim rezovima ljudskog oka u razdoblju između 5. i 12. razvojnog tjedna određen je prostorno–vremenski raspored čimbenika stanične proliferacije i diferencijacije, koji omogućuju normalno oblikovanje i diferencijaciju različitih dijelova ljudskog oka. Poznavanje normalnog obrasca pojavljivanja i međudjelovanja različitih razvojnih čimbenika tijekom diferencijacije visoko specifičnih staničnih populacija u ljudskoj mrežnici važno je za prepoznavanje poremećaja tog obrasca koji se pojavljuje u patološkim stanjima i bolestima oka. Analiza rezultata ukazuje na moguću ulogu ovih biljega u embrionalnom i fetalnom razvoju oka, s obzirom da slična istraživanja na humanom materijalu ne postoje vezana uz ovu temu.

3. ISPITANICI I POSTUPCI

3.1. Ispitanici

Sva embrionalna i fetalna tkiva prikupljena su i obrađena uz odobrenje Etičkog povjerenstva za biomedicinska istraživanja Medicinskog fakulteta Sveučilišta u Splitu u skladu s Helsinškom deklaracijom iz 1964. g. (117). Nakon vanjskog pregleda zametaka, odbačena su macerirana ili loše održavana tkiva. Očuvanost tkiva dodatno se potvrdila bojanjem sa hematoksilinom i eozinom svakog 10. reza svakog bloka tkiva. Starost zametaka utvrđena je na osnovi podataka o ovulacijskoj dobi, mjerenjem dužine tjeme-zadak, te usporedbom sa stadijima *Carnegie Instituta* (118). Prikupljeno je ukupno 14 normalnih ljudskih zametaka između 5. i 12. tjedna razvoja iz arhivske kolekcije Zavoda za anatomiju, histologiju i embriologiju te zameci dobiveni nakon spontanih pobačaja ili izvanmaterničnih trudnoća iz Kliničkog zavoda za patologiju, citologiju i sudsku medicinu Kliničkog bolničkog centra Split. Zameci su podijeljeni po razvojnim skupinama: 5. / 6. (3 uzorka), 7. / 8. (4 uzoraka), 9. / 10. (4 uzoraka), te 11. / 12. (3 uzorka) razvojni tjedan (Tablica 1). Za analizu su korišteni kranijalni dijelovi.

3.2. Postupci

Materijal je fiksiran u 4% paraformaldehidu u fosfatno-puferiranoj otopini soli (PBS), dehidriran u gradijentima etanola i uklopljen u parafin. Za ovo istraživanje načinjeni su serijski 7 mikrometara debeli rezovi u poprečnoj ili uzdužnoj ravnini, stavljeni na stakalca, i analizirani sa Olympus BX51 svjetlosnim mikroskopom (Olympus, Tokyo, Japan).

3.2.1. Bojenje trostrukom imunofluorescencijom

Nakon deparafinizacije i rehidracije, rezovi su tretirani kao što je ranije opisano (70). Ukratko, rezovi su kuhani u mikrovalnoj pećnici pri 95°C tijekom 15 minuta u natrij citrat puferu (pH 6,0). Nakon hlađenja, rezovi su isprani u PBS-u i inkubirani s kozjim serumom (normalni kozji serum, X0907; Dako, Glostrup, Danska) kroz 1 sat. Rezovi su zatim inkubirani s odgovarajućom kombinacijom primarnih protutijela kroz 1 sat ili preko noći na sobnoj temperaturi. Korištena su sljedeća primarna protutijela:

1. Kunićije monoklonalno protutijelo na ljudski
 - Ki-67 antigen (1: 100, ab9260; Chemicon, Temecula, CA, USA).
2. Kunićije poliklonalno protutijelo na ljudski
 - Oct-4 (1: 500, ab18976; Chemicon, Temecula, CA, USA),

- PGP9.5 (1: 500, ab5925; Chemicon, Temecula, CA, USA),
- nestin (1: 500, ab93157; Chemicon, Temecula, CA, USA),
- NF200 (1: 300, ab8135; Abcam, Cambridge, UK),
- TH (1:1000, AB152; Millipore, Merck KGaA, Darmstadt, Germany).

3. Mišje monoklonalno protutijelo na ljudski

- PGP9.5 (1: 500, ab8189; Chemicon, Temecula, CA, USA),
- S100 (1: 300, ab4066; Chemicon, Temecula, CA, USA),
- Ki-67 (1: 100, M7240; DAKO, Glostrup, Denmark),
- alfa-tubulin (1: 800, ab24610; Abcam, Cambridge, UK).

4. Kozje poliklonalno protutijelo na ljudski

- ChAT (1:100, AB144P; Millipore, Billerica, MA, USA).

Osim primarnih protutijela korišten je IB4 FITC-konjugat obilježen s biotinom (L2895; Sigma, Saint Louis, MO, USA).

Nakon više ispiranja u PBS-u, rezovi su se inkubirali kroz 1 sat u kombinaciji sekundarnih protutijela:

- Rodamin (1: 300, AP124R; Jackson Immuno Research Lab, PA, USA),
- Alexa fluor 488 (1: 300, Life Tehnologije-11058),
- Alexa Fluor 488 donkey anti-goat IgG (1:500, ab150129; Abcam, UK),
- Texas Red (1:200, T-862; Jackson Immuno Research Lab., PA, USA),
- Texas Red (1:200, sc-2780; Santa Cruz Biotechnology, Inc., Santa Cruz, CA, USA),
- Texas Red goat anti-rabbit IgG-TR (1:200, sc-2780; Santa Cruz Biotechnology, Inc., Santa Cruz, CA, USA),
- Fluorescein izotiocijanat – FITC (1:200, sc-2024; Santa Cruz Biotechnology, Inc., Santa Cruz, CA, USA),
- Fluorescein izotiocijanat – FITC (1:200, AP132F; Chemicon, Temecula, CA, USA).

Nakon inkubacije rezova sa sekundarnim protutijelima, rezovi su isprani u PBS i obojani DAPI nuklearnom bojom. Nakon završnog ispiranja u PBS-u, rezovi su kratko osušeni i pokriveni pokrovnim stakalcima (imuno-mount, SHANDON, Pittsburgh, PA, USA). Koristile su se kombinacije odgovarajućih sekundarnih protutijela prema kombinacijama primarnih protutijela.

Kontrole specifičnosti antigena su se provodile izostavljajući primarna protutijela iz uobičajenog protokola bojenja. Osim toga, za negativnu kontrolu se proveo preapsorpcijski test s peptidima nestina, PGP9.5, S100, Ki-67, Oct-4, alfa-tubulina, NF200, TH i ChAT. Bojenje nije uočeno nakon što su se rezovi inkubirali s otopinama protutijela preapsorbiranim s odgovarajućim peptidima što je ukazivalo da su protutijela detektirala odgovarajući slijed na antigenu.

Rezovi su pregledani fluorescencijskim mikroskopom (Olympus BX61, Tokyo, Japan) i slike su se snimale pomoću digitalnog fotoaparata (DP71) i Olympus Cella softvera, a slike su se sastavile pomoću Adobe Photoshopa. Softver ImageJ (National Institutes of Health, Bethesda, MD, SAD) se koristio za mjerenje udjela površine prekrivene pozitivnim signalom biljega (PGP9.5, S100, nestin, IB4, NF200, TH i ChAT pozitivnih stanica). U svakoj fotografiji snimljenoj na $\times 40$ povećanju postavili su se kvadratići površine $20 \times 20 \mu\text{m}$ te je u njima izračunat udio površine prekrivene pozitivnim signalom biljega. Postotak površine prekrivene pozitivnim signalom biljega analizirao se u šest slučajno odabranih polja iz svake slike i uspoređivao između područja interesa (neurosenzorna mrežnica i očni drzak/vidni živac). Kvantitativne analize su se provodile za sljedeća razvojna razdoblja (5. – 6., 7. – 8., 9. – 10. i 11. – 12. tjedan). U svakom području interesa ($20 \times 20 \mu\text{m}$), izračunat je udio površine prekrivene pozitivnim signalom biljega i izražen kao srednja vrijednost \pm SD.

3.2.2. Semi-kvantifikacija

Intenzitet bojenja nestina, PGP9.5, S100, Ki-67, Oct-4, alfa-tubulina, NF200, IB4, TH i ChAT u razvojnim strukturama oka je opisan semi-kvantitativno u četiri kategorije s obzirom na intenzitet bojenja i to (-) ukazivao je na odsutnost bilo kakve reaktivnosti; (+) blaga reaktivnost; (++) umjerena reaktivnost; (+++) jaka reaktivnost. Tri istraživača analizirala su intenzitet bojenja neovisno.

3.2.3. Statistička raščlamba

Za statističku analizu, korišten je Mann Whitney test za ispitivanje razlike između dva područja interesa (neurosenzorne mrežnice i ocnog drška za 5. – 6. razvojni tjedan), dok je za razlike između tri područja interesa (vidni živac, unutarnji i vanjski neuroblastični sloj za preostala razdoblja) analizirano s Kruskal-Wallis testom, a zatim Dunnovim post-hoc testom (GraphPad Software, La Jolla, CA, SAD) nakon ispitivanja normalne distribucije podataka. Statistička značajnost je bila $p < 0,05$.

Tablica 1. Broj i starost istraženih ljudskih zametaka

Starost (tjedni)	CRL (mm)	Stadij po <i>Carnegie</i> -u	Br.	Kariotip
5	8	15	1	46XX
6	14	17	2	46XX
7	21	20	2	46XX, 46XY
8	26	21	2	46XX
9	28	-	2	46XX, 46XY
10	36	-	2	46XY
11	42	-	2	46XY
12	60	-	1	46XY

3.3. Etička načela

Istraživanje je provedeno na embrionalnom i fetalnom ljudskom tkivu starosti od 5. do 12. tjedna. Dio tkiva je pripadao postojećoj arhivskoj kolekciji Zavoda za anatomiju, histologiju i embriologiju, dok se preostali dio odnosi na tkivo spontano pobačenih zametaka dobiveno s Kliničkog zavoda za patologiju, sudsku medicinu i citologiju.

Za istraživanje je zatražena i dobivena suglasnost Etičkog povjerenstva za biomedicinska istraživanja Medicinskog fakulteta Sveučilišta u Splitu. Poštivala su se etička načela o istraživanju embrionalnog i fetalnog materijala u skladu s etičkim normama (119) i međunarodnim ugovorima (World Medical Association Declaration of Helsinki – 52nd WMA General Assembly, Edinburgh, Scotland, October, 2000).

Izjavljujem da je istraživanje provedeno u skladu sa svim primjenljivim smjernicama, čiji je cilj osigurati pravilno provođenje i sigurnost osoba koje sudjeluju u ovom znanstvenom istraživanju, uključujući Osnove dobre kliničke prakse, Helsinšku deklaraciju, Zakon o zdravstvenoj zaštiti Republike Hrvatske (NN 121/03) i Zakon o pravima pacijenata Republike Hrvatske (NN 169/04). Poštovala su se etička načela o istraživanju embrionalnog i fetalnog materijala u skladu s etičkim normama i međunarodnim ugovorima (117).

4. REZULTATI

Prostorno-vremenski izražaj i semi-kvantitativna analiza nestina, PGP9.5, S100, Ki-67, alfa-tubulina i Oct-4 biljega tijekom razvoja ljudskog oka analizirani su u razdoblju između 5. i 12. razvojnog tjedna ljudskog zametka koristeći bojanje hematoksilinom i eozinom te primjenom trostrukog imunofluorescentnog bojenja.

4.1. Embrionalno razdoblje (5. do 8. razvojni tjedan)

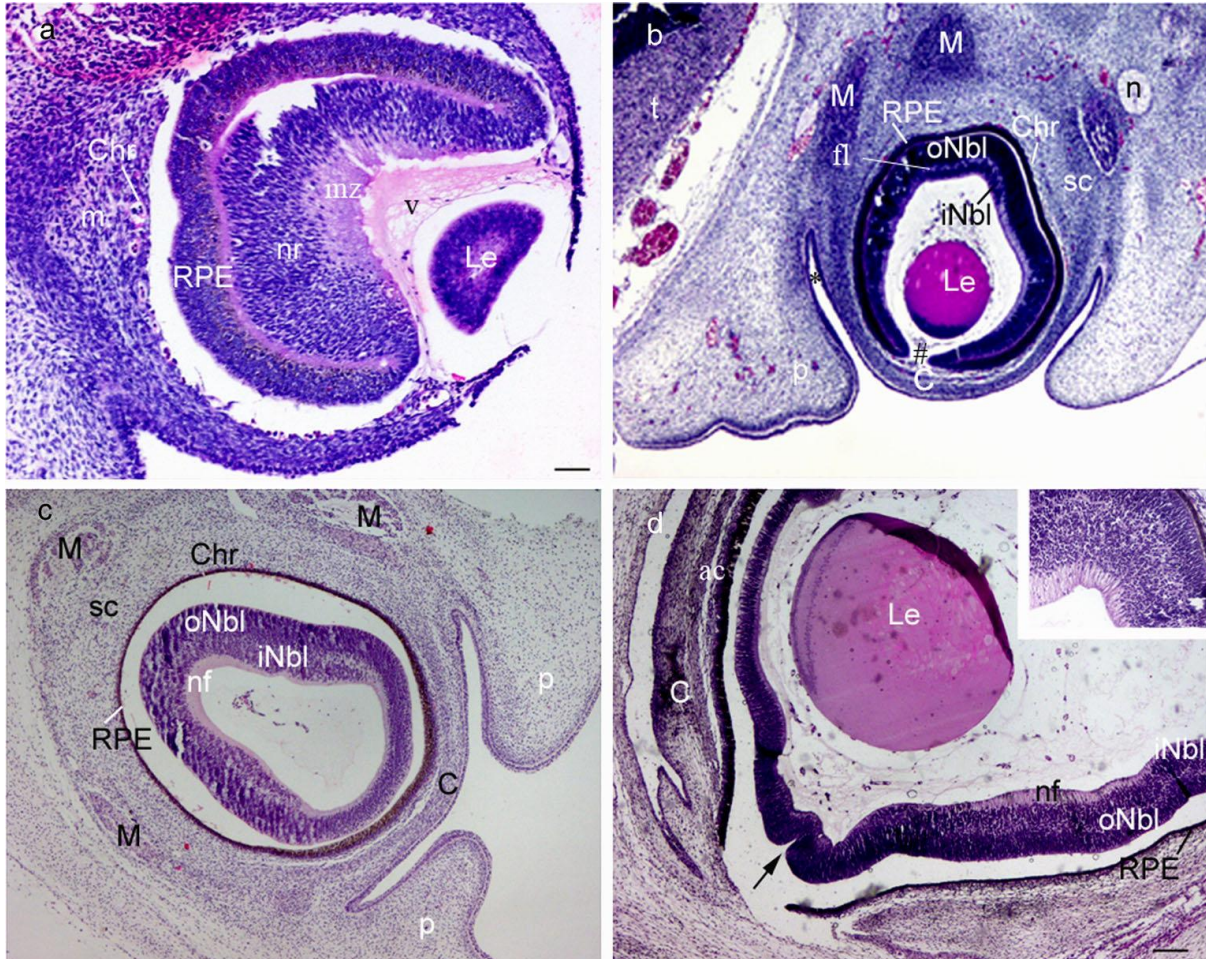
U petom do šestom tjednu ljudskog razvoja oka oblikovali su se lećni mjehurić i dva zida očnog vrča (Sl. 1a). Unutarnji (neuralna mrežnica) i vanjski (pigmentni sloj mrežnice) zid očnog vrča početno su razdvojeni intraretinalnim prostorom koji postepeno nestaje (Sl. 1a, b). Stanice sadrže ovalne i izdužene jezgre u neuralnoj mrežnici, okrugle jezgre u pigmentnom sloju, koji u citoplazmi sadrži male smeđe granule pigmenta već tijekom 5. razvojnog tjedna (Sl. 1). Marginalna zona iznad neuralne mrežnice sadrži živčana vlakna (Sl. 1a) koji se pružaju prema očnom dršku, dok koroidna fisura omogućuje ulazak hijaloidnoj arteriji u očni vrč (Sl. 2a). U petom razvojnog tjednu stijenka očnog mjehurića je potpuno okružena okolnim mezenhimom, koji se diferencira u unutarnji sloj, koji tvori jako prokrvljenu i pigmentiranu žilnicu, te vanjski sloj koji se razvija u bjeloočnicu (Sl. 1a). Površinski ektoderm se razvija u prednji epitel rožnice (Sl. 1a).

Tijekom sedmog razvojnog tjedna, koroidna fisura se zatvara i usta očnog vrča postaju zaobljeni otvor, buduća zjenica (Sl. 1b). U sedmom do osmom razvojnog tjednu vanjski i unutarnji neuroblastični slojevi su jasno razlučeni i privremeno odvojeni dijelom rubne zone poznate kao prolazni fibrozni sloj Chievitz (Sl. 1b) koji je prisutan samo kod primata sisavaca, a sastoji se od isprepletenih neurona i Müllerovih stanica (Sl. 3b). Ovaj sloj nestaje krajem embrionalnog razvoja, ali ostaje u području buduće makule (Sl. 2b, 3b) tijekom svih istraživanih razdoblja.

4.2. Rano fetalno razdoblje (9. do 12. razvojni tjedan)

U devetom tjednu fetalnog razvoja oka, prostor između leće i rožnice čini prednju očnu sobicu, dok se stražnja očna sobica nalazi iza šarenice, a ispred leće. Razvoj neuralne mrežnice je najnapredniji u stražnjoj polovini očnog vrča. Prvi znakovi diferencijacije u neuralnoj mrežnici javljaju se na granici intraretinalnog prostora, gdje se endodimske stanice diferenciraju u fotoreceptore, štapiće i čunjiće (Sl. 1c). Neuron i potporne stanice se počinju

diferencirati u susjednom sloju pokraj fotoreceptora, dok sloj ganglijskih stanica iznad postaje jasniji (Sl. 1d, umetak).



Slika 1. Presjek kroz oko ljudskog embrija: **a)** u 5. tjednu razvoja, **b)** u 7. tjednu razvoja, **c)** u 9. tjednu razvoja, **d)** u 12. tjednu razvoja, umetak (neuralna mrežnica); m – mezenhim, sc – bjeloočnica, Chr – žilnica, RPE – retinalni pigmentni epitel, nr – neuralna mrežnica, mz – marginalna zona, oNbl – vanjski neuroblastični sloj, fl – fibrozni sloj Chievitz, iNbl – unutarnji neuroblastični sloj, n – živac, nf – sloj živčanih vlakana, v – buduće staklasto tijelo, Le – lećni mjehurić/leća, ac – prednja očna sobica, C – stroma rožnice, p – vjeđa, * – spojnička vreća, M – vanjski očni mišić, t – telencephalon, strelica – formiranje cilijarnog tijela, # – buduća zjenica. Bojanje hematoksilinom i eozinom, **a** mjerilo 100 μm , **b-d** mjerilo 50 μm .

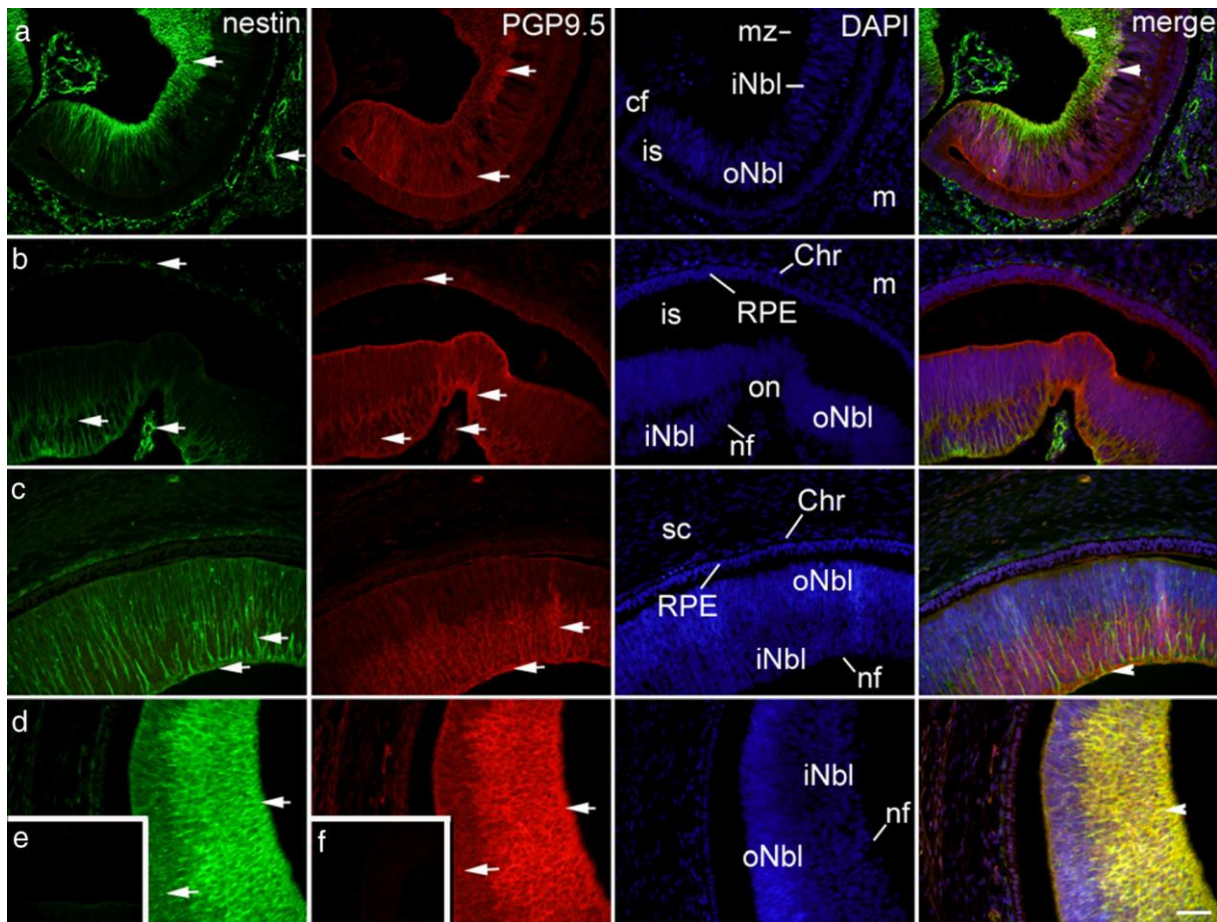
4.3. Izražaj nestina i PGP9.5

U petom do šestom tjednu razvoja nestin je snažno izražen u mezenhimu (posebno u vanjskim mišićima oka), očnom dršku, bjeloočnici, žilnici, lećnom mjehuriću, te u nekim stanicama budućeg unutrašnjeg neuroblastičnog sloja neuralne mrežnice, blizu marginalne zone. Udio nestin pozitivne površine u ovom razvojnem razdoblju bio je veći u očnom dršku nego u neuralnoj mrežnici ($p < 0,0001$, Mann-Whitney test). U ranom fetalnom razdoblju izražaj nestina je lokaliziran u brojnim izduženim radijalnim izdancima duž čitave debljine mrežnice, a kasnije je nestin jako izražen u unutarnjem neuroblastičnom sloju i sloju živčanih vlakana. Udio nestin pozitivne površine u sedmom i osmom tjednu, kao i u ranom fetalnom razdoblju bio je veći u vidnom živcu nego u vanjskom i unutarnjem neuroblastičnom sloju ($p < 0,0001$, Kruskal-Wallis test), dok je unutrašnji neuroblastični sloj imao veći udio u usporedbi s vanjskim neuroblastičnim slojem ($p < 0,001$, Kruskal-Wallis test). Ostale očne strukture pokazuju smanjen izražaj nestina prema 12. tjednu razvoja. U stromi rožnice i vjeđe, nestin je pozitivan samo u živčanim vlaknima tijekom petog i šestog tjedna, dok kasnije njegov izražaj varira od umjerenog do blagog u cijeloj stromi, osobito u području budućeg limbusa (Sl. 5a). Izražaj nestina odsutan je u pigmentnom sloju mrežnice i prednjem epitelu rožnice i vjeđe tijekom cijelog istraživanog razdoblja (Sl. 5a). Intenzitet izražaja nestina i udio površine prekrivene pozitivnim signalom biljega u razvoju ljudskog oka u strukturama tijekom opisanog razvojnog razdoblja (5. – 12. tjedan) prikazani su na Sl. 2, 4, 6 i u Tablici 2, redom.

Tijekom svih istraživanih razdoblja, PGP9.5 snažno je izražen u očnom dršku i vidnom živcu, neuralnoj mrežnici (posebno u unutarnjem neuroblastičnom sloju), u marginalnoj zoni i sloju živčanih vlakana. Iako nije bilo statistički značajne razlike u udjelu PGP9.5 pozitivne površine tijekom petog i šestog razvojnog tjedna, kasnije od sedmog razvojnog tjedna udio PGP9.5 pozitivne površine je bio veći u unutarnjem neuroblastičnom sloju nego u vanjskom neuroblastičnom sloju i vidnom živcu ($p < 0,0001$, $p < 0,001$, $p < 0,01$, Kruskal-Wallis test). U mezenhimu, bjeloočnici, stromi rožnice i vjeđe PGP9.5 je pozitivan samo u područjima živčanih vlakana. PGP9.5 pokazuje nikakvo ili tek vrlo blago bojanje u retinalnom pigmentnom epitelu mrežnice tijekom kasnog embrionalnog razdoblja, dok je u lećnim vlaknima PGP9.5 tijekom cijelog istraživanog razdoblja bio pozitivan. U prednjem epitelu rožnice i vjeđe, PGP9.5 je umjereno do blago pozitivan od 5. tjedna prema 12. tjednu razvoja (Sl. 5a). PGP9.5 pozitivnost je odsutna u žilnici. Intenzitet izražaja PGP9.5 i udio površine prekrivene pozitivnim signalom biljega u razvoju ljudskog oka u strukturama

tijekom opisanog razvojnog razdoblja (5. – 12. tjedan) prikazani su na Sl. 2, 3, 6 i Tablici 2, redom.

Promatrali smo ko-ekspresiju nestina i PGP9.5 i ta dva biljega ko-lokaliziraju u marginalnoj zoni i unutarnjem neuroblastičnom sloju u cijelom promatranom razdoblju, osobito u 11. do 12. razvojnom tjednu (Sl. 2a-d).



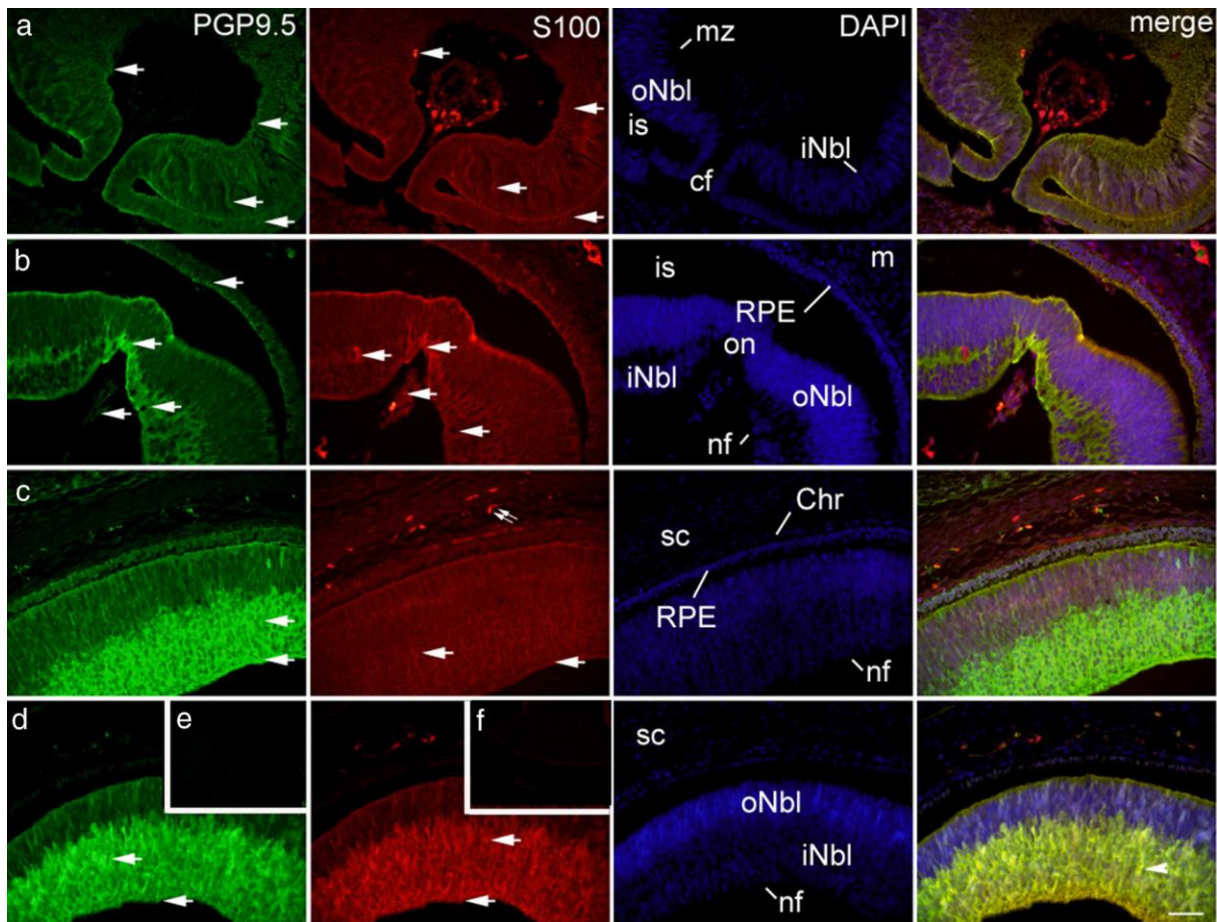
Slika 2. a) Presjek kroz oko ljudskog embrija u 6. tjednu razvoja: nestin (zeleno) pozitivne stanice (strelice) mogu se vidjeti u mezenhimu (m) i marginalnoj zoni (mz), dok su PGP9.5 (crveno) pozitivne stanice (strelice) pozitivne i u vanjskom neuroblastičnom sloju (oNbl); is – intraretinalni prostor, cf – koroidna fisura. Ko-lokalizacija nestin i PGP9.5 pozitivnih stanica (vrh strelica) u marginalnoj zoni (mz) i unutarnjem neuroblastičnom sloju (iNbl). **b)** Presjek kroz oko ljudskog embrija u 7. tjednu razvoja: nestin pozitivne stanice (strelice) mogu se vidjeti u svim očnim strukturama, osim u retinalnom pigmentnom epitelu (RPE). PGP9.5 pozitivne stanice (strelice) mogu se vidjeti u vidnom živcu (on), retinalnom pigmentnom epitelu (RPE), unutarnjem neuroblastičnom sloju (iNbl) i u sloju živčanih vlakana (nf); Chr –

žilnica, sc – bjeloočnica, oNbl – vanjski neuroblastični sloj, is – intraretinalni prostor, m – mezenhim. **c)** Presjek kroz oko ljudskog embrija u 9. tjednu razvoja: nestin pozitivne stanice (strelice) mogu se vidjeti u unutrašnjem neuroblastičnom sloju (iNbl) i sloju živčanih vlakana (nf). PGP9.5 pozitivne stanice (strelice) se također mogu vidjeti u unutrašnjem neuroblastičnom sloju (iNbl) i sloju živčanih vlakana (nf). Ko-lokalizacija nestin i PGP9.5 pozitivnih stanica (vrh strelice) može se vidjeti u sloju živčanih vlakana (nf); Chr – žilnica, sc – bjeloočnica, RPE – retinalni pigmentni epitel, oNbl – vanjski neuroblastični sloj. **d)** Presjek kroz oko ljudskog embrija u 11. tjednu razvoja: nestin pozitivne stanice (strelice) mogu se vidjeti u unutarnjem i vanjskom neuroblastičnom sloju (iNbl, oNbl) i u sloju živčanih vlakana (nf). PGP9.5 pozitivne stanice (strelice) se također mogu vidjeti u unutarnjem neuroblastičnom sloju (iNbl) i sloju živčanih vlakana (nf). Ko-lokalizacija nestin i PGP9.5 pozitivnih stanica (vrh strelice) se može vidjeti u sloju živčanih vlakana (nf). **e-f)** Umetak: negativna kontrola nije pokazala nestin ili PGP9.5 signal. Trostruko imunofluorescentno bojanje na nestin (zeleno), PGP9.5 (crveno) i DAPI (plavo), mjerilo 25 μ m.

4.4. Izražaj PGP9.5 i S100

U petom do šestom tjednu razvoja ljudskog oka, S100 je umjereno pozitivan u mezenhimu, dok je u kasnijim fazama pozitivan samo u perineuriumu vidnog živca i mijeliniziranim živčanim vlakanima. Slično tome, u bjeloočnici, rožnici i stromi vjeđe, S100 bio je pozitivan samo u perineuriumu tijekom svih istraživanih faza (Sl. 5b). Jaki izražaj S100 pronađen je u vidnom živcu, a u žilnici i prednjem epitelu rožnice S100 je negativan tijekom svih razvojnih faza. Neuralna mrežnica i sloj živčanih vlakana bili su blago S100 pozitivni, osim u 11. – 12. tjednu, kada unutarnji neuroblastični sloj i sloj živčanih vlakana postanu jako S100 pozitivni. Udio S100 pozitivne površine tijekom svih promatranih faza razvoja bio je viši u očnom dršku u odnosu na neuralnu mrežnicu ($p < 0,0001$), dok je unutarnji neuroblastični sloj imao veći udio S100 pozitivne površine tijekom 7. / 8. i 11. / 12. tjedna u odnosu na vanjski neuroblastični sloj ($p < 0,0001$, Kruskal-Wallis test). Pigmentni sloj i retinalni pigmentni epitel su blago S100 pozitivni tijekom kasnog embrionalnog razdoblja, dok je u ranom fetalnom razdoblju retinalni pigmentni epitel S100 negativan. Leća i epitel vjeđe su blago S100 pozitivni tijekom cijelog razdoblja istraživanja (Sl. 5b). Intenzitet izražaja S100 i udio površine prekrivene pozitivnim signalom biljega u razvoju ljudskog oka u strukturama tijekom opisanog razvojnog razdoblja (5. – 12. tjedan) prikazani su na Sl. 3 i 6, te

u Tablici 2, redom. Promatrali smo ko-ekspresiju PGP9.5 i S100 i ta dva biljega kolokaliziraju u unutarnjem neuroblastičnom sloju tijekom 11. do 12. razvojnog tjedna (Sl. 3a-d).



Slika 3. a) Presjek kroz oko ljudskog embrija u 6. tjednu razvoja: PGP9.5 (zeleno) pozitivne stanice (strelice) i S100 (crveno) pozitivne stanice (strelice) mogu vidjeti u unutarnjem i vanjskom neuroblastičnom sloju (iNbl, oNbl) i marginalnoj zoni (mz); is – intraretinalni prostor, cf – koroidna fisura. **b)** Presjek kroz oko ljudskog embrija u 7. tjedanu razvoja: PGP9.5 pozitivne stanice (strelice) mogu se vidjeti u vidnom živcu (on) i retinalnom pigmentnom epitelu (RPE), unutarnjem neuroblastičnom sloju (iNbl) i sloju živčanih vlakana (nf). S100 pozitivne stanice (strelice) mogu se vidjeti u vidnom živcu (on), unutarnjem neuroblastičnom sloju (iNbl) i u sloju živčanih vlakana (nf); is – intraretinalni prostor, m – mezenhim, oNbl – vanjski neuroblastični sloj. **c)** Presjek kroz oko ljudskog embrija u 9. tjedanu razvoja: PGP9.5 pozitivne stanice (strelice) mogu se vidjeti u unutarnjem neuroblastičnom sloju (iNbl) i u sloju živčanih vlakana (nf). S100 pozitivne stanice (strelice)

možu se vidjeti u unutarnjem neuroblastičnom sloju (iNbl), u sloju živčanih vlakana (nf) i također u bjeloočnici (sc) u živčanim vlaknima (dvostruka strelica); Chr – žilnica, RPE – retinalni pigmentni epitel. **d)** Presjek kroz oko ljudskog embrija u 11. tjednu razvoja: PGP9.5 pozitivne stanice (strelice) mogu se vidjeti u unutarnjem neuroblastičnom sloju (iNbl) i u sloju živčanih vlakana (nf). S100 pozitivne stanice (strelice) mogu se vidjeti u unutarnjem neuroblastičnom sloju (iNbl) i u sloju živčanih vlakana (nf); sc – bjeloočnica, oNbl – vanjski neuroblastični sloj. Ko-lokalizacija PGP9.5 i S100 pozitivnih stanica (vrh strelice) u unutarnjem neuroblastičnom sloju (iNbl). **e-f)** Umetak: negativna kontrola nije pokazala PGP9.5 i S100 signal. Trostruko imunofluorescentno bojanje na PGP9.5 (zeleno), S100 (crveno) i DAPI (plavo), mjerilo 25 μ m.

Tablica 2. Imunoreaktivnost specifičnim protutijelima u ljudskom oku tijekom 5. do 12. tjedna razvoja

Strukture	Protutijela											
	PGP9.5				S100				nestin			
	5/6 tj	7/8 tj	9/10 tj	11/12 tj	5/6 tj	7/8 tj	9/10 tj	11/12 tj	5/6 tj	7/8 tj	9/10 tj	11/12 tj
m	-*	-*	-*	-*	++	-*	-*	-*	+++	++	-*	-*
os/on	+	+++	+++	+++	+	+++	+++	+++	+++	+++	++	+
sc	-*	-*	-*	-*	-*	-*	-*	-*	+++	+	+	+++
Chr	-	-	-	-	-	-	-	-	+++	++	+	+
pr/RPE	+	+	-	-	+	+	-	-	-	-	-	-
nr/oNbl		+	+	+		+	+	+		++	+	+
nr/iNbl	++	+++	+++	+++	+	+	+	+++	+++	++	++	+++
mz/nf	+++	+++	+++	+++	+	+	+	+++	+++	++	+	+++
Lv/Le	+	+	+	+	+	+	+	+	+++	-	-	-
C	-*	-*	-*	-*	-*	-*	-*	-*	-*	++	+	+
Ace	++	++	+	+	-	-	-	-	-	-	-	-
ps	-*	-*	-*	-*	-*	-*	-*	-*	-*	+	+	+
pe	++	++	+	+	+	+	+	+	-	-	-	-

+++ Jaka reaktivnost; ++ Umjerena reaktivnost; + Blaga reaktivnost; - Nema reaktivnosti; / Struktura odsutna u presjeku tkiva; / * Struktura odsutna tijekom odgovarajućeg razvojnog tjedna; - * Pozitivno samo u živčanim vlaknima ili perineuriumu;

m – mezenhimm, os – očni držak, on – vidni živac, sc – bjeloočnica, Chr – žilnica, pr – pigmentni sloj mrežnice, RPE – retinalni pigmentni epitel, nr – neuralna mrežnica, oNbl – vanjski neuroblastični sloj, iNbl – unutarnji neuroblastični sloj, mz – marginalna zona, nf – sloj živčanih vlakana, Lv – lećni mjehurić, Le – leća, C – stroma rožnice, Ace – prednji epitel rožnice, ps – stroma vjeđe, pe – epitel vjeđe, tj – tjedan razvoja.

4.5. Izražaj Ki-67 i nestina

Ki-67 je snažno izražen tijekom kasnog embrionalnog razdoblja u mezenhimu, očnom dršku i vidnom živcu, u bjeloočnici, žilnici, pigmentnoj i neuralnoj mrežnici, te lećnom mjehuriću (Sl. 5c). Ki-67 je blago pozitivan u svim ostalim ispitanim strukturama, osim marginalne zone i sloju živčanih vlakana gdje je Ki-67 negativan. Tijekom ranog fetalnog razdoblja, proliferacija stanica u neuralnoj mrežnici postupno prestaje posebno u stražnjoj polovici vanjskog neuroblastičnog sloja. Ko-lokaliziranje nestin i Ki-67 pozitivnih stanica uočeno je u neuralnoj mrežnici, unutarnjem neuroblastičnom sloju, leći, te žilnici (Sl. 4a-b, Tablica 3).

4.6. Izražaj Oct-4 i alfa-tubulina

Tijekom kasnog embrionalnog razdoblja Oct-4 je jako pozitivan u neuralnoj mrežnici i vidnom živcu, dok je rožnica bila Oct-4 negativna (Sl. 5d). Tijekom petog do šestog razvojnog tjedna, Oct-4 je blago izražen u mezenhimu, očnom dršku, bjeloočnici, žilnici, pigmentnom sloju mrežnice, prednjem epitelu rožnice i stromi vjeđe, dok je umjereno pozitivan u marginalnoj zoni i epitelu vjeđe. Tijekom sedmog do osmog razvojnog tjedna, Oct-4 ekspresija se povećala do umjerene u svim tim strukturama, osim u sloju živčanih vlakana, gdje je izražaj Oct-4 odsutan. Tijekom ranog fetalnog razdoblja, Oct-4 ekspresija prestaje u neuralnoj mrežnici osobito u stražnjoj polovici, i to u unutarnjem i vanjskom neuroblastičnom sloju.

Tijekom kasnog embrionalnog razdoblja, alfa-tubulin je jako pozitivan u neuralnoj mrežnici, vidnom živcu i sloju živčanih vlakna (Sl. 5d), dok je u žilnici i pigmentnom sloju mrežnice alfa-tubulin negativan u petom do šestom razvojnog tjednu. U okolnom pigmentnom sloju i vanjskim slojevima neuralne mrežnice, alfa-tubulin pozitivne stanice se pružaju od neuroblasta prema površini pigmentnih stanica (Sl. 4c). Tijekom petog do šestog razvojnog tjedna, alfa-tubulin je također blago izražen u mezenhimu, očnom dršku, bjeloočnici, marginalnoj zoni, rožnici i stromi vjeđe, dok je umjereno pozitivan u prednjem epitelu rožnice i epitelu vjeđe. Tijekom sedmog do osmog razvojnog tjedna, alfa-tubulin postaje snažno pozitivan u vidnom živcu i tako ostaje do kraja istraživanog razdoblja. Tijekom ranog fetalnog razdoblja, izražaj alfa-tubulina u neuralnoj mrežnici ostao je isti kao i u kasnom embrionalnom razdoblju, osim povećanja intenziteta u unutarnjem i vanjskom

neuroblastičnom sloju i sloju živčanih vlakana. Ko-lokalizacija Oct-4 i alfa-tubulina pozitivnih stanica je uočena u vanjskom neuroblastičnom sloju i sloju živčanih vlakana. Intenzitet izražaja Ki-67, alfa-tubulina i Oct-4 u razvoju struktura ljudskog oka tijekom opisanog razvojnog razdoblja (5. – 12. tjedan) prikazan je na Sl. 4 i u Tablici 3.

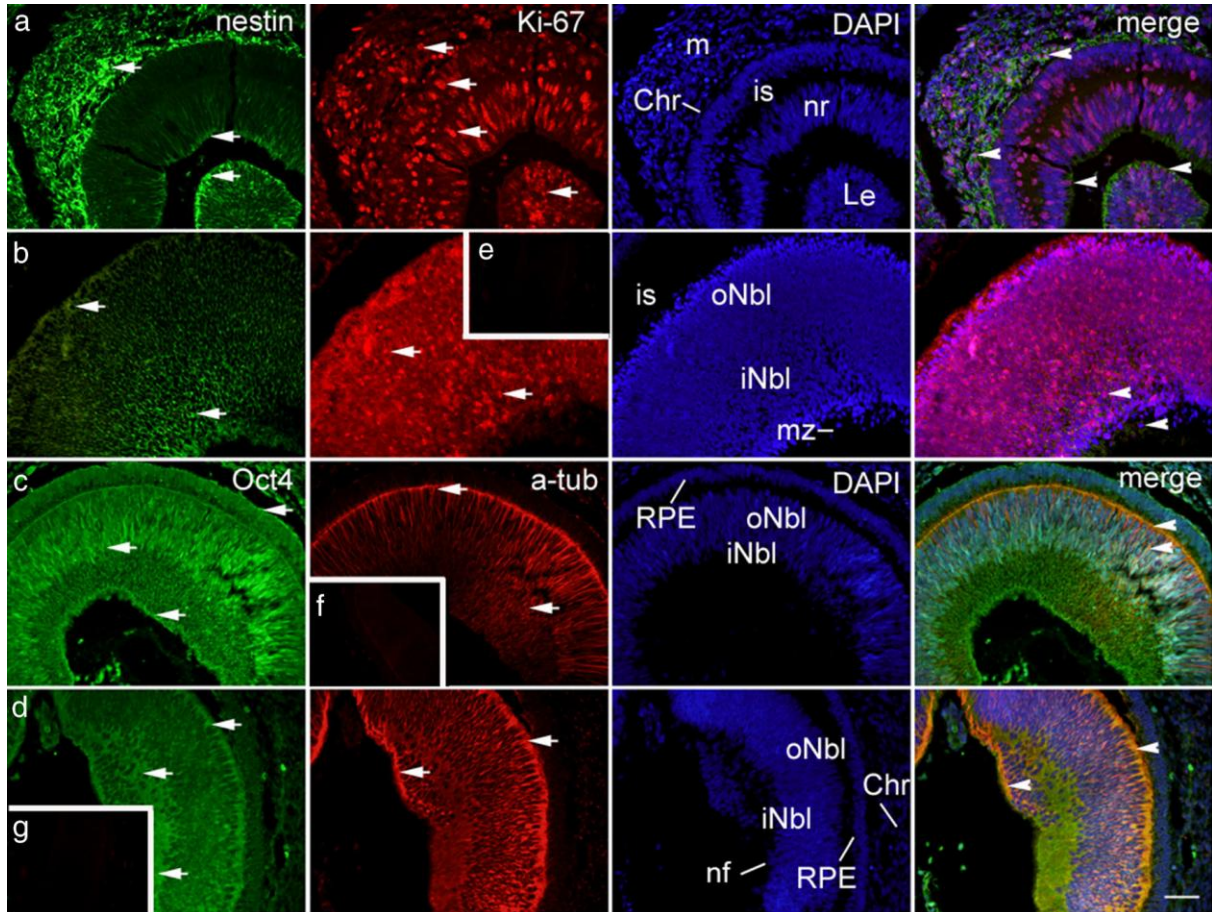
Tablica 3. Imunoreaktivnost specifičnim protutijelima u ljudskom oku tijekom 5. do 12. tjedna razvoja

Strukture	Protutijela											
	Ki-67				Oct-4				Alfa-tubulin			
	5/6 tj	7/8 tj	9/10 tj	11/12 tj	5/6 tj	7/8 tj	9/10 tj	11/12 tj	5/6 tj	7/8 tj	9/10 tj	11/12 tj
m	+++	+++	++	+	+	++	+	+	+	+	+	+
os/on	+++	+++	++	+	+	+++	++	+	+	+++	+++	+++
sc	+++	+++	++	+	+	++	+	-	+	+	+	+
Chr	+++	+++	++	+	+	++	+	+	-	+	+	+
pr/RPE	+++	+	+	+	+	++	++	+	-	+	+	+
nr/oNbl		+++	+	+		+	+	+		+	++	+++
nr/iNbl	+++	+++	+	+	+++	+	+	+	+++	++	++	+++
mz/nf	-	-	-	-	++	-	-	-	+	+++	+++	+++
Lv/Le	+++	+	+	+	/	/	+	+	/	/	+	+
C	+	+	+	+	-	-	-	-	+	+	+	+
Ace	+	+	+	+	+	+	+	+	++	++	++	++
ps	+	+	+	+	+	+	+	-	+	+	+	+
pe	+	+	+	+	++	++	+	+	++	++	++	++

+++ Jaka reaktivnost; ++ Umjerena reaktivnost; + Blaga reaktivnost; - Nema reaktivnosti; / Struktura odsutna u presjeku tkiva; / * Struktura odsutna tijekom odgovarajućeg razvojnog tjedna; - * Pozitivno samo u živčanim vlaknima ili perineuriumu;

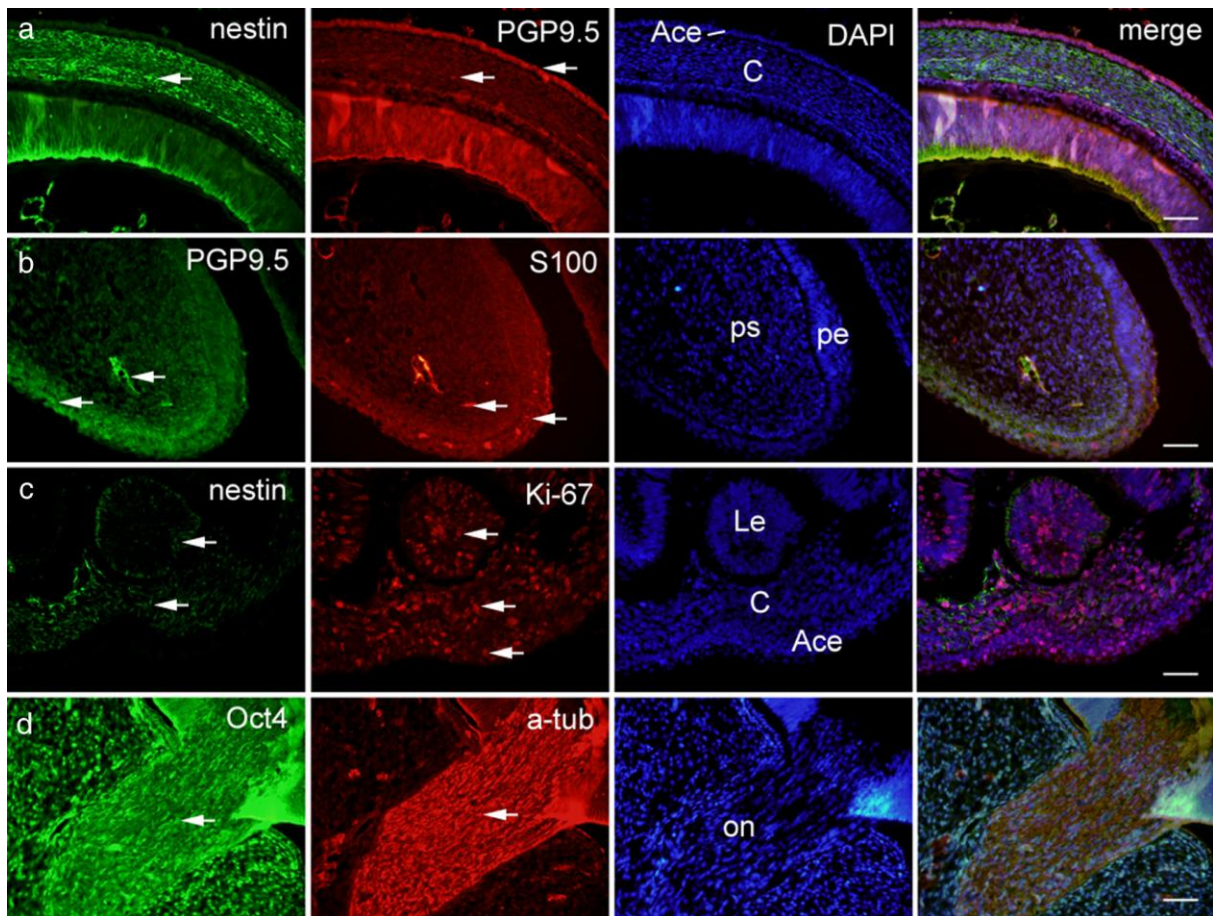
m – mezenhimm, os – očni držak, on – vidni živac, sc – bjeloočnica, Chr – žilnica, pr – pigmentni sloj mrežnice, RPE – retinalni pigmentni epitel, nr – neuralna mrežnica, oNbl – vanjski neuroblastični sloj, iNbl – unutarnji neuroblastični sloj, mz – marginalna zona, nf –

sloj živčanih vlakana, Lv – lećni mjehurić, Le – leća, C – stroma rožnice, Ace – prednji epitel rožnice, ps – stroma vjeđe, pe – epitel vjeđe, tj – tjedan razvoja.



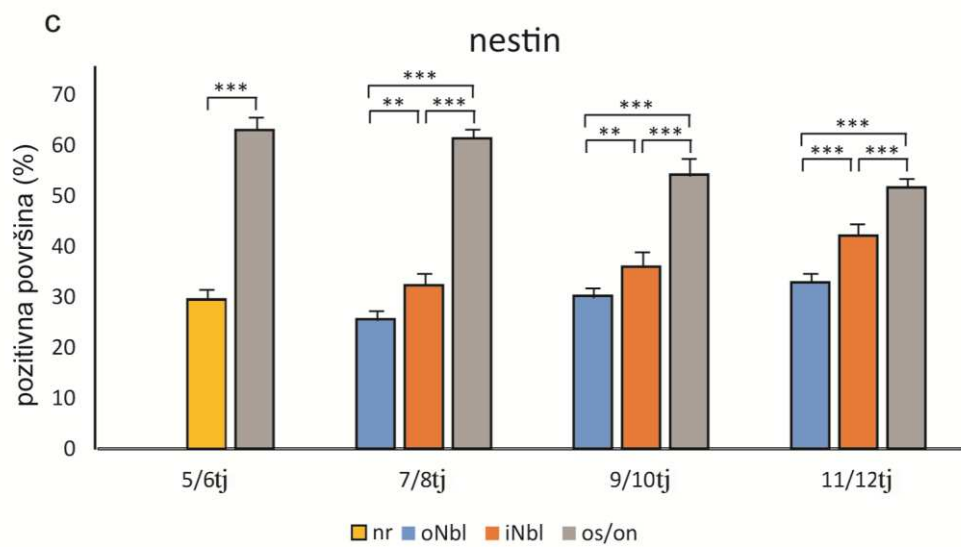
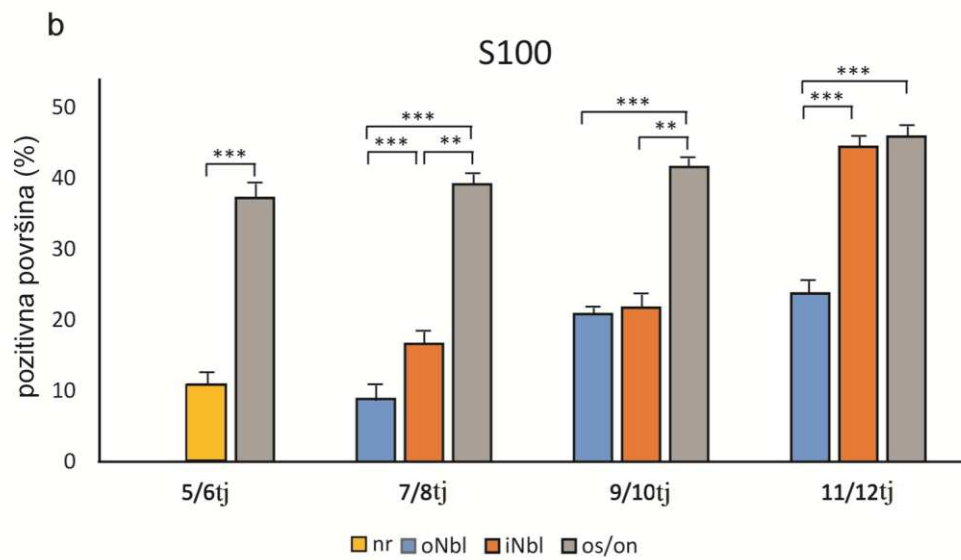
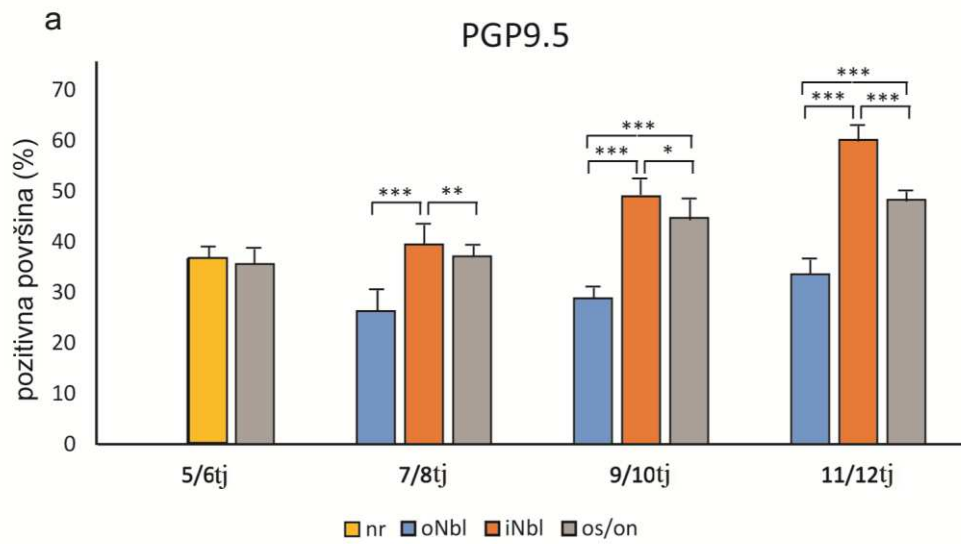
Slika 4. a) Presjek kroz oko ljudskog embrija u 5. tjednu razvoja: nestin (zeleno) pozitivne stanice (strelice) i Ki-67 (crveno) pozitivne stanice (strelice) mogu se vidjeti u mezenhimu (m), u neuralnoj mrežnici (nr) i leći (Le). Krvne žile počinju formirati žilnicu (Chr); is – intraretinalni prostor. Ko-lokalizacija nestin i Ki-67 pozitivnih stanica (vrh strelica) u leći (Le), neuralnoj mrežnici (nr) i budućoj žilnici (Chr). **b)** Presjek kroz oko ljudskog embrija u 8. tjednu razvoja: nestin i Ki-67 pozitivne stanice (strelice) mogu se vidjeti u unutarnjem i vanjskom neuroblastičnom sloju (iNbl, oNbl); mz – marginalna zona, is – intraretinalni prostor. Ko-lokalizacija nestin i Ki-67 pozitivnih stanica (vrh strelica) u unutarnjem neuroblastičnom sloju (iNbl). **c)** Presjek kroz oko ljudskog embrija u 6. tjednu razvoja: Oct-4 (zeleno) pozitivne stanice (strelice) mogu se vidjeti u unutarnjem i vanjskom neuroblastičnom sloju (iNbl, oNbl) i retinalnom pigmentnom epitelu (RPE), dok se alfa-tubulin (crveno) pozitivne stanice (strelice) mogu vidjeti samo u unutarnjem i vanjskom neuroblastičnom sloju

(iNbl, oNbl). Ko-lokaliziranje Oct-4 i alfa-tubulin pozitivnih stanica (vrh strelica) u vanjskom neuroblastičnom sloju (oNbl). **d)** Presjek kroz oko ljudskog embrija u 8. tjednu razvoja: Oct-4 pozitivne stanice (strelice) i alfa-tubulin pozitivne stanice (strelice) se mogu vidjeti u unutarnjem i vanjskom neuroblastičnom sloju (iNbl, oNbl) i u sloju živčanih vlakana (nf). Ko-lokaliziranje Oct-4 i alfa-tubulin pozitivnih stanica (vrh strelica) u vanjskom neuroblastičnom sloju (oNbl) i u sloju živčanih vlakana (nf); Chr – žilnica, RPE – retinalni pigmentni epitel. **e-g)** Umetak: Negativna kontrola nije pokazala Ki-67, alfa-tubulin i Oct-4 signal. Trostruko imunofluorescentno bojanje na nestin (zeleno), Ki-67 (crveno), Oct-4 (zeleno), alfa-tubulin (crveno) i DAPI (plavo), mjerilo 25 μ m.



Slika 5. a) Presjek kroz oko ljudskog embrija u 7. tjednu razvoja: nestin (zeleno) pozitivne stanice (strelica) mogu se vidjeti u stromi rožnice (C), dok PGP9.5 (crveno) pozitivne stanice (strelice) su pozitivne u prednjem epitelu rožnice (Ace) i u živčanim vlaknima rožnice. **b)** Presjek kroz oko ljudskog embrija 8 tjedana gestacije: PGP9.5 (zeleno) i S100 (crveno) pozitivne stanice (strelice) mogu se vidjeti u živčanim vlakanima strome vjeđe (ps) i epitelu

vjeđe (pe). **c)** Presjek kroz oko ljudskog embrija u 5. tjednu razvoja: nestin (zeleno) pozitivne stanice (strelice) mogu se vidjeti u leći (Le), u živčanim vlaknima rožnice (C), dok je Ki-67 (crveno) je dodatno pozitivan (strelice) u prednjem epitelu rožnice (Ace). **d)** Presjek kroz oko ljudskog embrija u 8. tjednu razvoja: Oct-4 (zeleno) i alfa-tubulin (crveno) pozitivne stanice (strelica) mogu se vidjeti u vidnom živcu (on). Trostruko imunofluorescentno bojanje na nestin (zeleno), PGP9.5 (crveno i zeleno), S100 (crveno), Ki-67 (crveno), Oct-4 (zeleno), alfa-tubulin (crveno) i DAPI (plavo), mjerilo 25 μm .



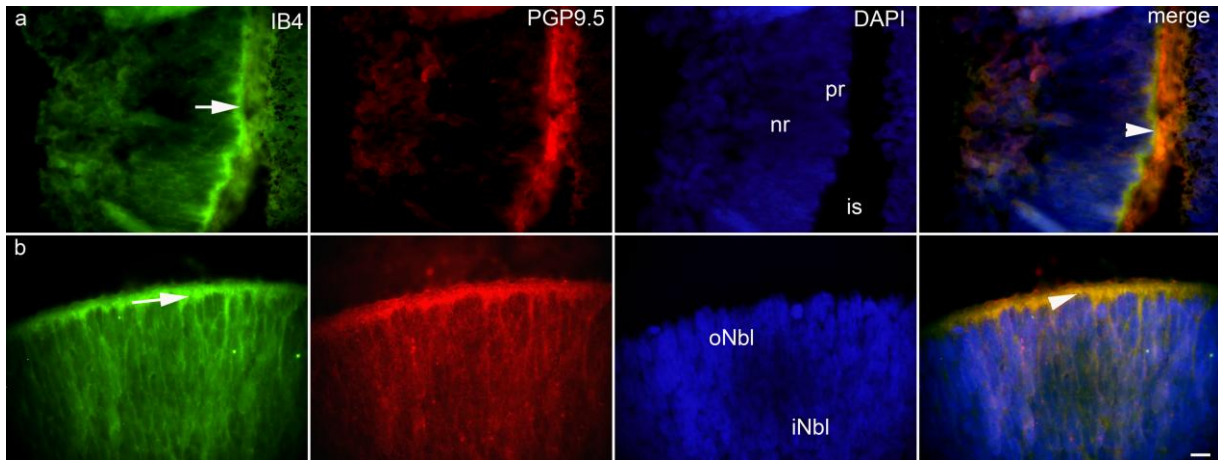
Slika 6. Postotak površine prekrivene pozitivnim signalom biljega PGP9.5 **a)**, S100 **b)** i nestin **c)** u neuralnoj mrežnici (nr), vanjskom (oNbl) i unutarnjem (iNbl) neuroblastičnom sloju i očnom dršku (os) / vidnom živcu (on) tijekom 5. – 12. razvojnog tjedna; pozitivna površina (%) – postotak površine prekrivene pozitivnim signalom biljega; tj – tjedan razvoja. Podaci su prikazani kao srednja vrijednost \pm SD. Statistički značajne razlike (Mann-Whitney za 5. do 6. tjedan i Kruskal-Wallis za 7. do 12. tjedan) označene su * $p < 0,01$, ** $p < 0,001$, *** $p < 0,0001$).

Prostorno-vremenski izražaj i semi-kvantitativna analiza IB4, NF200, TH i ChAT biljega tijekom ljudskog razvoja oka su analizirani kod 5. – 12. tjedana starog ljudskog zametka metodom trostruke imunofluorescencije, te za NF200, TH i ChAT primjenom i dvostruke imunofluorescencije.

4.7. Izražaj IB4

U petom do šestom tjednu razvoja ljudskog oka, IB4 bio je pozitivan samo u živčanim vlaknima u mezenhimu kao i u kasnijim razvojnim fazama. Slično tome, u bjeloočnici, IB4 bio je pozitivan samo u živčanim vlaknima tijekom petog do osmog razvojnog tjedna, dok u kasnijim fazama postaje negativan. Blagi IB4 izražaj pronađen je u vidnom živcu, budućoj žilnici i marginalnoj zoni od petog do osmog razvojnog tjedna, dok je u kasnijim razvojnim fazama IB4 postao negativan u ovim strukturama. U pigmentnoj i neuralnoj mrežnici IB4 je pokazao umjeren izražaj u petom do šestom razvojnom tjednu, dok je vanjski neuroblastični sloj umjereno pozitivan na IB4 i u sedmom do osmom razvojnom tjednu. Pigmentna mrežnica nije pokazala ekspresiju IB4 u kasnijim fazama (Sl. 7a, b, Tablica 4). Udio IB4 pozitivne površine se prikazuje samo tijekom petog do osmog tjedna razvoja. U petom do šestom tjednu, bila je veća u očnom dršku nego u neuralnoj mrežnici ($p < 0,01$, Mann-Whitney), dok je vanjski neuroblastični sloj imao veći udio u IB4 pozitivne površine tijekom sedmog do osmog tjedna ($p < 0,001$, Kruskal-Wallis test). U ranim fetalnih fazama, retinalni pigmentni epitel i cijela neuralna mrežnica su IB4 negativni. Intenzitet IB4 izražavanja i postotak površine prekrivene pozitivnim signalom biljega u razvoju ljudskog oka u strukturama tijekom opisanog razvojnog razdoblja (5. – 12. tjedan) prikazani su na Sl. 7a i b, 14a i Tablici 4.

Istraživali smo ko-ekspresiju IB4 i PGP9.5 i ova dva biljega su ko-lokalizirali u vanjskom neuroblastičnom sloju tijekom 5. do 8. razvojnog tjedna (Sl. 7a, b).



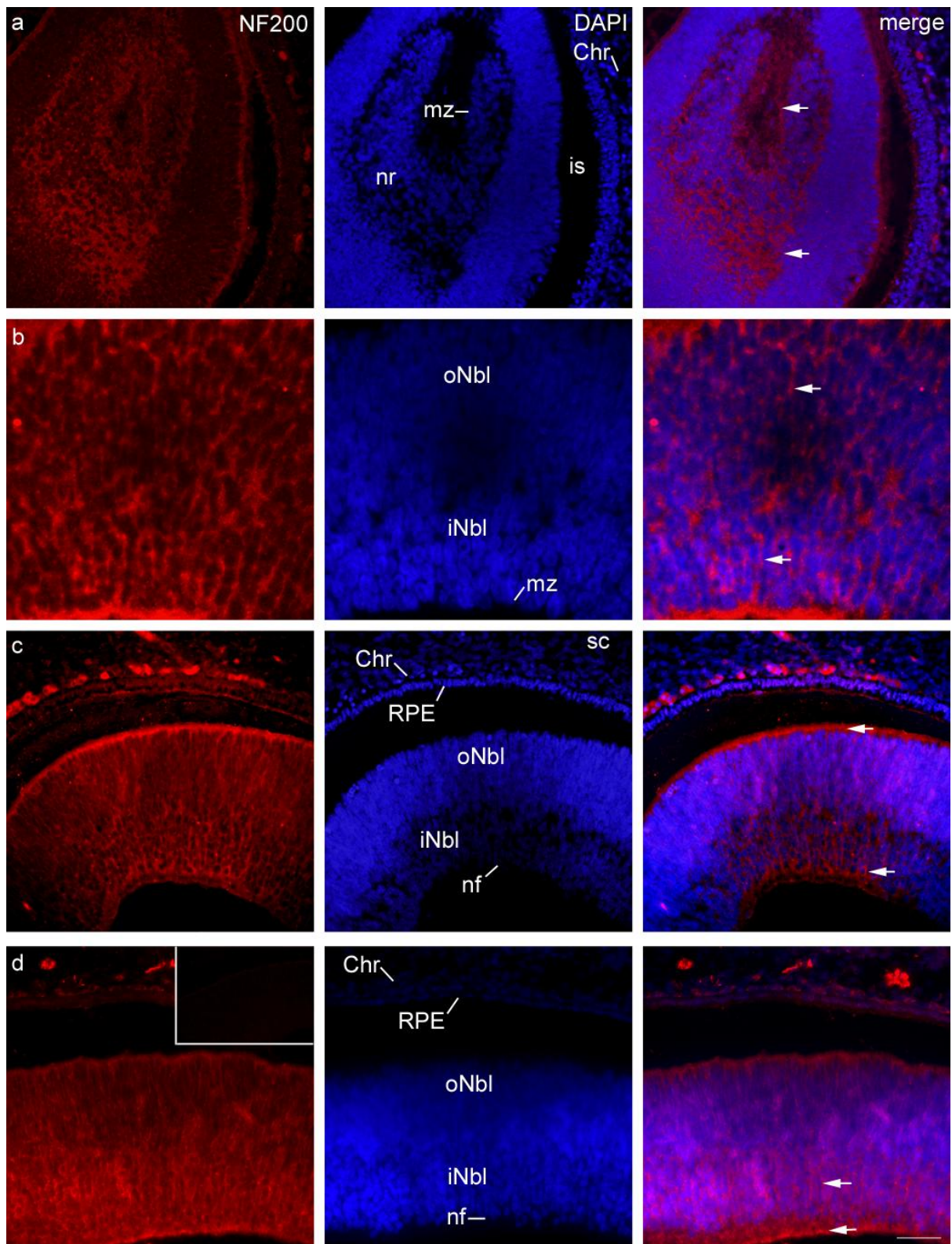
Slika 7. a) Presjek kroz oko ljudskog embrija u 6. tjednu razvoja: IB4 pozitivne stanice (zeleno) mogu se vidjeti u neuralnoj mrežnici (nr) u budućim fotoreceptorima (strelica), dok su PGP9.5 pozitivne stanice (crveno) dodatno pozitivne u pigmentnom sloju mrežnice (pr); is – intraretinalni prostor. Ko-lokalizacija IB4 i PGP9.5 pozitivne stanice (vrh strelice) u neuralnoj mrežnici (nr) u budućim fotoreceptorima. **b)** Presjek kroz oko ljudskog embrija u 7. tjednu razvoja: IB4 pozitivne stanice (strelica) mogu se vidjeti u vanjskom neuroblastičnom sloju (oNbl) u fotoreceptorima. PGP9.5 pozitivne stanice mogu se vidjeti u retinalnom pigmentnom epitelu (RPE) i vanjskom neuroblastičnom sloju (oNbl); iNbl – unutarnji neuroblastični sloj. Ko-lokalizacija IB4 i PGP9.5 pozitivnih stanica (vrh strelice) u vanjskom neuroblastičnom sloju (oNbl). Trostruko imunofluorescentno bojanje na IB4 (zeleno), PGP9.5 (crveno) i DAPI (plavo), mjerilo 25 μ m.

4.8. Izražaj NF200

U petom do šestom razvojnog tjednu, NF200 je snažno izražen u pigmentnoj i neuralnoj mrežnici te u marginalnoj zoni, dok NF200 također pokazuje umjereni izražaj u očnom dršku i blagi izražaj u žilnici (Sl. 8a, Tablica 4). Udio NF200 pozitivne površine u ovom razvojnog razdoblju bio je veći u neuralnoj mrežnici nego u očnom dršku ($p < 0,001$, Mann-Whitney test). Tijekom svih ispitivanih faza, NF200 je bio pozitivan samo u živčanim vlaknima mezenhima i budućoj bjeloočnici. U sedmom do osmom razvojnog tjednu izražaj NF200 ostao je sličnog intenziteta. Međutim, jaka pozitivnost je ostala u unutarnjem neuroblastičnom sloju (Sl. 8b, Tablica 4). U ranom fetalnom razdoblju, izražaj NF200 bio je

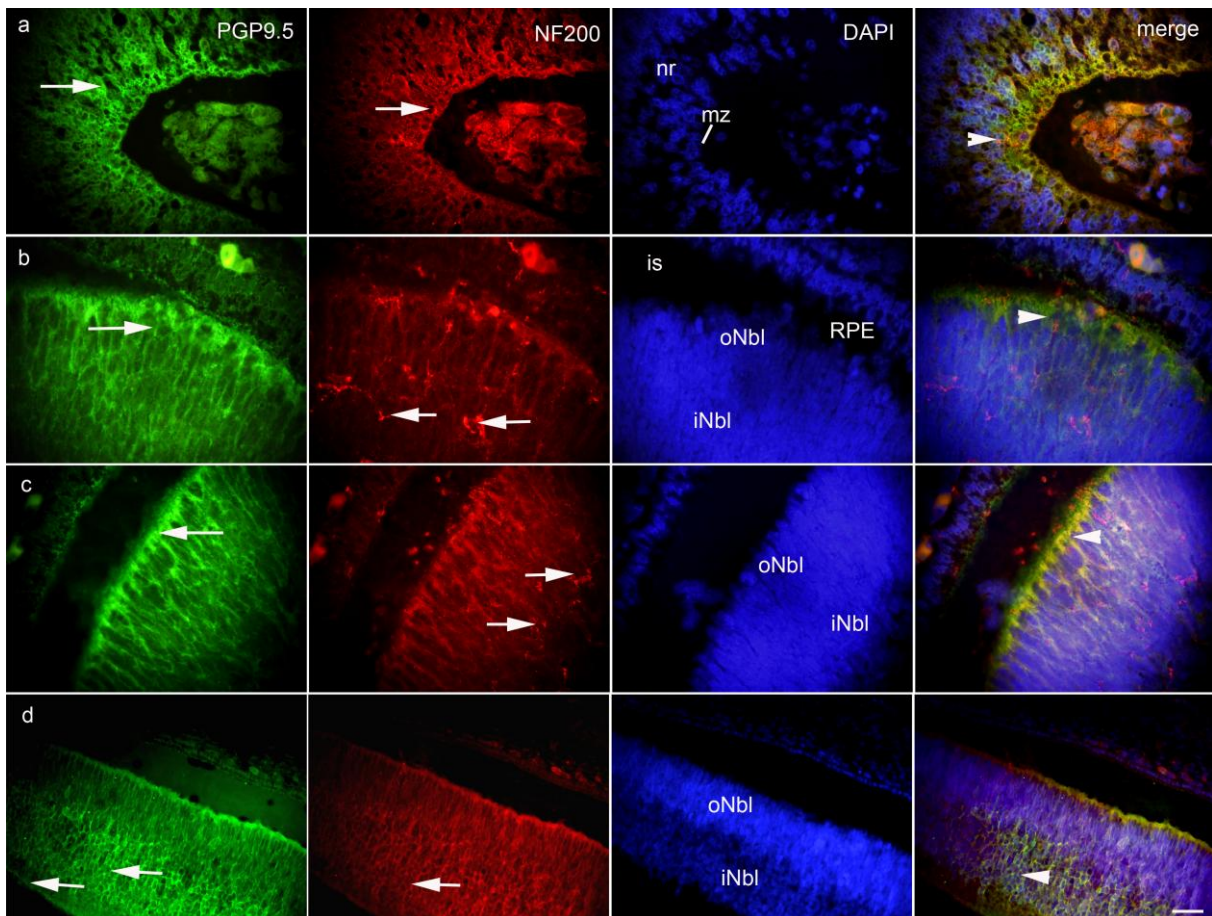
jak u vidnom živcu i vanjskom neuroblastičnom sloju mrežnice, dok je kasnije NF200 ostao snažno izražen u unutarnjem neuroblastičnom sloju i sloju živačanih vlakana (Sl. 8c, d, Tablica 4). Udio NF200 pozitivne površine u sedmom i osmom tjednu bio je veći u vidnom živcu nego u vanjskom i unutarnjem neuroblastičnom sloju ($p < 0,001$, Kruskal-Wallis test). U 11. do 12. tjednu, udio NF200 pozitivne površine bio je najveći u vanjskom neuroblastičnom sloju (32.32%), a bio je veći u odnosu na unutarnji neuroblastični sloj ($p < 0,001$ i $p < 0,0001$, Kruskal-Wallis test). Intenzitet NF200 izražaja i postotak površine prekrivene pozitivnim signalom biljega u razvoju ljudskog oka u strukturama tijekom opisanog razvojnog razdoblja (5. – 12. tjedan) prikazani su na Sl. 8, 14b i u Tablici 4.

Istraživali smo ko-ekspresiju NF200 i PGP9.5 i ova dva biljega su ko-lokalizirali u unutarnjem neuroblastičnom sloju u cijelom promatranom razdoblju, a osobito u 11. do 12. razvojnog tjednu (Sl. 9a-d).



Slika 8. a) Presjek kroz oko ljudskog embrija u 6. tjednu razvoja: NF200 pozitivne stanice (strelice) mogu se vidjeti u neuralnoj mrežnici (nr) i marginalnoj zoni (mz); Chr – žilnica, is – intraretinalni prostor. **b)** Presjek kroz oko ljudskog embrija u 7. tjednu razvoja: NF200 pozitivne stanice (strelice) mogu se vidjeti u vanjskom i unutarnjem neuroblastičnom sloju

(oNbl, iNbl); mz – marginalna zona. **c**) Presjek kroz oko ljudskog embrija u 9. tjednu razvoja: NF200 pozitivne stanice (strelice) mogu se vidjeti u unutarnjem neuroblastičnom sloju (iNbl) i u budućim fotoreceptorima; Chr – žilnica, RPE - retinalni pigmentni epitel, sc – bjeloočnica, oNbl – vanjski neuroblastični sloj, nf – sloj živčanih vlakana. **d**) Presjek kroz oko ljudskog embrija u 11. tjednu razvoja: NF200 pozitivne stanice (strelice) mogu se vidjeti unutrašnjem neuroblastičnom sloju (iNbl) i u sloju živčanih vlakana (nf); Chr – žilnica, oNbl – vanjski neuroblastični sloj, RPE – retinalni pigmentni epitel. Umetak: negativna kontrola. Dvostruko imunofluorescentno bojanje na NF200 (crveno) i DAPI (plavo), **a, c, d** mjerilo 25 μ m, **b** mjerilo 10 μ m.



Slika 9. **a**) Presjek kroz oko ljudskog embrija u 6. tjednu razvoja: PGP9.5 pozitivne stanice (strelica) i NF200 pozitivne stanice (strelica) mogu se vidjeti u neuralnoj mrežnici (nr) i marginalnoj zoni (mz). Ko-lokalizacija PGP9.5 i NF200 pozitivnih stanica (vrh strelice) u marginalnoj zoni (mz). **b**) Presjek kroz oko ljudskog embrija u 7. tjednu razvoja: PGP9.5 pozitivne stanice (strelica) mogu se vidjeti u retinalnom pigmentnom epitelu (RPE), vanjskom

neuroblastičnom sloju (oNbl), unutarnjem neuroblastičnom sloju (iNbl) i u sloju živčanih vlakana (nf). NF200 pozitivne stanice (strelice) mogu se vidjeti u vanjskom i unutarnjem neuroblastičnom sloju (oNbl, iNbl). Ko-lokalizacija PGP9.5 i NF200 pozitivnih stanica (vrh strelice) u vanjskom neuroblastičnom sloju (oNbl); is – intraretinalni prostor, RPE – retinalni pigmentni epitel. **c)** Presjek kroz oko ljudskog embrija u 9. tjednu razvoja: PGP9.5 pozitivne stanice (strelica) mogu se vidjeti u vanjskom neuroblastičnom sloju (oNbl). NF200 pozitivne stanice (strelice) mogu se vidjeti u unutarnjem neuroblastičnom sloju (iNbl). Ko-lokalizacija PGP9.5 i NF200 pozitivnih stanica (vrh strelice) u vanjskom neuroblastičnom sloju (oNbl). **d)** Presjek kroz oko ljudskog embrija u 11. tjednu gestacije: PGP9.5 pozitivne stanice (strelice) mogu se vidjeti u unutarnjem neuroblastičnom sloju (iNbl) i u sloju živčanih vlakana (nf). NF200 pozitivne stanice (strelica) može se vidjeti unutarnjem neuroblastičnom sloju (iNbl). Ko-lokalizacija PGP9.5 i NF200 pozitivnih stanica (vrh strelice) u unutarnjem neuroblastičnom sloju (iNbl); oNbl – vanjski neuroblastični sloj. Trostruko imunofluorescentno bojanje na PGP9.5 (zeleno), NF200 (crveno) i DAPI (plavo), mjerilo 25µm.

Tablica 4. Imunoreaktivnost specifičnim protutijelima u ljudskom oku tijekom 5. do 12. tjedna razvoja

Strukture	Protutijela							
	NF200				IB4			
	5/6 tj	7/8 tj	9/10 tj	11/12 tj	5/6 tj	7/8 tj	9/10 tj	11/12 tj
m	_*	_*	_*	_*	_*	_*	_*	_*
os/on	++	++	+++	+++	+	+	-	-
sc	_*	_*	_*	_*	_*	_*	-	-
Chr	+	+	+	+	+	+	-	-
pr/RPE	+++	++	++	++	++	-	-	-
nr/oNbl		++	+++	++		++	-	-
nr/iNbl	+++	+++	++	+++	++	+	-	-
mz/nf	+++	++	++	+++	+	+	-	-

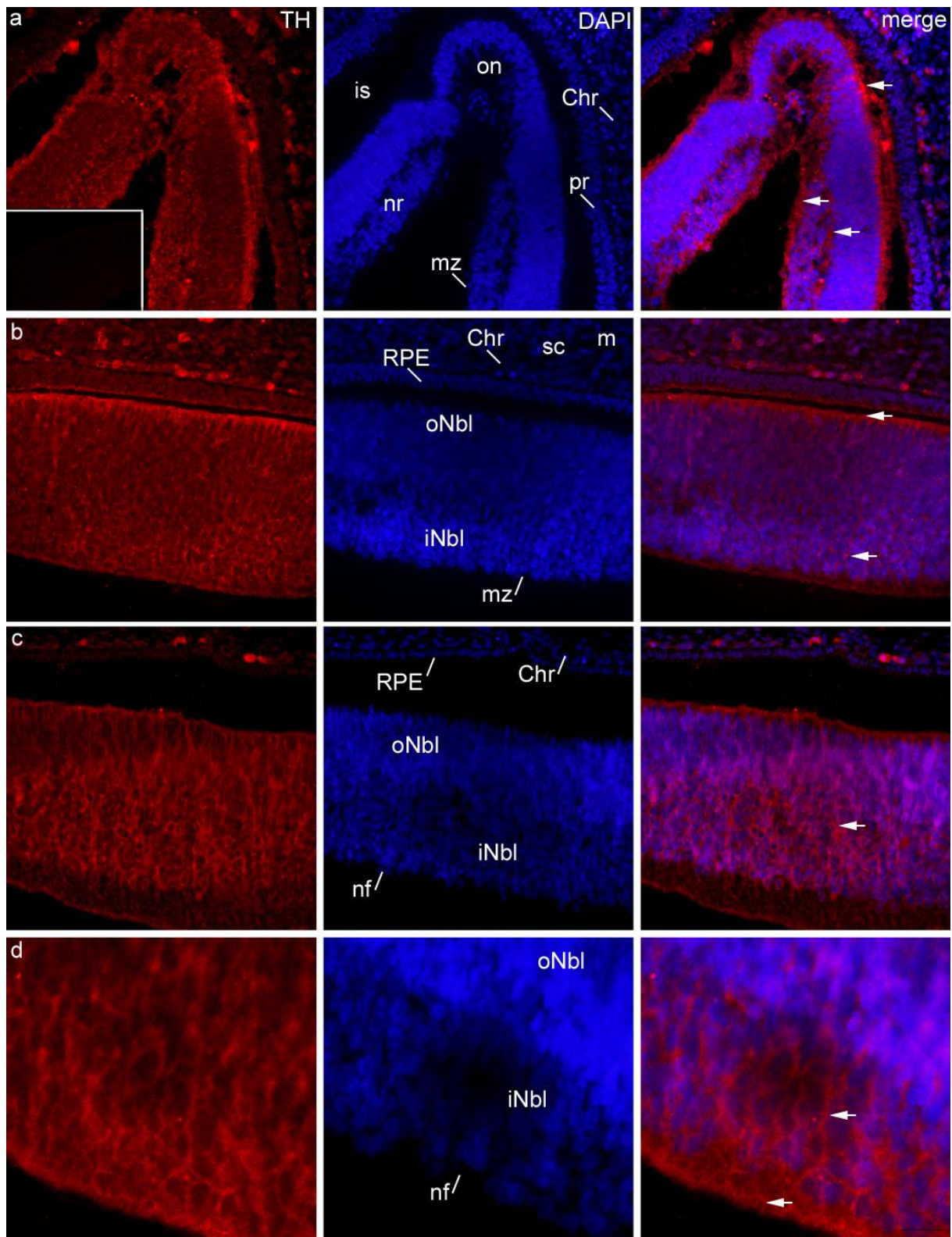
+++ Jaka reaktivnost; ++ Umjerena reaktivnost; + Blaga reaktivnost; - Nema reaktivnosti; / Struktura odsutna u presjeku tkiva; / * Struktura odsutna tijekom odgovarajućeg razvojnog tjedna; - * Pozitivno samo u živčanim vlaknima ili perineuriumu;

m – mezenhimm, os – očni držak, on – vidni živac, sc – bjeloočnica, Chr – žilnica, pr – pigmentni sloj mrežnice, RPE – retinalni pigmentni epitel, nr – neuralna mrežnica, oNbl – vanjski neuroblastični sloj, iNbl – unutarjni neuroblastični sloj, mz – marginalna zona, nf – sloj živčanih vlakana, Lv – lećni mjehurić, Le – leća, C – stroma rožnice, Ace – prednji epitel rožnice, ps – stroma vjeđe, pe – epitel vjeđe, tj – tjedan razvoja.

4.9. Izražaj TH

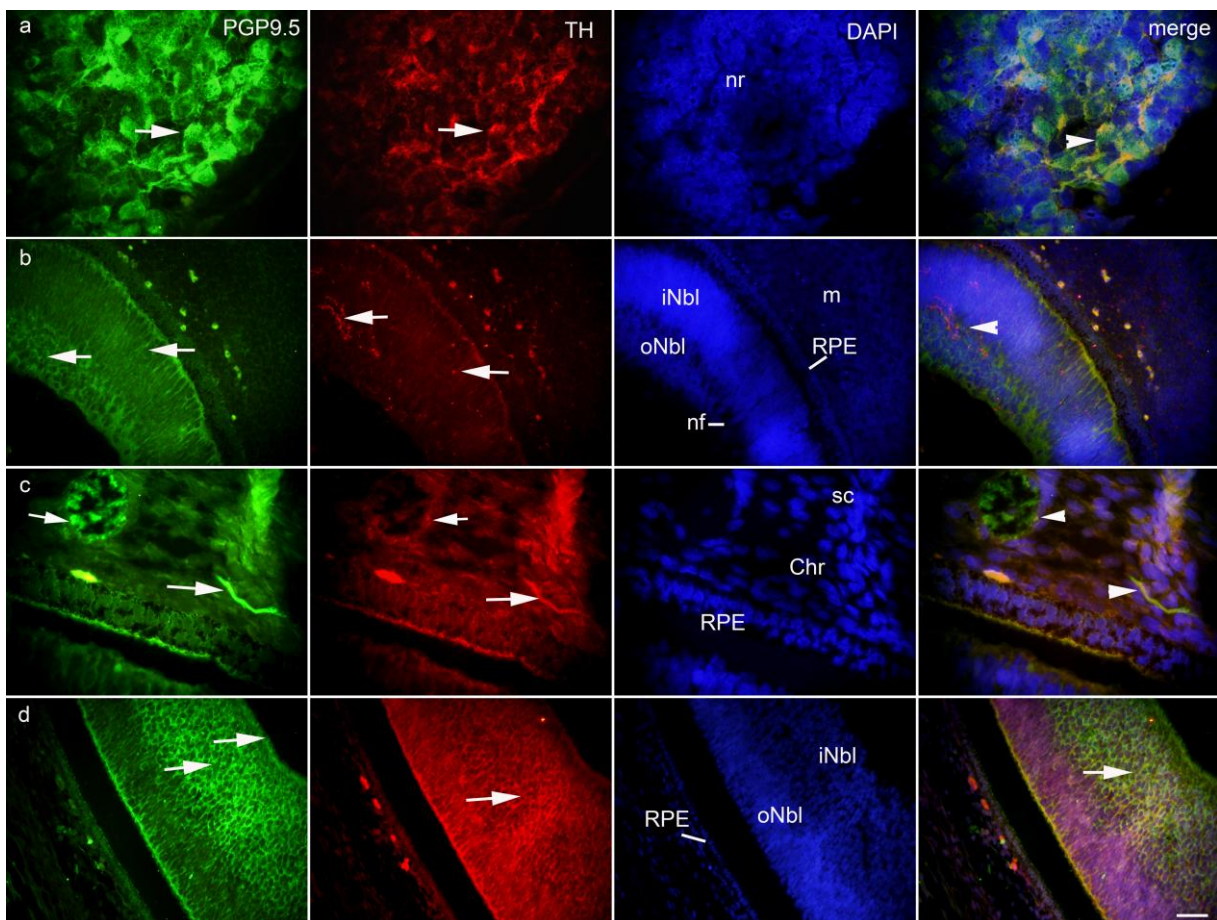
U kasnom embrionalnom razdoblju, umjerena TH pozitivnost je pronađena u budućem unutarnjem i vanjskom neuroblastičnom sloju, dok je blagi pozitivitet pronađen u vidnom živcu, pigmentnoj mrežnici i marginalnoj zoni (Sl. 10a, b, Tablica 5). Udio TH pozitivne površine od petog do šestog razvojnog tjedna bio je veći u neuralnoj mrežnici nego u očnom dršku ($p < 0,001$, Mann-Whitney test), dok je u sedmom do osmom razvojnog tjednu udio TH pozitivne površine bio najviši u vidnom živcu, 5.32%, ali bez statističke značajnosti. TH je jako eksprimiran u ranom fetalnom razdoblju u unutarnjem neuroblastičnom sloju i sloju živčanih vlakana (Sl. 10c, d, Tablica 5). Unutarnji neuroblastični sloj imao je veći udio u odnosu na vanjski neuroblastični sloj i vidni živac ($p < 0,001$, Kruskal-Wallis test). Umjerena TH aktivnost pronađena je u vanjskom neuroblastičnom sloju, a blagi izražaj karakterizira vidni živac i pigmentnu mrežnicu tijekom cijelog promatranog razdoblja. Osim toga, u svim ispitivanim razvojnim fazama, TH pozitivnost pronađen je u mezenhimu i budućoj bjeloočnici samo unutar živčanih vlakana. Intenzitet TH izražavanja i postotak površine prekrivene pozitivnim signalom biljega u razvoju ljudskog oka u strukturama tijekom opisanog razvojnog razdoblja (5. – 12. tjedan) prikazani su na Sl. 10, 14c i u Tablici 5.

Istraživali smo ko-ekspresiju TH i PGP9.5 i ova dva biljega su ko-lokalizirali u neuralnoj mrežnici, osobito u unutarnjem neuroblastičnom sloju (Sl. 11a-d).



Slika 10. a) Presjek kroz oko ljudskog embrija u 6. tjednu razvoja: TH pozitivne stanice (strelice) mogu se vidjeti u neuralnoj mrežnici (nr) i marginalnoj zoni (mz); Chr – žilnica, is – intraretinalni prostor, on – vidni živac, pr – pigmentna mrežnica. Umetak: negativna kontrola.
b) Presjek kroz oko ljudskog embrija u 7. tjednu razvoja: TH pozitivne stanice (strelice) mogu

se vidjeti u unutarnjem i vanjskom neuroblastičnom sloju (iNbl, oNbl); sc – bjeloočnica, RPE – retinalni pigmentni epitel, Chr – žilnica, mz – marginalna zona. **c**) Presjek kroz oko ljudskog embrija u 9. tjednu razvoja: TH pozitivne stanice (strelica) mogu se vidjeti u unutarnjem neuroblastičnom sloju (iNbl); oNbl – vanjski neuroblastični sloj, Chr – žilnica, RPE – retinalni pigmentni epitel, nf – sloj živčanih vlakana. **d**) Presjek kroz oko ljudskog embrija u 11. tjednu razvoja: TH pozitivne stanice (strelice) mogu se vidjeti u unutarnjem neuroblastičnom sloju (iNbl) i sloju živčanih vlakana (nf). Dvostruko imunofluorescentno bojanje na TH (crveno) i DAPI (plavo), **a, b i c** mjerilo 25 μ m, **d** mjerilo 10 μ m.



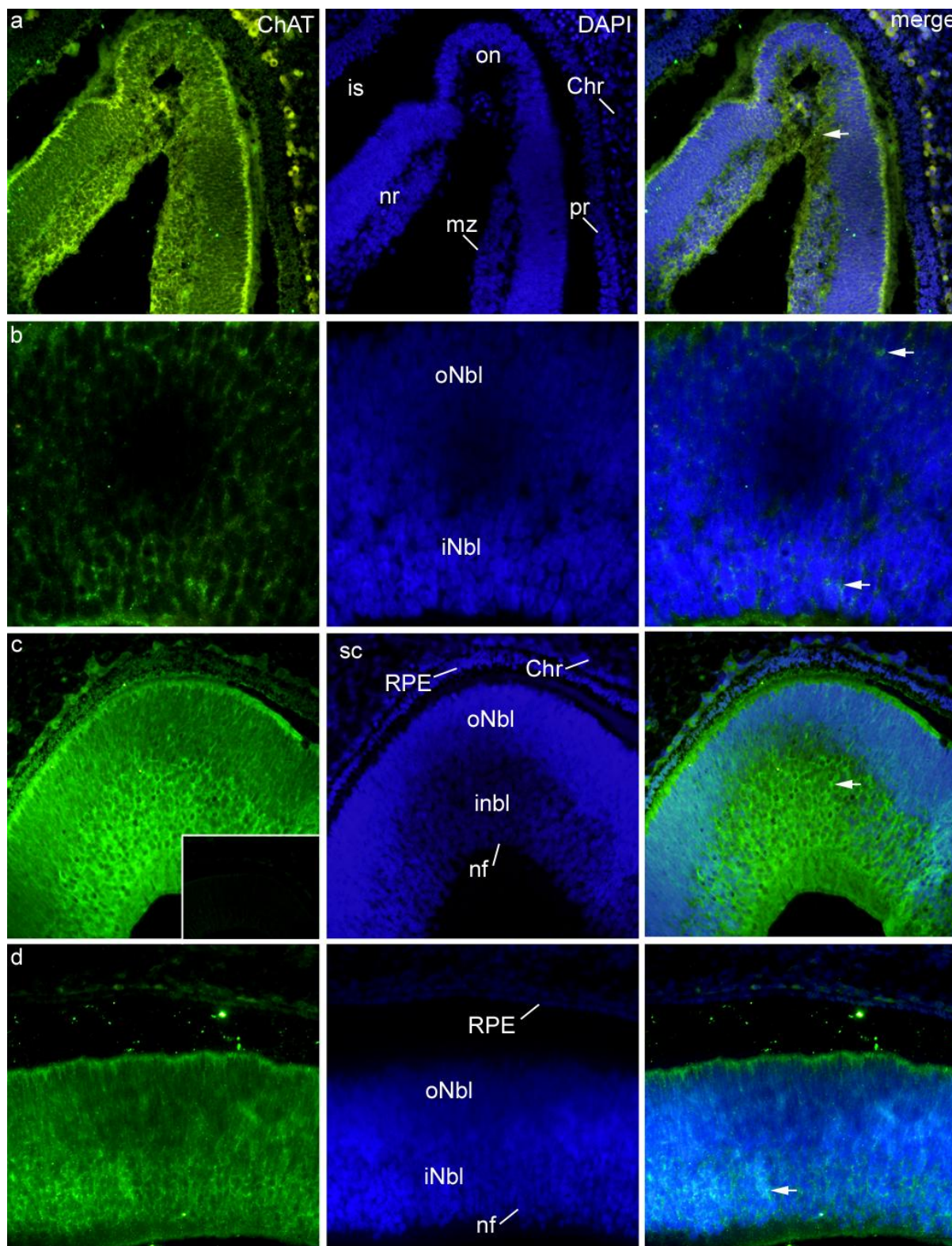
Slika 11. a) Presjek kroz oko ljudskog embrija u 6. tjednu razvoja: PGP9.5 (zeleno) pozitivne stanice (strelica) i TH (crveno) pozitivne stanice (strelica) mogu se vidjeti u neuralnoj mrežnici (nr). Ko-lokalizacija PGP9.5 i TH pozitivnih stanica (vrh strelice) u neuralnoj mrežnici (nr). **b)** Presjek kroz oko ljudskog embrija u 7. tjednu razvoja: PGP9.5 i TH pozitivne stanice (strelice) mogu se vidjeti u unutarnjem i vanjskom neuroblastičnom sloju (iNbl, oNbl). Ko-lokalizacija PGP9.5 i TH pozitivnih stanica (vrh strelice) u unutarnjem

neuroblastičnom sloju (iNbl); nf – sloj živčanih vlakana, m – mezenhim, RPE – retinalni pigmentni epitel. **c)** Presjek kroz oko ljudskog embrija u 9. tjednu razvoja: PGP9.5 i TH pozitivne stanice (strelice) mogu se vidjeti u retinalnom pigmentnom epitelu (RPE) i živčanim vlakanim u mezenhimu (m). Ko-lokalizacija PGP9.5 i TH pozitivnih stanica (vrh strelica) u živčanim vlakanim u mezenhimu; sc – bjeloočnica, Chr – žilnica. **d)** Presjek kroz oko ljudskog embrija u 11. tjednu razvoja: PGP9.5 pozitivne stanice (strelice) mogu se vidjeti u unutarnjem neuroblastičnom sloju (iNbl) i u sloju živčanih vlakana (nf), dok se TH pozitivne stanice (strelica) mogu vidjeti u unutarnjem neuroblastičnom sloju (iNbl). Ko-lokalizacija PGP9.5 i TH pozitivnim stanicama (strelica) u unutarnjem neuroblastičnom sloju (iNbl); RPE – retinalni pigmentni epitel, oNbl – vanjski neuroblastični sloj. Trostruko imunofluorescentno bojanje na PGP9.5 (zeleno), TH (crveno) i DAPI (plavo), **a** i **c** mjerilo 10 μm , **b** i **d** mjerilo 25 μm .

4.10. Izražaj ChAT

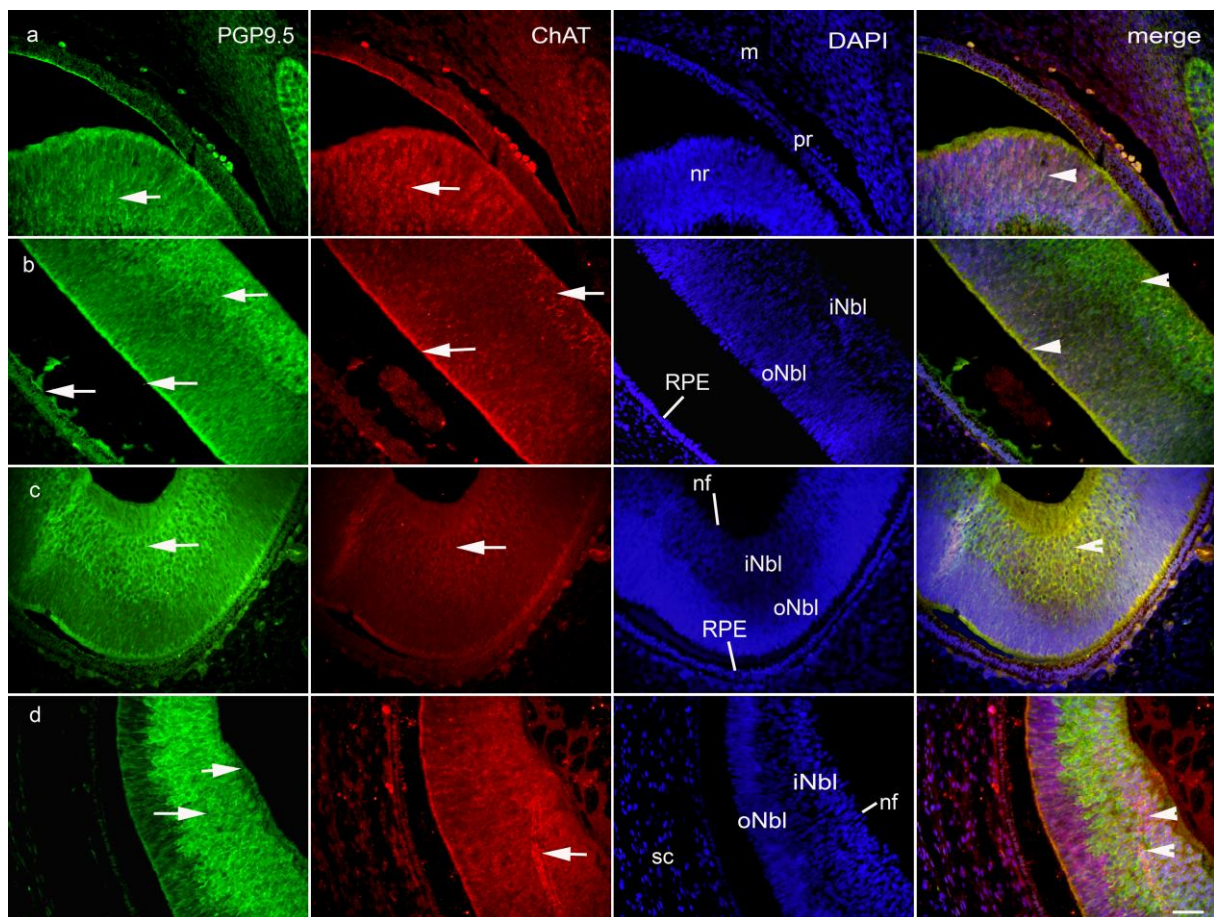
Tijekom petog i šestog razvojnog tjedna, ChAT je blago pozitivan u pigmentnoj mrežnici i vidnom živcu, dok je umjereno pozitivan u neuralnoj mrežnici (Sl. 12a i Tablica 5). Udio ChAT pozitivne površine u petom do šestom razvojnog tjednu bio je veći u neuralnoj mrežnici (27.43%) nego u očnom dršku, ali bez statističke značajnosti. Tijekom sedmog do osmog razvojnog tjedna, ChAT je snažno izražen u unutarnjem i vanjskom neuroblastičnom sloju, s većim udjelom ChAT pozitivne površine u vanjskom sloju ($p < 0,01$, Kruskal-Wallis test). ChAT je i umjereno pozitivan u sloju živčanih vlakana (Sl. 12b, 14d i Tablica 5), dok je udio ChAT pozitivne površine bio veći u vidnom živcu u odnosu na unutarnji neuroblastični sloj ($p < 0,01$, Kruskal-Wallis test). Udio ChAT pozitivne površine u ranom fetalnom razdoblju bio je veći u vidnom živcu nego u vanjskom i unutarnjem neuroblastičnom sloju ($p < 0,001$; $p < 0,01$, Kruskal-Wallis test). U 11. do 12. tjednu, iako je udio ChAT pozitivne površine bio veći u vidnom živcu u odnosu na unutarnji neuroblastični sloj, ta razlika nije bila statistički značajna. Tijekom 5. do 10. razvojnog tjedna, izražaj ChAT bio je odsutan u žilnici, a zatim je u 11. tjednu pokazao blagu reaktivnost. U mezenhimu i budućoj bjeloočnici pozitivnost je pronađena samo u živčanim vlaknima. Intenzitet ChAT i postotak površine prekrivene pozitivnim signalom biljega u razvoju ljudskog oka u strukturama tijekom opisanog razvojnog razdoblja (5. – 12. tjedan) prikazani su na Sl. 12, 14d i Tablici 5.

Istraživali smo ko-ekspresiju ChAT i PGP9.5 i ova dva biljega su ko-lokalizirali u neuralnoj mrežnici, osobito u unutarnjem neuroblastičnom sloju (Sl. 13a-d).



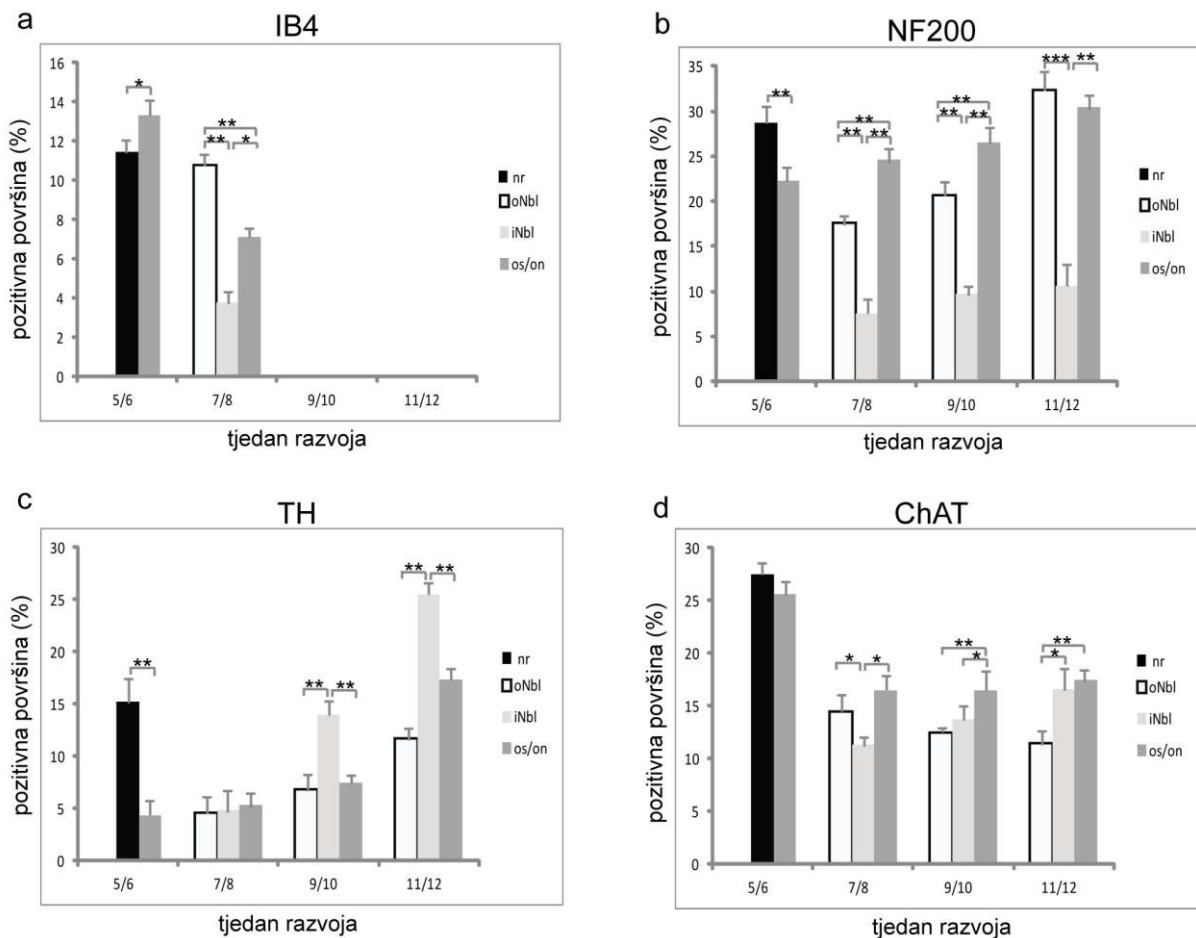
Slika 12. a) Presjek kroz oko ljudskog embrija u 6. tjednu razvoja: ChAT pozitivne stanice (strelica) mogu se vidjeti u neuralnoj mrežnici (nr); mz – marginalna zona, Chr – žilnica, is –

intraretinalni prostor, on – vidni živac, pr – pigmentna mrežnica. **b)** Presjek kroz oko ljudskog embrija u 7. tjednu razvoja: ChAT pozitivne stanice (strelice) mogu se vidjeti u unutarnjem i vanjskom neuroblastičnom sloju (iNbl, oNbl). **c)** Presjek kroz oko ljudskog embrija u 9. tjednu razvoja: ChAT pozitivne stanice (strelica) mogu se vidjeti u unutrašnjem neuroblastičnom sloju (iNbl); nf – sloj živčanih vlakana, RPE – retinalni pigmentni epitel, sc – bjeloočnica, Chr – žilnica, oNbl – vanjski neuroblastični sloj. Umetak: negativna kontrola. **d)** Presjek kroz oko ljudskog embrija u 11. tjednu razvoja: ChAT pozitivne stanice mogu se vidjeti u unutarnjem neuroblastičnom sloju (iNbl); oNbl – vanjski neuroblastični sloj, RPE – retinalni pigmentni epitel, nf – sloj živčanih vlakana. Dvostruko imunofluorescentno bojanje na ChAT (zeleno) i DAPI (plavo), **a, c i d** mjerilo 25 μ m, **b** mjerilo 10 μ m.



Slika 13. a) Presjek kroz oko ljudskog embrija u 6. tjednu razvoja: PGP9.5 (zeleno) pozitivne stanice (strelica) i ChAT (crveno) pozitivne stanice (strelica) mogu se vidjeti u neuralnoj mrežnici (nr). Ko-lokalizacija PGP9.5 i ChAT pozitivne stanice (vrh strelice) u neuralnoj mrežnici (nr); pr – pigmentna mrežnica, m – mezenhim. **b)** Presjek kroz oko ljudskog embrija

u 7. tjednu razvoja: PGP9.5 pozitivne stanice (strelice) mogu se vidjeti u unutarnjem i vanjskom neuroblastičnom sloju (iNbl, oNbl) i retinalnom pigmentnom epitelu (RPE). ChAT pozitivne stanice (strelice) mogu se vidjeti u unutarnjem i vanjskom neuroblastičnom sloju (iNbl, oNbl). Ko-lokalizacija PGP9.5 i ChAT pozitivne stanice (vrh strelica) u unutarnjem neuroblastičnom sloju (iNbl) i u budućim fotoreceptorima. **c)** Presjek kroz oko ljudskog embrija u 9. tjednu razvoja: PGP9.5 i ChAT pozitivne stanice (strelica) mogu se vidjeti u unutarnjem neuroblastičnom sloju (iNbl). Ko-lokalizacija PGP9.5 i ChAT pozitivne stanice (vrh strelice) unutarnjem neuroblastičnom sloju (iNbl); oNbl – vanjski neuroblastični sloj, nf – sloj živčanih vlakana, RPE – retinalni pigmentni epitel. **d)** Presjek kroz oko ljudskog embrija u 11. tjednu razvoja: PGP9.5 pozitivne stanice (strelice) mogu se vidjeti u unutarnjem neuroblastičnom sloju (iNbl) i u sloju živčanih vlakana (nf), a ChAT pozitivne stanice (strelica) mogu se vidjeti u unutarnjem neuroblastičnom sloju (iNbl). Ko-lokalizacija PGP9.5 i ChAT pozitivne stanice (vrh strelica) u unutarnjem neuroblastičnom sloju (iNbl); sc – bjeloočnica. Trostruko imunofluorescentno bojanje na PGP9.5 (zeleno), ChAT (crveno) i DAPI (plavo). Mjerilo 25 μ m.



Slika 14. Postotak površine prekrivene pozitivnim signalom biljega IB4 **a)**, NF200 **b)**, TH **c)** i ChAT **d)** u neuralnoj mrežnici (nr), vanjskom (oNbl) i unutarnjem (iNbl) neuroblastičnom sloju i očnom dršku (os) / vidnom živcu (on) tijekom 5. – 12. razvojnog tjedna; pozitivna površina (%) – postotak površine prekrivene pozitivnim signalom biljega. Podaci su prikazani kao srednja vrijednost \pm SD (Mann-Whitney za 5. / 6. tjedan i Kruskal-Wallis za 7. – 12. tjedan, označena * $p < 0,01$, ** $p < 0,001$, *** $p < 0,0001$).

Tablica 5. Imunoreaktivnost specifičnim protutijelima u ljudskom oku tijekom 5. do 12. tjedna razvoja

Strukture	Protutijela							
	TH				ChAT			
	5/6 tj	7/8 tj	9/10 tj	11/12 tj	5/6 tj	7/8 tj	9/10 tj	11/12 tj
m	_*	_*	_*	_*	_*	_*	_*	_*
os/on	+	+	+	+	+	+	+	+
sc	_*	_*	_*	_*	_*	_*	_*	_*
Chr	+	+	++	-	-	-	-	+
pr/RPE	+	+	+	+	+	-	-	+
nr/oNbl		++	++	++		+++	+	+
nr/iNbl	++	++	+++	+++	++	+++	+	+
mz/nf	+	+	+++	+++	++	++	+	+

+++ Jaka reaktivnost; ++ Umjerena reaktivnost; + Blaga reaktivnost; - Nema reaktivnosti; / Struktura odsutna u presjeku tkiva; * Struktura odsutna tijekom odgovarajućeg razvojnog tjedna; - * Pozitivno samo u živčanim vlaknima ili perineuriumu;

m – mezenhimm, os – očni držak, on – vidni živac, sc – bjeloočnica, Chr – žilnica, pr – pigmentni sloj mrežnice, RPE – retinalni pigmentni epitel, nr – neuralna mrežnica, oNbl – vanjski neuroblastični sloj, iNbl – unutarnji neuroblastični sloj, mz – marginalna zona, nf – sloj živčanih vlakana, Lv – lećni mjehurić, Le – leća, C – stroma rožnice, Ace – prednji epitel rožnice, ps – stroma vjede, pe – epitel vjede, tj – tjedan razvoja.

5. RASPRAVA

U ovom istraživanju proučava se najintenzivnije razdoblje morfogeneze i diferencijacije u razvoju ljudskog oka počevši od razdoblja kada se strukture ljudskog oka i dalje intenzivno oblikuju (široki intraretinalni prostor i otvorena koroidna fisura) i sadrže visoko nediferencirane stanice, do fetalnog razdoblja, pokazujući naprednu morfogenezu svih struktura oka i jasne znakove diferencijacije stanica mrežnice. Tijekom opisanog razdoblja, analizirani biljezi se pojavljuju u strukturama oka preklapajući se u prostoru i vremenu, što ukazuje na postupnu diferencijaciju nezrelih stanica prekursora u određene stanične linije. Tako je nestin korišten za identifikaciju neuralne ishodišne stanice, koja pokazuje jaku ekspresiju u svim derivatima mezenhima, leći, očnom dršku i unutarnjem neuroblastičnom sloju, tijekom kasnog embrionalnog i ranog fetalnog razdoblja, odražavajući nezrelost tih stanica. Međutim, povećanje izražaja nestina promatrano u šestom tjednu u marginalnoj zoni, unutarnjem neuroblastičnom sloju i očnom dršku ukazuje na mogućnost da su te nestin pozitivne stanice migrirale u mrežnicu iz susjednog mezenhima, kao što su i ranije predložili Edqvist i Hallbook (120). Dodatno, veći udio pozitivne površine nestina u očnom dršku u odnosu na neuralnu mrežnicu može se objasniti naprednom diferencijacijom prema zrelim neuronskim i/ili potpornim stanicama unutar neuralne mrežnice. Tijekom daljnjeg embrionalnog razvoja mrežnice razdvajanje između unutarnjeg i vanjskog neuroblastičnog sloja je u potpunosti ostvareno, kao što pokazuju i Nag i sur. (121).

Tijekom ranog fetalnog razdoblja, sazrijevanje neuralne mrežnice najviše napreduje u stražnjoj polovici, što se odražava na stanjivanje zida i vanjskog neuroblastičnog sloja, praćeno naprednom diferencijacijom različitih podtipova stanica. U kasnijem fetalnom razdoblju, nestin je snažno izražen u vanjskom i unutarnjem neuroblastičnom sloju, vjerojatno predstavljajući nastavke nezrelih Müllerovih stanica ili radijalne glije. Također, veći udio pozitivne površine nestina u unutarnjem neuroblastičnom sloju u odnosu na vanjski sloj može se objasniti u citoplazmatskim izdancima nezrelih Müllerovih stanica koji dolaze iz vanjskog neuroblastičnog sloja. Za razliku od našeg istraživanja, istraživanja na razvoju oka kod svinje pokazala su da je najjači izražaj nestina lokaliziran u sloju vlakana ganglijskih stanica, te je sličan uzorak bojenja također opisan u petom postnatalnom danu mišje mrežnice i osam tjedana stare mrežnice štakora (52).

Uloga nestin pozitivnih stanica u neuralnim prekursorima potvrđena je ko-lokaliziranjem s Ki-67 biljekom proliferacije, koji je pokazao ko-lokalizaciju u cijelom neuroblastičnom sloju, uključujući njegov unutarnji dio, koji je izvor amakrinih stanica. Ovaj nalaz je u suprotnosti sa rezultatima Gudurić-Fuchs i sur., koji su zaključili da nema ko-lokalizacije nestina i Ki-67 u budućim amakrinim stanicama tijekom razvoja mrežnice kod svinje (122). Neka istraživanja ukazuju na to da se Müllerove stanice mogu smatrati neuralnim prekursorima na temelju njihovog izražaja nestina, ali mogućnost generiranja neurona iz ovih stanica nije nedvojbeno dokazana. Naime, nestin ne pokazuje izražaj samo u neuralnim prekursorima, nego se može inducirati u odrasloj Müllerovoj stanici nakon ozljeda mrežnice (123).

U našem istraživanju, ko-lokalizacija nestina i PGP9.5 otkrila je relativno malu populaciju progenitornih stanica mrežnice u kasnom embrionalnom i ranom fetalnom razdoblju. Za razliku od naših rezultata, istraživanje na kulturama ganglijskih stanica mrežnice tretirane sa ili bez staurosporina, trihostatina A ili sukcinilkonkanavalina otkrila su visoke razine izražaja nestina, i ko-lokalizaciju nestina s PGP9.5, kao i s drugim biljezima zrelih neurona kao što su tau, β III-tubulin, protein povezan s mikrotubulima (MAP)-1b i MAP2 (124). Ovaj nalaz ukazuje na to da bi i drugi faktori mogli biti uključeni u *in vivo* modelima, a ne samo izravno ograničavanje tog ko-izražavanja, što u isto vrijeme otvara put za nove terapijske mogućnosti. Međutim, daljnja istraživanja su potrebna kako bi se otkrila uloga nestina u razvoju mrežnice i Müllerovih stanica kako bi razumjeli retinogenezu i sudbinu neurona.

U našem istraživanju, osim nestin pozitivnosti u živcima koji prodiru u rožnicu, nestin je također izražen u stanicama strome rožnice i na granici između epitela rožnice i spojnice. Te stanice bi mogle predstavljati populaciju stanica neuralnog grebena koje su migrirale iz susjednog mezenhima da formiraju prekursorske stanice za regeneraciju rožnice u odrasloj dobi. Osim toga, nestin pozitivne stanice u tom području ko-lokaliziraju s Ki-67 biljekom proliferacije. Naši rezultati potvrđuju prethodna ispitivanja provedena na ljudskim embrijima i fetusima u sličnim razvojnim fazama (48). McGowan i sur. su također pronašli prekursorske stanice u limbusu rožnice, koji je nastao iz mezenhima neuralnog grebena u odraslih ljudi (41). Ova otkrića podržavaju koncept da je područje limbusa rožnice proliferacijska zona, za vrijeme razvoja i u odrasloj dobi.

Iako neka istraživanja pokazuju da se žilnica prvi put pojavljuje tijekom sedmog tjedna razvoja, naše istraživanje je pokazalo da je početak razvoja žilnice iz okolnog mezenhima započeo već tijekom petog tjedna razvoja. Snažan izražaj nestina u stijenkama krvnih žila žilnice ukazuje na njegovu središnju ulogu u angiogenom odgovoru. U našem istraživanju, pozitivnost nestina je odsutna u pigmentnom sloju mrežnice. Međutim, Davari i sur. su eksperimentalno pokazali da se pigmentni sloj mrežnice može de-diferencirati u neurone mrežnice i prekursorske stanice pozitivne na nestin (125).

PGP9.5 je pozitivan u ljudskom oku već tijekom petog tjedna razvoja, posebno u unutarnjem neuroblastičnom sloju i marginalnoj zoni, što ukazuje na brže sazrijevanje neurona u odnosu na vidni živac. Nasuprot tome, u mrežnici štakora pojavio se u kasnijim razvojnim fazama, u neuroblastičnom sloju i vjerojatnim horizontalnim stanicama (84). Tijekom svih istraživanih razdoblja, PGP9.5 je snažno izražen u neuronskim strukturama, s povećanjem udjela PGP9.5 pozitivne površine posebno u unutarnjem neuroblastičnom sloju i vidnom živcu, dok je u vlaknima leće i retinalnom pigmentnom epitelu, PGP9.5 izražen samo tijekom kasnog embrionalnog razdoblja. Izražaj PGP9.5 u retinalnom pigmentnom epitelu odraslih ljudi pronađen je kod očnih bolesti povezanih sa starenjem kao što su druze ili depoziti bazalne lamine. Predloženo je da bi to moglo biti zbog sudjelovanja u razgradnji i odlaganju proteina iz ovih stanica (126). U prednjem epitelu rožnice i epitelu vjede PGP9.5 je umjereno do blago izražen od 5. do 12. tjedna razvoja, što se podudara s nalazima na rožnici odraslih štakora (127).

Već u najranijim razvojnim fazama, S100 je pozitivan u apikalnoj površini neuronske mrežnice i u području budućih fotoreceptora, sugerirajući da se S100 može biti koristiti kao rani pokazatelj diferencijacije fotoreceptora. Suprotni rezultati su dobiveni za razlikovanje fotoreceptora kod svinja i miša, koji se izgleda pojavljuju kasnije u razvoju nego kod ljudi (122). U sedmom tjednu razvoja, oskudne S100 pozitivne stanice su pronađene dublje u prijelaznom sloju vlakana Chievitz u području buduće makule, koje mogu predstavljati prvo pojavljivanje Müllerovih stanica (na temelju morfologije i lokalizacije u ovom sloju), što je u suprotnosti s proučavanjem Iwanaga i sur. koji su pronašli S100 pozitivne Müllerove stanice samo u 10.-30. tjednu razvoja mrežnice (76). U ranoj fetalnoj ljudskoj mrežnici, veći udio S100 pozitivne površine zastupaju astrocite, gusto raspoređene u unutarnjem neuroblastičnom sloju (sloj ganglijskih stanica) i sloju živačnih vlakana. Prva S100 pozitivna horizontalna stanica pojavila se u vanjskom neuroblastičnom sloju tijekom devetog tjedna razvoja. S100 je također pozitivan u epitelu zrakastog tijela i stražnjem epitelu šarenice, i privremeno u

pigmentnoj retini, što je u skladu s ispitivanjem Iwanaga i sur. (76). Ko-lokalizacija PGP9.5 i S100 u unutarnjem neuroblastičnom sloju tijekom 12. tjedna razvoja vjerojatno je uzrokovana superpozicijom vrlo gustih neuroblasta i astrocita zbog debljine reza.

Zreli fotoreceptori imaju cilije koje sadrže devet vanjskih dupleta mikrotubula i važni su za održavanje odvojenosti odjeljaka vanjskog i unutarnjeg segmenta (128, 129). Tijekom razvoja oka, mikrotubuli su važni u procesu nastajanja domene vanjskog segmenta (130) i održavanju polariteta zrelog fotoreceptora (131). Osim toga, pronašli smo alfa-tubulin pozitivne stanice u stromi i epitelu rožnice u ispitivanom razdoblju, koji odgovara nalazima u embrionalnoj rožnici miša (69). Primarna cilija je važna za održavanje prozirnosti rožnice u odrasloj rožnici, a disfunkcija primarne cilije dovodi do nepravilne građe rožnice tijekom postnatalnog razvoja (69). U našem istraživanju, marginalna zona i sloj živčanih vlakana također pokazuju jak izražaj alfa-tubulina, vjerojatno ukazujući na proces diferencijacije i produljenje aksona neuroblasta, koji obuhvaćaju neurotubule i čine glavnu komponentu marginalne zone, što je u skladu s prethodnim istraživanjima (55, 70, 132).

Istraživanje na matičnim živčanim stanicama i ograničavanje njihove matičnosti otkrile su da je potiskivanje Oct-4 važno za tranziciju nediferenciranih neuroblasta u neurone (133). U našem istraživanju, jaki izražaj Oct-4 je pronađen u neuroblastima tijekom kasnog embrionalnog razdoblja, što ukazuje na moguću ulogu Oct-4 u sprječavanju preranog sazrijevanja stanica. Ko-lokalizacija Oct-4 i Ki-67 u neuroblastima vjerojatno predstavljaju bazen neuralnih matičnih proliferirajućih stanica koje još nisu spremne za terminalnu diferencijaciju. U skladu s tim promatranjem je istraživanje na Oct-4 knock-out miševima, gdje je gubitak Oct-4 aktivnosti preduvjet za terminalnu diferencijaciju stanica (133), dok poremećaj izražaja Oct-4 gena može izazvati poremećaje u staničnoj diferencijaciji (134). Izražaj Oct-4 pozitivne proliferirajuće stanice u razvoju mrežnice otvara nove mogućnosti za kliničku uporabu tih stanica, kako bi se razvili novi protokoli za klinička i eksperimentalna istraživanja (135). U kasnoj fazi razvoja zametka, Oct-4 i alfa-tubulin su snažno lokalizirani unutar stanica vanjskog neuroblastičnog i sloja živčanih vlakana, te vidnog živca, posebno u području budućih fotoreceptora. Eggenchwiler i Anderson su pokazali da primarna cilija kontrolira ravnotežu između rane proliferacije i diferencijacije stanica, što podrazumijeva njenu ključnu ulogu u embrionalnom razvoju (68). U skladu s našim rezultatima je istraživanje Schluter i sur. koji su pronašli da je cilija prisutna u gotovo svim apikalnim staničnim površinama bubrežnih tubula izražavajući Oct-4 biljeg matičnosti (136). Ekspresija pluripotentnog Oct-4 gena predlaže široku paletu opcija diferencijacije za Oct-4-pozitivne

stanice, ali ostaje nepoznato kako ove stanice postanu specifične za određenu vrstu stanica i kakvu ulogu u tome ima pluripotentni gen kao što je Oct-4 (137).

U našem istraživanju, među različitim biljezima koji su specifični za sub-specijalizaciju staničnih populacija u neurone tijekom razvoja, za IB4 je poznato da ima nekoliko uloga, uključujući i prijenos boli (nocicepciju) i vaskularizaciju. Kao što je prikazano u našem istraživanju, IB4 izražaj je samo kratkotrajno pozitivan tijekom embrionalne faze razvoja ljudskog oka u retinalnom pigmentnom epitelu i u budućem vanjskom neuroblastičnom sloju. Također je bio blago pozitivan u budućem unutarnjem neuroblastičnom sloju i sloju živčanih vlakana, dok je u kasnijim razvojnim fazama IB4 izražaj postupno nestao u tim područjima. Kao što je već ranije rečeno, IB4 se obično koristi kao marker neurona za osjet boli ili osjetnih neurona (87, 88). To je u skladu s našim rezultatima, gdje IB4 pokazuje prolazni izražaj u vanjskom neuroblastičnom sloju (budući fotoreceptori), što ukazuje na moguću novu ulogu IB4 tijekom rane diferencijacije mrežnice. Također, IB4 je nađen pozitivan u sloju mrežničnih ganglijskih stanica P18 miševa postnatalno (89), što bi moglo podrazumijevati doprinos IB4 u postnatalnoj diferencijaciji osjetnih neurona. Osim ovih funkcija, istraživanja koja su istraživala izražaj IB4 na drugim mjestima, impliciraju IB4 izražaj u vaskularnim strukturama (138-141), u normalnim tkivima odraslih sisavaca (142), kao i u neovaskularnim strukturama unutar tumora (94, 95). Međutim, u našem istraživanju, što se tiče izražaja IB4 u krvnim žilama, samo je blaga prostorno-vremenska pozitivnost pronađena u žilnici tijekom petog do osmog razvojnog tjedna. Što se tiče njegove uloge u vaskulogenezi, u modelu retinalne ishemije kod odraslih štakora, IB4 je bio pozitivan u endotelnim stanicama unutar unutarnjeg nuklearnog sloja i vanjskog pleksiformnog sloja (93). To podrazumijeva važnost IB4 za vaskularni razvoj, što je u skladu s našim nalazima prolazne, ali blage IB4 pozitivnosti u unutarnjem neuroblastičnom sloju.

Još jedan biljeg osjetnih neurona, NF200, u našoj studiji bio je umjereno do jako pozitivan u retinalnom pigmentnom epitelu, te u čitavoj neuralnoj mrežnici i očnom živcu tijekom cijelog promatranog razdoblja. Suprotno našim saznanjima, Singh i sur. su tvrdili da se NF200 pojavljuje samo u postnatalnim ganglijskim stanicama mrežnice, dok su se drugi neuronski biljezi kao što su kalretinin i sinaptofizin pokazali pozitivnima u embrionalnim stanicama (105). Međutim, ovi eksperimenti su izvedeni na humanim embrionalnim matičnim stanicama (hESC) dobivenim od tkiva mrežnice, što odgovara na 6. – 10. tjednu embrionalnog i ranog fetalnog razvoja mrežnice. Ovaj podatak je u skladu s našim

opazanjima da ne pokazuju svi neuronski biljezi točno vrijeme izražavanja tijekom ljudskog razvoja mrežnice *in situ* i na hESC izvedenom tkivu mrežnice. Naime, tijekom retinogeneze, brojni unutarnji i vanjski razvojni signali kontroliraju sudbinu neuronskih stanica i diferencijaciju, a time i nedostatak bilo kakvog vanjskog faktora tijekom normalne embriogeneze može utjecati na finu koordinaciju retinogeneze. NF200 je vrlo važan i specifičan protein za stanice neuronskih loza mrežnice u razvoju. Pojačan izražaj NF200 omogućuje diferencijaciju neurona, što je dokazano smanjenim izražajem *Crx* gena u eksperimentima na matičnim stanicama mrežnice miša. To je vrlo važno otkriće, jer CRX smanjuje proliferaciju matičnih stanica mrežnice te inducira njihovu diferencijaciju u stanice koje pokazuju fenotip funkcionalnih fotoreceptora, koji su važni za kaskadu fototransdukcije (143). Blagi NF200 izražaj pronađen je u žilnici tijekom cijelog razdoblja istraživanja. Ramirez i sur. su također otkrili NF200 imunoreaktivnost u žilnici, no intenzitet je bio vrlo visok (144). Međutim, ovo istraživanje je provedeno na odraslim novozelandskim albino kunićima, što može objasniti razliku u izražaju s ljudskim uzorcima.

Adrenergične i kolinergične neuronske stanice imaju različite uloge u fiziološkim procesima oka. Pokazalo se da acetilkolin i dopamin imaju utjecaj u brojnim funkcijama, kao što su zapažanje kretanja i smjera, kontrasta, cirkadijani ritam i vidna oštrina (145-148). Unutar mrežnice, neurotransmiteri su pronađeni u ganglijskim i amakrinim stanicama te njihovim nastavcima (108). U našem istraživanju, izražaj TH i ChAT zabilježeni su u neuralnoj mrežnici kao umjeren do jaki izražaj u vanjskom i unutarnjem neuroblastičnom sloju i sloju živčanih vlakana, posebice tijekom kasnog embrionalnog razdoblja. To je u skladu s proučavanjem Loeliger i sur., koji su istraživali razvoj mrežnice kod zamoraca i pronašli TH i ChAT pozitivne stanice u unutarnjem neuroblastičnom sloju i sloju ganglijskih stanica (111). Kako su razvojne faze u njihovom istraživanju bile u kasnijem razdoblju gestacije nego u našem istraživanju, autori su sa sigurnošću zaključili da su ove stanice amakrine stanice. Važnost dopaminergičke inervacije u mrežnici također su potvrdila istraživanja na knock-out miševima. Naime, *Neurturin*, član porodice liganda neurotrofnih faktora deriviranih od glija stanice (149), pokazao se važan za normalnu funkciju mrežnice (150). *Neurturin* knock-out miševi prikazuju značajno smanjenje veličine vanjskog pleksiformnog sloja i aberantni rast dopaminergičkih nastavaka u ovom području (108). Osim toga, enzim kolinacetilsteraza (AChE) je sintetiziran u populaciji neuroektodermalnih stanica koje su upravo dosegle postmitotičku fazu (151). Sve AChE-stanice neće postati kolinergički neuroni i njihova funkcija nije potpuno razjašnjena (13, 152).

Mrežnica se sastoji od šest tipova neurona, te glija Müllerovih stanica, koji su organizirani u tri sloja. Vanjski nuklearni sloj sadrži fotoreceptore, unutrašnji nuklearni sloj se sastoji od bipolarnih, horizontalnih, amakrinih i Müllerovih stanica, a ganglijske stanice i raspršene amakrine stanice čine sloj ganglijskih stanica (10, 18). Prekursorske stanice mrežnice se diferenciraju u potencijalne neuronske i glija stanice na prostorno-vremenski način, koji je sačuvan među mnogim različitim vrstama. Tijekom tog procesa, najprije će se pojaviti ganglijske stanice, a zatim slijede amakrine stanice, fotoreceptori čunjići i horizontalne stanice. Bipolarne stanice i fotoreceptori štapići nastaju u kasnijim fazama (5).

Ove prekursorske stanice mrežnice mogu biti u uspavanom stanju tijekom života, a zbog njihovog multipotentnog kapaciteta mogu biti obnovljene u slučaju degenerativnih bolesti mrežnice. Međutim, za učinkovitu i pouzdanu nadomjesnu terapiju matičnim stanicama mrežnice kod bolesti ljudske mrežnice, potrebno je veće razumijevanje diferencijacije stanica mrežnice tijekom kasne embrionalne i rane fetalne retinogeneze kod ljudi. Tijekom ovog kritičnog perioda razvoja mrežnice, događa se pomak između samo-obnavljanja i diferencijacije matičnih stanica mrežnice. Znanje o ovom izuzetno složenom razvojnem procesu je bitno u pružanju novih informacija o razvojnim putovima i samoobnavljanju matičnih stanica mrežnice ili diferencijaciji u neke od podtipova neurona. S obzirom da postoje matične stanice mrežnice tijekom cijelog života, bilo bi zanimljivo, na temelju znanja o normalnom razvoju mrežnice, pronaći načine za poticanje diferencijacije tih multipotentnih stanica prema određenom tipu stanica.

Svrha našeg istraživanja bila je pružiti imunohistokemijski opis slojeva mrežnice kroz kasni embrionalni i početni fetalni razvoj ljudskog oka. Naši podaci mogu pomoći u boljem razumijevanju procesa diferencijacije u ljudskom razvoju oka što je važna podloga za bolju dijagnostiku i poboljšanje terapije. Ograničenja ovog istraživanja su uporaba samo imunohistokemijske metode umjesto korištenja tehnika proteomike, kao i mala veličina uzorka zbog poteškoća u dobivanju normalnog ljudska zametka. U zaključku, opisani izražaj istraživanih biljega ukazuje na njihovu važnost u razvoju i morfologiji oka, a njihov prostorno i vremenski ograničen uzorak se podudara s diferencijacijom u početku nezrelih stanica u specifične stanične loze u mrežnici. Promjene u prostorno-vremenskoj interakciji mogu dovesti do poremećaja vidnih funkcija. Neki od ključnih mehanizama za buduće kliničko upravljanje leži u razumijevanju molekularnih mehanizama razvoja oka. Potencijalne strategije za liječenje mogu uključivati gensku terapiju i transplantaciju matičnih stanica da se regeneriraju ili zamijene fotoreceptori. Razumijevanje ranog razvoja ljudskog oka neophodno

je za nastavak ove strategije. Daljnja istraživanja na potencijalu diferencijacije stanica sa svojstvima matičnosti tijekom ranog razvoja ljudskog oka potrebna su kako bi se razjasnila sudbina ograničenja pluripotentnih stanica.

6. ZAKLJUČCI

- Imunohistokemijskim i imunofluorescentnim postupcima dokazano je istovremeno prisustvo specifičnih biljega stanične proliferacije (Ki-67), nezrelih (matičnih) stanica (nestin i Oct-4), biljega primarne cilije (alfa-tubulin), potpornih stanica (S100) i različitih neuronalnih biljega (PGP9.5, TH, NF200, ChAT, IB4) u različitim staničnim populacijama tijekom najranijeg (embrionalno i rano fetalno) razvojnog razdoblja zdravog ljudskog oka.
- Obrazac izražaja istraživanih bjelančevina ima tipičnu vremensko-prostornu raspodjelu ovisno o istraživanom razvojnem razdoblju i staničnoj populaciji.
- Za uredan rani (5. – 12. tjedan) razvoj ljudskog oka neophodan je uravnotežen odnos između proliferacijskih i diferencijacijskih čimbenika po prvi put sustavno istraživanih u ovom istraživanju.
- U ranom fetalnom razdoblju izražaj nestina je lokaliziran u brojnim izduženim radijalnim izdancima duž čitave debljine mrežnice, a kasnije je nestin jako izražen u unutarnjem neuroblastičnom sloju i sloju živčanih vlakana. Veći udio pozitivne površine nestina u očnom dršku u odnosu na neuralnu mrežnicu može se objasniti naprednom diferencijacijom prema zrelim neuronskim i / ili potpornim stanicama unutar neuralne mrežnice. Nestin je korišten za identifikaciju neuralne ishodišne stanice, koji pokazuje jaki izražaj u svim derivatima mezenhima, leći, očnom dršku i unutarnjem neuroblastičnom sloju, tijekom kasnog embrionalnog i ranog fetalnog razdoblja, odražavajući nezrelost tih stanica. Povećanje izražaja nestina promatrano u šestom tjednu u marginalnoj zoni i unutarnjem neuroblastičnom sloju i očnom dršku ukazuje na mogućnost da su te nestin pozitivne stanice migrirale u mrežnicu iz susjednog mezenhima.
- Osim nestin pozitivnosti u živcima koji prodiru u rožnicu, nestin je također izražen u stanicama strome rožnice i na granici između epitela rožnice i spojnice. Te stanice bi mogle predstavljati populaciju stanica neuralnog grebena koje su migrirale iz susjednog mezenhima da formiraju prekursorne stanice za regeneraciju rožnice u odrasloj dobi.

- PGP9.5 je pozitivan u ljudskom oku već tijekom petog tjedna razvoja, posebno u unutarnjem neuroblastičnom sloju i marginalnoj zoni, što ukazuje na brže sazrijevanje neurona u odnosu na vidni živac. Tijekom svih istraživanih razdoblja, PGP9.5 je snažno izražen u neuronskim strukturama, s povećanjem udjela PGP9.5 pozitivne površine posebno u unutarnjem neuroblastičnom sloju i vidnom živcu, dok je u vlaknima leće i retinalnom pigmentnom epitelu PGP9.5 izražen samo tijekom kasnog embrionalnog razdoblja. U prednjem epitelu rožnice i vjeđe, PGP9.5 je umjereno do blago pozitivan od 5. tjedna prema 12. tjednu razvoja.
- Ko-ekspresija nestina i PGP9.5 je izražena u marginalnoj zoni i unutarnjem neuroblastičnom sloju u cijelom promatranom razdoblju, osobito u 11. do 12. razvojnog tjednu.
- Jaki izražaj S100 pronađen je u vidnom živcu, a u žilnici i prednjem epitelu rožnice S100 je negativan tijekom svih razvojnih faza. Neuralna mrežnica i sloj živčanih vlakana su bili umjereno S100 pozitivni, osim u 11. – 12. tjednu, kada unutarnji neuroblastični sloj i sloj živčanih vlakana postanu jako S100 pozitivni. U ranoj fetalnoj ljudskoj mrežnici, veći udio S100 pozitivne površine zastupaju astrocite, gusto raspoređene u unutarnjem neuroblastičnom sloju (sloj ganglijskih stanica) i sloju živčnih vlakana. Leća i epitel vjeđe su blago S100 pozitivni tijekom cijelog razdoblja istraživanja.
- Ko-ekspresija PGP9.5 i S100 prisutna je u unutrašnjem neuroblastičnom sloju tijekom 11. do 12. razvojnog tjedna.
- Proliferacijska aktivnost je snažno izražena biljekom Ki-67 tijekom kasnog embrionalnog razdoblja u mezenhimu, očnom dršku i vidnom živcu, u bjeloočnici, žilnici, pigmentnoj i neuralnoj mrežnici, te lećnom mjehuriću, te se može zaključiti da je neophodan za rast i razvoj ranog ljudskog oka. Tijekom ranog fetalnog razdoblja, proliferacija stanica u neuralnoj mrežnici postupno prestaje posebno u stražnjoj polovici vanjskog neuroblastičnog sloja.
- Uloga nestin pozitivnih stanica u neuralnim prekursorima potvrđena je ko-lokaliziranjem s Ki-67 biljekom proliferacije, koji je pokazao ko-lokalizaciju u cijelom neuroblastičnom sloju, uključujući njegov unutrašnji dio, koji je izvor amakrinih

stanica. Ko-lokaliziranje nestin i Ki-67 pozitivnih stanica također je uočeno u leći i žilnici.

- Jaki izražaj Oct-4 je pronađen u neuroblastima tijekom kasnog embrionalnog razdoblja, što ukazuje na moguću ulogu Oct-4 u spriječavanju preranog sazrijevanja stanica. Tijekom ranog fetalnog razdoblja, Oct-4 izražaj prestaje u neuralnoj mrežnici osobito u stražnjoj polovici, i to u unutarnjem i vanjskom neuroblastičnom sloju.
- Tijekom kasnog embrionalnog razdoblja, alfa-tubulin je jako pozitivan u neuralnoj mrežnici, vidnom živcu i sloju živčanih vlakna. Tijekom ranog fetalnog razdoblja, izražaj alfa-tubulina u neuralnoj mrežnici ostao je isti kao i u kasnom embrionalnom razdoblju, osim povećanja intenziteta u unutarnjem i vanjskom neuroblastičnom sloju i sloju živčanih vlakana, ukazujući na proces diferencijacije i produljenje aksona neuroblasta. Tijekom petog do šestog razvojnog tjedna, alfa-tubulin je također blago izražen rožnici i stromi vjeđe, dok je umjereno pozitivan u prednjem epitelu rožnice i epitelu vjeđe.
- U kasnoj fazi razvoja Oct-4 i alfa-tubulin su snažno ko-lokalizirali unutar stanica vanjskog neuroblastičnog i sloja živčanih vlakana, te vidnog živca, posebno u području budućih fotoreceptora.
- IB4 izražaj je samo kratkotrajno pozitivan tijekom embrionalne faze razvoja ljudskog oka u retinalnom pigmentnom epitelu i u budućem vanjskom neuroblastičnom sloju. Također je bio blago pozitivan u budućem unutarnjem neuroblastičnom sloju i sloju živčanih vlakana, dok je u kasnijim razvojnim fazama IB4 izražaj postupno nestao u tim područjima. IB4 pokazuje prolazni izražaj u vanjskom neuroblastičnom sloju (budući fotoreceptori), što ukazuje na moguću novu ulogu IB4 tijekom rane diferencijacije mrežnice. Što se tiče izražaja IB4 u krvnim žilama, samo je blaga prostorno-vremenska pozitivnost pronađena u žilnici tijekom 5. – 8. razvojnog tjedna.
- Istraživali smo ko-ekspresiju IB4 i PGP9.5 i ova dva biljega su ko-lokalizirali vanjskom neuroblastičnom sloju tijekom petog do osmog razvojnog tjedna.
- NF200 je vrlo važan i specifičan protein za stanice neuronskih loza mrežnice u razvoju. NF200 je bio umjereno do jako pozitivan u retinalnom pigmentnom epitelu, te u čitavoj neuralnoj mrežnici i očnom živcu tijekom cijelog promatranog razdoblja.

- NF200 i PGP9.5 su ko-lokalizirali unutarnjem neuroblastičnom sloju u cijelom promatranom razdoblju, a osobito u 11. do 12. razvojnom tjednu.
- Adrenergične i kolinergične neuronske stanice imaju različite uloge u fiziološkim procesima oka. Izražaj TH i ChAT zabilježeni su u neuralnoj mrežnici kao umjeren do jaki izražaj u vanjskom i unutarnjem neuroblastičnom sloju i sloju živčanih vlakana, posebice tijekom kasnog embrionalnog razdoblja. Unutar mrežnice, neurotransmiteri acetilkolin i dopamin su pronađeni u ganglijskim i amakrinim stanicama i njihovim nastavcima, što je u skladu s našim istraživanjem.
- TH i ChAT pokazuju ko-ekspresiju s PGP9.5 u neuralnoj mrežnici, osobito u unutarnjem neuroblastičnom sloju.
- Opisani izražaj istraživanih biljega ukazuje na njihovu važnost u razvoju i morfologiji oka, a njihov prostorno i vremenski ograničen uzorak se podudara s diferencijacijom u početku nezrelih stanica u specifične stanične loze u mrežnici. Naši podaci mogu pomoći u boljem razumijevanju procesa u razvoju ljudskog oka što je važna podloga za bolju dijagnostiku i poboljšanje terapije.

7. LITERATURA

1. Junqueira LC, Carneiro J, Kelley RO. Osnove histologije. Zagreb: Školska knjiga; 1999.
2. Basic M, Kuzmanovic Elabjer B, Bosnar D. Seminaria ophthalmologica. Osijek: Cerovski d.o.o.; 2011.
3. Vergara MN, Canto-Soler MV. Rediscovering the chick embryo as a model to study retinal development. *Neural development*. 2012;7:22. Epub 2012/06/29.
4. O'Rahilly R. The timing and sequence of events in the development of the human eye and ear during the embryonic period proper. *Anatomy and embryology*. 1983;168(1):87-99. Epub 1983/01/01.
5. Graw J. Genetic aspects of embryonic eye development in vertebrates. *Developmental genetics*. 1996;18(3):181-97. Epub 1996/01/01.
6. Matas A, Filipovic N, Znaor L, Mardesic S, Saraga-Babic M, Vukojevic K. Interplay of proliferation and differentiation factors is revealed in the early human eye development. *Graefe's archive for clinical and experimental ophthalmology = Albrecht von Graefes Archiv fur klinische und experimentelle Ophthalmologie*. 2015;253(12):2187-201. Epub 2015/08/11.
7. Provis JM, van Driel D, Billson FA, Russell P. Development of the human retina: patterns of cell distribution and redistribution in the ganglion cell layer. *The Journal of comparative neurology*. 1985;233(4):429-51. Epub 1985/03/22.
8. Hendrickson A, Bumsted-O'Brien K, Natoli R, Ramamurthy V, Possin D, Provis J. Rod photoreceptor differentiation in fetal and infant human retina. *Experimental eye research*. 2008;87(5):415-26. Epub 2008/09/10.
9. Sivak B, Sivak J. Vertebrate eye development and refractive function: an overview. *Results and problems in cell differentiation*. 2000;31:1-14. Epub 2000/08/10.
10. O'Rahilly R. The prenatal development of the human eye. *Experimental eye research*. 1975;21(2):93-112. Epub 1975/08/01.
11. Hendrickson A. A morphological comparison of foveal development in man and monkey. *Eye (Lond)*. 1992;6 (Pt 2):136-44. Epub 1992/01/01.
12. Centanin L, Wittbrodt J. Retinal neurogenesis. *Development*. 2014;141(2):241-4. Epub 2014/01/02.
13. Willbold E, Layer PG. Formation of neuroblastic layers in chicken retinospheroids: the fibre layer of Chievitz secludes AChE-positive cells from mitotic cells. *Cell and tissue research*. 1992;268(3):401-8. Epub 1992/06/01.
14. Gupta T, Kapoor K, Sahni D, Singh B. Mapping the Time Line of Development in Each Layer of Human Foetal Retina. *Journal of clinical and diagnostic research : JCDR*. 2016;10(3):AC04-7. Epub 2016/05/03.
15. Young RW. Cell differentiation in the retina of the mouse. *The Anatomical record*. 1985;212(2):199-205. Epub 1985/06/01.
16. Reese BE. Development of the retina and optic pathway. *Vision research*. 2011;51(7):613-32. Epub 2010/07/22.
17. Rapaport DH, Wong LL, Wood ED, Yasumura D, LaVail MM. Timing and topography of cell genesis in the rat retina. *The Journal of comparative neurology*. 2004;474(2):304-24. Epub 2004/05/28.
18. Walcott JC, Provis JM. Muller cells express the neuronal progenitor cell marker nestin in both differentiated and undifferentiated human foetal retina. *Clinical & experimental ophthalmology*. 2003;31(3):246-9. Epub 2003/06/06.

19. Linberg KA, Fisher SK. A burst of differentiation in the outer posterior retina of the eleven-week human fetus: an ultrastructural study. *Visual neuroscience*. 1990;5(1):43-60. Epub 1990/07/01.
20. Rapaport DH, Rakic P, LaVail MM. Spatiotemporal gradients of cell genesis in the primate retina. *Perspectives on developmental neurobiology*. 1996;3(3):147-59. Epub 1996/01/01.
21. Hollenberg MJ, Spira AW. Human retinal development: ultrastructure of the outer retina. *The American journal of anatomy*. 1973;137(4):357-85. Epub 1973/08/01.
22. Rhodes RH. A light microscopic study of the developing human neural retina. *The American journal of anatomy*. 1979;154(2):195-209. Epub 1979/02/01.
23. De Schaepdrijver L, Lauwers H, Simoens P, de Geest JP. Development of the retina in the porcine fetus. A light microscopic study. *Anatomia, histologia, embryologia*. 1990;19(3):222-35. Epub 1990/09/01.
24. Smelser GK, Ozanics V, Rayborn M, Sagun D. Retinal synaptogenesis in the primate. *Investigative ophthalmology*. 1974;13(5):340-61. Epub 1974/05/01.
25. Greiner JV, Weidman TA. Histogenesis of the cat retina. *Experimental eye research*. 1980;30(4):439-53. Epub 1980/04/01.
26. Spira AW. In utero development and maturation of the retina of a non-primate mammal: a light and electron microscopic study of the guinea pig. *Anatomy and embryology*. 1975;146(3):279-300. Epub 1975/05/16.
27. Greiner JV, Weidman TA. Embryogenesis of the rabbit retina. *Experimental eye research*. 1982;34(5):749-65. Epub 1982/05/01.
28. Kuwabara T, Weidman TA. Development of the prenatal rat retina. *Investigative ophthalmology*. 1974;13(10):725-39. Epub 1974/10/01.
29. Greiner JV, Weidman TA. Histogenesis of the ferret retina. *Experimental eye research*. 1981;33(3):315-32. Epub 1981/09/01.
30. Greiner JV, Weidman TA. Development of the hamster retina: a morphologic study. *American journal of veterinary research*. 1978;39(4):665-70. Epub 1978/04/01.
31. Meller K, Tetzlaff W. Scanning electron microscopic studies on the development of the chick retina. *Cell and tissue research*. 1976;170(2):145-59. Epub 1976/07/26.
32. Lendahl U, Zimmerman LB, McKay RD. CNS stem cells express a new class of intermediate filament protein. *Cell*. 1990;60(4):585-95. Epub 1990/02/23.
33. Wiese C, Rolletschek A, Kania G, Blyszczuk P, Tarasov KV, Tarasova Y, et al. Nestin expression--a property of multi-lineage progenitor cells? *Cellular and molecular life sciences : CMLS*. 2004;61(19-20):2510-22. Epub 2004/11/05.
34. Messam CA, Hou J, Major EO. Coexpression of nestin in neural and glial cells in the developing human CNS defined by a human-specific anti-nestin antibody. *Experimental neurology*. 2000;161(2):585-96. Epub 2000/02/25.
35. Messam CA, Hou J, Berman JW, Major EO. Analysis of the temporal expression of nestin in human fetal brain derived neuronal and glial progenitor cells. *Brain research Developmental brain research*. 2002;134(1-2):87-92. Epub 2002/04/12.
36. Chen HL, Yuh CH, Wu KK. Nestin is essential for zebrafish brain and eye development through control of progenitor cell apoptosis. *PloS one*. 2010;5(2):e9318. Epub 2010/02/23.
37. Frederiksen K, McKay RD. Proliferation and differentiation of rat neuroepithelial precursor cells in vivo. *The Journal of neuroscience : the official journal of the Society for Neuroscience*. 1988;8(4):1144-51. Epub 1988/04/01.
38. Mokry J, Nemecek S. Immunohistochemical detection of intermediate filament nestin. *Acta Medica (Hradec Kralove)*. 1998;41(2):73-80. Epub 1998/09/08.

39. Valamanesh F, Monnin J, Morand-Villeneuve N, Michel G, Zaher M, Miloudi S, et al. Nestin expression in the retina of rats with inherited retinal degeneration. *Experimental eye research*. 2013;110:26-34. Epub 2013/02/13.
40. Yang J, Bian W, Gao X, Chen L, Jing N. Nestin expression during mouse eye and lens development. *Mechanisms of development*. 2000;94(1-2):287-91. Epub 2000/06/08.
41. McGowan SL, Edelhauser HF, Pfister RR, Whitehart DR. Stem cell markers in the human posterior limbus and corneal endothelium of unwounded and wounded corneas. *Molecular vision*. 2007;13:1984-2000. Epub 2007/11/06.
42. Thomas SK, Messam CA, Spengler BA, Biedler JL, Ross RA. Nestin is a potential mediator of malignancy in human neuroblastoma cells. *The Journal of biological chemistry*. 2004;279(27):27994-9. Epub 2004/05/01.
43. Veselska R, Kuglik P, Cejpek P, Svachova H, Neradil J, Loja T, et al. Nestin expression in the cell lines derived from glioblastoma multiforme. *BMC cancer*. 2006;6:32. Epub 2006/02/07.
44. Piras F, Perra MT, Murtas D, Minerba L, Floris C, Maxia C, et al. The stem cell marker nestin predicts poor prognosis in human melanoma. *Oncology reports*. 2010;23(1):17-24. Epub 2009/12/04.
45. Krupkova O, Jr., Loja T, Redova M, Neradil J, Zitterbart K, Sterba J, et al. Analysis of nuclear nestin localization in cell lines derived from neurogenic tumors. *Tumour biology : the journal of the International Society for Oncodevelopmental Biology and Medicine*. 2011;32(4):631-9. Epub 2011/02/23.
46. Ehrmann J, Kolar Z, Mokry J. Nestin as a diagnostic and prognostic marker: immunohistochemical analysis of its expression in different tumours. *Journal of clinical pathology*. 2005;58(2):222-3. Epub 2005/01/29.
47. Sahin Kaya S, Mahmood A, Li Y, Yavuz E, Chopp M. Expression of nestin after traumatic brain injury in rat brain. *Brain research*. 1999;840(1-2):153-7. Epub 1999/10/13.
48. Lyngholm M, Hoyer PE, Vorum H, Nielsen K, Ehlers N, Mollgard K. Immunohistochemical markers for corneal stem cells in the early developing human eye. *Experimental eye research*. 2008;87(2):115-21. Epub 2008/06/24.
49. Bozanic D, Bocina I, Saraga-Babic M. Involvement of cytoskeletal proteins and growth factor receptors during development of the human eye. *Anatomy and embryology*. 2006;211(5):367-77. Epub 2006/04/06.
50. Lengner CJ, Camargo FD, Hochedlinger K, Welstead GG, Zaidi S, Gokhale S, et al. Oct4 expression is not required for mouse somatic stem cell self-renewal. *Cell stem cell*. 2007;1(4):403-15. Epub 2007/12/27.
51. Chambers I, Tomlinson SR. The transcriptional foundation of pluripotency. *Development*. 2009;136(14):2311-22. Epub 2009/06/23.
52. Yamanaka S, Blau HM. Nuclear reprogramming to a pluripotent state by three approaches. *Nature*. 2010;465(7299):704-12. Epub 2010/06/11.
53. Hochedlinger K, Yamada Y, Beard C, Jaenisch R. Ectopic expression of Oct-4 blocks progenitor-cell differentiation and causes dysplasia in epithelial tissues. *Cell*. 2005;121(3):465-77. Epub 2005/05/11.
54. Looijenga LH, Stoop H, de Leeuw HP, de Gouveia Brazao CA, Gillis AJ, van Roozendaal KE, et al. POU5F1 (OCT3/4) identifies cells with pluripotent potential in human germ cell tumors. *Cancer research*. 2003;63(9):2244-50. Epub 2003/05/03.
55. Saraga-Babic M, Vukojevic K, Bocina I, Drnasin K, Saraga M. Ciliogenesis in normal human kidney development and post-natal life. *Pediatr Nephrol*. 2012;27(1):55-63. Epub 2011/06/21.
56. Reichman S, Terray A, Slembrouck A, Nanteau C, Orioux G, Habeler W, et al. From confluent human iPS cells to self-forming neural retina and retinal pigmented epithelium.

- Proceedings of the National Academy of Sciences of the United States of America. 2014;111(23):8518-23. Epub 2014/06/10.
57. Kee N, Sivalingam S, Boonstra R, Wojtowicz JM. The utility of Ki-67 and BrdU as proliferative markers of adult neurogenesis. *Journal of neuroscience methods*. 2002;115(1):97-105. Epub 2002/03/19.
 58. Kreitz S, Fackelmayer FO, Gerdes J, Knippers R. The proliferation-specific human Ki-67 protein is a constituent of compact chromatin. *Experimental cell research*. 2000;261(1):284-92. Epub 2000/11/18.
 59. Bozanic D, Saraga-Babic M. Cell proliferation during the early stages of human eye development. *Anatomy and embryology*. 2004;208(5):381-8. Epub 2004/07/15.
 60. Yang P, Seiler MJ, Aramant RB, Whittemore SR. In vitro isolation and expansion of human retinal progenitor cells. *Experimental neurology*. 2002;177(1):326-31. Epub 2002/11/14.
 61. Seress L, Abraham H, Tornoczky T, Kosztolanyi G. Cell formation in the human hippocampal formation from mid-gestation to the late postnatal period. *Neuroscience*. 2001;105(4):831-43. Epub 2001/09/01.
 62. Abraham H, Tornoczky T, Kosztolanyi G, Seress L. Cell formation in the cortical layers of the developing human cerebellum. *International journal of developmental neuroscience : the official journal of the International Society for Developmental Neuroscience*. 2001;19(1):53-62. Epub 2001/02/28.
 63. Ohazama A, Haycraft CJ, Seppala M, Blackburn J, Ghafoor S, Cobourne M, et al. Primary cilia regulate Shh activity in the control of molar tooth number. *Development*. 2009;136(6):897-903. Epub 2009/02/13.
 64. Irigoien F, Badano JL. Keeping the balance between proliferation and differentiation: the primary cilium. *Current genomics*. 2011;12(4):285-97. Epub 2011/12/02.
 65. Veland IR, Awan A, Pedersen LB, Yoder BK, Christensen ST. Primary cilia and signaling pathways in mammalian development, health and disease. *Nephron Physiology*. 2009;111(3):p39-53. Epub 2009/03/12.
 66. Piperno G, LeDizet M, Chang XJ. Microtubules containing acetylated alpha-tubulin in mammalian cells in culture. *The Journal of cell biology*. 1987;104(2):289-302. Epub 1987/02/01.
 67. Howard J, Hyman AA. Dynamics and mechanics of the microtubule plus end. *Nature*. 2003;422(6933):753-8. Epub 2003/04/18.
 68. Eggenschwiler JT, Anderson KV. Cilia and developmental signaling. *Annual review of cell and developmental biology*. 2007;23:345-73. Epub 2007/05/18.
 69. Blitzer AL, Panagis L, Gusella GL, Danias J, Mlodzik M, Iomini C. Primary cilia dynamics instruct tissue patterning and repair of corneal endothelium. *Proceedings of the National Academy of Sciences of the United States of America*. 2011;108(7):2819-24. Epub 2011/02/03.
 70. Vukojevic K, Janjic T, Saraga-Babic M. Developmental patterns of Ki-67, Oct-4 and alpha-tubulin proteins expression in the human spinal cord. *Acta histochemica*. 2014;116(4):619-26. Epub 2014/01/01.
 71. Lancaster MA, Gleeson JG. The primary cilium as a cellular signaling center: lessons from disease. *Current opinion in genetics & development*. 2009;19(3):220-9. Epub 2009/05/30.
 72. Marenholz I, Heizmann CW, Fritz G. S100 proteins in mouse and man: from evolution to function and pathology (including an update of the nomenclature). *Biochemical and biophysical research communications*. 2004;322(4):1111-22. Epub 2004/09/01.
 73. Wolf R, Howard OM, Dong HF, Voscopoulos C, Boeshans K, Winston J, et al. Chemotactic activity of S100A7 (Psoriasin) is mediated by the receptor for advanced

- glycation end products and potentiates inflammation with highly homologous but functionally distinct S100A15. *J Immunol.* 2008;181(2):1499-506. Epub 2008/07/09.
74. Wolf R, Ruzicka T, Yuspa SH. Novel S100A7 (psoriasin)/S100A15 (koebnerisin) subfamily: highly homologous but distinct in regulation and function. *Amino acids.* 2011;41(4):789-96. Epub 2010/07/03.
75. Donato R. Intracellular and extracellular roles of S100 proteins. *Microscopy research and technique.* 2003;60(6):540-51. Epub 2003/03/20.
76. Iwanaga T, Takahashi Y, Fujita T. Immunohistochemical localization of S-100 protein in the retina, ciliary body and iris of human fetuses. *Cell and tissue research.* 1985;239(3):505-10. Epub 1985/01/01.
77. Piccinini M, Merighi A, Bruno R, Cascio P, Curto M, Mioletti S, et al. Affinity purification and characterization of protein gene product 9.5 (PGP9.5) from retina. *The Biochemical journal.* 1996;318 (Pt 2):711-6. Epub 1996/09/01.
78. Doran JF, Jackson P, Kynoch PA, Thompson RJ. Isolation of PGP 9.5, a new human neurone-specific protein detected by high-resolution two-dimensional electrophoresis. *Journal of neurochemistry.* 1983;40(6):1542-7. Epub 1983/06/01.
79. Lauweryns JM, Van Ranst L. Protein gene product 9.5 expression in the lungs of humans and other mammals. Immunocytochemical detection in neuroepithelial bodies, neuroendocrine cells and nerves. *Neuroscience letters.* 1988;85(3):311-6. Epub 1988/03/10.
80. Ramieri G, Anselmetti GC, Baracchi F, Panzica GC, Viglietti-Panzica C, Modica R, et al. The innervation of human teeth and gingival epithelium as revealed by means of an antiserum for protein gene product 9.5 (PGP 9.5). *The American journal of anatomy.* 1990;189(2):146-54. Epub 1990/10/01.
81. Terenghi G, Sundaresan M, Moscoso G, Polak JM. Neuropeptides and a neuronal marker in cutaneous innervation during human foetal development. *The Journal of comparative neurology.* 1993;328(4):595-603. Epub 1993/02/22.
82. Wirnsberger GH, Becker H, Ziervogel K, Hofler H. Diagnostic immunohistochemistry of neuroblastic tumors. *The American journal of surgical pathology.* 1992;16(1):49-57. Epub 1992/01/01.
83. Suburo AM, Wheatley SC, Horn DA, Gibson SJ, Jahn R, Fischer-Colbrie R, et al. Intracellular redistribution of neuropeptides and secretory proteins during differentiation of neuronal cell lines. *Neuroscience.* 1992;46(4):881-9. Epub 1992/01/01.
84. Chen ST, von Bussmann KA, Garey LJ, Jen LS. Protein gene product 9.5-immunoreactive retinal neurons in normal developing rats and rats with optic nerve or tract lesion. *Brain research Developmental brain research.* 1994;78(2):265-72. Epub 1994/04/15.
85. Bonfanti L, Candeo P, Piccinini M, Carmignoto G, Comelli MC, Ghidella S, et al. Distribution of protein gene product 9.5 (PGP 9.5) in the vertebrate retina: evidence that immunoreactivity is restricted to mammalian horizontal and ganglion cells. *The Journal of comparative neurology.* 1992;322(1):35-44. Epub 1992/08/01.
86. Masumoto H, Katori Y, Kawase T, Cho BH, Murakami G, Shibata S, et al. False positive reactivity of a substance P-antibody in the ectodermal/epithelial plug of the nose, ear, eye and perineum of the human and mouse fetuses. *Okajimas folia anatomica Japonica.* 2010;87(2):33-40. Epub 2010/10/05.
87. Stucky CL, Lewin GR. Isolectin B(4)-positive and -negative nociceptors are functionally distinct. *The Journal of neuroscience : the official journal of the Society for Neuroscience.* 1999;19(15):6497-505. Epub 1999/07/22.
88. Gerke MB, Plenderleith MB. Binding sites for the plant lectin *Bandeiraea simplicifolia* I-isolectin B(4) are expressed by nociceptive primary sensory neurones. *Brain research.* 2001;911(1):101-4. Epub 2001/08/08.

89. Luo Y, Xiao W, Zhu X, Mao Y, Liu X, Chen X, et al. Differential expression of claudins in retinas during normal development and the angiogenesis of oxygen-induced retinopathy. *Investigative ophthalmology & visual science*. 2011;52(10):7556-64. Epub 2011/08/25.
90. Markand S, Saul A, Tawfik A, Cui X, Rozen R, Smith SB. Mthfr as a modifier of the retinal phenotype of Crbl mice. *Experimental eye research*. 2015;145:164-72. Epub 2015/12/10.
91. Kang S, Roh CR, Cho WK, Park KC, Yang KJ, Choi HS, et al. Antiangiogenic effects of axitinib, an inhibitor of vascular endothelial growth factor receptor tyrosine kinase, on laser-induced choroidal neovascularization in mice. *Current eye research*. 2013;38(1):119-27. Epub 2012/09/28.
92. Cheng G, Tian K, Zhang L, Yang N, Xing Y, He T. S100A4 gene silencing in oxygen-induced ischemic retinopathy inhibits retinal neovascularization via down-regulation of CREB expression. *Graefe's archive for clinical and experimental ophthalmology = Albrecht von Graefes Archiv fur klinische und experimentelle Ophthalmologie*. 2015. Epub 2015/09/12.
93. Kerr NM, Johnson CS, Zhang J, Eady EK, Green CR, Danesh-Meyer HV. High pressure-induced retinal ischaemia reperfusion causes upregulation of gap junction protein connexin43 prior to retinal ganglion cell loss. *Experimental neurology*. 2012;234(1):144-52. Epub 2012/01/10.
94. Niethammer AG, Xiang R, Becker JC, Wodrich H, Pertl U, Karsten G, et al. A DNA vaccine against VEGF receptor 2 prevents effective angiogenesis and inhibits tumor growth. *Nature medicine*. 2002;8(12):1369-75. Epub 2002/11/05.
95. Benton RL, Maddie MA, Minnillo DR, Hagg T, Whittemore SR. *Griffonia simplicifolia* isolectin B4 identifies a specific subpopulation of angiogenic blood vessels following contusive spinal cord injury in the adult mouse. *The Journal of comparative neurology*. 2008;507(1):1031-52. Epub 2007/12/20.
96. Dahl D, Bignami A. Intermediate filaments in nervous tissue. *Cell and muscle motility*. 1985;6:75-96. Epub 1985/01/01.
97. Lohrke S, Brandstatter JH, Boycott BB, Peichl L. Expression of neurofilament proteins by horizontal cells in the rabbit retina varies with retinal location. *Journal of neurocytology*. 1995;24(4):283-300. Epub 1995/04/01.
98. Liem RK, Yen SH, Salomon GD, Shelanski ML. Intermediate filaments in nervous tissues. *The Journal of cell biology*. 1978;79(3):637-45. Epub 1978/12/01.
99. Perrone Capano C, Pernas-Alonso R, di Porzio U. Neurofilament homeostasis and motoneurone degeneration. *BioEssays : news and reviews in molecular, cellular and developmental biology*. 2001;23(1):24-33. Epub 2001/01/03.
100. Ackerley S, Grierson AJ, Brownlees J, Thornhill P, Anderton BH, Leigh PN, et al. Glutamate slows axonal transport of neurofilaments in transfected neurons. *The Journal of cell biology*. 2000;150(1):165-76. Epub 2000/07/13.
101. Salvador-Silva M, Ricard CS, Agapova OA, Yang P, Hernandez MR. Expression of small heat shock proteins and intermediate filaments in the human optic nerve head astrocytes exposed to elevated hydrostatic pressure in vitro. *Journal of neuroscience research*. 2001;66(1):59-73. Epub 2001/10/13.
102. Vickers JC, Schumer RA, Podos SM, Wang RF, Riederer BM, Morrison JH. Differential vulnerability of neurochemically identified subpopulations of retinal neurons in a monkey model of glaucoma. *Brain research*. 1995;680(1-2):23-35. Epub 1995/05/22.
103. Ruiz-Ederra J, Garcia M, Hicks D, Vecino E. Comparative study of the three neurofilament subunits within pig and human retinal ganglion cells. *Molecular vision*. 2004;10:83-92. Epub 2004/02/13.

104. Pitz S, Moll R. Intermediate-filament expression in ocular tissue. *Progress in retinal and eye research*. 2002;21(2):241-62. Epub 2002/06/14.
105. Singh RK, Mallela RK, Cornuet PK, Reifler AN, Chervenak AP, West MD, et al. Characterization of Three-Dimensional Retinal Tissue Derived from Human Embryonic Stem Cells in Adherent Monolayer Cultures. *Stem cells and development*. 2015. Epub 2015/08/19.
106. Molinoff PB, Axelrod J. Biochemistry of catecholamines. *Annual review of biochemistry*. 1971;40:465-500. Epub 1971/01/01.
107. Nagatsu T. Tyrosine hydroxylase: human isoforms, structure and regulation in physiology and pathology. *Essays in biochemistry*. 1995;30:15-35. Epub 1995/01/01.
108. Hoover JL, Bond CE, Hoover DB, Defoe DM. Effect of neurturin deficiency on cholinergic and catecholaminergic innervation of the murine eye. *Experimental eye research*. 2014;122:32-9. Epub 2014/03/25.
109. Roffler-Tarlov S, Liu JH, Naumova EN, Bernal-Ayala MM, Mason CA. L-Dopa and the albino riddle: content of L-Dopa in the developing retina of pigmented and albino mice. *PloS one*. 2013;8(3):e57184. Epub 2013/03/26.
110. Lavado A, Jeffery G, Tovar V, de la Villa P, Montoliu L. Ectopic expression of tyrosine hydroxylase in the pigmented epithelium rescues the retinal abnormalities and visual function common in albinos in the absence of melanin. *Journal of neurochemistry*. 2006;96(4):1201-11. Epub 2006/02/01.
111. Loeliger M, Rees S. Immunocytochemical development of the guinea pig retina. *Experimental eye research*. 2005;80(1):9-21. Epub 2005/01/18.
112. Shin JA, Jeong E, Kim IB, Lee HY. Effects of strobe light stimulation on postnatal developing rat retina. *Experimental brain research*. 2014;232(3):765-73. Epub 2013/12/03.
113. Abalo XM, Villar-Cervino V, Villar-Cheda B, Anadon R, Rodicio MC. Neurochemical differentiation of horizontal and amacrine cells during transformation of the sea lamprey retina. *Journal of chemical neuroanatomy*. 2008;35(2):225-32. Epub 2008/02/05.
114. Ferreira-Galve S, Rodriguez-Moldes I, Candal E. Pax6 expression during retinogenesis in sharks: comparison with markers of cell proliferation and neuronal differentiation. *Journal of experimental zoology Part B, Molecular and developmental evolution*. 2012;318(2):91-108. Epub 2012/04/26.
115. Jin ZW, Li CA, Kim JH, Shibata S, Murakami G, Cho BH. Fetal head anomaly restricted to the eye, the mandible, and the pterygoid process of the sphenoid: a histological study. *Clin Anat*. 2011;24(5):599-606. Epub 2011/03/15.
116. Strauss WL, Kemper RR, Jayakar P, Kong CF, Hersh LB, Hilt DC, et al. Human choline acetyltransferase gene maps to region 10q11-q22.2 by in situ hybridization. *Genomics*. 1991;9(2):396-8. Epub 1991/02/01.
117. Williams JR. The Declaration of Helsinki and public health. *Bulletin of the World Health Organization*. 2008;86(8):650-2. Epub 2008/09/18.
118. O'Rahilly R, Gardner E. The timing and sequence of events in the development of the limbs in the human embryo. *Anatomy and embryology*. 1975;148(1):1-23. Epub 1975/11/06.
119. Pellegrino ED. Ethics. *Jama*. 1989;261(19):2843-5. Epub 1989/05/19.
120. Edqvist PH, Hallbook F. Newborn horizontal cells migrate bi-directionally across the neuroepithelium during retinal development. *Development*. 2004;131(6):1343-51. Epub 2004/02/20.
121. Nag TC, Wadhwa S. Developmental expression of calretinin immunoreactivity in the human retina and a comparison with two other EF-hand calcium binding proteins. *Neuroscience*. 1999;91(1):41-50. Epub 1999/05/21.
122. Guduric-Fuchs J, Ringland LJ, Gu P, Dellett M, Archer DB, Cogliati T. Immunohistochemical study of pig retinal development. *Molecular vision*. 2009;15:1915-28. Epub 2009/09/29.

123. Chang ML, Wu CH, Jiang-Shieh YF, Shieh JY, Wen CY. Reactive changes of retinal astrocytes and Muller glial cells in kainate-induced neuroexcitotoxicity. *Journal of anatomy*. 2007;210(1):54-65. Epub 2007/01/19.
124. Wood JP, Chidlow G, Tran T, Crowston JG, Casson RJ. A comparison of differentiation protocols for RGC-5 cells. *Investigative ophthalmology & visual science*. 2010;51(7):3774-83. Epub 2010/02/26.
125. Davari M, Soheili ZS, Ahmadi H, Sanie-Jahromi F, Ghaderi S, Kanavi MR, et al. Amniotic fluid promotes the appearance of neural retinal progenitors and neurons in human RPE cell cultures. *Molecular vision*. 2013;19:2330-42. Epub 2013/11/23.
126. Loeffler KU, Mangini NJ. Immunolocalization of ubiquitin and related enzymes in human retina and retinal pigment epithelium. *Graefes archive for clinical and experimental ophthalmology = Albrecht von Graefes Archiv fur klinische und experimentelle Ophthalmologie*. 1997;235(4):248-54. Epub 1997/04/01.
127. Hiura A, Nakagawa H. Innervation of TRPV1-, PGP-, and CGRP-immunoreactive nerve fibers in the subepithelial layer of a whole mount preparation of the rat cornea. *Okajimas folia anatomica Japonica*. 2012;89(2):47-50. Epub 2012/11/03.
128. Rohlich P. The sensory cilium of retinal rods is analogous to the transitional zone of motile cilia. *Cell and tissue research*. 1975;161(3):421-30. Epub 1975/08/25.
129. Spencer M, Detwiler PB, Bunt-Milam AH. Distribution of membrane proteins in mechanically dissociated retinal rods. *Investigative ophthalmology & visual science*. 1988;29(7):1012-20. Epub 1988/07/01.
130. Besharse JC, Forestner DM, Defoe DM. Membrane assembly in retinal photoreceptors. III. Distinct membrane domains of the connecting cilium of developing rods. *The Journal of neuroscience : the official journal of the Society for Neuroscience*. 1985;5(4):1035-48. Epub 1985/04/01.
131. Arikawa K, Williams DS. Acetylated alpha-tubulin in the connecting cilium of developing rat photoreceptors. *Investigative ophthalmology & visual science*. 1993;34(6):2145-9. Epub 1993/05/01.
132. Saraga-Babic M, Krolo M, Sapunar D, Terzic J, Biocic M. Differences in origin and fate between the cranial and caudal spinal cord during normal and disturbed human development. *Acta neuropathologica*. 1996;91(2):194-9. Epub 1996/01/01.
133. Akamatsu W, DeVeale B, Okano H, Cooney AJ, van der Kooy D. Suppression of Oct4 by germ cell nuclear factor restricts pluripotency and promotes neural stem cell development in the early neural lineage. *The Journal of neuroscience : the official journal of the Society for Neuroscience*. 2009;29(7):2113-24. Epub 2009/02/21.
134. Tai MH, Chang CC, Kiupel M, Webster JD, Olson LK, Trosko JE. Oct4 expression in adult human stem cells: evidence in support of the stem cell theory of carcinogenesis. *Carcinogenesis*. 2005;26(2):495-502. Epub 2004/10/30.
135. Allegra A, Altomare R, Curcio P, Santoro A, Lo Monte AI, Mazzola S, et al. Gene expression of stem cells at different stages of ontological human development. *European journal of obstetrics, gynecology, and reproductive biology*. 2013;170(2):381-6. Epub 2013/08/13.
136. Schluter MA, Margolis B. Apical lumen formation in renal epithelia. *Journal of the American Society of Nephrology : JASN*. 2009;20(7):1444-52. Epub 2009/06/06.
137. Noisa P, Ramasamy TS, Lamont FR, Yu JS, Sheldon MJ, Russell A, et al. Identification and characterisation of the early differentiating cells in neural differentiation of human embryonic stem cells. *PloS one*. 2012;7(5):e37129. Epub 2012/05/23.
138. Peters BP, Goldstein IJ. The use of fluorescein-conjugated *Bandeiraea simplicifolia* B4-isolectin as a histochemical reagent for the detection of alpha-D-galactopyranosyl groups.

- Their occurrence in basement membranes. *Experimental cell research*. 1979;120(2):321-34. Epub 1979/05/01.
139. Brabec RK, Peters BP, Bernstein IA, Gray RH, Goldstein IJ. Differential lectin binding to cellular membranes in the epidermis of the newborn rat. *Proceedings of the National Academy of Sciences of the United States of America*. 1980;77(1):477-9. Epub 1980/01/01.
140. Laitinen L. Griffonia simplicifolia lectins bind specifically to endothelial cells and some epithelial cells in mouse tissues. *The Histochemical journal*. 1987;19(4):225-34. Epub 1987/04/01.
141. Franz S, Frey B, Sheriff A, Gaipf US, Beer A, Voll RE, et al. Lectins detect changes of the glycosylation status of plasma membrane constituents during late apoptosis. *Cytometry Part A : the journal of the International Society for Analytical Cytology*. 2006;69(4):230-9. Epub 2006/02/25.
142. Hayes CE, Goldstein IJ. An alpha-D-galactosyl-binding lectin from *Bandeiraea simplicifolia* seeds. Isolation by affinity chromatography and characterization. *The Journal of biological chemistry*. 1974;249(6):1904-14. Epub 1974/03/25.
143. Jomary C, Jones SE. Induction of functional photoreceptor phenotype by exogenous Crx expression in mouse retinal stem cells. *Investigative ophthalmology & visual science*. 2008;49(1):429-37. Epub 2008/01/04.
144. Ramirez JM, Trivino A, De Hoz R, Ramirez AI, Salazar JJ, Garcia-Sanchez J. Immunohistochemical study of rabbit choroidal innervation. *Vision research*. 1999;39(7):1249-62. Epub 1999/05/27.
145. Jackson CR, Ruan GX, Asem F, Abey J, Gamble K, Stanwood G, et al. Retinal dopamine mediates multiple dimensions of light-adapted vision. *The Journal of neuroscience : the official journal of the Society for Neuroscience*. 2012;32(27):9359-68. Epub 2012/07/06.
146. Lee S, Kim K, Zhou ZJ. Role of ACh-GABA cotransmission in detecting image motion and motion direction. *Neuron*. 2010;68(6):1159-72. Epub 2010/12/22.
147. Origlia N, Valenzano DR, Moretti M, Gotti C, Domenici L. Visual acuity is reduced in alpha 7 nicotinic receptor knockout mice. *Investigative ophthalmology & visual science*. 2012;53(3):1211-8. Epub 2012/01/28.
148. Stone RA, Pardue MT, Iuvone PM, Khurana TS. Pharmacology of myopia and potential role for intrinsic retinal circadian rhythms. *Experimental eye research*. 2013;114:35-47. Epub 2013/01/15.
149. Paratcha G, Ledda F. GDNF and GFRalpha: a versatile molecular complex for developing neurons. *Trends in neurosciences*. 2008;31(8):384-91. Epub 2008/07/04.
150. Brantley MA, Jr., Jain S, Barr EE, Johnson EM, Jr., Milbrandt J. Neurturin-mediated ret activation is required for retinal function. *The Journal of neuroscience : the official journal of the Society for Neuroscience*. 2008;28(16):4123-35. Epub 2008/04/18.
151. Vollmer G, Layer PG, Gierer A. Reaggregation of embryonic chick retina cells: pigment epithelial cells induce a high order of stratification. *Neuroscience letters*. 1984;48(2):191-6. Epub 1984/07/27.
152. Layer PG, Alber R, Mansky P, Vollmer G, Willbold E. Regeneration of a chimeric retina from single cells in vitro: cell-lineage-dependent formation of radial cell columns by segregated chick and quail cells. *Cell and tissue research*. 1990;259(2):187-98. Epub 1990/02/01.

8. SAŽETAK

Razvoj oka je posljedica brojnih epitelno-mezenhimskih međudjelovanja budućeg lećnog ektoderma, izbočina prednjeg mozga koje formiraju očne mjehuriće i okolnog mezenhima. Iako se histološka i funkcionalna svojstva tijekom razvoja oka obično ne razlikuju između vrsta kralježnjaka, karakteristične razlike u ljudskim staničnim strukturama tijekom razvoja oka i dalje postoje. Međutim, budući da su istraživanja o ranom razvoju ljudskog oka rijetka, i dalje ostaje nepoznato kako različite vrste stanica formiraju strukture oka, kako se različite stanične linije razlikuju od njihovih stanica prethodnika te koji čimbenici sudjeluju i usklađuju taj proces. Zbog složenosti razvoja ljudske mrežnice i integracije vidnih funkcija, važno je razumjeti temeljni obrazac diferencijacije neurona i sinaptogenezu. Znanje o normalnom tijeku razvoja ljudskog oka pomaže nam razjasniti kako poremećaji u razvoju mogu biti uključeni u nastanak degenerativnih bolesti mrežnice.

Ovdje se analizirao prostorno-vremenski izražaj biljega nestina, bjelančevine 9,5 (PGP9.5), kalcij-vezujuće bjelančevine (S100), čimbenika proliferacije (Ki-67), biljega za primarnu cilija (alfa-tubulina), biljega stanične matičnosti oktamer-vezujućeg transkripcijskog čimbenika 4 (Oct-4), neurofilamenta 200 (NF200), izolektina B4 (IB4), tirozin hidroksilaze (TH) i kolin acetil transferaze (ChAT) u histološkim rezovima ljudskog oka zametaka starosti 5. – 12. tjedana pomoću imunohistokemije i imunofluorescencije. Podaci su analizirani Mann–Whitney, Kruskal–Wallis i Dunn post hoc testovima.

U ispitivanom razvojnom razdoblju nestin pokazuje snažan izražaj u svim mezenhimskim derivatima, leći, očnom dršku i unutarnjem sloju neuroblasta. PGP9.5 i S100 karakterizira samo izražaj u neuronskim derivatima (vidni živac i neuralna mrežnica). PGP9.5 ko-lokalizira sa nestinom i S100 u diferenciranim stanicama unutarnjeg sloja neuroblasta. U početku jaka proliferacija u svim dijelovima oka postupno prestaje, posebno u vanjskom sloju neuroblasta. Proliferirajuće Ki-67 pozitivne stanice ko-lokaliziraju s nestinom u mrežnici, leći i žilnici. Snažna imunoreaktivnost Oct-4 i alfa-tubulina u mrežnici i vidnom živcu se postupno smanjuje, dok ko-lokaliziraju u vanjskom sloju neuroblasta i sloju živčanih vlakana. NF200, IB4, TH i ChAT stanice su se pojavile u petom do šestom tjednu i postupno se povećavaju tijekom daljnjeg razvoja. Tijekom embrionalnog razdoblja, udio IB4 pozitivnih stanica bio je veći u očnom dršku u odnosu na neuralnu mrežnicu, a kasnije je IB4 postao negativan u neuralnoj mrežnici. Obrnuti prostorno-vremenski izražaj karakterizira NF200

pozitivne stanice, osim u 11. / 12. tjednu kada je porastao u vanjskom neuroblastičnom sloju. Udio TH pozitivne površine bio je sličan kao kod NF200, s većim udjelom u unutarnjem neuroblastičnom sloju. Udio ChAT pozitivne površine u početku je imao sličnu prostornu raspodjelu kao NF200 i TH, dok je u ranom fetalnom razdoblju njegov udio postao veći u vidnom živcu nego u vanjskom i unutarnjem neuroblastičnom sloju. Ko-lokalizacija svih neuronskih biljega i PGP9.5 je promatrana u neuralnoj mrežnici tijekom cijelog istraživanog razdoblja.

Opisani izražaj istraženih čimbenika ukazuje na njihovu važnost u rastu i morfogenezi oka, dok se njihov prostorno i vremenski ograničen izražaj podudara s diferencijacijom u početku nezrelih stanica u posebne stanične linije mrežnice. Promjene u njihovom prostorno-vremenskom međudjelovanju bi mogle dovesti do poremećaja vidne funkcije. Naše istraživanje ukazuje na visoki potencijal diferencijacije ranih stanica mrežnice, koja se smanjuje s napretkom razvoja.

Ključne riječi: razvoj oka, nestin, PGP9.5, S100, Ki-67, Oct-4, alfa-tubulin, NF200, IB4, TH, ChAT.

9. SUMMARY

Interplay of proliferation and differentiation factors is revealed in the early human eye development

The spatiotemporal expression of nestin, protein gene product 9.5 (PGP9.5), calcium binding protein (S100), proliferation marker (Ki-67), markers for cilia (alpha-tubulin), cell stemness marker octamer-binding transcription factor 4 (Oct-4), neurofilament 200 (NF200), isolectin B4 (IB4), tyrosine hydroxylase (TH) and choline acetyltransferase (ChAT) were investigated in histological sections of 5-12 -week human eyes using immunohistochemical and immunofluorescence methods. Data were analyzed by Mann–Whitney, Kruskal–Wallis and Dunn’s post hoc tests.

Nestin shows strong expression in all mesenchymal derivatives, lens, optic stalk and inner neuroblastic layer, while PGP9.5 and S100 expression characterizes only neural derivatives (optic nerve and neural retina). Proliferating Ki-67 positive cells co-localize with nestin in the retina, lens and choroid. Strong Oct-4 and alpha-tubulin immunoreactivity in the retina and optic nerve gradually decreases. During early foetal period, IB4 became negative in neural retina, NF200 positive cells were positive in the outer neuroblastic layer, while TH positive cells were positive in the inner neuroblastic layer and the proportion of the ChAT positive surface became higher in the optic nerve than in the outer and inner neuroblastic layers.

The described expression of investigated markers indicates their importance in eye morphogenesis, while their spatially and temporally restricted pattern coincides with differentiation of initially immature cells into specific retinal cell lineages.

Key words: eye development, nestin, PGP9.5, S100, Ki-67, Oct-4, alpha-tubulin, NF200, IB4, TH, ChAT

10. ŽIVOTOPIS

OSOBNI PODACI

Ime i prezime: Anita Rančić, rođ. Matas

Adresa: Gašpina mlinica 42d, Solin

Mobitel: +385958291965

Elektronička pošta: anita.matas@gmail.com

Državljanstvo: Hrvatsko

Datum i mjesto rođenja: 29. ožujka 1983.g., Split

Bračni status: udana, trudnica

Zaposlena: specijalizant oftalmologije i optometrije na Klinici za očne bolesti, KBC Split

IZOBRAZBA

2012 – danas Specijalizacija iz Oftalmologije i optometrije, Klinika za očne bolesti, KBC Split

2011 – 2014 Poslijediplomski studij Klinička medicina utemeljena na dokazima Medicinski fakultet, Sveučilišta u Splitu

2003 – 2007 Medicinski fakultet Sveučilišta u Zagrebu

2001 – 2003 Medicinski fakultet Sveučilišta u Splitu

DOSADAŠNJA ZAPOSLENJA

2012 – danas Klinika za očne bolesti, KBC Split

2011 – 2012 Asistent na Katedri za anatomiju, Medicinski fakultet, Split

2008 – 2010 Zavod za hitnu medicinu SDŽ

2007 – 2008 Pripravnički staž KBC Split

POPIS RADOVA

Mestrovic J, Mestrovic M, Polic B, Markic J, Kardum G, Gunjaca G, **Matas A**, Catipovic T, Radonic M. Clinical scoring systems in predicting health-related quality of life of children with injuries. Coll Antropol 2013 Jun;37(2):373-7.

Matas A, Filipovic N, Znaor Lj, Mardesic S, Saraga-Babic M, Vukojevic K. Interplay of proliferation and differentiation factors is revealed in the early human eye development. Graefes Arch Clin Exp Ophthalmol 2015 Aug 11. Epub 2015 Aug 11.

Rancic A, Filipovic N, Marin Lovric J, Mardesic S, Saraga-Babic M, Vukojevic K. Neuronal differentiation in the early human retinogenesis. Acta histochemica. 2017. Epub 2017/02/22.

Medic A, Jukic T, **Matas A**, Vukojevic K, Sapunar A, Znaor L. Effect of preoperative topical diclofenac on intraocular interleukin-12 concentration and macular edema after cataract surgery in patients with diabetic retinopathy: a randomized controlled trial. Croatian medical journal. 2017;58(1):49-55. Epub 2017/03/03.

MATERINSKI JEZIK

- Hrvatski jezik

OSTALI JEZICI

- Engleski jezik, talijanski jezik