

# Istraživanje čimbenika invazivnosti različitih oblika bazocelularnog karcinoma

---

**Vanjaka Rogošić, Lucija**

**Doctoral thesis / Disertacija**

**2015**

*Degree Grantor / Ustanova koja je dodijelila akademski / stručni stupanj:* **University of Split, School of Medicine / Sveučilište u Splitu, Medicinski fakultet**

*Permanent link / Trajna poveznica:* <https://um.nsk.hr/um:nbn:hr:171:743967>

*Rights / Prava:* [In copyright](#) / [Zaštićeno autorskim pravom.](#)

*Download date / Datum preuzimanja:* **2024-06-28**



*Repository / Repozitorij:*

[MEFST Repository](#)



Sveučilište u Splitu  
Medicinski fakultet

LUCIJA VANJAKA ROGOŠIĆ

**Istraživanje čimbenika invazivnosti različitih oblika bazocelularnog karcinoma**

Doktorska disertacija

Split, 2015.

Rad je izrađen na Klinici za kožne i spolne bolesti, Klinici za bolesti uha, grla i nosa i Kliničkom zavodu za patologiju, sudsku medicinu i citologiju Medicinskog fakulteta Sveučilišta u Splitu, Kliničkog bolničkog centra Split.

Voditelj rada: Prof. dr. sc. Neira Puizina-Ivić

Zahvaljujem se svima koji su mi pomogli pri izradi ove doktorske disertacije, osobito voditeljici rada prof. dr. sc. Neiri Puizina-Ivić na savjetima i mojoj obitelji.

## SADRŽAJ:

<b>1. UVOD</b>	<b>1</b>
1.1. Povijesne činjenice	1
1.2. Definicija	1
1.3. Epidemiologija	3
1.4. Patogeneza	3
1.5. Histogeneza i molekularna genetika nastanka bazocelularnog karcinoma	4
1.5.1. Gen <i>p53</i>	5
1.5.2. Patched gen ( <i>PTCH</i> )	6
1.6. Matriksne metaloproteinaze	9
1.6.1. Kolagenaze	13
1.6.2. Gelatinaze	14
1.6.3. Matrilizini	15
1.6.4. Stromelizini	15
1.6.5. Membranski tip matriksnih metaloproteinaza	15
1.6.6. Ostale matriksne metaloproteinaze	16
1.6.7. Tkivni inhibitori matriksnih metaloproteinaza	16
1.7. Adhezijske molekule	18
1.8. Oblici bazocelularnog karcinoma prema kliničkoj i patohistološkoj slici	20
1.8.1. Nodularni bazocelularni karcinom	22
1.8.1.1. Pigmentirani nodularni bazocelularni karcinom	22
1.8.1.2. Nodulocistični bazocelularni karcinom	22
1.8.1.3. Mikronodularni bazocelularni karcinom	22
1.8.2. Površinsko-šireći (multicentrični) bazocelularni karcinom	23
1.8.3. Morfeiformni bazocelularni karcinom	23
1.8.4. Bazocelularni karcinom sa skvamoznom metaplazijom (bazoskvamozni ili metatipični bazocelularni karcinom)	23
1.8.5. Sindromi vezani uz bazocelularni karcinom	24
1.8.6. Histološki izgled bazocelularnog karcinoma	25
1.8.6.1. Nodularni ili solidni bazocelularni karcinom	25
1.8.6.2. Površinsko-šireći bazocelularni karcinom	26
1.8.6.3. Morfeiformni bazocelularni karcinom	27
1.8.7. Elektronska mikroskopija bazocelularnog karcinoma	28

1.9. Prognoza	28
1.10. Liječenje	29
<b>2. CILJEVI ISTRAŽIVANJA</b>	<b>30</b>
<b>3. HIPOTEZA</b>	<b>30</b>
<b>4. SADRŽAJ ISTRAŽIVANJA</b>	<b>30</b>
<b>5. ISPITANICI I METODE</b>	<b>31</b>
<b>6. REZULTATI RADA</b>	<b>33</b>
<b>7. RASPRAVA</b>	<b>45</b>
<b>8. ZAKLJUČAK</b>	<b>52</b>
<b>9. SAŽETAK NA HRVATSKOM JEZIKU</b>	<b>53</b>
<b>10. SAŽETAK NA ENGLESKOM JEZIKU</b>	<b>54</b>
<b>11. LITERATURA</b>	<b>55</b>
<b>12. ŽIVOTOPIS</b>	<b>66</b>

## POPIS OZNAKA I KRATICA

- BCC – bazocelularni karcinom
- UV – ultraljubičasto (zračenje)
- DNK – deoksiribonukelinska kiselina
- HPV – humani papiloma virus
- PTCH – patched (gen i/ili bjelančevina)
- Hh – „Hedgehog“ gen
- SMO – „Smoothened“ receptor
- Gli – „Glioma associated oncogene“ bjelančevina
- MMP – matriksna metaloproteinaza
- IL-1 – interleukin 1
- IL-6 – interleukin 6
- TNF $\alpha$  – tumor nekrotični faktor  $\alpha$
- EGF – epidermalni čimbenik rasta
- PDGF – čimbenik rasta trombocita
- FGF – čimbenik rasta fibroblasta
- TGF- $\beta$  – tumorski čimbenik rasta  $\beta$
- INF  $\gamma$  – interferon  $\gamma$
- TGF- $\beta$ 3 – tumorski čimbenik rasta  $\beta$ 3
- VEGF – krvožilni endotelni čimbenik rasta
- HB-EGF – epidermalni čimbenik rasta za vezanje heparina
- IGFBP-3 – inzulinu sličan vezni protein čimbenika rasta
- MT-MMP – membranski tip matriksne metaloproteinaze
- TIMP – tkivni inhibitor metaloproteinaze
- EMMPRIN – izvanstanični induktor MMP
- ICAM-1 – međustanična adhezijska molekula 1
- VCAM-1 – adhezijska molekula krvnih stanica 1
- E-CD – epidermalni tip kaderina
- N-CD – neuralni tip kaderina
- P-CD – placentarni tip kaderina
- RNK – ribonukleinska kiselina

- PBS – phosphate buffered saline
- OR – odds ratio
- CI – confidence interval
- RL – reference level
- MT1-MMP– membrane type-1 matrix metalloproteinase

## 1. UVOD

Tumori kože su najučestaliji oblik zloćudnih promjena kod čovjeka. Oko 50% svih novotvorina započinje na koži. Najčešći oblici kožnih tumora su bazocelularni i planocelularni karcinom te melanom. Bazocelularni karcinom (BCC) je zloćudna epitelna novotvorina kože koja potječe od stanica bazalnog sloja epidermisa ili pilosebacealnih adneksa. Najčešće se javlja kod muškaraca svijetlog tipa kože, a vrlo rijetko se nalazi kod osoba s intenzivnom tamnijom pigmentacijom kože. Veličina BCC-a može biti od nekoliko milimetara do nekoliko centimetara u promjeru. Karakteristično obilježje BCC-a je da vrlo rijetko pokazuje sklonost ka metastaziranju. Većina BCC tumora je nisko rizična i ima visok stupanj izlječenja (1).

### 1.1. POVIJESNE ČINJENICE

Prvi podaci koji ukazuju na prepoznavanje BCC-a navode se 46. godine prije Krista u Hipokratovoj knjizi „Aforizmi“, gdje ga opisuje kao „ranu koja traje godinu dana ili više, a pritom oštećuje podležecu kost, što ostavlja dubok, udubljen ožiljak“. Aulus Cornelius Celsus u svojim zapisima iz 50. godine opisuje bolest kože koja se najčešće javlja na gornjim dijelovima tijela, na području lica, nosa, ušiju, usana i navodi „...na promjeni postoji nepravilno oticanje rubova, naokolo su vidljive proširene, tortuozne vene...“ (2).

Prvi liječnik koji je u medicinskoj literaturi opisao BCC bio je Jacob 1824. godine (3). Krompecher je 1903. godine u svojoj publikaciji pretpostavio da ovaj tumor kože potječe od stanica bazalnog sloja epidermisa (4).

### 1.2. DEFINICIJA

Bazocelularni karcinom (BCC), koji se također još naziva i *bazaliom*, *bazocelularni epitelium*, *rodent ulcer* ili *Jacob's ulcer* je najčešći kožni tumor koji se javlja u bijelaca. Noviji statistički podaci iz literature navode da se godišnje otkrije 2 do 3 milijuna novih bolesnika s BCC-om, a od četiri bolesnika koji imaju dijagnosticiran tumor kože, trojica bolesnika imaju BCC. Prosječan životni rizik za razvoj BCC-a kod bijelaca, u muškaraca je 33–39%, a 23–28% za žene (5, 6, 7, 8).



Incidencija ovog tumora je u stalnom porastu zadnjih nekoliko godina i značajno ovisi o zemljopisnoj regiji i nadmorskoj visini. Ljudi koji žive bliže ekvatoru, izloženi su većem UV indeksu te imaju veću mogućnost razvoja BCC-a, kao i ljudi koji žive u zemljama s visokim stupnjem ultraljubičastog zračenja (UV). Najviša incidencija zabilježena je među Australcima i iznosi 726/100.000 stanovnika, a uočava se i značajan porast među stanovnicima Južne Afrike, Europe i SAD-a. U Europi, Finska je zemlja s najmanjom incidencijom BCC-a (1, 9).

BCC se češće pojavljuje u muškaraca nego u žena i to u omjeru 2 : 1, no zbog promjene rekreativnih navika, kao i načina odijevanja, značajno se smanjuje razlika među spolovima. Bolesnici obično navode dugotrajan boravak na suncu bilo profesionalno (poljoprivrednici, zidari, građevinari ) ili radi provođenja slobodnog vremena na otvorenom (sportovi na otvorenom, planinari, pomorci, ribari) (1).

Ipak, smatra se da u žena koje su mlađe od 40 godina života ima veći broj otkrivenih BCC tumora nego u muškaraca, što se objašnjava čestim, dugogodišnjim nekontroliranim korištenjem solarija i intenzivnijim sunčanjem ženske populacije ove dobi (10).

Ulogu UV zračenja u razvoju BCC-a potkrjepljuje činjenica niske učestalosti ove bolesti u etničkih skupina tamnije pigmentirane kože, kod kojih je učestalost nastanka BCC-a 19 puta manja nego u bijelaca, zbog većeg stvaranja epidermalnog melanina, koji doprinosi većoj fotozaštiti kože (11, 12).

Rizični čimbenici za razvoj BCC-a uključuju određene fenotipske karakteristike, kao što su svijetli tip kože (tip I ili II po Fitzpatricku), svijetle oči, sunčane opekline u djetinjstvu, imunosupresija, sjevernoeuropsko porijeklo, obiteljska anamneza o tumorima kože i izlaganju UV zračenju, iako o potonjem postoje podvojena mišljenja i stavovi (13, 14).

Dugotrajno, ili pak povremeno, ali intenzivno izlaganje UV zrakama dovodi do sve češće pojave BCC-a među vrlo mladim osobama. Također, značajan je utjecaj različitih medija na mlade, koji ističu i potiču modni stav da osunčana, potamnjena koža izgleda lijepo, mladoliko i „zdravo“, što doprinosi sve češćem nekontroliranom korištenju umjetnih izvora svjetla u vrlo mladih osoba (mlađih od 18 godina života) tijekom cijele godine, a samim tim i daljnjem porastu incidencije BCC-a. Ovaj trend također potiču i promjene u prirodi kao što je smanjenje ili gubitak ozonskog sloja u atmosferi, koji je odgovoran za ograničavanje prolaza karcinogenih UVB i UVC zraka, što dodatno potiče daljnji porast prevalencije BCC-a širom svijeta. U literaturi se navodi podatak da je životni rizik za razvoj bazocelularnog karcinoma u bijelaca oko 30% (8, 15, 16).

Bazocelularni karcinom nalazimo najčešće u populacije starije od 60 godina starosti, svijetle boje kože. Rizik nastanka novog bazocelularnog karcinoma u bolesnika koji ga je već imao je oko 44% tijekom tri godine (17, 18).

Bolesnici koji razviju BCC na trupu imaju povećan rizik za razvoj više novih BCC tumora, a ti tumori imaju osobinu da brže rastu (19).

### **1.3. EPIDEMIOLOGIJA**

Godišnje se u SAD-u dijagnosticira više od 2.000.000 novih nemelanomskih tumora kože, od čega 80% otpada na bazocelularni karcinom (5, 6, 20).

Potrebno je napomenuti važnost edukacije javnosti o ranom prepoznavanju tumora kože, što doprinosi primjeni sve većeg broja rutinskih biopsija suspektnih promjena. Ovi tumori predstavljaju značajan javnozdravstveni problem, ne samo sa stajališta očuvanja zdravlja u bolesnika, nego i općenito zbog stalnog porasta troškova bolničkog liječenja ovakvih promjena (17, 18).

### **1.4. PATOGENEZA**

Razvoj i nastanak bazocelularnog karcinoma ovisi o nekoliko čimbenika, kao što su naslijeđe fototipa kože (tip kože I i II), kao i kumulativna doza UV svjetla, primljena tijekom života – poglavito UVB (315–280 nm valne duljine). Najčešće su to osobe koje su u djetinjstvu i/ili adolescenciji imale nekoliko puta sunčane opekline drugog stupnja. Sa svakim novim izlaganjem UV zračenju dolazi do pogoršanja postojeće promjene, što uz starenje kože vodi progresiji promjene. Ovim putem dolazi do oštećenja funkcije deoksiribonukelinske kiseline (DNK) u kontroli staničnog rasta i diobe, što kod nekih slučajeva dovodi do razvoja karcinoma (21).

Karakteristično je vrijeme latencije od oko 20 do 50 godina između vremena oštećenja kože UV zračenjem i kliničke pojave BCC-a. Iako se izlaganje UV svjetlu smatra glavnim čimbenikom razvoja BCC-a, nastanak samog tumora je mnogo kompleksniji, čemu ide u prilog i činjenica da se oko 20% BCC-a javlja na dijelovima tijela koji su zaštićeni od sunčeva svjetla (22).

Smatra se da je riječ o kompleksnoj interakciji između trajanja i učestalosti izlaganja UV svjetlu i specifičnih polimorfnih gena. Kumulativna doza primljenog UV zračenja tijekom

života, naročito tijekom djetinjstva i adolescencije, kao i način izlaganja, kritični su faktori za razvoj tumora (22, 23).

Ostali čimbenici rizika su muški spol, plava ili crvena boja kose, starija životna dob, dugotrajno izlaganje UV svjetlu bez učinkovite zaštite, ionizirajuće zračenje (u dozama nižim od 450 rada koje se do 1950. godine koristilo u liječenju pojačane dlakavosti, akne i gljivičnih infekcija), kemijski karcinogeni, kao što su arsen (zagađena pitka voda, lijekovi korišteni za liječenje astme i psorijaze – kalijev arsenit, pesticidi, industrijske potrebe), ugljen, parafin i katrani, neki tipovi industrijskih ulja, stari ožiljci kao komplikacije nakon opekлина, zračenja ili cijepljenja, fotokemoterapija s oralnim metoksalenom (psoralenom) i konačno imunosupresija (povećana učestalost pojavljivanja BCC-a u transplantiranih bolesnika). Imunosupresivno liječenje, dob života u vrijeme transplantacije, muški spol, tip kože II i utjecaj okoliša, kao što je UV zračenje, glavni su čimbenici rizika u razvoju nemelanomskih tumora kože u osoba s transplantiranim organima. U transplantiranih bolesnika, BCC se javlja u ranijoj dobi, češće ga nalazimo na trupu i udovima te je češći površinsko-šireći tip BCC-a (16, 24, 25).

Neki autori navode moguću povezanost stvaranja BCC-a s infekcijom onkogenim tipovima HPV virusa, pušenjem ili tetoviranjem kože (26, 27, 28).

Smatra se da 5–20% sebacealnih madeža može prijeći u BCC, najčešće nakon puberteta (29).

Čini se da povremeno, ali intenzivno izlaganje UV svjetlu s posljedičnim opeklinama tijekom djetinjstva, može biti isto tako važan etiološki čimbenik. Oko 20% BCC-a pojavljuje se na koži koja je zaštićena od UV zračenja, a oko trećina na mjestima koja su slabije obasjana UV zrakama (1, 5, 30).

## **1.5. HISTOGENEZA I MOLEKULARNA GENETIKA NASTANKA BCC-a**

Postoje brojna klinička istraživanja koja predlažu mjesto nastanka i podrijetlo stanica BCC-a. One uključuju interfolikularne stanice bazalnog sloja epidermisa, stanice bazalnog sloja epidermisa, infundibularnog dijela i vanjske ovojnice dlačnog folikula ili žlijezda lojnica, primordijalne epitelne matične stanice, pluripotentne epitelne stanice bazalnog sloja koje su prisutne tijekom cijelog života, stanice pilosebacealne jedinice i stanice ostalih adneksalnih struktura.

Histopatološki, smatra se da većina BCC-a potječe iz stanica bazalnog sloja epidermisa i dlačnih folikula. Pinkus je još 1953. predložio da bazocelularni karcinom i

spinocelularni karcinom potječu iz iste pluripotentne epitelne stanice, a da drugi faktori, kao što su interakcije molekula u stromi, određuju vrstu tumora kože koji će se razviti (31).

Podijeljenosti u mišljenju objašnjavaju se s različitim histološkim podtipovima BCC-a (32).

Izlaganje različitim dozama i različitim valnim duljinama UV zračenja djeluje na različite stanice. Osnovne ciljne molekule UV zračenja za poticanje nastanka BCC-a su *p53* gen i *patched* gen (*PTCH*). Na molekularnom nivou u otprilike oko 56% BCC-a nalaze se mutacije *p53* tumor supresor gena, koje su usko vezane za djelovanje UVB zračenja. Mutacija *p53* dovodi do sprječavanja odumiranja stanica oštećenih UV zračenjem što omogućava rast i bujanje mutiranog klona (33).

UV zračenje dopire do epidermalnog sloja stanica gdje su smještene prekursorske stanice BCC-a. Deoksiribonukleinska kiselina (DNK) u stanici apsorbira UV zračenje, što potiče promjene na nekim genima unutar ovih stanica. Najznačajnije promjene odvijaju se na tumor supresor genima, od kojih su najvažniji *p53* i *PTCH* gen. Inaktivacija ovih gena dovodi stanične proliferacije. Alteracije molekule DNK događaju se većinom na susjednim pirimidinskim bazama, što uvjetuje stvaranje fotoprodukata: dimera pirimidinskih baza (C-T, CC-TT zamjena baze na dipirimidinskim mjestima) (6, 34). One djeluju mutageno na umnožavanje stanice i smatraju se ciljnim mjestom šetnog djelovanja UV zračenja. U uobičajenim uvjetima sustav popravljavanja oštećene DNK strogo je kontroliran enzimskim sustavom uklanjanja, tj. izrezivanja oštećenog dijela molekule DNK. Oštećena funkcija ovog sustava popravljavanja vodi stvaranju sporadičnih mutacija ili genskim bolestima, kao što je Xeroderma pigmentosum, jer omogućuje mutacijama da traju i potiču stvaranje tumora kože (35, 36).

### **1.5.1. GEN *p53***

Najznačajnije mutacije odvijaju se na *p53* genu, koji je smješten na kromosomu 17. Njegov produkt je bjelančevina P53 koja regulira stanični ciklus. Ona se smatra „čuvarom genoma“ jer štiti očuvanost DNK od utjecaja oksidativnog stresa, pogotovo zračenja. Zaštita se postiže pomoću signalnih puteva, koji reguliraju stanični ciklus, DNK popravak i programiranu smrt stanice. Sposobnost *p53* da potakne apoptozu stanice, putem transaktivacije ciljnih gena je kritično za njegovu funkciju tumor supresor gena. *p53* gen kodira fosfoprotein koji je uključen u kontrolu staničnog ciklusa i održavanje stabilnosti kromosoma. Kao odgovor na oštećenje stanice, kao što je oštećenje DNK prilikom nezaštićenog izlaganja sunčevom

svjetlu, *p53* je aktiviran putem fosforilacije. Općenito može se reći ako je sadržaj bjelančevine koja kodira gen *p53* nizak ili umjeren, stanični ciklus će ući u fazu mirovanja da se dozvoli obnova oštećene DNK. No, kada su vrijednosti bjelančevine P53 visoke, pokreće se mehanizam programirane stanične smrti. U normalnoj koži „*wild type*“ *p53* nije moguće identificirati, međutim prepoznaje se nakon dvosatnog izlaganja UV svjetlu, s najvećom vrijednošću nakon 24, odnosno 36 sati izlaganja. Mutacije na ovom genu značajne su za razvoj više od pola svih oblika zloćudnih tumora u ljudi (20, 36, 37).

Gen *p53* također regulira izražajnost antiapoptotičke bjelančevine Bcl-2, koja potiče preživljavanje stanice, bez poticanja proliferacije pa je znak dobre prognoze kliničkog ponašanja BCC-a. Agresivniji oblici BCC-a imaju nisku vrijednost Bcl-2 bjelančevine (37, 38).

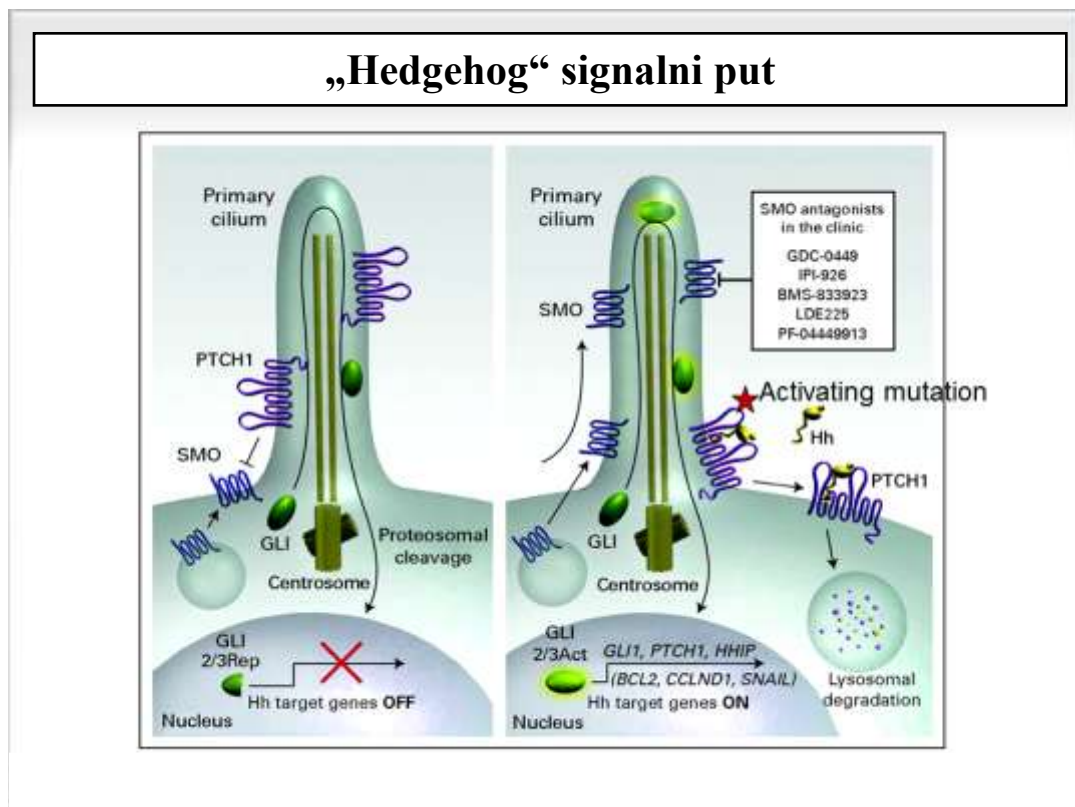
### 1.5.2. PATCHED GEN (*PTCH*)

Mutacije na *PTCH* genu imaju značajnu ulogu u razvoju BCC-a. Ovaj gen je smješten na kromosomu *9q22.3*. Njegova uloga je kočenje aktivnosti gena koji potiču stanični ciklus i diferencijaciju, kao što je „*Hedgehog*“ gen (*Hh*). Brojne molekularne i genetske studije su pokazale da gotovo većina BCC-a sadrži genetski poremećaj u „*Hedgehog*“ signalnom putu, potičući aberacijski put aktivacije i nekontrolirane stanične proliferacije bazalnih stanica. „*Hedgehog*“ signalni put je kritični element koji regulira i stanični rast i diferencijaciju stanica tijekom embrionalnog razvoja. On djeluje u odgovarajućim vremenskim i prostornim uvjetima, kako bi omogućio tkivima u razvoju, da postignu odgovarajuću veličinu, mjesto i stanični sadržaj. U koži je, u regulaciji razvoja folikula dlake i lojnih žlijezda, važan čimbenik *Hh* signalni put. Ovaj put primarno je bio otkriven na vinskoj mušici *Drosophila melanogaster*. Mutacija pojedinačnog *Hh* gena u ovih mušica, uvjetovala je porast embrija vinske mušice, koji je bio pokriven bodljicama, što mu je dalo naziv „*Hedgehog*“, odnosno u prijevodu „jež“. *Hh* bjelančevina je izlučeni lipoprotein koji ima tri ortologa: sonic *Hh*, indian *Hh* i desert *Hh*. Sonic *Hh* bjelančevina prenosi informaciju putem „*patched*“ (*PTCH*) obitelji receptora *PTCH* gena (*PTCH1* i *PTCH2*) i *gli* gena (*gli1*, *gli2* i *gli3*) (20, 39).

*PTCH* gen označava veliku 12-transmembransku glikoproteinsku domenu smještenu na staničnoj membrani, koja koči aktivnost „*smoothed*“ (*SMO*) 7-transmembranskog G-proteinskog receptora, koji je smješten na membrani intracelularnog endosoma. On čini dio receptorskog kompleksa, čije kočenje inhibira aktivnost *Hh* signalnog puta. Ovaj kompleks je receptor za izvanstaničnu signalnu molekulu „*Sonic Hedgehog*“. U nedostatku signalne

molekule *Hh*, PCTH 1 koči aktivnost SMO. Ovo kočenje, ne dopušta aktivnost *Hh* signalnog puta (Slika 1).

**Slika 1. Prikaz normalnog i aberacijskog „Hedgehog“ signalnog puta (40).**



Početak aktivacije počinje vezanjem *Hh* liganda za PCTH1, što oslobađa djelovanje molekule SMO, koja je transmembranska signalna bjelančevina. Signal se zatim prenosi putem brojnih interaktivnih proteina, koji pridonose aktivnosti *gli* skupine transkripcijskih čimbenika (glioma associated oncogene). Aktivacija ovog puta pridonosi izražajnosti specifičnih gena koji potiču staničnu proliferaciju i diferencijaciju. Poremećaj *Hh* signalnog puta ima značajnu ulogu u patogenezi razvoja različitih tumora. Različiti mehanizmi mogu potaknuti poremećaj *Hh* signalnog puta.

PCTH je smješten na staničnoj membrani i u nedostatku *Hh* koči aktivnost SMO. Kada je *Hh* put aktiviran vezanjem *Hh* liganda na PCTH, on je zakočen i uklanja se njegovo inhibicijsko djelovanje na SMO pa dolazi do njezina otpuštanja. SMO se premješta iz unutarstaničnog endosoma na staničnu membranu, gdje se aktivira i potiče aktivnost Gli bjelančevine, koja je transkripcijski čimbenik, iz zakočenog (gliR) u aktivni oblik (gliA). Gli

zatim ulazi u jezgru i potiče prepisivanje ciljnih gena. Ukratko, vezani *Hh*/*PTCH* kompleks prenosi se s površine stanice u unutrašnjost stanice i tako se destabilizira i razgrađuje (Slika 1).

*Hh* signalni put je značajno reduciran ili odsutan kod odraslih osoba. Međutim, pod utjecajem nekih okolnosti ima važnu ulogu, kao što je to kod proliferacije matičnih stanica u hemopoetskom sustavu, neuralnom sustavu i kod razvoja mliječnih žlijezda. Aktivacija mutacije *Hh* signalnog puta igra značajnu ulogu u nastanku pojedinih zloćudnih promjena (41, 42).

Vezanje receptora s ligandom dovodi do prostorne promjene u *PTCH*-u, s posljedičnom aktivacijom „SMO“ molekule te se smatra da je aktivacija „Hedgehog“ signalnog puta neophodna u patogenezi većine BCC-a. BCC je tumor koji nastaje ili mutacijama koje aktiviraju SMO ili inaktiviraju *PTCH*, uslijed čega dolazi do aktivacije *Hh* liganda, a time i *Hh* signalnog puta (43, 44).

Bolje razumijevanje „Hedgehog“ puta, kao i ponašanja molekula SMO i *PTCH*, pomaže širenju mogućnosti otkrivanja drugih načina liječenja u uznapredovanim oblicima BCC-a ili metastatskih BCC-a, otkrivanjem niskomolekularnih inhibitora ovih molekula. Trenutno, na tržištu je samo jedan inhibitor *Hh* signalnog puta, *vismodegib*, za liječenje odraslih s metastatskim BCC-om, koji su recidivirali nakon kirurškog zahvata ili onih bolesnika kod kojih kirurški zahvat ili zračenje nisu terapija izbora (45, 46).

Modulacija ovih puteva aktivacije pomoću različite izražajnosti pojedinih gena određuje glavne kliničke i histološke oznake novonastalog zloćudnog tumora: smrt stanice – apoptozu, diferenciranost tumorskih stanica, negativnu i pozitivnu regulaciju staničnog ciklusa, vrijednosti čimbenika rasta, angiogenezu i zahvaćenost okolnih tkivnih struktura (47, 48).

Mutacije na matičnim stanicama uvjetuju promjene *PTCH* gena i stoga su odgovorne za nasljedne poremećaje nastanka karcinoma, kao što je to kod Gorlin Goltz sindroma. Podrijetlo stanica od kojih nastaje BCC lošije je objašnjeno nego kod spinocelularnog karcinoma. Smatra se da BCC potječe od interfolikularnih bazalnih stanica koje zadržavaju svoju osnovnu bazalnu morfologiju: od keratinocita u dlačnim folikulima ili od žlijezda lojnica.

Razgradnja izvanstaničnog matriksa oko tumorskih stanica je osnovni korak u procesu tumorskog zahvaćanja tkiva i metastaziranja. Obitelj strukturno povezanih metaloproteinaza (MMP) i njihovih inhibitora, tkivnih inhibitora metaloproteinaza (TIMP), igra značajnu ulogu u razgradnji izvanstaničnog tkiva (49).

Mnogi od ovih histopatoloških oblika pokazuju promjene koje su prognostički važne, a koreliraju s agresivnijim ponašanjem tumora. U prvom redu, danas se nastoje istražiti prognostički pokazatelji koji bi pomogli predvidjeti biološko ponašanje tumora s obzirom na sastav i prisutnost određenih enzima u okolini tumora koji sudjeluju u tzv. parenhimno-stromalnoj interakciji (1, 50, 51).

Novije studije istražuju niz staničnih i molekularnih pokazatelja kao što su adhezijske molekule i naročito matriksne metaloproteinaze koje bi bile odgovorne za ponašanje i agresivnost tumora (52, 53, 54).

Daljnja istraživanja uloge MMP-a u progresiji tumorskih stanica mogu nam pomoći u boljem razumijevanju supstrata na koje djeluju pojedine MMP, a samim tim i poticanju dodatnih istraživanja u svrhu pronalaženja još preciznijeg načina liječenja pojedinih zloćudnih promjena.

## **1.6. MATRIKSNE METALOPROTEINAZE**

U literaturi se navodi podatak iz 1962. godine kad su Gross i Lapiere prvi put opisali enzim koji je bio sposoban razgraditi izvanstanični matriks, tijekom metamorfoze punoglavca u žabu (55).

Tijekom metamorfoze, resorbirajući rep punoglavca stvarao je enzim, koji je omogućio razgradnju kolagena pa je s obzirom na supstrat razgradnje nazvan kolagenaza.

Proteolitički enzimi koji razgrađuju izvanstanično tkivo, u fiziološkim ili patološkim procesima, mogu biti podijeljeni u četiri podgrupe s obzirom na svoj aminokiselinski kraj i sučimbenik koji im je potreban za njihovu katalitičku aktivnost. To su: cisteinske proteinaze, aspartične proteaze, serinske proteaze i metaloproteinaze koje sadrže metalni ion na katalitičkom mjestu.

Matriksne metaloproteinaze (MMP) ili matriksini su skupina enzima, o cinku ovisnih izvanstaničnih endopeptidaza, čija je enzimska aktivnost izravno usmjerena prema procesima razvoja normalnih tkiva. Nalazimo ih u svih živih organizama. One sudjeluju u reprodukciji, razvoju fetusa, cijeljenju rana, tkivnoj razgradnji i remodeliranju. U fiziološkim uvjetima aktivnost MMP-a detaljno je regulirana na području transkripcije, aktivacije prekursora zimogena, interakcije s posebnim dijelovima izvanstanične tvari i inhibicijom pomoću unutarnjih (endogenih) inhibitora. Ovi isti enzimi također su odgovorni za razgradnju tkiva kod različitih patoloških procesa, koji uključuju akutne i kronične upalne reakcije, oštećenje kože kao posljedicu normalnog (intrinzičnog) procesa starenja kože i ubrzanog



(ekstrinzičnog) starenja kože zbog UV zračenja, kao i za razgradnju vezivnog tkiva tijekom invazije tumorskih stanica. MMP se izlučuju ili su vezane na površinu stanice uslijed čega je njihova katalitička aktivnost na taj način ograničena membranskim bjelančevinama ili bjelančevinama izvanstaničnog prostora. Dokazano je „in vitro“, da MMP mogu razgraditi sve važne dijelove izvanstaničnog tkiva pa, stoga, imaju najznačajniju ulogu kao enzimi koji potiču razgradnju tkiva prilikom infiltriranja tkiva tumorskim stanicama. One potiču tumorski induciranu angiogenezu, uništavaju okolno tkivo i bazalne membrane, što omogućuje daljnje neograničeno širenje tumora i konačno tumorskih presadnica. Povećane vrijednosti odgovarajućih MMP-a u tkivima, povezane su s klinički lošijom prognozom (56, 57).

Njihove zajedničke karakteristike uključuju da se sve MMP sintetiziraju kao proenzimi u inaktivnom obliku i imaju prisutan ion cinka na aktivnom veznom mjestu katalitičke domene. Aktivacija latentnog zimogena odvija se u izvanstaničnom prostoru, a katalitička domena enzima prepoznaje i razgrađuje izvanstanični matriks. Sve su MMP inhibirane serumskim ili tkivnim inhibitorima.

Obitelj MMP-a ima više od 25 članova, od kojih 24 nalazimo u sisavaca. Skupina MMP-a su proizvod različitih gena. U literaturi se navodi nakupina gena koji određuju MMP na kromosomu 11. Na kromosomu 11q21-23 smješteno je najmanje osam humanih MMP gena (MMP-1, -3, -7, -8, -10, -12, -13 i -20). Ostali geni za MMP nalaze se na kromosomima 1, 8, 12, 14, 16, 20, 22 (58).

MMP se međusobno razlikuju po građi te sposobnosti da razgrade točno određen dio ekstracelularnog matriksa. Međudjelovanje bjelančevina koje izlučuju tumorske stanice i osnovnih komponenti izvanstaničnog matriksa ima značajnu ulogu u invazivnosti tumora. Između ostalog, matriksne metaloproteinaze sudjeluju u tumorskoj angiogenezi, prijelazu dobroćudne promjene u zloćudni oblik, rastu tumora i programiranoj smrti stanica i to putem razgradnje bjelančevina stanične membrane i različitih komponenti matriksa, kao i aktivacijom kemokina i čimbenika rasta (59).

Matriksne metaloproteinaze olakšavaju invaziju tumorskih stanica i metastaziranje na barem tri različita mehanizma. Prvo, djelovanjem proteinaza uklanjaju se fizičke zapreke invaziji razgradnjom makromolekula izvanstaničnog matriksa, kao što su kolageni, laminini i proteoglikani. Drugo, MMP imaju sposobnost moduliranja adhezije stanica, jer svojim pomicanjem stanice moraju biti sposobne stvarati nove veze s okolnim susjednim stanicama. I na kraju, MMP mogu djelovati na pojedine sastavne dijelove izvanstaničnog prostora ili druge bjelančevine koje za krajnji cilj imaju, primjerice, pojavu angiogeneze (60).

Sve MMP sadrže signalni peptid, zatim otprilike 80 aminokiselina dugu prodomenu dogovorene sekvencije PRCXXPD i katalitičku domenu s tri zaštićena histidina, sekvencije HEXXHXXGXXH, koji vežu cink u aktivnom centru. Dodatno, MMP još imaju različite umetke kao što je mjesto cijepanja furina, fibronektinu slične jedinice, prolinom bogate vezne regije, hemopeksinu slične C-terminalne domene i membranske umetke.

N-terminalni signalni peptid potiče sekreciju bjelančevina u endoplazmatski retikulum, a zatim izvan stanice. Sve MMP imaju prodomenu koja sadrži dobro zaštićenu sekvenciju s cisteinskim ostatkom, koji vezuje katalitički ion cinka u katalitičkoj domeni i tako održava pro-MMP u latentnom, inaktivnom obliku. Katalitička domena ima sposobnost razgradnje proteina poput proteinaza. Prolinom bogata vezna regija povezuje katalitičku domenu na sljedeću hemopeksinsku domenu, za koju se smatra da posreduje u dodatnim proteinsko-proteinskim interakcijama sa supstratima i njihovim odgovarajućim inhibitorima. Fibronektin tip II ubacuje se u katalitičku domenu gelatinaze i oblikuje proteinsko međudjelovanje važno u prepoznavanju supstrata. Transmembranska domena na C-terminalnom kraju ograničava vezanje nekih MMP, koje se vezuju na vezno mjesto na staničnoj membrani i kratke sekvencije (na furinskom mjestu) između prodomene i katalitičke domene. Ona osigurava i priprema zamjensko mjesto cijepanja za aktivaciju MMP (61).

MMP se izlučuju kao inaktivni zimogeni ili proenzimi iz unutrašnjosti stanice na površinu stanice i u izvanstanični prostor, gdje su sposobne razgraditi i izvanstanični matriks i proteine koji ne pripadaju istome. Aktivacija se događa uklanjanjem  $\text{NH}_2$  – terminalnog propeptida. Međudjelovanje zaštićenog cisteina u propeptidu, s katalitičkim ionom cinka konačno određuje katalitičku aktivnost i drži pro-MMP u inaktivnom stanju. Mehanizam koji je zajednički za sve MMP zove se „*cistein switch*“ mehanizam (62).

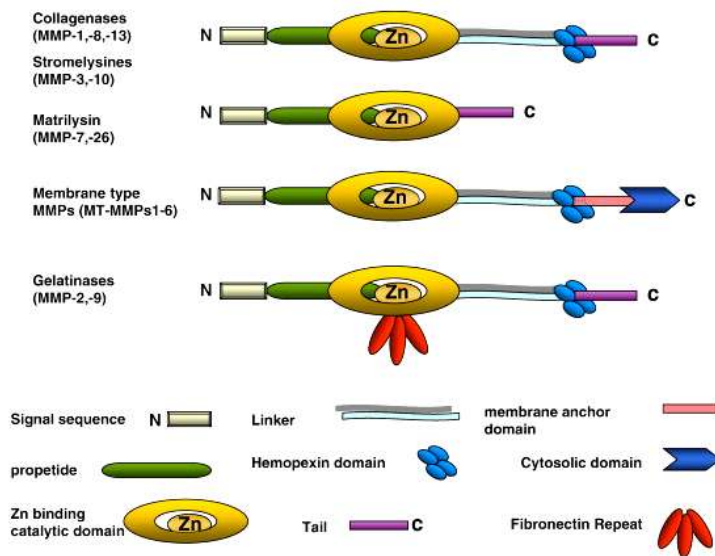
Jednom kada je propeptid uklonjen, ion cinka postaje dostupan za vezanje supstrata zbog svoje prostorne promjene. Smatra se da je MMP aktivirana proteolitičkim uklanjanjem propeptidne domene. Ovu aktivaciju može izazvati cijepanje prodomene proteazama (furin, ostale MMP, plazmin), redukcija slobodnog tiola oksidansima ili ionima teških metala i disulfida ili alosterična aktivacija zimogena. Kod alosterične aktivacije, cijepanje prodomene nije neophodno za aktivaciju zimogena. Kidanjem veze iona cinka i tiola dolazi do promjene prostorne strukture zimogena i njegove aktivacije, a da pri tome nema cijepanja prodomene. Furin je serinska proteaza smještena u Golgijevu aparatu. One MMP koje sadrže furinsko mjesto cijepanja obrađene su intracelularno prije izlučivanja. Plazmin, koji se stvara iz plazminogena, putem djelovanja urokinaza plazminogen aktivatora, može djelovati na MMP-1 i MMP-3. U „in vitro“ pokusima, pokazalo se da brojne MMP mogu odcijepiti

prodomenu neke druge pro-MMP (zimogenog oblika), vodeći njezinoj aktivaciji. Pretpostavlja se da to pridonosi završnom proteolitičkom koraku u stvaranju potpuno aktivnog enzima (63).

Aktivnost pojedinih MMP-a može biti in vitro potaknuta interleukinom-1 (IL-1), interleukinom-6 (IL-6), tumor nekrotičnim faktorom  $\alpha$  (TNF $\alpha$ ), epidermalnim čimbenikom rasta (EGF), čimbenikom rasta trombocita (PDGF), čimbenikom rasta fibroblasta (FGF) i tumorskim čimbenikom rasta  $\beta$  (TGF- $\beta$ ). Drugi citokini, kao IL-4, IL-10, interferon  $\gamma$  (INF  $\gamma$ ) i TGF  $\beta$  mogu u ovisnosti o zahvaćenom staničnom tipu smanjiti aktivnost MMP (64).

U ljudi su otkrivene 24 različite MMP putem kloniranja i sekvencioniranja. Postoji osam različitih strukturnih skupina MMP, koje se zatim na osnovi svoje specifičnosti prema supstratu kojeg razgrađuju, kao i funkcije, dijele u daljnjih 6 podskupina: kolagenaze, gelatinaze, stromelizini i stromelizinu slične MMP, matrilizini, membranski tip MMP i ostale MMP (Slika 2). Zajedničkim djelovanjem one mogu razgraditi sve poznate proteinske dijelove izvanstanične tvari (61).

**Slika 2. Pojednostavljeni prikaz građe MMP (65).**



Sve MMP imaju sličan raspored molekula u domeni. N-terminalni dio MMP sadrži signalni peptid, pro-peptid, i katalitičku domenu sa zaštićenim ionom cinka. Zaštićeni dio „cistein switch“ nalazi se na propeptidu i veže katalitički ion cinka u zimogenom obliku. Gelatinaze sadrže tri fibronektinske jedinice za vezanje gelatina. Vezna domena je različite duljine i povezuje N-terminalnu s C-terminalnom hemopeksinskom domenom (koja nedostaje kod MMP-7). MT-MMP se vežu na površinu stanice putem C-terminalnog membranskog veznog mjesta (65).

### 1.6.1. KOLAGENAZE

**Kolagenaze** (MMP-1, MMP-8, MMP-13) su osnovne sekretorne proteinaze sposobne za početak razgradnje kolagena tipa I, II, III, IV i IX i igraju značajnu ulogu u preoblikovanju i razgradnji izvanstaničnog matriksa u različitim situacijama. Fibrilarni kolageni se cijepaju na specifičnom mjestu, da bi proizveli fragmente trostrukih uzvojnica: N-terminalne  $\frac{3}{4}$  i C-terminalne  $\frac{1}{4}$  fragmente, koji se spontano denaturiraju u gelatin na 37° C. Ove fragmente hidrolizom dalje razgrađuju druge MMP.

Goldberg i suradnici su prvu MMP putem cDNA klonirali i sekvencionirali iz fibroblasta kože čovjeka. Smatra se da je glavni kolagenolitički enzim stromalnih fibroblasta (66).

U „in vitro“ pokusima MMP-1 je izražena u brojnim normalnim stanicama, kao što su keratinociti, fibroblasti, endotelne stanice, monociti, makrofagi, hondrociti i osteoblasti.

Može se pronaći „in vivo“ u brojnim fiziološkim promjenama, koje obuhvaćaju remodeliranje tkiva, kao što je embrionalni razvitak, cijeljenje rana, ali isto tako i kod kroničnih kožnih promjena i različitih vrsta malignih tumora. Razgrađuje kolagen, kao i druge molekule matriksa. Kolagen tip I čini osnovni i većinski dio dermisa te se smatra da svojim djelovanjem MMP-1 značajno doprinosi invaziji tumorskih stanica razgradnjom ovog dermalnog kolagena (67, 68).

MMP-1 (intersticijska kolagenaza) je prva otkrivena MMP (54). MMP-1 također razgrađuje molekule s površine stanice i druge supstrate koji ne pripadaju matriksu, kao što su antikimotripsin, antitripsin i TNF $\alpha$ , tako da predstavlja višefunkcionalnu bjelančevinu (69). MMP-1 hidrolizira kolagen tip III brže nego tip I, dok MMP-8 pokazuje jaču sklonost za tip I kolagena (70, 71).

MMP-8 (neutrofilna kolagenaza) se sintetizira prilikom sazrijevanja leukocita u koštanoj srži, intracelularno je smještena u granulama i oslobađa se u odgovoru na izvanstanični podražaj. Stvara se i putem drugih upalnih stanica: sinovijalnih fibroblasta, migrirajućih keratinocita, hondrocita i tumorskih stanica u spinocelularnom karcinomu. MMP-8 primarno razgrađuje monomere kolagena tipa I i II. (72, 73).

MMP-13 (kolagenaza 3) je primarno bila klonirana iz cDNA tumora dojke. Stvara se kao neaktivni proenzim. Njezinu aktivaciju cijepanjem N-terminalnog propeptida mogu

potaknuti različite molekule, koje uključuju i MMP-2, MMP-3 i MMP-14. MMP-13 cijepa široki spektar supstrata, kao što su fibrilarni kolageni i različite komponente izvanstaničnog matriksa, da bi dodatno inaktivirala kemokine i aktivirala pro-transformirajuće čimbenike rasta- $\beta$ 3 (TGF- $\beta$ 3). MMP-13 razgrađuje kolagen tip II, ima jaču gelatinolitičku aktivnost nego MMP-1 i ima širi spektar djelovanja u odnosu na druge kolagenaze. Izražena je tijekom razvoja koštanog tkiva ili cijeljenja ozljeda gingive, kao i u patološkim promjenama u osteoartritičnoj hrskavici i reumatoidnoj sinovijanoj membrani, kod spinocelularnog karcinoma, hondrosarkoma i melanoma. Kod zloćudnih promjena MMP-13 je izražena kako u stromi, tako i u samim tumorskim stanicama (74, 75). MMP-13 razgrađuje i hidrolizira kolagen tip II znatno brže nego MMP-1 ili MMP-8 (76).

### 1.6.2. GELATINAZE

**Gelatinaze** (MMP-2 i MMP-9) razgrađuju gelatine, kolagen tipa IV, V, VII, X, XI i XIV, gelatin, elastin, proteoglikane i fibronektin. Imaju značajnu ulogu u angiogenezi, kao i tumorskoj invaziji i stvaranju metastaza i najčešće su povezane s lošom prognozom. Cijepaju laminin 5 koji je neophodan za invaziju i metastaziranje.

MMP-2 (72 kDa) sintetiziraju makrofazi, endotel, keratinociti, hondrociti, fibroblasti i neke tumorske stanice. Sekrecija im je potaknuta lučenjem čimbenika rasta (PDGF, FGF) i nekim od citokina (IL-1, TNF). MMP-2 inhibiraju steroidi i TGF- $\beta$ . Također su odgovorne za konačnu razgradnju fibrilarnog kolagena, nakon početnog cijepanja kolagenazama. Cijepaju kolagen u dva nejednaka dijela, koji se dalje razgrađuju djelovanjem drugih proteinaza. Izlučuju se kao neaktivne pro-forme koje se zatim aktiviraju u izvanstaničnom prostoru uz pomoć proteinaza i slobodnih kisikovih radikala, a razgrađuju pod utjecajem tkivnih inhibitora MMP-a koje proizvodi većina stanica mezenhimalnog tkiva (77).

U progresiji tumorskog tkiva, ključan je gubitak integriteta bazalne membrane pa je upravo aktivacija MMP-2 vrlo bitna u progresiji tumora (77, 78).

Izražajnost MMP-9 (92kDa) nalazi se u neutrofilima, ali je mogu stvarati i keratinociti, fibroblasti, monociti i alveolarni makrofagi. Često je otkrivena kod zloćudne promjene brojnih stanica i povezana je sa stvaranjem tumorskih presadnica. MMP-9 razgrađuje bazalnu membranu i denaturira kolagene (gelatine). Smatra se da je supstrat koji potiče aktivnost MMP-9 vaskularni endotelni čimbenik rasta (VEGF) te da MMP-9 sudjeluje u angiogenom procesu, neophodnom za razvoj tumora u njegovoj ranoj fazi (79, 80).

### 1.6.3. MATRILIZINI

**Matrilizini** (MMP-7 i MMP-26) su skupina najmanjih MMP i obično su izražene u žljezdanim epitelnim stanicama, npr. žlijezdama znojnicama. Imaju najširu aktivnost: razgrađuju proteoglikane, laminin, fibronektin, gelatin, kolagen tipa IV i IX, globularne domene prokolagena I i III i elastin. Aktiviraju neke od kolagenaza i gelatinaza (64).

Matrilizini mogu regulirati stvaranje novih krvnih žila cijepajući plazminogen i stvarajući molekule angiostatina, također sudjeluju u razgradnji izvanstaničnog matriksa kod osteoartritisa (81, 82).

MMP-7 igra značajnu ulogu u aktiviranju latentnih oblika drugih MMP-a, poticanju upale i invazije tumora, kao i poticanju molekula s površine stanice, kao što su prekursor TNF- $\alpha$ , Fas ligand i E-kaderin (83).

MMP-26 se primarno nakuplja u unutarstaničnom prostoru i razgrađuje kolagen IV, gelatin i fibrinogen (84).

### 1.6.4. STROMELIZINI

**Stromelizini** (MMP-3, MMP-10, MMP-11, MMP-12) su vrlo homologna skupina MMP po primarnoj građi i specifičnosti supstrata. Razgrađuju različite dijelove izvanstaničnog matriksa kao što su gelatin, elastini, proteoglikani, laminin, kolagen tip IV i V, fibronektin te mogu aktivirati kolagenaze putem proteolitičkog uklanjanja propeptida. Stromelizin 1 (MMP-3) i stromelizin 2 (MMP-10) su visoko strukturno i funkcionalno povezani: razgrađuju izvanstanični prostor, aktiviraju MMP-9 i oslobađaju cijeli niz molekula s površine stanice, kao što su: TGF- $\beta$ , E-kaderin, L-selektin, HB-EGF, IGFBP-3, IL-1 $\beta$  i TNF- $\alpha$ .

MMP-3 je izražena u različitim stanicama, kao što su keratinociti, fibroblasti i hondrociti (85).

### 1.6.5. MEMBRANSKI TIP MMP

Membranski tip MMP (MT-MMP-1, -2, -3, -4, -5 ili MMP-14, -15, -16, -17, -24) su skupina MMP-a koje su vezane za staničnu membranu, a mogu sudjelovati u razgradnji izvanstaničnih komponenti, premda je njihova osnovna funkcija aktivacija gelatinaza. Sazrijevanje inaktivnih oblika MT-MMP, regulirano je unutarstaničnim, o furinu ovisnim reakcijama. Izvanstanično ih aktivira plazmin.

MT1-MMP je izražena u tumorima pluća, dojki, crijeva, želuca, kao i tumorima glave i vrata. MT1-MMP može razgraditi fibrilarne kolagene tipa I, II i III, gelatin, proteoglikane, fibronektin, vitronektin i laminin-1. Tkivni inhibitori MMP-a blokiraju aktivirane MMP (86).

#### **1.6.6. OSTALE MMP**

Skupina ostalih MMP-a (MMP-18, -19) učinjena je na osnovi specifičnih strukturnih karakteristika, kromosomske lokacije i načina djelovanja, a klonirane su iz tkiva dojke.

MMP-19 otkrivena je u brojnim tkivima, kao što su posteljica, pluća, gušterača, jajnici, slezena, crijeva i bazalni keratinociti. MMP-19 razgrađuje komponente bazalne membrane, vezivno tkivo i hrskavicu (87).

MMP-21 je posljednja otkrivena MMP u čovjeka, a jedini joj je, za sada, poznati fiziološki supstrat  $\alpha 1$  antitripsin (88).

MMP-28 (epilizin) se nalazi u nekoliko vrsta tkiva, kao što su testisi, pluća, srce i gastrointestinalni sustav. Fiziološki supstrati, regulacija i specifične stanice koje izlučuju epilizin još nisu poznate (89).

Matriksne metaloproteinaze imaju značajnu ulogu u progresiji tumora. Neke novije studije ukazuju da neke od njih također mogu imati zaštitnu ulogu u različitim fazama progresije karcinoma ili u nekih tipova karcinoma. Sve proteinaze međusobno povezuje istovjetna struktura glavne domene i njihova povezanost prema skupini specifičnih inhibitora proteinaza. U plazmi, glavni inhibitor proteaza je  $\alpha 2$  makroglobulin, dok su u tkivu prisutni tkivni inhibitori metaloproteinaza (TIMP). Izravna endocitoza također je značajna u smanjivanju djelovanja MMP (90).

#### **1.6.7. TKIVNI INHIBITORI MMP**

Putem kloniranja i sekvencioniranja izolirane su četiri različite TIMP (TIMP -1, -2, -3, -4). U čovjeka kože aktivnost MMP-a formirajući čvrste kovalentne veze s aktivnim mjestom pojedine MMP. TIMP su bjelančevine koje imaju višestruku funkciju. Osim što kože djelovanje MMP-a, mogu regulirati apoptozu, upalu i staničnu proliferaciju. One smanjuju ili pojačavaju aktivnost u ovisnosti o tipu tumora. TIMP-2 je široko rasprostranjena u cijelom organizmu, dok je izražaj TIMP-1, -3, -4 izravno potaknuta i tkivno specifična. TIMP-1 može

biti otporna na apoptozu, dok TIMP-2 i -3 potiču smrt stanice. Neregulirana aktivnost MMPs i TIMP uvijek je povezana s patološkim promjenama (91).

TIMP inhibiraju aktivnost MMP-a, tako da se vežu na katalitičko mjesto ovih enzima u omjeru 1:1. One također imaju N- i C-terminalnu domenu, od kojih svaka ima tri očuvane disulfidne veze. N-terminalna domena se savija poput klina, kao samostalna jedinica i ubacuje se u procjep aktivnog mjesta, na sličan način kao i supstrat djelovanja (92).

U kontroliranju aktivnosti MMP-a, osim TIMP-a, značajnu ulogu imaju i drugi inhibitori, kao što je  $\alpha 2$  makroglobulin. On ima značajnu ulogu u ireverzibilnom uklanjanju MMP-a iz tkivnih tekućina, dok se kompleks  $\alpha 2$  makroglobulina i MMP-a uklanja endocitozom putem makrofaga. MMP su također regulirane putem vlastite proteolitičke inaktivacije i fizičkog uklanjanja, tzv. autoproteolizom o kojoj se još uvijek nedovoljno zna. Dokazano je da endocitoza na površini stanice djelotvorno uklanja MMP (93).

Brojna istraživanja rade se u smislu sinteze sintetičkih inhibitora MMP, koji bi blokirali sintezu MMP-a, međutim kliničke studije još uvijek nemaju zadovoljavajući rezultat (94, 95).

Invazivne tumorske stanice prodiru kroz područje bazalne membrane koristeći lamininske i integrinske receptore, kao i enzime koji razgrađuju bazalnu membranu, gelatinaze (MMP-2 i MMP-9), koje su tipično značajno povišene u tumora s lošijom prognozom. Istovremeno TIMP-1 korelira i sa supresijom i s inhibicijom metastaziranja u eksperimentalnim modelima i modelima spontanih metastaza (95, 96).

Glikoprotein s površine stanice koji potiče stvaranje izvanstaničnih MMP-a (extracellular MMP inducer-EMMPRIN) visoko je izražen na površini stanica tumora i stimulira susjedne fibroblaste ili tumorske stanice na stvaranje MMP-a, kao što su MMP-1, -2, -3, -9, -14 i -15 (97).

Također je kod BCC-a primijećena blago povećana izražajnost endotelnog ICAM-1 u usporedbi s normalnom kožom, dok je izražajnost endotelnog VCAM-1 i E-selektina bila niska ili odsutna (98).



## 1.7. ADHEZIJSKE MOLEKULE

Tijekom širenja i metastaziranja zloćudnih stanica potrebno je razgraditi strukturu bazalne membrane i prodrijeti u intersticijsku stromu, u krvne i limfne žile i putem krvotoka doći do ciljnih organa, gdje se nastavlja nekontrolirani rast stanica zloćudne promjene. Preko 90% karcinoma kod čovjeka potječe iz epitela koji je vezan uz bazalnu membranu. Razaranje bazalne membrane određuje malignitet u većine epitelnih tumora, kao što su zloćudne promjene kože, dojke, prostate, pluća i bubrega (99).

Gibanje stanica karcinoma regulirano je integrinima, adhezijskim molekulama koje povezuju međusobno djelovanje stanice i funkcije MMP. Dvije osnovne funkcije integrina su vezanje stanice za izvanstaničnu tvar i prenošenje signala iz izvanstanične tvari u stanicu. Stanica se veže za supstrat pomoću svojih integrina. Novije studije ukazuju na činjenicu da izražajnost različitih staničnih adhezijskih molekula može odrediti invazivnost i metastatski potencijal tumora. Integrini su skupina molekula na površini stanice, koje su važne u interakciji stanice sa stromom, a prisutne su kod BCC-a i utječu na rast tumora. Kod bazocelularnog karcinoma primijećena je povišena vrijednost  $\alpha 2$  i  $\beta 1$  integrina (100).

Prilikom pomicanja, stanica stvara nove veze s novim supstratom, oslobađajući se starog supstrata. Nakon toga, integrinska molekula vraća se u stanicu endocitozom. Stanice zloćudnih tumora mijenjaju izražajnost integrina prisutnih u nepromijenjenom epitelu, u one koji olakšavaju invaziju i metastaziranje ( $\alpha 6\beta 4$ ,  $\alpha V\beta 3$ ,  $\alpha V\beta 6$ ) (101).

Kaderini (Calcium dependant adhesion molecules) čine veliku obitelj proteina s površine stanice (transmembranskih proteina), od kojih mnogi sudjeluju u adheziji stanica koja ovisi o kalcijevom ionu, što čini značajnu ulogu kod stvaranja čvrstih tkiva. Izražajnost pojedinih kaderina čvrsto korelira sa stvaranjem pojedinih tkivnih struktura i u zrelih tkivima uvjetuje sličnost „starih“ i „novostvorenih“ stanica istog tkiva. Smanjeno stvaranje ili potpuni nedostatak kaderina dovodi do povećanog nekontroliranog (metastatskog) potencijala zahvaćenih stanica zbog gubitka sposobnosti adhezije tih stanica. Kaderini imaju značajnu ulogu tijekom embriogeneze i morfogeneze (102).

Ova obitelj adhezijskih molekula dijeli se u dvije osnovne skupine, a to su klasični kaderini i dezmosomalni kaderini. Klasični kaderini dijele se na epitelni tip kaderina (E-CD), neuralni tip kaderina (N-CD) i placentarni tip kaderina (P-CD). Klasični kaderini dominiraju u adherentnom tipu intercelularnih spojeva (101).

Kaderinske molekule jedne vrste uvijek se vežu za kaderinske molekule te iste vrste, a nikada drugog podtipa. Kaderinske ektodomene sastoje se od ponavljanih sljedova

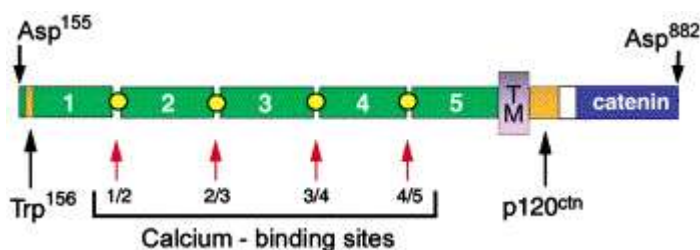
aminokiselina od oko 110 jedinki, od kojih svaka odgovara imunoglobulinu – sličnom proteinskom modulu koji se zove izvanstanični kaderin. Izvan stanice nalazi se vezno mjesto za ion kalcija. Svojstvo adhezije kaderina ovisi o uklanjanju njegove prodomene (102).

Citoplazmatski dio klasičnog kaderina, koji je dug oko 150 aminokiselina, najzaštićeniji je dio ovog proteina.

E-kaderin je adhezijska molekula, koja je transmembranski glikoprotein i posreduje u međusobnim interakcijama stanica, te stanica s izvanstaničnim matriksom, a djeluje kao tumor supresor pri invaziji i metastaziranju. Pomoću posredne imunofluorescencije i putem imunohistokemijskih tehnika bojanja otkriveno je da se E-kaderin nalazi na postraničnim i gornjim površinama bazalnih keratinocita i oko cijelog keratinocita spinoznog sloja epidermisa. Pokazalo se da E-kaderin ima značajnu ulogu u epidermalnoj morfogenezi, dok je izražajnost E-kaderina značajno snižena tijekom tumorske progresije (105).

Molekula se sastoji od pet kaderinskih jedinica koje tvore izvanstaničnu domenu (EC1-EC5), jedne transmembranske domene i jedne unutarstanične domene koja veže p120 katenin i beta katenin. Unutarstanična domena sadrži fosforiliziranu regiju koja je važno vezno mjesto za beta katenin, a time i funkciju E kaderina. Njegova funkcija je izgubljena u većine epitelnih karcinoma, tako da smanjena izražajnost E-kaderina ili gubitak njegove funkcije korelira sa slabo diferenciranim primarnim tumorima i uznapredovalim stadijem tumora, kao i stvaranjem tumorskih presadnica. Smanjena vrijednost E-kaderina doprinosi slabijoj međustaničnoj povezanosti u tkivima, što doprinosi povećanoj staničnoj pokretljivosti (Slika 3). Ova promjena dopušta stanicama tumora da prođu kroz bazalnu membranu i prodiru u okolna tkiva (105).

**Slika 3. Pojednostavljena struktura E kaderina (106).**



Na Slici 3. prikazana je građa kaderina koji je specifičan za epitelne stanice. Pravilno cijepanje prekursora kaderina je osnova funkcije kaderina. Transmembranska regija dijeli pet kaderinskih jedinica (EC domene, numerirane) od unutarstaničnog dijela koji sadrži vezna mjesta za katenin. Izvanstanična regija sadrži četiri grupe veznih mjesta za kalcij između pripadajućih EC domena (žuti kružići) (106).

## 1.8. OBLICI BAZOCELULARNOG KARCINOMA PREMA KLINIČKOJ I PATOHISTOLOŠKOJ SLICI

Klinički, BCC se pojavljuje kao plitka, čvrsta, blijeda, blago uzdignuta ili udubljena promjena s izraženim transparentnim rubovima boje voska ili bisera, ružičaste ili crvene boje. Promjena vrlo često krvari na najmanju ozljedu. BCC može imati jednu ili više nepravilnih izraženih krvnih žila, a ako postoji ulceracija u središnjem dijelu, tkivo tumora može biti pigmentirano, plavocrne ili smeđe boje. Promjena raste polako, ne izaziva svrbež i nije bolna na dodir. Bolesnik obično opisuje promjenu koja često krvari, koja ne cijeli dulje vremensko razdoblje, koja u središnjem dijelu vlaži ili stvara povremeno krustu, s nepravilnim krvnim žilama na rubovima i središnjim udubljenjem. Vrlo često ovim tumorima je potrebno i nekoliko mjeseci ili čak godina da bi postigli veličinu od 1 cm u promjeru. Klinički izgled promjene ovisi o obliku BCC-a. Klinički se može očitovati u vidu nodularnog, noduloulcerativnog, površinsko-širećeg, morfeiformnog (sklerozirajućeg), cističnog i pigmentiranog oblika (24, 107).

Nodularni BCC je najčešći oblik i opisuje se kao manji oštro ograničeni čvor sjajne površine, izraženog kapilarnog crteža. Najčešće se javlja na licu i vratu. Površinsko-šireći BCC je plitka promjena, ružičasto crvene boje, nepravilnih, neoštro ograničenih rubova, s mjestimičnom regresijom. Najčešće je smješten na trupu. Morfeiformni BCC je blijeda, indurirana plitka promjena, s ponekad vidljivim teleangiektazijama, koja je najčešće smještena na licu i to na nosu. Cistični BCC nalikuje nodularnom BCC-u, ali ima izgled plavkastosive ciste koja, ako se ozlijedi, ponekad ima bistru sekreciju (24, 107, 108).

Kod BCC-a, 10-40% promjena može pokazivati miješani klinički i histološki oblik, a također može nalikovati velikom broju različitih klinički dobroćudnih promjena, kao što su aktiničke keratoze, keratoakantom te hordeolum, halacion ili hidrocistom, ukoliko je promjena smještena na vjeđama (109).

Bazocelularni karcinomi se najčešće nalaze na fotoekspoziranim dijelovima tijela, kao što su glava i vrat. Oko 70% BCC-a javlja se na glavi i vratu, 25% na trupu, a manje od 5% BCC-a nalazimo na rukama, nogama, penisu, vulvi i perianalnoj koži (7, 14).

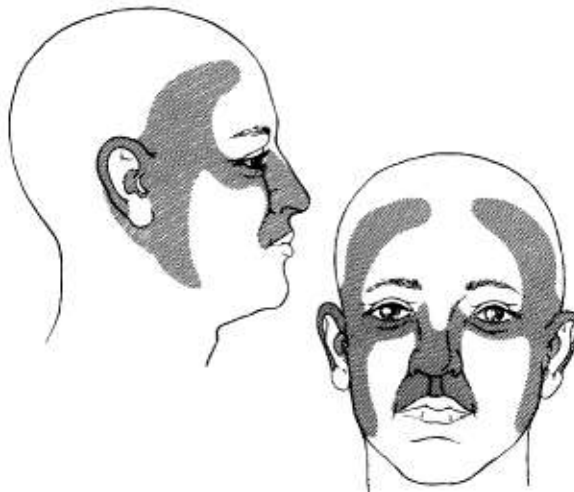
BCC lica najčešće je smješten na području nosa, ali su također vrlo često smješteni na koži čela, periorbitalnom području i uškama. Iako su gornji dijelovi šaka intenzivno izloženi UV zračenju, BCC se ovdje nalazi relativno rijetko, što se objašnjava činjenicom da na ovom području koža ima manji broj pilosebacealnih jedinica.

Tijek je kronično progresivan s različitom dinamikom rasta u smislu duge faze mirovanja, naizmjenično s fazama rasta. Ako se ne liječi, zahvaća ne samo kožu, nego i susjedna tkiva (mišiće, kosti, hrskavicu), ali vrlo rijetko metastazira, u manje od 0,1% slučajeva (109, 110, 111).

Presadnice BCC-a su vrlo rijetke i najčešće ih nalazimo u limfnim čvorovima i plućima. U literaturi se također navodi perineuralna i intravaskularna invazija. U nekih slučajeva dolazi i do diferencijacije prema spinocelularnom karcinomu (SCC). Agresivna histološka slika, koja uključuje morfeiformne histološke karakteristike, skvamoznu diferencijaciju i perineuralnu invaziju su značajni čimbenici rizika za stvaranje presadnica (1).

Smještaj bazocelularnog karcinoma na središnjem i postraničnim dijelovima lica ili uškama, povezan je s agresivnijim kliničkim tijekom, težim iskorjenjivanjem tumora i značajno većom mogućnošću recidiva (Slika 4).

**Slika 4. Visokorizična područja lica (tzv. regija maske) za razvoj bazocelularnog karcinoma (112).**



Uočeno je da je gustoća pilosebacealnih ušća važna u određivanju lokalizacije i pojavnosti BCC-a (1, 20, 51).

Postoji nekoliko različitih načina klasifikacije BCC-a, a najčešća je prema kliničkom ili histološkom izgledu promjena.

### **1.8.1. NODULARNI ILI SOLIDNI BAZOCELULARNI KARCINOM**

Nodularni BCC je najčešći oblik i obično izgleda kao okrugla, biserasta papula boje kože, prožeta teleangiektazijama. Oko 50% svih primarnih BCC tumora spada u ovaj oblik. Kako promjena raste, u središnjem dijelu dolazi do stvaranja ulceracije (noduloulcerativni oblik), a biserasti rubovi s teleangiektazijama pomažu pri postavljanju kliničke dijagnoze (1).

#### **1.8.1.1. PIGMENTIRANI NODULARNI BAZOCELULARNI KARCINOM**

Pigmentirani nodularni BCC je rijedak oblik BCC-a, koji ima crnosmeđu pigmentaciju pa je otežana diferencijalna dijagnoza prema malignom melanomu. Neki dijelovi tumora ne sadrže pigment, nego imaju tipične uzdignute rubove s teleangiektazijama, što olakšava postavljanje kliničke dijagnoze. Većina promjena nalazi se na licu, iako ponekad ovakav tip BCC-a nalazimo i na trupu i udovima. Ako se ne liječe, ovi tumori mogu značajno narasti, uništavajući okolno tkivo, uključujući vjeđu, nos ili uho. Tkivo izgleda kao da je izjedeno od štakora, odakle potječe i ime „rodent ulcer“.

#### **1.8.1.2. NODULOCISTIČNI BAZOCELULARNI KARCINOM**

Nodulocistični oblik je rijedak podtip nodularnog BCC-a i u središnjem dijelu ima svijetli ili plavkastosivi izgled, što također stvara teškoću u diferencijalnoj dijagnozi prema malignom melanomu. Iako promjena polako raste, može oštetiti okolne strukture, naročito ako se nalazi na licu, u blizini vjeđa, nosa ili uha.

#### **1.8.1.3. MIKRONODULARNI BAZOCELULARNI KARCINOM**

Važno je spomenuti i mikronodularni tip BCC-a kojeg ima oko 20% od ukupnog broja svih nodularnih BCC-a. Odvojen je kao posebna podgrupa zbog svoje sklonosti recidiviranju, radi strukture u obliku neoštro ograničenih nakupina, tj. gnijezda malih nodula – najčešće oko 0,15 mm u promjeru (113).

### **1.8.2. POVRŠINSKO-ŠIREĆI (MULTICENTRIČNI) BAZOCELULARNI KARCINOM**

Ovaj tip BCC-a češće se susreće na trupu i udovima, ali se također može vidjeti i na području lica ili vrata. Zastupljen je u oko 15% svih BCC tumora (114).

Promjena je plitka, široka, nepravilnog oblika, ružičaste ili crvene boje, ponekad prekrivena ljuskama. Vidljiva su područja spontane regresije promjene, s vidljivom atrofijom ili hipopigmentacijom kože. Zbog povećanog stvaranja kolagena, promjena nalikuje ožiljku. Ovaj oblik BCC-a ponekad se naziva i multifokalni zbog izgleda prividno normalnog epidermisa između nakupina tumorskih stanica. Promjer promjene može biti od nekoliko milimetara, do nekoliko centimetara, a mogu biti prisutne i mnogostruke lezije. U početnoj fazi promjena se širi površinski, a zatim zahvaća dublje strukture pa dolazi do stvaranja čvorova, ulceracije i induracije rubova. Pupanje tumorskih otočića iz epitela dlačnih folikula može objasniti česte recidive ovakvih promjena nakon kiretaže, elektrokoagulacije ili lokalnog liječenja citostaticima (115).

### **1.8.3. MORFEIFORMNI BAZOCELULARNI KARCINOM**

Morfeiformni oblik BCC-a javlja se rjeđe, (oko 5% od ukupnog broja BCC-a) i za njega je tipično da tumorske stanice potiču proliferaciju fibroblasta unutar dermisa, tako da zbog pojačanog odlaganja kolagenih vlakana (skleroze), promjena klinički nalikuje na ožiljak. Odatle joj potječe i ime obzirom da nalikuje na lokaliziranu sklerodermu (morfeu). Tumor je najčešće, blijede, žućkaste, glatke površine i vrlo rijetko ulcerira. Rubovi promjene nisu klinički izraženi, što otežava izvođenje kirurškog zahvata (116).

### **1.8.4. BAZOCELULARNI KARCINOM SA SKVAMOZNOM METAPLAZIJOM (BAZOSKVAMOZNI ILI METATIPIČNI KARCINOM)**

Ovo je primarno histološki oblik BCC-a i klinički je teško procijeniti o kojem obliku BCC tumora je riječ. Bazoskvamozni karcinom je značajno agresivniji po svom ponašanju, češće metastazira i često recidivira nakon liječenja. Recidivirajući oblik BCC-a koji prijelazi u skvamozni oblik ima značajno agresivniji klinički tijek. Smatra se da od svih BCC-a ima ukupno oko 1–2,5% bazoskvamoznih karcinoma, a incidencija metastaziranja ovog oblika BCC-a je vrlo visoka i iznosi oko 9,7% (1, 117).

### 1.8.5. SINDROMI VEZANI UZ BAZOCELULARNI KARCINOM

U većine bolesnika, bazocelularni tumori pojavljuju se pojedinačno, dok se češće pojavljivanje tumora u nekim obiteljima povezuje s odgovarajućim nasljednim sindromima, kao što su Gorlin Goltz sindrom (Nevoid basal cell nevus syndrome), Xeroderma pigmentosum, Bazex sindrom i Rasmussenov sindrom (1, 118, 119).

Gorlin Goltz sindrom može nastati spontano ili biti naslijeđen kao autosomno dominantno nasljeđivanje. Gen za Gorlin Goltzov sindrom nalazi se na dugom kraku kromosoma 9 (9q22). Smatra se da je riječ o neaktivaciji tumor supresor gena koji je smješten na kromosomu 9. Brojni BCC tumori, a može biti od jednog do stotinu, javljaju se na fotoeksponiranim, ali i na dijelovima tijela zaštićenima od UV zračenja. Tumori se obično počinju pojavljivati između puberteta i 35. godine života na licu, trupu i udovima. Često su tumori vrlo agresivni i zahvaćaju veća područja lica, pogotovo područja oko očiju i nosa. Bolesnici mogu imati mentalnu zaostalost, keratociste u čeljusti, brojne epidermoidne ciste, poremećaje koštane građe (kraća četvrta i peta metakarpalna kost), malformacije rebra i kralješnice, ektopične kalcifikacije (najčešće u falksu mozga) i mogućnost razvoja brojnih drugih tumora, kao što je meduloblastom. Kod žena se nalaze ovarijski fibromi u 75% slučajeva, koji, ako se ne liječe, mogu prijeći u fibrosarkom (120).

Karakteristične su jamice na dlanovima i stopalima, veličine 1–4 mm, koje mogu biti povezane s poremećenom proliferacijom bazalnih stanica epidermisa, odnosno nedostatkom keratina na dnu jamica. Gubitak alela ili neaktivacija gena odgovorna je za sporadičnu pojavu ovoga sindroma.

Bazex sindrom se javlja kao autosomno dominantno nasljeđivanje, koje je vezano za X kromosom. Čine ga brojni BCC tumori, koje nalazimo najčešće na licu, zatim folikularna atrofodermija, s proširenim folikularnim otvorima, koji se opisuju kao „*ice pick marks*“, hipotrihoza i hipohidroza.

Rombo sindrom se također nasljeđuje autosomno dominantno, a obilježavaju ga vermikularna atrofoderma, milije, hipotrihoza i trihoepiteliomi zajedno s BCC-om, uz perifernu vazodilataciju (1, 114).

Xeroderma pigmentosum je autosomno recesivna bolest, kod koje postoji genetski poremećaj uklanjanja oštećenih nukleotida. Danas se smatra da se Xeroderma pigmentosum sastoji od nekoliko vrlo sličnih entiteta, od kojih je svaki povezan s fotoosjetljivošću, preranim fotostarenjem kože i značajnoj sklonosti razvoja prekanceroza i tumora kože. Većina bolesnika pokazuje preosjetljivost kod izlaganja suncu, već u prvoj ili drugoj godini

života, a tumori kože se počinju razvijati oko desete godine života. Kod tih bolesnika često još postoje brojna oštećenja oka, fotofobija i gluhoća (1, 20).

### **1.8.6. HISTOLOŠKI IZGLED BAZOCELULARNOG KARCINOMA**

BCC su obično histološki nediferencirani, ali neki mogu pokazati različit stupanj diferencijacije prema epitelnim strukturama ili adneksima. Ove zloćudne promjene potječu iz pluripotentnih germinativnih stanica kože, koje se nalaze u bazalnom sloju epidermisa ili epitelnih struktura adneksa. Dva osnovna čimbenika koji utječu na histološki prikaz BCC-a su sposobnost njegovih stanica da se diferenciraju i proliferiraju, i odgovora strome, koja je potaknuta epitelnim komponentama. Diferencijacija zloćudnih stanica BCC-a može biti različita, baš kao i kod normalnih, nepromijenjenih germinativnih bazalnih stanica u epidermisu embrija pa se mogu razvijati u folikularne, lojne, ekrine ili apokrine strukture. Izvanstanično tkivo, odnosno stroma može biti mucinozna, edematozna ili fibrozna.

Histološka slika BCC-a sastoji se od stanica s tamnije obojanim velikim jezgrama i vidljivim uskim rubom citoplazme, koje su na rubu tumorskih otočića palisadno raspoređene. Dva važna čimbenika koji utječu na histološku sliku BCC-a su diferencijacijski i proliferacijski potencijal stanica te odgovor strome na upliv epidermisa (1).

Naime, već je i Pinkus prije 40-ak godina pretpostavio da je stroma bitan čimbenik za širenje tumora te da su pokušaji autotransplantacije tumora bez strome bili neuspješni (31, 50, 51). Mitotička aktivnost je tipično umjerena.

BCC ima tri tipična načina rasta: nodularni, površinski i morfeiformni.

Nodularna varijanta, za razliku od ostalih dviju pokazuje velike histopatološke varijacije (solidna, keratotična, cistična, adenooidna, adamantinoidna i zrnata varijanta) (1).

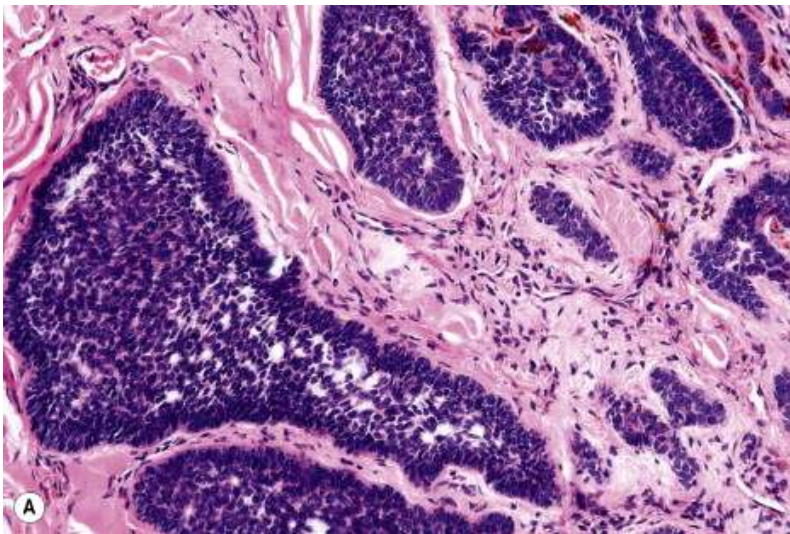
#### **1.8.6.1. NODULARNI ILI SOLIDNI BAZOCELULARNI KARCINOM**

Nodularni ili solidni BCC tvore u prvom redu veliki agregati bazaloidnih stanica, bez diferencijacije u smjeru adneksalnih struktura. Sve stanice su jednolikog velikog ovalnog oblika, imaju velike jezgre s diskretnim jezgricama i oskudnom citoplazmom. Rubovi stanica nisu oštro ograničeni pa je teško vidjeti međustanične sveze. Stanice na periferiji otočića imaju sklonost slagati se u uzdužne redove na bazalnoj membrani s vrškom koji je usmjeren prema središtu otočića. Ovakav raspored stanica poput drvene ograde opisuje se kao palisadiranje. Mitoze najčešće nisu vidljive, a ako postoje, normalnog su izgleda. Velike



nakupine bazalnih stanica obično pokazuju centralno nekrozu, što doprinosi stvaranju lakuna, koje sadrže amorfnu *debris* i degenerirane stanice. Tumorske stanice uklopljene su u fibrovaskularnu stromu. Stroma vezivnog tkiva koja okružuje tumorske otočiće, razmještena je u snopovima i često pokazuje mlade fibroblaste koji neposredno priliježu uz tumor. Gusti upalni sadržaj može se naći samo prilikom ulceriranja BCC promjena (Slika 5).

**Slika 5. Nodularni bazocelularni karcinom (51).**



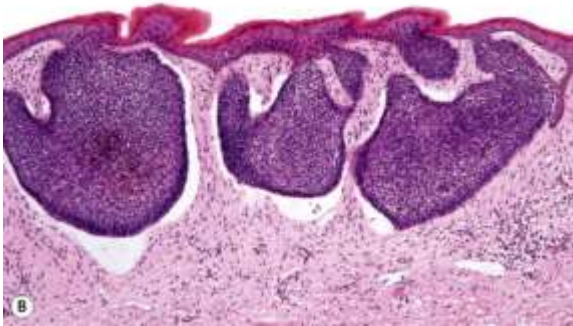
Kod nodulocističnog tipa BCC-a histološka slika je ista, osim što je u središnjem dijelu prisutna cistična šupljina nastala nakon odumiranja središnjeg dijela tumora.

Kod adenoidnog BCC-a vidljivi su nejednoliki otočići tumorskih stanica utkani u mrežu vezivnih vlakana, koji su zajedno uklopljeni u mucinoznu stromu, što mu daje glandularan ili tubularan izgled. Ponekad otočići tumorskog tkiva pokazuju cistične promjene pa ga nazivamo adenocističnim BCC-om (1, 51).

#### **1.8.6.2. POVRŠINSKO-ŠIREĆI BAZOCELULARNI KARCINOM**

Površinsko-šireći oblik BCC-a pokazuje vodoravno organizirane pupoljke atipičnih bazalnih stanica u papilarnom dermisu koje su povezane s epidermisom. Nema tračaka koji vode prema srednjem ili dubokom dermisu, nego je rast tipičan površinski i centrifugalan. Pupoljci bazalnih stanica pokazuju tipično palisadiranje perifernih bazalnih stanica, kao i ostali tipovi BCC-a (Slika 6). Okolna fibrovaskularna stroma je oskudna, uz nakupine limfocita i histiocita koje okružuju tumorske nakupine (1, 51).

**Slika 6. Površinsko-šireći bazocelularni karcinom (51).**

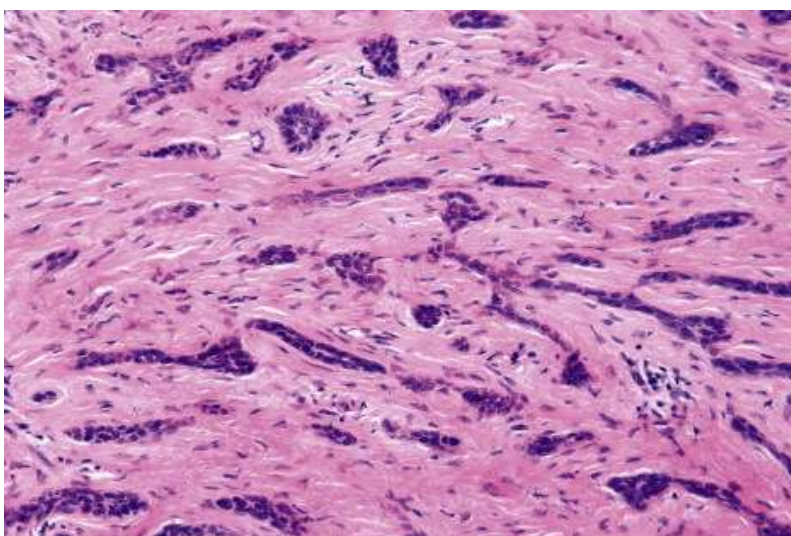


### **1.8.6.3. MORFEIFORMNI BAZOCELULARNI KARCINOM**

Morfeiformna varijanta pokazuje tračke ili mala gnijezda bazaloidnih stanica uklopljena u gustu mrežu zadebljanih snopova kolagenih vlakana. Nema karakterističnog palisadiranja stanica na bazalnoj membrani, a tračci tumorskih bazaloidnih stanica prodiru duboko u dermis, što objašnjava često recidiviranje ovih tumora zbog nepotpunog uklanjanja tumorskog tkiva (Slika 7). Neke studije navode da se tračci iz središnjeg dijela protežu i do 7 mm u okolno tkivo (121).

Upalna promjena tkiva je minimalna, a okolna stroma je izrazito fibrozna (51, 122).

**Slika 7. Morfeiformni bazocelularni karcinom (51).**



### **1.8.7. ELEKTRONSKA MIKROSKOPIJA BAZOCELULARNOG KARCINOMA**

Ako BCC promatramo elektronskim mikroskopom, među nediferenciranim stanicama BCC-a nalazimo dvije osnovne vrste. Većina stanica ima veliku jezgru, oskudne mitohondrije i zrnati endoplazmatski retikulum, mnoštvo tonofilamenata i istaknute dezmosome. Druge, manje zastupljene stanice, imaju tamnu zrnastu citoplazmu i nepravilne jezgre. Tamniji izgled citoplazme potječe od velikog broja slobodnih molekula ribonukleinske kiseline (RNK). Morfološke karakteristike nediferenciranih BCC stanica slične su normalnim epidermalnim ili skvamoznim stanicama (1).

### **1.9. PROGNOZA**

Lošiju prognozu imaju mlađi bolesnici (mlađi od 35 godina), kao i tumori veći od 3 cm u promjeru, promjene smještene na licu, zanemarene ili dugotrajne promjene koje nisu liječene 5–10 godina, kao i lezije koje su zahvatile dublje podležeće strukture kože te promjene u kojima nalazimo perineuralnu i/ili perivaskularnu invaziju tumora (123).

Presadnice BCC-a su vrlo rijetke; najčešća mjesta metastaziranja su regionalni limfni čvorovi, a zatim pluća, kosti, koža i jetra.

U nekih slučajeva dolazi i do diferencijacije prema spinocelularnom karcinomu (SCC). Agresivna histološka slika, koja uključuje morfeiformne karakteristike, skvamoznu diferencijaciju i perineuralnu invaziju je značajan čimbenik rizika za stvaranje presadnica (1).

Tumor obično ima dobru prognozu. Nakon kirurškog odstranjenja promjene, liječenje se smatra završenim, uz povremene kontrolne preglede.

### **1.10. LIJEČENJE**

Kod liječenja BCC-a potrebno je ukloniti tumor u cijelosti, očuvati okolno tkivo, kao i funkciju mjesta na kojem se tumor nalazi te dobiti što bolji kozmetički rezultat.

Liječenje BCC-a može biti podijeljeno na liječenje kirurškim ili nekirurškim načinom. Kirurško liječenje može biti klasično odstranjenje tumora u cijelosti (s intraoperativnom ili postoperativnom histološkom procjenom rubova odstranjene promjene) ili uništenje tumora kiretažom, kauterizacijom, kriokirurgijom ili ugljičnim CO<sub>2</sub> laserom. Klasičan način

kirurškim oblikom liječenja ima veliki postotak izlječenja kod nekomplikiranih slučajeva (124).

Tumori koji nisu prikladni za kirurško odstranjenje, najčešće na područjima kože koja su teško dostupna, ili kod kojih je kirurški zahvat kozmetički neprihvatljiv liječe se nekirurškim pristupom, kao što je zračenje, fotodinamska terapija, lokalna ili sistemska kemoterapija ili lokalna imunoterapija s imikvimodom ili interferonom. Kod osoba s Gorlin-Goltz sindromom primjenjuju se sistemski retinoidi (125, 126). Novija istraživanja signalnog puta u razvitku bazalioma, rezultirala su sintezom lijeka generičkog imena *vismodegib* koji blokira Hedgehog signalni put i uspostavlja kontrolu nad tumorskim rastom. Za sada se pokazao kao dobar terapijski izbor u metastatskom bazaliomu te u bolesnika sa sindromom bazocelularnog nevusnog sindroma (127).

Odabir izbora liječenja ovisi o histopatološkoj dijagnozi BCC-a, tj. je li riječ o tzv. „visokorizičnom“ ili „niskorizičnom“ obliku BCC-a. Ukratko, tumori koji pokazuju nuklearni pleomorfizam, povišen mitotički indeks, gubitak rubnog palisadiranja, fibrozu strome i zahvaćenost mišićnog tkiva klasificirani su kao „visokorizični“. Tu se ubrajaju mješoviti oblik BCC-a, infiltrativni, morfeiformni, mikronodularni i bazoskvamozni oblik BCC-a.

Ako tumorska promjena nije rizična, liječenje se obično započinje uobičajenim kirurškim odstranjenjem tumora, međutim ova metoda je neprihvatljiva kod osoba s većim brojem tumora. Ako je BCC rizičan tumor primjenjuje se Mohsovo mikroskopsko kirurško liječenje, koje omogućuje maksimalnu poštedu okolnog zdravog tkiva, a time i bolji kozmetički rezultat.

## **2. CILJEVI ISTRAŽIVANJA**

1. Iz laboratorijskog registra prikupljeni su podaci o spolu i dobi ispitanika, kao i razdiobi tumora po lokalizacijama;
2. primjenom imunohistokemijskog bojanja istražena je izražajnost obojanosti MMP-1, MMP-2, MMP-9 i MMP-13 u tumorskim stanicama, susjednom epitelu i fibroblastima u različitim patohistološkim oblicima BCC-a, u primarnim tumorima i u recidivima kod istih bolesnika s BCC-om;
3. primjenom imunohistokemijskog bojanja istražena je izražajnost obojanosti E-kaderina u različitim patohistološkim oblicima BCC-a te u primarnim tumorima i u recidivima kod istih bolesnika s BCC-om;
4. određena je povezanost imunohistokemijske izražajnosti MMP-a i adhezijske molekule u različitim patohistološkim oblicima BCC-a i u recidivirajućim bazaliomima te su međusobno uspoređeni, uz primjerenu statističku obradu.

## **3. HIPOTEZA**

Imunohistokemijskim bojanjem nastojale su se pronaći razlike u izražajnosti obojanosti različitih MMP-a i E-kaderina među najčešćim patohistološkim oblicima bazocelularnog karcinoma te među primarnim i recidivirajućim tumorima. Različitosť izražajnosti obojanosti mogla se očekivati u morfeiformnom obliku u vidu jače izražajnosti MMP-a i slabije E-kaderina, dok bi recidivirajući BCC mogao imati jaču izražajnost obojanosti u tumoru i fibroblastima strome.

## **4. SADRŽAJ ISTRAŽIVANJA**

Ovo je istraživanje retrospektivnog tipa i provedeno je na materijalu Laboratorija za dermatološku patohistologiju Klinike za kožne i spolne bolesti Kliničkog bolničkog centra (KBC) Split. Uzorci su dobiveni nakon ekscizije tumora u Ambulanti za male zahvate Klinike za kožne i spolne bolesti KBC-a Split te Klinike za bolesti uha, grla i nosa KBC-a Split.

Potreban broj patohistoloških tipova izračunali smo na temelju preliminarnog pilot-istraživanja. Računajući s izraženošću MMP-a u 60% preparata morfeiformnog oblika BCC-a, u odnosu na izraženost u 20% preparata ostalih formi, uz snagu istraživanja od 80% i na razinu značajnosti od  $p < 0,05$ , izračunali smo da nam je potrebno najmanje po 20 preparata

po vrsti BCC-a (solidni, cistični, površinsko-šireći i morfeiformni BCC). Iz laboratorijskog protokola prikupljeni su podaci o lokalizaciji i patohistološkom tipu tumora. Također su istovrsni podaci uzeti i za 20 bolesnika kojima su u operiranom području bazaliomi recidivirali nakon potpune kirurške ekscizije. Uzorci tkiva uklopljenog u parafin obojani su imunohistokemijskom metodom antitijelima na MMP-1, MMP-2, MMP-9, MMP-13 i E-kaderin.

Primjenom odgovarajućih statističkih metoda, utvrđena je povezanost između analiziranih patohistoloških podataka te podataka o lokalizaciji tumora.

## **5. ISPITANICI I METODE**

U studiju su uključeni materijali dobiveni nakon kirurškog zahvata BCC tumora otklonjenih u cijelosti ili probatorne ekscizije kod recidivirajućih tumora dobivenih tijekom rada u Klinici za kožne i spolne bolesti KBC-a Split te Klinici za bolesti uha, grla i nosa KBC-a Split. Materijal je analiziran u Laboratoriju za dermatološku patohistologiju Klinike za kožne i spolne bolesti KBC-a Split. Iz laboratorijskog registra prikupljeni su podaci o dobi spolu bolesnika, lokalizaciji tumora te patohistološkom obliku tumora: solidni, cistični, površinsko-šireći te recidivirajući i morfeiformni BCC, tzv. „visokorizični“ BCC, karakterizirani gubitkom palisadiranja, nepravilnim, malim, tumorskim otočićima trnastog oblika i dezmodoplastičnom stromom. Recidivirajući BCC dobiveni su nakon kirurške ekscizije, a drugi postupci liječenja za ovaj oblik tumora nisu korišteni.

### **5.1. IMUNOHISTOKEMIJSKO BOJANJE**

Rezovi tumorskog tkiva, naknadno su obojani primjenom metoda imunohistokemije u Laboratoriju za imunohistokemiju Kliničkog zavoda za patologiju, sudsku medicinu i citologiju KBC-a Split.

Parafinski rezovi tumorskog tkiva debljine 4  $\mu\text{m}$  stavljeni su na silanizirana („superfrost plus“ (Thermo Scientific, Gerhard Menzel, Njemačka) predmetna stakla i osušeni na 37° C. Nakon deparafinizacije u ksilolu slijedila je rehidracija kroz alkohole sve niže koncentracije. Blokada endogene peroksidaze napravljena je s 3%  $\text{H}_2\text{O}_2$  kroz 30 minuta, a nakon ispiranja u destiliranoj vodi i kuhanja u puferu (pH=9) kroz 17 minuta u mikrovalnoj peći snage 700W na temperaturi od 95°C. Inkubacija s primarnim mišjim monoklonalnim MMP-1 antitijelom (sc-21731; (SB) (3B6): Santa Cruz Biotechnology, Santa Cruz, CA, SAD)

prethodno razrijeđenim s tvorničkim razrjeđenjem u koncentraciji 1:10 (S2022 razrjeđivač antitijela; Dako, Glostrup, Danska) primijenjena je kroz 45 minuta, nakon čega su stakla isprana u PBS-u. Za sekundarno protutijelo korištena je LSAB metoda (LINK biotinizirano sekundarno protutijelo, Dako, Glostrup, Danska) kroz 15 minuta, nakon čega su stakla isprana u PBS-u i 15 minuta tretirana streptavidin peroksidazom. Vizualizacija je sprovedena primjenom kromogena diaminobezidina (DAB, DAKO, Glostrup, Danska) i supstrata (1 kap kromogena / 1 ml supstrata) koji se inkubirao tijekom 10 minuta i isprao u tekućoj vodi tri puta, a za kontrastno bojanje korišten je hematoksilin. Nakon dehidracije u alkoholima sve većih koncentracija i ispiranja ksilolom slijedilo je pokrivanje kanada balzomom u automatskom poklapaču (DAKO, Glostrup, Danska).

Potpuno isti imunohistokemijski protokol korišten je za primarno monoklonsko mišje protutijelo MMP-2 (5K162; Santa Cruz: sc-71595), MMP-9 (Santa Cruz, 2C3: sc-21733) i MMP-13 (Santa Cruz; MM0019-12E10): Santa Cruz-101564) kao što je ranije opisan, prethodno u razrjeđenju navedenih antitijela 1:20, 1:75 i 1:20 po redoslijedu nabiranja. Primarno protutijelo za otkrivanje E-kaderina bilo je monoklonsko mišje protutijelo (M3612, Dako), prethodno razrijeđeno u omjeru 1:100, obrađeno po „BenchMark Ultra IHC/ISH Staining Module” postupku bojanja (Ventana Medical Systems, Tucson, AZ, USA), i inkubirano 32 minute.

Kod bojanja na MMP-1 i MMP-2, kao pozitivna kontrola korišteni su rezovi posteljice, kod bojanja na MMP-9 kao pozitivna kontrola korišteno je tkivo adenokarcinoma crijeva, a za MMP-13 i E-kaderin kao pozitivna kontrola korišteno je tkivo karcinoma dojke. Prilikom bojanja, uvijek je učinjena negativna kontrola, tako da se proveo cijeli postupak bojanja preparata, ali je izostavljeno primarno protutijelo.

Preparati su pregledani optičkim mikroskopom Zeiss Axiostar plus. Pozitivna imunohistokemijska reakcija na MMP procijenjena je nalazom smeđe obojanosti. Kod MMP-1 i MMP-2 očekuje se obojanost epitela, fibroblasta i strome, kod MMP-9 očekuje se obojanost okolne strome, fibroblasta i stanične citoplazme. Kod E-kaderina očekuje se obojanost citoplazme i staničnu membrane.

Izražajnost bojanja u navedenim tkivima je analizirana, a prisutnost imunohistokemijske reakcije označena je kao 0 (negativna) i 1 (pozitivna).

## 6. REZULTATI RADA

Istraživanjem je obuhvaćeno 64 ispitanika medijana životne dobi 68,5 godina (35–89 godina) s bazocelularnim tumorom (BCC) kože čiji su preparati pohranjeni 1990.–2011. godine u Kliničkom bolničkom centru Split, Laboratoriju za dermatološku patohistologiju Klinike za kožne i spolne bolesti Medicinskog fakulteta Sveučilišta u Splitu, a zadovoljavali su svojom kvalitetom.

Od ukupnog broja ispitanika bilo je 31 (48%) muškaraca medijana životne dobi 70 godina (35–85 god.) i 33 (52%) žena medijana životne dobi 65 godina (43–89 god.) (Tablica 1.).

**Tablica 1.** Raspodjela ispitanika po spolu i dobi.

Spol	n (%)	Dob (god.) / medijan (min.–maks.)
Muškarci	31 (48)	70 (35–85)
Žene	33 (52)	65 (43–89)
Ukupno	64 (100)	68,5 (35–89)

Prema histološkom tipu od ukupnog broja njih:

- 15 (23,4%) je imalo solidni BCC;
- 12 (18,8%) je imalo površinsko-šireći bazocelularni karcinom (BCC);
- 13 (20,3%) je imalo cistični BCC;
- 15 (23,4%) je imalo morfeiformni BCC;
- 9 (14,1%) je imalo recidivirajući BCC (Tablica 2.).



**Tablica 2.** Raspodjela ispitanika prema patohistološkom obliku tumora.

Patohistološki oblik tumora	n (%)
Solidni BCC	15 (23,4)
Površinsko-šireći BCC	12 (18,8)
Cistični BCC	13 (20,3)
Morfeiformni BCC	15 (23,4)
Recidivirajući BCC	9 (14,1)
Ukupno	64 (100,0)

Od ukupnog broja bolesnika njih 41 (64%) imalo je tumor na licu, 15 (23%) na leđima i 8 (13%) na ostalim mjestima (područje vrata, presternalnog područja i noge).

Pojavnost tumora za 2,7 puta je veća na licu (područje čela, nosa, donje vjeđe, sljepoočnice, uha, obraza i nazolabijalnog područja) nego na leđima, a za 5 puta je veća nego na ostalim lokacijama (područje vrata, dekoltea i noge), ( $\chi^2=27,5$ ;  $P<0,001$ ) (Tablica 3.).

**Tablica 3.** Lokalizacija BCC tumora.

Lokalizacija BCC-a	n (%)
Čelo	7 (10,9)*
Nos	16 (25)*
Donja vjeđa	4 (6,3)*
Sljepoočnica	3 (4,6)*
Uho	4 (6,3)*
Obraz	4 (6,3)*
Nazolabijalno	3 (4,6)*
Vrat	1 (1,6)
Leđa	15 (23,4)
Presternalno	6 (9,4)
Noge	1 (1,6)

\* $p<0,001$

Statistička obrada rezultata učinjena je korištenjem Fisherova egzaktnog testa. Jačina povezanosti ispitivanih varijabli procijenjena je izračunavanjem omjera izgleda (OR ili *odds*

*ratio*) s intervalom pouzdanosti 95%, s kojim smo obradili samo one varijable koje su  $\chi^2$  testom pokazale statističku povezanost s patohistološkim oblikom tumora.

Multivarijantnom logističkom regresijom uzeli su se u obzir svi čimbenici rizika koje smo ispitivali, a koji su se pokazali statistički značajnima (MMP-1, MMP-9, MMP-13 i E-kaderin) i njihov istovremeni utjecaj na mogućnost razvoja morfeiformnog i recidivirajućeg BCC-a.

Za potrebe statističke obrade podataka dobivenih određivanjem matriksnih metaloproteinaza MMP-1, MMP-2, MMP-9, MMP-13 i E-kaderina, bolesnici su prema patohistološkim tipovima BCC-a svrstani u dvije skupine: Skupina 1 (solidni, površinsko-šireći i cistični BCC) i Skupina 2 (morfeiformni i recidivirajući BCC).

Prisutnost obojanosti preparata označili smo kao:

- 0 – negativno (bez obojanosti);
- 1 – pozitivno (prisutna obojanost).

## ***MMP-1***

U Tablici 4. prikazana je razdioba (broj i postotak) ispitivanih oblika BCC-a prema izražajnosti matriksne metaloproteinaze tip 1 (MMP-1) u tumorskom epitelu i stromi.

**Tablica 4.** Razdioba patohistoloških oblika bazocelularnog karcinoma (BCC) prema imunohistokemijskoj izražajnosti matriksne metaloproteinaze tip 1 (MMP-1) u tumorskom epitelu i stromi.

		Broj (%) uzoraka		
		Skupina		<i>P</i> *
Čimbenik		BCC: solidni, površinsko-šireći, cistični Skupina 1 (n=40)	BCC: morfeiformni, recidivirajući Skupina 2 (n=24)	
Epitelna MMP-1	neg.	38 (59)	18 (28)	0,045
	poz.	2 (3)	6* (10)	
Stromalna MMP-1	neg.	38 (59)	20 (31)	0,41
	poz.	2 (3)	4 (7)	

Skupina 1: solidni BCC, površinsko-šireći BCC, cistični BCC. Skupina 2: morfeiformni BCC, recidivirajući BCC, neg.(negativna obojanost), poz. (pozitivna obojanost), \*Fisherov egzakti test.

Osjetljivost MMP-1 u epitelu jednaka je  $6/24 = 25\%$

Specifičnost MMP-1 u epitelu jednaka je  $38/40 = 95\%$

Udio bolesnika s pozitivnim MMP-1 u epitelu u skupini morfeiformnog i recidivirajućeg BCC-a za 5 puta je bio veći nego udio istih u skupini bolesnika sa solidnim, površinsko-širećim i cističnim tipom tumora, što je statistički značajno (Fisherov egzakti test:  $P=0,045$ ).

Nismo dokazali statistički značajnu povezanost pozitivnih vrijednosti MMP-1 u stromi sa skupinama bolesnika (Fisherov egzakti test:  $P=0,41$ ) (Tablica 4.).

## MMP-2

U Tablici 5. prikazana je razdioba (broj i postotak) ispitivanih oblika BCC-a prema izražajnosti matriksne metaloproteinaze tip 2 (MMP-2) u tumorskom epitelu i stromi.

**Tablica 5.** Razdioba patohistoloških oblika bazocelularnog karcinoma (BCC) prema imunohistokemijskoj izražajnosti matriksne metaloproteinaze tip 2 (MMP-2) u tumorskom epitelu i stromi.

Čimbenik	Broj (%) uzoraka			P*
	Skupina			
		BCC: solidni, površinsko-šireći, cistični Skupina 1 (n=40)	BCC: morfeiformni, recidivirajući Skupina 2 (n=24)	
Epitelna MMP-2	neg.	30 (47)	17 (26)	0,863
	poz.	10 (16)	7 (11)	
Stromalna MMP-2	neg.	29 (45)	17 (27)	0,865
	poz.	11 (17)	7 (11)	

Skupina 1: solidni BCC, površinsko-šireći BCC, cistični BCC; Skupina 2: morfeiformni BCC, recidivirajući BCC, neg. – negativna obojanost, poz. – pozitivna obojanost, \* Fisherov egzaktni test.

Nismo dokazali statistički značajnu razdiobu bolesnika prema MMP-2 u epitelu u odnosu na skupine tipova tumora (Skupina 1: solidni, površinsko-šireći i cistični BCC; Skupina 2: morfeiformni i recidivirajući BCC), ( $\chi^2=0,030$ ;  $P=0,863$ ).

Nismo dokazali statistički značajnu razdiobu bolesnika prema MMP-2 u stromi u odnosu na skupine tipova tumora (Skupina 1: superficijalni, solidni i cistični BCC; Skupina 2: morfeiformni i recidivirajući BCC), ( $\chi^2=0,029$ ;  $P=0,865$ ) (Tablica 5.).

## MMP-9

U Tablici 6. prikazana je razdioba ispitivanih patohistoloških oblika BCC-a (broj i postotak) prema izražajnosti matriksne metaloproteinaze tip 9 (MMP-9) u tumorskom epitelu i stromi.

**Tablica 6.** Razdioba patohistoloških oblika bazocelularnog karcinoma (BCC) prema izražajnosti matriksne metaloproteinaze tip 9 (MMP-9) u tumorskom epitelu i stromi.

Čimbenik	Broj (%) uzoraka			P*
	Skupina			
		BCC: solidni, površinsko-šireći, cistični Skupina 1 (n=40)	BCC: morfeiformni, recidivirajući Skupina 2 (n=24)	
Epitelna MMP-9	neg.	26 (40)	0 (0)	0,001
	poz.	14 ( 22)	24* (38)	
Stromalna MMP-9	neg.	22 (34)	4 (6)	0,008
	poz.	18 (28)	20* (32)	

Skupina 1: solidni BCC, površinsko-šireći BCC, cistični BCC; Skupina 2: morfeiformni BCC, recidivirajući BCC, neg. – negativna obojanost, poz. – pozitivna obojanost, \* Fisherov egzaktni test.

\*p< 0,05

Osjetljivost MMP-9 u epitelu jednako je 24/24 = 100%

Specifičnost MMP-9 u epitelu jednako je 26/40 = 65%

Osjetljivost MMP-9 u stromi jednako je 20/24 = 83%

Specifičnost MMP-9 u stromi jednako je 22/40 = 55%

Svi uzorci u skupini bolesnika s morfeiformnim i recidivirajućim BCC-om su imali izraženu obojanost tumorskog epitela na MMP-9, što se pokazalo statistički značajnim ( $\chi^2=22,9$ ;  $P<0,001$ ). U skupini bolesnika sa solidnim, površinsko-širećim i cističnim BCC-om nalazimo tri puta manje izražen pozitivitet u epitelu u usporedbi sa skupinom bolesnika s morfeiformnim i recidivirajućim BCC-om.

Udio bolesnika s negativnom vrijednosti matriksne metaloproteinaze 9 (MMP-9) u stromi oko tumorskih stanica za tri puta je veći u skupini bolesnika sa solidnim, površinsko-širećim i cističnim oblikom BCC-a, nego u skupini bolesnika s morfeiformnim i recidivirajućim oblikom BCC-a.

U skupini bolesnika sa solidnim, površinsko-širećim i cističnim BCC-om nalazimo tri puta manje izražen pozitivitet u stromi u usporedbi sa skupinom bolesnika s morfeiformnim i recidivirajućim BCC-om. Udio bolesnika s pozitivnim MMP-9 u stromi za 1,8 puta je veći u skupini s morfeiformnim i recidivirajućim BCC-om, nego u skupini sa solidnim, površinsko-širećim i cističnim BCC-om, što je statistički značajno ( $\chi^2=7,1$ ;  $P=0,008$ ).

### **MMP-13**

U Tablici 7. prikazana je razdioba (broj i postotak) ispitivanih oblika BCC-a prema izražajnosti matriksne metaloproteinaze tip 13 (MMP-13) u tumorskom epitelu i stromi.

**Tablica 7.** Razdioba patohistoloških oblika bazocelularnog karcinoma (BCC) prema izražajnosti matriksne metaloproteinaze tip 13 (MMP-13) u tumorskom epitelu i stromi.

Čimbenik	Broj (%) uzoraka			P*
	Skupina			
		BCC: solidni, površinsko-šireći, cistični Skupina 1 (n=40)	BCC: morfeiformni, recidivirajući Skupina 2 (n=24)	
Epitelna MMP-13	neg.	32 (50)	19 (33)	0,870
	poz.	8 (13)	5 (8)	
Stromalna MMP-13	neg.	36 (56)	21 (33)	0,108
	poz.	4 (6)	3 (5)	

Skupina 1: solidni BCC, površinsko-šireći BCC, cistični BCC; Skupina 2: morfeiformni BCC, recidivirajući BCC, neg. – negativna obojanost, poz. – pozitivna obojanost, \* Fisherov egzaktni test.

Osjetljivost MMP-13 u stromi jednako je  $8/22 = 36\%$

Specifičnost MMP-13 u stromi jednako je  $36/42 = 85\%$

Nismo dokazali statistički značajnu razliku u razdiobi patohistoloških tipova prema izražajnosti MMP-13 u epitelu i stromi BCC ( $\chi^2=0,027$ ;  $P=0,870$ ).

U stromi tumora sa solidnom, površinsko-širećom i cističnom histološkom slikom BCC-a nalazi se 2,4 puta veći udio uzoraka s negativnim nalazom MMP-13, nego u skupini s morfeiformnim i recidivirajućim BCC-om. Razlika postoji na razini značajnosti od 90%, ( $\chi^2=2,58$ ;  $P=0,108$ ).

### *E-kaderin*

U Tablici 8. prikazana je razdioba (broj i postotak) ispitivanih oblika BCC-a prema izražajnosti E-kaderina u tumorskom epitelu i stromi.

**Tablica 8.** Razdioba patohistoloških oblika bazocelularnog karcinoma (BCC) prema imunohistokemijskoj izražajnosti E-kaderina u tumorskom epitelu i stromi.

Čimbenik	Broj (%) uzoraka			P*
	Skupina			
		BCC: solidni, površinsko-šireći, cistični Skupina 1 (n=40)	BCC: morfeiformni, recidivirajući Skupina 2 (n=24)	
Epitelni E-kaderin	neg.	4 (6)	8* (1)	0,047
	poz.	24 (3)	6 (10)	
Stromalni E-kaderin	neg.	38 (59)	20 (31)	0,865
	poz.	2 (3)	4 (7)	

Skupina 1: solidni BCC, površinsko-šireći BCC, cistični BCC; Skupina 2: morfeiformni BCC, recidivirajući BCC, neg. – negativna obojanost, poz. – pozitivna obojanost, \* Fisherov egzaktni test.

\*p<0,05

Osjetljivost E-kaderina u epitelu jednako je  $16/24 = 67\%$

Specifičnost E-kaderina u epitelu jednako je  $4/40 = 10\%$

U obradi podataka zbog malog broja ispitanika grupirali smo bolesnike sa solidnim, površinsko-širećim i cističnim histološkim tipom tumora u jednu skupinu, a bolesnike s morfeiformnim i recidivirajućim tipom tumora u drugu skupinu i promatrali pojavnost istraživanih varijabli u odnosu na tako grupirane bolesnike.

Udio bolesnika s negativnim E-kaderinom u epitelu, za tri puta je veći u skupini bolesnika s morfeiformnim i recidivirajućim BCC-om, u usporedbi sa solidnim,



površinsko-širećim i cističnim BCC-om, što se pokazalo statistički značajno ( $\chi^2=3,94$ ;  $P=0,047$ ).

U skupini bolesnika s morfeiformnim i recidivirajućim BCC-om podjednak je udio negativnih E-kaderina u stromi, kao i u skupini bolesnika sa solidnim, superficijalnim i cističnim BCC-om.

Omjer izgleda (OR ili *odds ratio*) odredili smo za one varijable koje su s  $\chi^2$  testom pokazale statističku povezanost s tipom tumora.

Omjer izgleda za nastanak morfeiformnog i recidivirajućeg BCC-a, u odnosu na solidni, površinsko-šireći i cistični BCC, bio je za 6,2 puta veći u skupini pozitivnih epitelnih MMP-1, u odnosu na negativne epitelne MMP-1 u testu univarijantne logističke regresije. U testu multivarijantne logističke regresije omjer izgleda za MMP-1 u kombinaciji s drugim prediktorima nije bio statistički značajan.

Omjer izgleda za nastanak morfeiformnog i recidivirajućeg BCC-a, u odnosu na solidni, površinsko-šireći i cistični BCC, za 3,0 puta je veći kod pozitivnih, nego kod negativnih epitelnih MMP-9 u testu univarijantne logističke regresije. Omjer izgleda za nastanak morfeiformnog i recidivirajućeg BCC-a, u odnosu na solidni, površinsko-šireći i cistični BCC za 5,8 puta je veći kod pozitivnih, nego kod negativnih MMP-9 u stromi u testu univarijantne logističke regresije.

U testu multivarijantne logističke regresije omjer izgleda za pozitivan MMP-9 u epitelu postaje 2,54, što je i dalje statistički značajno. Za stromalni MMP-13 omjer izgleda za nastanak morfeiformnog i recidivirajućeg BCC-a, u odnosu na solidni, površinsko-šireći i cistični BCC, za 3,2 puta je veći u skupini pozitivnih stromalnih MMP-13, u odnosu na negativne u stromi, na razini značajnosti od 94%, u testu univarijantne logističke regresije. U testu multivarijantne logističke regresije MMP-13 nije se pokazao kao statistički značajan prediktor.

Za E-kaderin, omjer izgleda za nastanak morfeiformnog i recidivirajućeg BCC-a, u odnosu na nastanak solidnog, površinsko-širećeg i cističnog BCC-a je 4,5 puta veći za negativni E-kaderin u tumorskom epitelu, u odnosu na pozitivne E-kaderine u tumorskom epitelu u testu univarijantne logističke regresije. On ostaje statistički značajan prediktor za nastanak morfeiformnog i recidivirajućeg BCC-a i u testu multivarijantne logističke regresije (Tablica 9 i Tablica 10).

**Tablica 9.** Prikaz omjera izgleda (OR) (95% interval pouzdanosti, CI) za nastanak morfeiformnog i recidivirajućeg BCC-a u odnosu na solidni, površinsko-šireći i cistični BCC za svaki ispitivani prediktor (čimbenik).

Prediktor	RL	OR (95% CI)	P*
Epitelna MMP-1	neg.	6,2 (1,1-33,6)	0,036
Stromalna MMP-1	neg.	1,09 (0,985-1,21)	0,097
Epitelna MMP-2	neg.	1,32 ( 0,73-2,4)	0,354
Stromalna MMP-2	neg	0,909 (0,721-1,75)	0,424
Epitelna MMP-9	neg.	3,0 (1,7-5,4)	<0,001
Stromalna MMP-9	neg.	5,8 (1,7-20)	0,005
Epitelna MMP-13	neg.	1,87 (0,842-4,2)	0,124
Stromalna MMP-13	neg.	3,2 (0,95-11)	0,061
Epitelni E-kaderin	poz.	4,5 (1,18-17,2)	0,027
Stromalni E-kaderin	poz.	1,29 (0,26-6,3)	0,757

OR – omjer izgleda (odds ratio), CI – interval pouzdanosti (confidence interval), RL – reference level (referentna razina), \*univarijantna logistička regresija.

Rezultati testa univarijantne logističke regresije: epitelna MMP-1(OR=6,2; P=0,036), epitelna MMP-9 (OR03,0; P<0,001), stromalna MMP-9 (OR=5,8; P=0,005) i epitelni E-kaderin (OR=4,5; P=0,027) bili su značajno povezani s mogućnošću nastanka morfeiformnog i recidivirajućeg BCC-a.

Prikaz rezultata multivarijantne logističke regresije.

**Tablica 10.** Prikaz rezultata multivarijantne logističke regresije za razvoj morfeiformnog i recidivirajućeg tumora u odnosu na razvoj solidnog, površinsko-širećeg i cističnog BCC-a.

Prediktori	RL	OR (95% CI)	P
Epitelna MMP-1	neg.	1,34 (0,26-6,8)	0,727
Epitelna MMP-9	neg.	2,54 (1,1-6,1)	0,036
Stromalna MMP-9	neg.	0,97 (0,39-2,3)	0,939
Stromalna MMP-13	neg.	1,6 (0,65-3,9)	0,303
Epitelni E-kaderin	poz.	6,5 (1,2-35,7)	0,031

RL – referentna razina, OR (95% CI) = omjer izgleda s intervalom pouzdanosti 95%.

Rezultati multivarijantne logističke regresije: pozitivna epitelna MMP-9 (OR=2,54; P=0,036) i negativan epitelni E-kaderin (OR=6,5; P=0,031) bili su značajno povezani s mogućnošću razvoja morfeiformnog i recidivirajućeg BCC-a, uz napomenu da MMP-9 u epitelu ni kod jednog bolesnika s morfeiformnim i recidivirajućim BCC-om nije bila negativna. Multivarijantnom logističkom regresijom uzeli su se u obzir svi čimbenici rizika koje smo ispitivali (MMP-1, MMP-2, MMP-9, MMP-13 i E-kaderin) i njihov istovremeni utjecaj na mogućnost razvoja morfeiformnog i recidivirajućeg BCC-a. Svi ispitivani čimbenici iz Tablica 4., 5., 6., 7. i 8. bili su korišteni kao prediktori ovog ispitivanja.

## 7. RASPRAVA

Najznačajnija osobina bazocelularnog karcinoma (BCC) je da vrlo rijetko metastazira, međutim lokalno agresivnije ponašanje tumora, kao i česti recidivi tumora nakon provedenog liječenja, značajno su veći kod morfeiformnog i recidivirajućeg oblika BCC-a (1).

Ranije provedene studije pokazale su da je pojačano stvaranje matriksnih metaloproteinaza (MMP) kod nemelanomskih tumora kože značajno povezano s tumorskom progresijom i metastaziranjem, dok su niske vrijednosti E-kaderina povezane s lošijom prognozom tumora općenito (56, 103, 124, 125).

Stanice bazocelularnog karcinoma potiču stvaranje veće količine različitih matriksnih metaloproteinaza i adhezijskih molekula. Većina aktivnosti ovih molekula ovisi o međusobnom djelovanju stanica tumorskog tkiva i okolne strome. Ranije studije koje su također koristile osjetljiva imunohistokemijska bojanja u smislu otkrivanja prisutnosti i aktivnosti kolagenolitičkih i gelatinolitičkih enzima, kao i adhezijskih molekula koje sudjeluju u razgradnji vezivnog tkiva, još nisu u potpunosti potvrdile koji je od navedenih enzima najznačajniji u aktivnosti razgradnje kolagena vezanog uz tumorsko tkivo. Smatra se da između pojedinih MMP postoji međudjelovanje, tako da svaka ima odgovarajuću ulogu u razgradnji specifičnih dijelova izvanstaničnog matriksa, ili poticanju aktivnosti druge MMP. S druge strane, pojedinačna MMP može imati različitu ulogu u ovisnosti o vrsti stanice koja je izlučuje. To znači da ako MMP izlučuje tumorska stanica, ona potiče rast tumora, ali ako je izlučuju stromalne ili upalne stanice može imati drugu ulogu, kao što je regulatorna ili čak zaštitna uloga u obrani domaćina. Tako MMP-9 potiče angiogenezu, a ujedno može i izlučivati angiostatin koji sprječava istu (61).

U našem istraživanju procijenili smo i usporedili povezanost različitih patohistoloških oblika (solidnog, površinsko-širećeg, cističnog, morfeiformnog i recidivirajućeg) bazocelularnog karcinoma i imunohistokemijske obojanosti MMP-1, MMP-2, MMP-9, MMP-13 i adhezijske molekule E-kaderina u tumorskim stanicama, stanicama epitela koji se nalazi neposredno uz tumor i u fibroblastima okolne strome kod pojedinog patohistološkog oblika BCC-a.

Klinički značaj epitelnog u odnosu na stromalni pozitivitet MMP-a, kao i negativitet E-kaderina, još uvijek nije jasan, a značajan je jer će nam pomoći u boljem razumijevanju smanjenog odgovora domaćina na utjecaj tumorskog tkiva i ostvarivanju lakšeg prodiranja tumorskog tkiva u okolinu tumora. To bi omogućilo lakšu procjenu važnosti pojedine MMP u

ranoj fazi rasta tumora, tijekom razgradnje izvanstaničnog tkiva i aktivacije faktora rasta, koji zatim stimuliraju daljnji rast epitelnih tumorskih stanica.

U ispitanika koji su zadovoljili naše istraživanje, ukupno je bio veći broj žena, nego muškaraca, medijana životne dobi 65 godina.

Od ukupnog broja bolesnika, tumor je kod većine bio smješten na licu (64%) i to najčešće na području kože nosa ili čela, što odgovara podacima iz literature o epidemiologiji mjesta pojavljivanja BCC-a (1,50). Kod naših ispitanika pojavnost tumora na licu bila je za pet puta veća nego na području kože vrata, presternalne regije ili nogu.

Udio bolesnika s pozitivnom matriksnom metaloproteinazom-1 (MMP-1) u epitelnim tumorskim stanicama za pet puta je bio veći u skupini bolesnika s morfeiformnim i recidivirajućim oblikom BCC-a nego udio istih u skupini bolesnika sa solidnim, površinsko-širećim i cističnim BCC-om, što potvrđuje statistički značajnu povezanost djelovanja MMP-1 i patohistološkog oblika BCC-a. Ta činjenica korelira i s rezultatima iz literature te potvrđuje da je MMP-1 glavni kolagenolitički enzim odgovoran za razgradnju kolagena kod fotoštećene kože (56). U 9% naših ispitanika obojanost MMP-1 osobito je bila naglašena uz rub tumorskog tkiva. Slične rezultate navode i *Boyd i sur.* koji su istraživali izražajnost MMP-1 u bazocelularnih karcinoma u imunosuprimiranih bolesnika gdje su također dobili jaču rubnu izražajnost obojanosti MMP-1, što potiče na zaključak da je MMP-1 važna u ranoj fazi rasta tumora zbog razgradnje izvanstaničnog matriksa i poticanja aktivnih oblika faktora rasta (Gf), koji onda potiču rast epitelnih tumorskih stanica (128). Smatra se da nehomogeno nakupljanje MMP uvjetuje prijelaz jednog patohistološkog oblika BCC-a u agresivniji patohistološki oblik tumora, što potvrđuju podaci iz literature da mnogi tipovi BCC-a mogu histološki pokazivati metaplastične promjene, koje pri tom koreliraju s agresivnijim kliničkim ponašanjem tumora (1, 11). **NATIONAL COMPREHENSIVE CANCER NETWORK (NCCN)**, izdali su smjernice u odabiru visoko rizičnih BCC-a.

To uključuje:

- recidivirajuće ili djelomično odstranjene BCC-a;
- primarne BCC s klinički neoštro ograničenim rubovima;
- promjene na visoko rizičnim područjima kože (poznate kao „H“ područja lica), kao što su vjeđe, nos, uši, nazolabijalni nabori, gornja usna, rub vermilion, periorbitalno područje, sljepoočnice, preaurikularno i postaurikularno područje i vlasište;
- promjene koje se nalaze na kozmetički i funkcionalno važnim mjestima, kao što su lice, genitalno, analno ili perianalno područje, dlanovi, stopala i područje noktiju;

- tumori s agresivnim kliničkim ponašanjem, koji brzo rastu i veći su od 2 cm;
- tumori agresivnog histološkog oblika (morfeiformni, metatipični ili keratinizirajući), perineuralni, infiltrirajući ili multicentrični tumori;
- tumori koji nastaju na mjestu ranijeg zračenja;
- tumori kod imunosuprimiranih bolesnika (124).

Rezultati istraživanja *Oh-a* i *suradnika* pokazali su da bi MT1-MMP (membrane type-1 matrix metalloproteinase) mogao imati važnu ulogu u patogenezi nastanka „visokorizičnih“ BCC-a (miješanog, infiltrativnog, morfeiformnog, mikronodularnog i bazoskvamoznog oblika BCC-a).

U njihovom istraživanju, rezultati ukazuju da MT1-MMP ima kritičnu ulogu u tumorskom zahvaćanju kod „visokorizičnih“ BCC-a, jer su i MT1-MMP i  $\beta$ -katenin u njihovoj studiji bili istovremeno izraženi na invazivnom rubu visokorizičnih BCC-a (129).

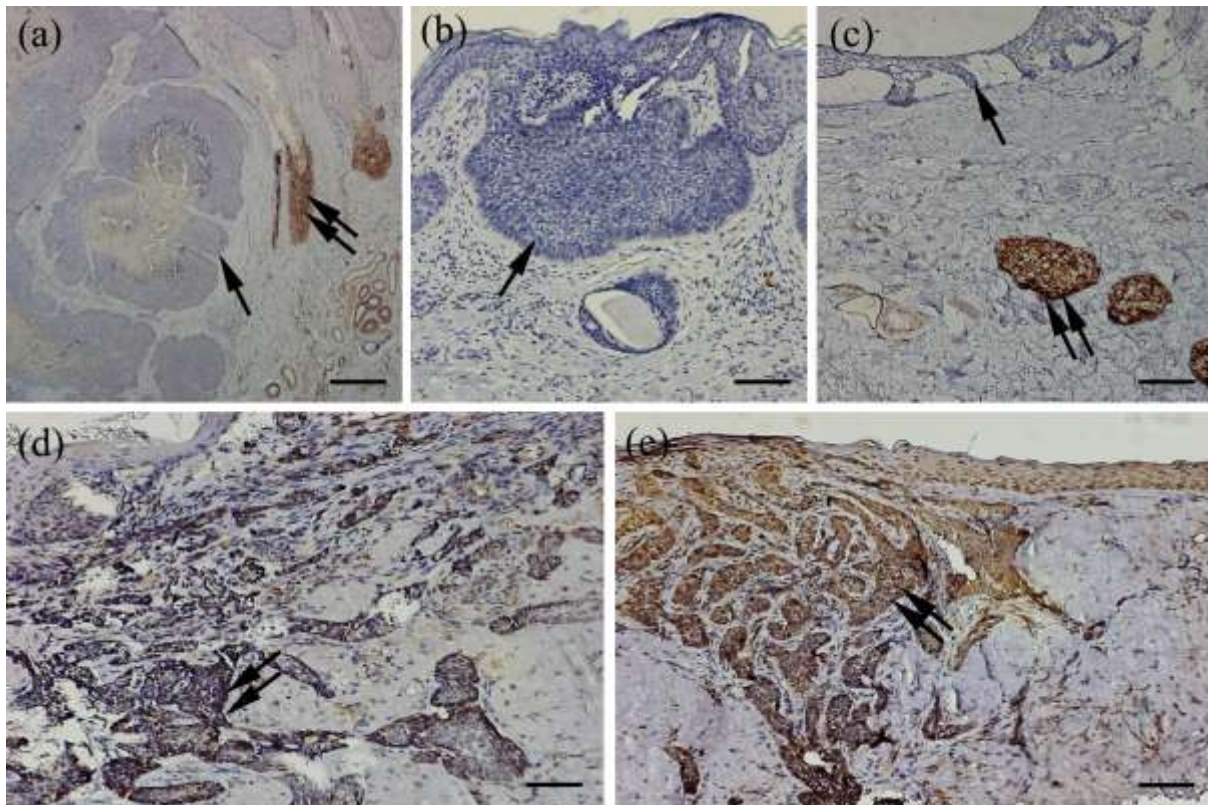
Utvrđena pozitivna vrijednost MMP-1 koju smo pronašli u stromi koja je okruživala tumorske stanice svih histoloških oblika BCC-a nije bila statistički značajna.

Izražajnost matriksne metaloproteinaze-2 (MMP-2) u epitelnim tumorskim stanicama, kao i u stromi koja je okruživala tumorske stanice, ni kod jednog patohistološkog oblika BCC-a (solidni, površinsko-šireći, cistični, morfeiformni i recidivirajući) nije bila statistički značajna. *O'Grady A. i suradnici*, *Yucel T. i suradnici*, kao i *Karahan N. i suradnici* dobili su povećanu izražajnost MMP-2 u stromi oko tumorskih stanica BCC-a (130, 131, 132).

U našoj studiji svi uzorci u skupini bolesnika s morfeiformnim i recidivirajućim BCC-om su imali izraženu obojanost tumorskog epitela na MMP-9, što se pokazalo statistički značajnim ( $\chi^2=22,9$ ;  $P<0,001$ ). U skupini bolesnika sa solidnim, površinsko-širećim i cističnim BCC-om nalazimo tri puta manje izražen pozitivitet u epitelu u usporedbi sa skupinom bolesnika s morfeiformnim i recidivirajućim BCC-om.

Udio bolesnika s negativnom vrijednosti MMP-9 u stromi oko tumorskih stanica za tri puta je veći u skupini bolesnika sa solidnim, površinsko-širećim i cističnim oblikom BCC-a, nego u skupini bolesnika s morfeiformnim i recidivirajućim oblikom BCC-a. Udio bolesnika s pozitivnom vrijednosti MMP-9 u stromi koja okružuje tumorske stanice za 1,8 puta je veći u skupini s morfeiformnim i recidivirajućim BCC-om, nego u skupini bolesnika sa solidnim, površinsko-širećim i cističnim BCC-om, što potvrđuje njezinu važnost kao glavnog nosioca kolagenolitičke i gelatinolitičke aktivnosti u razgradnji izvanstaničnog tkiva (Slika 8).

**Slika 8. Rezultati imunohistokemijske reakcije za MMP-9.**



Solidni BCC (a) s negativno obojanim tumorskim stanicama (jedna strelica). Žlijezde lojnice pokazuju intenzivnu obojanost, kao pozitivna kontrolna skupina (dvije strelice). Površinsko-šireći BCC (b) s negativnom obojanošću tumorskih stanica (jedna strelica). Cistični BCC (c) pokazuje negativnu obojanost tumorskih stanica (jedna strelica). Žlijezde lojnice su opet obojane, kao pozitivna kontrolna skupina (dvije strelice). Morfeiformni BCC (d) i recidivirajući BCC (e) s jakom pozitivnom obojanošću tumorskih stanica (dvije strelice). Mjerilo: 100  $\mu$ m (originalno povećanje 10x).

Novije studije pokazuju da kada fibroblasti iz strome dođu u doticaj s razgrađenim kolagenom, dolazi do promjene njihova fenotipa iz primarno sintetičkog (veće stvaranje prokolagena i niska izražajnost MMP) u razgrađujući oblik (smanjeno stvaranje prokolagena i visoke vrijednosti MMP) (131, 132, 133).

Ova činjenica može značiti da je uloga MMP-9 kritična za ranu fazu razvoja tumora, kada se tumor stvara i prelazi u invazivni metastatski oblik, tzv. „*angiogenic switch*“ (80). Važno je napomenuti da su u skupini bolesnika s morfeiformnim i recidivirajućim oblikom

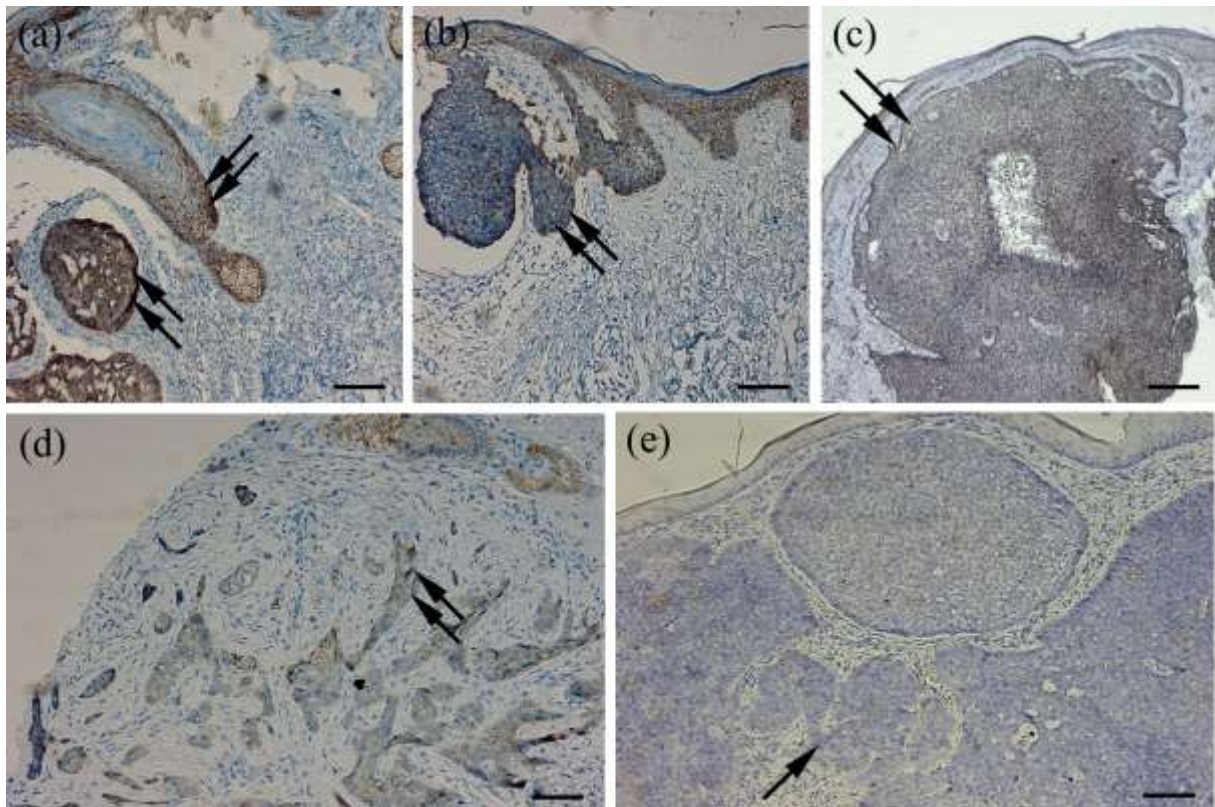
BCC-a svi imali pozitivni nalaz MMP-9 u epitelnim stanicama tumorskog tkiva. *O'Grady A. i suradnici* dobili su rezultate u kojima značajno dominiraju vrijednosti MMP-2 i MMP-9 u stromi oko tumorskih stanica BCC-a, što objašnjava da vrijednost ovih MMP nije značajna samo u razvoju BCC-a, nego imaju značajnu ulogu i u procesu invazije tumorskih stanica i njihove lokalne agresivnosti (130).

Dobivena vrijednost matriksne metaloproteinaze-13 (MMP-13) u epitelnim tumorskim stanicama s obzirom na sve oblike BCC-a (solidni, površinsko-šireći, cistični, morfeiformni i recidivirajući oblik) nije se pokazala statistički značajna, što se slaže s rezultatima iz literature koji također navode slabu izražajnost MMP-13 u epitelnim tumorskim stanicama BCC-a (57,60). Udio bolesnika s negativnom vrijednosti MMP-13 u stromi koja okružuje tumorske stanice za 2,4 puta je veća u bolesnika sa solidnim, površinsko-širećim i cističnim oblikom tumora, nego u bolesnika s morfeiformnim i recidivirajućim oblikom BCC-a. Razlika postoji na razini značajnosti od 90%.

Udio bolesnika s negativnom vrijednosti E-kaderina u epitelnim tumorskim stanicama za tri puta je veća u skupini bolesnika s morfeiformnim i recidivirajućim BCC-om, u odnosu na udio bolesnika sa solidnim, površinsko-širećim i cističnim oblikom BCC-a. U skupini bolesnika s morfeiformnim i recidivirajućim oblikom BCC-a, podjednak je udio negativnih E-kaderina u stromi koja okružuje tumorske stanice, kao i u skupini bolesnika sa solidnim, površinsko-širećim i cističnim oblikom BCC-a (Slika 9).



### Slika 9. Rezultati imunohistokemijske reakcije za E-kaderin.



Solidni BCC (a), površinsko-šireći BCC (b) i cistični BCC (c) s jakom pozitivnom obojanošću tumorskih stanica (dvije strelice). Morfeiformni BCC (d) s blago pozitivnom obojanošću tumorskih stanica (dvije strelice). Recidivirajući BCC (e) s negativnom obojanošću tumorskih stanica (jedna strelica). Mjerilo: 100  $\mu$ m (originalno povećanje 10x).

Ovi rezultati potvrđuju podatke iz literature koji navode da su niska izražajnost E-kaderina ili njegov potpuni nestanak iz tkiva ključni događaj koji doprinosi brzom rastu BCC tumora i njegovom lokalnom agresivnijem ponašanju. *Oh i sur.* u svom istraživanju navode činjenicu da su nakupljanje nuklearnog beta katenina i gubitak membranskog E-kaderina značajno povezani s tumorskom progresijom (105, 129).

U statističkoj procjeni omjera izgleda za nastanak morfeiformnog i recidivirajućeg BCC-a, mogućnost njihova nastanka je 6,2 puta veća kod pozitivne vrijednosti MMP-1 u epitelnim tumorskim stanicama, za 3 puta je veća kod pozitivnih MMP-9 u epitelnim tumorskim stanicama, 5,8 puta je veća kod pozitivnih MMP-9 u stromi koja okružuje

tumorske stanice, a 4,5 puta je veća kod negativnih E-kaderina u epitelnim stanicama tumorskog tkiva.

Multivarijantnom logističkom regresijom dobili smo rezultat da je za nastanak morfeiformnog i recidivirajućeg oblika BCC-a vrlo važna vrijednost pozitivne MMP-9 u epitelnim tumorskim stanicama, kao i negativan E-kaderin u epitelnim stanicama tumorskog tkiva.

Uz bolje razumijevanje načina djelovanja molekula MMP-1, MMP-2, MMP-9, MMP-13, kao i ostalih MMP u bolesnika s različitim patohistološkim oblicima BCC-a, pridonosimo mogućnosti da u budućnosti možemo ranije predvidjeti agresivno ponašanje BCC-a. To također otvara mogućnost bržeg razvoja istraživanja mogućih novih načina liječenja BCC-a, tj. lijekova koji bi djelovali ciljano inhibitorno na molekule MMP, odnosno na bilo koju razinu endogenog djelovanja ovih enzima: transkripciju, aktivaciju ili inhibiciju, a time i na prevenciju i liječenje BCC-a.

Kliničke studije koje su provedene, za sada nisu zadovoljile i donose razočaravajuće rezultate, tako da bi budući cilj bio pronaći idealan inhibitor pojedine MMP, uz što manje nuspojave. Međutim, za sada liječenje BCC-a putem cjelovitog kirurškog odstranjenja BCC-a, uz negativne rubove, ostaje zlatni standard liječenja svih oblika BCC-a (59, 77).

## 8. ZAKLJUČAK

Ovim rezultatima potvrdili smo pretpostavljenu hipotezu da će kod morfeiformnog i recidivirajućeg oblika BCC-a biti izražena jača izražajnost MMP, a slabija izražajnost E-kaderina. Jača izražajnost MMP-1 i MMP-9 bila je u epitelnim tumorskim stanicama morfeiformnog i recidivirajućeg BCC-a, a MMP-9 i MMP-13 u stromi koja okružuje tumorske stanice, tj. fibroblastima kod istih patohistoloških oblika BCC-a, što doprinosi objašnjenju važne uloge MMP-9, kao glavnog gelatinolitičkog enzima u razgradnji izvanstaničnog matriksa. Također smo potvrdili da je jačina izražajnosti E-kaderina u epitelnim tumorskim stanicama bila slaba ili nikakva kod morfeiformnog i recidivirajućeg oblika BCC-a, što potvrđuje agresivniji oblik ponašanja morfeiformnog i recidivirajućeg BCC-a, jer nemaju dovoljno izraženu aktivnost E-kaderina, koji ima ulogu značajne tumor supresor molekule u širenju tumorskih stanica (72, 83).

Brojne studije koje proučavaju mehanizam nastanka i rasta BCC-a, odnosno međudjelovanje između tumorskih stanica i izvanstaničnog matriksa, donose različite rezultate, tako da je potrebno daljnje proučavanje ponašanja i međudjelovanja pojedinih MMP, kao i E-kaderina, kako bi se pomoglo što boljem razumijevanju njihove patofiziološke funkcije u rastu i agresivnijem ponašanju morfeiformnog i recidivirajućeg BCC-a, ali i boljem razumijevanju i ostalih oblika BCC-a (124, 134, 135). Skupina matriksnih metaloproteinaza pokazala se odgovornom u remodeliranju tkiva i aktivaciji različitih supstrata tijekom prodiranja tumorskog tkiva. Molekularna i genetička istraživanja pokazala su da kod gotovo svih BCC-a postoje značajni genetski poremećaji u „hedgehog“ signalnom putu, koji uvjetuje kao posljedicu promijenjen signalni put, a s tim i nekontroliranu progresiju proliferacije tumorskog tkiva kod BCC-a. Takve studije značajno će doprinijeti boljem razumijevanju važnosti uloge pojedine matriksne metaloproteinaze, kao i adhezijske molekule E-kaderina, a time i u bržem otkrivanju učinkovitih inhibitora ovih molekula, koji će blokirati njihovo djelovanje i otvoriti nove mogućnosti liječenja tumorskih promjena koje nisu dobro odgovarale na uobičajene oblike liječenja.

Daljnja klinička istraživanja patogeneze nastanka bazocelularnog karcinoma, kao i moguće inhibicije „hedgehog“ signalnog puta, trebala bi razjasniti ostaje li liječenje „visokorizičnih“ bazocelularnih karcinoma i dalje primarno kirurškim putem ili nam se otvaraju nove mogućnosti liječenja s otkrivanjem novih inhibitora „hedgehog“ signalnog puta.

## SAŽETAK

Imunohistokemijski profil bojanja matriksnih metaloproteinaza i E-kaderina u tumorskim epitelnim i stromalnim stanicama bio je ispitivan u skupini solidnog, površinsko-širećeg i cističnog tumora, kao i u skupini morfeiformnog i recidivirajućeg bazocelularnog karcinoma (BCC), s ciljem da se odredi koji od ispitivanih faktora doprinosi rezistenciji tumora na liječenje.

Tumorsko tkivo 64 bolesnika dobiveno je odstranjenjem BCC-a u cijelosti kirurškim putem ili probatornom ekscizijom. Tkivo je potom bilo imunohistokemijski obojano na MMP-1, MMP-2, MMP-9, MMP-13 i E-kaderin.

Statistička analiza uključila je Fisherov Egzaktni test, dok je nivo značajnosti bio procijenjen s računanjem omjera izgleda. Statistička značajnost uočena je kod pozitivne MMP-1 i MMP-9 izražajnosti u epitelnim tumorskim stanicama. U morfeiformnog i recidivirajućeg BCC-a, MMP-9 izražajnost bila je značajno izražena u stromi, dok je izražajnost E-kaderina bila negativna u epitelnim tumorskim stanicama. Omjer izgleda za razvoj morfeiformnog i recidivirajućeg BCC-a bila je 6,2 za pozitivnu MMP-1 izražajnost u epitelnim tumorskim stanicama, 5,8 za pozitivnu MMP-9 izražajnost u tumorskoj stromi, 3,2 za pozitivnu MMP-13 izražajnost u tumorskoj stromi i 4,5 za negativnu izražajnost E-kaderina u epitelnim tumorskim stanicama.

Naši rezultati donose da MMP-1 izražajnost u epitelnim tumorskim stanicama, MMP-9 izražajnost u stromalnim tumorskim stanicama i odsutnost E-kaderina mogu predvidjeti otpornost na liječenje morfeiformnog i recidivirajućeg BCC-a.

**Ključne riječi:** bazocelularni karcinom, MMP-1, MMP-2, MMP-9, MMP-13, E-cadherin

## **SUMMARY**

The immunohistochemical staining of matrix metalloproteinases (MMPs) and E-cadherin in tumor epithelial and stromal cells was analyzed in a group of solid, superficial spreading and cystic tumors and in a group of morpheaform and recurrent basal cell carcinomas (BCC) in order to determine whether any of these factors possibly contribute to tumor therapy resistance.

Tumor tissues of 64 patients were obtained by complete excisional or curettage biopsy of BCC and these were immunohistochemically stained for MMP-1, MMP-2, MMP-9, MMP-13 and E-cadherin.

In the morpheaform and recurrent BCC, MMP-9 expression significantly increased in the stroma, while E-cadherin expression was negative in epithelial cells. Odds ratio for development of morpheaform and recurrent BCC was 6.2 for positive MMP-1 immunostaining in epithelial tumor cells, 5.8 for positive MMP-9 immunostaining in tumor stroma, 3.2 for positive MMP-13 immunostaining in tumor stroma, and 4.5 for negative E-cadherin in epithelial tumor cells.

Our results suggest that MMP-1 immunostaining in tumor cells, MMP-9 expression in stromal cells, and absence of E-cadherin expression are associated with morpheaform and recurrent BCC.

**Keywords:** Basal cell carcinoma, MMP-1, MMP-2, MMP-9, MMP-13, E-cadherin

## LITERATURA

1. Cockerell CKJ, Tran KT, Carruci J, Tierney E, Lang P, Maize JC Sr, Rigel D. Basal cell carcinoma. U: Rigel DS. *Cancer of the Skin*, Elsevier Saunders, Philadelphia, 2<sup>nd</sup> Ed. 2011,99-123.
2. Crouch HE. History of basal cell carcinoma and its treatment. *J R Soc Med* 1983;76(4):302-306.
3. Jacob A. Observations respecting an ulcer of peculiar character, which attacks the eyelids and other parts of the face. *Dublin Hospital Rep* 1884;4:232-9.
4. Krompecher E. *Der Basalzellenkrebs*. Jena. Fischer;1903.
5. Kim RH, Armstrong AW. Nonmelanoma Skin Cancer. *Dermatol Clin*. 2012;30(1):125-139.
6. Rogers HW, Weinstock MA, Harris AR, Hinckley MR, Feldman SR, Fleisher AB, Coldiron BM. Incidence estimate of nonmelanoma skin cancer in the United States 2006. *Arch Dermatol* 2010;146(3):283-287.
7. Rubin AI, Chen EH, Ratner D. Basal-cell carcinoma. *New Engl J Med* 2005;353(21):2262-2269.
8. Lear JT, Schmith AG. Basal cell carcinoma. *Postgrad Med J* 1997;73:538-542.
9. Hannuksela-Svahn A, Pukkala E, Karvonen J. Basal cell skin carcinoma and other nonmelanoma skin cancers in Finland from 1956 through 1995. *Arch Dermatol* 1999; 135(7):781-786.
10. Pons M, Quintanilla M. Molecular biology of malignant melanoma and other cutaneous tumors. *Clin Transl Oncol* 2006;8(7):466-474.
11. Roewert-Huber J, Lange-Asschenfeldt B, Stockfleth E, Kerl H. Epidemiology and aetiology of basal cell carcinoma. *Br J Dermatol* 2007;157( suppl 2):47-51.
12. Halder RM, Bridgeman – Shah S. Skin cancer in African Americans. *Cancer* 1995;75(2):667-673.
13. Tran H, Chen K, Shumack S. Epidemiology and aetiology of basal cell carcinoma. *Br J Dermatol*. 2003;149 (suppl.66);50-52.
14. Wong CS, Strange RC, Lear JT. Basal cell carcinoma. *Br Med J*. 2003;327(7418);794-798.
15. Ko C, Walton S, Keczkes K, Bury HPR, Nicholson C. The emerging epidemic of skin cancer. *Brit J Dermatol* 1994;130(3);269-272.

16. Diepgen TL, Mahler V. *The epidemiology of skin cancer. Br J Dermatol* 2002;146:61;1-6.
17. Marcil I, Stern RS. *Risk of developing a subsequent nonmelanoma skin cancer in patients with history of nonmelanoma skin cancer: A critical review of the literature and meta-analysis. Arch Dermatol* 2000;136(12):1524-1530.
18. Karagas MR. *Occurrence of cutaneous basal cell and squamous malignancies among those with a prior history of skin cancer. The Skin Cancer Prevention Study Group. J Invest Dermatol* 1994;102(6):10S-13S.
19. Lear JT, Schmith AG, Strange RD, Fryer AA. *Patients with truncal basal cell carcinoma represent a high-risk group. Arch Dermatol* 1998;134(3):373.
20. O'Toole EA, Pontén F, Lundeberg J, Asplund A.: *Principles of Tumor Biology and Pathogenesis of BCCs and SCCs. U: Dermatology. Bologna JL, Jorizzo JL, Schaffer V, vol.2. Mosby, Toronto* 2012;1764-1788.
21. Boukamp P. *Non-melanoma skin cancer: what drives tumor development and progression? Carcinogenesis* 2005;26(10):1657-1667.
22. Gallagher RP, Ma B, McLean DI et al. *Trends in basal cell carcinoma, squamous cell carcinoma, and melanoma of the skin from 1973 through 1987. J Am Acad* 1990;23(3 Pt 1):413-421.
23. Corona R, Dogliotti E, D'Errico M. *Risk factors for basal cell carcinoma in Mediterranean population: role of recreational sun exposure early in life. Arch Dermatol* 2001;137(9):1162-1168.
24. Tilli CM, Van Steensel MA, Krekels GA, Neumann HA, Ramaekers FC. *Molecular etiology and pathogenesis of basal cell carcinoma. Br J Dermatol* 2005;152(6):1108-1124.
25. Otley CC, Coldiron BM, Stasko T, Goldman GD. *Decreased skin cancer after cessation of therapy with transplant-associated immunosuppressants. Arch Dermatol* 2001;137(4):459-463.
26. Escutia B, Ledesma E, Serra-Guillen C, Gimeno C, Vilata JJ, Guillen C, Nagore E. *Detection of human papilloma virus in normal skin and in superficial and nodular basal cell carcinomas in immunocompetent subjects. JEADV*;2011;25(7):832-838.
27. Bastiaens MT, Hoefnagel JJ, Bruijin JA, Westendorp RGJ, Vermeer BJ, Bouwes Bavinck JN. *Differences in age, site distribution, and sex between nodular and superficial basal cell carcinomas indicate different types of tumors. Jour Invest Dermatol.* 1998;110(6):880-884.

28. Patel AS, Karagas MR, Perry AE, Nelson HH. Exposure profiles and human papillomavirus infection in skin cancer: an analysis of 25 genus beta-types in a population-based study. *J Invest Dermatol* 2008; 128(12):2888-2893.
29. Jones EW, Heyl T. Naevus sebaceus. A report of 140 cases with special regard to the development of secondary malignant tumours. *Br J Dermatol* 1970;82(2):99-117.
30. Lomas A, Leonardi-Bee J, Bath-Hextall F. A systematic review of worldwide incidence of nonmelanoma skin cancer. *Br J Dermatol* 2012;166(5):1069-1080.
31. Pinkus H. Premalignant fibroepithelial tumors of skin. *Arch Derm Syphilol* 1953;67(6):598-615.
32. Asada M, Schaart F-M, DeAlmeida HL Jr. Solid basal cell epithelioma (BCE) possibly originates from the outer root sheath of the hair follicle. *Acta Derm Venereol (Stockh)* 1993;73(4):286-292.
33. Reifenberger J, Wolter M, Knobbe CB, Köhler B, Schönicke A, Scharwächter C, Kumar K, Blaschke B, Ruzicka T, Reifenberger G. Somatic mutations in the PTCH, SMOH, SUFUH and TP53 genes in sporadic basal cell carcinoma. *Br J Dermatol* 2005;152(1):43-51.
34. Young LC, Listgarten J, Trotter MJ, Anrew SE, Tron VA. Evidence that dysregulated DNA mismatch repair characterizes human nonmelanoma skin cancer. *Br J Dermatol*. 2008;158(1):59-69.
35. Soehnge H, Ouhtit A, Ananthaswamy HN. Mechanisms of induction of skin cancer by UV radiation. *Frontiers Bioscience* 1997;2:538-551.
36. LaCour J. Carcinogenesis of basal cell carcinomas: Genetics and molecular mechanisms. *Br J Dermatol* 2002;146(S61):17-19.
37. Auepemikiate S, Boonyaphiphat P, Thongsuksai. p53 expression to relate to the aggressive infiltrative histopathologic features of basal cell carcinoma. *Histopathol* 2002;40(6):568-573.
38. Crowson A, Magro CM, Kadin ME, Stranc M. Differential expression of the bcl-2 oncogene in human basal cell carcinoma. *Human Pathol* 1996;27(4):355-359.
39. Ingham P, Placzek M. Orchestrating ontogenesis: variations on a theme by sonic hedgehog. *Nat Rev Genet* 2006;7(11):841-850.
40. Low JA, de Sauvage FJ. Clinical experience with Hedgehog pathway inhibitors. *J Clin Oncol* 2010;28(36):5321-5326.



41. *Caro I, Low JA. The Role of the Hedgehog Signaling Pathway in the Development of Basal Cell Carcinoma and Opportunities for treatment. Clin Cancer Res 2010;16(13):3335-3339.*
42. *Scales SJ, De Sauvage FJ. Mechanisms of Hedgehog pathway activation in cancer and implications for therapy. Trends Pharmacol Sci 2009;30(6):303-312.*
43. *Bale AW, Yu KP. The hedgehog pathway and basal cell carcinomas. Hm Mol Genet 2001;10(7):757-762.*
44. *Lin TL, Matsui W. Hedgehog pathway as a drug target: Smoothened inhibitors in development. Onco Targets Ther 2012;5:47-58.*
45. *Sekulic A, Migden MR, Oro AE, Dirix L, Lewis KD, Hainswoert JD, Solomon JA, Yoo S, Arron ST, Friedlander PA, Marmur E, Rudin CM, Chang ALS. Efficacy and Safety of Vismodegib in advanced Basal-Cell Carcinoma. N Engl Med Jour 2012;366(23):2171-2179.*
46. *Epstein EH. Basal cell carcinomas: attack of the hedgehog. Nat Rev Cancer 2008;8(10):743-754.*
47. *Hanahan D, Weinberg RA. The hallmarks of cancer. Cancer 2000;100(1);57-70.*
48. *Yu M, Zloty D, Cowan B, Shapiro J, Haegert A, Bell RH, Warshawski L, Carr N, McElwee KJ. Superficial, nodular and morpheiform basall-cell carcinomas exhibit distinct gene expression profiles. J Invest Dermatol 2008;128(7):1797-1805.*
49. *Kugler A. Matrix metalloproteinases and their inhibitors. Anticancer Res 1999; 19(2C):1589-1592.*
50. *Weedon D. Skin Pathology. In: Weedon Skin Pathology Churcill Livingtone Edinburgh 2002;765-780.*
51. *Calonje JE, Brenn T, Lazar A. Tumors of the surface epithelium. U: McKee's Pathology of the skin. 4th edition. Elsevier Saunders London 2012;1088-1100.*
52. *Nagase H. Activation mechanisms of matrix metalloproteinases. Biol Chem 1997: 378(3-4);151-160.*
53. *Butler GS, Butler MJ, Atkinson SJ. The TIMP2 membrane type 1 metalloproteinase „receptor“ regulates the concentration and efficient activation of progelatinase A. A kinetic study. J Biol Chem 1998:273(2);871-880.*
54. *Hofmann UB, Houben R, Bröcker E-B, Becker JC. Role of matrix metalloproteinases in melanoma cell invasion. Biochimie 2005;87(3-4);307-314.*
55. *Gross J, Lapiere CM. Collagenolytic activity in amphibian tissues: a tissue culture assay. Proc Natl Acad Sci. 1962;48:1014-1022.*

56. Monhiam N, Jewett BS, Baker SR, Varani J. Matrix Metalloproteinase Expression in Normal Skin Associated With Basal Cell Carcinoma and Distal Skin From the Same Patient. *Arch Facial Plast Surg* 2005;7(4):238-243.
57. Zlatarova IZ, Softova EB, Dokova KG, Messmer EM. Expression of matrix metalloproteinase -1, -9, -13, and tissue inhibitor of metalloproteinases-1 in basal cell carcinomas of the eyelid. *Graefes Arch Clin Exp Ophthalmol* 2012;250(3):425-431.
58. McCawley L, Matrisian LM. Matrix metalloproteinases: multifunctional contributors to tumor progression. *Mol Med Today* 2000;6(4):149-156.
59. Egeblad M, Werb Z. New functions for matrix metalloproteinases in cancer progression. *Nat Rev Cancer* 2002;2(3):161-174.
60. Kleiner DE, Stetler-Stevenson WG. Matrix metalloproteinase and metastasis. *Cancer Chemother Pharmacol* 1999;43 Suppl;S42-51.
61. Kerkelä E, Saarialho-Kere U. Matrix metalloproteinases in tumor progression: focus on basal and squamous cell skin cancer. *Exper Dermatol* 2003;12(2):109-125.
62. Van Wart HE, Birkedal-Hansen H. The cysteine switch: A principle of regulation matrix metalloproteinase activity with potential applicability to the entire matrix metalloproteinase gene family. *Proc Natl Acad Sci USA* 1990;87(14):5578-5582.
63. Nagase H. Stromelysin 1 and 2. In *Matrix metalloproteinase*. Eds. Parks WC, Mecham RP. Academic Press. California 1998;43-84.
64. Birkedal-Hansen H, Moore WG, Bodden MK, Windsor LJ, Birkedal-Hansen B, DeCarlo A. Matrix metalloproteinases: a review. *Crit Rev Oral Biol Med* 1993;4(2):197-250.
65. Sela-Passwell N, Rosenblum G, Shoham T, Sagi I. Structural and functional bases for allosteric control of MMP activities? Can it pave the path for selective inhibition? *BBA-Mol Cell Res* 2010;1803(1):29-38.
66. Goldberg G, Wilhelm SM, Kronberger A, Bauer EA, Grant GA, Eisen AZ. Human fibroblast collagenase. Complete primary structure and homology to an oncogene transformation – induced rat protein. *J Biol Chem* 1986;261(14):6600-6605.
67. Pardo A, Selman M. MMP-1: the elder of the family. *Int J Biochem Cell Biol*. 2005;37(2):283-288.
68. Blackburn JS, Liu I, Coon CI, Brinckerhoff EA. Matrix Metalloproteinase 1/Protease Activated Receptor-1 signaling axis promotes melanoma invasion and metastasis. *Oncogene* 2009;28(48):4237-4248.

69. McCawley LJ, Matrisian LM. Matrix metalloproteinases: they are not just for matrix anymore! *Curr Opin Cell Biol* 2001;13(5);534-540.
70. Ala-aho R, Grenman R, Seth P, Kähäri VM. Adenoviral delivery of p53 gene supression expression of collagenase-3( MMP-13) in squamous carcinoma cells. *Oncogene* 2002;21(8);1187-1195.
71. Sternlicht MD, Werb Z. How matrix metalloproteinases regulates cell behavior. *Annu Rev Cell Dev Biol* 2001;17;463-516.
72. Moilanen M, Pirilä E, Grénman R , Sorsa T, Salo T. Expression et regulation of collagenase-2( MMP-8) in head and neck squamous cell carcinomas. *J Pathol* 2002;197(1);72-81.
73. Pirilä E, Korpi JT, Korkiamäki T, Jähkola T, Gutierrez-Fernandez A, Lopez-Otin C, Saarialho-Kere U, Salo T, Sorsa T. Collagenase-2 ( MMP-8) and matrilysin ( MMP-26) expression in human wounds of different etiologies. *Wound Repair Regen* 2007;15(1);47-57.
74. Ala-Aho R, Kähäri VM. Collagenases in cancer. *Biochimie* 2005;87(3-4);273-286.
75. Pendas A, Uria JA, Jimenez MG, Balbin M, Freije JP, Lopez-Otin C. An overview of collagenase-3 expression in malignant tumors and analysis of its potential value as a target in antitumor therapies. *Clin Chim Acta* 2000;291(2):137-155.
76. Knäuper V, López-Otin C, Smith B, Knight G, Murphy G. Biochemical characterisation of human collagenase-3. *J Biol Chem* 1996;271(3);1544-1550.
77. Folgueras AR, Penás AM, Sanches LM, López-Otín C. Matrix metalloproteinases in cancer: from new functions to improved inhibition strategies. *Int J Dev Biol* 2004;48(5-6):411-24.
78. Coussens LM, Tinkle CL, Hanahan D, Werb Z. MMP-9 supplied by bone marrow-derived cells contributes to skin carcinogenesis. *Cell* 2000;103(3);481-490.
79. Bergers G, Benjamin LE. Tumorigenesis and the angiogenic switch. *Nat Rev Cancer* 2003;3(6);401-410.
80. McCawley LJ, Matrisian LM. Tumor progression: Defining the soil round the tumor seed. *Curr Biol* 2001;11(1):25-27.
81. Ohta S, Imai K, Yamashita K, Matsumoto T, Azumono I, Okada Y. Expression of matrix metalloproteinase 7( matrilysin) in human osteoarthritic cartilage. *Lab Invest* 1998;78(1);79-87.

82. Patterson BD, Sang QXA. Angiostatin – converting enzyme activities of human matrilysin ( MMP-7) and gelatinaseB/type IV collagenase( MMP-9). *J Biol Chem* 1997;272;28823-28825.
83. Noë V, Fingleton B, Jacobs K, Crawford HC, Vermeulen S, Steelant W, Bruyneel E, Matrisian LM, Mareel M. Release of an invasion promoter E-cadherin fragment by matrilysin and stromelysin -1. *J Cell Sci* 2001;114(Pt1);111-118.
84. Zhao YG, Xiao AZ, Newcomer RG , Park HI, Kang T, Chung LW, Swanson MG, Zhau HE, Kurhanewicz J, Sang QX. Activation of pro-gelatinase B by endometase/matrilysin-2 promotes invasion of human prostate cancer cells.*J Biol Chem* 2003;278(17);15056-15064.
85. Sternlicht MD, Lochter A, Sympson CJ, Huey B, Rougier JP, Gray JW, Pinkel D, Bissel MJ, Werb Z. The stromal proteinase MMP-3/ stromelysin -1 promotes mamary carcinogenesis. *Cell* 1999;98(2);137-146.
86. Mook OR, Frederiks WM, Van Noorden CJ. The role of gelatinases in colorectal cancer progression and metastases. *Biochim Biophys Acta* 2004;1705(2)69-89.
87. Stracke JO, Hutton M, Stewart M, Pendás AM, Smith B, López-Otin C, Murphy G, Knäuper V. Biochemical characterisation of the catalytic domain of human matrix metalloproteinase 19. Evidence for a role as a potent basement membrane degrading enzyme. *J Biol Chem* 2000;275;14809-14816.
88. Ahokas K, Lohi J, Lohi H, Elomaa O, Karjalainen-Lindsberg ML, Kere J, Saarialho-Kere U. Matrix metalloproteinase 21, the human orthologue for XMMP, is expressed during fetal developement and in cancer. *Gene* 2002;301(1-2);31-41.
89. Ilman SA, Lehti K, Keski-Oja J, Lohi J. Epilysin (MMP-28) induces TGF – beta mediated epithelial to mesenhymal transition in lung carcinoma cells. *J Cell Sci* 2006;119(pt 18);3856-3865.
90. Ra HJ, Parks WS. Control of matrix metalloproteinase catalytic activity. *Matrix Biol* 2007;26(8);587-596.
91. Chirco R, Liu XW, Jung KK, Kim HR. Novel functions of TIMPs in cell signaling. *Cancer Metastasis Rev* 2006;25(1);99-113.
92. Nagase H, Visse R, Murphy G. Structure and function of matrix metalloproteinases and TIMPs. *Cardiovasc Rec* 2006;69(3);562-573.
93. Barmina OY, Walling HW, Fiacco GJ, Freije JM, López-Otin C, Jeffrey JJ, Partridge NC. Collagenase-3 binds to a specific receptor and requires the low

- density lipoprotein receptor-related protein for internalisation. J Biol Chem* 1999;274(42); 30087-30093.
94. *Fingelton B. MMPs as a therapeutic targets – Still a viable option? Semin Cell Dev Biol* 2008;19(1);61-68.
  95. *Baker AH, Edwards DR, Murphy G. Metalloproteinase inhibitors: biological actions and therapeutic opportunities. J Cell Sci* 2002;115(pt 19):3719-3727.
  96. *Watanabe M, Takahashi Y, Ohta T, Mai M, Sasaki T, Seiki M. Inhibition of metastasis in human gastric cancer cells transfected with tissue inhibitor of metalloproteinase 1 gene in nude mice. Cancer* 1996;77(8 Suppl);1676-1680.
  97. *Nabeshima K, Iwasaki H, Koga K, Hojo H, Suzumya J, Kikuchi M. Emmprim (basigin /CD147) matrix metalloproteinase modulator and multifunctional cell recognition molecule that plays a critical role in cancer progression. Pathol Int* 2006;56(7);359-367.
  98. *Verhaegh M, Beljaards R, Veraart J, Hoekzema R, Neumann M. Adhesion molecule expression in basal cell carcinoma. Eur J Dermatol* 1998;8(4);252-255.
  99. *Friedl P, Wolf K. Tumor-cell invasion and migration: diversity and escape mechanisms. Nat Rev Cancer* 2003;3(5);362-374.
  100. *Pentel M, Helm KF, Maloney MM. Cell surface molecules in basal cell carcinomas. Dermatol Surg* 1995;21(10);858-861.
  101. *Guo W, Giancotti FG. Integrin signalling during tumour progression. Nat Rev Mol Cell Biol* 2004;5(10);816-826.
  102. *Shapiro L, Weis WI. Structure and Biochemistry of Cadherins and Catenins. Cold Spring Harb Perspect Biol* 2009;1(3):1-21.
  103. *Magee AI, Buxton RS. Transmembrane molecular assemblies regulated by the greater cadherin family. Curr Opin Cell Biol.* 1991;3(5):854-861.
  104. *Haussinger D, Ahrens T, Aberle T, Engel J, Stetefeld J, Grzesiek S. Proteolytic E-cadherin activation followed by solution NMR and X-ray crystallography. EMBO J* 2004;23(8):1699-1708.
  105. *Pizzaro A, Benito N, Navarro P, Palacios J, Cano A, Quintanilla M, Contreras F, Gamallo C. E-cadherin expression in basal cell carcinoma. Br J Cancer.* 1994;69(1):157-162.
  106. *Troyanovsky S. Cadherin dimers in cell-cell adhesion. Eur J Cell Biol* 2005;84(2-3):225-233.

107. Pašić A. *Maligni epidermalni tumori. U: Lipozenčić J. i sur. Dermatovenerologija. Medicinska naklada Zagreb;2008:540-547.*
108. Scrivener Y, Grosshans E, Cribier B. *Variations of basal cell carcinomas according to gender, age, location and histopathological subtype. Brit Jour Dermatol 2002;147(1);41-47.*
109. Samarasinghe V, Madan V, Lear JT. *Focus on Basal cell carcinoma. J Skin Cancer 2011;2011:328615.*
110. Ducic Y, Marra DE. *Metastatic basal cell carcinoma. Am J Otolaryngol 2011;32(6):455-458*
111. Uzquiano MC, Prieto VG, Nash JW. *Metastatic basal cell carcinoma exhibits reduced actin expression. Mod Pathol 2008;21(5):540-543.*
112. Swanson NA. *Moch surgery. Technique, indications, applications, and the future. Arch Dermatol 1983;119(9):761-773*
113. Hendrix JD Jr, Parlette HL. *Micronodular basal cell carcinoma. Arch Dermatol 1996;132(2):295-298.*
114. Rippey JJ. *Why classify basal cell carcinomas? Histopathology 1998;32(5): 393-398.*
115. Huber JR, Lange-Asschenfeldt, Stockfleth E, Kerl h. *Epidemiology and aetiology of basal cell carcinoma. Br J Dermatol 2007;157(2):47-51.*
116. Walling HW, Fosko SW, Geraminejad PA, Whitaker DC, Arpey CJ. *Agressive basal cell: presentation, pathogenesis, and management. Cancer Metastasis Rev 2004;23(3-4):389-402.*
117. Garcia C, Poletti E, Crowson AN. *Basosquamous carcinoma. J Am Acad Dermatol 2009;60(1):137-143.*
118. Mosterd K, Thissen MR, van Marion AM, Nehmans PJ, Lohman BG, Steijlen PM, Kelleners-Smeets NW. *Correlation between histologic findings on punch biopsy specimen and subsequent excision specimens in recurrent basal cell carcinoma. J Am Acad Dermatol 2011;64(2):323-327.*
119. Erba P, Farhadi J, Wettstein R, Arnold A, Harr T, Pierer G. *Morphoeic basal cell carcinoma of the face. Scand J Plast Reconstr Surg Hand Surg 2007;41(4): 184-188.*
120. Schadt C, Fine J-D. *Genetic Disorders Predisposing to Cutaneous Malignancy. U : Rigel DS. Cancer of the Skin Elsevier Saunders, Philadelphia, 2nd Ed. 2011:357-364.*

121. Salasche SJ, Ammonette RA. *Morpheiform basal cell epitheliomas: A study of subclinical extensions in a series of 51 cases. J Derm Surg Oncol 1981;7(5):387-394.*
122. Siegle R, Macmillan J, Pollack SV. *Infiltrative basal cell carcinoma: a nonsclerosing subtype. J Dermatol Surg Oncol 1986;12(8):830-836.*
123. Roudier-Pujol C, Auperin A, Nguyen T, Duvillard P, Benhamou E, Avril M. *Basal cell carcinoma in young adults: Not more aggressive than in older patients 1999;199(2):389-402.*
124. Telfer NR, Colver GB, Morton CA. *Guidlines for the management of basal cell carcinoma. Brit Jour Dermatol 2008;159(1):35-48.*
125. Alessi SS, Sanches JA, Oliveira WR. *Treatment of cutaneous tumors with 5% imiquimod cream. Clinics( Sao Paolo) 2009,64(10):961-966.*
126. Gross K, Kircik L, Kricorian G. *5% 5-Fluorouracil cream for the treatment of small superficial basal cell carcinoma: efficacy, tolerability, cosmetic outcome, and patient satisfaction. Dermatol Surg 2007;33(4):433-439.*
127. Sekulić A. *Targeted hedgehog pathway inhibition in advanced basal cell carcinoma: the ERIVANCE trial. U: Lipozenčić J i sur: Update in dermatologic drug therapy. Zagreb: Academy of Medical Sciences of Croatia, 2012:91-99.*
128. Boyd S, Tolvanen K, Virolainen S, Kuivanen T, Kyllönen L, Saarialho-Kere U. *Differential expression of stromal MMP-1, MMP-9 and TIMP-1 in basal cell carcinomas of immunosuppressed patients and controls. Virchows Arch 2008;452(1):83-90.*
129. Oh ST, Kim HS, Yoo NJ, Lee WS, Cho BK, Reichrath J. *Increased immunoreactivity of membrane type-1 matrix metalloproteinase (MT1-MMP) and  $\beta$ -catenin in high-risk basal cell carcinoma. Brit Jour Dermatol 2011;165:1197-1204)*
130. O'Grady A, Dunne C, O'Kelly P, Murphy GM, Leader M, Kay E. *Differential expression of matrix metalloproteinase (MMP)-2, MMP-9 and tissue inhibitor of metalloproteinase (TIMP)-1 and TIMP-2 in non-melanoma skin cancer: Implications for tumour progression. Histopathol 2007;51(6):793-804.*
131. Yucel T, Mutnal A, Fay K, Fligel SEG, Wang T, Johnson T, Baker SR, Varani J. *Matrix metalloproteinase expression in basal cell carcinoma: Relationship between enzyme profile and collagen fragmentation pattern. Exp Mol Pathol 2005;79(2): 151-160.*

132. Karahan N, Baspinar S, Bozkurt KK, Caloglu E, Ciris IM, Kapucuglu N. Increased expression of cox-2 in recurrent basal cell carcinoma of the skin: A pilot study. *Indian J Pathol Microbiol* 2011;54(3):526-531.
133. Fligiel SEG, Varani J, Datta SH, Kang S, Fisher GJ, Voorhees JJ. Collagen degradation in aged/photodamaged skin in vivo and after exposure to matrix metalloproteinase-1 in vitro. *J Invest Dermatol* 2003;120(5):842-48.
134. Petrella T, Margolin KA. Highlights From the 2012 World Cutaneous Malignancies Congress. *Person Med Oncol* 2012;1(3):26-41.
135. Varani J, Hattori Y, Chi Y, Schmidt T, Perone P, Zeigler ME, Fader DJ, Johnson TM. Collagenolytic and gelatinolytic matrix metalloproteinases and their inhibitors in basal cell carcinoma of the skin: comparison with normal skin. *Brit J Cancer* 2000;82(3):657-665.



## ŽIVOTOPIS

Lucija Vanjaka Rogošić rođena je u Splitu, 28. rujna 1969. godine, udana je i ima dvoje djece.

2003. godine pri Medicinskom fakultetu u Splitu upisala je Poslijediplomski znanstveni doktorski studij.

Od svibnja 2001. godine zaposlena je u Privatnoj dermatovenerološkoj ordinaciji kao liječnik specijalist.

Od 1997. do 2001. godine specijalizirala je Dermatologiju i Venerologiju, kako u KBC-u Split, tako i na Klinici za kožne i spolne bolesti Medicinskog fakulteta Sveučilišta u Zagrebu. Tijekom specijalizacije pohađala je Poslijediplomski stručni studij. Specijalistički ispit iz Dermatologije i Venerologije položila je u svibnju 2001. godine.

Od listopada 1995. godine do ožujka 1996. godine radila je kao liječnik opće prakse pri Hrvatskoj vojsci.

Pripravnički staž odradila je u Domu zdravlja u Trogiru, a u svibnju 1994. položila je državni ispit. Nakon toga, radila je kao liječnik opće prakse pri Domu zdravlja u Splitu.

Osnovnu i srednju kemijsku školu završila je u Splitu odličnim uspjehom nakon čega je upisala Medicinski fakultet Sveučilišta u Zagrebu 1987. godine. Diplomirala je u ožujku 1993. godine prosjekom ocjena 4,16. Tijekom studija, kao apsolvent, bila je mjesec dana na međunarodnoj razmjeni studenata medicine u Kairu, u bolnici "6<sup>th</sup> October Hospital".

Aktivno se služi engleskim i talijanskim jezikom u pismu i govoru te pasivno njemačkim jezikom.

dr. med. Lucija Vanjaka Rogošić, Privatna dermatovenerološka ordinacija, Fra Bonina 21, 21000 Split,  
tel. 021 384 331, lucijavr@yahoo.com