

Uloga fibrinogena u idiopatskom sindromu karpalnog tunela

Utrobičić, Ivan

Doctoral thesis / Disertacija

2014

Degree Grantor / Ustanova koja je dodijelila akademski / stručni stupanj: **University of Split, School of Medicine / Sveučilište u Splitu, Medicinski fakultet**

Permanent link / Trajna poveznica: <https://um.nsk.hr/um:nbn:hr:171:433373>

Rights / Prava: [In copyright](#) / [Zaštićeno autorskim pravom.](#)

Download date / Datum preuzimanja: **2024-07-14**



Repository / Repozitorij:

[MEFST Repository](#)



**SVEUČILIŠTE U SPLITU
MEDICINSKI FAKULTET**

Ivan Utrobičić

**ULOGA FIBRINOGENA U IDIOPATSKOM SINDROMU
KARPALNOG TUNELA**

Doktorska disertacija

Split, 2014.

Doktorska disertacija je izrađena na Kliničkom odjelu za plastičnu kirurgiju i opeklina KBC Split te Katedri za imunologiju i medicinsku genetiku Medicinskog fakulteta sveučilišta u Splitu.

Mentor rada: Prof dr sc Janoš Terzić

Zahvale:

Zahvaljujem se prof dr sc Janošu Terziću koji me je svojim velikim znanjem i iskustvom vodio kroz dugotrajni proces ovog znanstvenog rada.

Hvala prof dr sc Ivani Novak i prof dr sc Ivani Marinović Terzić na velikom trudu, velikom poslu i podršci.

Zahvaljujem se Sandri Vujević za veliku tehničku pomoć u laboratoriju.

Hvala svim kolegama s Kliničkog odjela za plastičnu kirurgiju i opeklina KBC-a Split na pomoći prilikom operacijskih zahvata i prikupljanja biološkog materijala (doc dr sc Zdravko Roje; Danko Brajčić, dr med.; Radoje Perišić, dr. med.; Bojan Štambuk, dr. med.; Miroslav Ercegović, dr.med.)

Hvala vms Zdenki Kekez na velikoj pomoći prilikom organizacije i prikupljanja biološkog materijala.

Hvala svim medicinskim sestrama i pomoćnom osoblju na pomoći.

Zahvaljujem se kolegama koji su sudjelovali u studiji (po abecednom redu): Anki Koštić – Mešin, dr med (Specijalistička ordinacija obiteljske medicine – Split; Christianu Kubischu dr med (Proteome Center Tuebingen, Njemačka); Nenadu Kuncu dr med (Klinički zavod za patologiju, sudsku medicinu i citologiju KBC-a Split); Davoru Lesselu, dr med (Institut za humanu genetiku univerziteta u Ulmu, Njemačka); prof dr sc Borisu Mačeku (Proteome Center Tuebingen, Njemačka); Katarini Matić, dr med (Medicinski fakultet sveučilišta u Splitu), doc dr sc Ilzi Salamunić (Odjel za medicinsko laboratorijsku dijagnostiku KBC-a Split) te prof dr sc Mirni Saragi Babić (Medicinski fakultet sveučilišta u Splitu)

Veliko hvala mojoj supruzi Ini i djeci Ivani i Frani na strpljenju i podršci.

1. SADRŽAJ

1. SADRŽAJ PREMA POGLAVLJIMA	1
2. POPIS OZNAKA I KRATICA	3
3. UVOD	5
3.1. Anatomija karpalnog tunela	5
3.2. Klinička slika CTS-a	6
3.3. Etiologija	7
3.4. Patofiziologija	8
3.5. Postavljanje dijagnoze CTS-a	9
3.6. Liječenje CTS-a	9
3.7. Fibrinogen	10
3.8. Problematika istraživanja	12
3.9. Hipoteze	12
4. METODE I MATERIJALI	13
4.1. Ispitanici i etičnost postupaka	13
4.2. Metode prisutne u studiji	13
4.2.1. Ispitanici	14
4.2.2. Postupci	16
4.2.2.1. Operacijska tehnike	16
4.2.2.2. Tehnike mjerenja sistemskih upalnih biljega i vremena krvarenja	17
4.2.2.3. Masena spektrometrija	17
4.2.2.4. Imunohistokemija	17
4.2.2.5. <i>Western blot</i> , imunoprecipitacija i protutijela	18
4.2.2.6. Lančana reakcija polimerazom u stvarnom vremenu, sekvenciranje gena kandidata i analiza polimorfizma jednog nukleotida	18
4.2.2.7. Statistička analiza	20

4.3. Materijali	20
5. REZULTATI	21
6. RASPRAVA	35
7. ZAKLJUČCI	38
8. SAŽETAK	39
9. SUMMARY	40
10. POPIS LITERATURE	41
11. ŽIVOTOPIS	45

2. POPIS OZNAKA I KRATICA (prema redosljedu pojavljivanja u tekstu)

engl	engleski
CTS	sindrom karpalnog tunela (engl. <i>carpal tunnel syndrome</i> – CTS)
ICTS	idiopatski sindrom karpalnog tunela (engl. <i>idiopathic carpal tunnel syndrome</i>)
lat	latinski
n	živac (lat. <i>nervus</i>)
TCL	transversalni karpalni ligament (lat. <i>ligamentum carpi transversum</i> ; engl. <i>transversal carpal ligament</i>)
m	mišić (lat. <i>musculus</i>)
tend	tetiva (lat. <i>tendo</i>)
grč	grčki
ENG	elektroneurografija
TTR	transtiretin
MR	magnetska rezonanca (engl. <i>magnetic resonance</i>)
IL-6	interleukin 6
P (SP)	neurokin upale i boli (engl. <i>substance P /SP/</i>)
FGA	fibrinogen A
FGB	fibrinogen B
FGG	fibrinogen G
SE	sedimentacija eritrocita
CRP	C reaktivni protein
L	leukociti
DKS	diferencijalna krvna slika
VK	vrijeme krvarenja
lig	ligament
mRNA	glasnička ribonukleinska kiselina (engl. <i>messenger ribonucleic acid</i>)
MS	masena spektrometrija
PBS	fosfatni pufer (engl. <i>phosphate-buffer saline</i>)
HRP	engl. <i>horseradish peroxidase</i>
DAB	diaminobenzidin
IP	imunoprecipitacija
DNA	deoksiribonukleinska kiselina
EDTA	etilendiamintetraoctena kiselina
SDS-PAGE	natrij dodecil sulfat - poliakrilamid gel (engl. <i>sodium dodecyl sulfat polyacrylamide gel</i>)
RT-PCR	lančana reakcija polimerazom u stvarnom vremenu (engl. <i>reverse transcription-polymerase chain reaction</i>)
SNP	polimorfizam jednog nukleotida (engl. <i>single nucleotide polymorphism</i>)
cDNA	komplementarna deoksiribonukleinska kiselina
MAPT	mikrotubulima pridruženi protein tau (engl. <i>microtubule associated protein tau</i>)
SNCA	α -synuclein
APP	amiloidni prekursorski protein (engl. <i>amyloid beta precursor protein</i>)
APOE	apolipoprotein E

PECAM	trombocitna/endotelna stanična adhezijska molekula 1 (engl. <i>platelet endothelial cell adhesion molecule 1</i>)
F2	koagulacijski factor 2 (trombin)
PLG	plazminogen
RPS23	ribosomalni protein S23
IL-1 β	interleukin 1 beta
IL-17	interleukin 17
TNF α	faktor tumorske nekroze alfa (engl. <i>tumor necrosis factor α</i>)
LLU	široka maternična sveza (lat. <i>ligamentum latum uteri</i>)
SAA4	serumski amiloid A4
APOA1/2	apolipoprotein A1/2
APOB	apolipoprotein B
APOC	apolipoprotein C
GSN	gelsolin
SOD1	superoksid dismutaza 1
HTT	huntingtin
PRNP	prionski protein
CSTA	cistatin A
CSTB	cistatin B
CSTC	cistatin C
MAP4	mikrotubulima pridruženi protein 4 (engl. <i>microtubule associated protein 4</i>)

3. UVOD

Sindrom karpalnog tunela (engl. *carpal tunnel syndrome* - CTS) je najčešća kompresijska neuropatija s incidencijom od čak 3% u općoj populaciji [1]. Svaki peti čovjek koji se žali na simptome kao što su bol, ukočenost ili trnci u predjelu šake ima CTS, a najčešće se kod bolesnika s tim simptomima postavi dijagnoza idiopatskog CTS-a (ICTS) [2]. Žene obolijevaju i do petnaest puta češće od muškaraca, a u Sjedinjenim američkim državama se govori o epidemiji CTS-a [3]. U Ujedinjenom Kraljevstvu prosječan broj dana izostanka s posla kod bolesnika s CTS-om je 27 dana godišnje što predstavlja značajan socioekonomski problem [4]. U Sjedinjenim američkim državama u 1995. godini je oko pet stotina tisuća bolesnika s CTS-om bilo podvrgnuto kirurškom liječenju što je zahtjevalo financijski trošak od oko dvije milijarde dolara tako da je CTS osim zdravstvenog i značajan ekonomski problem [5].

Simptomi CTS-a uzrokovani su kompresijom središnjeg živca (lat. *nervus medianus*) u karpalnom tunelu koji se nalazi u predjelu dlanske strane ručja. Kompresija živca usporava provođenje živčanih impulsa kroz živac u karpalnom tunelu što dovodi do karakterističnih simptoma poput boli, trnaca u inervacijskom području *n. medianusa* i motoričke slabosti šake. CTS se češće javlja u određenim obiteljima što ukazuje na mogućnost da neki genetski čimbenici doprinose razvoju ovog stanja. Međutim ponavljani pokreti u ručnom zglobu i šaci, kao što je na primjer tipkanje, također dovode do nastanka CTS-a. To ukazuje da i okolišni čimbenici imaju važnu ulogu u razvoju i nastanku CTS-a [5, 6]. Iako je CTS česta bolest, etiologija mu je uglavnom nepoznata tako da se najveći broj slučajeva označava kao idiopatski CTS (ICTS), a CTS donekle poznate etiologije označava se kao sekundarni CTS [6].

3.1. Anatomija karpalnog tunela

Karpalni tunel (lat. *canalis carpi*) je koštano – vezivni tjesnac na prednjoj (dlanskoj) strani korijena šake. Njegovo dno i dva zida čine kosti pešća (lat. *carpus*), a krov čini široka četvrtasta sveza – transverzalni karpalni ligament (lat. *ligamentum carpi transversum*; engl. *transversal carpal ligament* – TCL); lateralno tj. na palčanoj strani su čunasta kost (lat. *os scaphoideum*) i trapezoidna kost (lat. *os trapezoideum*), a medijalno tj. na strani lakatne kosti su graškasta kost (lat. *os pisiforme*) i kukasta kost (lat. *os hamatum*).

U karpalnom tunelu nalazi se devet fleksornih tetiva prstiju šake i to: tetiva mišića dugog pregibača palca (lat. *tendo m. flexor pollicis longus*) zatim četiri tetive mišića površnih pregibača drugog do petog prsta (lat. *tend. m. flexor diggitorum II – V superfitalis*), te četiri tetive mišića dubokih pregibača drugog do petog prsta (lat. *tend. m. flexor diggitorum II – V profundus*), središnji živac (lat. *nervus medianus*) i sinovija [7]. Središnji živac ulazi u karpalni tunel u središnjoj liniji ili neznatno radijalno. Mogu se naći i atipične pozicije središnjeg živca u sklopu anatomskih varijacija na što se uvijek mora misliti prilikom operacijskog zahvata dekompresije živca medianusa u karpalnom tunelu [8].

3.2. Klinička slika CTS-a

Bolest je klinički karakterizirana bolovima u predjelu šake i podlaktice, rjeđe nadlaktice, neugodnim peckanjem, bolovima ili utrnulosti u područjima distalnog inervacijskog područja središnjeg živca (*n. medianus*) tj. u predjelu palca, kažiprsta, srednjeg prsta, te radijalne strane prstenjaka. Opisuje se i smanjenje snage stiska (grube motorne snage) kao i redukcija fine motorike zahvaćene šake. Simptomi se obično pogoršavaju noću, a najveća se nespretnost u radu zahvaćene šake javlja tijekom dana, naročito kod aktivnosti koje zahtjevaju fleksiju ručnog zgloba [8, 9, 10].

Klinički kriteriji za postavljanje dijagnoze CTS-a su: a. utrnulost i bockanje u distribucijskom području *n. medianus*-a; b. utrnulost i bolovi tijekom noći; c. slabost i/ili atrofija mišića palčane strane dlana (grč. *thenar*); d. pozitivan Tinelov znak; e. pozitivan Phalenov test i f. gubitak sposobnosti razlikovanja dvije točke [10].

Tinelov test izvodi se laganim udaranjem (perkusijom) po dlanskoj strani karpalnog tunela, tj. iznad TCL-a. Ukoliko se perkusijom izazove osjet „škakljanja“ odnosno boli ili „mravinjanja“ u području palca, kažiprsta, srednjeg prsta i radijalne polovice prstenjaka tada se Tinelov test smatra pozitivnim.

Phalenov test izvodi se tako da ispitanik drži šake u fleksiji, pritišćući stražnje strane šaka jednu o drugu, između 30 - 60 sekundi. Tim manevrom povisuje se tlak u karpalnom tunelu i dolazi do pritiska na središnji živac između TCL-a i prednjeg ruba distalnog dijela palčane kosti. Kompresija *n. medianusa* u tom položaju kod osoba sa sindromom karpalnog tunela izaziva

karakteristične simptome žarenja, mravinjanja ili smanjenje osjeta u palcu, kažiprstu, srednjem prstu i radijalnoj polovici četvrtog prsta (prstenjaku) [11].

S obzirom na kliničke simptome i znakove CTS se klasificira u tri stadija:

Stadij 1 karakterizira često buđenje bolesnika uz osjećaj natečenosti i ukočenosti šake. Bolesnici se žale na bol koja se širi od ručnog zgloba do ramena, te na neugodno bockanje u šaci i prstima (lat. *brachialgia paraesthetica nocturna*). Trešnja ruke (znak zvrčke) ublažava simptome. Osjećaj ukočenosti ruke obično traje i tijekom jutra.

U stadiju 2 simptomi su prisutni i tijekom dana uglavnom kada bolesnikova šaka ostane duže vrijeme u istoj poziciji ili kada bolesnik više puta ponovi isti pokret u ručnom zglobu i šaci. Kako bolest napreduje bolesnici se žale na ispadanje predmeta iz šake radi toga što im je smanjen ili nedostatan osjet u prstima.

Stadij 3 je završni stadij CTS-a te ga odlikuje atrofija mišića palčane strane dlana. Senzorni simptomi u ovome stadiju (bockanje, trnjenje, bol i sl.) bolesti ponekad se mogu smanjiti. U trećem stadiju bolesti može se naći atrofija i slabost mišića kratkog odmicača palca (lat. *m. abductor pollicis brevis*) i mišića suprostavljača palca (lat. *m. opponens pollicis*). Unatoč poduzetoj kirurškoj terapiji u trećem stadiju bolesti oporavak živca često ne bude zadovoljavajući s kliničkog aspekta i na elektroneurografskom testiranju [12].

Pojedini bolesnici mogu imati atipične simptome CTS-a kao što su grčevi prilikom pisanja, umor ili samo bol u ramenu, zatim osjećaj hladnoće u prstima ili samo ukočenost u trećem prstu [13]. Ponekad ne mora biti nikakvih subjektivnih simptoma kod bolesnika s CTS-om nego se klinički nađe vidljiva atrofija tenara uz elektroneurografsku (ENG) potvrdu dijagnoze tj. denervaciju [10].

3.3. Etiologija

Iako je CTS česta bolest njegova etiologija je u najvećoj mjeri nepoznata, te ga se označava kao idiopatski CTS. Međutim postoje određeni faktori rizika koji su povezani s ovim stanjem, a najznačajniji od njih su dugotrajno držanje ruke odnosno šake u položaju fleksije i/ili ekstenzije, opetovano korištenje fleksorne muskulature, te izloženost šake vibracijama [14, 15, 16, 17].

Postoji i sekundarni CTS kojemu je etiologija donekle poznata, a javlja se uz različita klinička stanja koja povećavaju tlak u karpalnom tunelu kao što su abnormalnosti fleksornih tetiva,

abnormalnosti sinovije ili struktura u središnjem živcu, zatim uslijed lezija ili tumora koji zauzimaju prostor karpalnog tunela. Sekundarni CTS može se javiti i kod određenih bolesti koje zahvaćaju sinoviju kao što su dijabetes, reumatoidni artritis, sarkoidoza, gnojni tendosinovitis, tuberkuloza, *lupus eritematodes*, hipo- i hiper-tireoza, giht i amiloidoza [2]. Sindrom karpalnog tunela je ponekad češći u pojedinim (određenim) obiteljima što ukazuje na genetski doprinos CTS-u [6]. Sekundarni CTS može biti povezan sa sistemskom amiloidozom, tj. uzrokovan odlaganjem amiloida unutar živca i u sinoviju fleksornih tetiva [18]. Malo se zna o genetskim čimbenicima povezanim s CTS-om. Jedini gen koji se povezuje s CTS-om je transtiretin (TTR) u kojemu je više od 80 mutacija povezano s amiloidozama u različitim tkivima od kojih su neke povezane s CTS-om [18]. Trudnoća također može dovesti do razvoja perifernih neuropatija uključujući CTS tako da se govori o sekundarnom CTS-u u trudnoći [19].

3.4. Patofiziologija

Patofiziološki mehanizmi CTS-a su višestruki i uključuju mehaničku traumu, povećanje tlaka u karpalnom tunelu i ishemijsko oštećenje središnjeg živca unutar karpalnog tunela [20].

Normalni tlak u karpalnom tunelu iznosi 2-10 mm Hg [21]. Fleksija i ekstenzija u ručnom zglobu povećava tlak u karpalnom tunelu za 8-10 puta, stoga su ponavljajući pokreti u ručnom zglobu jedan od najvažnijih čimbenika rizika za razvoj CTS [22]. Važan proces u razvoju CTS-a je demijelinizacija središnjeg živca u karpalnom tunelu koja nastaje zbog opetovane izloženosti živca mehaničkim silama [22, 23]. Povišen tlak u karpalnom tunelu je nužan u izazivanju točkaste demijelinizacije živca koja dovodi do usporavanja provođenja živčanih impulsa. Ukoliko je kompresija stalno prisutna može doći do poremećaja u protoku krvi kroz živac koji može dovesti do epineuralnog edema. Prolongirani epineuralni edem može uzrokovati invaziju fibroblasta s posljedičnim formiranjem ožiljnog tkiva oko središnjeg živca, što dovodi do poremećaja u njegovoj provodljivosti [24].

Istraživanja magnetskom rezonancom (MR) kao i histološko-biomehaničke studije sugeriraju da je razvoj idiopatskog CTS-a povezan s abnormalnostima sinovijalnog tkiva unutar karpalnog kanala [25, 26, 27, 28]. Ponavljani i snažni pokreti ručnog zgloba i prstiju mogu dovesti do biokemijskih promjena u sinovijalnom tkivu karpalnog kanala, a te promjene onda dovode do nerazmjera između veličine i sadržaja karpalnog tunela i razvoja CTS-a [2]. Kod bolesnika s

ICTS-om pronađena je povećana reaktivnost glikozaminoglikana keratana u odnosu na zdrave ispitanike, što možda smanjuje sposobnost sinovije da se komprimira [28]. Histološka istraživanja sinovijalnog i subsinovijalnog tkiva oko fleksornih tetiva kod bolesnika s ICTS-om pokazala su da većina uzoraka analiziranog tkiva ima edem ili fibroznu promjenu, a u određenom broju istih pronađeni su znaci upalnih promjena [29, 30]. Pronađena je veća gustoća fibroblasta, povećana količina kolagenih vlakana i vaskularne proliferacije, a smanjen je sadržaj elastina oko sinovijalnih krvnih žila što ukazuje na kronične degenerativne promjene. Kakva je uloga upale u etiologiji idiopatskog CTS-a tj. razvoju edema i fibroznih promjena nije poznato. U bolesnika s ICTS-om pronađena je povećana razina upalnog citokina interleukina 6 (IL-6) u krvi i u sinovijalnom tkivu karpalnog tunela [31, 32, 33, 34]. Također, u sinovijalnom tkivu bolesnika s ICTS-om povećan je izražaj tvari P (SP), neurokina koji ima ulogu u pojavi boli i upali. Budući da nesteroidni protuupalni lijekovi i lokalne injekcije kortikosteroida smanjuju ili eliminiraju simptome CTS-a, lokalna upalna zbivanja mogla bi biti važan faktor u etiologiji idiopatskog CTS-a, a nisu dovoljno proučavana [3].

3.5. Postavljanje dijagnoze CTS-a

Dijagnoza CTS-a postavlja se na temelju anamneze i kliničke slike, te dijagnostičkih testova. Klinički kriteriji za CTS su: a. utrnulost i bockanje u inervacijskom području n. medianusa; b. noćna utrnulost i bolovi; c. slabost i/ili atrofija mišića palčane strane dlana; d. pozitivan Tinelov znak; e. pozitivan Phalenov test i f. gubitak sposobnosti razlikovanja dvije točke [11].

Dijagnostički neurofiziološki testovi – elektroneurografija (ENG) utvrđuju brzinu provođenja živčanih signala središnjeg živca. Pri postavljanju dijagnoze ponekad se koriste ultrazvučni pregled i magnetska rezonanca [35, 36, 37].

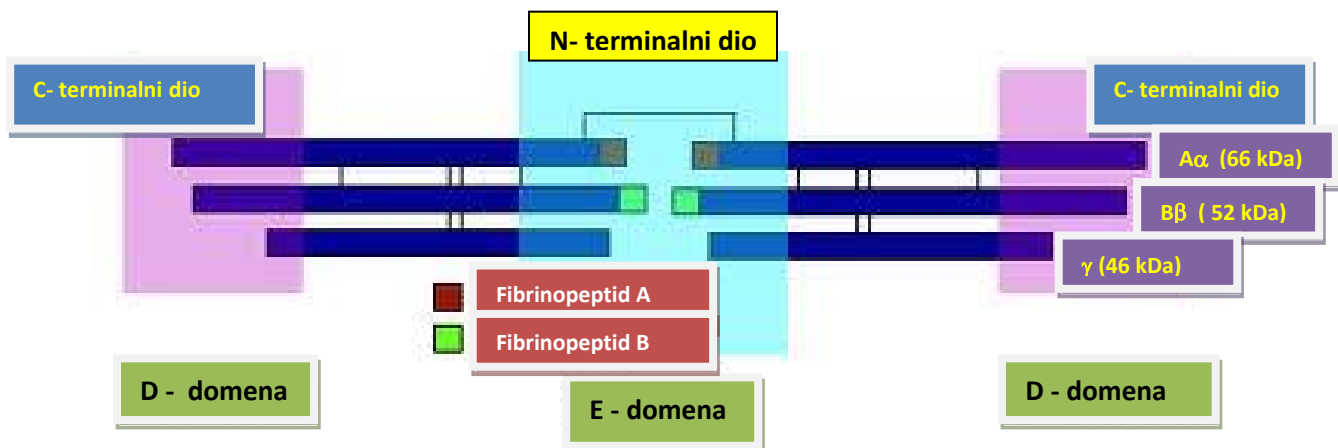
3.6. Liječenje CTS-a

Liječenje sindroma karpalnog tunela je u ranom stadiju konzervativno i to: udlagama, lokalnim injekcijama i/ili oralnim uzimanjem kortikosteroida, vitaminom B6 i B12, te nesteroidnim protuupalnim lijekovima. U kasnijem stadiju bolesti, kada konzervativno liječenje nije donijelo poboljšanja, pristupa se kirurškom liječenju koje se sastoji od presijecanja ili izrezivanja dijela

transverzalnog karpalnog ligamenta. Kirurška dekompresija karpalnog tunela i središnjeg živca je optimalna terapijska metoda [38, 39].

3.7. Fibrinogen

Fibrinogen (faktor zgrušavanja I) je glikoprotein plazme, molekularne mase 340 kDa koji se sintetizira u hepatocitima. Normalna koncentracija fibrinogena u plazmi iznosi od 1,8 g/L do 3,5 g/L. Fibrinogen je heksamerni homodimer koji sadržava dva istovjetna dijela sastavljena od tri različita polipeptidna lanca i to $A\alpha$, $B\beta$ i γ (Slika 1). Lanci su međusobno povezani disulfidnim vezama koje se uspostavljaju između N-terminalnih dijelova tih triju lanaca. C-terminalni dijelovi α , β i γ lanaca sadrže domenu D koja služi kao jedinica za prepoznavanje. Na polipeptidnim lancima $A\alpha$ i $B\beta$ nalaze se mali peptidni slijedovi koji se nazivaju fibrinopeptid A i fibrinopeptid B, a čija je uloga sprječavanje spontane polimerizacije fibrinogena [40].



Slika 1: Shematski prikaz molekule fibrinogena. Fibrinogen je građen od tri različita polipeptidna lanca $A\alpha$, $B\beta$ i γ , a koji se u funkcionalnoj molekuli fibrinogena nalaze u duplikatima, te su međusobno povezani disulfidnim vezama. Proteinski lanci tvore domene D i E.

Tri fibrinogenska lanca kodirana su s tri različita gena i to: FGA gen za lanac $A\alpha$, FGB gen za lanac $B\beta$ i FGG gen za γ lanac [41]. Važna uloga fibrinogena kao glavne bjelančevine u zgrušavanju krvi očituje se u pretvorbi topljivog fibrinogena u netopljivi fibrin i to kroz tri stadija. Prvo, fibrinogen podliježe ograničenoj proteolizi trombinom (odcjepljivanje fibrinopeptida A i B) što se događa u ranijim fazama procesa zgrušavanja krvi. Tako nastali

fibrinski monomeri spontano se polimeriziraju pomoću elektrostatskih sila u netopljive fibrinske lance. Na kraju procesa stvaranja ugruška, fibrinski monomeri, koji tvore fibrinske lance, kovalentno se povezuju pomoću aktiviranog faktora stabiliziranja fibrina (faktor koagulacije XIIIa) čime se stvara čvrsti ugrušak [40].

Povećana koncentracija fibrinogena u plazmi može se naći u mnogim bolestima, posebice onima povezanim s trombozom, upalnim zbivanjima, oštećenjima tkiva, tumorima i neuropatološkim zbivanjima. Smatra se da u tim bolestima fibrinogen djeluje kao tzv. reaktant akutne faze, tj. kao plazmatski protein čija se koncentracija u stresu ili zbog bolesti povećava [40]. Proinflatorna funkcija fibrinogena (fibrina) očituje se njegovom sposobnošću vezanja za imune stanice i njihovo aktiviranje. U zadnje vrijeme pokazano je da fibrinogen nije samo pokazatelj proupalnog stanja organizma nego je i indikator visokog rizika za razvoj vaskularnih inflamatornih bolesti kao što su hipertenzija i ateroskleroza (fibrinogen i njegovi produkti otkriveni su unutar aterosklerotskih plakova) [42]. Isto tako povišena razina fibrinogena u plazmi može se naći u normalnoj trudnoći. Zadnjih nekoliko godina uočava se i važna uloga fibrinogena u patogenezi neurodegenerativnih bolesti koje su karakterizirane sa stvaranjem amiloidnih nakupina. Među neurodegenerativnim bolestima u kojima fibrinogen ima važnu ulogu ističu se Alzheimerova bolest, multipla skleroza i obiteljska amiloidna polineuropatija [43, 44]. Također je važna proupalna uloga fibrinogena u bolestima stijenki krvnih žila, moždanom udaru, ozljedama leđne moždine, traumi mozga, reumatoidnom artritisu, bakterijskim infekcijama, kolitisu, fibrozi bubrega i pluća, Duchennenovoj mišićnoj distrofiji i kod nekoliko tipova karcinoma [45]. Genetskim i farmakološkim istraživanjima rasvjetljava se uloga fibrinogena kao značajnog čimbenika koji određuje opseg lokalne ili sistemske upalne reakcije. Zaključno, fibrinogen postaje biljeg vaskularnog oštećenja, važna signalna molekula s brojnim funkcijama poput: održavanja ravnoteže između zaustavljanja krvarenja i tromboze, zgrušavanja krvi i fibroznih promjena, zaštita od infekcije ali i prekomjerne upalne reakcije [40]. Za pretpostaviti je da će se u skoroj budućnosti otkriti i druge važne funkcije fibrinogena.

3.8. Problematika istraživanja

Neka ranija istraživanja dala su naslutiti da u patogenezi ICTS-a upalna zbivanja imaju određenu ulogu ali nikada nisu temeljito ispitana. U ovoj studiji detaljno su proučena upalna događanja lokalno – u tkivu TCL-a, te sistemske upalne promjene u krvi ispitanika. U krvi bolesnika s ICTS-om pronađena je povišena koncentracija proupalnog i hemostatskog proteina fibrinogena dok ostali markeri sistemske upale: sedimentacija eritrocita (SE), C-reaktivni protein (CRP) i leukociti (L) nisu bili povišeni. U tkivu TCL-a smo izmjerili izražaj najvažnijih pro-upalnih gena i ustanovili odsutnost upalnog odgovora. Cilj istraživanja bio je utvrditi ulogu upalnih procesa, lokalnih i sistemskih, u etiopatogenezi ICTS-a.

3.9. Hipoteze

Početne hipoteze istraživanja bile su:

- sistemski upalni mehanizmi sudjeluju u razvoju ICTS-a
- prisutna su lokalna upalna zbivanja u tkivu TCL-a oboljelih od ICTS-a

Tijekom izvođenja studije, a temeljem dobivenih rezultata postavljene su dodatne hipoteze i to:

- postoji taloženje fibrinogena u TCL-u bolesnika s ICTS-om
- ti talozi imaju karakter amiloida
- u talozima su prisutni i drugi proteini koji su tipični za amiloid

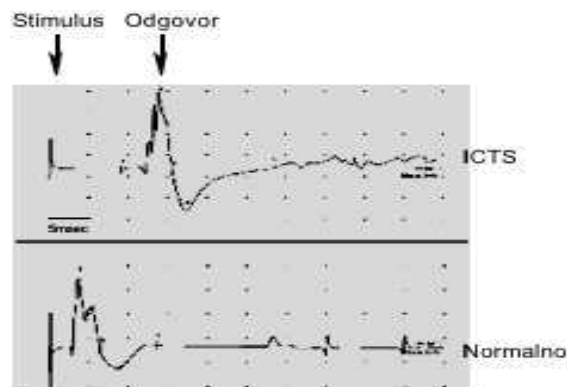
4. METODE I MATERIJALI

4.1. Ispitanici i etičnost postupaka

Istraživanja su izvedena na Kliničkom odjelu za plastičnu kirurgiju i opekline KBC Split, na Katedri za imunologiju i medicinsku genetiku Medicinskog fakulteta sveučilišta u Splitu, ordinaciji obiteljske medicine Anke Košić Mešin, dr.med. u Splitu, Klinici za ženske bolesti i porode KBC Split te na Institutu za humanu genetiku sveučilišta u Ulmu u Njemačkoj. Postupci korišteni u istraživanjima prethodno su odobreni od strane Etičkog povjerenstva KBC Split. Svi istraživački postupci bili su u skladu s Helsinškom deklaracijom o postupanju s ljudima tijekom istraživanja. Svaki pojedinačni postupak i mogući rizik detaljno je pojašnjen svakom ispitaniku, kao i mogućnost da u svakom trenutku bez ikakvih posljedica mogu napustiti istraživanje. Svi ispitanici su pročitali i potpisali obrazac o informiranom pristanku za sudjelovanje u znanstvenom istraživanju.

4.2. Metode prisutne u studiji

Svi ispitanici koji su primljeni na Klinički odjel za plastičnu kirurgiju i opekline prema vremenu javljanja u ambulantu za plastičnu kirurgiju radi operacijskog liječenja CTS-a su uradili prijeoperacijski ENG (Slika 2) u kojemu je verificirano da se radi o CTS-u.



Slika 2. Elektroneurografska (ENG) analiza ispitanika. Slika pokazuje rezultate karakterističnog ENG očitovanja kod osobe oboljele od ICTS-a i zdravog ispitanika. Prva strelica pokazuje električni stimulus proksimalno od TCL-a, a druga strelica električni impuls – odgovor distalno od TCL-a. Vidljivo je sporije putovanje živčanog signala (latencija) u ispitanika s ICTS-om.

Bolesnici koji su imali isključujuće faktore isključeni su iz studije. Svim ispitanicima je izvađena krv (u vremenu od 8 – 10 sati) u kojoj se je određivala koncentracija sistemskih upalnih biljega (SE, CRP i fibrinogena), broj leukocita s diferencijalnom krvnom slikom (DKS) te vrijeme krvarenja (VK). Svim ispitanicima je urađena operacija u lokalnoj anesteziji i blijedoj stazi i ekscidirani komadić TCL-a je pohranjen u tekući dušik, u periodu od 5 minuta.

U prikupljenom biološkom materijalu određivan je izražaj upalnih biljega te sastav bjelančevina, a depoziti fibrinogena u transverzalnom karpalnom ligamentu (TCL) su analizirani imunohistokemijskom metodom, *western blot*-om i masenom spektrometrijom (pogledati dolje). Interakcija fibrinogena s drugim bjelančevinama testirana je imunoprecipitacijskim esejom.

Kontrolnim ispitanicima je uzimanje bioloških materijala kao i analiza napravljena na isti način i po istom protokolu kao i ispitanicima koji boluju od ICTS-a.

Protokol studije:

1. određivanje koncentracije sistemskih upalnih biljega u krvi
2. operacija
3. mjerenje izražaja lokalnih biljega upale u TCL-u i kontrolnim tkivima
4. analiza proteina u TCL-u
5. analiza gena

4.2.1. Ispitanici

Ispitanici su bili svi bolesnici s ICTS-om koji su primljeni na Klinički odjel za plastičnu kirurgiju i opeklone KBC Split radi operacijskog liječenja u periodu od prosinca 2010. godine do veljače 2012. godine, a koji nisu imali isključujuće čimbenike. Isključujući čimbenici za bolesnike s ICTS-om i kontrolne ispitanike su bili: sekundarni CTS, dijabetes, autoimune bolesti, upalne bolesti, bolesti zgrušavanja krvi i maligne bolesti. Jedan ispitanik s ICTS-om koji nije imao isključujuće čimbenike je isključen iz studije jer nije pristao sudjelovati u istraživanju. Tri bolesnika su nakon operacije isključeni iz studije jer su imali tumore u regiji karpalnog tunela (sekundarni CTS).

Tablica 1. Broj analiziranih ispitanika, njihova srednja životna dob i spol.

	iCTS pacijenti	Kontrola
Broj ispitanika	71	68
Godine (srednja vrijednost \pm SD)	59 \pm 11,2	55 \pm 11,3
Spol (ženski:muški)	56:15	54:14

Dijagnoza ICTS-a je kod svih operiranih ispitanika postavljena na temelju anamneze, kliničke slike i ENG evaluacije od strane specijaliste neurologa.

Kontrolnu skupinu za žene oboljele od ICTS-a činile su:

1. ispitanice koje su primljene na Klinički odjel za plastičnu kirurgiju i opekline radi operacije benignih tumora i estetskih zahvata, te ne-hospitalizirane žene koje su zadovoljile sve kriterije predviđene za kontrolne ispitanice. Kod tih se je ispitanica određivala razina upalnih markera u krvi (i uspoređivala s vrijednostima istih markera u krvi kod bolesnica operiranih od ICTS-a), a bile su usklađene po dobi s bolesnicama s ICTS-om.
2. bolesnice koje su primljene na Kliniku za ginekologiju KBC-a Split radi operacije ne-malignih bolesti maternice (ciste, miomi, endometrioza). Kod tih bolesnica se je određivao izražaj upalnih markera u širokoj materničnoj svezi (lat. *lig. latum uteri*) i uspoređivao s izražajem upalnih markera u TCL-u bolesnica s ICTS-om.

Kontrolna skupina za bolesnice oboljele od ICTS-a dijeli se u dvije podgrupe jer se ne može formirati kontrolna grupa ispitanica kod kojih bi se, kao kod oboljelih ispitanica, prikupio sav biološki materijal potreban za analizu (uzorak TCL-a i krv). Osnovni razlog za takvu razdiobu jest potreba za zamrzavanjem uzorka tkiva u tekućem dušiku unutar pet minuta od trenutka resekcije, a radi očuvanja tkivne mRNA (zbog čega kao kontrolne uzorke nije moguće koristiti TCL s kadavera jer bi kadaverični TCL kompromitirao kvalitetu i količinu bioloških molekula tj. ne bi bio adekvatna kontrola TCL-u koji je spremljen u tekući dušik odmah nakon uzimanja).

Kod kontrolne grupe 1. nije moguće (medicinski i etički razlozi) uzeti uzorak TCL-a pa je kod njih mjerena razina sistemskih upalnih markera. Te su ispitanice po dobi usklađene s oboljelima od idiopatskog CTS. Kao optimalan kontrolni ligament za mjerenje genske aktivnosti upalnih

biljega koristila se je široka maternična sveza koji se uobičajeno resekira pri operaciji maternice - grupa 2.

Kontrolnu skupinu za muškarce oboljele od idiopatskog CTS-a činili su bolesnici primljeni na Klinički odjel za plastičnu kirurgiju i opekline radi operacije Dupuytrenove kontrakture. Kod tih ispitanika se je određivala koncentracija upalnih markera u krvi, te izražaj upalnih markera u TCL-u. Kako je ICTS znatno rjeđi kod muškaraca, studija sadržava manji broj muških ispitanika, a više nego što predviđa izračun o snazi studije i veličini uzorka.

Operacijske zahvate radili su iskusni kirurzi koristeći isključivo niže navedenu operacijsku tehniku što je homogeniziralo uzorke. Sva mjerenja radio je mali broj iskusnih djelatnika što je omogućilo optimalne uvjete ispitivanja.

4.2.2. Postupci

4.2.2.1. Operacijske tehnike:

1. Operacije idiopatskog CTS-a izvođene su u blijedoj stazi i lokalnoj anesteziji (2% Lidocain). Incizijom kože i potkožja u obliku slova S pristupilo bi se na središnji živac u predjelu volarne strane distalne podlaktice, tj. proksimalnog ulaza u karpalni tunel. Nakon mjerenja debljine TCL-a (koristeći ravvalo s milimetarskom skalom) uradila bi se ekscizija dijela TCL-a u širini od 2 mm za patohistološku analizu (formalin) i za analizu mRNA i proteina (tekući dušik).
2. Operacije Dupuytrenove kontrakture izvođene su u blijedoj stazi. Incizijom kože i potkožja na dlanu i prstima odstranile bi se fibrozne promjene iz dlana i prstiju zajedno s dijelom TCL-a, koji je bio fizički povezan s tim promjenama i to za patohistološku analizu (formalin), te za analizu mRNA i proteina (tekući dušik).
3. Operacije na maternici izvođene su kroz laparotomijski rez tijekom kojih bi se odvojio uterus od susjednih struktura (tijekom histerektomije), pri čemu bi se prikupio komadić široke maternične sveze (lat. *ligamentum latum uteri*) za analizu mRNA i proteina.

4.2.2.2. Tehnike mjerenja sistemskih upalnih biljega i vremena krvarenja

1. Broj leukocita i diferencijalna krvna slika (DKS) određivani su multiparametarskim hematološkim analizatorom ADVIA 2120 (Siemens Healthcare).
2. Sedimentacija eritrocita (SE) određivana je metodom po Westergreenu i izražena je u mm/h.
3. Koncentracija C reaktivnog proteina u krvi (CRP) određivana je imuno-turbidimetrijskom metodom na biokemijskom analizatoru OLYMPUS (Latex test), a rezultati su izraženi u mg/L.
4. Koncentracija fibrinogena u krvi se određivala Multifibren U Testom (Siemens), a rezultati su izraženi u g/L.
5. Vrijeme krvarenja izračunavano je modificiranom metodom po Dukeu na način da bi se probila jagodica četvrtog prsta 1-2 mm dubokim rezom i mjerilo bi se vrijeme dok se krvarenje ne bi zaustavilo.

4.2.2.3. Masena spektrometrija (MS)

Bjelančevine (100 µg) koje su izolirane iz TCL-a su podijeljene na 1D NuPAGE Bis-Tris 4%–12% gradient gel (Invitrogen). Nakon razdvajanja gel se prereže u 10 kriški te se učini digestija tripsinom [46]. Tako dobivena mješavina peptida analizirana je nano-LC_MS metodom koristeći LTQ Orbitrap XL maseni spektrometar (Thermo Fisher Scientific). Dobiveni podatci MS spektra analizirani su uz pomoć softverskog paketa MaxQuant [47] - verzija 1.2.2.9. MS/MS spektri pretraživani su uz pomoć Andromeda softverskog pretraživača koristeći humanu bazu podataka - ipi.HUMAN.v.3.84 [48].

4.2.2.4. Imunohistokemija

Nakon fiksacije tkivo je bilo uklopljeno u parafin i narezano u sekcije debljine 5 µm. Nakon deparafinizacije sekcije su bile tretirane protutijelima specifičnim za fibrinogen i transtiretin. Nakon inkubacije preko noći primarna protutijela su uklonjena puferom PBS, a sekcije tretirane sa sekundarnim protutijelom koje je bilo obilježeno enzimom *horseradish peroxidase* (HRP). Zatim je na sekcije primijenjen diaminobenzidin (DAB) koji je supstrat za HRP. Slajdovi sa sekcijama su zatim obojeni hematoksilinom, a intenzitet smeđeg obojenja (koje potiče od DAB-a) kao pokazatelj prisutnosti proteina utvrđen je korištenjem Axiovision mikroskopa (Carl Zeiss).

Bojanje sekcija metodom Congo red je standardna procedura za dokazivanje amiloidnih nakupina [49]. Nakon bojenja sekcije su analizirane polarizacijskim mikroskopom, a amiloidni depoziti su pokazivali karakteristično zeleno obojenje.

4.2.2.5. Western blot, imunoprecipitacija (IP) i protutijela.

Tkivo TCL-a je homogenizirano u Trizolu (Invitrogen), a proteini su izolirani nakon što su iz tkiva izdvojene molekule mRNA i DNA, a prema protokolu firme Invitrogen (http://tools.invitrogen.com/content/sfs/productnotes/F_Trizol%20and%20Trizol%20LS-041018-RD-TL-HL0506021.pdf). Nakon izolacije proteini su otopljeni u puferu za liziranje (50 mM Tris, 150 mM NaCl, 1 mM EDTA and 0.5% NP40, pH 7.4) koji je sadržavao proteazne inhibitore. Proteinski lizati su razlučeni elektroforezom, metodom SDS-PAGE, te su analizirani s protutijelima protiv fibrinogena, transtiretina i α -synucleina u postupku koji se zove *western blot* [50]. Za imunoprecipitacijski pokus proteinski lizati su inkubirani preko noći s odgovarajućim protutijelom na 4°C, a nakon toga su proteinske interakcije analizirane metodom *western blot*. Protutijela koja su se koristila u ovoj studiji su: anti-fibrinogen (Abcam, ab34269), anti-TTR (DAKO, A0002), anti-alpha-Synuclein (Invitrogen, LB509), te sekundarno protu-mišje protutijelo (BioRad, 170-6516), te protu-zečje protutijelo (Daco, P0448). Sekundarna su protutijela bila obilježena s HRP-om.

4.2.2.6. Lančana reakcija polimerazom u stvarnom vremenu (RT-PCR), sekvenciranje gena kandidata i analiza polimorfizma jednog nukleotida (SNP)

Glasnička RNA molekula (mRNA) izolirana je iz homogeniziranog smrznutog tkiva s Trizolom (Invitrogen) koristeći protokol koji je naveden u sekciji 4.2.2.5. Komplementarna DNA (cDNA) je generirana s oligo dT polimerima i reverznom transkriptazom (High Capacity cDNA Reverse Transcription KIT, Applied biosystem) prema uputama proizvođača. Dobivena cDNA je uključena u RT-PCR reakciju u kojoj su korištene specifične začetnice (engl. *primers*) i kemikalije potrebne za RT-PCR reakciju - SYBR Green PCR Master MIX (Applied Biosystem). Analiza je napravljena na instrumentu Applied Biosystem 7500. Sekvence začetnica korištene za RT-PCR analizu bile su:

CTTTCTGAACACATGCACGGCCAC i TCCTTCAGCTAGAAAGTCACCTT za FGA;
TCTCATTCAACCTGACAGTTCTG i CCATTTCTGCCAAAGTCAAC za FGB;
CGATGGGTCTGGAAATGGATG i CATATGGGATGGCAGACTGTG za FGG;
AAGGTGACCTCCAAGTGTGG i GGACGTGGGTGATATTGTCC za MAPT;
CTGCTGCTGAGAAAACCAA i CTCCTTGGTTTTGGAGCCTA za SNCA;
GCACACCCTAAAGCATTTCG i CGCTCATAAATCACACGGAGG za APP;
TTGCTGGTCACATTCCTGG i AGGTAATCCCAAAGCGACC za APOE;
TCAAAGTTCTAGATGCTGTCCG i CTTTCTGAACACATGCACGGCCAC za TTR;
CCCATTGTTCCCGGTTTCC i AATTGCTCTGGTCACTTCTCC za PECAM;
AAAAGATCTACATCCACCCAG i CCACGTCTCCTTCAGGTTG za F2;
GCAAATGTGAGGAGGACGA i TTCCATTCCCAGTCTTGAC za PLG;
TGGAGGTGCTTCTCATGCAA i AATGGCAGAATTTGGCTGTTT za RPS23.

Razina izražaja RPS23 gena korištena je za normalizaciju izražaja testiranih gena. Reakcije su izvedene u duplikatima, a izračun razine genskog izražaja utvrđen je korištenjem uobičajene formule $F = 2^{\Delta Ct}$; gdje je (F) veličina promjene (engl. *fold change*), a ΔCt je razlika između srednje vrijednosti Ct (engl. *threshold cycle*) ciklusa RT-PCR reakcije u kojemu se dosegne zadani prag vrijednosti za RPS23 i srednje Ct vrijednosti za testirani gen [51].

Za analizu sekvence gena kandidata dizajnirane su začetnice prema GenBank referencama i to: NG_008832.1 (FGA), NG_008833.1 (FGB), NG_008834.1 (FGG), NG_011640.1 (IL6) i NG_009490.1 (TTR). Dobiveni produkti sekvencirani su na ABI 3730 instrumentu (Applied Biosystems) te su analizirani pomoću Seqman softvera (DNASTAR Lasergene). Za genotipizaciju dvaju SNP (engl. *single nucleotide polymorphism*) polimorfizama u promotorskoj regiji gena za fibrinogen B korištene su začetnice: 5'-GGGTCTTTCTGATGTGTATTTTCA-3' i 5'-GGGAAGTTAGGGCACTCCTC-3' za SNP rs 1800790 (455 G/A); te 5'-CGGAGCTTGTGTAGTTTCCA-3' i 5'-TTGGTTCACTTGTGGCTGA-3 za SNP rs 1800787 (-148 C/T). Dobiveni PCR proizvodi su pocijepani s restriksijskim enzimima HaeIII and HindIII, a dobiveni fragmenti su analizirani na 3% - om agaroznom gelu obojenom etidium bromidom.

4.2.2.7. Statistička analiza

Za izračun veličine uzorka korištena je Lehrova jednadžba uz zadane vrijednosti $\alpha=0,05$ (pogreška vrste I) i $\beta=0,1$ (pogreška vrste II). Veličina uzorka temelji se na promjeni razine fibrinogena izmjerenog u prikupljenim uzorcima i to u 71 bolesnika s ICTS-om, te u 68 kontrolnih ispitanika. Prema Lehrovoj jednadžbi, minimalan broj ispitanika iznosi 11 (uz navedenu razinu značajnosti od 0,05 i snagu testa od 90%). Razina značajnosti utvrđena je Student t-testom koji je slobodno dostupan na internet adresi <http://studentsttest.com>. Vrijednosti $p \leq 0,05$ prihvaćane su kao statistički značajne.

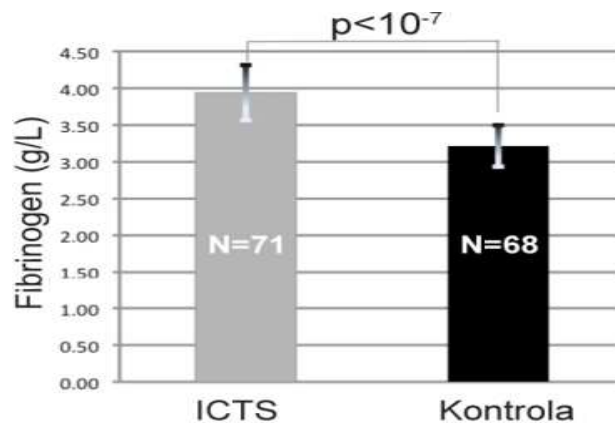
4.3. Materijali

1. ADVIA 2120 - analizator za određivanje leukocita
2. OLYMPUS 2700 - instrument za određivanje CRP-a
3. BCS-XP - analizator za određivanje fibrinogena
4. Single Step cDNA kit, BioRad
5. Primer Express 3 program za dizajniranje začetnica
6. SybrGreen (BioRad) – kemikalija za QT-PCR
7. Applied Biosystems 7500 – QT-PCR instrument
8. Olympus BX 40 – mikroskop
9. Orbitrap LC/MS (ThermoScientific) – instrument za analizu proteina

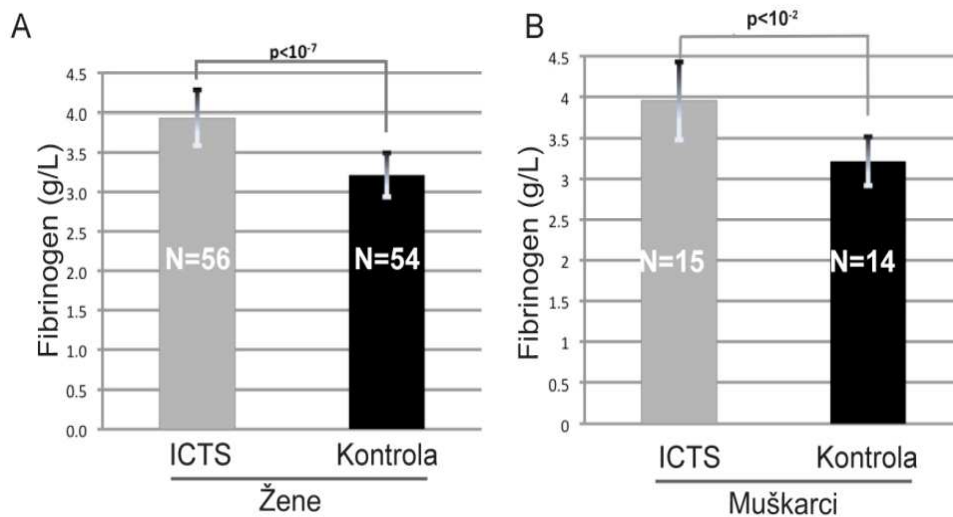
5. REZULTATI

U studiji je analizirano 71 ispitanika s ICTS-om i 68 kontrolnih ispitanika. Prosječna životna dob ispitanika bila je 57 godina. Žene su činile oko 80% ispitanika (Tablica 1). Dijagnoza ICTS-a temeljena je na anamnestičkim podacima i kliničkim simptomima, a u svakog ispitanika bila je potvrđena elektroneurografijom kojom su određivane brzina provođenja i latencija živčanog impulsa. Pacijenti s povećanom latencijom provođenja živčanih impulsa su dijagnosticirani kao ICTS.

Prije operacije svim ispitanicima je određena koncentracija upalnih parametara u krvi (SE, CRP, L, DKS, fibrinogen), te je pronađeno da je koncentracija fibrinogena u plazmi značajno povećana u ispitanika s ICTS-om u odnosu na kontrolne ispitanike (Slika 3) i to jednako kod ženskih i muških ispitanika (Slika 4).

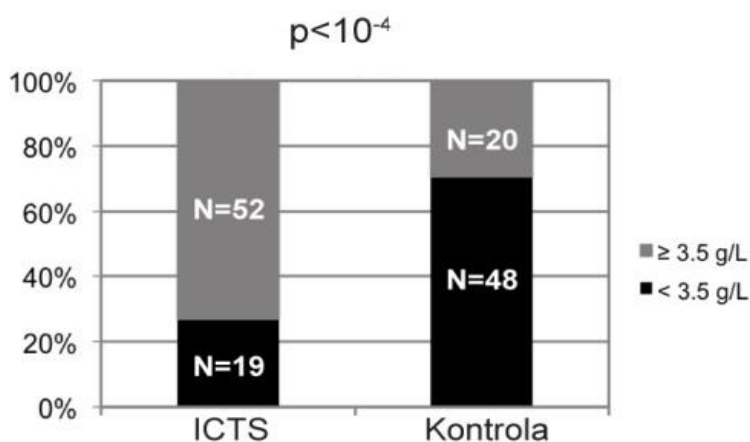


Slika 3. Koncentracija fibrinogena u plazmi ispitanika s ICTS-om i kontrolnih ispitanika. Koncentracija fibrinogena je viša u ispitanika s ICTS, nego u kontrolnih osoba (3,94 g/L prema 3,22 g/L; $p < 10^{-7}$).



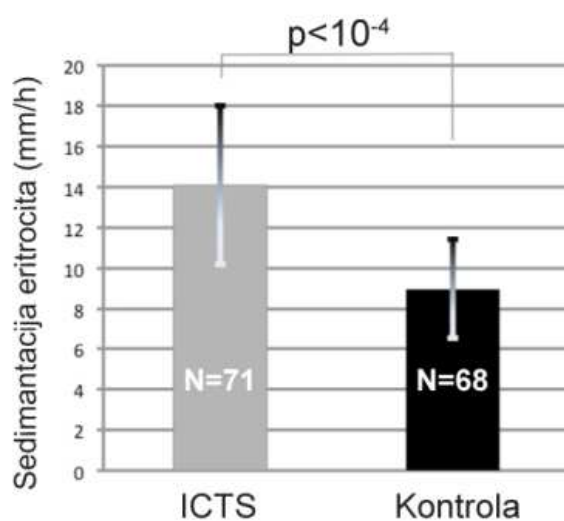
Slika 4. Koncentracija fibrinogena u plazmi u žena i muškaraca oboljelih od ICTS-a i kontrolnih ispitanika. A. Koncentracija fibrinogena u plazmi žena oboljelih od ICTS-a viša je od koncentracije u kontrolnih ispitanica (3,94 g/L prema 3,22 g/L; $p < 10^{-7}$). B. Koncentracija fibrinogena u plazmi muškarca oboljelih od ICTS-a viša je od njegove koncentracije u kontrolnih ispitanika (3,95 g/L prema 3,22 g/L; $p < 10^{-2}$).

Koncentracija fibrinogena u plazmi bila je povišena iznad referentne vrijednosti od 3,5 g/L u 73% bolesnika s ICTS-om dok je kod 27% kontrolnih ispitanika koncentracija fibrinogena u plazmi bila iznad referentne vrijednosti od 3,5 g/L (Slika 5).



Slika 5. Udio ispitanika s povišenom koncentracijom fibrinogena u plazmi. Povišene vrijednosti fibrinogena u krvi (veće od 3,5 g/L) ima veći udio bolesnika s ICTS-om u odnosu na kontrolne ispitanike (73% prema 27%; $p < 10^{-4}$).

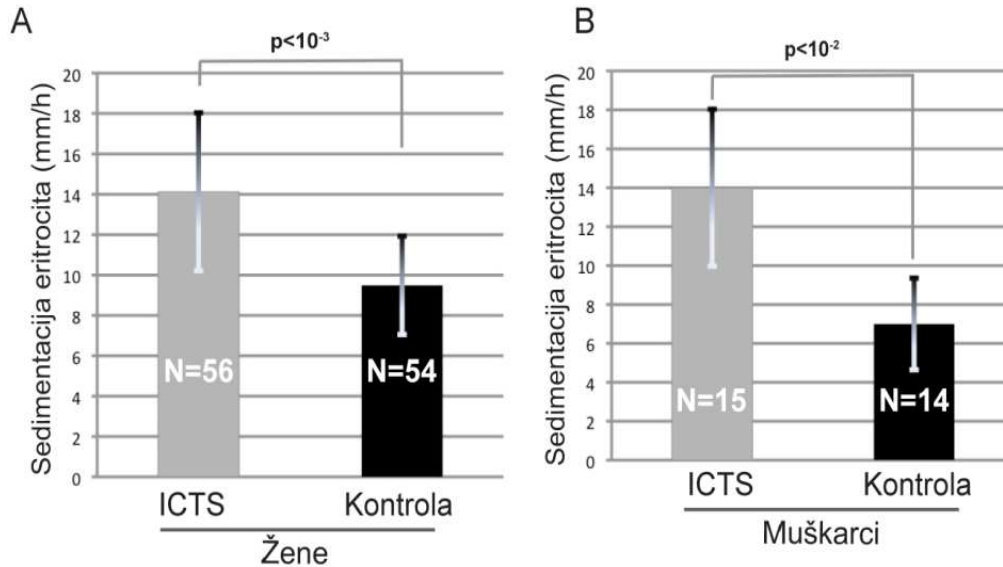
Povišena razina fibrinogena remeti elektrostatske osobine i sedimentaciju eritrocita [52], stoga je kod svih ispitanika određivana sedimentacija eritrocita (SE). Kod bolesnika s ICTS-om pronađena je ubrzana SE u odnosu na kontrolne ispitanike, što je u skladu s nalazom povišene razine fibrinogena u plazmi. Sedimentacija eritrocita je bila u granicama referentnih kliničkih vrijednosti i kod bolesnika s ICTS-om i u kontrolnih bolesnika, ali je u bolesnika s ICTS-om bila značajnije brža nego u kontrolnih ispitanika (Slika 6).



Slika 6. Brzina sedimentacije eritrocita u ispitanika s ICTS-om i kontrolnih ispitanika.

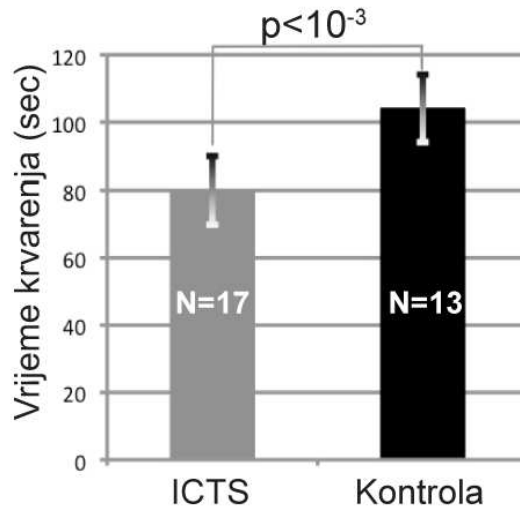
Sedimentacija eritrocita brža je kod ispitanika s ICTS-om nego u kontrolnih ispitanika (14,10 mm/h prema 8,97 mm/h; $p < 10^{-4}$).

Porast brzine SE kod ispitanika s ICTS-om jednak je i kod muškaraca i kod žena (Slika 7).



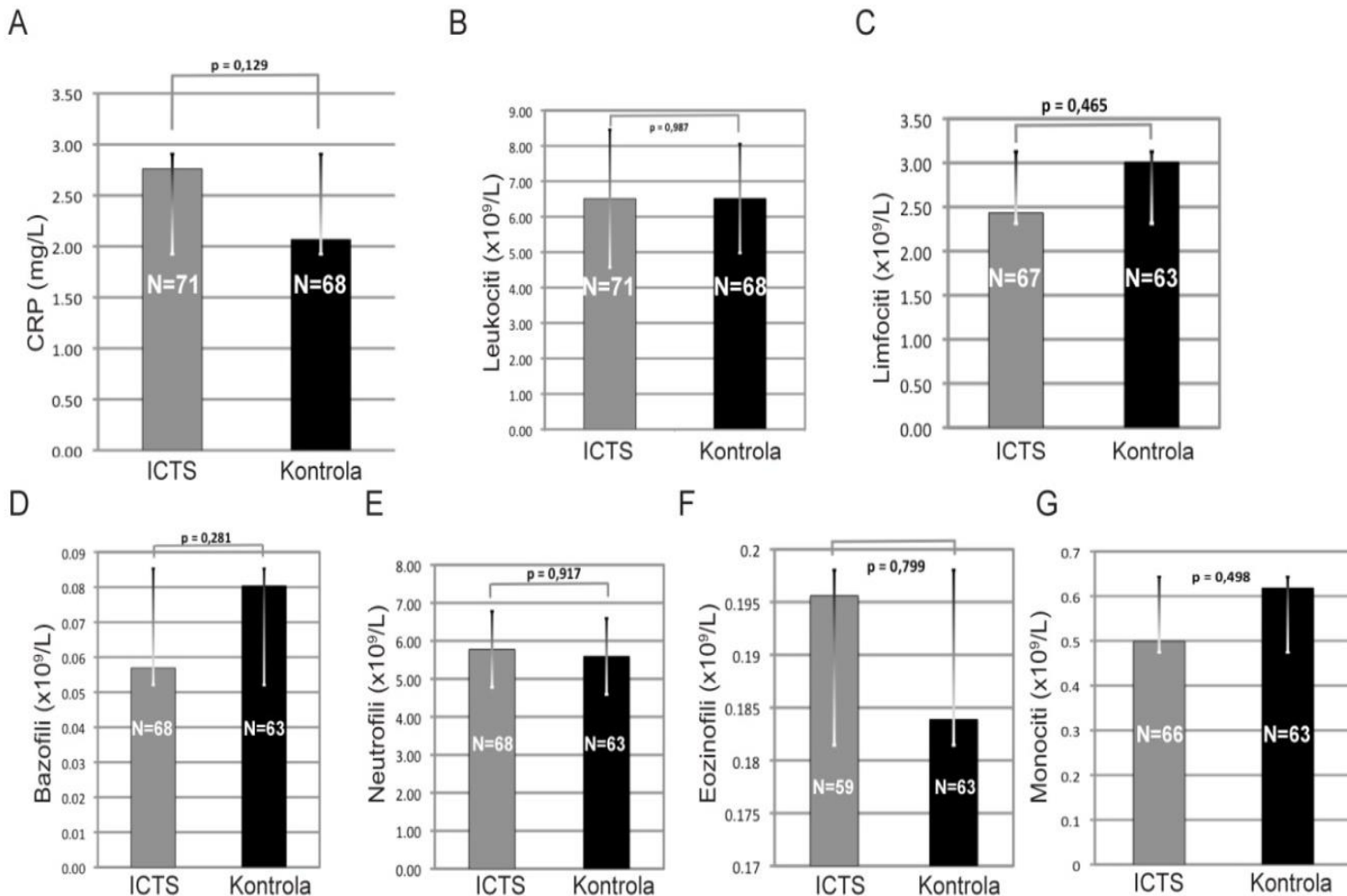
Slika 7. Brzina sedimentacije eritrocita u žena i muškaraca oboljelih od ICTS-a i kontrolnih ispitanika. A. Brzina sedimentacije eritrocita u žena oboljelih od ICTS-a je veća nego u kontrolnih ispitanika (14,13 mm/h prema 9,50 mm/h; $p < 10^{-3}$). **B.** Brzina sedimentacije eritrocita u muškaraca oboljelih od ICTS-a veća je nego u kontrolnih ispitanika (14,00 mm/h prema 7,00 mm/h; $p < 10^{-2}$)

Fibrinogen je ključan čimbenik zgrušavanja krvi (faktor I) stoga smo testirali utječe li povišena razina fibrinogena kod osoba s ICTS-om na vrijeme krvarenja [53]. Povišena razina fibrinogena u krvi u bolesnika s ICTS-om je bila povezana s kraćim vremenom krvarenja u odnosu na kontrolne ispitanike (Slika 8).



Slika 8. Vrijeme krvarenja u ispitanika s ICTS-om i kontrolnih ispitanika. Vrijeme krvarenja kod osoba oboljelih od ICTS-a je kraće nego u kontrolnih ispitanika (79,88 sec prema 104,08 sec; $p < 10^{-3}$).

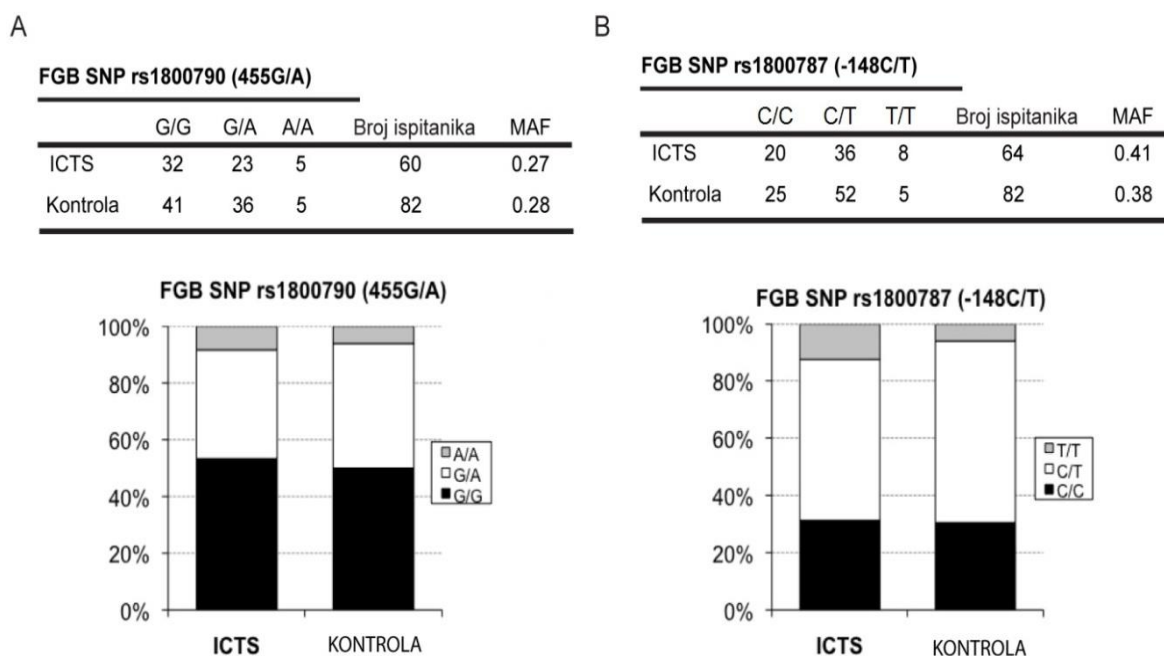
Ti podatci ukazuju da su hemostatske sposobnosti fibrinogena u bolesnika s ICTS-om normalne. Da bi se odredilo je li povišena razina fibrinogena u krvi i ubrzanija SE u bolesnika s ICTS-om pokazatelj sistemskih upalnih zbivanja ispitani su i drugi biljezi sistemske upale i to C reaktivni protein (CRP) i leukociti. Razina CRP-a i broj leukocita u krvi ispitanika s ICTS-om nije promijenjena u odnosu na referentne vrijednosti kao i kontrolne ispitanike (Slika 9A, B). Također nisu pronađena razlike među podvrstama leukocita (limfociti, bazofili, neutrofil, eozinofili i monociti), u tzv. diferencijalnoj krvnoj slici (Slika 9 C-G).



Slika 9. Analiza sistemskih upalnih biljega u bolesnika s ICTS-om i kontrolnih ispitanika. A. Koncentracija CRP-a nije različita između osoba s ICTS-om i kontrolnih ispitanika (2,76 mg/L prema 2,07 mg/L; $p = 0,13$). **B.** Broj leukocita nije različit između osoba s ICTS-om i kontrolnih ispitanika ($6,5107 \times 10^9/L$ prema $6,5154 \times 10^9/L$; $p = 0,99$). **C.** Broj limfocita nije različit između osoba s ICTS-om i kontrolnih ispitanika ($2,43 \times 10^9/L$ prema $3,01 \times 10^9/L$; $p = 0,46$). **D.** Broj bazofila nije različit između osoba s ICTS-om i kontrolnih ispitanika ($0,06 \times 10^9/L$ prema $0,08 \times 10^9/L$; $p = 0,28$). **E.** Broj neutrofila nije različit između osoba s ICTS-om i kontrolnih ispitanika ($5,78 \times 10^9/L$ prema $5,59 \times 10^9/L$; $p = 0,92$). **F.** Broj eozinofila nije različit između osoba s ICTS-om i kontrolnih ispitanika ($0,12 \times 10^9/L$ prema $0,18 \times 10^9/L$; $p = 0,80$). **G.** Broj monocita nije različit između osoba s ICTS-om i kontrolnih ispitanika ($0,50 \times 10^9/L$ prema $0,62 \times 10^9/L$; $p = 0,50$).

Izneseni rezultati ukazuju na specifičnu funkciju fibrinogena u patogenezi ICTS-a, a ne na njegovu ulogu sistemskog upalnog biljega kod ispitanika s ICTS-om.

Kako bi utvrdili eventualne genetske faktore povezane s povišenom razinom fibrinogena u plazmi sekvencirane su promotorske regije, kodirajući egzoni i pripadajuće egzon-intron granice na sva tri gena za fibrinogen (FGA, FGB i FGG), te u genima za TTR i IL-6 u tri ispitanika s visokom koncentracijom fibrinogena u plazmi koji su bolovali od ICTS-a. Nije pronađena ni jedna patogena alteracija u testiranim genima. Nadalje, testirani su polimorfizmi u genu za fibrinogen za koje je poznato da su povezani s povišenjem koncentracije fibrinogena u plazmi. Testirana su dva najčešće proučavana polimorfizma i to -148CT i -455GA, a koji se nalaze u promotorskoj regiji gena za fibrinogen B [54]. Međutim nije pronađena povezanost između tih polimorfizama i ICTS-a (Slika 10).



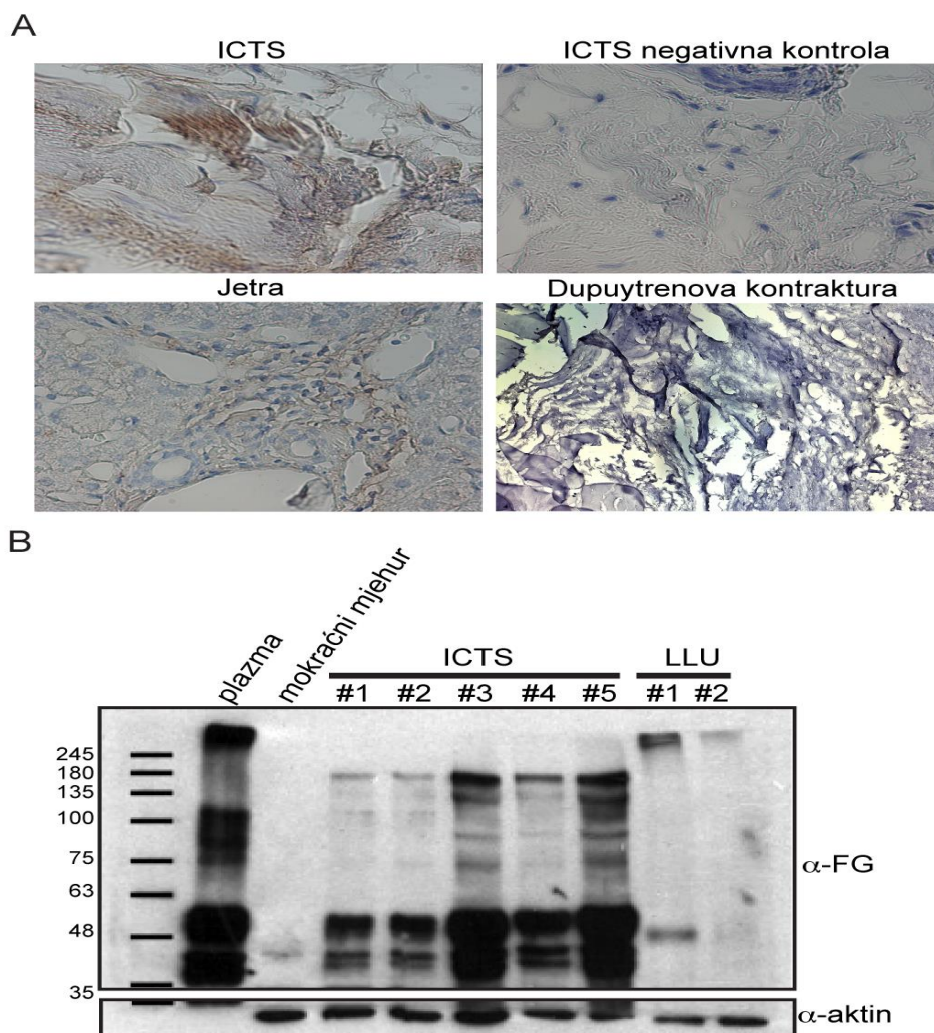
Slika 10. Analiza SNP polimorfizama promotorske regije gena za fibrinogen B (FGB). **A.** Analiza SNP-a rs 1800790 nije pokazala razlike u zastupljenosti triju genotipova (A/A, G/A i G/G) između osoba s ICTS-om i kontrolnih ispitanika. **B.** Analiza SNP-a rs 1800787 nije pokazala razlike u zastupljenosti triju genotipova (T/T, C/T i C/C) između osoba s ICTS-om i kontrolnih ispitanika. MAF - *minor allele frequency*.

Prijašnje studije dovode u vezu amiloidogeničnu mutaciju V30M u genu za transtiretin s ICTS-om [55]. U ovoj studiji niti jedan ispitanik s ICTS-om nije bio pozitivan na mutaciju V30M (ti negativni rezultati nisu prikazani slikom).

Povišena koncentracija fibrinogena u plazmi ispitanika s ICTS-om potaknula je razmatranje o mogućoj ulozi fibrinogena u patološkim promjenama u tkivima karpalnog tunela, naročito TCL-a.

U ovoj studiji mjereno je izražaj upalnih biljega u tkivu TCL i to interleukin 6 (IL-6), interleukin 1 beta (IL-1 β), interleukin 17 (IL-17) i faktor tumorske nekroze alfa (engl. *tumor necrosis factor α* - TNF α), ali nije pronađeno povišenje njihovog izražaja. Također rezultati patohistološke analize tkiva TCL-a nisu pokazali znakove lokalnih upalnih promjena (ti negativni rezultati nisu prikazani slikom).

Tijekom operacije ispitanika s ICTS-om primijećeno je da je TCL zadebljan. Izmjerene su debljine TCL-a kod svih ispitanika s ICTS-om, a srednja vrijednost je iznosila 5,2 mm za razliku od normalne debljine TCL koja prema navodima u literaturi iznosi 3 mm [56]. Nadalje, imunohistokemijskom analizom TCL-a otkriveni su depoziti fibrinogena (Slika 11 A). Prisutnost fibrinogena u TCL-u ispitanika s ICTS-om također je potvrđena *western blot* metodom (Slika 11 B) i masenom spektrometrijom (Tablica 2).



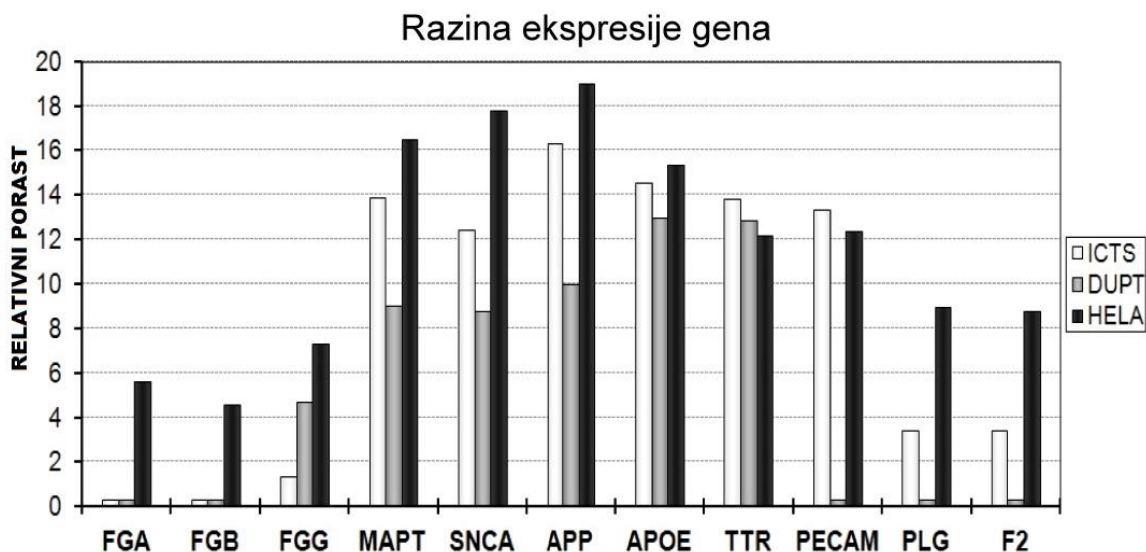
Slika 11: Nakupine fibrinogena u transverzalnom karpalnom ligamentu. **A.** Imunohistokemijska detekcija nakupina fibrinogena u TCL-u osoba s ICTS-om (smeđa obojenost tkiva). Umjereno nakupljanje fibrinogena vidljivo je u jetrenom tkivu (pozitivna kontrola), dok je odsutno u TCL-u kontrolnih ispitanika (s Dupuytrenovom kontrakturom), kao i u negativnoj kontroli (uzorak bez primarnog protutijela). **B.** *Western blot* nalaz prisutnosti fibrinogena u proteinskim lizatima različitih tkiva. Pozitivan signal prisutnosti fibrinogena vidljiv je u plazmi (pozitivna kontrola) kao i u TCL-u bolesnika s ICTS-om, dok je gotovo potpuno odsutan u tkivu mokraćnog mjehura (negativna kontrola) te u širokoj materničnoj svezi (lat. *ligamentum latum uteri*-LLU). Količina proteina ujednačena je prema razini aktina (α -aktin).

Analizom lizata tkiva TCL-a masenom spektrometrijom identificirana su sva tri polipeptidna lanca fibrinogena, ali je također otkrivena nazočnost mnogih bjelančevina sklonih agregaciji, a koje su povezane s neurodegenerativnim bolestima uključujući Alzheimerovu i Parkinsonovu bolest (Tablica 2). Tako su u lizatu tkiva TCL-a otkriveni: α -sinuclein, huntingtin, prion protein, transtiretin, superoksid dismutaza 1 i drugi.

Tablica 2. Proteini skloni agregiranju pronađeni masenom spektrometrijom u uzorcima TCL kod osoba s ICTS.

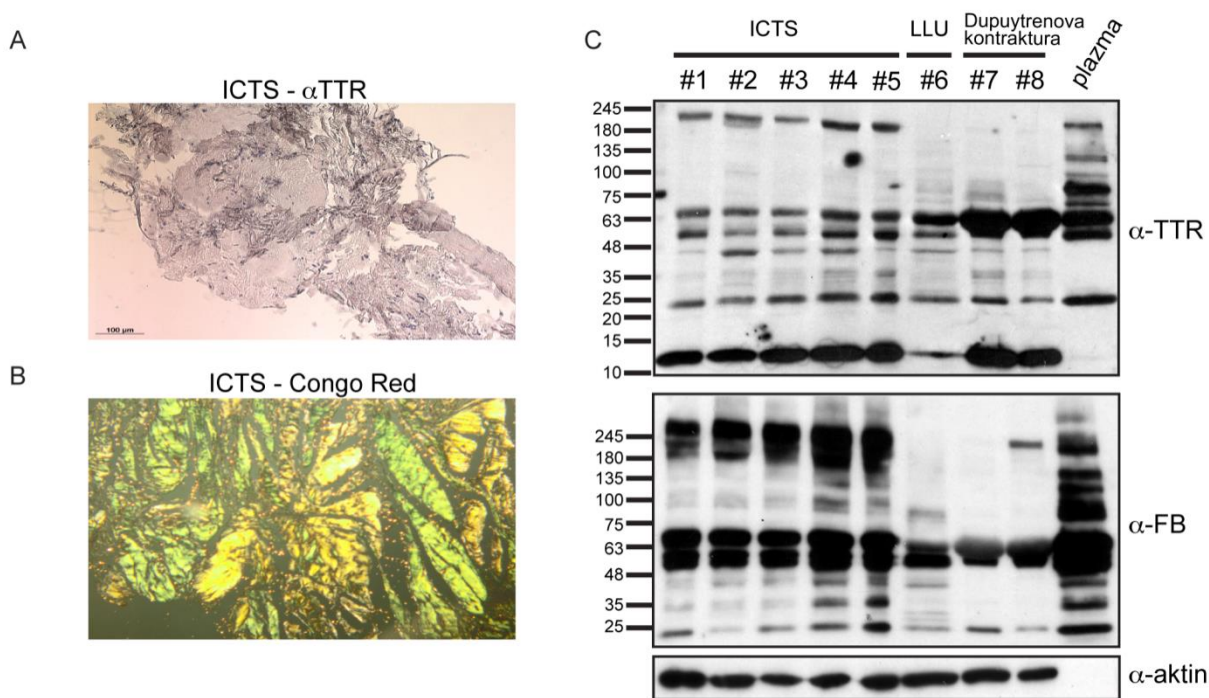
Protein	Simbol
Fibrinogen α	FGA
Fibrinogen β	FGB
Fibrinogen γ	FGG
α -sinuclein	SNCA
Transtiretin	TTR
Serum amiloid A4	SAA4
Apolipoprotein E, A1/2, B, C	APOE, APOA1/2, APOB, APOC, itd.
Gelsolin	GSN
Superoksid dismutaza 1	SOD1
Huntingtin	HTT
Prionski protein	PRNP
Cistatin A, B, C	CSTA, CSTB, CSTC
Mikrotubulima-pridruženi protein 4	MAP4

Pokušavajući utvrditi porijeklo fibrinogena i drugih proteina koji su prisutni u TCL-u, metodom RT-PCR ustanovljeno je da fibrinogeni gen nije aktivan u tkivu TCL-a (Slika 12). To upućuje na zaključak da fibrinogen koji se odlaže u TCL-u vjerojatno potječe iz plazme (i sintetizira se u jetri).



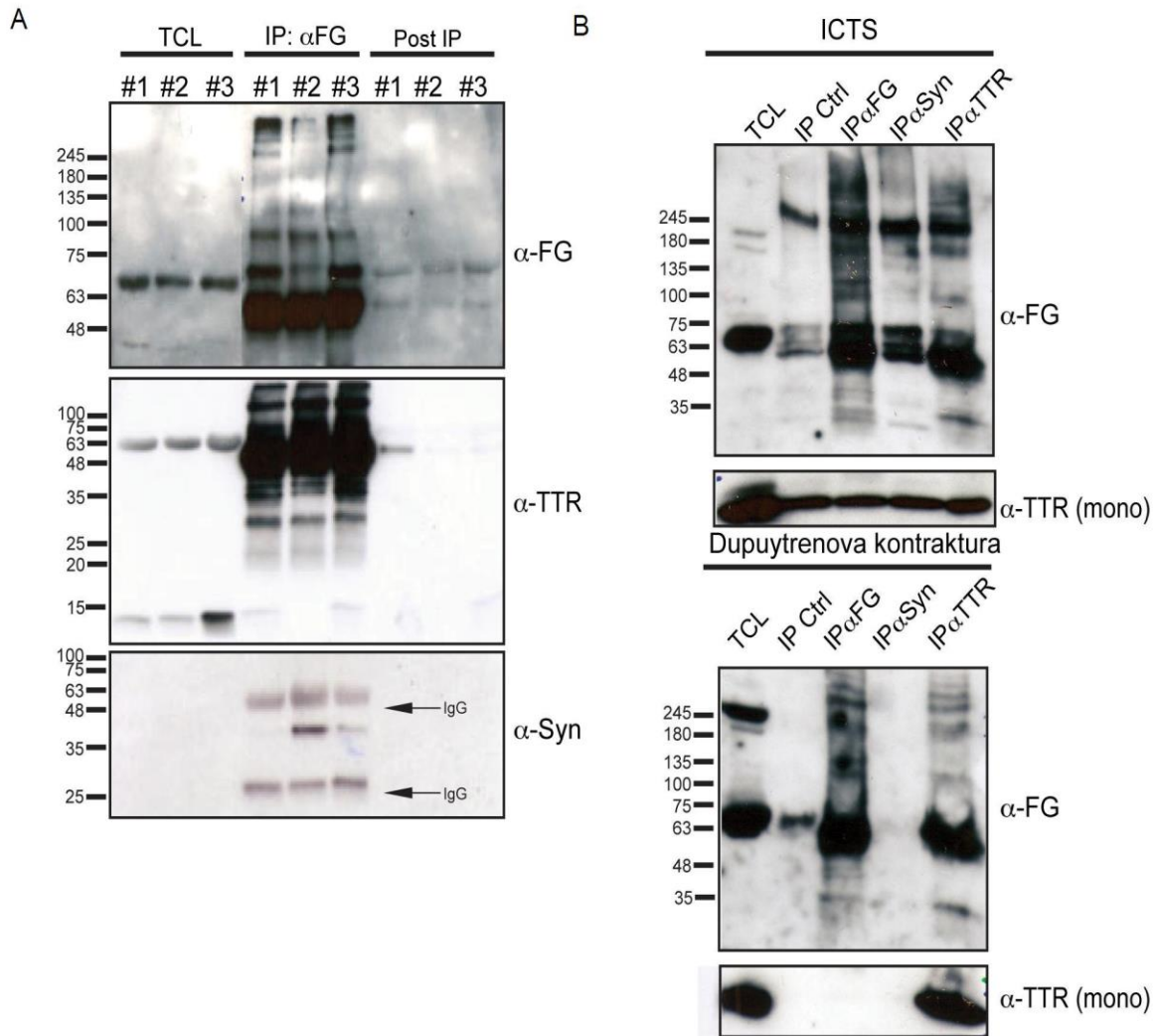
Slika 12: Razine izražaja gena u TCL-u, čiji proteini stvaraju proteinske depozite. Razina izražaja triju fibrinogenih gena, te više gena koji sudjeluju u stvaranju proteinskih agregata u tkivu TCL-a osoba s ICTS-om, Dupuytrenovom kontrakturom, te u HeLa staničnoj liniji. Relativni porast izražaja gena utvrđen je s obzirom na izražaj ribosomalnog gena RPS23. FGA - fibrinogen alfa; FGB - fibrinogen beta; FGG - fibrinogen gama; MAPT – mikrotubulima pridruženi protein tau (engl. *microtubule associated protein tau*); SNCA - alfa sinuclein; APP – amiloidni prekursor protein (engl. *amyloid precursor protein*); APOE - apolipoprotein E; TTR – transtiretin; PECAM - trombocitna/endotelna stanična adhezijska molekula 1(engl. *platelet endothelial cell adhesion molecule 1*); PLG – plazminogen; F2 – trombin.

Iako u TCL-u nije pronađena ekspresija gena za fibrinogen postoji umjerena razina izražaja više proteina koji stvaraju proteinske agregate (Slika 12). Depoziti transtiretina u transverzalnom karpalnom ligamentu potvrđeni su imunohistokemijskom analizom (Slika 13 A). Amiloidna priroda depozita u TCL-u, bolesnika s ICTS-om potvrđena je Congo red bojenjem koje je specifično za amiloid (Slika 13 B) [49]. Nazočnost TTR-a i bjelančevine koja stvara proteinske agregate u Parkinsonovoj bolesti - α -synucleina u tkivu TCL-a potvrđena je western blot metodom (Slika 13 C). TTR je vidljiv kao monomer, ali i kao dimer i tetramer.



Slika 13: Depoziti transtiretina i amiloida u TCL ispitanika s ICTS-om. **A.** Imunohistokemijska detekcija transtiretina u TCL-u osoba s ICTS-om. **B.** Congo red bojenje tkiva TCL-a bolesnika s ICTS-om, zelena obojenost tkiva pod polarizacijskim mikroskopom dokazuje amiloidnu prirodu depozita. **C.** *Western blot* analiza prisutnosti transtiretina i fibrinogena u proteinskim lizatima različitih tkiva. Pozitivan signal prisutnosti transtiretina vidljiv je u svim analiziranim tkivima, dok je prisutnost fibrinogena primarno prisutna u TCL-u osoba s ICTS-om i u plazmi. Količina proteina ujednačena je prema razini aktina (α -aktin). α -TTR – anti-transtiretin, α -FB – anti fibrinogen, LLU – ligamentum latum uteri, ICTS – idiopatski sindrom karpalnog tunela.

Interakcija dvaju proteina obično sugerira njihovu zajedničku funkciju. Tako je nedavna studija pokazala interakciju fibrinogena s β -amyloidom [43] pa smo u ovoj studiji testirali moguću interakciju između fibrinogena i drugih proteina sklonih agregaciji, a koje smo pronašli u TCL-u bolesnika s ICTS-om. Budući se imunoprecipitacija smatra najboljom metodom za pokazivanje interakcije proteina [51] mi smo imunoprecipitacijom potvrdili interakciju endogenog fibrinogena s α -synucleinom i TTR-om u lizatima TCL-a dobivenih od ispitanika s ICTS-om (Slika 14).



Slika 14. Interakcija fibrinogena s transtiretinom i α -synucleinom. **A.** Tri proteinska lizata TCL-a od različitih ispitanika s ICTS-om analizirana su imunoprecipitacijom (IP) s anti-fibrinogenim protutijelom. Nakon toga su proteini u interakciji detektirani s anti-fibrinogenim (α -FG), anti-transtiretinskim (α -TTR) i anti- α -synuclein (α -Syn) protutijelima. TCL – tkivni lizat; Post IP – supernatant TCL lizata nakon izdvajanja imunoprecipitiranih proteina. IgG – teški i laki lanac protutijela korištenih za IP. **B.** Proteinski lizat TCL-a osoba s ICTS-om i Dupuytrenovom kontrakturom su analizirani imunoprecipitacijom koristeći pre-imunizirani zečji serum (IP Ctrl), te anti-fibrinogeno (IP α FG), anti- α -synucleinsko (IP α Syn) ili anti-transthyretinsko (IP α TTR) protutijelo i analizirani s α FG ili α TTR protutijelima. TCL – engl. *transversal carpal ligament*.

Premda je ranije pokazana interakcija TTR-a s fibrinogenom [44] ova studija po prvi puta izvješćuje o interakciji α -synucleina i fibrinogena. Zbog svoje interakcije s β -amyloidom, TTR-om [43, 45] i α -synuclein-om fibrinogen bi mogao imati važnu ulogu u patogenezi različitih neurodegenerativnih bolesti.

6. RASPRAVA

U ovoj je studiji po prvi put pokazana povezanost povišene koncentracije fibrinogena u plazmi s idiopatskim sindromom karpalnog tunela. Povišena razina fibrinogena u plazmi udružena je s različitim bolestima uključujući aterosklerozu, upalne bolesti zglobova, trombotske bolesti i multiplu sklerozu, a te su povezanosti uglavnom temeljene na proupalnim osobinama fibrinogena [40]. Rezultati ovog istraživanja sugeriraju da je proagregacijsko, a ne proupalno, svojstvo fibrinogena važno u patogenezi ICTS-a.

Regulacija razine fibrinogena u plazmi je kompleksna i regulirana je genetskim i okolišnim čimbenicima u otprilike istoj mjeri [41, 57]. Najvažniji genetski elementi koji reguliraju ekspresiju gena za fibrinogen nalaze se u proksimalnoj promotorskoj regiji gena FGB koji kodira B β lanac fibrinogena. B β lanac fibrinogena (FGB) je glavni ograničavajući čimbenik sinteze fibrinogena, te je u njegovoj promotorskoj regiji više polimorfizama koji reguliraju izražaj tog gena [58]. Polimorfizam -455G/A (rs1800790) povezan je s visokom razinom fibrinogena u plazmi kao i polimorfizam -148C/T (rs1800787) koji također ima važnu regulatornu ulogu [59, 60, 61]. Kao najočitiji kandidati odgovorni za povišenu razinu fibrinogena koju smo uočili među ispitanicima s ICTS-om, testirana su ta dva polimorfizma ali nije utvrđena njihova povezanost s ICTS-om. Međutim, zabilježena je visoka prevalencija (rasprostranjenost) tih alela u naših ispitanika, kako u osoba s ICTS-om tako i u kontrolnih ispitanika. Postoje genetski tj. obiteljski oblici sindroma karpalnog tunela od kojih su neki uzrokovani amiloidogeničkom mutacijom V30M u genu za transtiretin [55, 62]. Međutim nijedan ispitanik s ICTS-om, a koji je bio uključen u našu studiju nije imao tu mutaciju. Rezultati provedenog istraživanja pokazuju da, ako je podrijetlo ICTS-a u bolesnika uključenih u ovu studiju genetsko, to je zbog mutacija u genima za fibrinogen koje nisu testirane u ovoj studiji ili je genetski čimbenik prisutan u nekom od gena koji regulira biosintezu fibrinogena [41].

Osim povišene koncentracije fibrinogena u plazmi, ovim istraživanjem je pronađeno da bolesnici s ICTS-om imaju depozite fibrinogena u TCL-u, vezivnoj strukturi koja pokriva palmarnu stranu karpalnog tunela. To je prvi put da su depoziti fibrinogena pronađeni kao primarna abnormalnost fibrinogena koja je udružena s nekom određenom bolešću. U ispitanika s ICTS-om TCL je bio otprilike 50% deblji nego u zdravih pojedinaca što je možda dijelom uzrokovano povećanim odlaganjem fibrinogena. Budući da u TCL-u nismo otkrili *de novo* sintezu fibrinogena,

pretpostavljamo da depoziti fibrinogena u TCL-u potječu od fibrinogena koji se sintetizira u jetri i oslobađaju u plazmu, te potom odlažu u TCL. Depoziti fibrinogena u TCL-u su pozitivni na bojanje metodom Congo red što upućuje na amiloidni karakter tih depozita [49]. Prilikom nastanka krvnog ugruška fibrinopeptidi A i B odcjepljuju se od $A\alpha$ i $B\beta$ lanaca fibrinogena stvarajući tako fibrinske monomere koji se potom spontano polimeriziraju u netopljiva fibrinska vlakna koja tvore mrežicu krvnog ugruška [63]. Spontana neenzimatska polimerizacija fibrina bitna je za formiranje ugruška ali može biti pokrenuta i bez potrebe za hemostazom. Fibrinski monomeri poprimaju konformaciju β -ploče koja tvori mrežu fibrinskih β -ploča koje su slične strukturama koje postoje u amiloidnim proteinskim agregatima [64, 65].

Sposobnost fibrinogena da se spontano taloži u pojedina tkiva je pokazana kod transgenetskih miševa s prekomjernim izražajem fibrinogenog gena. Kod tih miševa prisutna je povišena razina fibrinogena u plazmi te su prisutni depoziti fibrinogena u slezeni što ukazuje da povećana koncentracija fibrinogena u plazmi može dovesti do spontanog taloženja fibrinogena u ta tkiva [66]. Taloženje fibrinogena pronađeno je u stijenci krvnih žila u transgeničnom modelu miša za Alzheimerovu bolest [67] ali i u krvnim žilama mozga osoba oboljelih od Alzheimerove bolesti [68]. Zbog svega navedenog razumno je pretpostaviti da se fibrinogen u plazmi bolesnika s ICTS-om može taložiti u tkivo TCL-a. Pored fibrinogena, u tkivu TCL-a u ispitanika s ICTS-om pronađeni su mnogi proteini koji su skloni agregaciji, a koji se pronalaze u depozitima bolesnika s različitim neurodegenerativnim bolestima [44]. Nedavno je pokazano da β -amiloid, protein koji se nalazi u agregatima kod bolesnika s Alzheimerovom bolešću, stupa u interakciju s fibrinogenom, te da utječe na njegovu sposobnost formiranja oligomera i fibrinskih ugrušaka [43]. Genetskim ili farmakološkim smanjenjem koncentracije fibrinogena u plazmi smanjuje se njegovo taloženje u tkivima te progresija Alzheimerove bolesti što ukazuje da je fibrinogen važan čimbenik razvoja te bolesti i da je sklon stvaranju agregata i nakupina [45, 67].

Pokazalo se je da fibrinogen stupa u interakciju s TTR-om, koji je glavni sastojak vlakana amiloida koji je pronađen u obiteljskoj amiloidoičnoj polineuropatiji. Štoviše, ista studija pokazala je da fibrinogen ima šaperonu sličnu aktivnost koja je ometena njegovom glikolizilacijom [44]. U ovoj studiji potvrdili smo interakciju između TTR-a i fibrinogena te otkrili interakciju između fibrinogena i α -sinukleina, koji je glavni sastojak agregata prisutnih u Parkinsonovoj bolesti. Podatci iz ove studije kao i ranije objavljeni rezultati jasno pokazuju sposobnost fibrinogena da stupa u interakcije s različitim bjelančevinama koje su uključene u

tzv. bolesti krivo smotanih bjelančevina i neurodegenerativne bolesti kao i sposobnost da s tim proteinima stvara zajedničke agregate.

Skлонost fibrinogena da se spontano agregira i njegova interakcija s proteinima koji sudjeluju u razvoju neurodegenerativnih bolesti jasno govore da fibrinogen igra aktivnu ulogu u različitim agregatopatijama, te je buduće istraživanje tih svojstava fibrinogena od velike važnosti za razumijevanje tih bolesti. Budući da je kod bolesnika s ICTS-om pronađena povišena razina fibrinogena u krvi, fibrinogeni depoziti u TCL-u kao i nazočnost drugih proteina sklonih agregaciji možda se ICTS može svrstati u grupu agregatopatija. Nadalje, na životinjama studije pokazuju da bi smanjivanje razine fibrinogena u krvi možda moglo imati povoljne terapijske učinke i kod oboljelih od ICTS-a.

7. ZAKLJUČCI

Studija je povezala idiopatski sindrom karpalnog tunela (ICTS) i povišenu razinu fibrinogena u krvi, te njegovo taloženje u transverzalnom karpalnom ligamentu (TCL). Nadalje, rezultati studije sugeriraju aktivnu ulogu fibrinogena u bolestima povezanim s odlaganjem amiloida, poput neurodegenerativnih bolesti.

U studiji je pronađeno:

- Povišena koncentracija fibrinogena u plazmi oboljelih od ICTS-a;
- U plazmi ispitanika nisu pronađene povišene vrijednosti drugih sistemskih upalnih biljega (CRP i leukociti);
- Fibrinogen se odlaže u tkivu transverzalnog karpalnog ligamenta oboljelih od ICTS-a;
- Depoziti prisutni u TCL imaju amiloidni karakter;
- U TCL depozitima, osim fibrinogena, pronađeni su i mnogi proteini koji stvaraju agregate, a koji se nalaze u agregatima neurodegenerativnih bolesti;
- U tkivu TCL-a nije pronađeno prepisivanje fibrinogenih gena, dok je utvrđena transkripcijska aktivnost gena koji sudjeluju u patogenezi neurodegenerativnih bolesti;
- Pronađeno je da fibrinogen stupa u interakciju s α -synucleinom, proteinom koji se taloži u Parkinsonovoj bolesti;
- Potvrđene su već poznate interakcije fibrinogena s β -amiloidom i transtiretinom, proteinima koji se talože u neurodegenerativnim bolestima;
- Razlog za povišenje razine fibrinogena u osoba s ICTS-om nije polimorfizam -455G/A (rs1800790) i -148C/T (rs1800787), koji se nalaze u promotoru gena za fibrinogeni polipeptid B (FGB), a koji su najčešći uzrok povišenja koncentracije fibrinogena u plazmi;
- U 3 testirana pacijenta s ICTS-om, koji su imali povišenu razinu fibrinogena u plazmi nisu pronađene mutacije u cijelom genu za fibrinogen (FGA, FGB i FGG), kao ni u genima za interleukin-6 i transtiretin;
- U pacijenata s ICTS-om pronađeno je skraćeno vrijeme krvarenja, vjerojatno zbog povišene koncentracije fibrinogena.

8. SAŽETAK

UVOD. Idiopatski sindrom karpalnog tunela (ICTS) je najučestalija kompresijska neuropatija koja češće zahvaća žene. Iako su neki slučajevi ICTS-a povezani s mutacijama u genu za transtiretin ili su udruženi sa sistemskom amiloidozom, glavnina slučajeva sindroma karpalnog tunela je nepoznate etiologije.

METODE. U studiju je uključen 71 pacijent s ICTS-om i 68 kontrolnih ispitanika. Razina fibrinogena u plazmi mjerena je prije operacije, a depoziti fibrinogena u transverzalnom karpalnom ligamentu (TCL) su pronađeni imunohistokemijskom metodom, te potvrđeni *western blot*-om i masenom spektrometrijom. Interakcija fibrinogena s drugim proteinima je proučavana imunoprecipitacijskim esejom.

REZULTATI: Pokazali smo da je povišena razina proupalnog i hemostatskog proteina fibrinogena u plazmi bolesnika s ICTS-om. Mjerenja drugih sistemskih upalnih biljega nisu pokazala odstupanja od normale, a lokalni upalni odgovor u TCL-u bio je odsutan. Bolesnici s ICTS-om imali su kraće vrijeme krvarenja, najvjerojatnije radi povećane razine fibrinogena u plazmi. Poznato je polimorfizam u promotorskoj regiji gena za fibrinogen B povezan s povišenom razinom fibrinogena u plazmi, ali takva povezanost nije primijećena kod bolesnika s ICTS-om. Iako smo ustanovili da je transkripcijska aktivnost gena za fibrinogen u TCL-u niska, otkrili smo depozite fibrinogena u TCL-u. Neki proteini koji se odlažu kod neurodegenerativnih bolesti, uključujući transtiretin i α -synuclein također su pronađeni u TCL-u te je njihova lokalna transkripcijska aktivnost visoka. Naposljetku, pokazali smo da je fibrinogen u interakciji s transtiretinom i α -synucleinom u lizatima tkiva TCL-a.

ZAKLJUČAK: Podatci u ovoj studiji pokazuju da fibrinogen i drugi proteini skloni agregaciji imaju važnu ulogu u patogenezi ICTS-a

9. SUMMARY

OBJECTIVE. Idiopathic carpal tunnel syndrome (ICTS) is a common entrapment neuropathy that primarily affects women. Though some cases of ICTS are linked to mutations in the transthyretin gene or are associated with systemic amyloidosis, the majority of ICTS cases are of unknown etiology.

METHODS. A total of 71 ICTS patients and 68 control individuals were included in the study. Fibrinogen levels were determined prior to surgery and fibrinogen deposition in transversal carpal ligament (TCL) was detected by immunohistochemistry, western blot and mass spectrometry. Fibrinogen interaction with other proteins was studied by immunoprecipitation assays.

RESULTS. We report that plasma levels of the pro-inflammatory and haemostatic protein fibrinogen is elevated in ICTS patients. Other measured systemic inflammatory markers were not affected and local inflammatory responses in TCL were absent. ICTS patients have shorter bleeding times most probably due to elevated plasma levels of fibrinogen. Polymorphisms of the fibrinogen B promoter region were previously associated with elevated plasma fibrinogen but this association was not observed among patients with ICTS. Interestingly, we detected fibrinogen deposits in the TCL while transcriptional activity of the fibrinogen genes in TCL was low. Some amyloidogenic proteins, including transthyretin and α -synuclein, were also found in the TCL while their local transcriptional activity was rather high. Finally, we demonstrated that fibrinogen interacts with transthyretin and α -synuclein in TCL lysates.

CONCLUSIONS. Our data indicate that fibrinogen and other aggregation-prone proteins potentially have an important role in the pathogenesis of ICTS.

10. POPIS LITERATURE

- 1 Atroshi I, Gummesson C, Johnsson R, Ornstein E, Ranstam J, Rosen I. Prevalence of carpal tunnel syndrome in a general population. *JAMA : the journal of the American Medical Association* 1999;**282**:153-8.
- 2 Uchiyama S, Itsubo T, Nakamura K, Kato H, Yasutomi T, Momose T. Current concepts of carpal tunnel syndrome: pathophysiology, treatment, and evaluation. *Journal of orthopaedic science : official journal of the Japanese Orthopaedic Association* 2010;**15**:1-13.
- 3 Ozturk N, Erin N, Tuzuner S. Changes in tissue substance P levels in patients with carpal tunnel syndrome. *Neurosurgery* 2010;**67**:1655-60; discussion 60-1.
- 4 Prime MS, Palmer J, Khan WS, Goddard NJ. Is there Light at the End of the Tunnel? Controversies in the Diagnosis and Management of Carpal Tunnel Syndrome. *Hand (N Y)* 2010;**5**:354-60.
- 5 Aroori S, Spence RA. Carpal tunnel syndrome. *The Ulster medical journal* 2008;**77**:6-17.
- 6 Atroshi I, Gummesson C, Ornstein E, Johnsson R, Ranstam J. Carpal tunnel syndrome and keyboard use at work: a population-based study. *Arthritis and rheumatism* 2007;**56**:3620-5.
- 7 Uchiyama S, Amadio PC, Ishikawa J, An KN. Boundary lubrication between the tendon and the pulley in the finger. *The Journal of bone and joint surgery American volume* 1997;**79**:213-8.
- 8 MacDermid JC, Doherty T. Clinical and electrodiagnostic testing of carpal tunnel syndrome: a narrative review. *The Journal of orthopaedic and sports physical therapy* 2004;**34**:565-88.
- 9 Zyluk A, Kosovets L. An assessment of the sympathetic function within the hand in patients with carpal tunnel syndrome. *The Journal of hand surgery, European volume* 2010;**35**:402-8.
- 10 Dorwart BB. Carpal tunnel syndrome: a review. *Seminars in arthritis and rheumatism* 1984;**14**:134-40.
- 11 Graham B, Regehr G, Naglie G, Wright JG. Development and validation of diagnostic criteria for carpal tunnel syndrome. *The Journal of hand surgery* 2006;**31**:919-24.
- 12 Ibrahim I, Khan WS, Goddard N, Smitham P. Carpal tunnel syndrome: a review of the recent literature. *The open orthopaedics journal* 2012;**6**:69-76.
- 13 Kummel BM, Zazanis GA. Shoulder pain as the presenting complaint in carpal tunnel syndrome. *Clinical orthopaedics and related research* 1973:227-30.
- 14 Chell J, Stevens A, Davis TR. Work practices and histopathological changes in the tenosynovium and flexor retinaculum in carpal tunnel syndrome in women. *The Journal of bone and joint surgery British volume* 1999;**81**:868-70.
- 15 Martin S. Carpal tunnel syndrome: a job-related risk. *American pharmacy* 1991;**NS31**:21-4.
- 16 Nathan PA, Meadows KD, Doyle LS. Occupation as a risk factor for impaired sensory conduction of the median nerve at the carpal tunnel. *J Hand Surg Br* 1988;**13**:167-70.
- 17 Pelmeur PL, Taylor W. Carpal tunnel syndrome and hand-arm vibration syndrome. A diagnostic enigma. *Archives of neurology* 1994;**51**:416-20.
- 18 Plante-Bordeneuve V, Said G. Familial amyloid polyneuropathy. *Lancet neurology* 2011;**10**:1086-97.
- 19 Sax TW, Rosenbaum RB. Neuromuscular disorders in pregnancy. *Muscle & nerve* 2006;**34**:559-71.
- 20 Werner RA, Andary M. Carpal tunnel syndrome: pathophysiology and clinical neurophysiology. *Clinical neurophysiology : official journal of the International Federation of Clinical Neurophysiology* 2002;**113**:1373-81.
- 21 Imai T, Wada T, Matsumoto H. Entrapment neuropathy of the palmar cutaneous branch of the median nerve in carpal tunnel syndrome. *Clinical neurophysiology : official journal of the International Federation of Clinical Neurophysiology* 2004;**115**:2514-7.
- 22 Mackinnon SE. Pathophysiology of nerve compression. *Hand clinics* 2002;**18**:231-41.

- 23 Alfonso C, Jann S, Massa R, Torreggiani A. Diagnosis, treatment and follow-up of the carpal tunnel syndrome: a review. *Neurological sciences : official journal of the Italian Neurological Society and of the Italian Society of Clinical Neurophysiology* 2010;**31**:243-52.
- 24 Lundborg G, Dahlin LB. The pathophysiology of nerve compression. *Hand clinics* 1992;**8**:215-27.
- 25 Sud V, Tucci MA, Freeland AE, Smith WT, Grinspun K. Absorptive properties of synovium harvested from the carpal tunnel. *Microsurgery* 2002;**22**:316-9.
- 26 Oh J, Zhao C, Zobitz ME, Wold LE, An KN, Amadio PC. Morphological changes of collagen fibrils in the subsynovial connective tissue in carpal tunnel syndrome. *The Journal of bone and joint surgery American volume* 2006;**88**:824-31.
- 27 Osamura N, Zhao C, Zobitz ME, An KN, Amadio PC. Evaluation of the material properties of the subsynovial connective tissue in carpal tunnel syndrome. *Clin Biomech (Bristol, Avon)* 2007;**22**:999-1003.
- 28 Tucci M, Freeland A, Mohamed A, Benghuzzi H. The role of proteoglycans in idiopathic carpal tunnel syndrome. *Biomedical sciences instrumentation* 2005;**41**:141-6.
- 29 Nakamichi K, Tachibana S. Histology of the transverse carpal ligament and flexor tenosynovium in idiopathic carpal tunnel syndrome. *The Journal of hand surgery* 1998;**23**:1015-24.
- 30 Fuchs PC, Nathan PA, Myers LD. Synovial histology in carpal tunnel syndrome. *The Journal of hand surgery* 1991;**16**:753-8.
- 31 Jinrok O, Zhao C, Amadio PC, An KN, Zobitz ME, Wold LE. Vascular pathologic changes in the flexor tenosynovium (subsynovial connective tissue) in idiopathic carpal tunnel syndrome. *Journal of orthopaedic research : official publication of the Orthopaedic Research Society* 2004;**22**:1310-5.
- 32 Freeland AE, Tucci MA, Barbieri RA, Angel MF, Nick TG. Biochemical evaluation of serum and flexor tenosynovium in carpal tunnel syndrome. *Microsurgery* 2002;**22**:378-85.
- 33 Tucci MA, Barbieri RA, Freeland AE. Biochemical and histological analysis of the flexor tenosynovium in patients with carpal tunnel syndrome. *Biomedical sciences instrumentation* 1997;**33**:246-51.
- 34 Takasu S, Takatsu S, Kunitomo K, Kokumai Y. Serum hyaluronic acid and interleukin-6 as possible markers of carpal tunnel syndrome in chronic hemodialysis patients. *Artificial organs* 1994;**18**:420-4.
- 35 Graham B. The value added by electrodiagnostic testing in the diagnosis of carpal tunnel syndrome. *The Journal of bone and joint surgery American volume* 2008;**90**:2587-93.
- 36 Wiesler ER, Chloros GD, Cartwright MS, Smith BP, Rushing J, Walker FO. The use of diagnostic ultrasound in carpal tunnel syndrome. *The Journal of hand surgery* 2006;**31**:726-32.
- 37 Klauser AS, Faschingbauer R, Bauer T, Wick MC, Gabl M, Arora R, *et al.* Entrapment neuropathies II: carpal tunnel syndrome. *Seminars in musculoskeletal radiology* 2010;**14**:487-500.
- 38 Bland JD. Treatment of carpal tunnel syndrome. *Muscle & nerve* 2007;**36**:167-71.
- 39 Badger SA, O'Donnell ME, Sherigar JM, Connolly P, Spence RA. Open carpal tunnel release--still a safe and effective operation. *The Ulster medical journal* 2008;**77**:22-4.
- 40 Davalos D, Akassoglou K. Fibrinogen as a key regulator of inflammation in disease. *Seminars in immunopathology* 2012;**34**:43-62.
- 41 Fish RJ, Neerman-Arbez M. Fibrinogen gene regulation. *Thrombosis and haemostasis* 2012;**108**:419-26.
- 42 Hansson GK, Hermansson A. The immune system in atherosclerosis. *Nature immunology* 2011;**12**:204-12.
- 43 Ahn HJ, Zamolodchikov D, Cortes-Canteli M, Norris EH, Glickman JF, Strickland S. Alzheimer's disease peptide beta-amyloid interacts with fibrinogen and induces its oligomerization. *Proceedings of the National Academy of Sciences of the United States of America* 2010;**107**:21812-7.
- 44 da Costa G, Gomes RA, Guerreiro A, Mateus E, Monteiro E, Barroso E, *et al.* Beyond genetic factors in familial amyloidotic polyneuropathy: protein glycation and the loss of fibrinogen's chaperone activity. *PloS one* 2011;**6**:e24850.

- 45 Cortes-Canteli M, Paul J, Norris EH, Bronstein R, Ahn HJ, Zamolodchikov D, *et al.* Fibrinogen and beta-amyloid association alters thrombosis and fibrinolysis: a possible contributing factor to Alzheimer's disease. *Neuron* 2010;**66**:695-709.
- 46 Shevchenko A, Tomas H, Havlis J, Olsen JV, Mann M. In-gel digestion for mass spectrometric characterization of proteins and proteomes. *Nature protocols* 2006;**1**:2856-60.
- 47 Cox J, Mann M. MaxQuant enables high peptide identification rates, individualized p.p.b.-range mass accuracies and proteome-wide protein quantification. *Nature biotechnology* 2008;**26**:1367-72.
- 48 Cox J, Neuhauser N, Michalski A, Scheltema RA, Olsen JV, Mann M. Andromeda: a peptide search engine integrated into the MaxQuant environment. *Journal of proteome research* 2011;**10**:1794-805.
- 49 Elghetany MT, Saleem A. Methods for staining amyloid in tissues: a review. *Stain technology* 1988;**63**:201-12.
- 50 Paradzik M, Bucevic-Popovic V, Situm M, Jaing CJ, Degoricija M, McLoughlin KS, *et al.* Association of Kaposi's sarcoma-associated herpesvirus (KSHV) with bladder cancer in Croatian patients. *Tumour biology : the journal of the International Society for Oncodevelopmental Biology and Medicine* 2014;**35**:567-72.
- 51 Novak I, Kirkin V, McEwan DG, Zhang J, Wild P, Rozenknop A, *et al.* Nix is a selective autophagy receptor for mitochondrial clearance. *EMBO reports* 2010;**11**:45-51.
- 52 Holley L, Woodland N, Hung WT, Cordatos K, Reuben A. Influence of fibrinogen and haematocrit on erythrocyte sedimentation kinetics. *Biorheology* 1999;**36**:287-97.
- 53 Sorensen B, Larsen OH, Rea CJ, Tang M, Foley JH, Fenger-Eriksen C. Fibrinogen as a hemostatic agent. *Seminars in thrombosis and hemostasis* 2012;**38**:268-73.
- 54 van Goor MP, Gomez-Garcia EB, Leebeek FW, Brouwers GJ, Koudstaal PJ, Dippel DW. The -148 C/T fibrinogen gene polymorphism and fibrinogen levels in ischaemic stroke: a case-control study. *Journal of neurology, neurosurgery, and psychiatry* 2005;**76**:121-3.
- 55 Murakami T, Tachibana S, Endo Y, Kawai R, Hara M, Tanase S, *et al.* Familial carpal tunnel syndrome due to amyloidogenic transthyretin His 114 variant. *Neurology* 1994;**44**:315-8.
- 56 Pacek CA, Chakan M, Goitz RJ, Kaufmann RA, Li ZM. Morphological analysis of the transverse carpal ligament. *Hand (N Y)* 2010;**5**:135-40.
- 57 Fish RJ, Neerman-Arbez M. A novel regulatory element between the human FGA and FGG genes. *Thrombosis and haemostasis* 2012;**108**:427-34.
- 58 Roy SN, Mukhopadhyay G, Redman CM. Regulation of fibrinogen assembly. Transfection of Hep G2 cells with B beta cDNA specifically enhances synthesis of the three component chains of fibrinogen. *The Journal of biological chemistry* 1990;**265**:6389-93.
- 59 Thomas AE, Green FR, Kelleher CH, Wilkes HC, Brennan PJ, Meade TW, *et al.* Variation in the promoter region of the beta fibrinogen gene is associated with plasma fibrinogen levels in smokers and non-smokers. *Thrombosis and haemostasis* 1991;**65**:487-90.
- 60 van 't Hooft FM, von Bahr SJ, Silveira A, Iliadou A, Eriksson P, Hamsten A. Two common, functional polymorphisms in the promoter region of the beta-fibrinogen gene contribute to regulation of plasma fibrinogen concentration. *Arteriosclerosis, thrombosis, and vascular biology* 1999;**19**:3063-70.
- 61 Tousoulis D, Papageorgiou N, Androulakis E, Briasoulis A, Antoniadis C, Stefanadis C. Fibrinogen and cardiovascular disease: genetics and biomarkers. *Blood reviews* 2011;**25**:239-45.
- 62 Elstner M, Bettecken T, Wasner M, Anneser F, Dichgans M, Meitinger T, *et al.* Familial carpal tunnel syndrome: further evidence for a genetic contribution. *Clinical genetics* 2006;**69**:179-82.
- 63 Mosesson MW. Fibrinogen and fibrin structure and functions. *Journal of thrombosis and haemostasis : JTH* 2005;**3**:1894-904.
- 64 Kranenburg O, Bouma B, Kroon-Batenburg LM, Reijerkerk A, Wu YP, Voest EE, *et al.* Tissue-type plasminogen activator is a multiligand cross-beta structure receptor. *Current biology : CB* 2002;**12**:1833-9.
- 65 Lansbury PT, Jr. In pursuit of the molecular structure of amyloid plaque: new technology provides unexpected and critical information. *Biochemistry* 1992;**31**:6865-70.

- 66 Kerlin B, Cooley BC, Isermann BH, Hernandez I, Sood R, Zogg M, *et al.* Cause-effect relation between hyperfibrinogenemia and vascular disease. *Blood* 2004;**103**:1728-34.
- 67 Paul J, Strickland S, Melchor JP. Fibrin deposition accelerates neurovascular damage and neuroinflammation in mouse models of Alzheimer's disease. *The Journal of experimental medicine* 2007;**204**:1999-2008.
- 68 Ryu JK, McLarnon JG. A leaky blood-brain barrier, fibrinogen infiltration and microglial reactivity in inflamed Alzheimer's disease brain. *Journal of cellular and molecular medicine* 2009;**13**:2911-25.

11. ŽIVOTOPIS

OSOBNI PODATCI

Zanimanje: Doktor medicine, specijalist kirurg, subspecijalist plastične kirurgije
Adresa na poslu: Klinika za kirurgiju
Klinički odjel za plastičnu kirurgiju i opekline
Klinički bolnički centar Split – lokalitet Križine
Šoltanska 1, 21000 Split
E-mail: ivoutrobicic@gmail.com
Kućna adresa: Osječka 32 A
21000 Split
Datum i mjesto rođenja: 23. prosinca 1963., Split
Bračno stanje: oženjen, otac dvoje djece

OBRAZOVANJE

- 2008. - položen subspecijalistički ispit iz plastične kirurgije
- 2002. – završen poslijediplomski znanstveni studij – Temeljne i kliničke medicinske znanosti – smjer Sportska medicina
- 1993. - 1998. - Klinički bolnički centar Split, specijalizacija iz opće kirurgije
- 1991. - položen stručni ispit za Doktora medicine
- 1983. - 1989. - Medicinski fakultet u Zagrebu – Studij u Splitu, smjer Doktor medicine; srednja ocjena 4,07 (s ocjenom diplomskog ispita)
- 1980. - 1982. - srednja Zdravstvena škola; smjer sanitarno-laboratorijski tehničar
- 1978. - 1980. - srednja škola Centar usmjerenog obrazovanja Omiš
- 1970. – 1978. - osnovna škola „Pjero Perak“ Omiš

NAGRADE

2012. - hrvatski liječnički zbor

RADNO ISKUSTVO

- 1992. - danas: - rad na Klinici za kirurgiju – Kliničkom odjelu za plastičnu kirurgiju i opekline KBC Split
- 1991. - 1992.: - dragovoljac domovinskog rata (Omiška bojna 114. brigade HV)
- 1990. - 1991.: - pripravnički staž za doktora medicine pri Domu Zdravlja Omiš i Split
- 1982. - rad u Domu zdravlja Omiš kao laborant

ISKUSTVO RADA U NASTAVI

- 2004. – izabran u suradničko zvanje naslovnog asistenta u Katedri za kirurgiju I Medicinskog fakulteta sveučilišta u Splitu

SUDJELOVANJE NA KONGRESIMA I SIMPOZIJIMA (kao pozvani predavač)

- Zagreb 2002. - Nacionalne smjernice u liječenju melanoma
- Umag 2008. - Simpozij - “Melanom”
- Split 2010. - Poslijediplomski tečaj I kategorije - „Opekline“
- Brijuni 2010. - Simpozij Hrvatskog društva za hitnu medicinu – „Opekline“
- Zagreb 2011. - Tečaj I kategorije HDPREK-a - „Ozljede šake“
- Dubrovnik 2011. - Tečaj I kategorije HDPREK-a - „Ozljede šake“

SUDJELOVANJE NA KONGRESIMA I SIMPOZIJIMA (kao predavač)

- Opatija 2006. - „Injekcijske ozljede šake pod visokom tlakom“
- Split 2008. - „Opekline“
- „Liječenje rana oblogama od srebra“
- Helsinki 2009. - „Liječenje opeklina“

OBJAVLJENE PUBLIKACIJE

1. **Utrobičić I**, Novak I, Marinović-Terzić I, Matić K, Lessel D, Salamunić I, Babić MS, Kunac N, Mešin AK, Kubisch C, Maček B, Terzić J. Carpal Tunnel Syndrome is Associated With High Fibrinogen and Fibrinogen Deposits. *Neurosurgery*. 2014 May 23. (u tisku)
2. **Utrobičić I**, Pogorelić Z, Druzijanić N. High-pressure injection injuries of the hand-report of two cases. *Acta Chir Belg*. 2011 Jan-Feb;111(1):46-50.
3. Roje Z, Roje Z, Karanović N, **Utrobičić I**. Abdominoplasty complications: a comprehensive approach for the treatment of chronic seroma with pseudobursa. *Aesthetic Plast Surg*. 2006 Sep-Oct;30(5):611-5.