

Novi pristup operacijskom liječenju prijeloma olekranona

Lukšić, Bruno

Doctoral thesis / Disertacija

2014

Degree Grantor / Ustanova koja je dodijelila akademski / stručni stupanj: **University of Split, School of Medicine / Sveučilište u Splitu, Medicinski fakultet**

Permanent link / Trajna poveznica: <https://um.nsk.hr/um:nbn:hr:171:975545>

Rights / Prava: [In copyright](#) / [Zaštićeno autorskim pravom.](#)

Download date / Datum preuzimanja: **2024-12-26**



Repository / Repozitorij:

[MEFST Repository](#)



**SVEUČILIŠTE U SPLITU
MEDICINSKI FAKULTET**

Bruno Lukšić

**NOVI PRISTUP OPERACIJSKOM
LIJEČENJU PRIJELOMA
OLEKRANONA**

Doktorska disertacija

Split, 2014.

**Rad je izrađen na Klinici za kirurgiju Kliničkog bolničkog
centra Split**

Mentor: doc.dr.sc. Ivo Jurić, dr. med.

Zahvaljujem:

- kolegi, prijatelju i mentoru Ivi Juriću, za trajni poticaj i nesebičnu pomoć u izradi ovog rada,
- kolegi i prijatelju Vladimiru Boschiju, čija je odlučnost i upornost u radu i meni bila motiv,
- profesoru Nikici Družijaniću, čiji su konstantni poticaji u konačnici i doprinijeli realizaciji ovog rada,
- profesoru Davoru Eteroviću, čija je otvorenost za nove spoznaje i srdačno prihvaćanje predstavljene teme ovog rada postalo golem impuls na dugom putu,
- docentu Zenonu Pogoreliću, bez čije bi praktičnosti i znanja sav moj trud ostao u sferi ezoterije,
- profesorici Mariti Mimici, velikom motivatoru i anđelu-čuvaru,
- brojnim drugim kolegama koji imaju manji ili veći udio u stvaranju ovog rada,
- bolesnicima, bez kojih rada ne bi bilo, a zbog njihova boljitka je i napravljen,
- naposljetku, zahvaljujem svojoj obitelji, posebno mom ocu, čije će zadovoljstvo izradom ovog doktorata biti vrijedno svih teškoća i nedaća na koje sam nailazio tijekom protekle duge četiri godine.

SADRŽAJ	1
1. UVOD	
1.1. Epidemiologija prijeloma olekranona	3
1.2. Klasifikacija prijeloma olekranona	4
1.3. Pregled terapijskih postupaka – prednosti i nedostaci	6
2. ANATOMSKE ODREDNICE OLEKTRANONA I LAKTA	9
3. PRIJE ISTRAŽIVANJA	13
4. CILJ ISTRAŽIVANJA	14
5. ISPITANICI I METODE	
5.1. Ispitanici	15
5.2. Postavljanje dijagnoze	15
5.3. Kriteriji uključivanja u studiju i epidemiološki aspekti	16
5.4. Izlazne vrijednosti	19
5.5. Kirurška tehnika	20
5.6. Poslijeoperacijske kontrole i prikupljanje podataka	23
5.7. Statistička obrada podataka	30
5.8. Potrebna veličina uzorka i analiza statističke snage	31
6. REZULTATI	32
7. RASPRAVA	40

8. ZAKLJUČAK	44
9. PRIVITAK	45
10. SAŽETAK	46
11. SUMMARY	48
12. LITERATURA	49
13. ŽIVOTOPIS	53

1. UVOD

1.1. Epidemiologija prijeloma olekranona

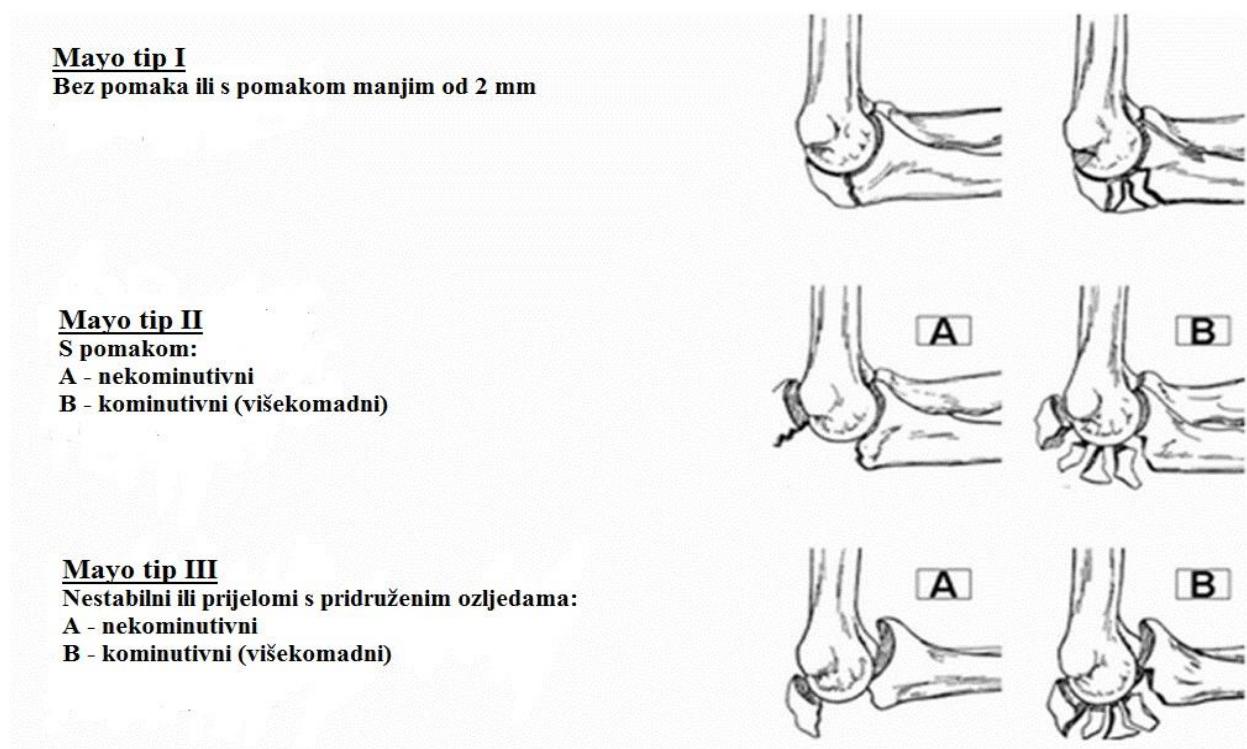
Prijelomi olekranona čine desetinu svih prijeloma ruku (1). Nastaju izravnim djelovanjem sile na područje lakta ili neizravnim djelovanjem vlaka troglavog mišića nadlaktice (*musculus triceps brachii*) putem njegova distalnog hvatišta na olekranonu, prilikom pada na nepotpuno ispruženu ruku. Povremeno, premda rijetko, prijelomi olekranona nastaju i prilikom hiperekstenzijskih ozljeda, kao pri suprakondilarnim prijelomima u djece, ili pri osobito nasilnim iščašenjima lakta u odraslih osoba (1,2). Ovi se prijelomi, s obzirom na intenzitet sile koja je prouzročila ozljedu, mogu podijeliti na dvije skupine: na prijelome olekranona izazvane djelovanjem sile niskog intenziteta, te na one izazvane djelovanjem sile jakog intenziteta. Prijelome izazvane slabijom silom (engl. *low energy trauma*) najčešće susrećemo u starijoj populaciji pri djelovanju neizravne sile, osobito naglog i neočekivanog napinjanja troglavog mišića nadlaktice i njegova utjecaja na kost slabije kvalitete. Ovakva ozljeda obično uzrokuje nastanak prijeloma u središnjem dijelu zglobnog ureza (*incisura trochlearis*), s mogućnošću širenja distalnije. Za razliku od ovog, prijelome izazvane silom jakog intenziteta (engl. *high energy trauma*) nalazimo predominantno u mlađoj populaciji. Oni su najčešće izazvani djelovanjem izravne sile na područje lakta, pa u skladu s tim, kod njih češće nalazimo obrazac višekomadnog prijeloma s mnogim ulomcima i naglašenom dislokacijom koštanih ulomaka. Svega 5-7% ovih prijeloma je bez bitnog pomaka ulomaka kosti. Ukoliko pomak ulomaka u bilo kojem smjeru, bilo da je riječ o običnoj dijastazi (vodoravni pomak), ili pak o koštanoj „stepenici“ (okomiti pomak), iznosi manje od 2 mm, a uz to je ekstenzorni mehanizam lakta očuvan i nema daljnjeg razdvajanja ulomaka pri fleksiji lakta, smatramo da prijelom ispunjava kriterije za konzervativno liječenje (3). Nasuprot ovome, u više od 93% ovih prijeloma postoji pomak ulomaka veći od 2 mm, pa oni zahtijevaju aktivno kirurško

liječenje (4,5). Ovi su prijelomi učestaliji u muškaraca do petog desetljeća života, a nakon te dobi češći su u žena - gotovo polovina ozlijeđenih muškaraca je u dobi između 21. i 40. godine, a 40 % žena je u dobi od 61. do 80. Nešto je češći prijelom desnog nego lijevog olekranona (6).

1.2. Klasifikacija prijeloma olekranona

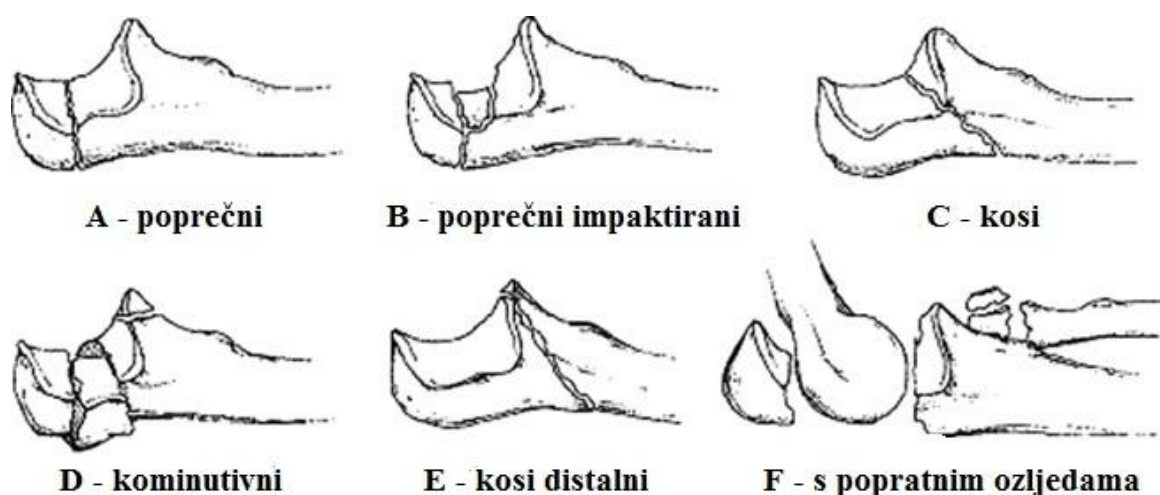
Postoji više sustava klasifikacije ovih prijeloma, no najčešće korišteni sustavi su Mayo sustav, Schatzker-Schmelting sustav i AO sustav.

Mayo klasifikacija (slika 1) uzima u obzir stabilnost prijeloma, pomak ulomaka i nazočnost kominucije ulomaka. Cilj ove klasifikacije jest davanje smjernica u liječenju ozljede. Tako se u Mayo I prijelomima olekranona preporučuje konzervativno liječenje imobilizacijom, dok se kod Mayo II i Mayo III prijeloma mora poduzeti operativno liječenje.



Slika 1. Mayo klasifikacija prijeloma olekranona

Schatzker-Schmeling klasifikacija (slika 2) se temelji na biomehaničkim razmatranjima i aspektima prijeloma olekranona. Ova klasifikacija dijeli prijelome na šest skupina: A su poprečni prijelomi kroz *incisuru trochlearis*; B prijelomi su locirani kao i oni iz skupine A, ali uz stanovitu kominuciju ili impakciju zglobne plohe; C čine kosi dijelom unutarzglobni prijelomi; D prijelomi su unutarzglobni sa znatnom kominucijom i dislokacijom ulomaka; E tip su kosi distalni prijelomi; skupinu F čine prijelomi olekranona s dislokacijom ulomaka i udruženi s prijelomom glavice palčane kosti i/ili s ozljedom medijalnog ligamentarnog kompleksa (7).



Slika 2.Schatzker-Schmeling klasifikacija prijeloma olekranona i proksimalne ulne

AO klasifikacija prijelome olekranona razmatra u sklopu klasifikacije prijeloma proksimalne ulne i radijusa. Pritomu skupinu A čine izvanzglobni metafizni prijelomi, skupinu B unutarzglobni prijelomi proksimalnih okrajaka ulne ili radijusa dok skupinu C čine unutarzglobni prijelomi ulne s prijelomom glavice radijusa. Izolirani prijelomi olekranona su, prema ovoj podjeli, klasificirani kao I B prijelomi (7).

1.3. Pregled terapijskih postupaka – prednosti i nedostaci

S obzirom na reperkusije koje ovakvi prijelomi imaju na funkciju zgloba lakta, odavno su se već pokušavala iznaći rješenja za što precizniju repoziciju, te bržu i adekvatniju sanaciju prijeloma olekranona. Uvažavajući činjenicu da se radi o intraartikularnim prijelomima, važno je liječenjem postići preciznu anatomsku repoziciju i stabilnu osteosintezu, što otvara mogućnost rane mobilizacije i početka provođenja fizikalne terapije. Još 1873. godine Lister je opisao otvorenu repoziciju i „osteosintezu“ olekranona primjenom igle napravljene od srebra (8). Danas se koristi više metoda operacijskog liječenja, no dvije su ipak najčešće upotrebljavane – metoda obuhvatne sveze i metoda osteosinteze pločicom i vijcima. Metoda obuhvatne sveze (njem. *zuggurtung*, engl. *tension-band wiring*) je najčešće primjenjivana metoda u kirurškom liječenju ovih prijeloma (6 - 8). Smatra se da su je u kliničku praksu uveli Weber i Vasey, koji su svoja iskustva vezana uz prijelome olekranona liječenih metodom obuhvatne sveze opisali u radu objavljenom 1963. godine pod naslovom „Osteosynthese bei Olecranonfraktur“ (9). Ona se temelji na načelu pretvaranja sile vlaka troglavog mišića nadlaktice, putem djelovanja sustava ekscentričnog opterećenja poluge, u interfragmentarnu kompresiju (9, 10). Metoda evidentno ima i svoja ograničenja – kod višekomadnih prijeloma s izraženijom kominucijom, zbog snažnih kompresijskih učinaka obuhvatne sveze pri fleksiji se urušavaju ulomci, kolabira dio konstrukcije, gubi se repozicija, što naposljetku uzrokuje skraćenje područja proksimalne ulne, nesklad zglobnih tijela i subluksiran položaj humeroulnarnog zgloba (10, 11). Komplikacije ove metode su uobičajene: infekcije, nezarastanje prijeloma, prijelomi zarasli u nepovoljnom položaju, nešto rjeđe pareza ulnarnog živca, no osobito učestala komplikacija jest migracija Kirschnerovih žica i potkožno prominiranje čvorova na obuhvatnoj svezi, što izaziva bol, oslabljenu funkciju i probleme s cijeljenjem kirurške rane (12 - 14). Unatoč najvećoj mogućoj pozornosti, preciznosti

kirurškog rada i iskustvu operatera, migracija i prominiranje osteosintetskog materijala, te s tim u svezi odgođeno cijeljenje rane, osjet boli i neugode u bolesnika, kao i usporena rehabilitacija i smanjen opseg pokreta, pojavljuju se u različitim stupnju, čak u gotovo 80% bolesnika (1, 15). Druga najčešće korištena operacijska tehnika je osteosinteza prijeloma pločicom i vijcima. Jedan od prvih dostupnih opisa operacije olekranona izvršene korištenjem pločice (s kukom) dao je 1951. godine Zuelzer (16). Po mnogim autorima, primjenom ove metode kod kominutivnih i/ili nestabilnih prijeloma klasificiranih kao II B i III A i B po Mayo klasifikaciji, u kojih se ne može primijeniti obuhvatna sveza, smanjuje se učestalost komplikacija vezanih uz migraciju osteosintetskog materijala, kao i osjet nelagode ili boli (17). No, da bi se postigla stabilnost, pločicu treba uobličiti oko proksimalnog dijela olekranona i postaviti što veći broj vijaka. Povećani broj vijaka ima ujedno i povećanu vjerojatnost potkožnog prominiranja glavica vijaka (izraženije subjektivne tegobe i potrebu za ranijim odstranjivanjem implantata), kao i veću mogućnost reakcije tkiva na znatnu količinu stranih tijela implantiranih tijekom zahvata (17 - 19). Čak i tada, kako tvrde pojedini autori poput Cerevera-Irimie (11) i Ikede (20), za postizanje stabilnosti konstrukcije, potrebno je osteosintezu dodatno osnažiti koštano-spongioznom presatkom (najčešće se uzima s hrpta crijevne kosti – *crista ossis illei*) kojeg se postavlja na mjesto najizraženije kominucije kosti, a nakon debridmana i odstranjenja devitaliziranih sitnih ulomaka, pritom orijentirajući kortikalni dio presatka prema zglobu, a spongiozni prema dorzalno (odnosno, prema pločici). Tijekom vremena, pločica za osteosintezu olekranona je evoluirala, prateći tako razvoj pločica za osteosintezu uopće. Tako danas u uporabi imamo mnoštvo pločica raznih oblika, načina primjene i cjenovnih kategorija. Oblikom su tu od starijih tzv. trećinske žljebaste, ravne ili prekonturirane - koje dolaze anatomski oblikovane u skladu sa svojstvima olekranona, pa do tzv. LCDCP (engl. *Limited Contact Dynamic Compression Plate*), čija je površina nalijeganja na koštanu podlogu smanjena specifičnom konstrukcijom pločice, sve s težnjom smanjivanja

pritiska na površinsku vaskularizaciju kosti, a time i smanjivanja mogućnosti nekroze kosti, kao i njenog kvalitetnijeg cijeljenja. U posljednje se vrijeme primjenjuju i LCP (engl. *Locking Compression Plate*) pločice sa „zaključavanjem“ glave vijka u samoj pločici, čime se postiže dodatna stabilnost konstrukcije, što se osobito koristi kod kominutivnih prijeloma i prijeloma sa slabijom kvalitetom kosti (starije osobe!).

Možemo zaključiti da se u liječenju prijeloma olekranona i proksimalne ulne koristi više metoda, od kojih su u najširoj uporabi dvije: obuhvatna sveza i osteosinteza pločicom. Raznovrsnost i mnoštvo implantata koji se pritom koriste, upućuju na jedan zaključak – svi ovi implantati i postupci imaju svoje nedostatke, ponekad vrlo izražene i značajne, što kliničare prisiljava na iznalaženje novih rješenja, koja bi uklonila nedostatke danas korištenih metoda liječenja.

2. ANATOMSKE ODREDNICE OLEKRANONA I LAKTA

Zglob lakta je složeni kutni jednoosovinski zglob, u kojem se nalaze u međusobnom odnosu tri kosti – nadlaktična kost (*humerus*), lakatna kost (*ulna*) i palčana kost (*radius*). Iako pokrete lakta u užem smislu čine samo fleksija i ekstenzija podlaktice (pronacija i supinacija podlaktice se predominantno odvijaju u proksimalnom radioulnarnom zglobu), odnos zglobnih tijela koja artikuliraju u lakatnom zglobu jest poprilično složen. Vrlo pojednostavljeno gledano, donji (ili distalni) kraj nadlaktične kosti čine središnji (artikulacijski) dio te dva bočna dijela (*epicondylus medialis et lateralis*). Artikulacijski dio (*condylus humeri*) se sastoji od medijalno položenog zglobnog valjka (*trochlea humeri*) koji je usmjeren dužom osi od lateralno i gore prema medijalno i dolje, a s osovinom kosti čini kut od 110°, te od glavice (*capitulum humeri*) nadlaktične kosti, koja je pozicionirana anterolateralno na donjem okrajku humerusa. *Trochlea humeri* je konveksno oblikovana, a uzdužnom je brazdom podijeljena na manji lateralni i veći medijalni dio (uzdužna brazda anatomske i smještajno u potpunosti odgovara izbočini – grebenu *incisurae trochlearis*, čime djeluje poput brazde vodilje i povećava stabilnost pri pokretima pregibanja i ispružanja podlaktice). Konveksitet trohleje, u prosjeku iznosi oko 280° (ponekad čak do 320°), što u prirodi čini luk veći od $\frac{3}{4}$ kružnice. Iznad trohleje nalazi se *fossa coronoidea* anteriorno, a *fossa olecranii* na posteriornoj plohi distalnog okrajka nadlaktične kosti. Proksimalnije, nad *capitulum radii*, nalazi se još jedna udubina, tzv. *fossa radialis*. Medijalno i lateralno od ovih struktura središnjeg dijela distalnog okrajka humerusa, nalaze se izbočine *epicondylus medialis* i *epicondylus lateralis*, čija je primarna uloga hvatišta fleksorne i ekstenzorne skupine mišića podlaktice. U praktičnom smislu svakodnevnog rada u operacijskoj dvorani, važna je struktura koja prolazi žlijebom *sulcus n. ulnaris* sa stražnje strane medijalnog

epikondila, a to je ulnarni živac (*nervus ulnaris*). *Trochleu humeri* na proksimalnom kraju lakatne kosti prihvaća zglobni urez – *incisura trochlearis*, smještena u međuprostoru između *olecranon* proksimalno i *processus coronoideus* distalno, dok *capitulum humerus* artikulira s *fovea capiti radii* na glavici palčane kosti. S lateralne strane *processus coronoideus* nalazi se *incisura radialis*, mjesto međusobnog uzglobljenja proksimalnih dijelova lakatne i palčane kosti, gdje naliježe postranični dio glavice palčane kosti. Zglobne plohe kostiju su “uvezane” zglobnom čahuricom, koju s prednje strane ojačavaju niti *m. brachialis*, dok je medijalno i lateralno ponajviše pojačavaju ligamentarni kompleksi. Medijalni ligamentarni kompleks čini *ligamentum collaterale ulnare*, kojeg čine snažniji prednji i stražnji snop, kao i nešto nježniji intermedijarni dio. Prostire se od medijalnog epikondila nadlaktične kosti proksimalno do medijalnog ruba olekranona i koronoidnog nastavka distalno, te je u vrlo bliskom odnosu s *m. triceps brachii*, kao i s *m. flexor carpi ulnaris*. Radijalni ligamentarni kompleks se sastoji od kratkog i snažnog ligamentarnog snopa, koji je usmjeren od područja neposredno ispod lateralnog epikondila nadlaktične kosti, preko *lig. anulare radii*, k lateralnom rubu proksimalne ulne.

Sam olekranon čini najproksimalniji dio lakatne kosti i hvatište je distalne tetive troglavog mišića nadlaktice. Njegov je vršak zakrivljen prema distalno, pa pri krajnjoj ekstenziji lakta ulazi u *fossa olecranii* nadlaktične kosti, čime se ograničava daljnje ispružanje podlaktice, dok baza olekranona prelazi u zglobnu udubinu koja je uzdužnim grebenom podijeljena u dvije plohe, a što odgovara dvjema plohama razdvojenima brazdom na *trochlei humeri*. Trokutasto oblikovana stražnja ploha olekranona je smještena gotovo potkožno, a od ozljede je (često neuspješno !) štiti sluzna vrećica – *bursa olecranii* (primarna joj je uloga mehanička zaštita samog olekranona). Prednja ploha olekranona je konkavnog oblika i prekrivena hrskavicom, te u funkcionalnom smislu čini dio *incisurae trochlearis*. Ona distalno prelazi u *processus coronoideus*, također trokutasto oblikovano uzdignuće oštrog vrška na lakatnoj

kosti. Njegov vrh dijelom ograničava fleksiju podlaktice u lakatnom zglobu, ulazeći u *fossa coronoideu* na anteriornoj plohi humerusa. Proksimalno orijentirana ploha koronoidnog nastavka je obložena hrskavičnim pokrovom i čini distalni dio *incisurae trochlearis*, tako da možemo reći da konkavna zglobna ploha lakatnog zgloba formira polukrug od cca 180°. S lateralne strane koronoidnog nastavka nalazi se *incisura radialis*, uska artikulacijska površina za bočni dio glavice palčane kosti, na čijim se rubovima pripaja *lig. annulare radii*.

Kako je već ranije spomenuto, s obzirom na to da je ovdje riječ o jednoosovinskom zglobu, zglob između nadlaktične i lakatne kosti jest tzv. *ginglymus*, koji dopušta samo pregibanje (fleksiju) i ispružanje (ekstenziju) podlaktice, a u širem smislu i pronaciju i supinaciju (pri čijem je izvođenju involviran i radioulnarni zglob). No, važno je napomenuti da je kombinacija pokreta fleksije i ekstenzije, u kombinaciji s pronacijom i supinacijom podlaktice, od presudnog značaja za preciznost pokreta ruke. Zglobna je osovina lakta orijentirana koso, od lateralno i gore, k medijalno i dolje (poput same trohleje nadlaktične kosti). Raspon pokreta od najvećeg pregibanja do ispružanja iznosi cca 145°.

U mišićnom smislu, u proces pregibanja podlaktice ponajprije su, s funkcionalnog gledišta, uključeni *m. biceps brachii*, *m. brachialis* i *m. brachioradialis*, dok pri ispružanju iste dominantno sudjeluju *m. triceps brachii*, *m. anconaeus* te ekstenzorna skupina mišića podlaktice. Maksimalno ispružanje podlaktice je ograničeno kolizijom olekranona i nadlaktične kosti u području *fossae olecranii*, maksimalnim istezanjem fleksora podlaktice, ali i zatezanjem prednjeg dijela zglobne ovojnice. Analogno ovome, pregibanje veće od fiziološkog priječe približavanje *processus coronoideusa* dnu *fossae coronoidei*, istezanje ekstenzora podlaktice i zglobne čahure, ali i kolizija jakih mišićnih masa fleksora nadlaktice i podlaktice. Iako su ovdje dane samo temeljne anatomske i funkcionalne odrednice, već iz toga je razvidno da je za skladno, precizno i svrsishodno djelovanje podlaktice i šake, nužna

održana funkcionalnost lakatnog zgloba, koja je moguća samo održavanjem (a kod ozljede - preciznim ponovnim uspostavljanjem) adekvatnih anatomske odnosa u lakatnom zglobo.

3. PRIJE ISTRAŽIVANJA

Sama ideja za ovo istraživanje nije nastala kao svrha sama sebi, kao jednokratni opit s ciljem izrade doktorske disertacije ili objave znanstvenog rada u stručnoj publikaciji. Njezin nastanak povezan je s godinama rada u kliničkoj praksi i zapažanjem da jedna, relativno učestala ozljeda, koja se redovito rutinski zbrinjava uvriježenim operacijskim metodama, bolesnicima naposljetku izaziva neprihvatljivo česte i intenzivne tegobe. Ove tegobe osobama operiranim zbog prijeloma olekranona ili proksimalne ulne, tijekom duljeg vremenskog razdoblja priječe normalno profesionalno ili osobno funkcioniranje, dovode do potrebe za novim kirurškim zahvatima, a nerijetko i uzrokuju bolove, ili bar osjet intenzivne nelagode, koji ih prati tijekom znatnog dijela njihova života. Začudo, ne radi se o širokom i nerješivom spektru tegoba, već o vrlo malom broju istih tegoba koje se ponavljaju, a koje su, ponajprije, rezultat tehničkih nedostataka primjenjivanih implantata i postupaka liječenja. Uvidom u stručne publikacije bliske tematike, postalo je razvidno da postoje brojni pokušaji alternativnog kirurškog zbrinjavanja ozljeda olekranona, što nas je još više učvrstilo u uvjerenju da bi u postojećem načinu liječenja bilo uputno nešto mijenjati. Trebali su proći još mjeseci (pa i godine !) promišljanja i biomehaničkih razmatranja, dok nije izrađen prototip tenzijske pločice (TP), koja je zatim dalje evoluirala u smjeru konačnog proizvoda.

4. CILJ ISTRAŽIVANJA

Cilj je ovog istraživanja bio provjeriti valjanost dviju temeljnih hipoteza.

Hipoteza 1:

Primjena nove operacijske metode i primjena novog implantata tijekom prvih šest mjeseci nakon zahvata, rezultiraju istim ili boljim učinkom od dosadašnjih metoda na funkcionalni status definiran goniometrijom izmjerenim rasponom pokreta ozlijeđenog lakta: fleksija $\geq 128^\circ$, hiperekstenzija $\geq 12^\circ$, pronacija $\geq 72^\circ$, supinacija $\geq 72^\circ$, dakle maksimalno 20 % slabijim od normalnih vrijednosti.

Hipoteza 2:

Primjena nove operacijske metode i primjena novog implantata, rezultiraju subjektivnim tegobama (bol, nelagoda) u manje od 60% bolesnika tijekom prvih šest mjeseci nakon zahvata, dakle manje nego u dosadašnjih metoda.

Pri tomu je ideja vodilja bila:

a) zadržati načelo interfragmentarne kompresije među ulomcima primjenom metode obuhvatne sveze, a izbjegavajući migraciju Kirschnerovih žica i potkožno prominiranje čvorova na obuhvatnoj svezi, te

b) omogućiti primjenu načela osteosinteze pločicom u višekomadnih prijeloma i prijeloma olekranona koji se protežu i distalnije od *incisurae trochlearis* lakatne kosti, a istodobno izbjeci pretjeranu uporabu i iritaciju tkiva osteosintetskim materijalom (brojni vijci), kao i učestalo prominiranje istih pod kožu.

5. ISPITANICI I METODE

5.1. Ispitanici

Ispitivanjem provedenim na Klinici za kirurgiju KBC-a Split u razdoblju od rujna 2010. do kolovoza 2013. godine, obuhvaćeno je ukupno 20 bolesnika s prijelomom olekranona. Bolesnici – ispitanici bile su osobe s akutnom ozljedom, koji su se javili i bili zaprimljeni na HKP Klinike za kirurgiju KBC Split.

5.2. Postavljanje dijagnoze

Postavljanje dijagnoze prijeloma olekranona rutinski je postupak. Prvi se ključan podatak dobiva uzimanjem valjane anamneze, s naglaskom na mehanizam nastanka ozljede i svojstva iste. Ovaj je korak osobito važan u uspostavljanju adekvatne komunikacije s bolesnikom, te zadobivanju njegova povjerenja. Fizikalni pregled bolesnika redovito započinje inspekcijom, koja je ovdje vrlo znakovita. S obzirom na to da svi prijelomi olekranona sadržavaju dijelom unutarzglobnu komponentu, kod praktično svih ovih prijeloma nazočan je značajan otok u području involviranog lakta, nastao zbog unutarzglobnog krvarenja, a nerijetko i uslijed krvarenja u području sluzne vrećice olekranona koja se, u prijeloma izazvanih izravnim padom na lakat, uvijek nađe na putu djelovanja sile, tj. između samog olekranona i tvrde podloge na koju osoba pada. Osobitu smo pozornost posvećivali procjeni neurocirkulacijskog statusa ozlijeđenog ekstremiteta, poglavito zbog moguće ozljede ulnarnog živca koji zna biti

involviran u čak do 10 % ovakvih prijeloma (17, 21). Palpacijski je obično opipljiv defekt kosti i glavni koštani fragmenti „uronjeni“ u plašt tekućine – hematoma. Naposljetku, uobičajena je nesposobnost bolesnika da ispruži savijenu podlakticu protiv sile teže, što potvrđuje oštećenje i prekid ekstenzornog mehanizma pokretanog troglavim mišićem nadlaktice.

Radiološka dijagnostika je uobičajeno obuhvaćala native AP i LL snimke ozlijeđenog lakta, a u složenijim prijelomima radili smo i MSCT dijagnostiku lakta s 3D rekonstrukcijama.

5.3. Kriteriji uključivanja u studiju i epidemiološki aspekti

Nakon inicijalne dijagnostičke obrade i postavljanja dijagnoze, bolesnicima su predložene mogućnosti liječenja, kako je to i uobičajeno. Bolesnici su bili upoznati s temeljnim razlikama između „uobičajenih“ i nove metode liječenja, s očekivanim ishodom liječenja primjenom nove metode i implantata, a onim bolesnicima koji su pristali sudjelovati u istraživanju detaljnije je objašnjen i sam tijek zahvata. Od bolesnika koji su pristali biti dijelom studije, a u kojih nije postojao ni jedan od čimbenika koji bi priječili njihovo uključivanje u istraživanje, zatražen je pisani pristanak na zahvat i sudjelovanje u studiji. Ovdje treba napomenuti da je u komunikaciji s bolesnicima uočeno njihovo veliko povjerenje u medicinsko osoblje, kao i njihova otvorenost za nove postupke koji bi, u konačnici, vodili boljitku njih samih. Naime, od 26 bolesnika s kojima su obavljani preliminarni razgovori glede pristanka na ispitivani kirurški zahvat, svega dva bolesnika nisu dala svoj pristanak. U preostala četiri bolesnika (od ukupno šest, koliko ih nakon obavljenog prethodnog razgovora

i traženja pristanka na novi zahvat ipak nije moglo biti dijelom istraživanja) bio je nazočan, kako se tijekom naknadne dijagnostičke obrade pokazalo, jedan (ili više) isključujućih kriterija za ovo istraživanje. Uključujući kriteriji za istraživanje bili su postojanje prijeloma olekranona kategoriziranog kao II – III po Mayo klasifikaciji, kao i prijeloma proksimalne ulne najviše 3 cm udaljenog od incizure. Isključujući su kriteriji bili već ranije postojeće ozljede u području lakta, distalne nadlaktice ili proksimalne podlaktice, bolesnici s postojećim neurološkim ispadom ili bolestima ozlijeđene ruke, bolesnici s prirođenim deformacijama ili bolestima koštano-mišićnog sustava, te bolesnici za koje se moglo pretpostaviti da neće dobro surađivati zbog njihova sustavnog neurološkog ili psihološkog statusa. Od ukupnog broja bolesnika, 10 ih je imalo prijelom desnog, a 10 lijevog olekranona. Podjednaka je bila i spolna podjela (10 muškaraca, 10 žena). Po Mayo klasifikaciji prijeloma olekranona, 14 bolesnika je imalo prijelom olekranona tipa IIA, 4 tipa IIB, 1 tipa IIIB, dok se u jedne ispitanice radilo o Monteggia prijelomu s frakturnom pukotinom smještenom tek nešto distalnije od *incisurae trochlearis*. Podatci o bolesnicima uključenim u istraživanje sabrani su i prikazani u tablici 1. Svih 20 bolesnika operirao je isti kirurg (B.L.) primjenom novog implantata (TP) i nove operacijske metode. S obzirom da je većina ozlijeđenih uključenih u istraživanje bila operirana istog dana kada su se javili liječniku i bili zaprimljeni u KBC, prosječno trajanje bolničkog liječenja svedeno je na 4,1 dan.

Dodatno, učestalost odstranjenja implantata u ispitivanoj skupini od 20 bolesnika smo usporedili s učestalošću odstranjenja kod 49 bolesnika operiranih u našoj bolnici zbog iste ozljede, ali primjenom klasičnih operacijskih metoda (ponajviše primjenom obuhvatne sveze) između 2006. i 2012. godine.

Istraživanje je odobrilo Etičko povjerenstvo KBC Split, a svi bolesnici - sudionici ispitivanja bili su upoznati s prirodom i svrhom ispitivanja te su potpisali informirani pristanak za sudjelovanje.

Tablica 1. Ispitanici s obzirom na spol, klasifikaciju prijeloma te ozlijeđenu stranu

	n	(%)
<u>Spol</u>		
muški	10	(50,0)
ženski	10	(50,0)
ukupno	20	(100,0)
<u>Prijelom</u>		
II A	14	(70,0)
II B	4	(20,0)
III B	1	(5,0)
Monteggia	1	(5,0)
ukupno	20	(100,0)
<u>Strana</u>		
lijeva	10	(50,0)
desna	10	(50,0)
ukupno	20	(100,0)

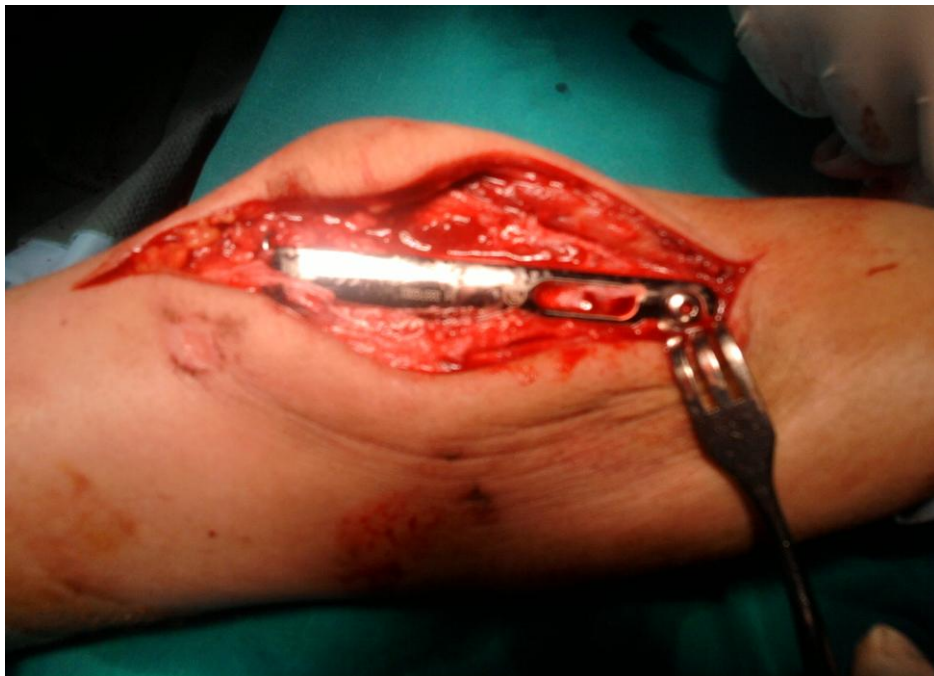5.4. Izlazne vrijednosti

Primarni cilj istraživanja bio je postići isti ili bolji funkcionalni rezultat liječenja u odnosu na konvencionalno liječenje pločicom ili obuhvatnom svezom, a uz smanjenje tegoba vezanih uz prominiranje i migraciju osteosintetskog materijala, kao i smanjenje količine ugrađenog osteosintetskog materijala u odnosu na dosadašnje osteosinteze pločicom. Mjerenja i kliničke kontrole vršene su jedan, tri i šest mjeseci nakon samog zahvata, iako su poslijeoperacijska praćenja nekih bolesnika trajala i do dvije godine. Minimalni ciljani funkcionalni rezultat opsega pokreta operiranog lakta je iznosio: fleksija $\geq 128^\circ$, ekstenzija $\geq 116^\circ$, pronacija i supinacija $\geq 72^\circ$, što odgovara prosječnom funkcionalnom statusu dosegnutom primjenama dosadašnjih tehnika izvođenja zahvata. Ciljani postotak bolesnika bez izraženih subjektivnih tegoba iznosio je $\geq 40\%$, što je prosjek bolesnika bez subjektivnih tegoba, koji po dostupnim podacima iz srodnih istraživanja vrijedi za operacije izvršene po metodi obuhvatne sveze ili primjenom konvencionalne pločice (22). Učestalost potrebe za odstranjenjem implantata u bolesnika iz ispitivane skupine je, naposljetku, uspoređena s potrebom odstranjenja implantata zbog subjektivnih ili objektivnih poteškoća u bolesnika koji su bili proteklih godina u našoj bolnici operirani zbog iste ili slične ozljede, ali primjenom jedne od do sada upotrebljivanih metoda – obuhvatnom svezom ili konvencionalnom pločicom.

5.5. Kirurška tehnika

Prijeoperacijski se uvijek primjenjivala antibiotska profilaksa cefalosporinskim antibiotikom III generacije (Rocephin 2g iv. 30 minuta prije zahvata). Bolesnici su operirani u ležećem položaju na truhu, u općoj anesteziji, bez korištenja blijede staze. Na prijelom se pristupalo središnje položenim stražnjim rezom, uz zakrivljenost reza zbog zaobilaženja područja kože nad samim olekranonom. U slučaju nalaza obilnijeg krvarenja u *bursu olecranii*, vršila se ekscizija burze, što smo uradili u pet bolesnika. Temeljem naših dosadašnjih pozitivnih iskustava, ali i uvažavajući rezultate objavljenih istraživanja, Kirschnerove su se žice redovito „sidrile“ u nasuprotnom (anteriornom) korteksu ulne. Nakon radiološke kontrole položaja ulomaka uvodila se TP (slika 3) i postavljala na stražnju (dorzalnu) površinu ulne. Ova je pločica izum autora istraživanja (*zaštićena pri Hrvatskom zavodu za intelektualno vlasništvo Rješenjem o upisu industrijskog dizajna pod brojem D20140014, temeljem članka 23. stavak 1. i članka 29. stavak 2. Zakona o industrijskom dizajnu, kao „Implantat za osteosintezu kosti“ po međunarodnoj klasifikaciji Loc (10) Cl. 24-03 s datumom podnošenja prijave 24.01.2014. godine*) i temelj je nove operacijske tehnike (privitak). Inovacije kod implantata su: postojanje dvaju provrta (promjer 2 mm) na proksimalnom dijelu, koji omogućuju prolaz Kirschnerovih žica (promjer 1,8 mm) kroz implantat; sužen i skraćeni šiljak pločice (širina baze šiljka iznosi 5 mm, koja pri vrhu pod oštrim kutom od 35° u ukupnoj dužini od 7 mm prelazi u vrh šiljka, sve zbog lakšeg prodora i učvršćivanja u proksimalni fragment olekranona, bez ugroze prethodno postignute repozicije ulomaka); zakrivljenost proksimalnog dijela pločice prati anatomske oblike olekranona, a „tijelo“ pločice je diskretno lučno zakrivljeno s ukupnom dužinom pločice od 82 mm, što dopušta njenu uporabu kod prijeloma koji su i neposredno distalno od same incizure; postojanje otvora za distalno „navođenje“ pločice po ulni tijekom postizanja interfragmentarne kompresije; te postojanje samo jednog

provrtu za distalni vijak, kojim se pločica učvršćuje u ulnu (slike 4a i 4b). Redovito se dreniralo operacijsko područje, dok se poslijeoperacijska imobilizacija nikada nije koristila. Dren se uvijek odstranjivao nakon 24 sata.



Slika 3. Detalj kirurškog zahvata, TP postavljena na ulnu



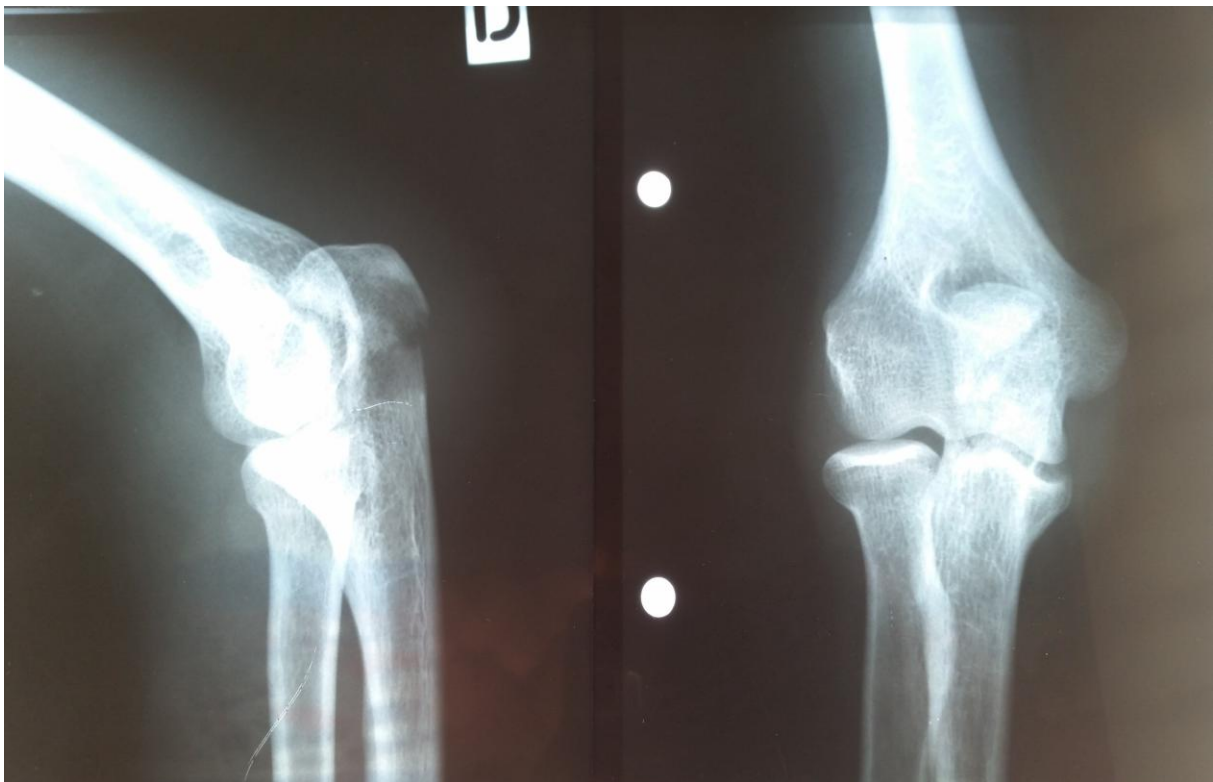
Slika 4a. Proksimalni dio implantata s provrtima za Kirschnerove žice



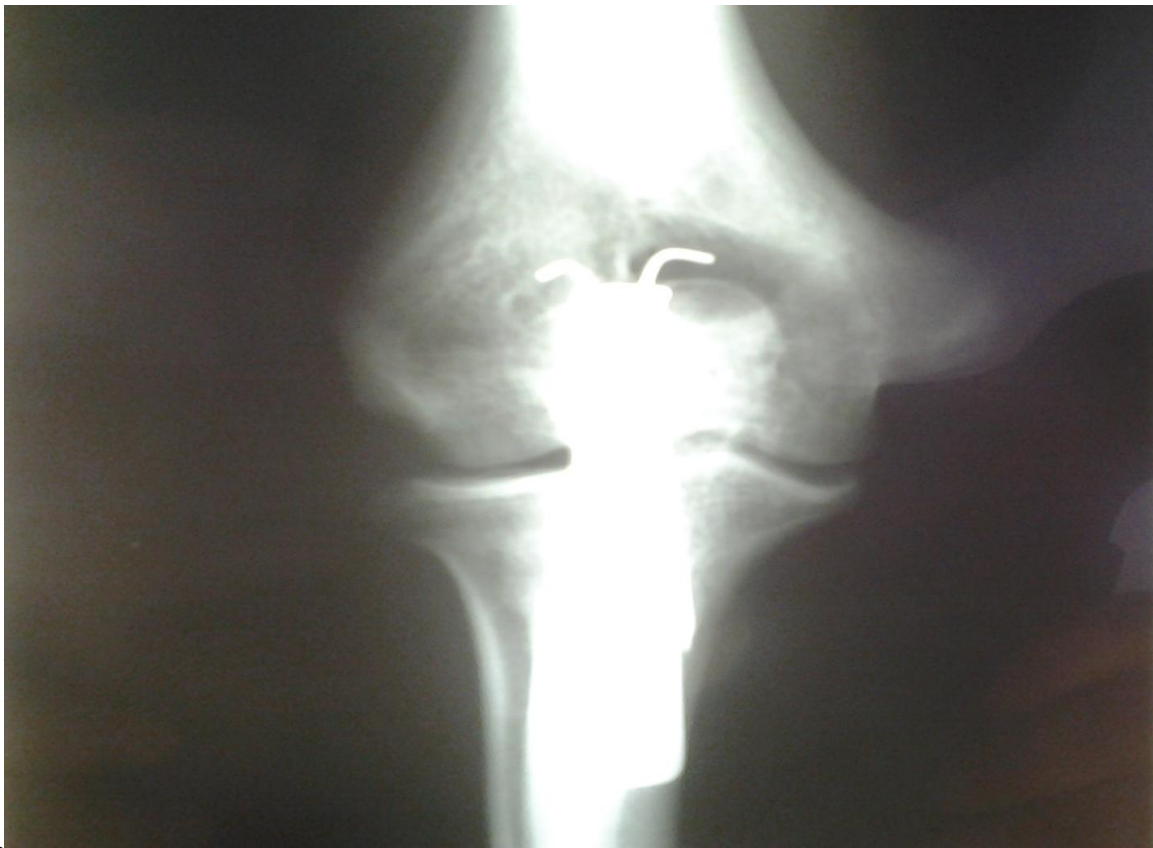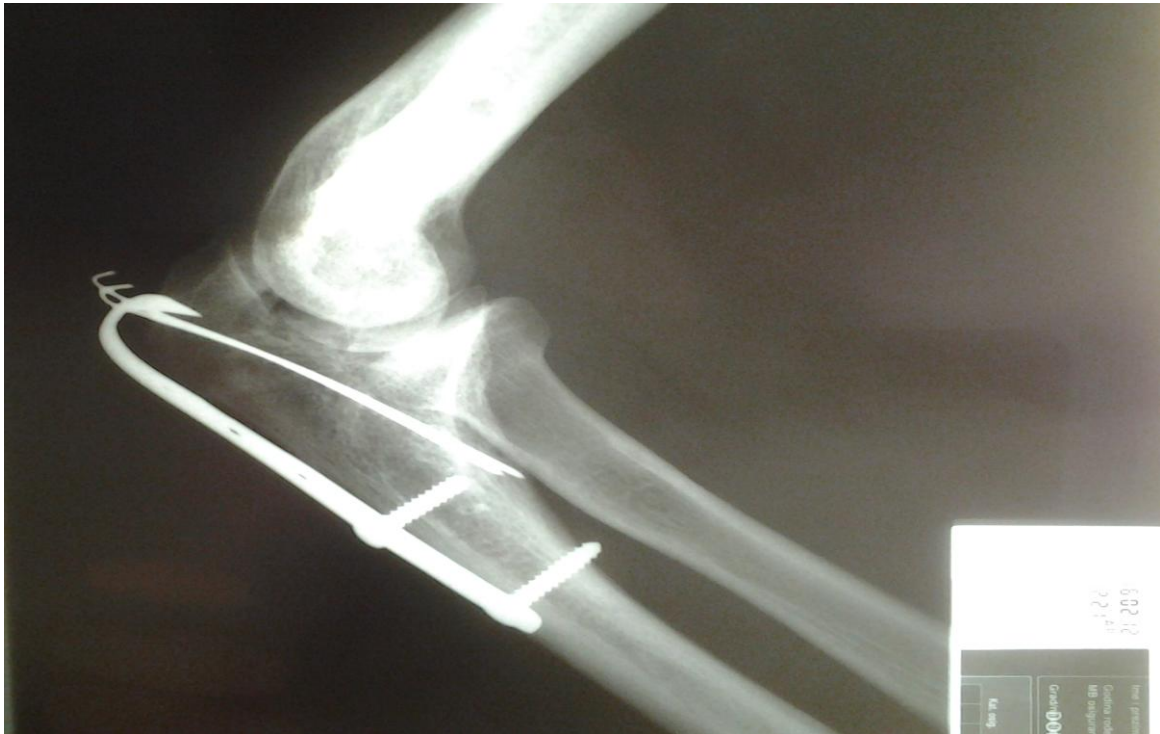
Slika 4b. U prvom planu distalni dio pločice s provrtima za „navođenje“ i učvršćivanje za ulnu

5.6. Poslijeoperacijske kontrole i prikupljanje podataka

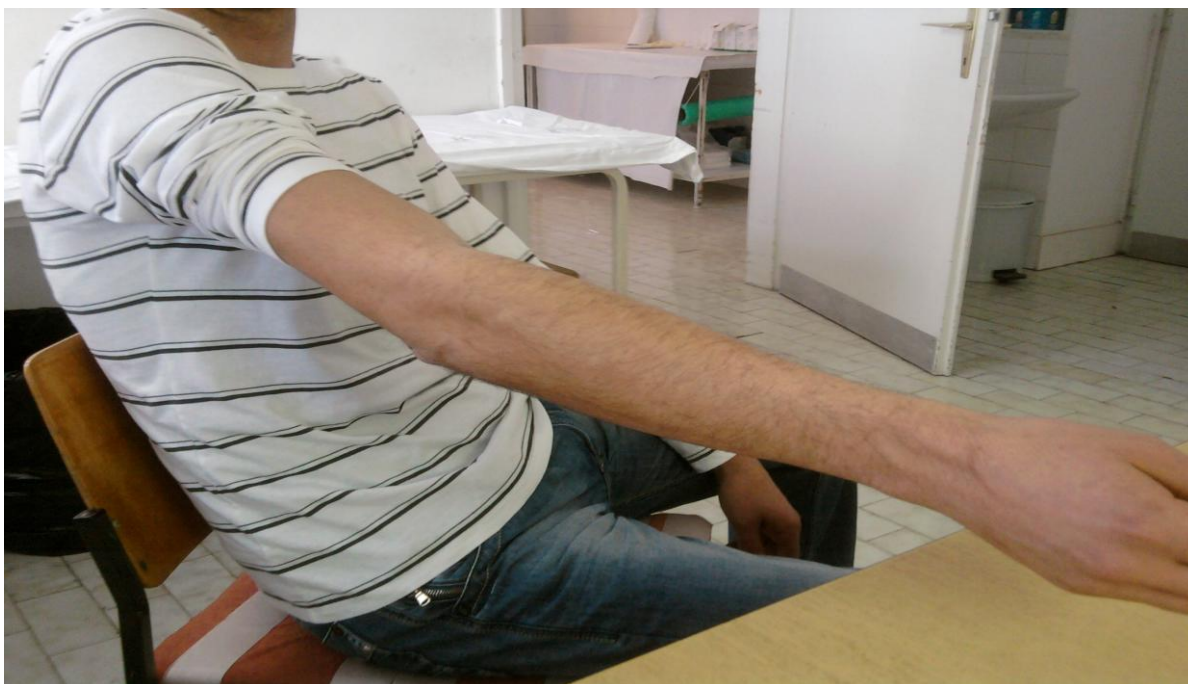Prosječno vrijeme praćenja bolesnika bilo je 8 mjeseci, s rasponom od 3 mjeseca do dvije godine. Radiološke i kliničke kontrole su provedene 1, 3 i 6 mjeseci nakon zahvata (slike 5a - d i 6a - c). Tom su prilikom rađene kontrolne AP i postranične rendgenske snimke operiranog lakta, dok smo se u poslijeoperacijskom mjerenju opsega pokreta ozlijeđenog i neozlijeđenog lakatnog zgloba koristili klasičnom goniometrijom, uobičajenim postupkom pri procjeni opsega pokreta zglobova (slika 7). Funkciju ekstremiteta smo procjenjivali mjerenjem opsega pokreta fleksije, ekstenzije, pronacije i supinacije podlaktice, a dobivena mjerenja smo uspoređivali i sa suprotnim - neozlijeđenim ekstremitetom istog bolesnika.



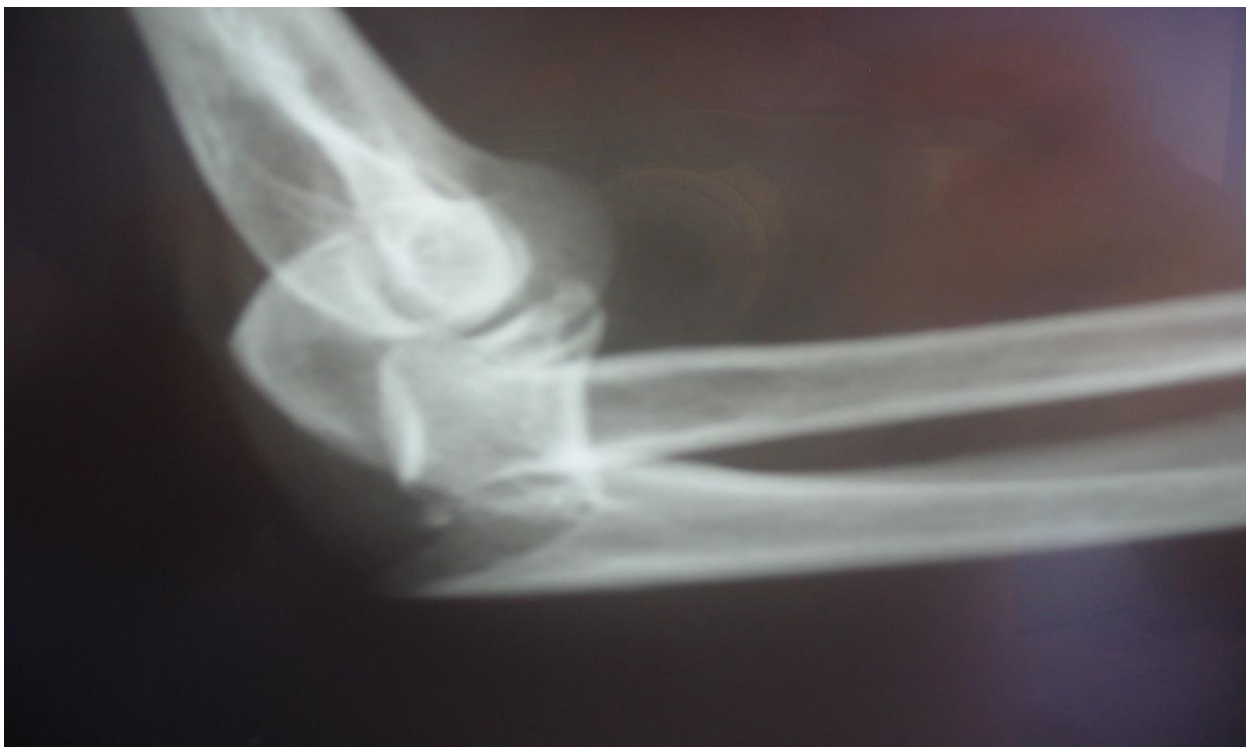Slika 5a. Bolesnik M.K.D. (26 god.), jedan od prvih bolesnika operiranih novom metodom, prijeoperacijske postranične i AP snimke desnog lakta



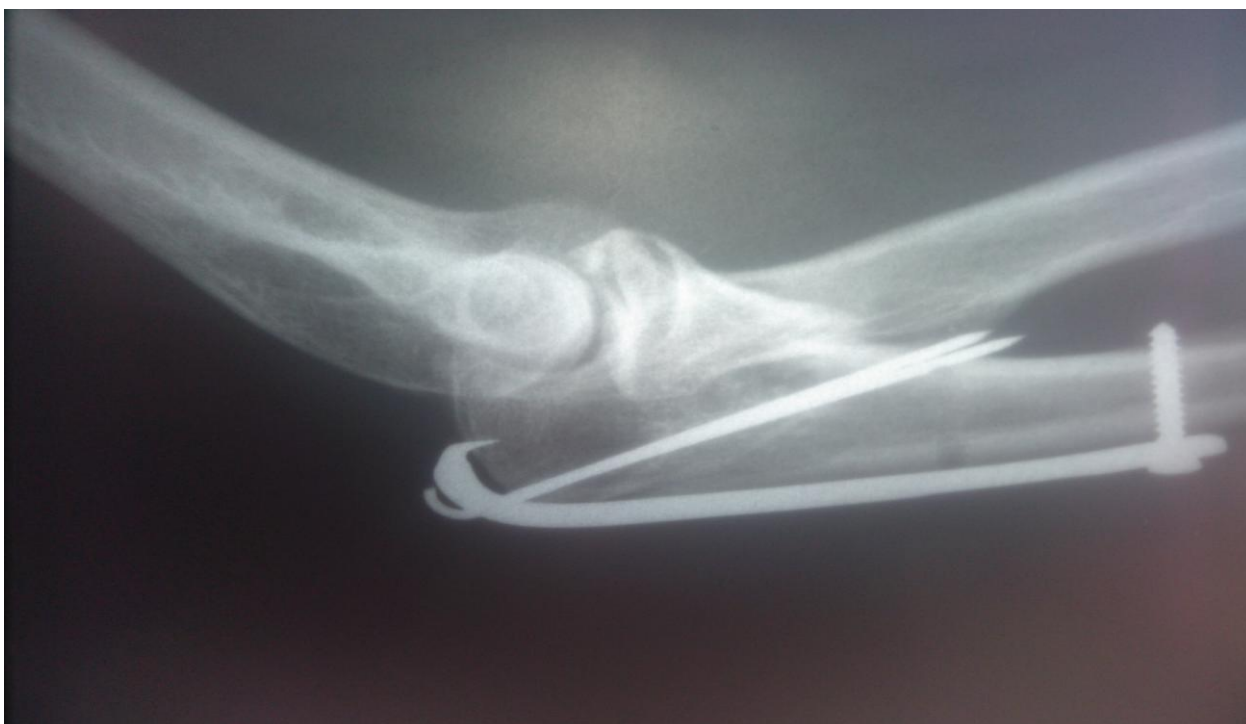Slike 5b i 5c. Bolesnik M.K.D. (26 god.), postranična i AP radiološka snimka desnog lakta na kontrolnom pregledu mjesec dana nakon zahvata



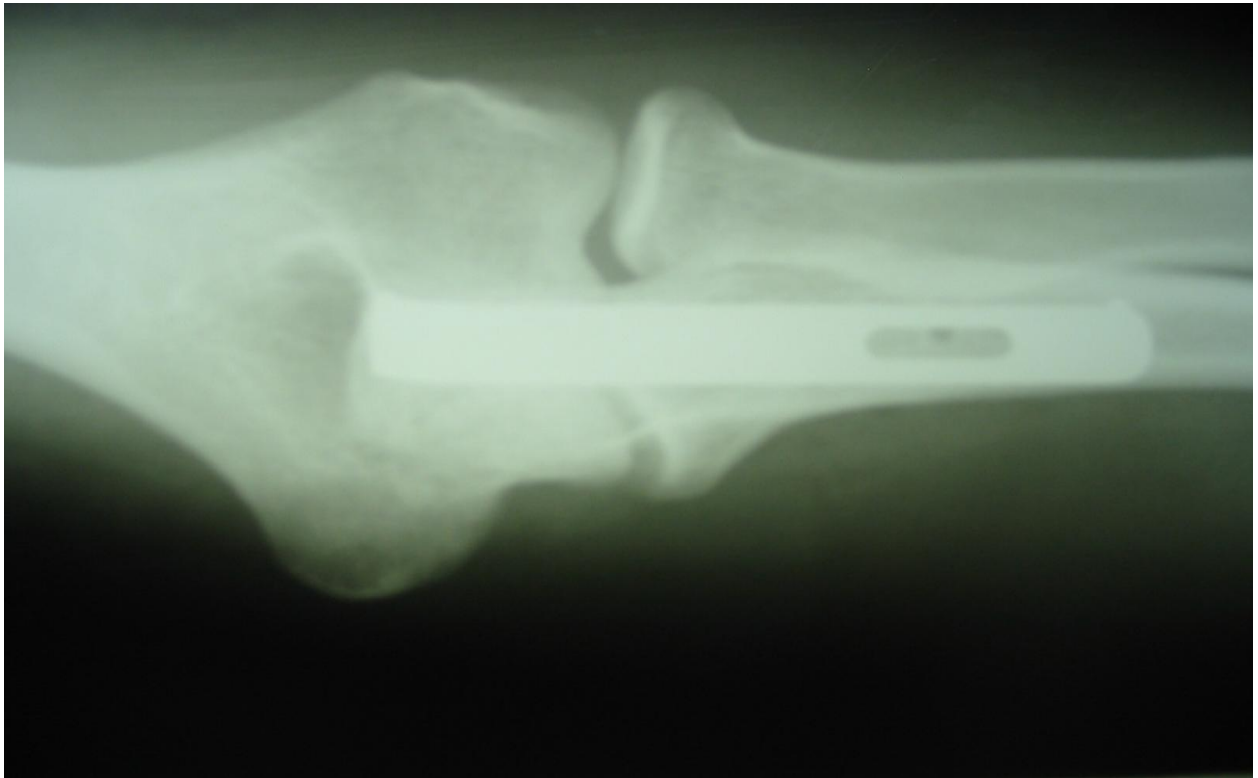
Slike 5d i 5e. Bolesnik M.K.D. (26 god.), ekstenzija i fleksija operiranog lakta na kontroli tri mjeseca nakon zahvata




Slika 6a. Postranična radiološka snimka bolesnice s Monteggia prijelomom po dolasku na HKP KBC Split



Slika 6b. Postranična radiološka snimka operiranog lakta bolesnice s Monteggia prijelomom na kontroli tri mjeseca poslije operacije. Prijelom je u potpunosti saniran.



Slika 6c. AP radiološka snimka operiranog lakta bolesnice s Monteggia prijelomom na kontroli tri mjeseca poslije operacije. Prijelom je u potpunosti saniran.



Slika 7. Primjer goniometrijskog mjerenja opsega pokreta lakta nakon zahvata

Da bismo procijenili uspješnost operacijske metode i samog implantata, postignute smo rezultate usporedili s podacima iz stručnih publikacija (7, 23, 24). Ispitanike smo o njihovu stanju i eventualnim tegobama anketirali šest mjeseci nakon zahvata (tegobe nazočne ili ne), a u nazočnosti tegoba i kvantitativno (tegobe blage, umjerene, intenzivne). Birajući između više korištenih načina procjene stanja bolesnika nakon zahvata, naposljetku smo se u našem istraživanju odlučili koristiti MEPS (engl. *Mayo Elbow Performance Score*). Razlog zbog kojeg smo se odlučili u istraživanju primijeniti upravo MEPS jest u tome što se njime uzimaju u obzir i objektivni (raspon pokreta i stabilnost zgloba) i subjektivni (postojanje i intenzitet boli, te svakodnevno funkcioniranje) kriteriji funkcionalnosti zgloba, ali i zbog toga što je on u današnjoj stručnoj literaturi vjerojatno najčešće korišteni postupnik procjene poslijeoperacijske uspješnosti. Unatoč ovome, za dodatnu procjenu mogućih tegoba koristili smo i VAS (engl. *Visual Analog Scale*) (slika 8).

Mayo Elbow Performance Score (MEPS)

Funkcija	Razina	Broj bodova
Bol	Bez bolova (45) Blagi bolovi (30) Umjereni bolovi (15) Intenzivni bolovi (0)	
Opseg pokreta	>100 stupnjeva (20) 50 – 100 stupnjeva (15) <50 stupnjeva (5)	
Stabilnost zgloba	Stabilan (5) Nestabilan (0)	
Dnevne funkcije	Samostalno češljanje (5) Samostalno hranjenje (5) Održavanje osobne higijene (5) Kopčanje dugmadi (5) Vezivanje cipela (5)	
Ukupno		
Rezultat: izvrsno ≥ 90 , vrlo dobro 75 - 89, dobro 60 - 74, loše < 60 bodova		

Visual Analog Scale (VAS) protokol

Intenzitet bolova

Bez boli					Nepodnošljiva bol
1	3	5	7	10	

Subjektivni osjećaj nelagode

Bez nelagode					Intenzivna nelagoda
1	3	5	7	10	

Slika 8. MEPS i VAS upitnici primijenjeni u procjeni uspjeha zahvata

5.7. Statistička obrada podataka

Razina statističke značajnosti određena je na 95 % ($P < 0,05$) te su svi rasponi pouzdanosti dani na 95%-tnoj razini. U svim slučajevima korišteni su dvosmjerni testovi statističke značajnosti. Budući da je veličina uzorka bila mala, normalnost raspodjela kontinuiranih varijabli testirana je Shapiro-Wilk testom. Medijan i interkvartilni raspon korišteni su kao mjere centralne tendencije i raspršenja u slučaju statistički značajnog odstupanja raspodjele rezultata od normalne. Statistička značajnost razlika u frekvencijama kategorijalnih varijabli testirana je hi-kvadrat testom, te je u statistički značajnih razlika kao standardizirana mjera veličine učinka korišten ϕ koeficijent asocijacije. Razlika između skupina s obzirom na kontinuiranu varijablu koja je statistički značajno odstupala od normalne raspodjele testirana je Mann Whitney U testom. Za analizu je korišten programski paket SPSS 17.0 (SPSS Inc., Chicago, IL, USA). Rasponi pouzdanosti za proporcije određeni su *Statistics Calculatorom* 3.0 (StatPac Inc., Bloomington, MN, USA).

5.8. Potrebna veličina uzorka i analiza statističke snage

Potrebna veličina uzorka izračunata je uz sljedeće pretpostavke: željena statistička snaga od 80 %, dakle vjerojatnost pogreške tipa II, $\beta < 0,2$. Razina pouzdanosti određena je na 95 %, dakle vjerojatnost pogreške tipa I, odnosno vjerojatnost lažno pozitivnih rezultata ili pogrešnog odbacivanja točne nulte hipoteze, za jednokračni test neinferiornosti, $P < 0,025$. Za prvu hipotezu margina neinferiornosti određena je na 20% od normalnih funkcionalnih rezultata četiri goniometrijska pokazatelja: puna fleksija $\geq 128^\circ$, ekstenzija $\geq 116^\circ$, pronacija $\geq 72^\circ$, supinacija $\geq 72^\circ$, dakle do gornje razine koja se uobičajeno postiže dosadašnjom tehnikom. S obzirom na to da je populacija bolesnika koji zadovoljavaju uključujuće kriterije vrlo mala (15-20 bolesnika godišnje) nismo bili u stanju provesti pilot istraživanje. U literaturi nije bilo moguće pronaći referentne rezultate istraživanja s obzirom na to da su nova metoda i novi implantat sada bili upotrijebljeni prvi put. Zato smo standardnu devijaciju svih statistika procijenili na jednu petinu referentnih vrijednosti. Za drugu hipotezu margina neinferiornosti određena je na 65 % što je donja razina udjela operiranih koji prijavljuju subjektivne tegobe nakon operacija dosadašnjom tehnikom. S obzirom na to da je potrebna veličina uzorka za drugu hipotezu bila manja, ovdje je prikazana samo veličina uzorka za prvu hipotezu. Veličina ciljne populacije radno je držana beskonačnom. Prema tim pretpostavkama potrebna veličina završnog uzorka procijenjena je na $n=10$. Radi očekivanog udjela podataka koji će nedostajati zbog nepravilno popunjenih protokola ili izlaska sudionika iz istraživanja prije završnog mjerenja šest mjeseci nakon zahvata, inicijalno potrebna veličina uzorka procijenjena je na $n=13$ bolesnika. S obzirom na to da je slučajna varijacija broja novih bolesnika u uključenom centru to omogućila, umjesto izvorno planiranih $n=13$, uključeno je $n=20$ bolesnika. Potrebna veličina uzorka izračunata je u programu PASS 11. Hintze, J. (2011), NCSS, LLC. Kaysville, Utah, USA. www.ncss.com.

6. REZULTATI

Ispitivanu skupinu činilo je 20 bolesnika u dobi od 19 do 84 godine. Budući da Shapiro-Wilk test nije indicirao statistički značajno odstupanje raspodjele dobi od normalne raspodjele, aritmetička sredina i standardna devijacija su korištene kao mjere centralne tendencije i raspršenja. Aritmetička sredina (standardna devijacija) dobi iznosila je 49,2 (19-72) godine. Prosječno vrijeme potrebno za cijeljenje prijeloma iznosilo je devet tjedana, s rasponom od 8 do 14 tjedana. Srednji funkcionalni MEPS rezultat iznosio je 94,8 (raspon 65 do 100). U svih funkcionalnih testova maksimalne vrijednosti bile su na razini fiziološkog maksimuma. Najbolji rezultati ostvareni su u pronaciji i supinaciji, gdje su prosječne vrijednosti bile blizu, dok su vrijednosti medijana bile na razini fiziološkog maksimuma. Opisni podatci dobiveni istraživanjem prikazani su u tablici 2.

Tablica 2. Rezultati funkcionalnih testova: opisni podatci

	min	max	Medijan	(IQR)	M	(SD)
Fleksija	90°	160°	147,5°	(130,0°-155,0°)	138,0°	(21,61°)
Ekstenzija	125°	145°	135,0°	(135,0°-145,0°)	137,3°	(6,58°)
Pronacija	50°	90°	90,0°	(81,3°-90,0°)	85,3°	(9,93°)
Supinacija	50°	90°	90,0°	(80,0°-90,0°)	85,0°	(10,0°)

IQR = interkvartilni raspon; M = aritmetička sredina; SD = standardna devijacija

Kako bi rezultati bili više usporedivi s onima iz drugih izvora (u svrhu eventualne, buduće metanalize), aritmetičke sredine s 95%-tnim rasponima pouzdanost korištene su za usporedbu

s marginama neinferiornosti. Prosječna fleksija bila je iznad margine neinferiornosti, dok je donja granica njezina raspona pouzdanosti bila samo 0,1° ispod margine neinferiornosti. Kod rezultata svih ostalih funkcionalnih testova, donje granice raspona pouzdanosti za aritmetičke sredine bile su iznad margina neinferiornosti za te testove (tablica 3).

Tablica 3. Rezultati funkcionalnih testova: fiziološki maksimumi, margine neinferiornosti (vrijednosti koje su 20% ispod fizioloških maksimuma), te aritmetička sredina ostvarenih rezultata s 95 %-tnim rasponima pouzdanosti

	Fiziološki maksimum	Margina neinferiornosti	Aritmetička sredina	(95 % CI)
Fleksija	160°	128°	138,0°	(127,9°-148,1°)
Ekstenzija	145°	116°	137,3°	(134,2°-140,3°)
Pronacija	90°	72°	85,3°	(80,6°-89,9°)
Supinacija	90°	72°	85,0°	(80,3°-89,7°)

95 % CI = 95 %-tni raspon pouzdanosti za aritmetičku sredinu

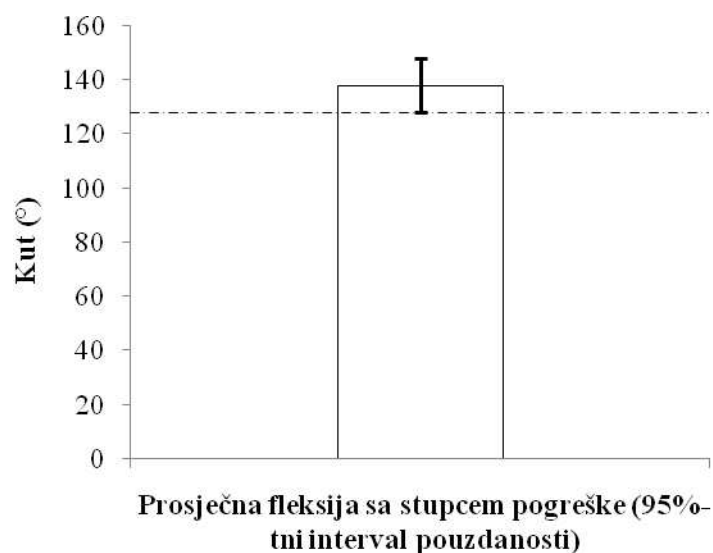
U svrhu detaljnijeg ispitivanja rezultata funkcionalnih testova, određene su proporcije bolesnika čiji su rezultati funkcionalnih testova bili na margini neinferiornosti danog testa ili iznad nje (funkcionalni deficit 20 % ili manje). Također su određene proporcije bolesnika čiji su rezultati funkcionalnih testova bili na razini fizioloških maksimuma (tablica 4).

Tablica 4. Udio bolesnika s funkcionalnim deficitom od 20 % ili manje, te onih bez funkcionalnog deficita

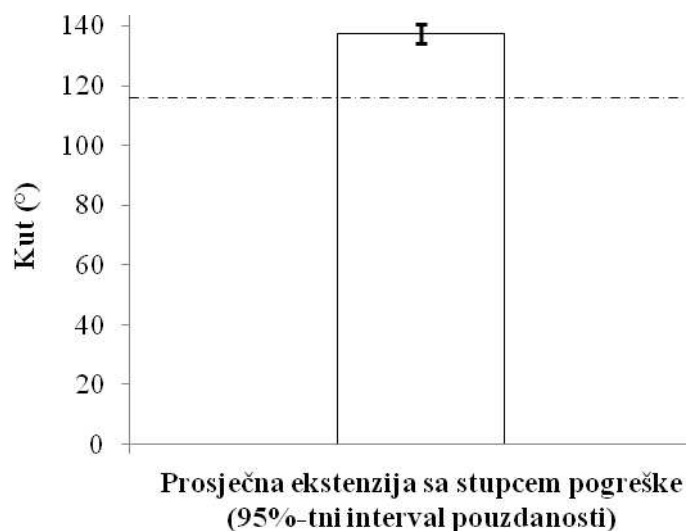
	Deficit 20% ili manje			Bez deficita		
	n	%	(95 % CI)	n	%	(95 % CI)
Fleksija	16/20	80,0 %	(60,8 %-99,2 %)	3/20	15,0	(0,0 %-32,2 %)
Ekstenzija	20/20	100,0 %	(99,8 %-100,0 %)	7/20	35,0	(12,1 %-57,9 %)
Pronacija	18/20	90,0	(75,6 %-100,0 %)	14/20	70,0	(48,0 %-92,0 %)
Supinacija	18/20	90,0	(75,6 %-100,0 %)	14/20	70,0	(48,0 %-92,0 %)

95 % CI = 95 %-tni raspon pouzdanosti za proporciju

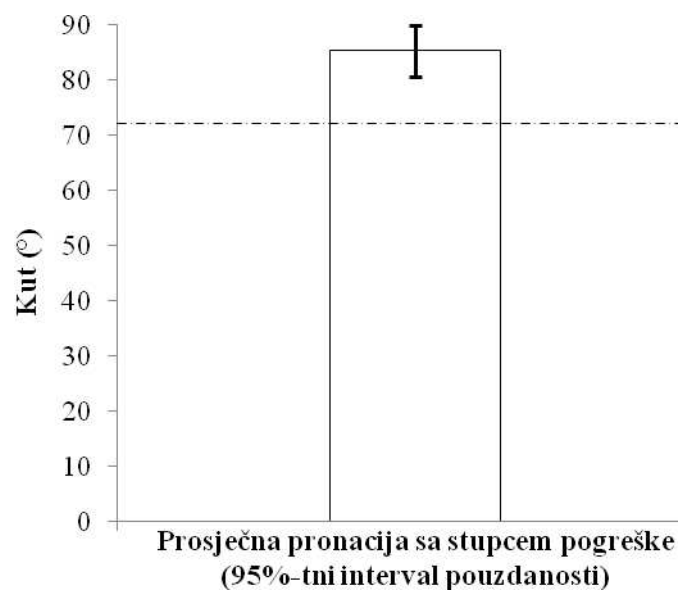
Iz ovog je razvidno da niti jedan bolesnik nije imao deficit ekstenzije veći od 20 %, dok 7/20 bolesnika nije imalo nikakav deficit ekstenzije (35,0 %; 95 % CI: 12,1 %-57,9 %), nikakav deficit pronacije i supinacije nije imalo 14/20 (70%) bolesnika, a njih čak 18/20 (90%) je imalo ispad pronacije ili supinacije manji od 20% maksimalnih vrijednosti. Svega 20% operiranih bolesnika imalo je deficit fleksije veći od 20%, a 3/20 (15%) bolesnika je bilo bez ikakvog deficita fleksije (slike 9 - 14).



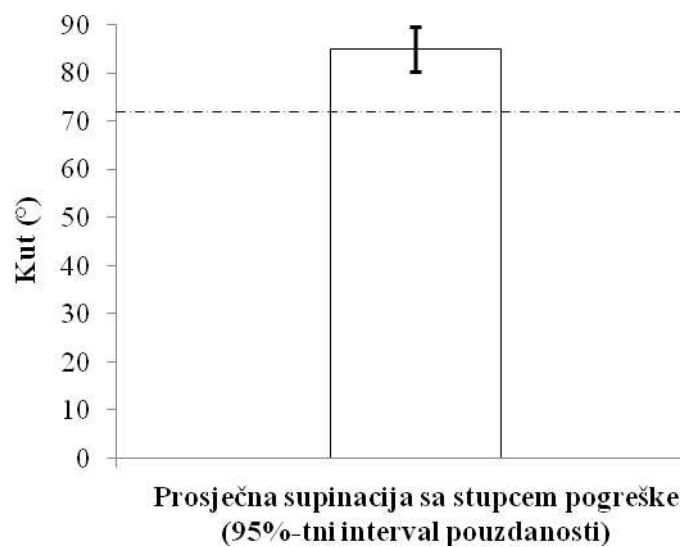
Slika 9. Prosječna fleksija sa stupcem pogreške koji se odnosi na 95 %-tni raspon pouzdanosti. Isprekidana linija na $y=128^{\circ}$ predstavlja marginu neinferiornosti; područje neinferiornosti je iznad margine neinferiornosti. Maksimum y = fiziološki maksimum.



Slika 10. Prosječna ekstenzija sa stupcem pogreške koji se odnosi na 95 %-tni raspon pouzdanosti. Isprekidana linija na $y=116^{\circ}$ predstavlja marginu neinferiornosti; područje neinferiornosti je iznad margine neinferiornosti. Maksimum y = fiziološki maksimum.

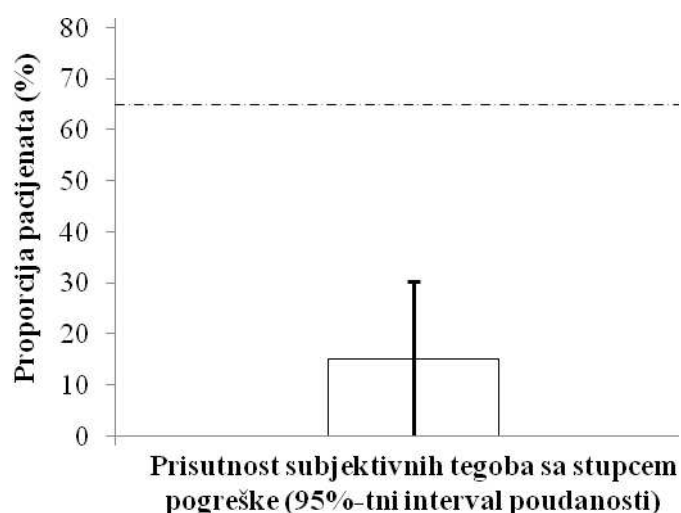


Slika 11. Prosječna pronacija sa stupcem pogreške koji se odnosi na 95 %-tni raspon pouzdanosti. Isprekidana linija na $y=72^\circ$ predstavlja marginu neinferiornosti; područje neinferiornosti je iznad margine neinferiornosti. Maksimum y = fiziološki maksimum.



Slika 12. Prosječna supinacija sa stupcem pogreške koji se odnosi na 95 %-tni raspon pouzdanosti. Isprekidana linija na $y=72^\circ$ predstavlja marginu neinferiornosti; područje neinferiornosti je iznad margine neinferiornosti. Maksimum y = fiziološki maksimum.

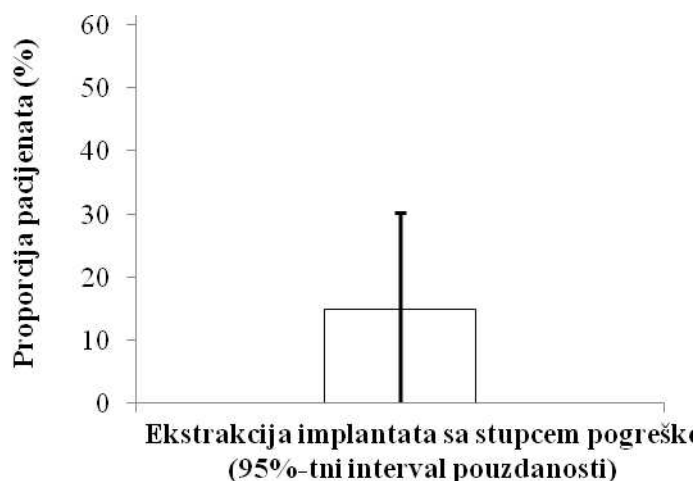
Potpun oporavak pronacije i supinacije ostvaren je, dakle, u 14/20 (70,0 %; 95% CI: 48,0 %-92,0 %) bolesnika. U 3/20 bolesnika zabilježene su subjektivne tegobe (15,0%; 95% CI: 0,0 %-32,2 %) (slika 13).



Slika 13. Proporcija bolesnika koji su izvijestili o subjektivnim tegobama sa stupcem pogreške koji se odnosi na 95 %-tni raspon pouzdanosti. Isprekidana linija na $y=65\%$ predstavlja marginu neinferiornosti; područje neinferiornosti je ispod margine neinferiornosti.

Kod jednog bolesnika se u poslijeoperacijskom razdoblju razvila infekcija u području operacijskog reza, koja je sanirana dvotjednom medikamentnom terapijom prema antibiogramu. U jednog smo bolesnika s popratnim kominutivnim prijelomom koronoidnog nastavka, uočili razvoj hipertrofičnog kalusa u području koronoidnog nastavka, kao i opsežne ektopične kalcifikacije u području zglobne čahure, pa iako te promjene nisu izravno utjecale na uspješno cijeljenje prijeloma samog olekranona, kompromitirale su konačni funkcionalni

ishod i time su doprinijele odluci o odstranjenju implantata. Jedan je bolesnik imao tipične subjektivne i objektivne simptome migracije osteosintetskog materijala, a nakon odstranjenja implantata postigao je zadovoljavajući funkcionalni rezultat. Udio bolesnika iz ispitivane skupine kojima smo morali odstraniti implantat uspoređen je s udjelom takvih bolesnika među 49 bolesnika koji su bili podvrgnuti „klasičnoj“ operaciji osteosinteze prijeloma olekranona na našoj klinici između 2006. i 2012. godine (kod njih je većinom korištena metoda obuhvatne sveze). Od ukupnog broja ovih bolesnika njih 23/49 (46,9 %) bilo je muškog spola, a 28/49 (57,1 %) ih je imalo ozlijeđen lijevi lakat, a prosječna dob je iznosila 47 (29-62) godina. Implantat je odstranjen u 3/20 (15,0 %; 95 % CI: 0,0 %-32,2 %) bolesnika operiranih novom metodom, dok je odstranjen u 31/49 (63,3 %; 95 % CI: 49,3 %-77,3 %) bolesnika operiranih klasičnom metodom (slika 14 i tablica 5). Prevalencija odstranjivanja implantata bila je statistički značajno manja u bolesnika operiranih novom metodom ($P < 0,001$)



Slika 14. Ekstrakcija implantata u skupini bolesnika operiranih novom metodom, sa stupcem pogreške koji se odnosi na 95 %-tni raspon pouzdanosti. Maksimum y = proporcija bolesnika operiranih klasičnom metodom kojima je implantat odstranjen.

Tablica 5. Usporedba operiranih bolesnika prema spolu, strani ozljede i odstranjenju implantata

N (%)	Novi postupak		Konvencionalni postupak		<i>P</i>
<u>Spol</u>					
muški	10	(50,0)	23	(46,9)	0,817
ženski	10	(50,0)	26	(53,1)	
ukupno	20	(100,0)	49	(100,0)	
<u>Strana</u>					
lijeva	10	(50,0)	28	(57,1)	0,588
desna	10	(50,0)	21	(42,9)	
ukupno	20	(100,0)	49	(100,0)	
<u>Odstranjenje</u>					
ne	17	(85,0)	18	(36,7)	<0,001
da	3	(15,0)	31	(63,3)	
ukupno	20	(100,0)	49	(100,0)	

P = stupanj statističke značajnosti, rezultati chi-square testa

7. RASPRAVA

Svrha operacijskog liječenja prijeloma olekranona jest uspostavljanje pravilnih anatomskih i funkcionalnih odnosa u lakatnom zglobu i to na način da nanovo uspostavljeni pravilni intraartikularni i ekstraartikularni odnosi budu stabilno fiksirani, što omogućuje ranu mobilizaciju lakta i doprinosi smanjenju pojavnosti posttraumatske kontrakture zgloba. Postoji više metoda kojima se ovo nastoji postići, a među njima su najčešće upotrebljavane metoda obuhvatne sveze i metoda osteosinteze pločicom. Metoda obuhvatne sveze, kao najčešće korištena, pospješuje cijeljenje pretvaranjem dorzalne sile razdvajanja (koja nastaje djelovanjem mišića tricepsa u kontrakciji) u anteriornu intraartikularnu interfragmentarnu kompresiju na površini zglobne plohe (6 - 10). Iako su rezultati u pogledu cijeljenja prijeloma i funkcionalnog rezultata obično zadovoljavajući, učestale tegobe bolesnika, kojima je najčešće uzrok migracija i prominiranje osteosintetskog materijala, značajno kompromitiraju ovu metodu i dovode do učestale potrebe za izvođenjem naknadnog zahvata odstranjenja implantata (12 - 15). Pri osteosintezi konvencionalnom pločicom za olekranon, uz ove tegobe nerijetko se, zbog znatne količine upotrijebljenog osteosintetskog materijala (osobito mnoštva vijaka), pojavljuje intenzivna lokalna reakcija tkiva, koja također uzrokuje osjet neugode i potrebu za naknadnim zahvatom odstranjenja. Osim toga, pri osteosintezi pločicom i vijcima, nešto je učestalija i pojava sekundarne dislokacije proksimalnog ulomka s gubitkom pravilnih intraartikularnih odnosa. Imajući sve spomenuto u vidu, htjeli smo inovacijom u konstrukciji implantata i operacijske metode postići stanje adekvatne repozicije, stabilne fiksacije i interfragmentarne kompresije ulomaka, a uz smanjenje tegoba povezanih s naknadnom migracijom implantata i dislokacijom ulomaka, te s tim u svezi potrebe za reoperacijom i odstranjenjem osteosintetskog materijala. U bolesnika smo redovito koristili „sidrenje“

Kirschnerovih žica u nasuprotnom korteksu ulne, jer su i naša ranija iskustva bila u skladu s istraživanjima Muletta i sur. (22) te Huanga i sur. (25), koja pokazuju da ovaj postupak gotovo udvostručuje čvrstoću konstrukcije. Tijekom istraživanja, u nijednog od 20 bolesnika iz ispitivane skupine nismo primijetili tendenciju nastanka sekundarnog gubitka repozicije proksimalnog fragmenta, kojeg su u reponiranom položaju držale tri uporišne točke - šiljak tenzijske pločice i dvije Kirshnerove žice. Nepostojanje poslijeoperacijske dislokacije ulomaka osobito je značajno kada se ima u vidu da poslijeoperacijska imobilizacija nikada nije korištena (osim standardnog zavojnog materijala tijekom prva 24 sata od zahvata)! Nije bilo ni znakova odgođenog ili produljenog cijeljenja, ili sekundarne dislokacije ulomaka. S obzirom na to da smo *bursu olecranii* smatrali vrstom prirodne „tampon zone“ između olekranona i podloge na koju bolesnik oslanja lakat, nerado smo je odstranjivali i to samo pri izrazitoj hemoragiji u burzu ili kod penetrantnih ozljeda s kanalom prodora koji prolazi kroz nju samu. No, na ponešto precijenjenu ulogu burze u mehaničkoj zaštiti lakta ukazuju i rezultati našeg istraživanja - od pet bolesnika iz ispitivane skupine kojima smo tijekom zahvata morali odstraniti burzu, samo je jedan u kasnijem ispitivanju ukazivao na tegobe tipa mehaničke iritacije osteosintetskim materijalom pri oslanjanju laktom o tvrdu podlogu. Nasuprot tome, jedini bolesnik u kojeg su zabilježene subjektivne tegobe prouzročene prominiranjem osteosintetskog materijala, a koji mu je naknadnim zahvatom i odstranjen, imao je intaktnu burzu. Funkcionalni rezultati postignuti u bolesnika iz ispitivane skupine operiranih novom metodom i implantatom, uspoređeni su s rezultatima iz istraživanja Rommensa i sur., koji su na uzorku od 58 bolesnika s prijelomom olekranona utvrdili znatno veću učestalost subjektivnih tegoba u operiranih osoba (prije no što im je implantat odstranjen) nego što je to bilo u naših bolesnika iz ispitivane skupine (15, 26). Rezultate operacija u bolesnika iz ispitivane skupine operiranih primjenom TP usporedili smo i s rezultatima istraživanja Erturera i sur. (23). Oni su, koristeći konvencionalnu pločicu u

prijeloma olekranona klasificiranih po Mayo klasifikaciji kao prijelomi IIB i IIIB, dobili prosječni fleksijsko-ekstenzijski raspon od 116° (u našem istraživanju 138°), a pronacijsko-supinacijski od 136° (u naših bolesnika u ispitivanoj skupini $170,3^{\circ}$). Osteosintetski je materijal u ispitivanoj skupini naknadnim zahvatom odstranjen sveukupno u troje bolesnika. Jednom bolesniku je odstranjen zbog bolova na vršku olekranona pri oslanjanju na lakat, dok je drugi zbog nesređenih obiteljskih i socijalnih uvjeta života zapao u psihičku krizu (kasnije je zbog toga bio i hospitaliziran), a fizikalnu terapiju po napuštanju naše klinike nije uopće provodio. Treći je bolesnik (koji je imao i kominuciju koronoidnog nastavka i ektopičnu osifikaciju) tijekom fizikalne terapije postigao fleksiju lakta od 90° , pa je u nadi da će moći poboljšati opseg pokreta, zahtijevao odstranjenje implantata, iako bolova ili drugih subjektivnih ili objektivnih tegoba u području olekranona nije imao. Podatci iz MEPS upitnika ukazuju da su se pritužbe (ondje gdje ih je uopće i bilo !) bolesnika iz ispitivane skupine odnosile na blage bolove u području operacijskog reza na prvim kontrolama (4 bolesnika – 20 %), te manjih tegoba pri održavanju osobne higijene (otežano flektiranje lakta pri pranju leđa, 2 bolesnika – 10 %), no i ove su tegobe u pravilu nestale do posljednje kontrole šest mjeseci poslije zahvata. Dvoje se bolesnika, unatoč suprotnom naputku operatera, po osobnom priznanju, vratilo profesionalnom obavljanju svojih težih fizičkih poslova nepuna dva mjeseca nakon zahvata, bez evidentnih štetnih posljedica. Subjektivne tegobe vezane uz sam kirurški zahvat (primjerice prominiranje osteosintetskog materijala pod kožu, bol ili nelagodu pri oslanjanju na lakat, estetski nedostatak vezan uz migraciju implantata ili neku drugu sličnu primjedbu) prijavilo je ukupno troje operiranih, od kojih je dvoje iz ranije spomenute skupine od tri bolesnika kojima su implantati odstranjeni, dok je treća bolesnica iz ove skupine kao tegobu navela povremeni „osjećaj preskakanja“ u operiranom laktu. Ipak, njene tegobe nisu bile takvog intenziteta ili učestalosti da bi se bolesnica odlučila za zahvat odstranjenja pločice. Učestalost potrebe za odstranjenjem

implantata u naših 20 bolesnika smo, kako smo ranije i naveli, usporedili s učestalošću indiciranih odstranjenja u 49 bolesnika kojima je prijelom olekranona operiran „konvencionalnim“ zahvatima u razdoblju od 2006. do 2012. godine u KBC-u Split. Uglavnom zbog manje ili više intenzivnih tegoba vezanih uz migriranje ili prominiranje osteosintetskog materijala, kod 31 od ovih 49 bolesnika, učinjen je naknadni zahvat odstranjenja implantata. Imajući u vidu da su u našoj klinici osnovne indikacije za odstranjenje osteosintetskog materijala s olekranona objektivne ili subjektivne tegobe bolesnika, može se zaključiti da je 63,3 % (31/49) bolesnika s prijelomom olekranona operiranih u nas nekom od klasičnih metoda imalo stanovite tegobe vezane uz zahvat ili sam implantat. To se uklapa i u podatke iz istraživanja Rommense i sur., te Chena i sur. (15, 26, 27), koji navode da svega do 40 % bolesnika (operiranih zbog prijeloma olekranona, op. B.L.) nije imalo tegobe u području prijeloma prije odstranjenja implantata, dok su svi ostali prijavljivali različite vrste neugode. Uspoređujući ovo s 15 % bolesnika iz ispitivane skupine, kojima je odstranjen implantat iz bilo kojeg razloga, evidentan je značajno manji udio bolesnika s odstranjenim implantatom u ispitivanoj nego u kontrolnoj skupini (15 % : 63,3 %), a ovaj zaključak svoju je potporu dobio i pregledom novijih radova posvećenih problematici liječenja prijeloma olekranona (28 – 33). S obzirom na sve spomenuto, razumno je zaključiti da se primjenom TP i novog operacijskog postupka postigla znatno manja učestalost i intenzitet subjektivnih tegoba u operiranih bolesnika, no što je to bilo do sada korištenim implantatima i operacijskim tehnikama, a u prilog ovom zaključku govore i ranije spomenuti rezultati MEPS testiranja bolesnika.

8. ZAKLJUČAK

Tenzijska pločica je siguran i učinkovit način zbrinjavanja prijeloma olekranona. Funkcionalni rezultati su vrlo dobri, uz istovremeno značajno smanjenje učestalosti poslijeoperacijskih subjektivnih tegoba i potrebe s tim povezanog odstranjenja implantata. Smanjena je i količina korištenog osteosintetskog materijala uz zadržanu stabilnost konstrukcije i primjeren funkcionalni rezultat u smislu opsega pokreta lakatnog zgloba.



REPUBLIKA HRVATSKA
DRŽAVNI ZAVOD ZA INTELKTUALNO VLASNIŠTVO

SEKTOR ZA ŽIGOVE I INDUSTRIJSKI DIZAJN

KLASA: UP/I-381-05/14-010/0014

URBROJ: 559-04/3-14-009/AKOl

Broj prijave: D20140014A

Zagreb, 6. svibnja 2014.

Državni zavod za intelektualno vlasništvo na temelju članka 23. stavka 1. Zakona o industrijskom dizajnu (NN br. 173/2003, 76/2007, 30/2009 i 49/2011) člankom 29. stavkom 2. Zakona o industrijskom dizajnu u upravnom predmetu povodom prijave industrijskoga dizajna podnositelja Bruno Lukšić, Kroz Smrdečac 47, 21000 Split, Hrvatska, donosi

R J E Š E N J E

Usvaja se zahtjev za registraciju industrijskoga dizajna, te se u registar industrijskoga dizajna Državnog zavoda za intelektualno vlasništvo upisuje industrijski dizajn pod brojem

D20140014

na ime nositelja:

Bruno Lukšić,
Kroz Smrdečac 47, 21000 Split,
Hrvatska

dizajnera:

Bruno Lukšić, Kroz Smrdečac 47, 21000 Split, Hrvatska
IMPLANTAT ZA OSTEOSINTEZU KOSTI

s naznakom proizvoda:

razred i podrazred prema

Međunarodnoj klasifikaciji:

Loc (10) Cl. 24-03

s datumom podnošenja prijave:

24.01.2014. godine

s važenjem do:

24.01.2019. godine

REPUBLIC OF CROATIA
STATE INTELLECTUAL PROPERTY OFFICE

TD4545

Ulica grada Vukovara 78, HR-10000 Zagreb, Hrvatska/Croatia: Tel.: (+385 1) 6106-105 (Centrala/Contact), 6106-418 (Prijamni ured/Receiving Office), 6109 825 (Informacije/Information center - INCENTIV), Fax: (+385 1) 6112-017; E-pošta/E-mail: info@dziv.hr

Privitak 1. Rješenje DZZIV o registraciji industrijskog dizajna – pločice za osteosintezu

olekranona

10. SAŽETAK

Pozadina: Svrha istraživanja bila je provjera učinkovitosti nove metode kirurškog zbrinjavanja prijeloma olekranona primjenom TP koju je projektirao autor rada.

Metode: Istraživanjem provedenim od rujna 2010. do kolovoza 2013. godine obuhvaćeno je ukupno 20 bolesnika s prijelomom olekranona. U kirurškom zbrinjavanju prijeloma koristili smo novi implantat i novu operacijsku metodu, koja je kombinirala povoljne značajke dviju najčešće korištenih operacijskih metoda (obuhvatna sveza i osteosinteza pločicom) uz istovremeno eliminiranje nedostataka tih metoda, a temeljila se na novokonstruiranom implantatu – tenzijskoj pločici (TP).

Rezultati: Konačni funkcionalni rezultati u ispitivanoj skupini iznosili su za fleksiju prosječno 147,5° (IQR 130°-155°), za ekstenziju 135° (IQR 135°-145°), za pronaciju 90° (IQR 81,3°-90°), te za supinaciju 90° (IQR 80°-90°). Tegobe vezane uz implantat imao je 1/20 ispitanika, dok je implantat odstranjen u 3/20 (15,0 %) bolesnika operiranih novom metodom, bilo zbog objektivnih ili subjektivnih razloga. Srednji rezultat MEPS testiranja iznosio je 94,8 s rasponom od 65 do 100. Prevalencija odstranjivanja implantata bila je statistički značajno manja u skupini bolesnika operiranih novom metodom ($P < 0,001$). Prosječno vrijeme poslijeoperacijskog praćenja bolesnika iznosilo je osam mjeseci (raspon 3 - 24 mjeseca).

Zaključak: Tenzijska pločica je siguran i učinkovit način zbrinjavanja prijeloma olekranona. Funkcionalni rezultati su vrlo dobri, nimalo slabiji od onih postignutih konvencionalnim metodama, uz istovremeno signifikantno smanjenje učestalosti poslijeoperacijskih

subjektivnih tegoba i potrebe s tim povezanog odstranjenja implantata. Smanjena je i količina korištenog osteosintetskog materijala uz zadržanu stabilnost konstrukcije.

Ključne riječi: prijelom olekranona, obuhvatna sveza, osteosinteza pločicom, TP.

11. SUMMARY

Background: The purpose of this study was to determinate the effectiveness of the new surgical technique of treating olecranon fractures, using *Tension Plate (TP)* designed by the author.

Methods: From September 2010 to August 2013, a total number of 20 patients with olecranon fractures were included in study. A new implant and operative technique were used. The new operative technique applied in surgical treatment combined the most favourable characteristics of the two frequently used operative methods (tension-band wiring and plate osteosynthesis), at the same time eliminating the shortcomings of these methods; the new method was based on the newly constructed implant – TP.

Results: Functional results in patients operated using TP were: flexion median 147,5° (IQR 130°-155°), extension median 135° (IQR 135°-145°), pronation median 90° (IQR 81,3°-90°), supination median 90° (IQR 80°-90°). Implant related complications were noted in 1/20 cases and implant was removed in 3/20 (15 %) due to subjective or objective reasons. The mean functional MEP score was 94.8, ranging from 65 to 100. The removal of the implant was statistically considerably less frequent in patients operated using the new method and implant, compared to patients operated using conventional methods from our institution ($p < 0,001$). Mean follow-up was 8 months (ranging from 3 to 24 months).

Conclusion: TP is safe and efficient for treatment of olecranon fractures. Functional results are very good, with significant decrease of postoperative subjective inconveniences and of the need to remove the implant. There is also a decrease in quantity of osteosynthetic material used with preserved stability of construction.

Key words: Olecranon fracture, Tension-band wiring, Plate osteosynthesis, Tension plate.

12. LITERATURA

1. Newman SD, Mauffrey C, Krikler S. Olecranon fractures. *Injury* 2009;40:575-81.
2. Van der Horst CM, Keeman JN. Treatment of olecranon fractures. *Neth J Surg* 1983;35:27-9.
3. Mezera K. Rockwood and Green's. Fractures in adults. Sv. 1. 5. izd. Philadelphia: Lippincott Williams & Wilkins; 2002. str. 934-9.
4. Cabanela B, Morrey M. The elbow and its disorders. 3. izd. Philadelphia: Saunders; 2000. str. 365-79.
5. Horne JG, Tanzer TL. Olecranon fractures: a review of 100 cases. *J Trauma* 1981;21:469-72.
6. Akman S, Erturer RE, Tezer M, Tekesin M, Kuzgun U. Long-term results of olecranon fractures treated with tension-band wiring technique. *Acta Orthop Traumatol Turc* 2002; 36:401-7.
7. Schatzker J. Fractures of the olecranon. U: Schatzker J, Tile M, ur. The rationale of operative fracture care. 2. izd. Berlin: Springer Verlag; 1996. str. 113-9.
8. Godlee RJ. Lord Lister. 3. izd. Oxford: Clarendon Press; 1924. str. 481-2.
9. Weber BG, Vasey H. Osteosynthese bei Olecranonfraktur. *Z Unfallmed Berufskr* 1963;56:90-6.
10. Murphy DF, Greene WB, Dameron TB Jr. Displaced olecranon fractures in adults. Clinical evaluation. *Clin Orthop Relat Res* 1987;25:215-23.
11. Cervera-Irimia J, Tomé-Bermejo F, Gómez-Bermejo MA, Holgado-Moreno E, Stratenwerth EG. Treatment of comminuted olecranon fractures with olecranon plate and structural iliac crest graft. *Acta Orthop Belg* 2012;78:703-7.

12. Larsen E, Jensen CM. Tension-band wiring of olecranon fractures with nonsliding pins. Report of 20 cases. *Acta Orthop Scand* 1991;62:360-
13. Karlsson MK, Hasserijs R, Karlsson C, Besjakov J, Josefsson PO. Fractures of the olecranon: a 15- to 25-year followup of 73 patients. *Clin Orthop Relat Res* 200;403:205-12.
14. Villanueva P, Osorio F, Commessatti M, Sanchez-Sotelo J. Tension-band wiring for olecranon fractures: analysis of risk factors for failure. *J Shoulder Elbow Surg* 2006;15:351-6.
15. Rommens PM, Schneider RU, Reuter M. Functional results after operative treatment of olecranon fractures. *Acta Chir Belg* 2004;104:191-7.
16. Zuelzer WA. Fixation of small but important bone fragments with a hook plate. *J Bone Joint Surg Am* 1951;33::430-6.
17. Hume MC, Wiss DA. Olecranon fractures. A clinical and radiographic comparison of tension band wiring and plate fixation. *Clin Orthop Relat Res* 1992;25:229-35.
18. Gordon MJ, Budoff JE, Yeh MY, Luo ZP, Noble PC. Comminuted olecranon fractures : A comparison of plating methods. *J Shoulder Elbow Surg* 2006;15:94-9.
19. Weseley MS, Barenfeld PA, Eisenstein AL. The use of the Zuelzer hook plate in fixation of olecranon fractures. *J Bone Joint Surg Am* 1976;58:859-63.
20. Ikeda M, Fukushima Y, Kobayashi Y, Oka Y. Comminuted fractures of the olecranon. Management by bone graft from the iliac crest and multiple tension-band wiring. *J Bone Joint Surg Br* 2001;83:805-8.
21. Bucholz RW, Heckman JD, Court-Brown CM, Tornetta P, Koval KJ. Rockwood and Green's Fractures in Adults: Rockwood, Green, and Wilkins' Fractures. Sv. 2. 6. izd. Philadelphia: Lippincott Williams & Wilkins; 2005;28:318-26.
22. Mulett JH, Shannon F, Noel J, Lawlor G, Lee TC, O'Rourke SK. K-wire position in tension band wiring of the olecranon: a comparison of two techniques. *Injury* 2000;31:427-31.

23. Erturer RE, Sever C, Sonmez MM, Ozcelik IB, Akman S, Ozturk I. Results of open reduction and plate osteosynthesis in comminuted fracture of the olecranon. *J Shoulder Elbow Surg* 2011;20:449-54.
24. Aslam, N, Nair S, Ampat G, Willett K. Comparative outcomes following plating or tension band wiring of olecranon fractures. *J BoneJoint SurgBr* 2004;86-B(Suppl III):288.
25. Huang TW, Wu CC, Fan KF, Tseng IC, Lee PC, Chou YC. Tension band wiring for olecranon fractures: relative stability of Kirschner wires in various configurations. *J Trauma* 2010;68:173-6.
26. Rommens PM, Kuchle R, Schneider RU, Reuter M. Olecranon fractures in adults: factors influencing outcome. *Injury* 2004;35:1149-57.
27. Chen W, Zhang Q, Hou Z, Zhang Y. The application of central tension plate with sharp hook in the treatment of intra-articular olecranon fracture. *BMC Musculoskelet Disord* 2013; 14:308.
28. van der Linden SC, van Kampen A, Jaarsma RL. K-wire position in tension-band wiring technique affects stability of wires and long-term outcome in surgical treatment of olecranon fractures. *J Shoulder Elbow Surg* 2012;21:405-11.
29. Oh HK, Choo SK, Lee CS, Song JG. Operative treatment of comminuted olecranon fractures using tension-band wiring and miniplate augmentation. *Orthopedics* 2013;36:275-8.
30. Schliemann B, Raschke MJ, Groene P i sur. Comparison of Tension Band Wiring and Precontoured Locking Compression PlateFixation in Mayo Type IIA Olecranon Fractures. *Acta Orthop Belg* 2014;80: 106-11.
31. Kim JY, Lee YH, Gong HS, Lee SL, Lee SK, Baek GH. Use of Kirschner Wires With Eyelets for Tension Band Wiring of Olecranon Fractures. *J Hand Surg Am* 2013;38:1762-7.

32. Matthews F, Trentz O, Jacob AL, Kikinis R, Jupiter JB, Messmer P. Protrusion of hardware impairs forearm rotation after olecranon fixation. A report of two cases. *J Bone Joint Surg Am* 2007;89:638-42.

33. Veillette CJ, Steinmann SP: Olecranon fractures. *Orthop Clin North Am* 2008;39:229-236.

13. ŽIVOTOPIS

Rođen sam 15. svibnja 1968. godine u Splitu, gdje sam završio osnovnu i srednju školu. Tijekom osnovnog i srednjoškolskog obrazovanja pohađao sam edukaciju iz stranih jezika, temeljem čega sam stekao diplomu iz engleskog jezika, te se aktivno služim njemačkim, a pasivno još i talijanskim jezikom. Nakon završene srednje škole upisao sam Medicinski fakultet Sveučilišta u Zagrebu, Studij u Splitu, na kojemu sam diplomirao 1994. godine. Tijekom studija sudjelovao sam u izvođenju nastave kao demonstrator pri Katedri za biologiju te pri Katedri za histologiju i embriologiju. Tijekom studija, godine 1991./1992. te 1995. dragovoljno sam se pridružio ZNG (kasnije HV), sudjelujući u Domovinske ratu kao vojnik i kao liječnik. Po završetku studija medicine obavio sam liječnički pripravnički staž u KBC Split, a nakon toga sam položio državni ispit pred ispitnom komisijom Ministarstva zdravstva Republike Hrvatske u Zagrebu. Kraće sam vrijeme radio u primarnoj zdravstvenoj zaštiti, obavljajući poslove u raznim ambulantama u PZZ, da bih početkom 1998. godine započeo specijalizaciju iz opće kirurgije na Klinici za kirurgiju KBC-a Split. Veći dio (više od dvije, od ukupno četiri godine) specijalizacije proveo sam na Kliničkom odjelu za traumatologiju. Godine 2002. položio sam specijalistički ispit iz kirurgije u KBC Rijeka. Od tada samostalno radim kao liječnik specijalist na Traumi 1 Kliničkog odjela za traumatologiju, u KBC Split. Pohađao sam i uspješno položio ispite na znanstvenom doktorskom poslijediplomskom studiju temeljnih i kliničkih medicinskih znanosti, smjer Sportska medicina. Kao kirurg traumatolog, čije je uže područje interesa sportska trauma, tijekom godina sam ostvario intenzivnu suradnju s nizom istaknutih sportaša i sportskih kolektiva. Ova suradnja i iz nje proizišla osobna i sportska prijateljstva, traju i proširuju se još i danas, a predstavljaju mi veliku osobnu i profesionalnu satisfakciju. Već dulji niz godina sudjelujem u izvođenju nastave na Katedri za kirurgiju Medicinskoga fakulteta u Splitu. Član sam HLZ,

HLK te Hrvatskoga kirurškog društva, kao i međunarodnog udruženja kirurga traumatologa
AO TRAUMA.

Oženjen sam, a osobito važnim postignućem smatram to što sam (nadam se!) dobar otac
mojih najdražih - Brune, Branimira i Nike.