

# Učestalost okultnih regionalnih metastaza u bolesnika s pločastim karcinomom grkljana

---

**Mimica, Bianka**

**Master's thesis / Diplomski rad**

**2023**

*Degree Grantor / Ustanova koja je dodijelila akademski / stručni stupanj:* **University of Split, School of Medicine / Sveučilište u Splitu, Medicinski fakultet**

*Permanent link / Trajna poveznica:* <https://um.nsk.hr/um:nbn:hr:171:602075>

*Rights / Prava:* [In copyright](#)/[Zaštićeno autorskim pravom.](#)

*Download date / Datum preuzimanja:* **2024-11-25**



*Repository / Repozitorij:*

[MEFST Repository](#)



**SVEUČILIŠTE U SPLITU  
MEDICINSKI FAKULTET**

**Bianka Mimica**

**UČESTALOST OKULTNIH REGIONALNIH METASTAZA  
U BOLESNIKA S PLOČASTIM KARCINOMOM GRKLJANA**

**Diplomski rad**

**Akadska godina:**

**2022./2023.**

**Mentor:**

**Izv. prof. prim. dr. sc. Zaviša Čolović**

**Split, srpanj 2023.**

## SADRŽAJ

1. UVOD .....	1
1.1. Grkljan .....	2
1.1.1. Anatomija.....	2
1.1.2. Fiziologija .....	6
1.2. Pločasti karcinom grkljana .....	7
1.2.1. Epidemiologija.....	7
1.2.2. Etiologija.....	7
1.2.3. Patologija i patogeneza .....	8
1.2.5. Klinička slika .....	10
1.2.6. TNM klasifikacija i stadij karcinoma grkljana .....	11
1.2.7. Dijagnostika .....	13
1.2.7. Liječenje.....	14
1.2.8. Regionalne metastaze.....	15
1.2.9. Disekcija vrata .....	15
2. CILJ ISTRAŽIVANJA .....	18
2.1. Ciljevi istraživanja.....	19
2.2. Hipoteze istraživanja .....	19
3. ISPITANICI I METODE .....	20
3.1. Ustroj istraživanja.....	21
3.2. Ispitanici .....	21
3.3. Metode istraživanja.....	21
3.4. Statistička obrada podataka .....	22
3.5. Etička načela.....	22
4. REZULTATI.....	23
4.1. Karakteristike ispitanika .....	24
4.2. Karakteristike okultnih metastaza .....	25

5. RASPRAVA.....	33
6. ZAKLJUČCI.....	37
7. LITERATURA.....	39
8. SAŽETAK.....	46
9. SUMMARY .....	48
10. ŽIVOTOPIS .....	50

*Zahvaljujem se svom mentoru, izv. prof. prim. dr. sc. Zaviši Čoloviću na strpljenju, trudu i savjetima tijekom izrade ovog diplomskog rada.*

*Hvala i mojoj obitelji i prijateljima na ljubavi i podršci.*

## **1. UVOD**

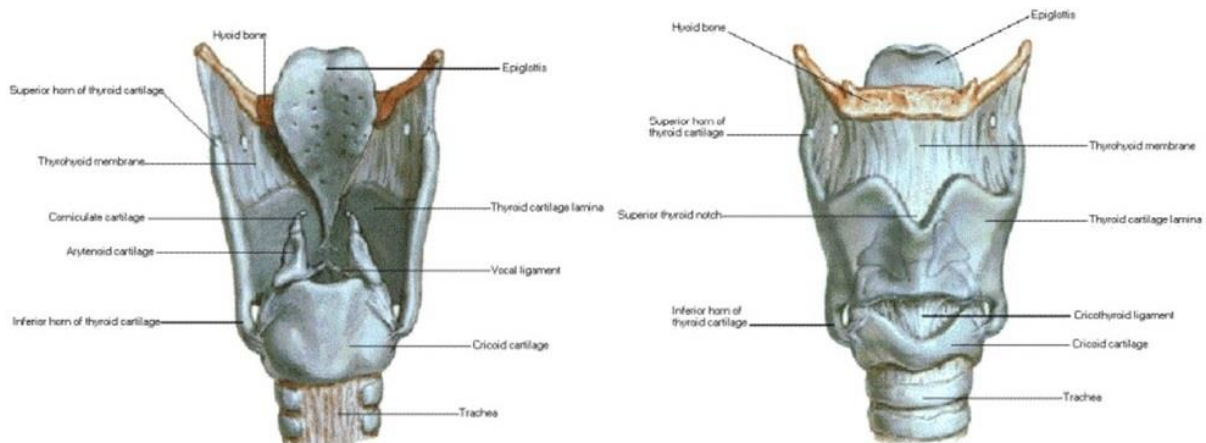
## 1.1. Grkljan

### 1.1.1. Anatomija

Grkljan (lat. *larynx*) je organ gornjeg dijela dišnog sustava, smješten između dušnika i baze jezika (1). Nalazi se u prednjoj regiji vrata (lat. *regio cervicalis anterior*) odnosno u njenom užem području, laringealnoj regiji (lat. *regio laryngea*) (2). S lateralnih strana je u dodiru s ovojnicom (lat. *vagina carotica*) unutar koje leže zajednička karotidna arterija, vagalni živac i unutarnja jugularna vena. Kranijalno ga ovojnica (lat. *membrana thyrohyoidea*) povezuje s jezičnom kosti, dok je kaudalno ligamentom (lat. *lig. cricotracheale*) povezan s dušnikom (3). Ventralno od grkljana nalazi se vratna fascija, njen pretrahealni list (lat. *lamina pretrachealis*). Dorzalno formira granicu sa ždrijelom i prekriva ga ždrijelna sluznica (1).

Grkljan se projicira u razini četvrtog, petog i šestog vratnog kralješka, ali mu se položaj razlikuje ovisno o dobi i spolu. Tijekom djetinjstva položen je nešto više, dok se starenjem spušta niže (1, 4). Razlike između grkljana muškarca i žene ne postoje do puberteta (1). Tada kod muškaraca pod utjecajem testosterona dolazi do povećanja svih hrskavica, a tireoidna hrskavica (lat. *cartilago thyreoidea*) postaje izbočena u medijanoj liniji vrata kao lat. *prominentia laryngea*, nazvana još i Adamova jabučica (1, 5). Tijekom akta gutanja grkljan se pomiče gore dolje (2).

Skelet grkljana sastavljen je od međusobno zglobno povezanih hrskavica i mišića koji omogućuju njihovo kretanje (2). Obložen je sluznicom koja se kranijalno nastavlja na sluznicu ždrijela, a kaudalno na sluznicu dušnika (1). Postoji devet hrskavica grkljana od kojih su tri neparne, a tri parne (Slika 1) (4).



**Slika 1** Prednji i stražnji prikaz hrskavica grkljana. Preuzeto i prilagođeno iz Netter FH. interactive atlas of human anatomy and atlas of human anatomy. 3rd ed. Yardley, PA: Icon Learning Systems; 2004.

Neparne hrskavice su veće od ostalih, simetrične građe i smještene u mediosagitalnoj ravnini (4, 5). Štitna hrskavica (lat. *cartilago thyroidea*) je najveća hrskavica grkljana i predstavlja dio njegovog anteriornog i lateralnog zida (5). Sastoji se od dviju hrskavičnih ploča, lat. *lamina sinistra* i *lamina dextra*. Prema naprijed se ploče primiču i posljedično spajaju, a prema natrag se jedna od druge odmiču. Mjesto spoja se izbočuje kao *prominentia laringea*. Prstenasta hrskavica (lat. *cartilago cricoidea*) nalazi se ispod štitne hrskavice (6). Ime je dobila zbog svoje sličnosti s prstenom pečatnjakom, te oblikuje donji i stražnji dio grkljanske šupljine (1). Tanji, prednji dio čini luk, (lat. *arcus cartilagineus cricoideae*), dok je stražnja ploča masivnija (lat. *lamina cartilagineus cricoideae*) (4). Treća neparna hrskavica je grkljanski poklopac (lat. *cartilago epiglottica*) oblika lista, postavljen iza jezika ispred gornjeg otvora grkljana (1). Njen slobodni kraj je širok i zaobljen, dok je vršak (lat. *petiolus epiglottidis*) postavljen prema dolje i svezom pričvršćen između dvije ploče štitne hrskavice (lat. *lig. thyroepiglotticum*) (1, 4).

Parne su vokalne hrskavice (lat. *cartilago arytenoidea*) postavljene u stražnjem dijelu grkljana, na gornjem rubu prstenaste hrskavice. Svaka je oblika trostrane piramide s bazom (lat. *basis cartilagineus arytenoideae*) i vrhom (lat. *apex cartilagineus arytenoideae*) svijenim prema medijalno i straga (1). Sadrže po dva nastavka nazvana po svojoj funkciji; lat. *processus muscularis* i *processus vocalis* (4). Na vrhu vokalnih hrskavica smještene su dvije male rožičaste hrskavice (lat. *cartilago corniculata*), s kojima su zglobovno povezane (1). Posljednja, klinasta hrskavica (lat. *cartilago cuneiformis*) nalazi se unutar nabora sluznice (lat.



*plica aryepiglottica*) koji se proteže između vrha vokalne hrskavice i grkljanskog poklopca (4). Potonje dvije imaju funkciju podupiranja grkljanskog poklopca tijekom zatvaranja ulaza u grkljan (4).

Sve navedene hrskavice međusobno su povezane ligamentima i zglobovima, a cijeli je grkljan vezivnim spojevima povezan i sa susjednim organima. S obzirom na navedeno, vezivne spojeve grkljana dijelimo na vanjske, koji održavaju njegov položaj, i unutarnje, koji međusobno povezuju hrskavice grkljana (1, 2).

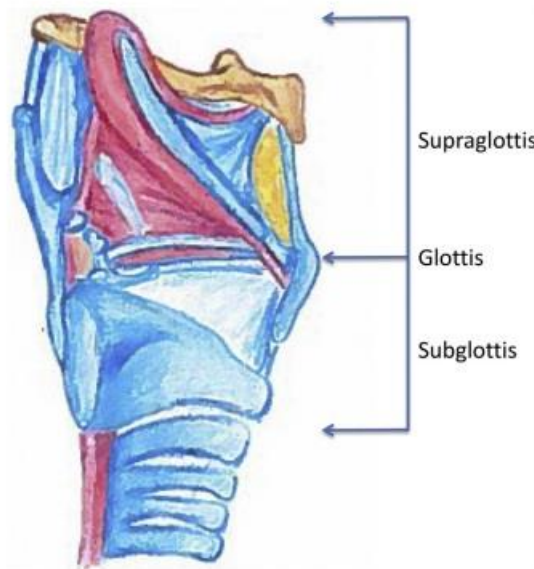
Dva zgloba povezuju hrskavice grkljana i omogućavaju njegove pokrete (4). *Articulatio cricothyroidea* je zglob koji povezuje donje zglobne plohe prstenaste i donje rogove štitne hrskavice (6). Uspostavlja kretnje naginjanja štitne hrskavice oko vodoravne osi zbog čega dolazi do izduživanja i skraćivanja glasnica (2, 4). Drugi zglob *articulatio cricoarytenoidea* ostvaruje kretnje u tri smjera: rotacija vokalne hrskavice oko uzdužne osi, primicanje i odmicanje vokalnih hrskavica i njihovo naginjanje prema naprijed ili nazad (4). Posljedično reguliraju oblik vokalnog procjepa, te zatezanje i opuštanje glasnica (2).

Postoji sedam tzv. pravih mišića grkljana, a dijelimo ih na vanjske i unutarnje. Jedini pravi vanjski mišić je lat. *m. cricothyroideus*. Osim navedene podjele, grkljanski mišići mogu se podijeliti prema svojoj funkciji gdje razlikujemo mišiće zatvarače ulaska u grkljan, mišiće glasničkih nabora, te mišiće koji natežu i opuštaju glasnice (4).

Dva sluznička nabora rascjepkala su grkljansku šupljinu (lat. *cavitas laryngis*) na tri prostora (3). Vestibularni nabori (lat. *plicae vestibulares*) su sluznički nabori koji prekrivaju vestibularnu svezu, te međusobno omeđuju istoimeni procijep (lat. *rima vestibuli*). Vokalni nabori (lat. *plicae vocales*) se nalaze preko vokalnog mišića (lat. *m. vocalis*) i vokalne sveze. Pukotina između tih nabora naziva se vokalna pukotina (lat. *rima glottidis*), odnosno njen prednji intermembranozni dio (lat. *pars intermembranacea*). Stražnji dio, lat. *pars intercartilaginea* te pukotine odjeljuju vokalne hrskavice (6). Između vestibularnih i vokalnih nabora nalazi se grkljanski zaton (lat. *ventriculus laryngis*) (3).

Od ulaza u grkljan (lat. *aditus laryngis*) do gornjih sluzničkih nabora, vestibularnih nabora, proteže se grkljansko predvorje (lat. *vestibulum laryngis*). Klinički se još naziva supraglotički prostor (3). Strukture koje se u njemu nalaze su epiglotis, vestibularni nabori, aritenoidne hrskavice i ariepiglitički nabor. Glotički dio grkljana čine vokalni nabori s prednjom i stražnjom komisurom. Proteže se od ventrikula do jedan centimetar ispod vokalnih

nabora (7). Posljednja podgrkljanska šupljina (lat. *cavum infraglotticum*) je prostor od završetka glotičkog dijela do prelaska prstenaste hrskavice u dušnik (4, 7). Klinički ga nazivamo subglotički prostor (3). Na Slici 2 nalazi se prikaz odjeljaka grkljana.



**Slika 2.** Sagitalni prikaz grkljana podijeljen u tri razine (35).

Arterijska opskrba grkljana podijeljena je na donju i gornju preko donje i gornje grkljanske arterije (lat. *a. laryngea inferior et superior*). Granica podjele je vokalni procjep (3). Vene grkljana prate istoimene arterije, te se ulijevaju u *v. jugularis interna*. Limfna drenaža grkljana također se sastoji od dva dijela (1). Limfa iz područja iznad glasnica ulijeva se u limfne čvorove vrata, *nodi lymphoidei cervicales profundi*, a iz područja ispod glasnica u supraklavikularne limfne čvorove, *nodi lymphoidei supraclaviculares* (4). Grkljan je motorički, osjetno i parasimpatički inerviran vagalnim živcem i sudjeluju njegove dvije grane *n. laryngeus superior et n. laryngeus recurrens* (3). Povratni živac motorički inervira sve unutarnje mišiće, a osjetno sluznicu grkljana ispod vokalne pukotine. Gornji laringealni živac donosi osjetna vlakna za sluznicu gornjeg dijela grkljana, dok mu motorna grana opskrbljuje jedini vanjski mišić (8).

### 1.1.2. Fiziologija

Grkljan služi kao prolaz između gornjih i donjih dišnih puteva i uključen je u funkcije njihove zaštite, fonacije i respiracije (4, 9).

Grkljan sudjeluje u respiraciji na više načina. Tijekom faza disanja pomičan je, kroz udah se spušta, te dolazi do povećanja negativnog tlaka u toraksu i poboljšanja disanja. Osim dinamike položaja grkljana, važan faktor za strujanje zraka je širina vokalne pukotine. Kontrolirana je aktivacijom mišića grkljana i intenzitetom disanja, a u udahu je maksimalno otvorena (2, 8).

Zaštitna funkcija grkljana je njegova vitalna i primarna funkcija (8). Temelji se na sprječavanju ulaska stranih tijela u dišni sustav tijekom akta gutanja. U laringealnoj fazi degluticije refleks gutanja izaziva zatvaranje grkljana sfinkterima u tri razine i superiorno kretanje grkljana i hioidne kosti pod korijen jezika (2, 10). Prvi sfinkter je ujedno i prvi u doticaju s hranom i tekućinom iz ždrijela (8). On zatvara ulaz u grkljan (lat. *aditus laryngis*) (2). Sastoji se od grkljanskog poklopca, ariepiglotskih nabora i vokalnih hrskavica. Vestibularni nabori čine drugi sfinkter grkljana, te se gutanjem zatvaraju (5, 8). Nemaju ulogu u fonaciji (5). Posljednji sfinkter čine vokalni nabori koji osim navedene funkcije sudjeluju u govoru (5, 8).

Fonacija je filogenetski novija funkcija i postala je moguća zbog spuštanja grkljana (10). Za stvaranje zvuka odgovorno je titranje glasnica u horizontalnoj ravnini. Nastaje zbog prolaska struje zraka kroz skoro potpuno zatvoren vokalni procjep (2). Intrinzični mišići kontroliraju glasnice povlačenjem vokalnih i rožičastih hrskavica i izazivaju njihovo okretanje. Ovisno o smjeru rotacije, vokalne hrskavice privlače ili odmiču glasnice. Prolazak zraka između aduciranih glasnica uzrokuje njihovo titranje (5). Visina tona ovisi o napetosti, debljini i dužini glasnica (2). Kada su zategnute, proizvodi se zvuk visoke frekvencije, a kada su opuštenije niske. Također, glasnice odraslih muškaraca su deblje i duže, sporije vibriraju i stoga proizvode zvuk niže frekvencije za razliku od žena (5). Glasnoća zvuka ovisi o sili zraka koja prelazi preko glasnica. Veći intenzitet zraka rezultira snažnijom vibracijom glasnica i glasnijim zvukom (11).

## **1.2. Pločasti karcinom grkljana**

### **1.2.1. Epidemiologija**

Nakon karcinoma pluća, karcinom grkljana predstavlja drugi najčešći karcinom dišnog sustava (12). U usporedbi s karcinomima glave i vrata zauzima treće mjesto poslije karcinoma usne šupljine i ždrijela (13). Učestalost karcinoma povezanih s pušenjem, pa tako i karcinoma grkljana, opada u Sjevernoj Americi i zapadnoj Europi zbog smanjene izloženosti karcinogenima, osobito duhanu. Nasuprot tome, zbog zaostajanja od četrdeset godina u prestanku upotrebe duhana, najgore od duhanske epidemije se tek treba ostvariti u zemljama u razvoju (14). Muškarci su u prošlosti bili tipičan primjer bolesnika s karcinomom grkljana, međutim omjer muškaraca i žena se s godinama mijenja. Ova promjena u demografiji pripisuje se povećanim stopama pušenja među ženama i njihovoj sve većoj prisutnosti u toksičnom radnom okruženju (15).

Prema podacima Registra za rak Hrvatskog zavoda za javno zdravstvo u 2020. godini stopa incidencije karcinoma grkljana iznosi 6,4/100000, a najviša je u rasponu od 70. do 74. godine i iznosi 26,1/100000. Broj novodijagnosticiranih slučajeva u 2020. bio je 261, većine u rasponu od 50. do 84. godine, i to 236 muškaraca i 25 žena. S obzirom na sijelo, karcinom grkljana zauzima deseto mjesto najčešćih sijela karcinoma u muškaraca (16).

Nažalost, karcinom grkljana je jedan od rijetkih malignih bolesti kod kojeg se petogodišnje preživljenje u posljednjih 40 godina smanjilo s 66% 1977. na 61% 2018. (17). Razlog nije u potpunosti razjašnjen, ali neki vjeruju da je uzrok promjena paradigme liječenja u bolesnika s uznapredovalim stadijem, kod kojih je umjesto operacijskih zahvata učestalije liječenje s ciljem očuvanja organa kao što je kemoradioterapija (18).

### **1.2.2. Etiologija**

Karcinom pločastih stanica grkljana multifaktorijalna je bolest na koju utječu okolišni i genetski čimbenici (19). Nekoliko neovisnih faktora rizika povezano je s patogeneom karcinoma, od kojih su najznačajniji konzumacija alkohola i duhana. Relativni rizik je daleko veći kod pušenja nego kod uživanja alkohola (19–21).

Pokazalo se da upotreba duhana ima linearnu povezanost s razvojem karcinoma grkljana. Rizik za pušače je deset do petnaest puta veći od rizika nepušača, dok najteži pušači imaju čak trideset puta veći rizik (20).

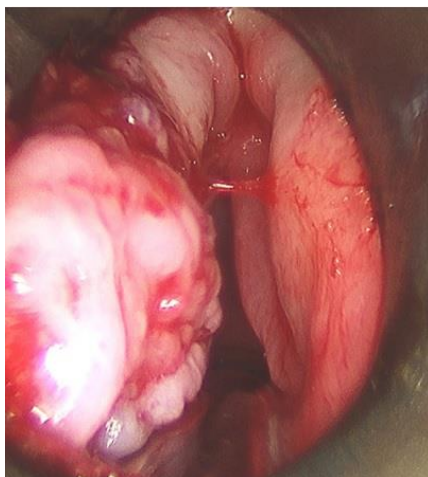
Istraživanja su također pokazala nedvosmislen dokaz da konzumacija alkohola predstavlja faktor rizika i pokazuju linearni odnos između karcinoma grkljana i količine dnevno unesenog alkohola (19, 20, 22). U većini studija utvrđeno je da je rizik od raka grkljana među alkoholičarima dvostruko veći nego među onima koji nisu ovisni o alkoholu (19). Naslijeđeni genetski polimorfizmi u enzimima koji metaboliziraju alkohol, aldehid-dehidrogenazama, povezani su s karcinomom gornjeg dišnog i probavnog sustava, uključujući i grkljan (22). Istodobna konzumacija alkohola i duhana djeluje sinergistički, te se rizik za nastanak karcinoma grkljana umnaža (19, 21, 23).

Nadalje, i izlaganje drugim okolišnim čimbenicima značajno je za razvoj karcinoma grkljana. Veliki broj bolesnika profesionalno je izložen različitim kemijskim spojevima, u koje spadaju policiklički aromatski ugljikovodici, azbest, cementna prašina i tekstilna prašina (19, 20). Prehrambene navike s visokim ukupnim unosom masti i konzumacijom usoljenog i crvenog mesa povezane su s povećanim rizikom za nastanak karcinoma, dok suprotno tome prehrana bogata povrćem i voćem ima zaštitni učinak. (19, 20, 24).

Za razliku od orofaringealnog karcinoma koji je dokazano povezan s humanim papiloma virusom (HPV-om), značaj HPV-a kod ostalih karcinoma glave i vrata još uvijek nije razjašnjen (25). Neke su meta-analize navele prevalenciju HPV-a od dvadeset do trideset posto u pločastom karcinomu grkljana. Međutim, sama prisutnost deoksiribonukleinske kiseline (DNK) HPV-a u tumoru ne znači da je virus pridonio razvoju ili progresiji istog (23).

### **1.2.3. Patologija i patogeneza**

Makroskopski karcinom grkljana raste kao egzofitična polipoidna izraslina ili ulcerozna tvorba (Slika 3) (26). Može se razviti u bilo kojem dijelu grkljana; najčešće sijelo je glotis (u oko 65% slučajeva), a slijedi ga supraglotis, zatim subglotis (28, 29).



**Slika 3.** Makroskopski prikaz supraglotičkog karcinoma grkljana (15).

Histološki, više od 90% karcinoma grkljana su karcinomi pločastog epitela, dok su preostali tumori rijetki (26). Nastaje iz površinskog mnogoslojnog pločastog epitela koji se nalazi u području slobodnog ruba glasnica i laringealne površine epiglotisa, a ostatak grkljana oblaže višeredni cilijarni respiratorni epitel (30, 31). Karcinom je građen je od atipičnih pločastih stanica s različitim stupnjem gubitka diferencijacije (12). Promjene epitela nastaju postepeno preko pločaste displazije koja predstavlja morfološki i genetski izmijenjene stanice ograničene na epitel (31). Karakteristika karcinoma je keratinizacija s varijabilnom formacijom perli i invazivni rast očitovan probojem bazalne membrane (32).

Karcinom pločastog epitela tradicionalno se gradira na temelju već navedene diferencijacije stanica (33). U Tablici 1. prikazana su tri gradusa karcinoma. Dok dobro diferencirani karcinom nalikuje normalnom pločastom epitelu, kod umjereno i slabo diferenciranog karcinoma dolazi do sve većeg pleomorfizma jezgara, povećanja mitotičke aktivnosti stanica s abnormalnim mitozama, smanjenja keratinizacije i postojanja nezrelih stanica (32).

**Tablica 1.** Patohistološki gradus tumora

G X	nije moguće utvrditi
G I	dobro diferenciran
G II	umjereno diferenciran
G III	slabo diferenciran

Tumorogeneza je stupnjeviti proces koji uključuje nagomilavanje genetskih i epigenetskih promjena (31). Značajnu ulogu imaju karcinogene tvari čija metabolička aktivacija rezultira stvaranjem reaktivnih metabolita. Oni oštećuju DNK i ako se ona ne popravi, mogu nastati trajna oštećena u vidu mutacija, delecija ili amplifikacija. Nakupljanje genetičkih abnormalnosti u ključnim tumor supresorskim genima i signalnim putevima (TP53 i retinoblastom) povezano je s početkom, progresijom i lošom prognozom HPV negativnih pločastih karcinoma glave i vrata (32, 35).

### 1.2.5. Klinička slika

Klinička slika bolesnika s laringealnim karcinomom ovisi o zahvaćenoj anatomskej regiji grkljana (35). Promuklost se opisuje kao najčešći simptom bez obzira na sijelo tumora. Više je zastupljen u glotičkim i subglotičkim sijelima tumora, ali bio je vodeći simptom i kod supraglotične bolesti (36). Tumori glotisa dijagnosticiraju se u ranijoj fazi u odnosu na subglotične i supraglotične tumore budući da male promjene na glasnicama dovode do promjena u titranju i rezultiraju promuklošću (15). Ako se tumor dijagnosticira u uznapredovalom stadiju, češće su prisutni simptomi dispneje i u konačnici opstrukcije dišnih putova (34). Kod tumora glave i vrata postoje tzv. „*red flag*“ simptomi (promuklost, stridor, izbočina na vratu, otežano gutanje) za koje je prema smjernicama opravdano hitno upućivanje na pregled specijalista unutar dva tjedna (14).

Supraglotični tumori očituju se simptomima disfagije, odinofagije i otalgije. Zbog nespecifične prirode simptoma, bolesnici su dugo bez jasne dijagnoze, te se tek njihovom perzistencijom otkriva karcinom u uznapredovalom stadiju (15). Ovo sijelo pokazuje veću sklonost metastaziranju u limfne čvorove, zbog čega su mnogi bolesnici već u vrijeme prezentacije razvili palpabilnu masu na vratu. Kod bolesnika s glotičnim tumorima prisutni su simptomi dugotrajne promuklosti, kroničnog kašlja, stridora, otalgije, disfagije i hemoptize. Oni sa subglotičnim tumorom prezentiraju se simptomima tipičnim za lezije dišnih puteva, stridorom i dispnejom u naporu (35).

### **1.2.6. TNM klasifikacija i stadij karcinoma grkljana**

Stadij karcinoma, pa tako i karcinoma grkljana, određuje se putem TNM sustava. Važno je klasificirati tumor u vrijeme postavljanja dijagnoze jer ono pomaže kliničaru planiranje liječenja, pruža informacije o preživljenju, te služi za procjenu uspješnosti liječenja (37). Sustav se temelji na procjeni samog tumora, udaljenih metastaza i regionalnih limfnih čvorova. T opisuje veličinu i proširenost primarnog tumora, N predstavlja zahvaćenost regionalnih limfnih čvorova, dok se M odnosi na diseminaciju tumora u udaljene organe (38). Klasifikacija tumora može se utvrditi prijeoperacijski i tada se naziva klinička TNM klasifikacija (cTNM), a ako se provede nakon histopatološkog pregleda resektiranog tkiva tada se ona naziva patološkom (pTNM) (39).



**Tablica 2.** TNM klasifikacija karcinoma grkljana prema *American Joint Committee on Cancer (AJCC)*, 8. izdanje

Primarni tumor (T)	
Tx	tumor nije moguće procijeniti
T0	nema dokaza primarnog tumora
Tis	tumor in situ
Supraglotis	
T1	tumor zahvaća jednu podregiju supraglotisa uz normalnu pomičnost glasnica
T2	tumor zahvaća sluznicu više od jedne podregije supraglotisa ili glotisa, ili regiju izvan supraglotisa (npr. sluznicu baze jezika, valemulu, medijalni zid piriformnog sinusa) bez fiksacije grkljana
T3	tumor ograničen na grkljan s fiksacijom glasnica i/ili zahvaća i neku od regija: postkrikoidnu regiju, preepiglotski prostor, paraglotski prostor, i/ili minimalno štitastu hrskavicu
T4a	tumor prodire kroz štitastu hrskavicu ili zahvaća tkivo izvan grkljana, npr. dušnik, meke strukture vrata, uključujući duboke mišiće jezika, prelaringealnu muskulaturu, štitnjaču ili jednjak
T4b	tumor zahvaća prevertebralni prostor, medijastinalne strukture ili obuhvaća karotidnu arteriju
Glottis	
T1	tumor ograničen na glasnice, može zahvaćati prednju ili stražnju komisuru uz normalnu pokretljivost
T1a	tumor zahvaća jednu glasnicu
T1b	tumor zahvaća obe glasnice
T2	tumor se širi na supraglotis i/ili subglottis ili tumor sa smanjenom pokretljivošću glasnica
T3	tumor ograničen na grkljan s fiksacijom glasnica
T4a	tumor prodire kroz štitastu ili krikoidnu hrskavicu i/ili zahvaća tkivo izvan grkljana, npr. dušnik, meke strukture vrata, uključujući duboke mišiće jezika, prelaringealnu muskulaturu, štitnjaču ili jednjak
T4b	tumor zahvaća prevertebralni prostor, medijastinalne strukture ili obuhvaća karotidnu arteriju
Subglottis	
T1	tumor ograničen na subglottis
T2	tumor se širi na glasnice s normalnom ili smanjenom pokretljivošću glasnica
T3	tumor ograničen na grkljan s fiksacijom glasnica
T4a	tumor prodire kroz štitnu ili prstenastu hrskavicu i/ili zahvaća tkivo izvan grkljana, npr. dušnik, meke strukture vrata, uključujući duboke mišiće jezika, prelaringealnu muskulaturu, štitnjaču ili jednjak
T4b	tumor zahvaća prevertebralni prostor, medijastinalne strukture ili obuhvaća karotidnu arteriju
Regionalni limfni čvorovi (N)	
Nx	regionalne limfne čvorove nije moguće procijeniti
N0	nema metastaza u regionalne limfne čvorove
N1	metastaze u jednom ipsilateralnom limfnom čvoru promjera do 3 cm, bez ekstrakapsularnog širenja
N2a	metastaze u jednom ipsilateralnom limfnom čvoru promjera od 3 do 6 cm, bez ekstrakapsularnog širenja
N2b	metastaze u multiplim ipsilateralnim limfnim čvorovima promjera do 6 cm, bez ekstrakapsularnog širenja
N2c	metastaze u bilateralne ili kontralateralne čvorove promjera do 6 cm, bez ekstrakapsularnog širenja
N3a	metastaza u limfnom čvoru veća od 6 cm, bez ekstrakapsularnog širenja
N3b	metastaze u bilo kojem čvoru s ekstrakapsularnim širenjem
Udaljene metastaze (M)	
M0	bez udaljenih metastaza
M1	s udaljenim metastazama

Kombinacije različitih T, N i M kategorija grupirane su u jedinstvenu klasifikaciju stadija bolesti (Tablica 3) (39). Bolesnici se svrstavaju u četiri skupine koje se razlikuju po ishodu bolesti (40).

**Tablica 3.** Stadiji karcinoma grkljana prema *American Joint Committee on Cancer (AJCC)*, 8. izdanje

Stadij	T	N	M
0	Tis	N0	M0
I	T1	N0	M0
II	T2	N0	M0
III	T3	N0	M0
IVA	T1	N1	M0
	T2	N1	M0
	T3	N1	M0
	T4a	N0	M0
	T4a	N1	M0
	T1	N2	M0
	T2	N2	M0
IVB	T3	N2	M0
	T4a	N2	M0
	T4b	bilo koji N	M0
IVC	bilo koji T	N3	M0
	bilo koji T	bilo koji N	M1

### 1.2.7. Dijagnostika

Medijan dobi u vrijeme dijagnoze karcinoma grkljana je 66 godina (41). Dijagnoza u ranoj fazi od ključne je važnosti za smanjenje smrtnosti bolesnika i očuvanje anatomije grkljana i funkcije glasnica. Međutim, to može biti izazovno jer su početne promjene tkiva grkljana male i neprimjetne ljudskom oku (42). Dijagnoza grkljana započinje sveobuhvatnom anamnezom, fizikalnim pregledom, indirektnom laringoskopijom i direktnom endoskopskom pretragom laringoskopom (rigidnim ili fleksibilnim) (15). Palpacijom vrata utvrđuje se veličina, mjesto i pomičnost limfnih čvorova. Nadalje, bolnost pri pomicanju štitne hrskavice vrlo vjerojatno ukazuje na širenje u tkivo vrata. Indirektna laringoskopija i dalje je osnovna dijagnostička pretraga, a pregled se danas najčešće proširuje korištenjem rigidnog endoskopa i/ili fiberoptičkog laringoskopa. Ovakav pregled daje podatak o pokretljivosti, tj. funkciji glasnica, te mjestu i veličini tumora (43). Tumor mora biti potvrđen patohistološki, biopsijom uzorka tkiva, a slikovna dijagnostika (CT, MRI i PET/CT) se koristi za procjenu kliničkog

stadija bolesti i proširenosti tumora u odnosu na intralaringealne i ekstralaringealne strukture (16, 45).

### 1.2.7. Liječenje

Liječenje karcinoma grkljana zahtijeva složen pristup, a odabir odgovarajućeg liječenja unatoč napretku terapije i dalje ostaje izazov. Uz izlječenje kao glavni cilj, zadnje se desetljeće sve veća pažnja pridaje očuvanju funkcije grkljana, težeći rezultatima s najboljom kvalitetom života (27). Operacijsko liječenje grkljana sastoji se od nekoliko modaliteta ovisno o mjestu, veličini tumora, ali i općim zdravstvenim karakteristikama bolesnika. Parcijalne ili totalne laringektomije, otvorene ili endoskopske tehnike, s ili bez radioterapije ili kemoradioterapije temelji su liječenja karcinoma grkljana (45).

Rani karcinomi glotisa mogu se uspješno liječiti primarnom radioterapijom ili kirurškim putem, parcijalnom laringektomijom (endoskopskom uz upotrebu lasera ili otvorenim kirurškim pristupom). Lokalna kontrola i stope preživljenja visoke su u oba modaliteta liječenja (46). Stoga se pri odabiru treba voditi osobinama karcinoma, željama bolesnika, najboljem funkcionalnom ishodu i mogućim nuspojavama (47). Karcinomi supraglotisa ako se otkriju u ranom stadiju također se liječe istim terapijskim postupcima (30). I endoskopska laserska mikrokirurgija zauzima značajno mjesto u liječenju ranih glotičkih i supraglotičkih tumora (48). Transoralna endoskopska laserska mikrokirurgija pokazuje određene prednosti u odnosu na klasični kirurški zahvat u supraglotičnim tumorima: značajno smanjuje perioperacijski morbiditet i poremećaje gutanja (49, 50).

Liječenje uznapredovalih karcinoma je kompleksno i zahtijeva multimodalitetni pristup (kirurško liječenje, radioterapija, kemoradioterapija) (20). Važnu ulogu u odluci o liječenju predstavlja bolesnikova spremnost na gubitak sposobnosti govora koji prati totalnu laringektomiju (51).

Bolesnici oboljeli od karcinoma grkljana s pozitivnim limfnim čvorom zahtijevaju liječenje regionalnih metastaza. Izvodi se modificirana radikalna disekcija vrata ili kemoradioterapija. N0 tumori mogu imati okultne metastaze, zbog čega se u rizičnim slučajevima izvodi profilaktična selektivna disekcija vrata. Profilaktička disekcija vrata izvodi se kada je rizik od okultnih metastaza 20% ili veći (20).

### 1.2.8. Regionalne metastaze

Jedan od ključnih negativnih prognostičkih faktora preživljenja u bolesnika s tumorom grkljana je prisustvo regionalnih metastaza (52). Zahvaćenost limfnih čvorova smanjuje sveukupno preživljenje za 50% (53).

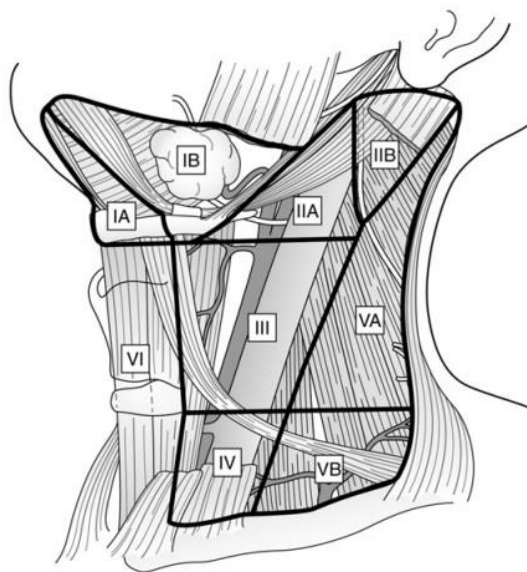
Širenje tumora limfnim putevima ovisi o nekoliko faktora. Jedan od njih je primarno sijelo tumora (30). Supraglotični tumori najčešće daju lokalne metastaze, što je uvjetovano bogatom limfnom mrežom (54). Većina se nalazi u regiji II i III (40). S druge strane tumori glotisa imaju oskudnu limfnu drenažu, te regionalne metastaze nastaju u uznapredovalim stadijima kada se tumor proširi na supraglotičko ili subglotičko područje (30). Tumori glotisa najčešće metastaziraju u regije II, III i IV (40). Subglotički tumori se šire u paratrahealne limfne čvorove (regija VI), kao i u srednje i donje jugularne regije (regija III i IV) (7, 54). Osim lokalizacije, veličina tumora i biološka agresivnost također određuju vjerojatnost lokalnih metastaza (30).

Za otkrivanje regionalnih metastaza u prijeoperacijskoj obradi bolesnika sve su slikovne dijagnostičke metode preciznije u usporedbi s kliničkom palpacijom (55). Kriteriji CT-a i MRI-a koji postavljaju sumnju na lokaliziranu metastatsku bolest jesu: veličina limfnog čvora veća od 1 cm (1.5 za regiju II), središnja nekroza, nepravilni rubovi, okrugli umjesto ovalni oblik, te nakupina od tri ili više limfnih čvorova u području pretpostavljene drenaže (40). Uspoređujući ove dvije metode, MRI ima bolju kontrastnu rezoluciju mekih tkiva (56). Ultrazvuk vrata može sam detektirati metastaze u limfnim čvorovima, ali preciznost se povećava citološkom punkcijom, tehnikom aspiracije tankom iglom pod kontrolom ultrazvuka (engl. *ultrasound-guided fine needle aspiration cytology, US-guided FNAC*) (57). Posljednja metoda jedina je koja može prijeoperacijski pokazati benignu ili malignu prirodu limfnog čvora i značajno je preciznija od svih spomenutih (58).

### 1.2.9. Disekcija vrata

Disekcija vrata često se provodi kao jedan od koraka u liječenju karcinoma glave i vrata. Oslanja se na podjelu limfnih čvorova vrata u sedam anatomskih regija (Slika 4) (59). Regiju I dijelimo na podregiju IA (submentalnu) i IB (submandibularnu). Submentalna trokutasta podregija omeđena je s oba prednja trbuha mišića digastrikusa, jezičnom kosti i mandibulom (52). Lateralno od nje smjestila se podregija IB s granicama: prednji trbuh digastrikusa, stilohioidni mišić i mandibula. U regijama II, III i IV leže gornji, srednji i donji jugularni čvorovi (59). Gornji se nalaze u području gornje trećine unutarne jugularne vene u

blizini akcesornog živca. Regija se proteže od baze lubanje do visine donjeg ruba jezične kosti, te je akcesorni živac dijeli na prednju, IIA i stražnju IIB (60). Oko srednje trećine unutarnje jugularne vene regija III zauzima prostor omeđen hiodnom kosti, krikoidnom hrskavicom, lateralnim rubom sternokleidomastoidnog mišića i sternohioidnim mišićem (53). Na donji rub regije III nastavlja se regija IV protežući se do klavikule. Regija V tvori stražnji trokut iza regija II, III i IV, te je omeđuju dva mišića, sternokleidomastoidni i trapez. Vodoravnom je linijom od donjeg ruba krikoidne hrskavice podijeljena u subregije A i B. Prednju regiju VI omeđuju karotide, sternum i jezična kost, te ona nije uklonjena tijekom radikalne disekcije vrata (7).



**Slika 4.** Regije limfnih čvorova vrata (53).

2002. godine organizacija *American Academy of Otorhinolaryngology – Head and Neck surgery* predložila je standardiziran sustav imenovanja disekcija vrata koji se i danas koristi (61). Radikalna disekcija vrata prva je izvedena disekcija od koje su sve ostale proizašle (52). Ona uključuje disekciju limfnih čvorova jedne strane vrata regija I – V uz uklanjanje tri važne, nelimfatičke strukture: sternokleidomastoidnog mišića, unutarnje jugularne vene i akcesornog živca (60). Također se odstranjuje i submandibularna žlijezda (52). Modifikacijom radikalne disekcije u kojoj je očuvana jedna ili više nelimfatičkih struktura nastaje modificirana radikalna disekcija. U tipu I sačuvan je akcesorni živac, u tipu II akcesorni živac i unutarnja jugularna vena, a u tipu III obje navedene strukture uz sternokleidomastoidni mišić. Kada se uklanjaju dodatne regije limfnih čvorova (npr.

okcipitalni ili parotidni) ili dodatne nelimfatičke strukture govori se o proširenoj radikalnoj disekcija vrata (60). Disekcija vrata u kojoj je očuvana jedna ili više lateralnih regija vrata i nisu uklonjene nelimfatičke strukture je selektivna disekcija (53). Razlikujemo supraomohoidnu disekciju s uklanjanjem regija I – III, posterolateralnu s regijama II – V i lateralnu s regijama II – IV.

## **2. CILJ ISTRAŽIVANJA**

## **2.1. Ciljevi istraživanja**

Glavni cilj studije je ispitati učestalost pojavljivanja okultnih regionalnih metastaza u bolesnika koji su podvrgnuti operaciji pločastog karcinoma grkljana s profilaktičkom (elektivnom) disekcijom vrata u Klinici za bolesti uha, nosa i grla s kirurgijom glave i vrata Kliničkog bolničkog centra Split u razdoblju od 1. siječnja 2018. do 31. prosinca 2022.

Sporedni ciljevi su utvrditi postoji li poveznica okultnih regionalnih metastaza s primarnim sijelom tumora, veličinom primarnog tumora (T) i patohistološkim gradusom pločastog karcinoma grkljana.

## **2.2. Hipoteze istraživanja**

1. Očekujemo pojavnost okultnih regionalnih metastaza u pločastom karcinomu grkljana.
2. Očekujemo povezanost okultnih regionalnih metastaza pločastog karcinoma grkljana s primarnim sijelom bolesti.
3. Očekujemo povezanost okultnih regionalnih metastaza pločastog karcinoma grkljana s veličinom primarnog tumora (T).
4. Očekujemo povezanost okultnih regionalnih metastaza pločastog karcinoma grkljana s patohistološkim gradusom.



### **3. ISPITANICI I METODE**

### **3.1. Ustroj istraživanja**

U KBC-u Split, Klinici za bolesti uha, nosa i grla s kirurgijom glave i vrata provedeno je retrospektivno istraživanje u kojem su obrađeni podaci bolesnika u razdoblju od 1. siječnja 2018. do 31. prosinca 2022.

### **3.2. Ispitanici**

Istraživanje obuhvaća 50 bolesnika kirurški liječenih zbog pločastog karcinoma grkljana koji zadovoljavaju sljedeće uvjete.

Kriteriji uključenja:

- bolesnici s pločastim karcinomom grkljana koji su primarno kirurški liječeni, s prijeoperacijskom dijagnostičkom obradom utvrđenim N0 vratom, kojima je uz liječenje primarnog sijela tumora urađena i profilaktična (elektivna) disekcija vrata

Kriteriji isključenja:

- bolesnici s nepotpunom medicinskom dokumentacijom
- bolesnici s tumorom kojima nije urađena profilaktička (elektivna) disekcija vrata
- bolesnici koji su bili primarno onkološki liječeni radio/kemoradioterapijom
- bolesnici s recidivom tumora

### **3.3. Metode istraživanja**

Bolesnici s karcinomom grkljana izuzmu se iz operacijskog protokola Klinike za bolesti uha, nosa i grla s kirurgijom glave i vrata KBC-a Split. Uvidom u njihovu medicinsku dokumentaciju selektirani su prema već spomenutim kriterijima, te su prikupljeni podaci iz patohistološkog nalaza reseciranog tkiva i povijesti bolesti.

Podaci prikupljeni za svakog bolesnika su: spol, dob, pušenje u anamnezi, datum operacije, klinička (c)TNM klasifikacija i stadij, patohistološki gradus karcinoma, primarno sijelo karcinoma, patološka (p)TNM klasifikacija i stadij, anatomska regija sijela regionalnih metastaza.

Zapisi su pohranjeni i pretraživani u pisanom obliku u arhivi Klinike za bolesti uha, nosa i grla s kirurgijom glave i vrata KBC-a Split i u elektronskom obliku u bolničkom informacijskom sustavu.

### **3.4. Statistička obrada podataka**

Za prikaz kontinuiranih varijabli korištena je aritmetička sredina sa standardnom devijacijom ( $AR \pm SD$ ), a za prikaz distribucije kategoričkih varijabli korišten je broj s postotkom ( $n(\%)$ ). Uz  $AR \pm SD$ , dob ispitanika prikazana je i kao medijan s interkvartilnim rasponom ( $M (IQR)$ ) te je naveden interval pouzdanosti (95% IP). Podaci su vizualizirani u programu Microsoft Excel 2016, a obrađeni koristeći računalni program IBM SPSS 23. Hi-kvadrat test je korišten za analizu razlika u distribuciji kategoričkih varijabli, te T-test za nezavisne uzorke kako bismo provjerili statističku značajnost razlika u srednjim vrijednostima dviju nezavisnih kontinuiranih varijabli. Razina statističke značajnosti postavljena je na  $P < 0,05$ .

### **3.5. Etička načela**

U skladu sa Zakonom o zaštiti prava bolesnika (NN 169/04, 37/08) i Zakonom o provedbi Opće uredbe o zaštiti podataka (NN 42/18), tijekom i nakon istraživanja štite se osobni podaci i prava bolesnika. Istraživanje je usklađeno s odredbama Kodeksa liječničke etike i deontologije (NN 55/08, 139/15), te pravilima Helsinške deklaracije WMA 1964-2013. Pristupnica i njen mentor uputili su zamolbu Etičkom povjerenstvu KBC-a Split za odobrenje provedbe naslovne studije, koje je istraživanje odobrilo rješenjem br. 2181-147/01/06/LJ.Z.-23-02.

## **4. REZULTATI**

#### 4.1. Karakteristike ispitanika

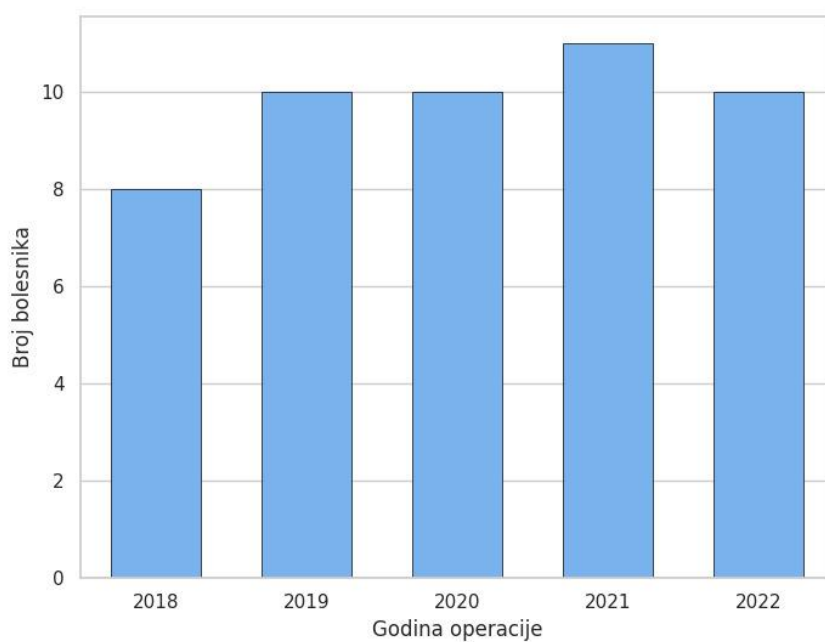
U istraživanju je skupljen uzorak od 50 ispitanika (47 muškaraca i 3 žene) oboljelih od karcinoma grkljana. Prosječna dob ispitanika u vrijeme operacije iznosi  $66,3 \pm 9,1$  godina (95% IP: 63,8-68,9), najmlađi je ispitanik imao 45 godina, a najstariji 85 godina. Tablica 4 prikazuje osnovne karakteristike ispitanika.

**Tablica 4.** Osnovne karakteristike ispitanika

Parametar	n (%)
<b>Dob (godine; AR<math>\pm</math>SD)</b>	66,3 $\pm$ 9,1
<b>Spol (muški)</b>	47 (94,0%)
<b>Pušenje</b>	40 (80,0%)
<b>Metastaze u reg. limfnim čvorovima</b>	9 (18,0%)
<b>T</b>	
<b>1</b>	0 (0,0%)
<b>2</b>	10 (20,0%)
<b>3</b>	30 (60,0%)
<b>4a</b>	10 (20,0%)
<b>Gradus</b>	
<b>Dobro diferenciran (I)</b>	12 (24,0%)
<b>Srednje diferenciran (II)</b>	33 (66,0%)
<b>Slabo diferenciran (III)</b>	5 (10,0%)
<b>Klinički stadij</b>	
<b>I</b>	0 (0,0%)
<b>II</b>	10 (20,0%)
<b>III</b>	30 (60,0%)
<b>IVa</b>	10 (20,0%)
<b>Primarno sijelo</b>	
<b>Subglotis</b>	1 (2,0%)
<b>Transglotis</b>	30 (60,0%)
<b>Supraglotis</b>	8 (16,0%)
<b>Glotis</b>	11 (22,0%)

Podaci su prikazani kao aritmetička sredina  $\pm$  standardna devijacija te broj (postotak)

Prikupljeni su podaci bolesnika kirurški liječenih poradi pločastog karcinoma grkljana od 2018. do 2022. godine, te je broj operacija grkljana po godini relativno ravnomjerno raspodijeljen, s najviše operacija u 2021. godini (Slika 5).



**Slika 5.** Raspodjela operacija po godinama

#### **4.2. Karakteristike okultnih metastaza**

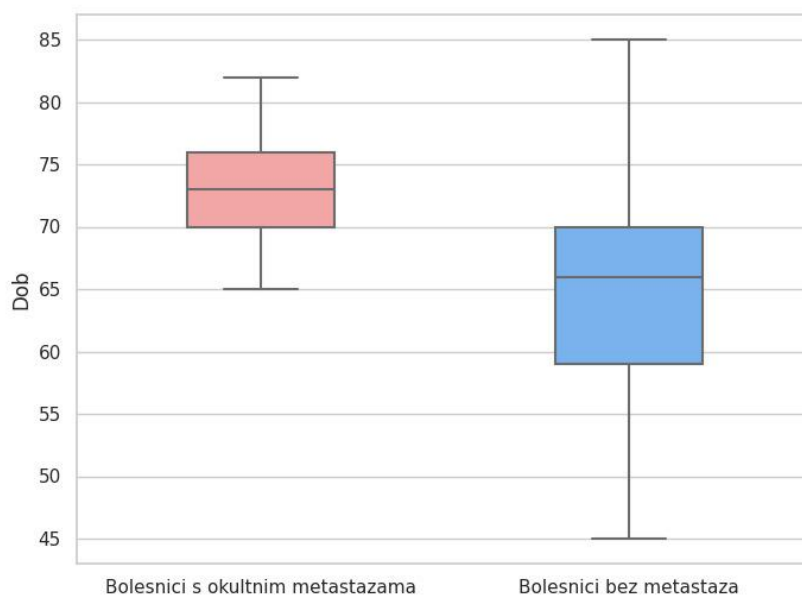
Većina ispitanika bila je bez metastaza, no među devet ispitanika (18%) pronađene su metastaze u regionalnim limfnim čvorovima (Tablica 4). Usporedba karakteristika ispitanika s obzirom na postojanje regionalnih metastaza u limfnim čvorovima vrata prikazana je u Tablici 5.

**Tablica 5.** Usporedba ispitanika s obzirom na postojanje okultnih regionalnih metastaza

Parametar		N+	N0	P vrijednost
		(n=9)	(n=41)	
<b>Dob (godine; AR±SD)</b>		72,9±5,2	64,9±9,2	0,015*
<b>Spol (muški)</b>		8 (88,9%)	39 (95,1%)	0,476 <sup>†</sup>
<b>Pušenje</b>		7 (77,7%)	33 (80,5%)	0,854 <sup>†</sup>
<b>T</b>	<b>1</b>	0 (0,0%)	0 (0,0%)	0,485 <sup>†</sup>
	<b>2</b>	2 (22,2%)	8 (19,5%)	
	<b>3</b>	4 (44,4%)	26 (63,4%)	
	<b>4a</b>	3 (33,3%)	7 (17,1%)	
<b>Gradus</b>	<b>Dobro diferenciran (I)</b>	0 (0,0%)	12 (29,3%)	0,059 <sup>†</sup>
	<b>Srednje diferenciran (II)</b>	9 (100,0%)	24 (58,5%)	
	<b>Slabo diferenciran (III)</b>	0 (0,0%)	5 (12,2%)	
<b>Klinički stadij</b>	<b>I</b>	0 (0,0%)	0 (0,0%)	0,485 <sup>†</sup>
	<b>II</b>	2 (22,2%)	8 (19,5%)	
	<b>III</b>	4 (44,4%)	26 (63,4%)	
	<b>IVa</b>	3 (33,3%)	7 (17,1%)	
<b>Primarno sijelo</b>	<b>Subglotis</b>	0 (0,0%)	1 (2,4%)	0,078 <sup>†</sup>
	<b>Transglotis</b>	4 (44,4%)	26 (63,4%)	
	<b>Supraglotis</b>	4 (44,4%)	4 (9,8%)	
	<b>Glotis</b>	1 (11,1%)	10 (24,4%)	

Podaci su prikazani kao aritmetička sredina ± standardna devijacija te broj (postotak). \* T test za nezavisne uzorke; <sup>†</sup> Hi kvadrat test

Analiza odnosa dobi u trenutku operacije u bolesnika s regionalnim metastazama i bolesnika bez metastaza pokazala se statistički značajna ( $P=0,015$ ). Ispitanici s regionalnim metastazama operirani su s prosječnom dobi od 72,9 godina (IP: 68,9-76,9), Medijan iznosi 73, a raspon godina od 65 do 82. Prosječna dob ispitanika koji nemaju regionalne metastaze u vrijeme operacije bila je 64,9 godine s medijanom 66 godina. Najmlađi ispitanik imao je 45, a najstariji 85 godina (Tablica 5, Slika 6).

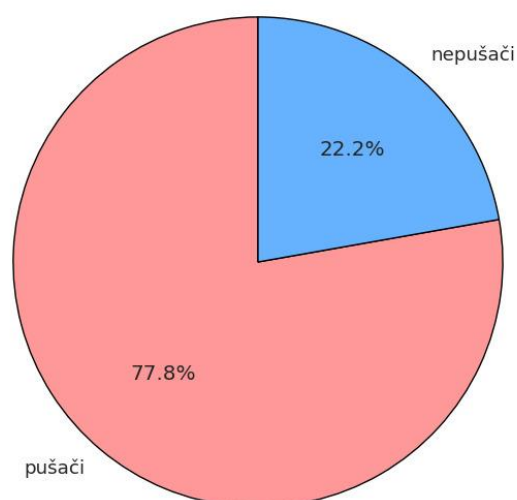


**Slika 6.** Dob bolesnika uspoređujući postojanje okultnih regionalnih metastaza

Muški spol u odnosu na ženski bio je učestaliji i u bolesnika koji su imali regionalne metastaze (n=8; 88,9%) i u bolesnika bez regionalnih metastaza (n=39; 95,1%), bez statistički značajne razlike među navedenim skupinama ( $P=0,476$ ) (Tablica 5).

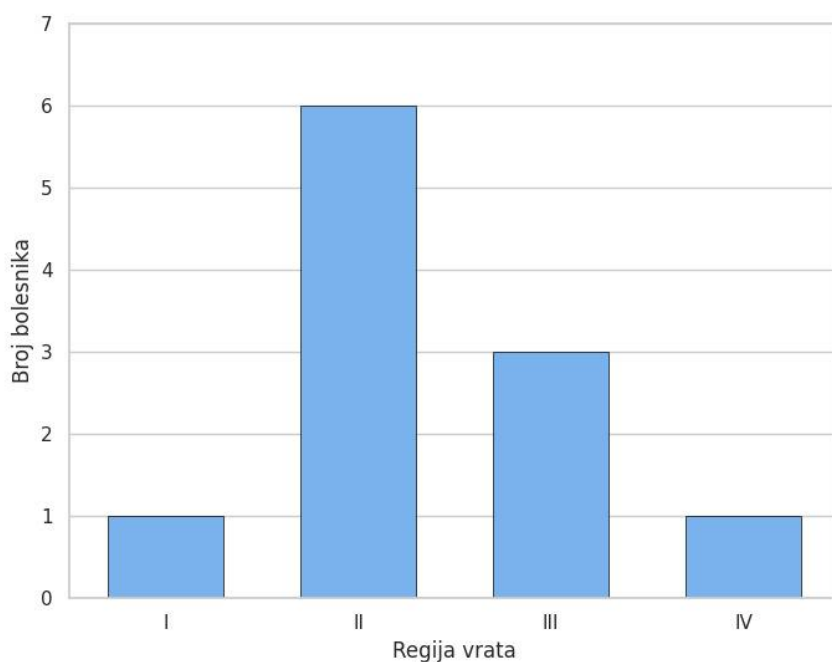
Također, 77,7% ispitanika s regionalnim metastazama bili su pušači, dok je u skupini bez regionalnih metastaza taj postotak iznosio 80,5% (Slika 7). Analizom  $P$  vrijednosti nije se dokazala statistički značajna razlika među skupinama.





**Slika 7.** Odnos pušača i nepušača među ispitanicima koji su imali regionalne metastaze

Od 9 bolesnika s metastazama u regionalnim limfnim čvorovima, njih 6 imalo je metastaze u regiji II (66,7%), 3 u regiji III (33,3%), 1 u regiji I (11,1%) i 1 u regiji IV (11,1%) (Slika 8). Ukupan broj metastatskih limfnih čvorova iznosi 11 zbog toga što su dva ispitanika imala metastaze u dvije različite regije vrata. Jedan je imao zahvaćene kontralateralne regije I i II, a drugi ipsilateralne regije II i III. Regija I nije se pojavljivala samostalno, nego samo udružena s drugom regijom. Primarni karcinom je u oba bolesnika bio transglotičnog sijela.



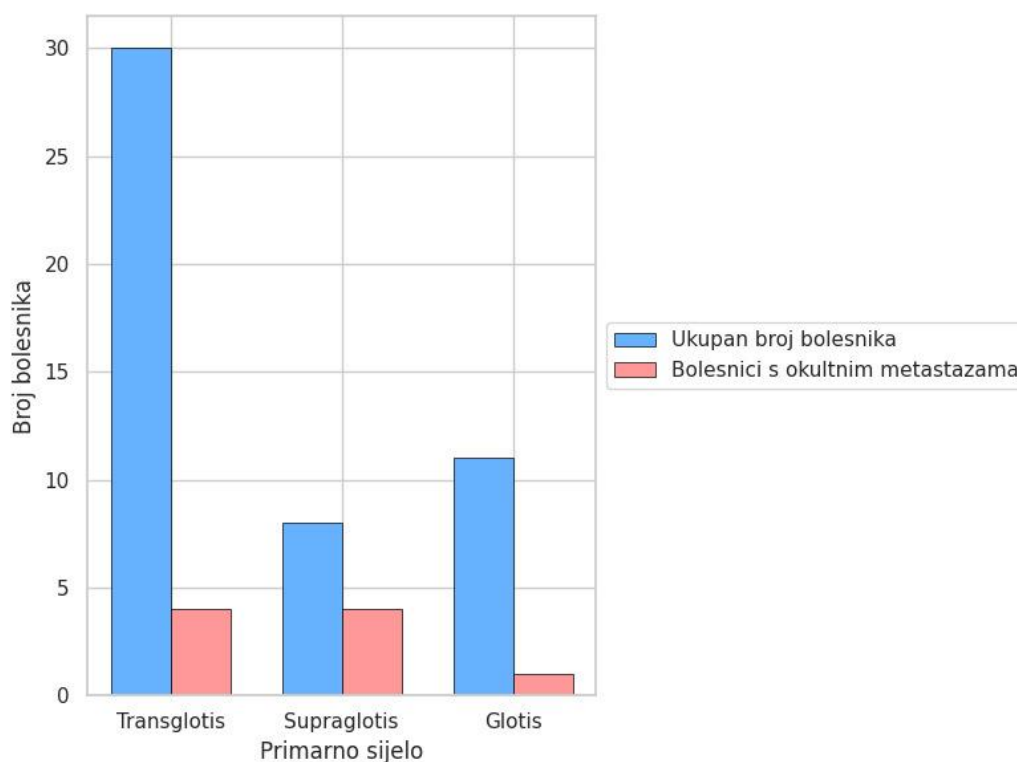
**Slika 8.** Broj bolesnika s okultnim regionalnim metastazama po regiji vrata

Uspoređujući učestalost regionalnih metastaza za svako primarno sijelo posebno, supraglotični tumori imali su najveću učestalost okultnih regionalnih metastaza (4 od 8 bolesnika, 50%). Pozitivan limfni čvor otkriven je u 4 (13,3%) od 30 bolesnika s transglotičnim tumorom i u 1 (9,1%) od 11 bolesnika s glotičkim tumorom. Jedan bolesnik sa subglotičkim karcinomom nije imao regionalne metastaze (Tablica 6, Slika 9). Navedeni odnos pokazao se statistički granično značajan s  $P = 0,078$ .

**Tablica 6.** Postotak bolesnika prema primarnom sijelu tumora s patohistološki potvrđenim metastazama u regionalnim limfnim čvorovima

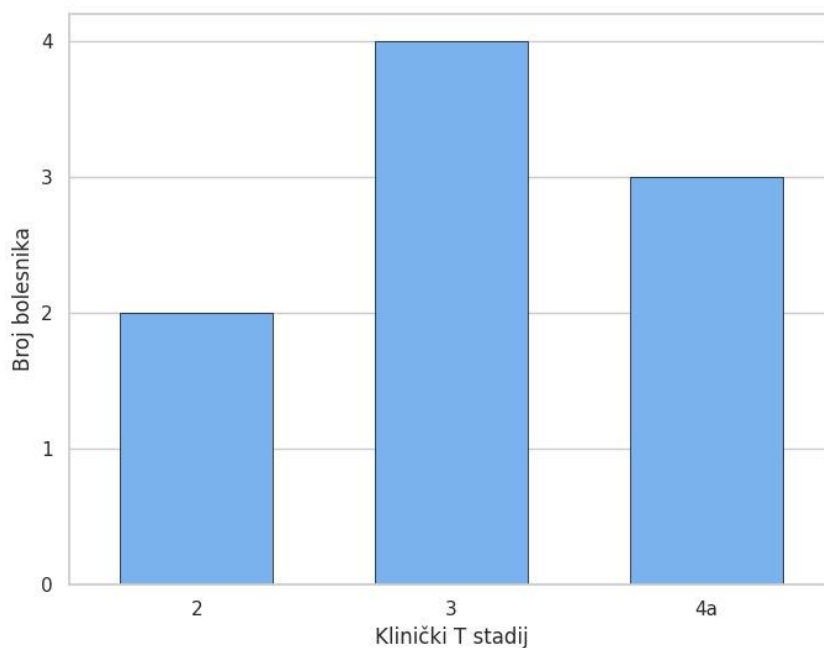
Parametar		n (%)	P vrijednost
<b>Primarno sijelo</b>	<b>Subglotis (n=1)</b>	0 (0,0%)	0,078*
	<b>Transglotis (n=30)</b>	4 (13,3%)	
	<b>Supraglotis (n=8)</b>	4 (50,0%)	
	<b>Glotis (n=11)</b>	1 (9,1%)	

\* Hi kvadrat test



**Slika 9.** Učestalost okultnih regionalnih metastaza prema primarnom sijelu bolesti

Za devet ispitanika s regionalnim metastazama, njih četvero (44,4%) bilo je kliničkog (c)T stadija 3, troje (33,3%) stadija 4a, a dva ispitanika bila su u stadiju 2 (22,2%) (Slika 10).



**Slika 10.** Raspodjela ispitanika prema veličini primarnog tumora (T stadija)

U svih bolesnika s regionalnim metastazama ( $n=9$ ) nalaze se srednje diferencirani tumori. Statistički granično značajna razlika pronađena je usporedbom patohistološkog gradusa tumora i postojanja okultnih regionalnih metastaza ( $P=0,059$ ).

Prema patološkom (p)TNM stadiju, najučestaliji N stadiji među tih devet ispitanika bio je pN1 (6 ispitanika, 66,7%), a 3 (33,3%) bolesnika imala su pN2 stadija, te se prati jednaka raspodjela među podtipovima pN2 stadija (pN2A, pN2B i pN2C=11,1%) (Tablica 7).

**Tablica 7.** Karakteristike metastaza u regionalnim limfnim čvorovima bolesnika oboljelih od karcinoma grkljana (n=9)

<b>Parametar</b>		<b>n (%)</b>
<b>Patološki N</b>	<b>N1</b>	6 (66,7%)
	<b>N2a</b>	1 (11,1%)
	<b>N2b</b>	1 (11,1%)
	<b>N2c</b>	1 (11,1%)
<b>Stadij bolesti</b>	<b>I</b>	0 (0,0%)
	<b>II</b>	0 (0,0%)
	<b>III</b>	5 (55,6%)
	<b>IVa</b>	4 (44,4%)

Nadalje, među devet ispitanika s metastazama uspoređen je odnos između T stadija i primarnog sijela karcinoma grkljana. Analizom se nije pokazao statistički značajan odnos ( $P=0,120$ ).

Analizom kliničkog i patološkog stadija bolesti pokazalo se kako je kod 6 ispitanika točno određen stadij (jednak cTNM i pTNM), dok je kod dvoje ispitanika stadij povećan s II na III, te kod jednog ispitanika s III na IV (Tablica 7).

## **5. RASPRAVA**

Cilj studije bio je prikazati učestalost okultnih regionalnih metastaza u bolesnika s pločastim karcinomom grkljana koji su podvrgnuti operacijskom zahvatu s profilaktičkom (elektivnom) disekcijom vrata. Nadalje, istraživali smo postoji li povezanost regionalnih metastaza s određenim karakteristikama bolesnika i pločastog karcinoma grkljana. Iako postoje brojni članci i istraživanja na ovu temu, standardizirano liječenje klinički N0 vrata u pločastim karcinomima grkljana ostaje predmet mnogih rasprava. Potencijalne okultne regionalne metastaze ukoliko se ne prepoznaju i ne liječe mogu dovesti do recidiva bolesti, stoga promišljanje o izvođenju profilaktične (elektivne) disekcije vrata ima značajno mjesto. Sukladno studiji Weissa i suradnika ukoliko je vjerojatnost okultnih regionalnih metastaza veća od 20% savjetuje se profilaktička (elektivna) disekcija vrata (62).

Rezultati ovog istraživanja pokazuju da učestalost patohistološki dokazanih okultnih regionalnih metastaza za pločasti karcinom grkljana ukupno gledajući iznosi 18%. Sličnu incidenciju navode i druge studije. Sustavni pregled koji su proveli Sharbel i suradnici, navodi učestalost okultnih metastaza od 20,5%, dok meta-analiza Sanabria i suradnika navodi učestalost od 18,7% (63,64). Studija Zhanga i suradnika navodi incidenciju od 20% okultnih regionalnih metastaza (65).

Promatrajući raspodjelu po dobi i spolu, karcinom grkljana pojavljuje se češće u muškaraca i u starijoj populaciji bolesnika. U ovoj studiji rezultati pokazuju prosjek od 72,9 godine s rasponom od 65 do 82 godine za ispitanike s okultnim regionalnim metastazama, dok je ispitanicima bez metastaza prosjek 64,9 godina i raspon od 45 do 85 godina. Između opisanih skupina pokazala se statistički značajna razlika ( $P = 0,015$ ). Dobiveni rezultati nas upućuju da bi u starijih bolesnika trebalo razmišljati o većoj incidenciji okultnih regionalnih metastaza, te bi im stoga bilo uputno uraditi opširniju prijeoperacijsku dijagnostiku i proširiti indikacije za elektivnu disekciju vrata. Pregledom literature nisu pronađene ovakve usporedbe između bolesnika. Međutim, promatrajući bolesnike samo s regionalnim metastazama, većina istraživanja, između ostalih i istraživanje Rivierea i suradnika, pokazuje veću učestalost starije populacije bolesnika, što je u skladu s ovom studijom (66). Iako studija Spriana i suradnika navodi raspon s nižom životnom dobi, od 34 do 84 godine, ipak je 75% bolesnika u šestom i sedmom desetljeću života (67). Analizom spolne distribucije, u svim prikazanim studijama muškarci čine većinu ispitanika s i bez okultnih regionalnih metastaza.

Pušenje je jedan od najvažnijih rizičnih čimbenika nastanka karcinoma grkljana. U studiji je pokazan visoki postotak pušača kod bolesnika koji nisu imali i koji su imali

regionalne metastaze (bez statistički značajne razlike među skupinama). Zanimljivo je primijetiti da je u potonjih ta brojka nešto niža (77,77% naspram 80,5%), što je u suprotnosti s našim predviđanjima. Pušenje predstavlja značajan javnozdravstveni problem te su potrebne učinkovite mjere kontrole i prevencije.

Jedna od istraživanih karakteristika bila je povezanost regionalnih metastaza s primarnim sijelom pločastog karcinoma grkljana. Najviša incidencija regionalnih metastaza postojala je za supraglotičke karcinome (50%), nešto niža za transglotičke (13,3%) i glotičke (9,1%), dok u bolesnika sa subglotičkim karcinomom nisu zabilježene metastaze. Iako postoji statistički granično značajna razlika karcinoma s i bez regionalnih metastaza ( $P=0,078$ ), uočeni trend sugerira potencijalnu povezanost s primarnim sijelom tumora. U usporedbi s ovim istraživanjem, istraživanje Bayıra i suradnika nije pronašlo statistički značajnu razliku (68). Pregledom literature primijećeno je da je većina istraživanja o okultnim regionalnim metastazama rađena na supraglotičkim karcinomima, što je povezano s bogatom limfatičkom mrežom i većom incidencijom metastaza. Istraživanje Zhanga i suradnika u kojem su promatrani samo supraglotični karcinomi pokazalo je učestalost okultnih regionalnih metastaza od 21,4% (69), a istraživanje Redaellia de Zinisa i suradnika 24,7% (70). Učestalost je manja nego u ovoj studiji (50%), ali je veća od ukupne učestalosti okultnih regionalnih metastaza. Sharbel i suradnici u već spomenutom sustavnom pregledu također su uspoređivali primarno sijelo karcinoma: 23% u supraglotisu, 12,2% u glotisu i 24,6% u transglotisu (64). Ova saznanja mogu upućivati da je dio od velikog broja transglotičnih karcinoma grkljana u ovoj studiji primarno supraglotičkog sijela. Prema studiji Walhahrera i suradnika, koja je istraživala metastaze u glotičkim karcinomima, postotak okultnih metastaza iznosio je 18%, dok je u ovom istraživačkom uzorku incidencija 9,1% (71). Metastaze subglotičnih karcinoma, kojih u sklopu ove studije nije bilo, najčešće se nalaze u paratrahealnim limfnim čvorovima (regije VI vrata) (72). Prema Mnejji i suradnicima od 32 bolesnika s okultnim metastazama tumor je bio transglotičan u 45% slučajeva, supraglotičan u 34%, a gloto-subglotičan u 19%, dok kod nas predstavlja 44,44% , 44,44%, te glotički 11,1% okultnih regionalnih metastaza (73).

Analizom veličine primarnog tumora (T stadija) nije dokazana statistički značajna razlika u bolesnika s i bez okultnih regionalnih metastaza, što bi impliciralo da se pojavnost okultnih regionalnih metastaza ne može predvidjeti samo na osnovi veličine primarnog tumora (T stadija). No ipak, studija prema Bayıru i suradnicima evidentira značajnu razliku iako su proučavali patološki T stadij (68). Mnejja i suradnici u svojoj su studiji naveli T3 i T4



tumore kao jedinstvenu skupinu koja čini 100% okultnih regionalnih metastaza. Spajajući skupine T3 i T4, učestalost okultnih regionalnih metastaza u ovom istraživanju iznosi 77,77% (73).

Stupanj diferencijacije (patohistološki gradus) tumora jedno je od promatranih obilježja u studiji. Pronađena je statistički granično značajna razlika usporedbom postojanja okultnih regionalnih metastaza i patohistološkog gradusa tumora. Svi bolesnici s regionalnim metastazama imali su tumore patohistološkog gradusa II. Prema studiji Bayira i suradnika, pronadana je statistički značajna razlika između navedenih parametara (68).

Karcinom grkljana najčešće metastazira u regije vrata II, III i IV. Retrospektivno istraživanje Shah-a i suradnika utvrdilo je u dvadesetogodišnjem razdoblju distribuciju okultnih regionalnih metastaza po regijama limfnih čvorova. Postotak okultnih regionalnih metastaza iznosi za regiju I 14%, regiju II 52%, regiju III 55%, te regiju IV 24% (74). Uspoređujući istraživanje s ovom studijom, regije II i III su u oba istraživanja najviše zastupljene, iako je u ovoj studiji bilo dvostruko više pozitivnih limfnih čvorova u regiji II nego regiji III (66,7% naspram 33,3%). S druge strane, regije IV i I su u obje studije rijetko sijelo okultnih regionalnih metastaza.

Sveukupno, podaci studije potvrđuju pojavnost okultnih regionalnih metastaza u bolesnika s pločastim karcinomom grkljana u postotku koji se podudara sa svjetskom literaturom. Osim toga, podaci dobiveni ovom studijom pružaju uvid u značajke karcinoma grkljana s dokazanim okultnim regionalnim metastazama. Rezultati ističu važnost prijeoperacijske dijagnostike i značajnost izvođenja profilaktične (elektivne) disekcije vrata u bolesnika u kojih je incidencija za nastanak istih veća od 20%. Buduća istraživanja s većim uzorkom ispitanika i sveobuhvatnijom analizom potrebna su kako bi se dodatno razjasnili parametri koji utječu na pojavu okultnih regionalnih metastaza karcinoma grkljana, kao i optimalan opseg kirurškog zbrinjavanja vrata.

## **6. ZAKLJUČCI**

1. U 18% bolesnika s pločastim karcinomom grkljana koji su podvrgnuti operaciji i profilaktičnoj (elektivnoj) disekciji vrata pronađene su okultne metastaze u regionalnim limfnim čvorovima.
2. Pojava okultnih regionalnih metastaza u pločastom karcinomu grkljana češća je u bolesnika starije životne dobi.
3. Prosječna dob bolesnika s pločastim karcinomom grkljana i prisutnim okultnim regionalnim metastazama viša je u odnosu na bolesnike bez okultnih metastaza.
4. Okultne regionalne metastaze u bolesnika s pločastim karcinomom grkljana češće su u muškaraca nego u žena.
5. Većina bolesnika s okultnim metastazama pločastog karcinoma grkljana su pušači.
6. U bolesnika s okultnim metastazama pločastog karcinoma grkljana većina karcinoma bila je supraglotičkog i transglotičkog primarnog sjela.
7. Svi bolesnici s okultnim metastazama pločastog karcinoma grkljana imali su srednje diferenciran karcinom (patohistološki gradus II).
8. Najveći postotak oboljelih od pločastog karcinoma grkljana s okultnim metastazama u regionalnim limfnim čvorovima bio je stadija T3 i T4.
9. Okultne regionalne metastaze pločastog karcinoma grkljana nalaze su se u najvećem broju slučajeva u regiji II, zatim u regiji III, dok su regije I i IV bile najmanje zastupljene.

## **7. LITERATURA**

1. Grey H. The organs of voice and respiration. U: Grey H, urednici. *Anatomy, descriptive and surgical*. 1. izdanje. New York: Bounty Books; 1977. str. 955-64.
2. Fanghanel J i sur. *Caput et collum, glava i vrat*. U: Vinter I, urednici. *Waldeyerova anatomija čovjeka*. 1. izdanje. Zagreb: Golden marketing-Tehnička knjiga; 2009. str. 325- 37.
3. Aumuller G, Wennemuth G. *Organi vrata*. U: Katavić V, Petanjek Z, Vinter I, urednici. *Anatomija Duale Reihe*. 3. izdanje. Zagreb: Medicinska naklada; 2018 str. 920-9.
4. Krmpotić-Nemanić J, Marušić A. *Systema respiratorium*. U: Krmpotić-Nemanić J, Marušić A, urednici. *Anatomija čovjeka*. 2. izdanje. Zagreb: Medicinska naklada; 2007. str. 276- 83.
5. Saladin KS. The respiratory system. U: Saladin KS, urednici. *Anatomy and physiology: the unity of form and function*. 5. izdanje. New York: McGraw-Hill; 2010. str. 867-9.
6. Jalšovec D. *Glava i vrat*. U: Jalšovec D, urednici. *Anatomia humana*. 1. izdanje. Jasterbarsko: Naklapa Slap; 2018. str. 211-6.
7. Deschler DG, Moore MG, Smith RV. *Larynx*. U: Deschler DG, Moore MG, Smith RV, urednici. *Quick reference guide to TNM staging of head and neck cancer and neck dissection classification*. 4. izdanje. Alexandria: American academy of Otolaryngology–Head and Neck Surgery Foundation; 2014. str. 12-4.
8. Katić V, Štajner-Katušić S. *Laringologija*. U: Bumber Ž, Katić V, Nikšić-Ivančić M, urednici. *Otorinolaringologija*. 1. izdanje. Zagreb: Naklada Ljevak; 2004. str. 251-77.
9. McCullagh KL, Shah RN, Huang BY. *Anatomy of the larynx and cervical trachea*. *Neuroimaging Clin N Am*. 2022;32:809–29.
10. Denk DM, Swoboda H, Steiner E. *Physiology of the larynx*. *Radiol*. 1998;38:63–70.
11. Shier D, Butler J, Lewis R. *Respiratory system*. U: Shier D, Butler J, Lewis R, urednici. *Hole's human anatomy and physiology*. 11. izdanje. New York: McGraw-Hill; 2007. str. 757-9.
12. Prgomet D, Tićac R. *Rani stadiji tumora grkljana*. U: Prgomet D, urednici. *Tumori glave i vrata*. 1. izdanje. Zagreb: Medicinska naklada; 2019. str. 201-18.
13. Hofauer B, Engelmann LS, Chaker A, Heiser C, Straßen U, Wirth M i sur. *Laryngeal-preservation surgery in laryngeal cancer*. *HNO*. 2023;71:193–206.
14. Mehanna H, Paleri V, West CML, Nutting C. *Head and neck cancer-part 1: epidemiology, presentation, and prevention*. *BMJ*. 2010;341:c4684.
15. Chu EA, Kim YJ. *Laryngeal cancer: diagnosis and preoperative work-up*. *Otolaryngol Clin North Am*. 2008;41:673–95.

16. Hrvatski zavod za javno zdravstvo. Incidencija raka u Hrvatskoj. Bilten br. 45, Zagreb 2022.
17. Siegel RL, Miller KD, Wagle NS, Jemal A. Cancer statistics, 2023. *CA Cancer J Clin.* 2023;73:17–48.
18. Molina-Fernández E, Palacios-García JM, Moreno-Luna R, Herrero-Salado T, Ventura-Díaz J, Sánchez-Gómez S i sur. Survival analysis in patients with laryngeal cancer: a retrospective cohort study. *Life.* 2023;13:295.
19. Wünsch V. The epidemiology of laryngeal cancer in Brazil. *Sao Paulo Med J.* 2004;122:188–94.
20. Steuer CE, El-Deiry M, Parks JR, Higgins KA, Saba NF. An update on larynx cancer. *CA Cancer J Clin.* 2017;67:31–50.
21. Talamini R, Bosetti C, La Vecchia C, Dal Maso L, Levi F, Bidoli E i sur. Combined effect of tobacco and alcohol on laryngeal cancer risk: a case-control study. *Cancer Causes Control CCC.* 2002;13:957–64.
22. La Vecchia C, Zhang ZF, Altieri A. Alcohol and laryngeal cancer: an update. *Eur J Cancer Prev Off J Eur Cancer Prev Organ ECP.* 2008;17:116–24.
23. Rachet B, Quinn MJ, Cooper N, Coleman MP. Survival from cancer of the larynx in England and Wales up to 2001. *Br J Cancer.* 2008;99:35–7.
24. Freedman ND, Park Y, Subar AF, Hollenbeck AR, Leitzmann MF, Schatzkin A, i sur. Fruit and vegetable intake and head and neck cancer risk in a large United States prospective cohort study. *Int J Cancer.* 2008;122:2330–6.
25. Isayeva T, Li Y, Maswahu D, Brandwein-Gensler M. Human papillomavirus in non- oropharyngeal head and neck cancers: a systematic literature review. *Head Neck Pathol.* 2012;6:104–20.
26. Rosai J. Dišni sustav. U: Rosai J, urednici. *Kirurška patologija.* 9. izdanje. Zagreb: Školska knjiga; 2010. str. 335-58.
27. Salvador-Coloma C, Cohen E. Multidisciplinary care of laryngeal cancer. *J Oncol Pract.* 2016;12:717–24.
28. Weinberger PM, Terris DJ. *Otolaryngology: head and neck surgery.* U: Doherty GM, urednici. *Current diagnosis and treatment, surgery.* 14 izdanje. London: McGraw-Hill; 2015. str. 241-76.
29. Deschler DG, Day T. *Larynx.* U: Deschler DG, Day T, urednici. *Pocket guide to TNM staging of head and neck cancer and neck dissection classification.* 3. izdanje.

- Alexandria: American Academy of Otolaryngology–Head and Neck Surgery Foundation; 2008. str. 17-9.
30. Mendenhall WM, Werning JW, Bennett JA, Holsinger FC, McWhorter AJ. Cancer of the larynx. U: Harrison LB, Sessions RB, Kies MS, urednici. Head and neck cancer a multidisciplinary approach. 4. izdanje. Philadelphia: Lippincott Williams and Wilkins; 2014. str. 441-81
  31. Pai SI, Westra WH. Molecular pathology of head and neck cancer: implications for diagnosis, prognosis, and treatment. *Annu Rev Pathol Mech Dis.* 2009;4:49–70.
  32. Barnes L, Eveson JW, Reichard P, Sidransky D. Hypopharynx, larynx and trachea. U: Barnes L, Eveson JW, Reichard P, Sidransky D, urednici. Pathology and genetics of head and neck tumours. 1. izdanje. Lyon: IARC Press; 2005. str. 107-62
  33. Bell D, Williams MD, El-Naggar AK. Pathology of head and neck tumors. U: Moran CA, Kalhor N, Weissferdt A, urednici. Oncological surgical pathology. 5. izdanje. Cham: Springer; 2020. str. 573-81
  34. Johnson DE, Burtness B, Leemans CR, Lui VWY, Bauman JE, Grandis JR. Head and neck squamous cell carcinoma. *Nat Rev Dis Primers.* 2020;6:92.
  35. Obid R, Redlich M, Tomeh C. The treatment of laryngeal cancer. *Oral Maxillofac Surg Clin N Am.* 2019;31:1–11.
  36. Raitiola H, Pukander J. Symptoms of laryngeal carcinoma and their prognostic significance. *Acta Oncol Stockh Swed.* 2000;39:213–6.
  37. Brierley JD, Gospodarowicz MK, Wittekind C. Head and neck tumours. U: Brierley JD, Gospodarowicz MK, Wittekind C, urednici. TNM classification of malignant tumours. 8. izdanje. Chichester: John Wiley and Sons; 2017. str. 31-36.
  38. Huang SH, O’Sullivan B. Overview of the 8th edition TNM classification for head and neck cancer. *Curr Treat Options Oncol.* 2017;18:40.
  39. Takes RP, Rinaldo A, Silver CE, Piccirillo JF, Haigentz Jr M, Suárez C i sur. Future of the TNM classification and staging system in head and neck cancer. *Head Neck.* 2010;32:1693–711.
  40. Weisman RA, Moe KS, Orloff LA. Neoplasms of the larynx and laryngopharynx. U: Snow JB, Ballenger JJ, urednici. Ballenger’s otorhinolaryngology head and neck surgery. 16. izdanje. Hamilton: BC Decker; 2003. str. 1255-98.
  41. Cox SR, Daniel CL. Racial and ethnic disparities in laryngeal cancer care. *J Racial Ethn Health Disparities.* 2022;9:800–11.

42. Araújo T, Santos CP, De Momi E, Moccia S. Learned and handcrafted features for early-stage laryngeal SCC diagnosis. *Med Biol Eng Comput.* 2019;57:2683–92.
43. Bradley PJ. Diseases of the larynx. U: Anniko M, Bernal-Sprekelsen M, Bonkowsky V, Bradley P, Iurato S, urednici. *Otorhinolaryngology, head and neck surgery.* 1. izdanje. Berlin: Springer; 2010. str.499-503
44. Itamura K, Hsue VB, Barbu AM, Chen MM. Diagnostic assessment (imaging) and staging of laryngeal cancer. *Otolaryngol Clin North Am.* 2023;56:215–31.
45. Topal Ö. Minimally invasive procedures for laryngeal carcinoma: transoral endoscopic laser and transoral robotic surgery. *Turk Arch Otorhinolaryngol.* 2017;55:34–7.
46. Bron LP, Soldati D, Zouhair A, Ozsahin M, Brossard E, Monnier P i sur. Treatment of early stage squamous-cell carcinoma of the glottic larynx: endoscopic surgery or cricohyoidopiglottopexy versus radiotherapy. *Head Neck.* 2001;23:823–9.
47. Baird BJ, Sung CK, Beadle BM, Divi V. Treatment of early-stage laryngeal cancer: a comparison of treatment options. *Oral Oncol.* 2018;87:8–16.
48. Bumber Ž, Prgomet D, Janjanin S. Endoscopic CO2 laser surgery for supraglottic cancer – ten years of experience. *Coll Antropol.* 2009;33:87–91.
49. Peretti G, Piazza C, Cattaneo A, De Benedetto L, Martin E, Nicolai P. Comparison of functional outcomes after endoscopic versus open-neck supraglottic laryngectomies. *Ann Otol Rhinol Laryngol.* 2006;115:827–32.
50. Hendriksma M, Heijnen BJ, Sjögren EV. Oncologic and functional outcomes of patients treated with transoral CO2 laser microsurgery or radiotherapy for T2 glottic carcinoma: a systematic review of the literature. *Curr Opin Otolaryngol Head Neck Surg.* 2018;26:84–93.
51. Laccourreye O, Malinvaud D, Holsinger FC, Consoli S, Ménard M, Bonfils P. Trade-off between survival and laryngeal preservation in advanced laryngeal cancer: the otorhinolaryngology patient’s perspective. *Ann Otol Rhinol Laryngol.* 2012;121:570–5.
52. Ducic Y, Young L, McIntyre J. Neck dissection: past and present. *Minerva Chir.* 2010;65:45–58.
53. Holmes JD. Neck dissection: nomenclature, classification, and technique. *Oral Maxillofac Surg Clin N Am.* 2008;20:459–75.
54. Marioni G, Marchese-Ragona R, Cartei G, Marchese F, Staffieri A. Current opinion in diagnosis and treatment of laryngeal carcinoma. *Cancer Treat Rev.* 2006;32:504–15.



55. Lenz M, Kersting-Sommerhoff B, Gross M. Diagnosis and treatment of the N0 neck in carcinomas of the upper aerodigestive tract: current status of diagnostic procedures. *Eur Arch Otorhinolaryngol*. 1993;250:432–8.
56. Maroldi R, Ravanelli M, Farina D. Magnetic resonance for laryngeal cancer: *Curr Opin Otolaryngol Head Neck Surg*. 2014;22:131–9.
57. Kau RJ, Alexiou C, Stimmer H, Arnold W. Diagnostic procedures for detection of lymph node metastases in cancer of the larynx. *ORL*. 2000;62:199–203.
58. Van Den Brekel MWM, Castelijns JA, Stel HV, Golding RP, Meyer CJL, Snow GB. Modern imaging techniques and ultrasound-guided aspiration cytology for the assessment of neck node metastases: a prospective comparative study. *Eur Arch Otorhinolaryngol*. 1993;250:11–7.
59. Ferlito A, Robbins KT, Silver CE, Hasegawa Y, Rinaldo A. Classification of neck dissections: an evolving system. *Auris Nasus Larynx*. 2009;36:127–34.
60. Chummun S, McLean NR, Ragbir M. Surgical education: neck dissection. *Br J Plast Surg*. 2004;57:610–23.
61. Robbins KT, Clayman G, Levine PA, Medina J, Sessions R, Shaha A i sur. Neck dissection classification update: revisions proposed by the American Head and Neck Society and the American Academy of Otolaryngology-Head and Neck Surgery. *Arch Otolaryngol Head Neck Surg*. 2002;128:751–8.
62. Weiss MH, Harrison LB, Isaacs RS. Use of decision analysis in planning a management strategy for the stage N0 neck. *Arch Otolaryngol Head Neck Surg*. 1994;120:699–702
63. Sanabria A, Shah JP, Medina JE, Olsen KD, Robbins KT, Silver CE, i sur. Incidence of occult lymph node metastasis in primary larynx squamous cell carcinoma, by subsite, t classification and neck level: a systematic review. *Cancers*. 2020;12:1059.
64. Sharbel DD, Abkemeier M, Groves MW, Albergotti WG, Byrd JK, Reyes-Gelves C. Occult metastasis in laryngeal squamous cell carcinoma: a systematic review and meta-analysis. *ann otol rhinol laryngol*. 2021;130:67–77.
65. Zhang B, Xu ZG, Tang PZ. Elective lateral neck dissection for laryngeal cancer in the clinically negative neck. *J Surg Oncol*. 2006;93:464–7.
66. Riviere D, Mancini J, Santini L, Loth Bouketala A, Giovanni A, Dessi P, i sur. Nodal metastases distribution in laryngeal cancer requiring total laryngectomy: Therapeutic implications for the N0 Neck. *Eur Ann Otorhinolaryngol Head Neck Dis*. 2019;136:35–8.

67. Spriano G, Piantanida R, Pellini R, Muscatello L. Elective treatment of the neck in squamous cell carcinoma of the larynx: clinical experience. *Head Neck*. 2003;25:97–102.
68. Bayır Ö, Toptaş G, Saylam G, İzgi TC, Han Ü, Keseroğlu K, i sur. Occult lymph node metastasis in patients with laryngeal cancer and relevant predicting factors: a single-center experience. *Tumori*. 2022;108:439–49.
69. Zhang Y, Xu S, Liu W, Wang X, Wang K, Liu S, i sur. Rational choice of neck dissection in clinically N0 patients with supraglottic cancer. *Head Neck*. 2020 Mar;42:365–73.
70. Redaelli de Zinis LO, Nicolai P, Barezzani MG, Tomenzoli D, Antonelli AR. Incidence and distribution of lymph node metastases in supraglottic squamous cell carcinoma: therapeutic implications. *Acta Otorhinolaryngol Ital Organo Uff Della Soc Ital Otorinolaringol E Chir Cerv-facc*. 1994;14:19–27.
71. Waldfahner F, Hauptmann B, Iro H. Lymph node metastasis of glottic laryngeal carcinoma. *Laryngorhinootologie*. 2005;84:96–100.
72. Harrison DF. The pathology and management of subglottic cancer. *Ann Otol Rhinol Laryngol*. 1971;80:6–12.
73. Mnejja M, Hammami B, Bougacha L, Chakroun A, Charfeddine I, Khabir A, i sur. Occult lymph node metastasis in laryngeal squamous cell carcinoma: therapeutic and prognostic impact. *Eur Ann Otorhinolaryngol Head Neck Dis*. 2010;127:173–6.
74. Shah JP. Patterns of cervical lymph node metastasis from squamous carcinomas of the upper aerodigestive tract. *Am J Surg*. 1990;160:405–9.

## **8. SAŽETAK**

**Cilj istraživanja:** Glavni cilj studije bio je ispitati učestalost pojavljivanja okultnih regionalnih metastaza u bolesnika koji su podvrgnuti operaciji pločastog karcinoma grkljana s profilaktičkom (elektivnom) disekcijom vrata.

**Ispitanici i metode:** U Kliničkom bolničkom centru Split, Klinici za bolesti uha, nosa i grla s kirurgijom glave i vrata provedeno je retrospektivno istraživanje u razdoblju od 1. siječnja 2018. do 31. prosinca 2022. U studiju su uključeni bolesnici s pločastim karcinomom grkljana koji su primarno kirurški liječeni (s prijeoperacijskom dijagnostičkom obradom utvrđenim N0 vratom), kojima je uz liječenje primarnog sijela tumora urađena i profilaktična (elektivna) disekcija vrata. Obradeni podaci uključivali su: spol, dob, pušenje u anamnezi, datum operacije, kliničku (c)TNM klasifikaciju i stadij, patohistološki gradus karcinoma, primarno sijelo karcinoma, patološku (p)TNM klasifikaciju i stadij, anatomsku regiju sijela regionalnih metastaza.

**Rezultati:** U istraživanju je skupljen uzorak od 50 ispitanika oboljelih od karcinoma grkljana. Prosječna dob ispitanika u vrijeme operacije iznosi  $66,3 \pm 9,1$  godina. Među 18% ispitanika pronađene su okultne metastaze u regionalnim limfnim čvorovima. Ispitanici s regionalnim metastazama operirani su s prosječnom dobi od 72,9 godina, dok je prosječna dob ispitanika koji nemaju metastaze u vrijeme operacije 64,9 godine ( $P=0,015$ ). Muški spol u odnosu na ženski bio je učestaliji u obje skupine bolesnika (88,9% s metastazama naspram 95,1% bez). Od 9 bolesnika s metastazama u regionalnim limfnim čvorovima, njih 6 imalo je metastaze u regiji II (66,7%), 3 u regiji III (33,3%), 1 u regiji I (11,1%) i 1 u regiji IV (11,1%). Supraglotički tumori imali su najveću učestalost okultnih regionalnih metastaza (50,0%), zatim slijedi transglotičko (13,3%), te glotičko sijelo tumora (9,1%) ( $P=0,078$ ). Analizom kliničkog i patološkog stadija pokazalo se kako je kod 6 ispitanika točno određen stadij, dok je kod dvoje ispitanika stadij povećan s II na III, te kod jednog ispitanika s III na IV.

**Zaključak:** Učestalost okultnih regionalnih metastaza u bolesnika s pločastim karcinomom grkljana podudara se sa svjetskom literaturom. U pločastom karcinomu grkljana, okultne regionalne metastaze češće su prisutne u bolesnika starije životne dobi, osobito kod muškaraca. Klinički (c)T bolesnika s okultnim metastazama pločastog karcinoma grkljana u najvećem broju slučajeva je cT3 i cT4, te su svi karcinomi patohistološkog gradusa II (srednje diferencirani). Okultne metastaze u regionalnim limfnim čvorovima nalaze se najčešće u regiji II i III, te su najčešće supraglotičkog i transglotičkog primarnog sijela tumora.

## **9. SUMMARY**

**Diploma thesis title:** The incidence of occult regional metastases in patients with laryngeal squamous cell carcinoma.


**Objectives:** The main objective of the study is to investigate the frequency of occult regional metastases in patients undergoing surgery for squamous cell carcinoma of the larynx with prophylactic (elective) neck dissection.

**Patients and methods:** A retrospective study was conducted at University Hospital of Split, the Department of Ear, Nose and Throat with Head and Neck Surgery from January 1, 2018, to December 31, 2022. The study enrolled patients diagnosed with squamous cell carcinoma of the larynx who underwent primary surgical treatment (with preoperative diagnostic evaluation confirming N0 neck) and received prophylactic (elective) neck dissection in addition to the primary tumor excision. The analysed data included gender, age, history of smoking, date of surgery, clinical (c)TNM classification and stage, histopathological tumor grade, primary tumor site, pathological (p)TNM classification and stage, as well as the anatomical region of regional metastases.

**Results:** A sample of 50 patients diagnosed with laryngeal carcinoma was included in the study. The average age of the participants at the time of surgery was  $66.3 \pm 9.1$  years. Occult metastases in regional lymph nodes were detected in 18% of the participants. The participants with metastases underwent surgery at an average age of 72.9 years, while those without metastases had an average age of 64.9 years at the time of surgery ( $P = 0.015$ ). Male gender was predominant in both patient groups. 6 patients had metastases in region II (66.7%), 3 in region III (33.3%), 1 in region I (11.1%), and 1 in region IV (11.1%). Supraglottic tumors had the highest frequency of occult metastases (50.0%), followed by transglottic tumors (13.3%) and glottic tumors (9.1%) ( $P = 0.078$ ).

**Conclusion:** The observed incidence of occult regional metastases in patients diagnosed with squamous cell carcinoma of the larynx is consistent with the global literature. In squamous cell carcinoma of the larynx, occult regional metastases are more common in older patients, particularly in males. The clinical (c)T stage of patients with occult metastases of squamous cell carcinoma of the larynx is mostly cT3 and cT4, and all tumors are histological grade II (moderately differentiated). Occult metastases in regional lymph nodes are most frequently found in regions II and III and are most commonly located in the supraglottic and transglottic primary tumor sites.

## **10. ŽIVOTOPIS**

**OSOBNI PODACI:****ZNANJA I VJEŠTINE:**

Aktivno služenje engleskim jezikom

Instruktor skijanja

Demonstrator na Katedri za medicinsku biologiju

Demonstrator na Katedri za anatomiju

Demonstrator na Katedri za kliničke vještine