

Laparoskopska eksploracija glavnog žučovoda u liječenju koledoholitijaze u djece

Lovrić, Marko

Master's thesis / Diplomski rad

2023

Degree Grantor / Ustanova koja je dodijelila akademski / stručni stupanj: **University of Split, School of Medicine / Sveučilište u Splitu, Medicinski fakultet**

Permanent link / Trajna poveznica: <https://um.nsk.hr/um:nbn:hr:171:911823>

Rights / Prava: [In copyright](#)/[Zaštićeno autorskim pravom.](#)

Download date / Datum preuzimanja: **2025-01-14**



Repository / Repozitorij:

[MEFST Repository](#)



**SVEUČILIŠTE U SPLITU
MEDICINSKI FAKULTET**

MARKO LOVRIĆ

**LAPAROSKOPSKA EKSPLOKACIJA GLAVNOG ŽUČOVODA U LIJEČENJU
KOLEDOHOLITIJAZE U DJECE**

Diplomski rad

Akadska godina:

2022./2023.

Mentor:

Izv. prof. dr. sc. Zenon Pogorelić, dr. med.

Split, srpanj 2023.

SADRŽAJ

1. UVOD	1
1.1. Žučni sustav.....	2
1.1.1. Embriologija žučnog sustava.....	2
1.1.2. Anatomija žučnog sustava.....	2
1.1.2. Histologija žučnoga sustava	7
1.1.3. Fiziologija žučnoga	7
1.2. BOLESTI ŽUČNOGA SUSTAVA.....	9
1.2.1. Najčešća simptomatologija bolesti žučnoga sustava.....	9
1.2.2. Dijagnostičke pretrage žučnoga sustava.....	11
1.2.3. Kolelitijaza	18
1.2.4. KOLECISTEKTOMIJA.....	23
1.2.5. POSEBNOSTI ŽUČNIH KAMENACA U DJECE.....	26
2. CILJ ISTRAŽIVANJA	27
3. ISPITANICI I METODE	29
3.1. Ispitanici.....	30
3.2. Mjesto studije.....	30
3.2. Metode obrade i prikupljanja podataka	30
3.3. Etička načela.....	31
3.4. Dijagnostički postupak i indikacije za kirurški zahvat	31
3.5. Statistička obrada podataka	33
4. REZULTATI.....	34
5. RASPRAVA.....	39
6. ZAKLJUČCI.....	43
7. POPIS CITIRANE LITERATURE.....	45
8. SAŽETAK.....	51
9. SUMMARY	53
10. ŽIVOTOPIS	55
11. PRILOZI.....	57

ZAHVALA

*Zahvaljujem svojem mentoru, izv. prof. dr. sc. Zenonu Pogoreliću,
na uloženom vremenu, pristupačnosti i želji za stvaranjem ovoga rada.*

*Hvala mojim prijateljima i kolegama,
onima koji su period studiranja učinili bezbolnim i ispunili ga nezaboravnim uspomnama,
posebno hvala mojim prijateljima nemedicinarima,
koji su me izvlačili iz kuće i učili me da život nije samo medicinski fakultet.*

*Beskrajno hvala mojoj najvećoj podršci, mojim roditeljima i bratu,
za svu podršku i pomoć tijekom perioda studiranja, za svaki džeparac i plaćenu stanarinu.*

Hvala za svaku izmoljenu molitvu i za svaku lijepu riječ.

Ovaj rad posvećujem svom anđelu čuvaru, Ani.

POPIS OZNAKA I KRATICA

ALP – Alkalna fosfataza

ALT – Alanin transaminaza

AST – Aspartat transaminaza

BMI – Body mass index

CRP – C-reaktivni protein

CT – Kompjutorizirana tomografija

ERCP – Endoskopska retrogradna kolangiopankreatografija

GGT – Gama-glutamil transferaza

IOC – Intraoperacijska kolangiografija

LC – Laparoscopska kolecistektomija

LCBDE – Laparoscopska eksploracija glavnog žučovoda (engl. Laparoscopic common bile duct exploration)

MR – Magnetska rezonanca

MRCP – Kolangiopankreatografija magnetskom rezonancijom

MSCT – Višeslojna kompjutorizirana tomografija

VIP – Vazoaktivni intestinalni polipeptid

1. UVOD

1.1. Žučni sustav

1.1.1. Embriologija žučnog sustava

Sredinom trećeg tjedna unutar materničnog razvoja iz endodermalnog epitela pojavljuje se osnova jetre, odnosno jetreni pupoljak (1). Tijekom idućih nekoliko dana, iz jetrenog pupoljka nastaju tračci hepatoblasta (primordijalne stanice jetre). Pod utjecajem Notch signalnog puta hepatoblasti se diferenciraju u hepatocite (jetreni parenhim), žučne kanaliće ili žučne vodove.

Do 26. dana, na ventralnoj strani duodenuma, kaudalno od baze jetrenog pupoljka, stvara se endodermalno zadebljanje koje se izbočuje u ventralni mezenterij. Ovaj će žučni pupoljak formirati žučnjak i vod žučnjaka (lat. *ductus cysticus*). I dalje ostaje nepoznato kako nastaje anastomoza voda žučnog mjehura i zajedničkog jetrenog voda (lat. *ductus hepaticus communis*).

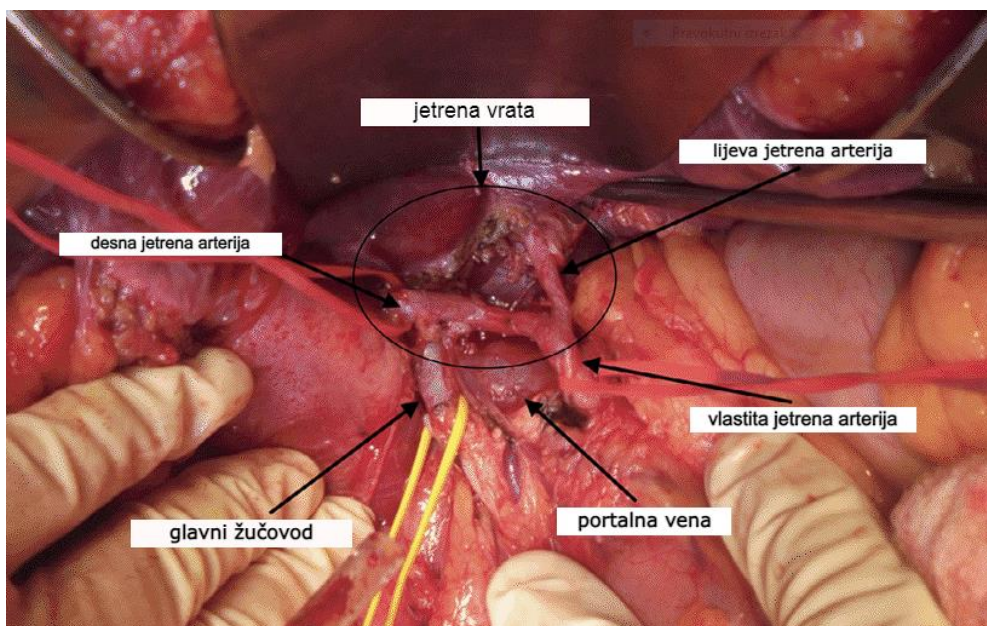
U 12. tjednu hepatociti počinju proizvoditi žuč. Spajanjem *ductusa cysticus* i *ductusa hepaticus* u *ductus choledocus* (zajednički žučovod), žuč može utjecati u tanko crijevo. Od tada crijevni sadržaj poprima zelenocrnu boju (mekonij). Rotiranjem dvanaesnika ušće se žučnog kanala pomiče na stražnju stranu dvanaesnika.

1.1.2. Anatomija žučnog sustava

1.1.2.1. Anatomija izvodnih žučnih vodova

Žuč neophodnu za probavu masti proizvode hepatociti te ju izlučuju u prostore između svojih stijenki. Početak izvodnih puteva nazivamo žučnim kanalićima ili kapilarama (lat. *canaliculi biliferi*). Žučni kanalići se dalje međusobno spajaju i nastavljaju u Heringove kanaliće (2). Heringovi su kanalići prijelazni kanalići obloženi jednoslojnim epitelom iz kojih se žuč nastavlja u interlobularne kanale (lat. *ductus interlobulares biliferi*). Interlobularni kanali su presvučeni jednoslojnim cilindričnim epitelom, a nastavljaju se u subsegmentalne žučne vodove. Subsegmentalni i segmentalni žučni vodovi spajanjem prelaze u lijevi i desni jetreni vod (lat. *ductus hepaticus dexter et sinister*) u *porti hepatis*. Lijevi i desni se jetreni vodovi u jetrenim vratima spajaju u zajednički jetreni vod (lat. *ductus hepaticus communis*) (3). Lijevi jetreni vod nastaje spajanjem vodova koji dreniraju žuč iz II. III. i IV. jetrenog segmenta, dok desni jetreni vod drenira V. VI. VII. i VIII. segment jetre (4). Pridružene vene leže iznad arterija, dok se lijevi i desni jetreni vodovi nalaze iznad pridruženih vena.

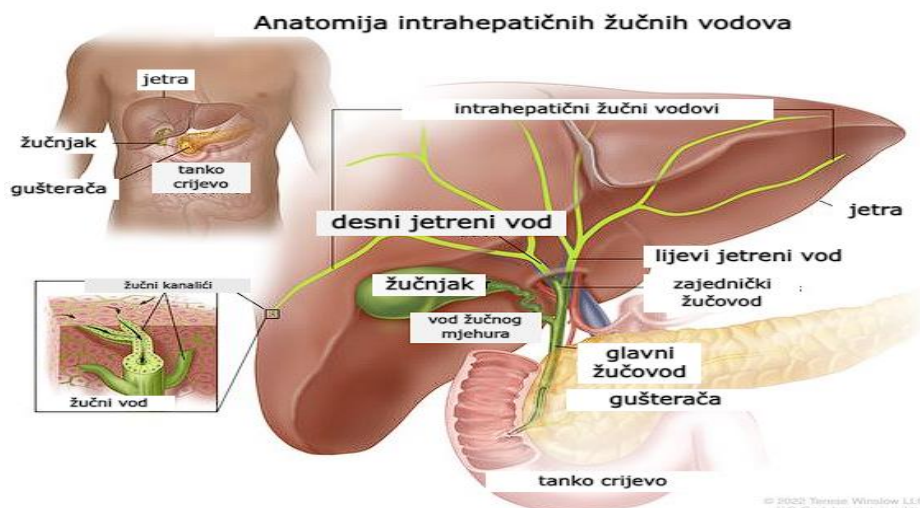
Zajednički je jetreni vod orijentiran prema unatrag i lijevo, a dugačak je oko 4 centimetra. Položen je između listova hepatoduodenalnog ligamenta (lat. *ligamentum hepatoduodenale*), na proksimalnom dijelu zdesna i ispred vlastite jetrene arterije (lat. *arteria hepatica propria*) i portalne vene (lat. *vena portae hepatis*) (Slika 1). Desno od zajedničkog jetrenog žučovoda dolazi do spajanja sa vodom žučnog mjehura (lat. *ductus cysticus*), čijim spajanjem nastaje glavni žučovod (lat. *ductus choledocus s. biliaris*) (Slika 2).



Slika 1. Odnos vlastite jetrene arterije unutar hepatoduodenalnog ligamenta. Preuzeto i prilagođeno prema: Anatomy of the Digestive Tract [Internet]. ResearchGate: Avid Science; 2017 [citirano 3. srpnja 2023.]. Dostupno na: https://www.researchgate.net/publication/317237259_Anatomy_of_the_Digestive_Tract .

Glavni je žučovod dugačak 4 – 8 centimetara i širok 5 milimetara (2). Ovisno o strukturama koje ga okružuju, podjelili smo ga na 4 segmenta: supraduodenalni, retroduodenalni, intrapankretični i intramuralni. Početni supraduodenalni segment glavnog žučovoda (lat. *pars superior duodeni*) leži u slobodnom rubu hepatoduodenalnog ligamenta koji čini dio malog omentuma (lat. *omentum minus*) te zajedno s vlastitom jetrenom arterijom i portalnom venom čini dio tzv. portalne trijade (Slika 1). Proksimalni dio glavnog žučovoda opskrbljuje cistična arterija (lat. *arteria cystica*), grana vlastite jetrene arterije(3).

Daljnji retroduodenalni dio *ductusa choledocusa* s lijeve strane omeđuju vlastita jetrena arterija i portalna vena, dok se sa stražnje strane nalazi donja šuplja vena. Arterijski ga opskrbljuje desna jetrena arterija (lat. *arteria hepatica dextra*), grana zajedničke jetrene arterije (lat. *arteria hepatica communis*) (3).



Slika 2. Anatomski odnos žučnih vodova i okolnih struktura. Preuzeto i prilagođeno prema: Anatomy of the intrahepatic bile ducts [Internet]. National Cancer Institute; 2022 [citirano 3. srpnja 2023.]. Dostupno na: <https://www.cancer.gov/publications/dictionaries/cancer-terms/def/bile-duct>.

Intrapankreatični segment glavnog žučovoda smješten je između donje šuplje vene sa stražnje strane i glave gušterače srijeda. Arterijsku opskrbu intrapankreatičnog segmenta čine ogranak *arteriae gastroduodenalis*, *arteria pancreaticoduodenalis posterior superior* i mali ogranci susjednih arterija koje čine anastomozu i teku duž medijalne i lateralne strane žučovoda (3).

Posljednji, intramuralni dio *ductusa choledocusa* teče koso kroz medijalnu stijenku silaznog dijela dvanaesnika (lat. *pars descendens duodeni*), te zajedno sa glavnim izvodnim gušteračnim kanalom (lat. *ductus pancreaticus*) tvori zajednički kanal (lat. *ampulla hepatopancreatica Vaterii*) (4). Na distalnom se dijelu *ductusa choledocusa* nalazi Oddijev sfinkter (lat. *musculus sphincter ampullae hepatopancreaticae*), čije je uloga kontrola prolaska žuči u duodenum. Arterijsku opskrbu *ductusa choledocusa* ne čini jedna specifična krvna žila već spletovi malih arterija koji su ogranci *arteriae cysticae* i *arteriae pancreaticoduodenale posterior*, što ga čini podložnim ishemijskim ozljedama (5).

1.1.1.1. Anatomija žučnoga mjehura

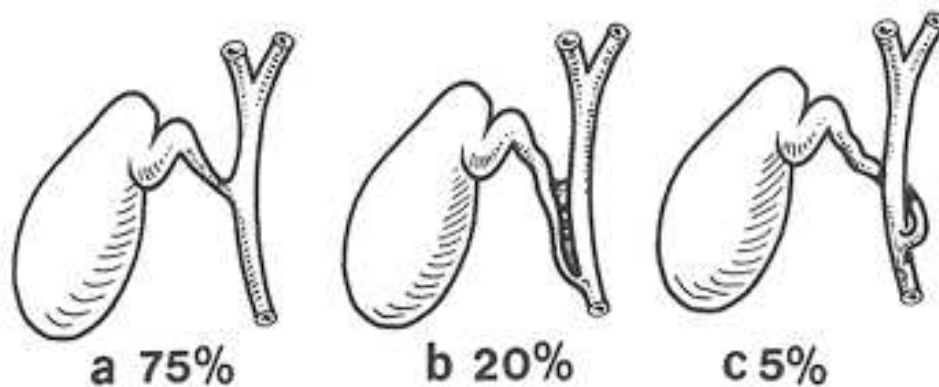
Žučnjak ili žučni mjehur (lat. *vesica biliaris*) kruškoliki je šuplji organ dugačak osam do dvanaest centimetara, širine oko četiri centimetra i zapremnine od 40 do 50 mililitara (2). Žučnjak je smješten na visceralnoj površini jetre (lat. *fossa vesicae biliaris s. fellae*) te je u potpunosti prekriven peritoneumom, osim u području dodira sa jetrom. Žučni mjehur od jetre odvaja samo rahlo vezivno tkivo, čime postoji mogućnost širenja upale i malignoma iz žučnjaka

u jetru (5). Također se u prostoru između jetre i žučnjaka mogu pronaći akcesorni žučni vodovi koji izravno dreniraju žuč u žučni mjehur (lat. *ducti cholecystohepatici Luschkae*) (2).

Na žučnjaku razlikujemo svod (lat. *fundus vesicae biliaris*) koji ponekad seže i preko ruba jetre. Na prednjoj se trbušnoj stijenci projicira na sjecištu osmog lijevog rebra i lateralnog ruba ravnoga trbušnog mišića (lat. *musculus rectus abdominis*) (3). Središnji je dio žučnog mjehura tijelo (lat. *corpus*) na koje se nastavlja lijevak (lat. *infundibulum*) te vrat žučnog mjehura (lat. *collum vesicae biliaris*). Vrat žučnjaka položen je u blizini vrata jetre i služi kao vodič prema Winslowljevom prostoru, preko kojeg omentalna vreća (lat. *bursa omentalis*) komunicira sa peritonealnom šupljinom. Najčešće varijacije oblika žučnog mjehura vidljive su u području infundibuluma i vrata. Hartmannova vreća opisana je kao izbočenje lateralne strane vrata žučnog mjehura te je često sijelo kamenaca koji mogu dovesti do staze žuči pritiskajući desni ili zajednički jetreni vod. Dio je vrata i tijela žučnog mjehura u dodiru sa dvanesnikom i poprečnim debelim crijevom te se prilikom upale stijenke žučnog mjehura mogu stvoriti priraslice i fistule (4).

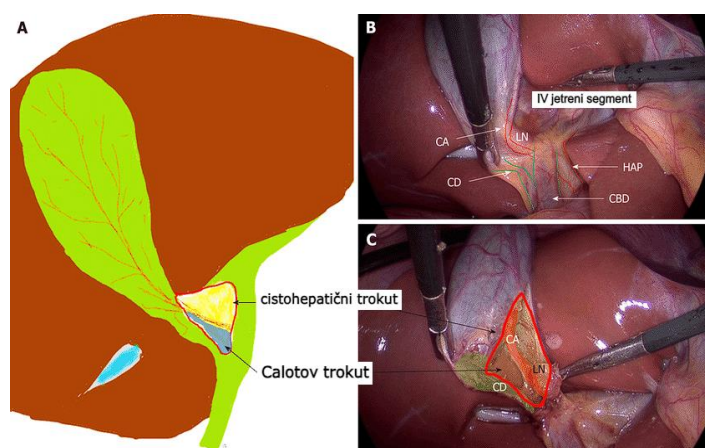
Promjene su žučnog mjehura rjeđe u usporedbi s anomalijama ekstrahepatičnih vodova. Potpuni dvostruki žučni mjehur jedna je od najčešćih anomalija žučnog mjehura, pri čemu svaki žučni mjehur ima zasebni pripadajući vod. Još su češća djelomična podvostručenja s različitim stupnjevima septiranosti te zajedničkim vodom (4).

Izvodni vod žučnog mjehura (lat. *ductus cysticus*) nastavlja se na vrat žučnog mjehura, te ide prema lijevo, natrag i dolje prolazeći između listova hepatoduodenalnog ligamenta. Na svom distalnom kraju zajedno sa zajedničkim jetrenim vodom oblikuje glavni žučovod (lat. *ductus choledochus*) (3). Anatomske varijacije utoka žučnog voda su česte (Slika 3) (5). *Ductus cysticus* najčešće prilazi zajedničkom jetrenom vodu s lateralne strane pod oštrim kutem. Isto tako *ductus cysticus* može biti priljubljen uz *ductus hepaticus communis* te se potom ulijevati u njega, a najrjeđa varijacija podrazumijeva da *ductus cysticus* križa *ductus hepaticus communis* te se u njega ulijeva sa suprotne strane (3).



Slika 3. Najčešće anatomske varijacije utoka ductusa cysticus u žučno stablo. Preuzeto i prilagođeno prema: Essential functional hepatic and biliary anatomy for the Surgeon [Internet]. Hepatic Surgery, InTech; 2013 [citirano 3. srpnja 2023.]. Dostupno na: <https://www.intechopen.com/chapters/42361> .

Unutrašnjost površine voda žučnog mjehura nabrana je u četiri do deset kružnih nabora sluznice (lat. *plica spiralis s. valvula Heisteri*), koje sprječavaju zatvaranje ili pretjerano dilatiranje *ductusa cysticus* pri promjenama tlaka žuči u žučnim vodovima (4). Žučnjak i žučni vod arterijski opskrbljuje *arteria cystica*, koja se odvaja od desne jetrene arterije unutar Calotova trokuta, omeđenog donjim rubom jetre s gornje strane, te cističnim i zajedničkim jetrenim vodom sa medijalne, odnosno lateralne strane. Calotov je trokut značajan pri odstranjenju žučnjaka, jer unutar njega pronalazimo cističnu arteriju, desnu jetrenu arteriju i limfni čvor cističnog voda (4) (Slika 4).



Slika 4. Prikaz Calotova trokuta. Preuzeto i prilagođeno prema: Gupta V, Jain G. Safe laparoscopic cholecystectomy: Adoption of universal culture of safety in cholecystectomy. World J Gastrointest Surg. 2019;11:62-84.

Anatomske su varijacije toka *arteriae cysticae* česte. Osim *arteriae hepaticae dextrae*, cistična arterija može polaziti od *arteriae hepaticae propriae*, *arteriae hepaticae sinistrae* ili

communis, arteriae mesentericae superioris ili pak *arteriae gastroduodenalis* (5). Cistična se arterija brzo grana na površinsku granu koja opskrbljuje peritonealnu površinu žučnog mjehura i duboku granu koja teče kroz rahlo vezivno tkivo između žučnjaka i jetre (4).

Peritonealnu površinu žučnjaka venski otplavljuje *vena cystica* koja se ulijeva u venu *portae*. S jetrene strane žučnjaka venska krv izravno odlazi u intrahepatične ogranke portalne vene (2). Limfna drenaža prati vensku drenažu, često putem Calotova limfnog čvora (lat. *nodus lymphoideus cysticus*) (5). Parasimpatička inervacija polazi od vlakana X. kranijalnog živca (lat. *nervus vagus*), a simpatička od *plexusa hepaticusa* koji je nastavak *plexusa coeliacusa*. Također, ogranci desnoga frenčnog živca (lat. *nervus phrenicus dexter*) inerviraju serozu žučnjaka, zbog čega pri nadražaju žučnjaka dolazi do širenja boli u desno rame (2).

1.1.2. Histologija žučnoga sustava

Zajednički jetreni kanal (lat. *ductus hepaticus*), odvodni kanal žučnog mjehura (lat. *ductus cysticus*) i zajednički žučovod (lat. *ductus choledocus*) zajedno čine žučne odvodne kanale. Svi su obloženi jednoslojnim cilindričnim epitelom i laminom proprijom, koja je okružena slojem glatkog mišićja. Sloj se glatkog mišićja zadebljava u blizini dvanaesnika i tvori Oddijev sfinkter (lat. *sphincter ampullae hepatopancreaticae*) (6).

1.1.3. Fiziologija žučnoga sustava

Svakodnevno jetra izluči 600 do 1000 ml žuči, čime sudjeluje u probavi, apsorpciji masti te izbacivanju otpadnih tvari. Uz žučne kiseline, u sastavu žuči pronalazimo lecitin, bilirubin, kolesterol, fosfolipide, slobodne masne kiseline te elektrolite. Lipidi imaju zaštitnu ulogu od učinka žuči na epitel žučnih kanalića (5). Žučne kiseline sudjeluju u emulgiranju masti u manje čestice na koje mogu djelovati lipaze izlučene iz gušterače. Putem žuči se luče otpadne tvari poput bilirubina, razgradnog produkta hemoglobina te višak kolesterola (7).

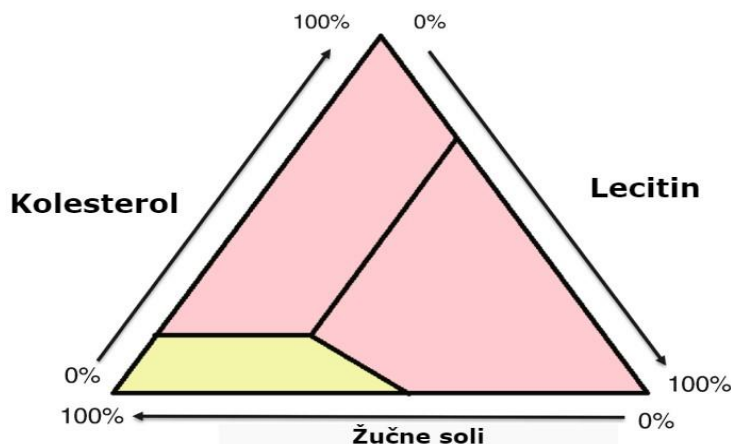
Lučenje žuči započinje u hepatocitima odakle otječe prema interlobularnim pregradama, putem kojih se žuč prazni u završne žučne vodove. Spajanjem završnih žučnih vodova, žuč dopijeva sve do *ductusa hepaticusa* i glavnog žučovoda. Od tu žuč može biti pohranjena u žučni mjehur ili direktno izlučena u dvanaesnik. Maksimalni volumen žučnog mjehura je 30 do 60 ml, ali se u njemu apsorpcijom vode i iona može pohraniti do 450 ml izlučenog sadržaja iz jetre. Prolaskom kroz žučne kanaliće, sa žuči se miješaju natrijevi i hidrogenkarbonatni ioni koji povećavaju volumen žuči i do 100%. Navedeni ioni neutraliziraju kiseli sadržaj koji iz želudca pristigne u dvanaesnik (7).

Hepatociti proizvedu 6 g žučnih soli dnevno. Prekursor je žučnih soli kolesterol iz kojeg nastaju kolna i deoksikolna kiselina. Navedene se kiseline spajaju sa taurinom i glicinom čime stvaraju glikokonjugirane i taurokonjugirane žučne kiseline. Soli tih kiselina se potom luče u žuč. Žučne soli imaju emulgatorsku (detergentsku) funkciju, smanjujući površinsku napetost masnih čestica čime razbijaju masti na sitne dijelove. Još bitnija funkcija žučnih soli je što stvaranjem micela s lipidima u crijevima olakšavaju apsorpciju masti kroz crijevnu sluznicu (7).

Približno je 94% žučnih soli reapsorbirano u krvotok putem tankoga crijeva, od čega pola difuzijom u početnim dijelovima crijeva, a preostali dio aktivnim prijenosom u distalnom ileumu (7). Žučne soli ulaze u portalni krvotok vezane za albumin i vraćaju se u jetru, gdje ih hepatociti apsorbiraju kako bi ih ponovno izlučili u žuč. Žučne soli recirkuliraju prosječno 17 puta prije nego budu izlučene stolicom. Navedeno kruženje žuči naziva se enterohepatično kruženje žučnih soli. Ukoliko višak žučnih soli dosegne kolon, emulgatorska aktivnost soli uzrokuje proljeve i upalu, što je česta pojava nakonolecistektomije (5). Jetra nadzire količinu izlučenih žučnih soli te istu nadoknađuje u slučaju manjka, odnosno smanjuje proizvodnju u slučaju viška žučnih soli. Sekretin također ima ulogu nad lučenjem žuči. Enzim se povećano luči nekoliko sati nakon obroka. To se povećanje odnosi uglavnom na lučenje vodenaste otopine bogate natrijevim hidrogenkarbonatom iz epitelih stanica žučnih vodova i kanalića. Time izlučena žučna tekućina u tankom crijevu sudjeluje u neutralizaciji solne kiseline iz želuca (7).

Žučne soli nastaju u hepatocitima metabolizmom kolesterola iz krvne plazme. Kolesterol je netopljiv u vodi, ali se s njim vežu lecitin i žučne soli u žuči čime se stvaraju micelle u obliku koloidne otopine. Zgušnjavanjem žuči u žučnom mjehuru, žučne soli i lecitin se zgusnu zajedno s kolesterolom, čime kolesterol ostaje otopljen. S druge strane, ukoliko dođe do taloženja kolesterola u žučnom mjehuru, dolazi do stvaranja kolesterolskih žučnih kamenaca. Povećanim unosom masne hrane dolazi do povećanog metabolizma masti u organizmu što dovodi do povišene razine kolesterola. Zato su osobe koje duži niz godina jedu masnu hranu sklonije stvaranju kolesterolskih žučnih kamenaca. Osim pojačanog nastanka kolesterola u organizmu, postoje i drugi načini nastanka žučnih kamenaca. Prevelikom apsorpcijom vode i žučnih kiselina iz žuči ili upalom epitela žučnog mjehura nastaje pogodan okoliš za formiranje žučnih kamenaca (7). Iako je maksimalni obujam 50 ml, žučnjak može pohraniti i do 1000 ml dnevno proizvedene žuči zahvaljujući neprestanoj apsorpciji vode i elektrolita (2, 4). Smanjenjem koncentracije iona i vode, dolazi do povećanja koncentracije žučnih soli, kolesterola, bilirubina,

lecitina. Žuč se može koncentrirati deset puta (2). Više od 80% žuči čini voda, dok ostalih 10–15% čine žučne soli, lecitin i kolesterol. Iz Smallovog trokuta vidljivo je da održavanje žuči u tekućem stanju ovisi o relativnoj molarnoj koncentraciji žučnih soli, lecitina i kolesterola (Slika 5). Pogodan okoliš za formiranje kolesterolskih kamenaca je žuč prezasićena kolesterolom (litogena žuč) (8).



Slika 5. Smallov trokut. Trikoordinatni dijagram s relativnim koncentracijama kolesterola, lecitina i žučnih soli. Preuzeto i prilagođeno prema: Epidemiology and pathogenesis of gallstones [Internet]. ResearchGate: The management of gallstone disease ; 2016 [citirano 3. srpnja 2023.]. Dostupno na: https://link.springer.com/chapter/10.1007/978-3-319-63884-3_3.

Pražnjenje je žučnog mjehura potaknuto kolecistokininom, kojeg izlučuje sluznica dvanaesnika pri dodiru s masnom hranom (5). Istovremeno se opušta i Oddijev sfinkter. Isto tako, kontrakcije žučnjaka potiče podražaj vagusa, a sprječava somatostatin i vazoaktivni intestinalni polipeptid (VIP) (4).

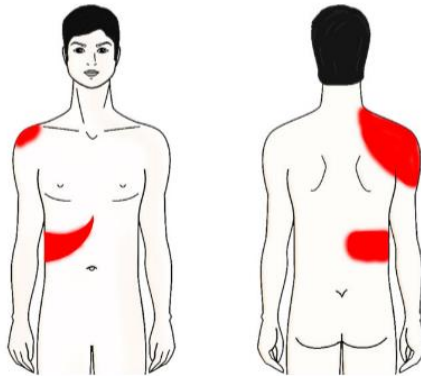
1.2. BOLESTI ŽUČNOGA SUSTAVA

1.2.1. Najčešća simptomatologija bolesti žučnoga sustava

Najčešće je abdominalna bol uzrokovana akutnom opstrukcijom žučnih vodova i/ili upalom, što dovodi do epizoda visceralnog bola koji se naziva kolikama. Iako je bilijarna kolika uvriježen naziv, nije u potpunosti točan jer bol nije grčevita karaktera nego je stalna i postepeno se pojačava pri intenzitetu (9). Karakterizirana je jakom boli pod desnim rebrenim lukom i u epigastriju koja se širi interskapularno ili u desno rame (Slika 6).

Bol se često pojavljuje oko sat vremena poslije masnog obroka, kada kolecistokinin potiče kontrakcije žučnjaka. Bol traje od 30 minuta do 6 sati, a najčešće popušta unutar prvih sat vremena. Prestanak bilijarne kolike rezultat je opuštanja glatkih mišića u stijenci žučnjaka nakon što hrana prođe kroz duodenum. Time dolazi do povratka konkrementa ili mulja natrag u žučnjak ili prolaska sadržaja kroz cistični vod (9). Bolesnici se često žale na pojasastu bol u

gornjemu dijelu trbuha koja je nerijetko povezana s osjećajem mučnine, povraćanjem te smanjenim apetitom (4).



Slika 6. Područje javljanja boli u bilijarnoj kolici. Preuzeto i prilagođeno prema: What does gallbladder pain feel like? [Internet]. eHealthStar; 2015 [citirano 3. srpnja 2023.]. Dostupno na: <https://www.ehealthstar.com/what-does-gallbladder-pain-feel-like.php> .

Kod bilijarnih kolika nema podražaja visceralnog i parijetalnog peritoneja, čime Murphyjev znak (prekid inspirija pri palpaciji donjeg desnog kvadranta) izostaje, što čini glavnu razliku bilijarnih kolika i akutnog kolecistitisa. Murphyjev znak nije sasvim specifičan jer može ukazivati i na hepatitis (5). Akutni je kolecistitis, za razliku od bilijarnih kolika, uz pozitivan Murphyjev znak karakteriziran pojavom febriliteta, leukocitoze i tahikardije (4, 9).

Važno je razlikovati bilijarne kolike od akutnog kolecistitisa jer su bilijarne kolike epizodični funkcijski poremećaj s kojim bolesnici mogu živjeti, dok akutni kolecistitis može dovesti do nepovratnog oštećenja organa te zahtjeva hitniji terapijski pristup (4).

1.2.1.1. Žutica

Normalna je vrijednost bilirubina u serumu od 5 do 20 $\mu\text{mol/L}$. Pri vrijednosti većoj od 35 bjeloočnice primjetno požute, a koža mijenja boju pri vrijednosti višoj od 60 (9). Opisano stanje naziva se žutica (lat. *icterus*).

Žutica, u pravilu, nije prisutna kod akutnog kolecistitisa, jer u većini slučajeva nema opstrukcije bilijarnog stabla (9). Žutica pri bilijarnoj opstrukciji uzrokovana je refluksom konjugiranog bilirubina putem oštećenih žučnih kanalića ili bazalnih membrana jetrenih sinusoida (4). Prezentira se pojavom svijetle (tzv. aholične) stolice i tamne mokraće zbog manjka urobilinogena uzrokovanog izostankom konjugiranoga bilirubina u crijevnom lumenu (5). Uzroci su žutice koledoholizijaza, strikture žučnih vodova, novotvorine (pri čemu izostaje bol) i ijetrogene lezije žučnih vodova (4).

1.2.1.2. Povišena tjelesna temperatura

Febrilitet je prisutan u trećine bolesnika, a uzrokovan je bakterijskim endotoksinima koji mogu dovesti i do septičkog urušaja (9). Staza žuči dovodi do sekundarne bakterijske proliferacije, što je oznaka kolangitisa i akutnog kolecistitisa, ali može nastati i posljedično endoskopskim ili perkutanima zahvatima na žučnim putevima (4).

Akutni je kolangitis karakteriziran povišenom tjelesnom temperaturom, boli u desnom gornjem kvadrantu i žuticom, odnosno tzv. Charcotovim trijasom (4). Samo polovica bolesnika ima sva tri simptoma (5). Pri težoj kliničkoj slici postoji i hipotenzija te poremećaj mentalnog statusa. Tada je riječ o sindromu kojeg nazivamo Reynoldsova pentada (4).

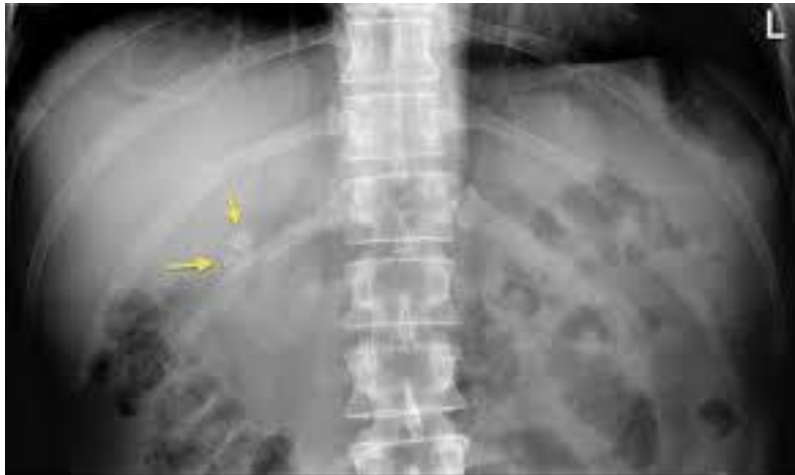1.2.2. Dijagnostičke pretrage žučnoga sustava

1.2.2.1. Laboratorijske pretrage

Ako nema opstrukcije glavnog žučovoda ili patoloških promjena u stijenci žučnjaka, vrijednosti će laboratorijskih parametara biti uredni (4). Pri akutnom kolecistitisu dolazi do leukocitoze sa skretanjem ulijevo te porasta C-reaktivnog proteina (CRP) koji ovisi o trajanju bolesti i razvoju komplikacija (5, 9). Ako se razvije opstrukcija glavnoga žučovoda pojavljuje se konjugirana hiperbilirubinemija, čija vrijednost ovisi o trajanju i stupnju opstrukcije (4). Također, vrijednosti bilirubina, alkalne fosfataze i amilaza u serumu mogu biti nepromijenjene ili neznajčajno povišene, a njihovo povišenje može navoditi na razvoj drugih komplikacija (propulzija kamenca u žučni vod, kolangitis, akutni pankreatitis i Mirrizijev sindrom) (9). Povišena je vrijednost alkalne fosfataze rani znak opstrukcije žučnih puteva (4). Vrijednosti serumskih transaminaza mogu biti blago povišene zbog oštećenja parenhima jetre na granici sa zahvaćenim žučnjakom ili zbog oštećenja membrana hepatocita nastalih prisutnošću bakterija u žuči (4).

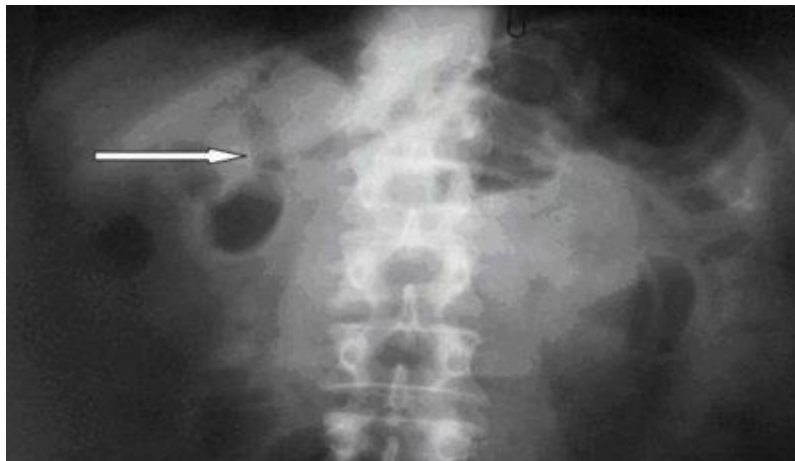
1.2.2.2. Nativna rendgenska snimka trbuha

Rendgenskom snimkom nativnog abdomena započinjemo slikovnu dijagnostiku bolesnika koji se žali na bol u truhu. Iako rendgenska snimka može prikazati kamence sa većim udjelom kalcijevih soli, ne postoji specifičan rendgenski parametar koji bi potvrdio dijagnozu akutnog kolecistitisa (Slika 7) (9).



Slika 7. Konkrementi žučnjaka (žuta strelica) na rendgenskoj snimci abdomena. Preuzeto i prilagođeno prema: Gallstones [Internet]. Radiology at St. Vincent's University Hospital [citirano 3. srpnja 2023.]. Dostupno na: <http://www.svuhradiology.ie/case-study/gallstones/>.

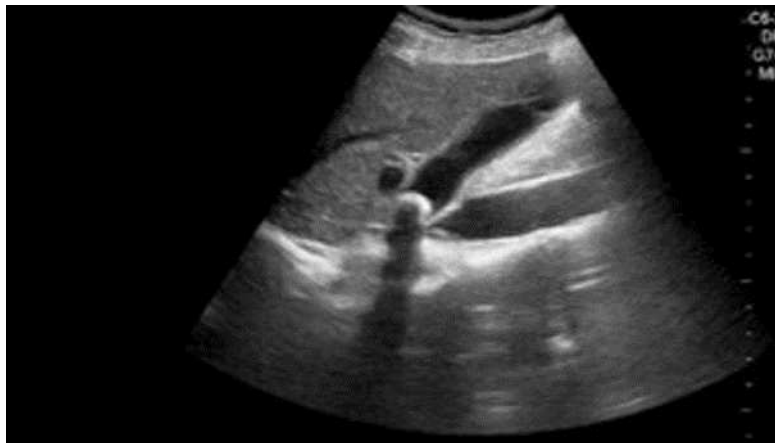Ponekad je prisutna aerobilija (prisutnost zraka unutar žučnoga stabla) koja upućuje na prisustvo teške bakterijske infekcije ili fistule između bilijarnoga stabla i šupljeg organa (Slika 8) (4, 9). Iako nespecifična, nativna je redgenska snimka bitna pri isključenju drugih dijagnoza, poput ileusa ili perforacije šupljih organa (4). Ileus dovodi do zastoja u protoku crijevnog sadržaja, što dovodi do razdvajanja tekućine i zraka zbog razlike u gustoći. Navedena se promjena prikazuje kao aerolikvidni nivo (5).



Slika 8. Aerobilija na nativnoj rendgenskoj snimci abdomena. Preuzeto i prilagođeno prema: Gall stone ileus: a rare complication of gallstone disease. Case report and literature review [Internet]. ResearchGate: The Internet journal of surgery; 2008 [citirano 3. srpnja 2023.]. Dostupno na: https://www.researchgate.net/publication/302401993_Gall_Stone_Ileus_A_Rare_Complication_of_Gallstone_Disease_Case_Report_and_Literature_Review.

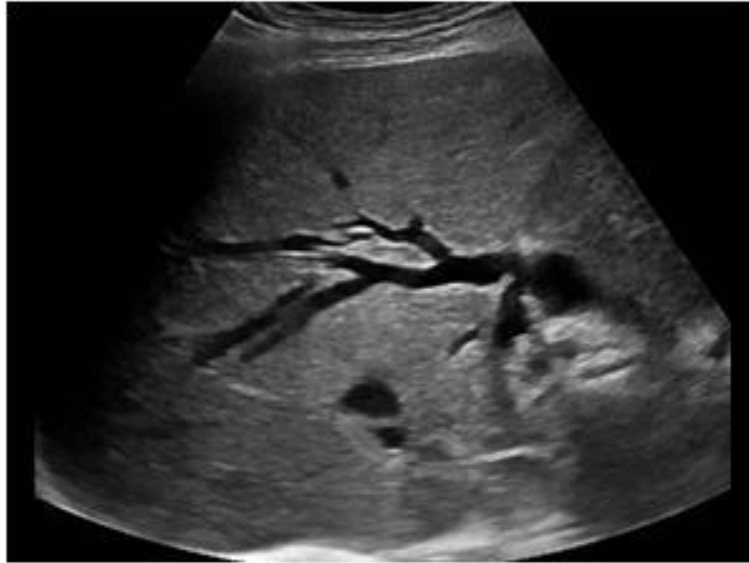1.2.2.3. Transabdominalni ultrazvuk

Transabdominalni ultrazvuk zlatni je standard u prikazu žučnoga mjehura (9) (Slika 9). Ultrazvuk je koristan pri otkrivanju kamenaca, mjerenju promjera stijenke žučnjaka pri akutnom kolecistitisu i detekciji perikolecistične tekućine. Normalna je debljina stijenke žučnog mjehura do 4 milimetra, dok je pri akutnom kolecistitisu stijenka zadebljana, sa prisutnom slobodnom tekućinom ili perikolecistitičnim infiltratom (9). Tri ultrazvučna znaka imaju visoku pozitivnu prediktivnu vrijednost za dijagnozu akutne upale: promjer žučnjaka, edem stijenke i prisutnost perikolecistične tekućine (10).



Slika 9. Prikaz konkremenata u žučnom mjehuru i akutnog kolecistitisa. Preuzeto i prilagođeno prema: Stone-in-neck phenomenon: a new sign of cholecystitis [Internet]. ResearchGate, Critical ultrasound journal; 2008 [citirano 3. srpnja 2023.]. Dostupno na: https://www.researchgate.net/publication/225881282_Stone-In-Neck_phenomenon_A_new_sign_of_cholecystitis.

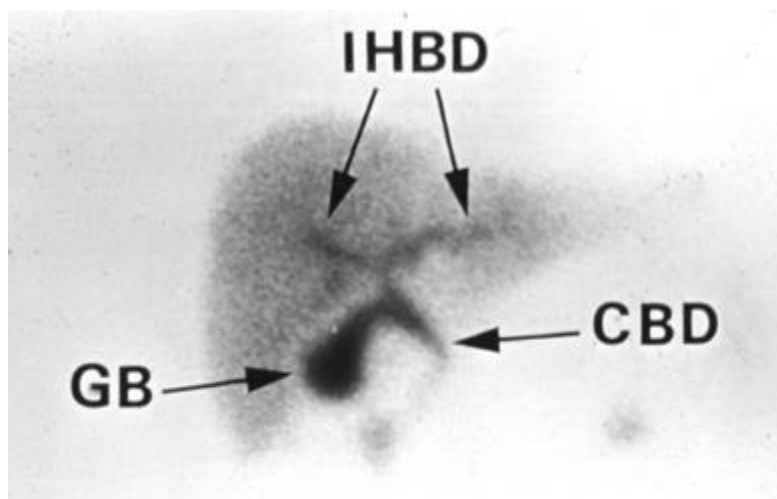
Pomičnost žučnih kamenaca ovisno o položaju tijela omogućava nam razlikovanje kamenaca od polipa žučnog mjehura, koji su nepomični. Žučni mulj se pri promjeni položaja bolesnika sporije pomiče od kamenaca i ima manje oštar ehogeni uzorak (5). Ultrazvučni prikaz proširenog glavnog žučovoda, uz prisutnost boli i žutice u kliničkoj slici, znak je opstrukcije kamencima (5). Prikaz je ekstrahepatičnih žučnih vodova otežan zbog artefakata uzrokovanih plinom. Stoga, negativan ultrazvučni nalaz ne isključuje prisutnost kamenca u žučnim vodovima. Intrahepatične je žučne vodove lako uočiti ultrazvukom pa takav nalaz ukazuje na opstrukciju glavnog žučovoda (4) (Slika 10).



Slika 10. Prikaz proširenih intrahepatičnih žučnih vodova na abdominalnom ultrazvuku. Preuzeto i prilagođeno prema: Various causes of bile duct dilatation [Internet]. Ultrasound cases [citirano 3. srpnja 2023.]. Dostupno na: <https://www.ultrasoundcases.info/various-causes-of-bile-duct-dilatation-7659/> .

1.2.2.4. Scintigrafija

Scintigrafija žučnoga sustava, pretraga je kojom procjenjujemo funkciju jetre i žučnoga stabla (4). Korisna je metoda kod dijagnosticiranja poremećenog motiliteta bilijarnog stabla, te kada ne postoji dokaz kamenaca, a postoji sumnja na opstrukciju *ductusa cysticusa* (9). Za scintigrafiju se koristi derivat iminodiotene kiseline obilježen tehnejem nakon čijeg se intravenskog injiciranja gama-kamerom prati taloženje i koncentracija izotopa u jetri, potom otjecanje do ekstrahepatičnih žučnih vodova i žučnjaka (4) (Slika 11). Izostanak nakupljanja izotopa u žučnjaku unutar četiri sata govori u prilog kolecistitisu i opstrukciji *ductusa cysticusa* (9).

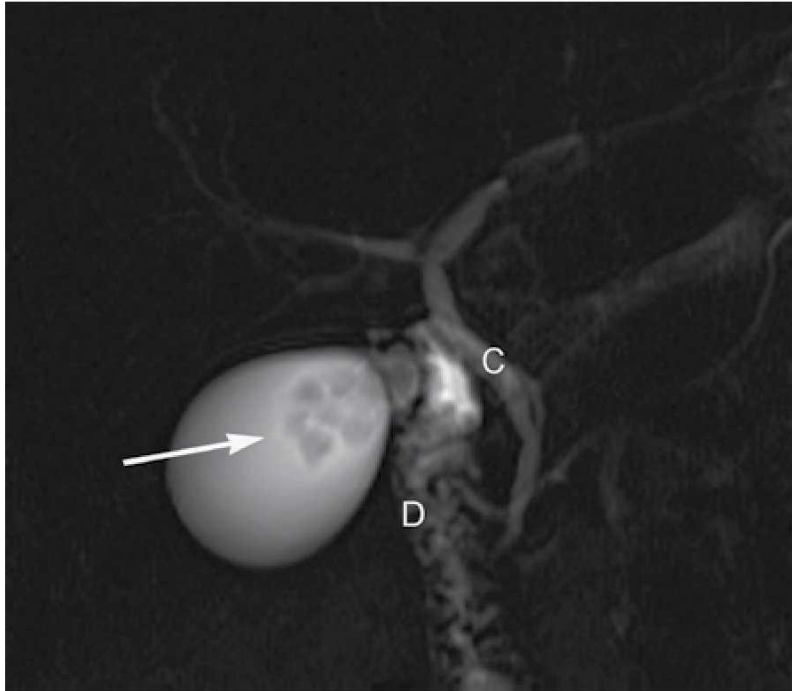


Slika 11. Uredan nalaz scintigrafije žučnoga sustava: prikaz jetre, intrahepatičnih žučnih vodova (IHBD), žučni mjehur (GB) i glavni žučovod (CBD). Preuzeto i prilagođeno prema: HIDA scan [Internet]. Loyola University Chicago [citirano 3. srpnja 2023.]. Dostupno na: https://www.meddean.luc.edu/lumen/meded/radio/curriculum/procedures/hida_scan1.htm.

1.2.2.5. Kompjutorizirana tomografija i magnetska rezonancija

Iako je transabdominalni ultrazvuk prva linija u dijagnosticiranju kamenaca žučnog sustava, kompjutorizirana tomografija (CT) osjetljivija je dijagnostička metoda, osobito u bolesnika bez tipične kliničke slike akutnog kolecistitisa (11). S druge strane, ograničena je u prikazu kamenaca jer su izodenzni, osim ako nisu izrazito kalcificirani (9).

Magnetska rezonancija pruža još detaljniji neinvazivni prikaz žučnog sustava te može biti korištena kao zamjena za endoskopsku retrogradnu kolangiopankreatografiju (ERCP) (12). Kolangiopankreatografija magnetskom rezonancijom (MRCP) neinvazivna je metoda koja bez injiciranja kontrasta u žučne vodove omogućava detaljan prikaz anatomskih karakteristika žučnoga sustava (4) (Slika 12).

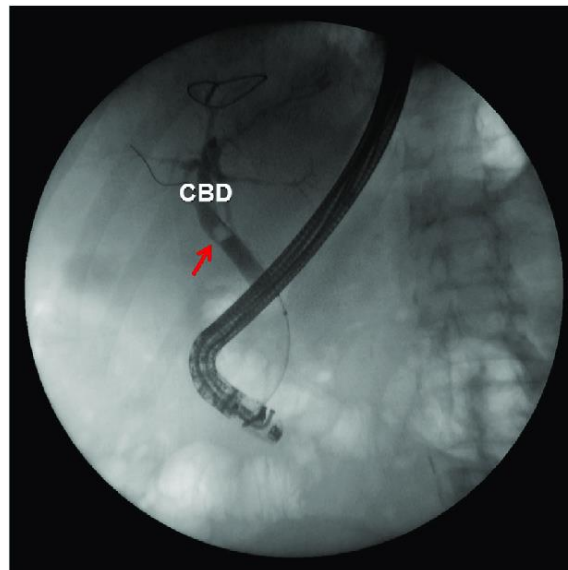


Slika 12. MRCP prikaz konkremenata u žučnom mjehuru i ductusu cysticusu. Preuzeto i prilagođeno prema: Magnetic resonance cholangiopancreatography: what the gastroenterologists needs to know? [Internet]. Elsevier:Endoscopy; 2017 [citirano 3. srpnja 2023.]. Dostupno na: <https://www.elsevier.es/es-revista-endoscopy-335-articulo-magnetic-resonance-cholangiopancreatography-what-gastroenterologist-X0188989312839984> .

1.2.2.6. Invazivne pretrage

Invazivne dijagnostičke metode prikazivanja žučnih puteva uključuju endoskopsku retrogradnu kolecistopankreatografiju (ERCP), perkutanu transhepatičnu kolangiografiju (PTC) i intravensku kolangiografiju.

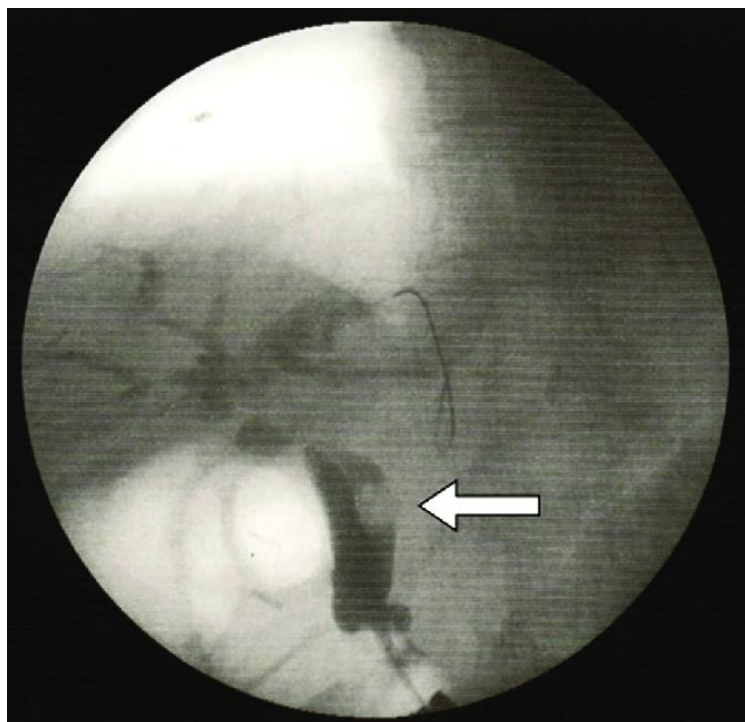
PTC omogućuje transhepatični pristup intrahepatičnim i ekstrahepatičnim žučnim putevima (13). Za nju je potrebno proširiti intrahepatične žučne vodove, a koristi se za određivanje gornje razine opstrukcije (4). ERCP zlatni je standard pri utvrđivanju donje granice opstrukcije (Slika 13) (4). Riječ je o fluoroskopskoj pretrazi, prilikom koje se kontrast ubrizgava endoskopom kroz hepatopankreatičnu ampulu (5). ERCP ima i dijagnostičku i terapijsku funkciju, ali može dovesti do pankreatitisa, kolangitisa, perforacije organa ili krvarenja (14).



Slika 13. ERCP: vidi se konkrement u zajedničkom žučovodu (CBD). Preuzeto i prilagođeno prema: Wang HH, Portincasa P, Liu M, Tso P, Wang DQ. Similarities and differences between biliary sludge and microlithiasis: Their clinical and pathophysiological significances. *Liver Res.* 2018 ;2:186-99.

1.2.2.7. Intraoperacijska kolangiografija

Intraoperacijska se kolangiografija (IOC) može izvesti i tijekom kolecistektomije u slučaju sumnje na koledoholitijazu. Da bismo smanjili broj učinjenih intraoperacijskih kolangiografija, postoje indikacije poput palpabilne koledoholitijaze za vrijeme kolecistektomije, dilatirani koledokus, povišeni jetreni enzimi te podatak o nedavno preboljelom kolangitisu, pankreatitisu ili žutici (4). U slučaju izvođenja samo u navedenim indikacijama, naziva se selektivna intraoperacijska kolangiografija (Slika 14). S druge strane, provođenje rutinske intraoperacijske kolangiografije pri svakoj kolecistektomiji, otkriva više kamenaca u zajedničkom žučovodu koji bi većinom ostali asimptomatski, ali dovodi do produljenja trajanja zahvata (5, 15).



Slika 14. Intraoperacijska kolangiografija: prikaz katetera postavljenog u vod žučnog voda, strelicom je označen konkrement u zajedničkom žučovodu. Preuzeto i prilagođeno prema: Nakamoto H, Nishikawa M, Ishikawa T, Yokoyama R, Taketomi A. Endoscopic retrograde cholangiopancreatography (ERCP) with laparotomic small-intestinal incision approach for extraction of a common bile duct (CBD) stone following total gastrectomy and Roux-en-Y (R-Y) anastomosis: a case report. *Am J Case Rep.* 2018;19:1175-8.

1.2.3. Kolelitijaza

Kolelitijaza označuje prisutnost kamenaca u bilo kojem dijelu žučnoga sustava. U Hrvatskoj se kolelitijaza razvije u 10–20% žena i 7–10% muškaraca (4). Većina bolesnika sa žučnim kamencima su asimptomatski, a godišnje 1–2% njih razvije simptome (9). Prevalencija se kamenaca povećava s dobi, stoga više od četvrtina žena starijih od 60 godina ima žučne kamence (16).

1.2.3.1. Etiopatogeneza

Temeljna je podjela žučnih kamenaca na dva osnovna tipa: kolesterolske, na koje otpada 70–80% svih kamenaca, te pigmentne na koje otpada ostalih 20–30% (4). Osim navedenih, postoje i mješani kamenci sastavljeni od kalcijeva fosfata ili karbonata, kolesterola i žuči, a nastaju precipitacijom serumskog kalcija u bolesnika sa hiperkalcijemijom (15).

Žučne kiseline održavaju lecitin i kolesterol topljivima sve dok su omjeri navedenih sastojaka razmjerni u žuči (8). Supersaturacija kolesterolom dovodi do njegove precipitacije u kristale koji se sakupljaju u žučnom mjehuru stvarajući žučni mulj. S vremenom se kristali

sakupljaju u sve veće konkremete i dovode do opstrukcije žučnih vodova uzrokujući kolelitijazu (8, 17). Primjena hipolipemika može povećati količinu kolesterola izlučenog putem žuči, dok povećani unos masne hrane povećava aktivnost enzima koji sintetiziraju kolesterol, čime pretilost ubrajamo u jedan od četiri čimbenika rizika za formiranje žučnih kamenaca, poznatijih kao "4F": Female (ženski spol), Fat (debljina), Forty (premenopauzalna dob), Fertile (trudnoća) (18). Preostali su rizični čimbenici rezultat djelovanja estrogena na motilitet žučnjaka i količinu kolesterola izlučenu putem žuči (8).

Patogeneza i nastanak žučnih kamenaca podijeljeni su u četiri faze. Prva, kemijska faza, karakterizirana je prezasićenjem žuči kolesterolom, isprva povremeno, a potom konstantno. Druga, fizikalna faza zaslužna je za nukleaciju, taloženje i kristalizaciju kolesterola (8). Nukleacija može biti homogena, kao rezultat slučajnog nakupljanja kolesterola koji tvori jezgru za kasnije taloženje ili heterogena, tijekom koje se kolesterol taloži oko epitelnih stanica, kalcijeva bilirubinata, sluzi, parazita ili bakterija. Faktor inhibicije nukleacije i mucin smanjuju nukleaciju.

Nakon fizikalne, slijedi faza rasta kamenaca, koja u zdravih ljudi izostaje. U njih ova faza izostaje zbog sporog rasta konkremenata i adekvatnog pražnjenja žučnih puteva. S druge strane, u bolesnika zbog smanjene kontraktilnosti žučnjaka dolazi do agregiranja sitnih kristala ili dodavanja novih molekula već prezasićenoj otopini. Osim smanjene kontraktilnosti žučnjaka, ovu fazu pospješuje i produženo gladovanje, prelazak na parenteralnu prehranu, uporaba analoga somatostatina ili vagotomija (4). Posljednja je faza makroskopskih kamenaca, nakon koje slijedi pojava kliničkih simptoma (8).

Kao rezultat povišene koncentracije nekonjugiranog bilirubina formiraju se pigmentni kamenci, čijim taloženjem u žuči nastaju netopljivi kompleksi s kalcijem (8). U usporedbi s kolesterolskim, pigmentni su kamenci uglavnom multipli i manji, čime uzrokuju blažu upalu žučnog mjehura, ali i povećavaju učestalost pankreatitisa i kolangitisa (4, 5). Osnovna je podjela pigmentnih kamenaca na crne i smeđe, ovisno o udjelu ugrađenog kolesterola (5). Kolesterol je u većem omjeru prisutan u crnim, nego li u smeđim pigmentnim kamencima. Crni se pigmentni kamenci nalaze uglavnom u žučnjaku u sterilnoj žuči, dok su smeđi kamenci posljedica staze žuči ili anaerobne bakterijske infekcije te se mogu naći bilo gdje unutar žučnoga sustava (19).

1.2.3.2. Akutni kolecistitis

Akutni kolecistitis jedno je od najčešćih akutnih stanja u kirurgiji. Za razliku od bilijarnih kolika, koje su posljedica prolaznih opstrukcija *ductusa cysticus*, akutni kolecistitis

nastaje kada je opstrukcija impaktiranim kalkulusom trajna (5, 20). Zbog distalne opstrukcije, onemogućeno je pražnjenje žuči što dovodi do infekcije. Stvaranjem upalnog eksudata, pritisak u žučnjaku raste i on se širi. Javlja se edem stijenke, koji je najveći u subseroznom sloju. Nekoliko dana nakon edema dolazi do njegove regresije i stvaranja fibroze. Potpunom opstrukcijom može doći do gangrene i perforacije stijenke, čime akutni kolecistitis postaje gangrenozni (20).

Klinički se akutni kolecistitis očituje iznenadnom pojavom bolova u gornjem desnom abdominalnom kvadrantu. Bolesnik se žali na mučninu, gubitak teka i eventualno povraćanje (20). Može se izazvati Murphyjev znak, a moguće je palpirati opipljivu masu. U laboratorijskim je nalazima prisutan povišeni CRP, leukocitoza te povišena vrijednost alkalne fosfataze, jetrenih transaminaza i bilirubina (5). Veće vrijednosti bilirubina ukazuju na istovremenu prisutnost koledoholitijaze i opstrukcije žučnih puteva (20).

Dijagnoza se često može postaviti na temelju anamneze i fizikalnoga pregleda (20). Za potvrdu dijagnoze, koristi se transabdominalni ultrazvuk, koji ima specifičnost od 95% i osjetljivost od 85% (5). Osim detektiranja kamenaca, ultrazvukom je vidljivo i zadebljanje stijenke žučnjaka, perikolecistitis, hidrops žučnjaka te gangrena i apscesi. Kolegrafija i scintigrafske metode su napuštene (20). CT također prikazuje zadebljanu stijenku žučnjaka i perikolecističnu tekućinu, ali je niže osjetljivosti od transabdominalnog ultrazvuka (5).

Ako tegobe bilijskih kolika traju dulje od šest sati, definiramo ih kao akutni kolecistitis te podliježemo načelima liječenja akutnog kolecistitisa (9). Prva je mjera konzervativnog liječenja isključenje peroralnog unosa hrane, nadomještanje tekućine intravenskim putem, primjena analgetika i spazmolitika (4, 20). Osim toga, većina se akutnih kolecistitisa komplicira bakterijskom infekcijom uzrokovanom gram-negativnim anaerobnim bakterijama, pa se uvodi parenteralna terapija antibioticima (ciprofloksacinom i metronidazolom) (9). Prilikom primjene analgetika, valja izbjegavati opioidne analgetike jer mogu izazvat spazam Oddijeva sfinktera (4). Bitno je uvesti i žučnu djetu koja uključuje smanjen unos masti i ugljikohidrata, uz unos više manjih obroka (9).

Obično šest do osam tjedana nakon smirivanja akutne upale, pristupa se konačnoj terapiji akutnog kolecistitisa, laparoskopskoj kolecistektomiji (9). U slučaju hidropsa, gangrene ili perforacije žučnjaka, pristupa se ranijoj kolecistektomiji (4).

1.2.3.3. Kronični kolecistitis

Ponavljajuće epizode bilijskih kolika dovode do ireverzibilne fibroze žučnjaka, što nazivamo kroničnim kolecistitisom (4). Uz nepodnošenje masti, bolesnici se žale na

nespecifične simptome poput regurgitacije, podrigivanja, ranog osjećaja sitosti, nadutosti, nespecifične boli u trbuhu (9). Transabdominalnim je ultrazvukom vidljiva kolelitijaza i kolesteroloza, tj. nakupljanje kolesterola u sluznici žučnjaka, odnosno tzv. mulja (5). Bolesnik se s kroničnim kolecistitisom liječi elektivnom kolecistektomijom, a više od 90% kolecistektomiranih nakon zahvata nema simptoma (4, 5).

1.2.3.4. Koledoholitijaza

Koledoholitijazom označavamo prisutnost jednog ili više konkremenata u glavnome žučovodu, te se procjenjuje da je prisutna u 10% kolecistektomiranih bolesnika (21). Može biti primarna, kada konkrement nastaje u bilo kojem dijelu bilijarnoga stabla, ili češće, sekundarna, kada konkrement pristigne u glavni žučovod iz žučnjaka (9)

Klinička slika nalikuje bilijarnim kolikama ali je bol dugotrajna jer se kamenac više ne može vratiti u lumen žučnoga mjehura, nego ostaje u zajedničkom žučovodu (9). U slučaju akutne opstrukcije bolesnik se žali na bol zbog rastezanja žučovoda i aktiviranja živčanih vlakana za bol (5). Uz bol, opstrukcija uzrokuje razvoj žutice te dovodi do osjećaja mučnine i povraćanja. Posljedično mogu nastati komplikacije poput akutnog kolangitisa, pankreatitisa i bilijarne ciroze (9). Laboratorijski nalazi u ranoj fazi koledoholitijaze mogu biti uredni, no progresija bilijarne opstrukcije dovodi do porasta vrijednosti. Povišeni jetreni enzimi imaju pozitivnu prediktivnu vrijednost. Većina bolesnika ima povišenu serumsku vrijednost bilirubina, alkalne fosfataze i gama-glutamil transferaze (GGT) koja ima najvišu osjetljivost i specifičnost pri dijagnozi kamenaca u glavnome žučovodu (22).

Transabdominalni je ultrazvuk najčešće korištena metoda slikovne dijagnostike. Dilatacija glavnoga žučovoda veća od 6 milimetara sugerira dijagnozu, iako se kod koledoholitijaze očekuje proširenje do 10 milimetara. Indicirana je i primjena endoskopskog ultrazvuka (EUS) koja uključuje i ezofagogastroduodenoskopiju, što omogućuje potvrdu prolaska žuči u dvanaesnik (9). MRCP visoko je osjetljiva i specifična neinvazivna metoda u detektiranju koledoholitijaze. Učinkovitost je MRCP-a usporediva sa invazivnim postupcima poput ERCP i IOC (23). ERCP je visokoosjetljiva i visokospecifična dijagnostička pretraga, a smatra se i metodom izbora u liječenju koledoholitijaze. Danas je rijetko primjenjivana kao zasebna dijagnostička metoda, ali se koristi kada je slikovnom metodom dokazana koledoholitijaza i kada je planiran intervencijski zahvat ekstrakcije kamenaca (9). ERCP uz sfinkterotomiju Oddijeva sfinktera s dilatacijom balonom ili bez nje metoda je izbora za liječenje koledoholitijaze (9). Postintervencijski pankreatitis, krvarenje, perforacija, infekcija i kolangitis najčešće su komplikacije povezane sa ERCP-om (24). Nakon 24–72 sata od

ostranjenja kamenaca ERCP-om indicirana je kolecistektomija. Ako kamenac nije moguće odstraniti endoskopski, bolesnik se podliježe kolecistektomiji s koledokotomijom, ekstrakciji konkremenata i T-drenaži (9).

1.2.3.5. Akutni kolangitis

Opstrukcija kamencem osim staze žuči povećava tlak unutar bilijarnoga stabla i potiče translokaciju bakterija iz duodenuma u lumen žučnih vodova i sistemsku cirkulaciju (4, 9). Najčešći su uzročnici *E. coli*, *Pseudomonas*, *Enterobacter*, *Klebsiella* i *Citrobacter*, dok je nalaz kulture žuči uglavnom sterilan (5).

Klinička slika podrazumijeva Charcotov trijas, odnosno povišenu tjelesnu temperaturu, žuticu i bol pod desnim rebrenim lukom (4). U 50–75% nisu prisutna sva tri znaka, a najčešće izostaje vrućica. Ako uz navedene simptome bolesnik ima hipotenziju i konfuziju, riječ je o Reynoldsovoj pentadi (9). U laboratorijskim nalazima može se pronaći leukocitoza, i povišene vrijednosti CRP-a i jetrenih transaminaza (5).

Transabdominalni je ultrazvuk probirna pretraga koja može prikazati dilataciju žučnog stabla proksimalno od mjesta stenoze i zadebljanje stijenke zajedničkoga žučnoga voda (5, 9). MSCT (višeslojna kompjutorizirana tomografija) abdomena s kontrastom koristan je za prikaz mjesta opstrukcije, a ERCP uz dijagnostičke svrhe služi i pri ekstrakciji konkremenata i stentiranju strikture (4, 9). Uz endoskopsko uklanjanje konkremenata, primjenjuje se parenteralna antibiotska profilaksa i obilna intravenska hidracija (4).

1.2.3.6. Bilijarni ileus

Upala koja uslijedi nakon opstrukcije vrata žučnjaka konkrementom može dovesti do privlačenja stijenke dvanaesnika i formiranja fistulozne komunikacije između dvanaesnika i žučnjaka. Prolaskom konkrementa kroz dvanaesnik dolazi do područja tankog crijeva gdje ne može proći i uzrokuje intestinalnu mehaničku opstrukciju (9). Najčešće je mjesto opstrukcije terminalni ileum. Navedeni su kamenci velikog promjera, a karakteristično ih nalazimo u starijih ženskih bolesnica koje navode epizodu bilijarne kolike unatrag par dana (4).

Nakon rehidracije i antibiotske profilakse potrebno je kirurški liječiti novonastalu bilioenteralnu fistulu i crijevnu opstrukciju. Potrebno je učiniti enterotomiju i ekstrakciju konkrementa, kontrolu vitalnosti opstruiranog dijela crijeva te primarno zatvoriti enterotomiju šavovima. Potom se izvede kolecistektomija i zatvaranje fistule (9).

1.2.3.7. Mirizzijev sindrom

Ako se konkrement nalazi u Hartmannovoj vreći ili vodu žučnoga mjehura može dovesti do ektramuralne opstrukcije zajedničkoga jetrenog voda, odnosno Mirizzijeva sindroma (4). Uz povišenu tjelesnu temperaturu i bol u gornjem desnom kvadrantu očituje se žuticom. Ovisno o prisutnosti ili odsutnosti kolecistobilijarne fistule dijeli se na tip 1, kod kojeg upala uzrokuje strikturu glavnoga žučovoda bez stvaranja fistule i tip 2, kod kojeg konkrement stvara fistulu između žučnoga mjehura i žučovoda (4). Terapija izbora za tip 1 je kolecistektomija, dok je za tip 2 potrebna kolecistektomija i stvaranje biliodigestivne anastomoze (9).

1.2.3.8. Diferencijalna dijagnoza kolelitijaze

1.2.3.8.1. Bilijarna diskinezija

Ukoliko se bolesnik prezentira sa simptomima kolelitijaze bez prisutnih konkremenata ili žučnog mulja na ultrazvuku, riječ je o funkcionalnom poremećaju, odnosno bilijarnoj diskineziji. Potrebno je isključiti druge uzroke pomoću CT-a i ezofagogastroduodenoskopije te ispitati ejekcijsku frakciju žučnog mjehura scintigrafijom (25). Liječenje je bilijarne diskinezije kirurško, kolecistektomijom ili endoskopskom sfinkterotomijom (5).

1.2.3.8.2. Disfunkcija Oddijeva sfinktera

Disfunkcija je Oddijeva sfinktera karakterizirana bolovima pod desnim rebrenim lukom, ponavljajućim pankreatitisima uz uredne laboratorijske nalaze jetrenih transaminaza (5). Uz povišene serumske razine amilaze i lipaze dijagnozu potvrđuje i promjer glavnog žučovoda >12 milimetara, koji se povećava primjenom kolecistokinina (5, 26). Razlikujemo strukturni poremećaj, u čijoj je patofiziološkoj podlozi ozljeda Oddijeva sfinktera izazvana prolaskom konkrementa, pankreatitisom ili prirođenom anomalijom koje dovode do fibroze okolnoga tkiva. Funkcionalni je poremećaj karakteriziran spazmom nepoznatoga uzroka pri čemu fibroze nema (5). Bolesnik se podliježe endoskopskoj sfinkterotomiji ili transduodenalnoj sfinkteroplastici, uz jednak ishod liječenja (5).

1.2.4. KOLECISTEKTOMIJA

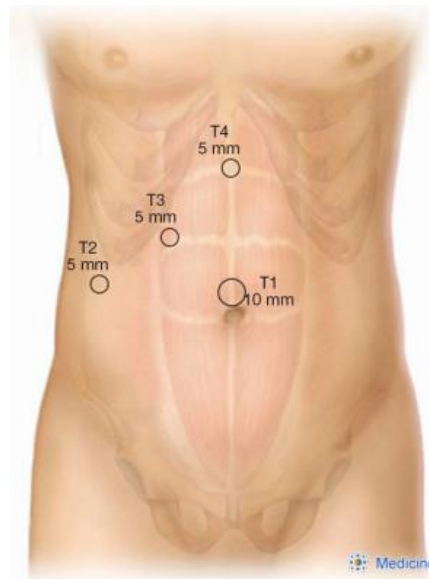
Kolecistektomija je jedna od najčešće izvedenih operacija u trbuhu (20). Najčešća je indikacija kolecistektomije bilijarna kolika, odnosno simptomatska kolelitijaza (5). Odstranjenje se žučnog mjehura može učiniti otvorenim putem (laparotomija) i laparoskopskim načinom (4).

1.2.4.1. Laparoscopska kolecistektomija

Laparoscopska je kolecistektomija zlatni standard u zbrinjavanju bolesnika sa žučnim kamencima (20). Prednosti laparoscopske kolecistektomije u odnosu na otvorenu kolecistektomiju su: kraće vrijeme oporavka, manja poslijeoperacijska bol, smanjena stopa smrtnosti te smanjeni troškovi liječenja (4, 20).

Spektar kontraindikacija za laparoscopsku kolecistektomiju malen, a najčešće je riječ o nemogućnosti podnošenja opće anestezije, neregulirana koagulopatija, portalna hipertenzija te metastatska bolest. S obzirom da je za izvođenje zahvata poreban pneumoperitonej, laparoscopska se kolecistektomija ne bi smjela izvoditi ni u bolesnika sa kongestivnim zatajenjem srca ili sa teškim kroničnim opstruktivnim plućnim bolestima (5).

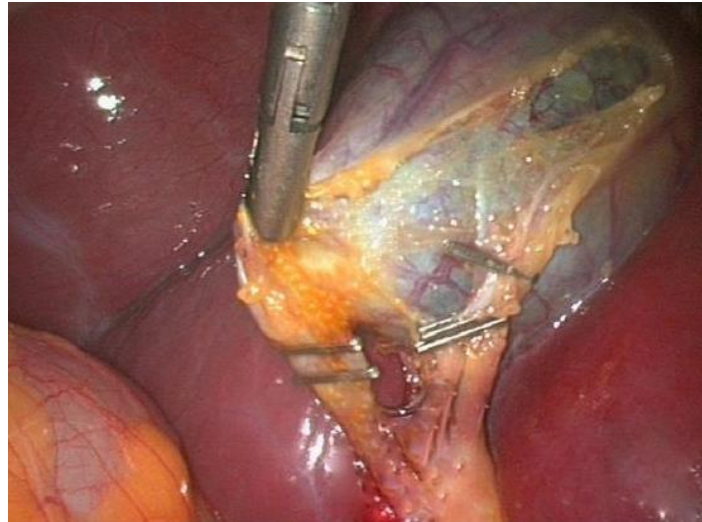
Bolesnik se intubira i uvodi u opću anesteziju, nakon čega zahvat može započeti. Insufiliranjem CO₂ Veressovom iglom učinjen je pneumoperitonej te se naprave tri ili četiri male incizije za uvođenje troakara, ovisno o sklonosti operatera i intraoperacijskom nalazu. Jedan se troakar postavlja supraumbilikalno, jedan subksifoidno i jedan ili dva subkostalno (4) (Slika 15).



Slika 15. Položaj troakara pri izvođenju laparoscopske kolecistektomije. Preuzeto i prilagođeno prema: How do I do it: laparoscopic cholecystectomy [Internet]. Annals of laparoscopic and endoscopic surgery; 2020 [citirano 3. srpnja 2023.]. Dostupno na: <https://ales.amegroups.org/article/view/5766/html>.

Bolesnik se postavi u obrnuti Trendelenburgov položaj kako bi se žučni mjehur razdvojio od crijeva i omentuma, potom slijedi uvlačenje instrumenata kroz troakare. Fundus se žučnjaka skupa sa desnim jetrenim lobusom povlači kranijalno i naprijed hvataljkom. Ako bolesnik ima prilasllice žučnog mjehura s crijevom i omentumom treba ih ukloniti (27). Nakon prikaza voda

žučnoga mjehura i arterije cistike unutar Calotovog trokuta treba ih podvezati (4) (Slika 16). Nakon podvezivanja i presijecanja struktura unutar Calotovog trokuta, žučnjak se elektrokauterom disecira s ležišta jetre (5). Bitno je postići adekvatnu hemostazu zbog venula koje se nalaze u rahlom vezivnom tkivu između žučnjaka i jetre (5). Naposljetku se žučni mjehur izvadi pomoću endoskopske vrećice kroz supraumbilikalnu inciziju (4).



Slika 16. Prikaz Calotovog trokuta, klipsevi postavljeni na cističnu arteriju i vod žučnoga mjehura. Preuzeto i prilagođeno prema: Triangle of safety technique: a new approach to laparoscopic cholecystectomy [Internet]. ResearchGate: HPB Surgery; 2009 [citirano 3. srpnja 2023.]. Dostupno na: [esearchgate.net/publication/26312163_Triangle_of_Safety_Technique_A_New_Approach_to_Laparoscopic_Cholecystectomy](https://www.researchgate.net/publication/26312163_Triangle_of_Safety_Technique_A_New_Approach_to_Laparoscopic_Cholecystectomy).

1.2.4.2. Otvorena kolecistektomija

Otvorena je kolecistektomija indicirana kada se laparoskopski postupak ne može dovršiti sa sigurnošću ili kada nastanu komplikacije poput krvarenja koje se ne može kontrolirati laparoskopski, ozljede žučnih puteva ili nekog drugog organa. Izvodi se češće u starijih bolesnika sa kroničnim upalnim promjenama žučnog mjehura (20).

1.2.4.3. Komplikacije

Iako je laparoskopska kolecistektomija metoda izbora u liječenju kolelitijaze, povezana je i sa učestalijim komplikacijama u usporedbi sa standardnom otvorenom kolecistektomijom. Jatrogena ozljeda glavnog žučovoda pojavljuje se u 0,1–0,6% kolecistektomiranih bolesnika (27). Uglavnom je posljedica zamjene voda žučnjaka s glavnim žučovodom. Oštećenjem glavnoga žučovoda dolazi do curenja žuči i razvoja kemijskog peritonitisa. Bolesnik se žali na

bol i razvija vrućicu koja se pogoršava i traje više dana (5). Izvođenjem kolecistektomije može nastati i perforacija žučnog mjehura s prosipanjem konkremenata retrohepatično ili u Morrisonov prostor. Nužno je primijeniti antibiotike uz opsežno ispiranje trbušne šupljine (5).

Najčešći su simptomi postkolecistektomijskog sindroma bolovi u epigastriju i gornjem desnom kvadrantu. Uz bolove, kolecistektomirani se bolesnici žale na nadutost, grčeve u truhu te dispepsiju. Uzrok postkolecistektomijskog sindroma i dalje ostaje nepoznat, a neka od objašnjenja su da je riječ o povišenom tlaku unutar papile Vateri, porastu tlaka zbog poremećaja mehanizma sfinktera ili da je navedeni bol posljedica pogrešno postavljene dijagnoze. Većina bolesnika osjeća poboljšanje nakon učinjene sfinkterotomije (4).

Najčešće su nebilijarne komplikacije ozljede krvnih žila, ozljede trbušnih organa i dijafragme, jatrogeni pneumotoraks te bakterijske infekcije. Ozljede su krvnih žila nakon komplikacija anestezije drugi najčešći uzrok smrti od laparoscopske kirurgije, a uglavnom je riječ o krvarenju iz cistične arterije (27). Bakterijska se infekcija osim na mjestu kirurške rane, može proširiti i unutar trbušne šupljine i uzrokovati intraabdominalni apsces ili peritonitis (4). Insufliranjem ugljikova dioksida i izvođenjem pneumoperitoneja može doći do slučajnog upuhivanja u druge šupljine, što može dovesti do pneumotoraksa, pneumomedijastinuma ili čak i do plućne embolije ugljičnim dioksidom (4).

1.2.5. POSEBNOSTI ŽUČNIH KAMENACA U DJECE

Učestalost je žučnih kamenaca u pedijatrijskih bolesnika u porastu u posljednjih dvadeset godina (28–32). U prošlosti je kolelitijaza u djece bila uzrokovana hemolitičkim bolestima, poput nasljedne sferocitoze ili nehemolitičkim uzrocima poput primjene parenteralne prehrane koja uzrokuje stazu žučnjaka, bolesti tankoga crijeva ili kongenitalnim bilijarnim bolestima (29–31). Danas je vodeći uzrok kolelitijaze u dječjoj dobi pretilost (30–32).

U prošlosti su pigmentirani kamenci bili učestaliji nalaz od kolesterolskih, no posljedično supersaturaciji žuči kolesterolom, većina je današnjih kamenaca u dječjoj dobi kolesterolska (31). Nadalje, u djece se kolelitijaza češće prezentira simptomima, dok je većina kolelitijaza odrasle dobi asimptomatska (28). Međutim, kolecistektomija se u djece preporučuje i ako je bolest asimptomatska, jer većina bolesnika nema jasnu kliničku sliku te su skloniji razvoju komplikacija od odraslih bolesnika (33). Posljedično se u djece sve češće izvodi kolecistektomija (34).

2. CILJ ISTRAŽIVANJA

Cilj istraživanja:

Primarni je cilj ove retrospektivne, monocentrične studije ispitati ishode liječenja laparoskopske eksploracije glavnoga žučovoda i ekstrakcije kamenaca endoskopskim putem u djece s koledoholitijazom. Podciljevi su utvrditi demografske i kliničke karakteristike bolesnika s koledoholitijazom, duljinu trajanja operacijskoga zahvata i duljinu trajanja hospitalizacije.

Hipoteze:

1. Laparoskopska eksploracija glavnoga žučovoda s laparoskopskom kolecistektomijom sigurna je i učinkovita metoda liječenja koledoholitijaze u pedijatrijskoj populaciji.
2. Duljina bolničkog liječenja značajno je kraća u bolesnika liječenih laparoskopskom eksploracijom, u usporedbi sa bolesnicima podvrgnutima ERCP-u.
3. Stopa komplikacija nakon laparoskopske eksploracije značajno je niža u usporedbi sa učestalošću komplikacija pri izvođenju ERCP-a.

3. ISPITANICI I METODE

3.1. Ispitanici

Ispitanici su svi bolesnici u dobi od 0 do 17 godina liječeni laparoskopskom eksploracijom glavnog žučovoda ili ERCP-om zbog koledoholitijaze u razdoblju od 1. siječnja 2000. godine do 1. siječnja 2022. godine u Klinici za dječju kirurgiju Kliničkog Bolničkog Centra (KBC) Split.

Kriteriji uključnja:

1. Bolesnici oba spola u dobi od 0 do 17 godina s dokazanom koledoholitijazom u kojih je učinjena laparoskopna eksploracija glavnog žučovoda i ekstrakcija kamenaca.

Kriteriji isključenja:

1. Bolesnici stariji od 17 godina
2. Bolesnici kod kojih je postupak učinjen otvorenim putem
3. Bolesnici s nepotpunom dokumentacijom

3.2. Mjesto studije

Istraživanje je provedeno u Klinici za dječju kirurgiju KBC-a Split.

3.2. Metode obrade i prikupljanja podataka

Izvedeno je retrospektivno presječno israživanje. Kao izvor podataka korištena je arhiva elektronskih zapisa iz Bolničkog Informacijskog Sustava (BIS), pismohrana povijesti bolesti te pisani protokol operacijskih zahvata bolesnika u kojih je učinjena laparoskopna kolecistektomija zbog kolelitijaze. Bolesnici sa koledoholitijazom koji su podvrgnuti transcističnoj laparoskopnoj eksploraciji glavnoga žučovoda i ekstrakciji kamenca ili laparoskopnoj kolecistektomiji sa prethodno činjenim ERCP-om odabrani su kao posebne podgrupe te su uključeni u daljnju analizu. Sakupljeni su demografski podaci, uključujući spol, dob, visinu, tjelesnu masu, indeks tjelesne mase (BMI) te klinički podaci, poput simptoma, duljina trajanja simptoma, komorbiditeti i indikacije za operaciju. Zabilježeno je prisustvo hemolitičke anemije, rezultati laboratorijskih i slikovnih nalaza (broj i promjer kamenaca, serumna vrijednost bilirubina, alkalne fosfataze, jetrenih transaminaza), podaci o trajanju operacije i hospitalizacije te komplikacije zahvata. Svi uneseni podaci su statistički obrađeni.

3.2.1. Mjere ishoda studije

Primarna mjera ishoda je uspješnost liječenja, odnosno učestalost komplikacija, stopa povrata bolesti i reoperacije. Sekundarne mjere ishoda su karakteristike kamenaca, simptomi te trajanje zahvata i hospitalizacije.

3.3. Etička načela

Tijekom i nakon istraživanja štite se prava i osobni podaci ispitanika u skladu sa Zakonom o zaštiti prava bolesnika (NN 169/04, 37/08) i Zakonom o zaštiti osobnih podataka (NN 103/03-106/12), a istraživanje je usklađeno s odredbama Kodeksa liječničke etike i deontologije (NN 55/08, 139/15) te pravilima Helsinške deklaracije (1964.–2013.). Pristupnik i njegov mentor uputili su zamolbu Etičkom povjerenstvu KBC-a Split za odobrenje provedbe naslovnog istraživanja, koje je studiju odobrilo rješenjem br. 500-03/22-01/156 (Prilog 1). Zakonski zastupnici djece potpisali su dobrovoljni pristanak za sudjelovanjem u studiji.

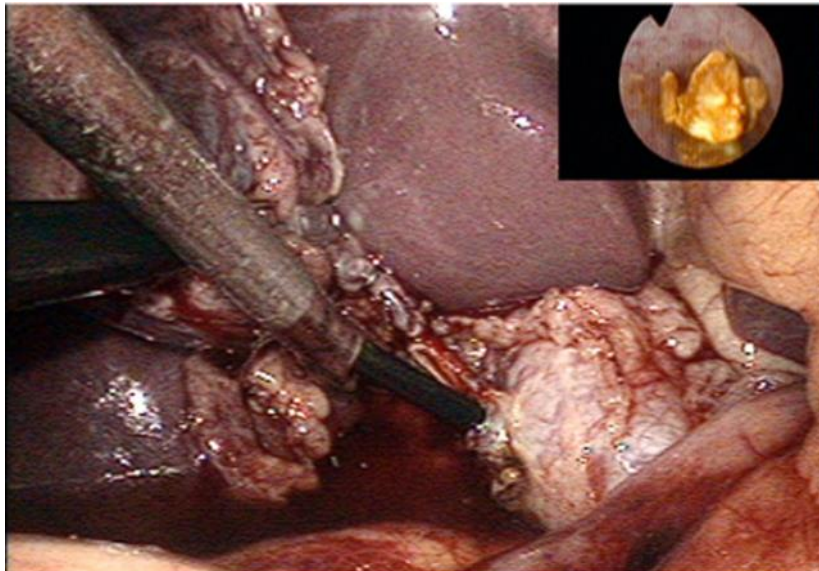
3.4. Dijagnostički postupak i indikacije za kirurški zahvat

Svim bolesnicima sa sumnjom na koledoholitijazu napravljen je fizikalni pregled, laboratorijski testovi i ultrazvuk abdomena. U bolesnika s opstrukcijskom žuticom, učinjen je MRCP kako bi se isključila ili potvrdila koledoholitijaza. Indikacija za laparoskopskuolecistektomiju bila je simptomatska kolelitijaza, odnosno prisustvo konkremenata povezano sa ponavljajućim bilijarnim kolikama, akutnimolecistitisom, akutnim kolangitisom, akutnim pankreatitisom, opstrukcijskom žuticom (koledoholitijaza) ili hemolitičkom anemijom. Indikacija za kirurški zahvat (laparoskopskuolecistektomija i ERCP ili laparoskopsku eksploraciju glavnoga žučovoda) bila je koledoholitijaza potvrđena MRCP-om.

3.4.1. Kirurška tehnika

Svi kirurški zahvati izvedeni su u općoj anesteziji u položaju supinacije. Kirurg se nalazi između bolesnikovih nogu, a asistent na suprotnoj strani bolesnika. Operacijska sestra nalazi se sa desne strane kirurga. Korištena su dva laparoskopsku monitora, postavljena lijevo i desno od bolesnikovih ramena. Na početku operacijskog zahvata uvedu se troakari za izvođenje laparoskopskuolecistektomije. Nakon postizanja pneumoperitoneuma pomoću Veressove igle prvi se 10 mm troakar uvodi supraumbilikalno. Drugi se troakar (5 mm) postavlja u desnoj medioklavikularnoj liniji, dok se treći troakar (10 mm) uvodi u lijevoj medioklavikularnoj liniji. Četvrti se 5 mm troakar za koledohoskop uvodi ispod desnog rebrenog luka. Poslije disekcije voda žučnoga mjehura i cistične arterije unutar Calotovog trokuta, cistična arterija se podveže

i presijeca. Druga se kvačica postavlja na distalni dio voda žučnoga mjehura, gdje se napravi incizija u obliku slova T. Fleksibilni koledohoskop (CHF type CB30S; Olympus; Tokyo, Japan) uvodi se kroz supkostalnu inciziju da bi se prikazao kamenac u glavnom žučovodu (Slika 17). Kamenac se potom ukloni pomoću Dormijeve košare (N-Circle® Nitinol Tipless Stone Extractor Cook; Bloomington, IN, USA). U slučaju da ekstrakcija kamenca Dormijevom košarom nije moguća, učini se fragmentiranje kamenca laserom (Calculase II 20W Holmium Laser; Karl Storz; Tuttlingen, Germany) te se fragmentirani djelovi uklone pomoću Dormijeve košare. Nakon uspješnog uklanjanja kamenca, vod žučnoga mjehura se podveže te se učini laparoscopska kolecistektomija. Trbušna se šupljina ispere fiziološkom otopinom te se učini pregled ležišta žučnjaka. Žučnjak se izvuče pomoću endoskopske vrećice (Ecosac EMP 70; troakara, a kožne incizije se zatvore postavljanjem neresorptivnih šavova.



Slika 17. Intraoperacijski prikaz konkrementa transcističnom koledohoskopijom.

3.4.2. Poslijeoperacijsko praćenje

Svi su bolesnici zadržani u bolnici nakon kirurškog zahvata. Poslijeoperacijsko se liječenje nije razlikovalo od onog za laparoscopsku kolecistektomiju te je uključivalo parenteralnu rehidraciju prvoga poslijeoperacijskog dana (sa oralnim unosom tekućine navečer na dan operacije), pantoprazol i analgetike. Kriteriji otpusta iz bolnice uključivali su odsustvo vrućice i dobro opće stanje bolesnika, primjeren poslijeoperacijski peroralni unos i kontrolu boli. Sedam dana nakon zahvata bolesnicima se obavlja kontrolni pregled i uklanjaju šavovi. Mjesec dana nakon zahvata odlaze na drugi kontrolni pregled kako bi se isključila mogućnost razvoja kasnih komplikacija operacijskog zahvata.

3.5. Statistička obrada podataka

Prikupljeni podaci uneseni su u programske pakete Microsoft Office za obradu teksta te Microsoft Excel za izradu tabličnog prikaza. Za statističku analizu korišten je statistički paket za socijalne znanosti (verzija 19.0, IBM SPSS Corp., Armonk, NY, USA). Kvantitativni podaci opisani su medijanom i interkvartilnim rasponom (IQR), dok su kategorijske varijable izražene apsolutnim brojevima i postocima. Za usporedbu kontinuiranih varijabli korišten je nezavisni t-test ili njegova neparametrijska alternativa, Mann–Whitney U test, ovisno o razdiobi podataka. Za usporedbu kategorijskih varijabli korišten je Fisherov egzaktni test. Razina statističke značajnosti za dvostrane testove postavljena je na $p < 0,05$.

4. REZULTATI

Tijekom promatranog razdoblja, 84 djece (78,5% djevojčice) podvrgnuto je laparoskopskoj kolecistektomiji sa medijanom dobi ispitanika 11,4 godina (raspon 8–14 godina). Demografski i klinički podaci operirane djece prikazani su u Tablici 1.

Tablica 1. Demografska i klinička obilježja djece podvrgnute kolecistektomiji.

Varijabla	2000-2022
Broj kolecistektomija	84
Demografski podaci	
Dob; godine (medijan, IQR)	11, 4 (8; 14)
Djevojčice; n (%)	66 (78,5%)
Dječaci; n (%)	18 (21,5%)
Antropometrijski podaci	
Tjelesna visina; cm (medijan, IQR)	147.5 (138,8; 154,9)
Tjelesna masa; kg (medijan, IQR)	55.9 (50,3; 63,8)
ITM; kg/m ² (medijan, IQR)	26.7 (22,4; 29,6)
Glavne indikacije za operaciju; n (%)	
Bilijarne kolike	14 (16,7%)
Nasljedna sferocitoza	15 (17,9%)
Akutni pankreatitis	16 (19%)
Akutni kolecistitis	19 (22,6%)
Opstruktivska žutica	20 (23,8%)
Komplikacije; n (%)	
Ozljeda zajedničkog žučovoda	1 (1,3%)

ITM – Indeks tjelesne mase, IQR – interkvartilni raspon

Od ukupnog broja djece podvrgnute laparoskopskoj kolecistektomiji, 6% djece liječeno je kombinacijom laparoskopske kolecistektomije i ERCP-a, dok je 14 djece liječeno laparoskopskom eksploracijom glavnoga žučovoda. Sva djeca koja su operirana jednom od dvije metode bila su uključena u istraživanje te su dostupni i prikazani svi podaci. Većina bolesnika iz obiju skupina bile su djevojčice (85,3% naprama 85,7%), većinom prekomjerne tjelesne mase s prosječnim ITM 27,9 kg/m² i 27,4 kg/m².

Najčešći simptomi u objema skupinama bili su opstruktivska žutica, grčevita bol nalik na kolike, akutni pankreatitis te opstrukcija papile Vateri. Većina je bolesnika imala jedan kamenac (68%), dok je dva i više kamenaca pronađeno u 32% bolesnika. Prosječni promjer

zajedničkoga žučovoda bio je 9 milimetara u objema skupinama. U svih bolesnika podvrgnutih ERCP-u, zahvat je uspješno izveden. U skupini bolesnika liječenih laparoskopskom eksploracijom glavnoga žučovoda, endoskopsko uklanjanje kamenca Dormijevom košarom uspješno je izvedeno u 10 bolesnika (71,4%), dok su u preostalih četvero bolesnika (28,6%) kamenci fragmentirani laserom jer uklanjanje Dormijevom košarom nije bilo moguće.

Prosječno trajanje laparoskopске eksploracije glavnoga žučovoda bilo je 79 minuta (raspon 68, 98), dok je prosječno trajanje ERCP-a bilo 85 minuta (raspon 74, 105), ali bez statistički značajne razlike ($p=0,125$). Duljina trajanja bolničkog liječenja bila je značajno kraća u skupini bolesnika liječenih laparoskopskom eksploracijom glavnoga žučovoda (2 naprama 4 dana, $p=0,011$). Nije zabilježena nijedna komplikacija laparoskopске eksploracije glavnog žučovoda, dok su dvije komplikacije (40%) zabilježene u skupini bolesnika liječenih ERCP-om, pankreatitis i kolangitis ($p=0,078$).

Tijekom poslijeoperacijskog praćenja u objema skupinama nije zabilježena nijedna konverzija, papilotomija ili povrat bolesti. Demografski i klinički podaci djece podvrgnute ERCP-u i laparoskopskoj eksploraciji glavnoga žučovoda tijekom trajanja istraživanja nalaze se u Tablici 2.

Tablica 2. Demografska i klinička obilježja djece koja su podvrgnuta laparoskopskoj eksploraciji zajedničkog žučovoda (LCBDE)

Varijabla	LC + ERCP (2000-2007)	LCBDE (2007-2022)	P
Broj zahvata – LCBDE; n (%)	6 (30)	14 (70)	<0,001 [†]
Demografski podaci			
Spol – ženski; n (%)	5 (83,5)	12 (85,7)	0,891 [†]
Dob; godine (medijan, IQR)	14 (11,5; 14,5)	13,5 (11; 14,5)	0,651*
ITM; kg/m ² (medijan, IQR)	27,9 (23,5; 29,5)	27,4 (23; 29,6)	0,722*
Klinička prezentacija; n (%)			
Opstruktivska žutica	6 (100)	14 (100)	1,0 [†]
Bol po tipu kolika	6 (100)	13 (92,9)	0,874 [†]
Akutni pankreatitis	2 (60)	7 (50)	0,642 [†]
Opstrukcija papile	2 (40)	5 (41,6)	0,918 [†]
Laboratorijske vrijednosti; (medijan, IQR)			
Bilirubin; μmol/L	129 (91; 204)	132 (89; 206)	0,874*
ALP; U/L	1174 (1051; 1387)	1105 (1004; 1354)	0,541*
AST; U/L	133 (112; 159)	134 (114; 158)	0,698*
ALT; U/L	196 (173; 211)	188 (169; 206)	0,884*
GGT; U/L	186 (169; 201)	186 (171; 200)	>0,999*
Obilježja kamenaca; (medijan, IQR)			
Promjer; mm	8 (6,5; 11)	7.5 (6; 11)	0,478*
Broj kamenaca	1 (1; 2)	1 (1; 3)	0,908*
Promjer CBD-a; mm	9 (8; 11)	9 (7,5; 11)	0,854*
Kirurški pristup; n (%)			
LCBDE – Ekstrakcija Dormijevom košarom	-	10 (78,5)	
LCBDE – Laserska fragmentacija	-	4 (21,5)	
Komplikacije; n (%)	2 (40)	0 (0)	0,078 [†]
Trajanje zahvata; min (medijan, IQR)	85 (74; 105)	79 (68; 98)	0,125*
Duljina boravka u bolnici; dani (medijan, IQR)	4 (3; 5)	2 (2; 4)	0,011*

LC - laparoskopska kolecistektomija; ERCP - endoskopska retrogradna kolangiopankreatografija; LCBDE – laparoskopska eksploracija glavnoga žučovoda; ITM – indeks tjelesne mase; IQR – interkvartilni raspon; ALP – alkalna fosfataza; ALT – alanin aminotransferaza; AST – aspartat aminotransferaza; GGT – gama-glutamil transferaza; CBD – glavni žučovod; *Mann-Whitney U-test; † Fisherov egzakti test

Spektrofotometrijska analiza i patohistološki nalaz kamenaca djece liječene laparoskopskom eksploracijom glavnoga žučovoda tijekom trajanja istraživanja nalaze se u Tablici 3. Podaci o spektrofotometrijskoj analizi djece podvrgnute ERCP-u nisu dostupni.

Rezultati spektrofotometrijske analize kamenaca pokazuju veći udio kolesterolskih kamenaca (50%), dok su pigmentni kamenci pronađeni u 42,9% bolesnika. Patohistološki nalaz uklonjenih žučnjaka prikazuje da je 78,6% bolesnika imalo kronični kolecistitis, dok je 14,3% bolesnika imalo značajke akutnog kolecistitisa (Tablica 3).

Tablica 3. Spektrofotometrijska analiza žučnih kamenaca i patohistološki nalaz djece podvrgnute laparoskopskoj eksploraciji glavnoga žučovoda (LCBDE)

Varijabla	n (%)
Tip žučnog kamenca	
Pigmentni	6 (42,9)
Kolesterolski	7 (50)
Miješani	1 (7,1)
Patohistološki nalaz	
Normalan	1 (7,1)
Akutni kolecistitis	2 (14,3)
Kronični kolecistitis	11 (78,6)

5. RASPRAVA

Rezultati ovog istraživanja pokazali su da je laparoskopjska eksploracija glavnog žučovoda siguran i učinkovit kirurški zahvat u pedijatrijskih bolesnika sa koledoholitijazom. Učinkovitost je ovog zahvata dokazana činjenicom da su svi bolesnici koji su podvrgnuti laparoskopjskoj eksploraciji glavnoga žučovoda ozdravili te nisu imali povrat bolesti niti su razvili poslijeoperacijske komplikacije. Većinu bolesnika u ovom istraživanju činile su djevojčice s povišenim indeksom tjelesne mase. Bolesnici su se prezentirali grčevitom boli nalik na kolike, opstrukcijskom žuticom, povišenim jetrenim enzimima, akutnim pankreatitisom ili opstrukcijom papile Vateri. U usporedbi sa laparoskopjskom kolecistektomijom i ERCP-om, laparoskopjska eksploracija glavnog žučovoda povezana je sa kraćim trajanjem bolničkog liječenja. Učestalost je komplikacija bila niska, ali ne i statistički značajna, vjerojatno jer je riječ o malom uzorku ispitanika.

Učestalost je kolelitijaze i njenih komplikacija, uključujući i koledoholitijazu, u značajnom porastu u pedijatrijskoj populaciji u posljednja dva desetljeća (40). Uzroci su multifaktorijalni, a glavni je rizični faktor za razvoj bolesti pretilost (41). Nadalje, povećana dostupnost ultrazvuka abdomena dovela je do učestalijeg otkrivanja asimptomatskih žučnih kamenaca (42). Liječenje koledoholitijaze uključuje laparotomiju, laparoskopjsku kirurgiju, perkutanu intervenciju ili ERCP, a metoda izbora u pedijatrijskoj populaciji i dalje ostaje tema brojnih rasprava (43).

Prijeoperacijski ERCP s ekstrakcijom kamenca u kombinaciji s laparoskopjskom kolecistektomijom najčešće je korištena metoda liječenja u odraslih bolesnika. Laparoskopjska se kolecistektomija obično izvodi nakon ERCP-a kako bi se smanjila mogućnost povrata bolesti (44). Izvođenje ERCP-a u pedijatrijskoj populaciji može dovesti do razvoja brojnih komplikacija. Najčešća je komplikacija ERCP-om izazvan akutni pankreatitis, ali je uglavnom riječ o blagom obliku pankreatitisa koji ne zahtjeva kirurško liječenje (45, 46). Nadalje, druge komplikacije uključuju bol u truhu nakon zahvata, gastrointestinalno krvarenje nakon sfinkterotomije, perforaciju organa i kolangitis. Ako je riječ o velikom, impaktiranom kamencu ili multiplim kamencima glavnog žučovoda, ekstrakcija je ERCP-om otežana (47, 48). Drugi je način uklanjanja konkremenata žučnog sustava otvoreni zahvat ili laparoskopjska eksploracija glavnoga žučovoda. Laparoskopjska je eksploracija ujedno i dijagnostički i terapijski postupak koji se može izvesti transcistično ili kroz inciziju glavnog žučovoda. Transcistični pristup ekstrakcije kamenaca koristi se kada je prisutno manje od pet kamenaca u glavnom žučovodu, kada je veličina kamenaca manja od devet milimetara i kada je promjer glavnog žučovoda manji od 15 milimetara. U suprotnom se preporučuje laparoskopjska koledohotomija. Učinkovitost

transcističnog uklanjanja kamenca je 85–95% (48). Ako se koledohoskopija izvodi kroz inciziju glavnog žučovoda, učinkovitost je gotovo 100% (48).

Bansai i sur. pokazali su da su bolesnici koji su podvrgnuti laparoskopskoj eksploraciji glavnog žučovoda imali duže trajanje operacijskog zahvata ($135,7 \pm 36,6$ minuta naprama $72,4 \pm 27,6$ minuta; $p \leq 0,001$), ali kraće vrijeme bolničkog liječenja ($4,6 \pm 2,4$ dana naprama $5,3 \pm 6,2$ dana; $p = 0,03$) u usporedbi sa skupinom bolesnika liječenih ERCP-om (49). Kim i sur. zabilježili su vrijeme trajanja zahvata $92,0 \pm 38,6$ minuta i prosječno vrijeme bolničkog liječenja $7,4 \pm 3,7$ dana (43). U ovoj retrospektivnoj studiji, u skupini bolesnika liječenih laparoskopskom eksploracijom glavnog žučovoda medijan trajanja zahvata bio je 79 minuta (raspon 68–98 min) dok je medijan trajanja bolničkog liječenja bio 2 dana (raspon 2–4 dana). U skupini bolesnika podvrgnutih ERCP-u i laparoskopskoj kolecistektomiji, duljina trajanja bolničkog liječenja bila je značajno duža (4 dana). U studiji koja je sadržavala 42 ispitanika Short i sur. ukazali su na činjenicu da bolesnici liječeni laparoskopskom eksploracijom glavnog žučovoda nisu imali većih komplikacija, dok je skupina liječena ERCP-om i laparoskopskom kolecistektomijom imala dvije veće komplikacije (jedan je bolesnik imao perforaciju dvanaesnika, a drugi je bolesnik primio transfuziju zbog obilnog krvarenja). Slični su rezultati prikazani i u ovoj studiji. Nisu zabilježene komplikacije u skupini bolesnika liječenih laparoskopskom eksploracijom glavnog žučovoda, dok su u drugoj skupini zabilježene dvije komplikacije (kolangitis i pankreatitis). U ovoj je studiji također potvrđeno da je laparoskopaska eksploracija glavnog žučovoda povezana s kraćim boravkom u bolnici i smanjenim troškovima liječenja, te da ima sličan ili niži morbiditet od skupine bolesnika liječenih kombinacijom ERCP-a i laparoskopске kolecistektomije (50).

Randomizirani kontrolirani pokus usporedio je stopu komplikacija u bolesnika liječenih laparoskopskom eksploracijom glavnog žučovoda u usporedbi s drugim metodama. Infekcija na mjestu incizije nastupila je u 7,1% bolesnika u objema skupinama. Također, curenje žuči primjećeno je u 16,1% bolesnika (50). Perko i sur. zabilježili su izvrsne rezultate u kohortnoj studiji sa 13 odraslih bolesnika podvrgnutih laparoskopskoj eksploraciji glavnog žučovoda. Zaključili su da je ova vrsta zahvata sigurna i učinkovita u liječenju koledoholitijaze te da bismo otvoreni kirurški zahvat i ERCP/skinkeretomiju trebali izbjegavati u liječenju bolesnika sa koledoholizijazom kojima je potrebna laparoskopaska kolecistektomija (48).

Tijekom poslijeoperacijskog praćenja bolesnika u ovoj studiji nijedan bolesnik nije imao komplikacije ili povrat bolesti. Većinu su pedijatrijskih bolesnika s koledoholitijazom činile djevojčice u dobi od 12 do 15 godina sa prosječnom tjelesnom masom 58,3 kg. U

promatranoj skupini, medijan dobi bio je 13,5 godina (raspon 11–14,5 godina), od kojih su 85,7% bile djevojčice sa povišenim ITM. U prijašnjim su studijama bolesnici uglavnom imali kolesterolske kamence uslijed nakupljanja kolesterola (32, 51–55). Chamorro i sur. proveli su studiju u kojoj je zabilježeno 86,6% bolesnika sa kolesterolskim kamencima (54). Istraživanje Walkera i sur. također je potvrdilo predominaciju kolesterolskih kamenaca. Nehemolitički kolesterolski kamenci i bilijarna diskinezija pronađeni su u bolesnika sa povišenim ITM (55). U našoj studiji pronađeni su kolesterolski kamenci u 50% bolesnika, dok je nalaz miješanih kamenaca zabilježen u 7,1% bolesnika.

Dosad su objavljene raznovrsne strategije i algoritmi kako bi se pronašla najučinkovitija metoda liječenja koledoholitijaze. Na temelju naše dvadesetogodišnje retrospektivne studije razvio se algoritam za liječenje pedijatrijskih bolesnika sa kamencima žučnog sustava (Slika 19). Svim bi pedijatrijskim bolesnicima sa simptomatskom kolelitijazom trebao biti napravljen ultrazvuk abdomena. Ako na ultrazvuku nema dilatacije glavnog žučovoda te ako nema kliničkih dokaza za dijagnozu koledoholitijaze, bolesniku sa simptomatskom kolelitijazom planira se elektivna laparoscopskaolecistektomija. Bolesnicima s dilatacijom glavnog žučovoda i kliničkim znakovima koledoholitijaze izvodi se MRCP. Ako se MRCP-om dokaže prisutnost kamenaca u glavnom žučovodu, bolesnik se podliježe laparoscopskojolecistektomiji i laparoscopskoj eksploraciji glavnog žučovoda. Prikazani se kamenac u glavnom žučovodu uklanja Dormijevom košarom. Kada uklanjanje Dormijevom košarom nije moguće, kamenac se usitnjava laserom te se potom uklanja Dormijevom košarom. ERCP se izvodi samo u slučaju kada ekstrakcija kamenca laparoscopskom eksploracijom glavnog žučovoda nije moguća.

Potrebno je uzeti u obzir određena ograničenja provedene studije. Riječ je o retrospektivnoj monocentričnoj studiji sa relativno malim brojem ispitanika. S obzirom na to da koledoholitijaza nije učestala bolest u pedijatrijskoj populaciji, moguće je da nije razvijen najučinkovitiji algoritam liječenja. Multicentrična studija temeljena na većoj pedijatrijskoj populaciji pružila bi adekvatnije rezultate te bi dovela do učinkovitijeg liječenja bolesnika sa koledoholitijazom.

6. ZAKLJUČCI

Eksploracija glavnog žučovoda i ekstrakcija kamenaca tijekom laparoskopske eksploracije glavnog žučovoda sigurne su i izvedive metode u pedijatrijskoj populaciji pri liječenju koledoholitijaze. Izvođenjem ove metode liječenja koledoholitijaza i kolelitijaza mogu biti izliječene u jednom potezu, bez potrebe za papilotomijom ili fluoroskopijom. U usporedbi sa ERCP-om, laparoskopska je eksploracija glavnog žučovoda povezana sa kraćim trajanjem bolničkog liječenja. Učestalost komplikacija pri izvođenju laparoskopske eksploracije glavnog žučovoda je bila manja u odnosu na ERCP, ali ne i statistički značajna.

7. POPIS CITIRANE LITERATURE

1. Sadler TW. Probavni sustav. U: Sadler TW, urednik. Langmanova medicinska embriologija. 10. izdanje. Zagreb: Školska knjiga; 2008. str. 215–6.
2. Fanghanek J, Pera F, Anderhuber F, Nitsch R. Cavitas abdominis (abdominalis), trbušna šupljina. U: Fanghanek J, Pera F, Anderhuber F, Nitsch R, urednici. Waldeyerova anatomija čovjeka. 1. izdanje. Zagreb: Golden marketing - tehnička knjiga; 2009. str. 965–70.
3. Krmpotić-Nemanić J, Marušić A. Probavni sustav. U: Krmpotić NJ, Marušić A, urednici. Anatomija čovjeka. 2. izdanje. Zagreb: Medicinska naklada; 2007. str. 338–40.
4. Šoša T, Sutlić Ž, Stanec Z, Tonković I. Abdominalna kirurgija. U: Šoša T, Sutlić Ž, Stanec Z, Tonković I, urednici. Kirurgija. Zagreb: Naklada Ljevak; 2007. str. 551–63.
5. Townsend CM, Evers BM, Beauchamp RD, Mattox KL. Abdomen. U: Townsend CM, Evers BM, Beauchamp RD, Mattox KL, urednici. Sabiston textbook of surgery. 20. izdanje. Philadelphia: Elsevier; 2017. str. 1508–34.
6. Carlos L, Carneiro J. Probavni sustav. U: Carlos L, Carneiro J, urednici. Osnove histologije. 10. izdanje. Zagreb : Školska knjiga, 2005. str.345–7.
7. Guyton AC, Hall JE. Sekrecijske funkcije probavnog sustava. U: Guyton AC, Hall JE, urednici. Medicinska fiziologija - udžbenik. 13. izdanje. Zagreb: Medicinska naklada; 2017. str. 783–6.
8. Gamulin S, Marušić M, Kovač Z. Patofiziologija gastrointestinalnoga sustava. U: Gamulin S, Marušić M, Kovač Z, urednici. Patofiziologija. 7. izdanje. Zagreb: Medicinska naklada; 2011. str. 1065–72.
9. Sutlić Ž, Mijatović D, Augustin G, Dobrić I. Kirurgija žučnog sustava. U: Sutlić Ž, Mijatović D, Augustin G, Dobrić I, urednici. Kirurgija. Zagreb. Medicinska naklada; 2022. str. 220–43.
10. Borzellino G, Massimiliano Motton AP, Minniti F, Montemezzi S, Tomezzoli A, Genna M. Sonographic diagnosis of acute cholecystitis in patients with symptomatic gallstones: Sonographic diagnosis of acute cholecystitis in patients. J Clin Ultrasound. 2016;44:152–8.
11. Fagenholz PJ, Fuentes E, Kaafarani H, Cropano C, King D, de Moya M, i sur. Computed tomography is more sensitive than ultrasound for the diagnosis of acute cholecystitis. Surg Infect (Larchmt). 2015;16:509–12.
12. Yam BL, Siegelman ES. MR imaging of the biliary system. Radiol Clin North Am. 2014;52:725–55.

13. StatPearls [Internet]. Lotfollahzadeh S, Tuma F. Percutaneous Cholangiography; 2023 [citirano: 28.lipnja 2023]. Dostupno na: <https://www.ncbi.nlm.nih.gov/books/NBK441961>
14. Lau B, Sydorak R, Shaul D. Laparoscopic techniques for safe and successful removal of common bile duct stones in pediatric patients. *J Laparoendosc Adv Surg Tech A*. 2014;24:362–5.
15. Kovács N, Németh D, Földi M, Nagy B, Bunduc S, Hegyi P, i sur. Selective intraoperative cholangiography should be considered over routine intraoperative cholangiography during cholecystectomy: a systematic review and meta-analysis. *Surg Endosc*. 2022;36:7126–39.
16. StatPearls [Internet]. Jones MW, Weir CB, Ghassemzadeh S. Gallstones (Cholelithiasis); 2023 [citirano: 28. lipnja 2023.]. Dostupno na: <https://www.ncbi.nlm.nih.gov/books/NBK459370>
17. StatPearls [Internet]. Tanaja J, Lopez RA, Meer JM. Cholelithiasis. 2022. [citirano: 28. lipnja 2023.]. Dostupno na: <https://www.ncbi.nlm.nih.gov/books/NBK470660/>
18. Khoo AK, Cartwright R, Berry S, Davenport M. Cholecystectomy in English children: Evidence of an Epidemic (1997-2012). *J Pediatr Surg*. 2014;49:284–8.
19. Vitek L, Carey MC. New pathophysiological concepts underlying pathogenesis of pigment gallstones. *Clin Res Hepatol Gastroenterol*. 2012;36:122–9.
20. Kvesić A. Abdominalna kirurgija. U: Kvesić A, urednik. *Kirurgija*. Zagreb: Medicinska naklada; 2016. str. 197–201.
21. Copelan A, Kapoor BS. Choledocholithiasis: Diagnosis and management. *Tech Vasc Interv Radiol*. 2015;18:244–55.
22. Freitas M. Choledocholithiasis: Evolving standards for diagnosis and management. *World J Gastroenterol*. 2006;12:3162–7.
23. Hallal AH, Amortegui JD, Jeroukhimov IM, Casillas J, Schulman CI, Manning RJ i sur. Magnetic resonance cholangiopancreatography accurately detects common bile duct stones in resolving gallstone pancreatitis. *J Am Col Surg*. 2005;200:869–75.
24. Talukdar R. Complications of ERCP. *Best Pract Res Clin Gastroenterol*. 2016;30:793–805.
25. Richmond BK, Walker A. Biliary dyskinesia: Current perspectives and future directions. *Am Surg*. 2021;87:954–60.
26. Afghani E, Lo SK, Covington PS, Cash BD, Pandol SJ. Sphincter of Oddi function and risk factors for dysfunction. *Front Nutr*. 2017;4:1.
27. Čala Z. Način izvođenja laparoskopske kolecistektomije. U: Čala Z, urednik. *Laparoskopska kolecistektomija; temelji endoskopske kirurgije*. Zagreb; Art studio Azinović; 2001. str. 109–35.

28. Murphy PB, Vogt KN, Winick-Ng J, McClure JA, Welk B, Jones SA. The increasing incidence of gallbladder disease in children: A 20 year perspective. *J Pediatr Surg.* 2016;51: 748–52.
29. Poddar U. Gallstone disease in children. *Indian Pediatr.* 2010;47:945–53.
30. Walker SK, Maki AC, Cannon RM, Foley DS, Wilson KM, Galganski LA i sur. Etiology and incidence of pediatric gallbladder disease. *Surgery* 2013,154:927–33.
31. Rothstein DH, Harmon C. Gallbladder disease in children. *Semin Pediatr Surg.* 2016, 25:225–31.
32. Pogorelić Z, Aralica M, Jukić M, Žitko V, Despot R, Jurić, I. Gallbladder disease in children: A 20-year single-center experience. *Indian Pediatr.* 2019;56:384–6.
33. Holocomb GW, Murphy PJ, Ostlie DJ. *Ashcraft's Pediatric Surgery.* 6. izdanje. Philadelphia: Elsevier; 2014. str. 609–13.
34. Waldhausen JHT, Benjamin DR. Cholecystectomy is becoming an increasingly common operation in children. *Am J Surg.* 1999;177: 364–7.
35. StatPearls [Internet]. McNicoll CF, Pastorino A, Farooq U. Cholangiography; 2023 [citirano: 28. lipnja 2023.]. Dostupno na: <https://www.ncbi.nlm.nih.gov/books/NBK553152>
36. Doud A, Bond L, Downard C, Vitale G, Fallat M, Foley D, i sur. Management of complicated biliary disease in the pediatric population. *Surgery.* 2022;171:736–40.
37. Lau BJ, Sydorak RM, Shaul DB. Laparoscopic techniques for safe and successful removal of common bile duct stones in pediatric patients. *J Laparoendosc Adv Surg Tech A.* 2014;24:362–5.
38. Costi R, Gnocchi A, Di Mario F, Sarli L. Diagnosis and management of choledocholithiasis in the golden age of imaging, endoscopy and laparoscopy. *World J Gastroenterol.* 2014;20:13382–401.
39. Short SS, Frykman PK, Nguyen N, Liu Q, Berel D, Wang KS. Laparoscopic common bile duct exploration in children is associated with decreased cost and lenght of stay: results of a two-center analysis. *J Pediatr Surg.* 2013;48:215–20.
40. Kumar R, Nguyen K, Shun A. Gallstones and common bile duct calculi in infancy and childhood. *Aust N Z J Surg.* 2000;70:188–91.
41. Frybova B, Drabek J, Lochmannova J, Douda L, Hlava S, Zemkova D i sur. Cholelithiasis and choledocholithiasis in children; risk factors for development. *PLoS One.* 2018;13:e0196475.

42. Bogue C, Murphy A, Gerstle J, Moineddin R, Daneman A. Risk factors, complications, and outcomes of gallstones in children: A single-center review. *J Pediatr Gastroenterol Nutr.* 2010;50:303–8.
43. Kim H, Shin S, Hwang J, Lee J. Outcomes of laparoscopic common bile duct exploration (LCBDE) after failed endoscopic retrograde cholangiopancreatography versus primary LCBDE for managing cholecystocholedocholithiasis. *J Int Med Res.* 2020;48:300060520957560.
44. Wang CC, Tsai MC, Wang YT, Yang TW, Chen HY, Sung WW i sur. Role of cholecystectomy in choledocholithiasis patients underwent endoscopic retrograde cholangiopancreatography. *Sci Rep.* 2019;9:2168.
45. Giefer MJ, Kozarek RA. Technical outcomes and complications of pediatric ERCP. *Surg Endosc.* 2015;29:3543–50.
46. Enestvedt BK, Tofani C, Lee DY, Abraham M, Shah P, Chandrasekhara V i sur. Endoscopic retrograde cholangiopancreatography in the pediatric population is safe and efficacious. *J Pediatr Gastroenterol Nutr.* 2013;57:649–54.
47. Gad EH, Zakaria H, Kamel Y, Alsebaey A, Zakareya T, Abbasy M i sur. Surgical (Open and laparoscopic) management of large difficult CBD stones after different sessions of endoscopic failure: A retrospective cohort study. *Ann Med Surg (Lond).* 2019;43:52–63.
48. Perko Z, Bilan K, Pogorelić Z, Srsen D, Druzijanić N, Kraljević D i sur. A novel algorithm for the minimal invasive treatment of choledocholithiasis. *Hepatogastroenterology.* 2007;54:1009–12.
49. Bansal VK, Misra MC, Rajan K, Kilambi R, Kumar S, Krishna A, i sur. Single-stage laparoscopic common bile duct exploration and cholecystectomy versus two-stage endoscopic stone extraction followed by laparoscopic cholecystectomy for patients with concomitant gallbladder stones and common bile duct stones: a randomized controlled trial. *Surg Endosc.* 2014;28:875–85.
50. Short SS, Frykman PK, Nguyen N, Liu Q, Berel D, Wang KS. Laparoscopic common bile duct exploration in children is associated with decreased cost and length of stay: results of a two-center analysis. *J Pediatr Surg.* 2013;48:215–20.
51. Lee HM, Min SK, Lee HK. Long-term results of laparoscopic common bile duct exploration by choledochotomy for choledocholithiasis: 15-year experience from a single center. *Ann Surg Treat Res.* 2014;86:1–6.

52. Capparelli MA, D Alessandro PD, Questa HA, Ayarzal VH, Bailez MM, Barrenechea ME. Development of a risk score for choledocholithiasis in pediatric patients. *Pediatr Surg Int.* 2021;37:1393–99.
53. St Peter SD, Keckler SJ, Nair A, Andrews WS, Sharp RJ, Snyder C i sur. Laparoscopic cholecystectomy in the pediatric population. *J Laparoendosc Adv Surg Tech A.* 2008;18:127–30.
54. Cabrera Chamorro CC, Pabón Arteaga JS, Caicedo Paredes CA, Cabrera Bravo N, Villamil Giraldo CE, Chávez Betancourt G i sur. Cholelithiasis and associated complications in pediatric patients. *Cir Pediatr.* 2020;33:172–6.
55. Walker SK, Maki AC, Cannon RM, Foley DS, Wilson KM, Galganski LA i sur. Etiology and incidence of pediatric gallbladder disease. *Surgery.* 2013;154:927–31.

8. SAŽETAK

Cilj istraživanja: Laparoskopna eksploracija glavnog žučovoda u kombinaciji s laparoskopskom kolecistektomijom sve je češće primjenjivana metoda liječenja koledoholitijaze. Cilj je ovog istraživanja bio analizirati ishode laparoskopne eksploracije glavnog žučovoda u pedijatrijskoj populaciji te ih usporediti sa ishodima liječenja endoskopskom retrogradnom pankreatoduodenografijom (ERCP).

Ispitanici i metode: U razdoblju od siječnja 2000. do siječnja 2022. godine 84 djece (78,5% djevojčice) podvrgnuto je laparoskopskoj kolecistektomiji sa medijanom praćenja 11,4 (raspon 8, 14) godina. Šest je djece liječeno od koledoholitijaze kombinacijom laparoskopne kolecistektomije i ERCP-a, dok je 14 djece podvrgnuto laparoskopskoj kolecistektomiji u kombinaciji s eksploracijom glavnog žučovoda. Primarni je cilj studije bio ispitati uspješnost liječenja koledoholitijaze. Podciljevi su studije bili karakteristike kamenaca, prisutni simptomi, trajanje kirurškog zahvata i duljina trajanja bolničkog liječenja.

Rezultati: Većina su bolesnika iz obiju skupina bile djevojčice (83,5% naprama 85,7%) povišene tjelesne mase sa medijanom $27,9 \text{ kg/m}^2$ i $27,4 \text{ kg/m}^2$. Najučestaliji su simptomi u objema skupinama bili opstruktivna žutica, grčevita bol nalik na kolike, akutni pankreatitis te opstrukcija papile Vateri. Prosječni je promjer glavnog žučovoda u objema skupinama bio devet milimetara. Zahvat je uspješno izveden u svih bolesnika podvrgnutih ERCP-u. U skupini bolesnika liječenih laparoskopskom eksploracijom glavnog žučovoda ekstrakcija je kamenca Dormijevom košarom uspješno izvedena u 10 bolesnika (71,4%), dok su u preostalih četvero bolesnika (28,6%) kamenci prethodno usitnjeni laserom jer je prvotna ekstrakcija Dormijevom košarom bila nemoguća. Prosječno je trajanje laparoskopne eksploracije glavnog žučovoda bilo 79 minuta (interkvartilni raspon 68, 98 min), dok je izvođenje ERCP-a trajalo neznatno duže, 85 minuta (interkvartilni raspon 74, 105 min) ($p=0,125$). Duljina je bolničkog liječenja u bolesnika liječenih laparoskopskom eksploracijom glavnog žučovoda bila značajno kraća (2 naprama 4 dana, $p=0,011$). Nije zabilježena nijedna komplikacija laparoskopne eksploracije glavnog žučovoda, dok su u skupini bolesnika liječenih ERCP-om zabilježene dvije komplikacije (40%) pankreatitis i kolangitis ($p=0,078$).

Zaključci: Ekstrakcija kamenaca laparoskopskom eksploracijom glavnog žučovoda sigurna je i učinkovita metoda u pedijatrijskoj populaciji pri liječenju koledoholitijaze. Primjenom ove metode liječenja, koledoholitijaza i kolelitijaza mogu biti izliječene u jednom potezu bez potrebe za papilotomijom ili fluoroskopijom. Laparoskopna je eksploracija glavnog žučovoda u usporedbi s laparoskopskom kolecistektomijom i ERCP-om povezana sa kraćim trajanjem bolničkog liječenja. Učestalost je komplikacija je bila manja, ali ne i statistički značajna.

9. SUMMARY

Diploma thesis title: Laparoscopic common bile duct exploration (LCBDE) in the treatment of pediatric choledocholithiasis.

Objectives and background: Recently, incidence of a biliary tract diseases in children has been rising in pediatric population. The aim of this study was to look into the outcomes of LCBDE in pediatric patients and to compare them with the other treatment option, an endoscopic retrograde cholangiopancreatography (ERCP).

Patients and methods: In the course of January 2000 to January 2022, 84 children (78.5% female) were treated with laparoscopic cholecystectomy with a median follow-up of 11.4 (IQR 8, 14) years. First group of 6 patients was treated with a combination of laparoscopic cholecystectomy (LC) and ERCP, while the other group of 14 children underwent LCBDE for choledocholithiasis. The main end point of the study was to investigate success rate of both treatment options in the matter of complications, recurrence and reoperation rate. Additional endpoints were presenting symptoms, gallstone characteristics, duration of surgery and time of hospital stay.

Results: Nearly all of patients in both study groups were overweight females (83.5% vs. 85.7%), with a median body mass index of 27.9 kg/m² and 27.4 kg/m². The most frequent symptoms were colicky abdominal pain, obstructive jaundice, obstruction of the papilla Vateri and acute pancreatitis. The average radius of the common bile duct was 9 mm in both groups. The treatment was successfully finished in all patients in the ERCP group. On the other hand, in the LCBDE group, extraction of the gallstone with a Dormia basket was successful in ten patients (71.4%). The remaining four patients (28.6%) had their stones fragmented with a laser because extraction with a Dormia basket was unfeasible. The median duration of the LCBDE was 79 minutes (IQR 68, 98), while the median time for ERCP was 85 minutes (IQR 74, 105) ($p=0.125$). The average duration of postoperative hospital stay was notably shorter in the LCBDE group (2 vs. 4 days, $p=0.011$). The LCBDE group didn't develop any complications, while two complications (40%) occurred in the ERCP group pancreatitis and cholangitis ($p=0.078$).

Conclusions: Exploration of the common bile duct and extraction of gallstones by LCBDE is dependable and practicable method in treating choledocholithiasis in the pediatric population. By performing this procedure, a two-stage procedure is avoided so the fluoroscopy and papillotomy are left unexecuted. LCBDE is related to shorter postoperative hospital stay. The incidence of complications was relatively low but not statistically apparent.

10. ŽIVOTOPIS

OSOBNI PODATCI:

Ime i Prezime: Marko Lovrić

Datum Rođenja: 04. kolovoza 1997.

Mjesto rođenja: [REDACTED]

Državljanstvo: hrvatsko

Adresa stanovanja: [REDACTED]

e-mail: [REDACTED]

OBRAZOVANJE:

2004. – 2012. [REDACTED]

2012. – 2016. [REDACTED]

2017. – 2023. Medicinski fakultet Sveučilišta u Splitu, studijski program Medicina

ZNANJA I VJEŠTINE:

- aktivno korištenje engleskog jezika
- poznavanje talijanskog jezika
- vozačka dozvola B kategorije

AKTIVNOSTI:

2018. – 2020. - edukator na projektu „Promicanje mentalnog zdravlja mladih – Pogled u sebe“

2019. – 2023. - demonstrator pri Katedri za Medicinsku kemiju i biokemiju

2021. – 2022. - volonter pri projektu „Epidemiologija arterijske hipertenzije u Hrvatskoj“

2022. – 2023. - demonstrator pri Katedri kliničkih vještina (2022. – 2023.)

2022. – danas - član pjevačkog zbora Medicinskog fakulteta Sveučilišta u Splitu „Vox Cordis“

2022. – danas - potpredsjednik Studentskog zbora Medicinskog fakulteta Sveučilišta u Splitu

2022. – danas - član Fakultetskog vijeća Medicinskog fakulteta Sveučilišta u Splitu

11. PRILOZI

Prilog 1. Rješenje Etičkog povjerenstva KBC-a Split.



KLINIČKI BOLNIČKI CENTAR SPLIT
ETIČKO POVJERENSTVO

Klasa: 500-03/22-01/156
Ur.broj: 2181-147/01/06/M.S.-22-02

Split, 25.8.2022.

IZVOD IZ ZAPISNIKA SJEDNICE ETIČKOG POVJERENSTVA KBC SPLIT 16/2022

3.

Prof.dr.sc. Zenon Pogorelič, dr.med. iz Klinike za dječju kirurgiju KBC-a Split uputio je Etičkom povjerenstvu zamolbu za odobrenje provedbe istraživanja:

"Laparoskopska eksploracija glavnog žučovoda u liječenju koledoholitijaze u djece"

Istraživanje za potrebe diplomskog rada će se provesti u Klinici za dječju kirurgiju KBC-a Split. Suradnik u istraživanju je Marko Lovrić, student. Nakon razmatranja zamolbe, donesen je sljedeći

Zaključak

Iz priložene dokumentacije razvidno je da je Plan istraživanja usklađen s odredbama o zaštiti prava i osobnih podataka ispitanika iz Zakona o zaštiti prava pacijenata (NN169/04, 37/08) i Zakona o provedbi Opće uredbe o zaštiti podataka (NN 42/18), te odredbama Kodeksa liječničke etike i deontologije (NN55/08, 139/15) i pravilima Helsinške deklaracije WMA 1964-2013 na koje upućuje Kodeks.

Etičko povjerenstvo je suglasno i odobrava provođenje istraživanja.

ZAMJENIK PREDSJEDNIKA ETIČKOG POVJERENSTVA
KLINIČKOG BOLNIČKOG CENTRA SPLIT
IZV.PROF. DR. SC. LUBO ZNAOR