

Povezanost optičkog neuritisa i multiple skleroze u Splitsko-dalmatinskoj županiji

Jurić, Ivana

Master's thesis / Diplomski rad

2023

Degree Grantor / Ustanova koja je dodijelila akademski / stručni stupanj: **University of Split, School of Medicine / Sveučilište u Splitu, Medicinski fakultet**

Permanent link / Trajna poveznica: <https://um.nsk.hr/um:nbn:hr:171:167541>

Rights / Prava: [In copyright](#)/[Zaštićeno autorskim pravom.](#)

Download date / Datum preuzimanja: **2024-11-23**



Repository / Repozitorij:

[MEFST Repository](#)



**SVEUČILIŠTE U SPLITU
MEDICINSKI FAKULTET**

Ivana Jurić

**POVEZANOST OPTIČKOG NEURITISA I MULTIPLE SKLEROZE U
SPLITSKO-DALMATINSKOJ ŽUPANIJI**

Diplomski rad

Akadska godina:

2022./2023.

Mentor:

izv. prof. dr. sc. Veljko Rogošić

Split, srpanj 2023.

SADRŽAJ

1.	UVOD	1
1.1.	ANATOMIJA VIDNOG ŽIVCA	2
1.2.	OPTIČKI NEURITIS I MULTIPLA SKLEROZA	3
1.3.	EPIDEMIOLOGIJA	4
1.4.	KLINIČKA OBILJEŽJA OPTIČKOG NEURITISA	4
1.5.	PRIDRUŽENE BOLESTI OKA	8
1.5.1.	Uveitis	8
1.5.2.	Poremećaji pokreta oka	8
1.5.3.	Retinalni vaskulitis i retinitis	8
1.6.	PATOLOGIJA	9
1.6.1.	Patologija optičkog neuritisa	9
1.6.2.	Patologija multiple skleroze	9
1.7.	PATOGENEZA	10
1.7.1.	Povezanost virusa s multiplom sklerozom i optičkim neuritisom	10
1.7.2.	Humoralna imunost	10
1.7.3.	Celularna imunost	11
1.7.4.	Imunogenetika	11
1.7.5.	Abnormalnosti imunoregulacije	11
1.8.	DIFERENCIJALNA DIJAGNOSTIKA	12
1.9.	DIJAGNOSTIKA	13
1.9.1.	Perimetrija	13
1.9.2.	Optička koherentna tomografija	14
1.9.3.	Serologija	14
1.9.4.	Radiološke pretrage	14
1.9.5.	Pretrage cerebrospinalnog likvora	15
1.9.6.	Vidni evocirani potencijali	15
1.10.	TERAPIJA	17
1.10.1.	Terapija za optički neuritis	17
1.10.2.	Terapija multiple skleroze	18
1.11.	VIDNA PROGNOZA	18
1.12.	RAZLIKE OPTIČKOG NEURITISA U DJECE I ODRASLIH	19
1.13.	POVEZANOST OPTIČKOG NEURITISA I MULTIPLE SKLEROZE	20
2.	CILJ ISTRAŽIVANJA	22
3.	ISPITANICI I METODE	24
3.1.	ISPITANICI	25
3.2.	ETIČKA NAČELA ISTRAŽIVANJA	25
3.3.	METODE PRIKUPLJANJA I OBRADA PODATAKA	26
3.4.	STATISTIČKA ANALIZA	27
4.	REZULTATI ISTRAŽIVANJA	28
5.	RASPRAVA	32
6.	ZAKLJUČCI	36
7.	LITERATURA	38
8.	SAŽETAK	44
9.	SUMMARY	47
10.	ŽIVOTOPIS	50

ZAHVALA

Zahvaljujem svom mentoru izv. prof. dr. sc. Veljku Rogošiću na podršci i suradnji prilikom izrade ovog diplomskog rada. Pružajući mi nesebičnu pomoć, pristupačnost, strpljivost i stručnost pri svakom upitu, pomogli ste mi doći do cilja.

Zahvaljujem se doc. dr. sc. Luciji Vanjaki Rogošić za pomoć pri statističkoj obradi podataka. Zahvaljujem mojim prijateljicama i kolegama na savjetima, podršci i pomoći. Ovo putovanje ste mi uljepšali i olakšali.

Zahvaljujem mojoj obitelji na pruženoj ljubavi i podršci, bili ste moj oslonac tijekom cijelog perioda studiranja.

Ovaj rad posvećujem mojoj baki Dujki.

POPIS KRATICA

HLA - *Human Leukocyte Antigens*

MR - magnetna rezonanca

VEP - vidni evocirani potencijali

OCT - optička koherentna tomografija

MMP-2 - matrična metaloproteinaza 2

HTLV 1 - *Human T-lymphotropic virus 1*

HIV - *Human Immunodeficiency Virus*

ANA - antinuklearna protutijela

SD - standardna devijacija

RR - relativni rizik

IP - interval pouzdanosti

SE - standardna pogreška

CI - *Confidence Interval*

1. UVOD

1.1. ANATOMIJA VIDNOG ŽIVCA

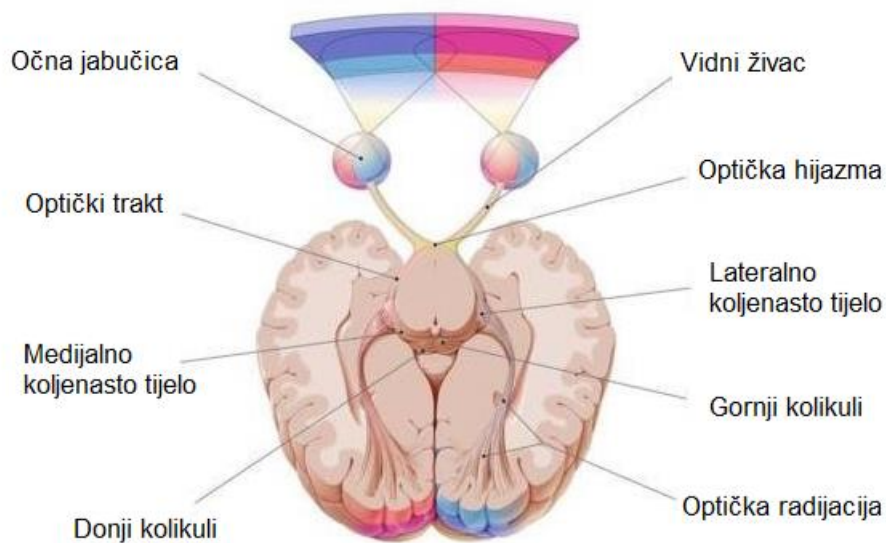
Vidni živac se sastoji od oko milijun aksona ganglijskih stanica koji se sakupljaju u slijepoj pjegi, mjestu na mrežnici bez fotoreceptorskih stranica. Mijelinska ovojnica oblaže aksone ganglijskih stanica nakon prolaska kroz bjeloočnicu (1).

Intraokularni, intraorbitalni, intrakanalikularni i intrakranijalni su četiri glavna dijela vidnog živca, dok se intraokularni dodatno dijeli na retinalni, srednji horiodalni i vanjski skleralni (2).

Na rotaciju očne jabučice najviše utječe oblik S intraorbitalnog dijela čije su granice bjeloočnica i optički kanal (2). Intraorbitalni dio prekriven je s *vaginom interni nervi optici* koja odgovara duralnoj ovojnici i *vaginom externa nervi optici* koja ima obilježja arahnoidne i pije mater. Duralna ovojnica obavija živac do tetivnog prstena koji je ishodište očnih mišića. U intraorbitalnom dijelu ulazi *arterija centralis retine* u živac, a iz živca izlazi *vena centralis retine* (1). Intrakanalikularni dio živca i očna arterija prolaze kroz optički kanal krilne kosti, *canalis nervi optici*. Nakon kanala dio aksona vidnog živca se križa tvoreći *chiasmu opticum* koja je označava početak intrakranijalnog dijela živca (1).

Aksoni koji se križaju potječu iz medijalnih dijelova retine, dok aksoni koji potječu iz lateralnih dijelova retine ostaju neukriženi (1). Nakon izlaska iz hijazme, aksoni stvaraju dva nova *tractusa* (slika 1). *Tractus opticus dexter* se sastoji od 50 % aksona iz desnog oka čije je ishodište lateralna polovina retine i 50 % aksona iz lijevog oka čije je ishodište medijalna polovina retine. *Tractus opticus sinister* se sastoji od 50 % aksona iz lijevog oka čije je ishodište lateralna polovina retine i 50 % aksona iz desnog oka čije je ishodište medijalna polovina retine (3).

U lateralnim koljenastim tijelima koji pripadaju međumozgu završavaju *tractusi*, a počinju genikulokortikalni snopovi koji prolaze *kapsulom internom* i završavaju u primarnoj moždanoj kori specifično u areji 17 koja se smjestila u *fisuri kalkarini* i okcipitalnom režnju. Areja 17 je povezana s arejom 18 i 19, sekundarnim vidnim područjima moždane kore (3).



Slika 1. Prikaz vidnog puta. Preuzeto i prilagođeno prema: Optic nerve [Internet]. Physiopedia. [citirano 2. srpnja 2023]. Dostupno na: https://www.physio-pedia.com/Optic_Nerve

1.2. OPTIČKI NEURITIS I MULTIPLA SKLEROZA

Optički neuritis je naziv za optičku neuropatiju koja može biti uzrokovana inflamacijskim, infekcijskim, demijelinirajućim bolestima ili je idiopatske etiologije. Naziv anteriorni optički neuritis se koristi ako se prikaže edem optičkog živca uz pomoć oftalmoskopa, a ukoliko se edem oftalmoskopski ne prikazuje, koristiti se naziv retrobulbarni neuritis (4).

Multipla skleroza je kronična bolest središnjeg živčanoga sustava uzrokovana upalnim i autoimunim procesima, a karakterizirana demijelinirajućim lezijama bijele tvari koje nazivamo plakovi. Progresijom bolesti dolazi do varijabilnog oštećenja aksona, a dugoročno do atrofije moždanog tkiva te difuzne neurodegeneracije (5).

1.3. EPIDEMIOLOGIJA

Pacijenti koji razvijaju optički neuritis povezan s multiplom sklerozom imaju najčešće između 15 i 45 godina. Incidencija bolesti je tri puta češća u ženskoj populaciji. Vrh krivulje pojave bolesti je oko 30. godine (6). Multipla skleroza se najčešće razvija u bijelaca na području Sjeverne Amerike, Kanade, Europe i južne Australije (7).


Nakon Drugog svjetskog rata na području Sjedinjenih Američkih država provedena je studija koja je pokazala da vojnici koji dolaze iz država koje se nalaze iznad 37° sjeverne geografske širine imaju veću učestalost razvoja multiple skleroze u odnosu na vojnike koji dolaze iz država koje se nalaze ispod 37° sjeverne geografske širine (6). Veća vjerojatnost razvoja multiple skleroze je povezana sa stanovanjem na sjevernijim geografskim širinama do 15. godine života, ali ako se osoba preselila prije 15. godine tada preuzima rizik razvoja bolesti koji vrijedi za novo mjesto (8). Na epidemiološku sliku utječe genetika populacije što dokazuje studija provedena u Mađarskoj koja prikazuje veću stopu razvoja bolesti kod mađarskih državljanina nego kod populacije Roma koji su imigrirali iz sjeverne Indije u Mađarsku (6).

1.4. KLINIČKA OBILJEŽJA OPTIČKOG NEURITISA

Nagli gubitak vida koji se razvije u nekoliko sati ili dana je glavni simptom optičkog neuritisa. Opseg oštećenja vida je individualan te može doći i do sljepoće. Optički neuritis karakterizira jaka bol koja se lokalizira iza, iznad ili uokolo oka te se pojačava pri pokretanju oka. Bol nastaje neovisno o početku slabljenja vida i javlja se kod svakog drugog bolesnika. Tipični optički neuritis je karakteriziran oštećenjima kolornog vida koje se detektira pomoću Ishiharinih pseudoizokromatskih tablica (slika 2). Kolorni vid je više oštećen od vidne oštine koja se računa Snellenov optotipom (slika 3) (4).

U istraživanju Schneck i suradnici su opazili da većina pacijenata ima kolorne defekte u crvenom-zelenom i plavo-žutom spektru, ali da je defekt izraženiji u jednom, a manje u drugom spektru i s vremenom od akutnog napadaja vrsta defekta se može mijenjati. Defekt u crveno-zelenom spektru češći je u akutnoj fazi bolesti, a šest mjeseci od prve epizode optičkog neuritisa defekt je veći u plavo-žutom spektru (9). Centralni i cekocentralni skotom su najčešći ispadi vidnog polja u pacijenata. Kod pacijenata s asimetričnim optičkim neuritisom uvijek se pojavljuje relativni aferetni pupilarni defekt (4).

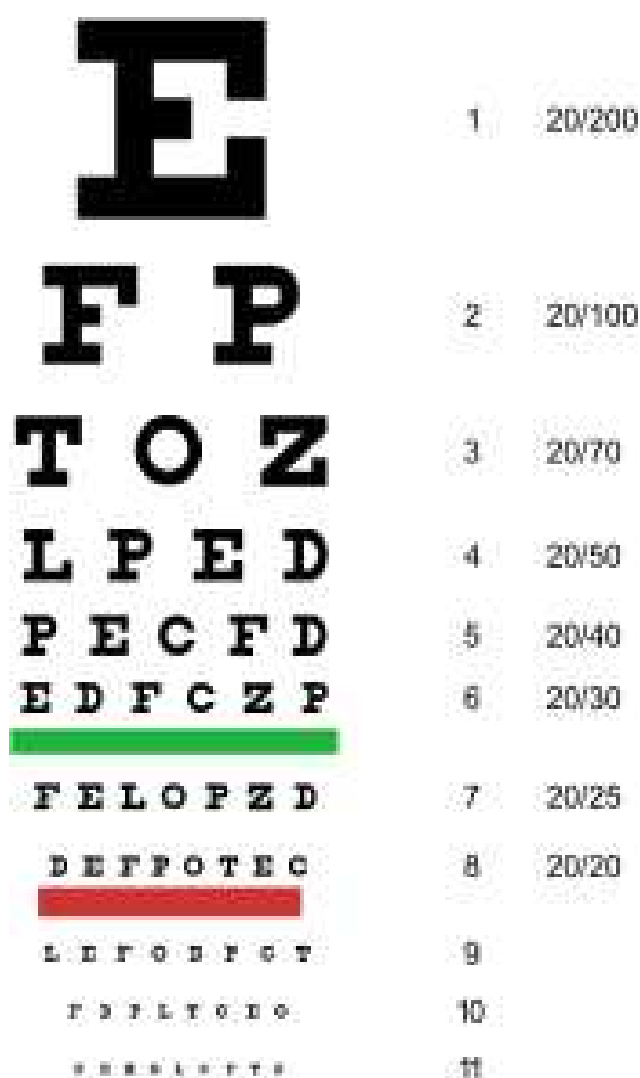
Na vrhu orbite dodir ovojnice optičkog živca zahvaćenog upalom i ovojnice očnih mišića uzrokuje bol. Fosfene su svjetlucave iskre i bljeskovi koje pacijenti vide na početku bolesti (10). Uz optički neuritis može doći do razvoja pozitivnih i negativnih simptoma multiple skleroze. U negativne simptome ubrajamo ataksiju, slabost, gubitak percepcije osjeta, spaciteti i diplopije. Paraestezijske i distezije se ubrajaju u pozitivne simptome (6).



Slika 2. Prikaz Ishiharinih pseudoizokromatskih tablica. Preuzeto i prilagođeno prema: Ishihara test [Internet]. Webeyeclinic.com. webeyeclinic.com; 2020 [citirano 2. srpnja 2023]. Dostupno na: <https://www.webeyeclinic.com/color-blind/ishihara-test>

Tipične statističke karakteristike pacijenata s akutnim optičkim neuritisom:

- U 77 % slučajaja pojavljuje se kod žena koje pri pojavi bolesti najčešće imaju 31,8 godina.
- U 92 % slučajaja pojavljuje se bol koja se u 87 % slučajaja pogoršava pokretom.
- Pri mjerenju vidne oštine 35 % pacijenata ima rezultat 20/40, 29 % ima rezultat 20/50 dok 36 % ima rezultat 20/200 i lošiji.
- Edem optičkog diska pojavljuje se u 35 % pacijenata.
- Vrste ispada vidnog polja.
- Difuzno u 48 % pacijenata.
- Centralno i cekocentralno u 8 % pacijenata.
- Arkuatno u 18 % pacijenata.
- Hemianopsije u 4 % pacijenata.
- Ostala u 22 % pacijenata.
- U 14 % pacijenata dolazi do poremećaja vidne oštine.
- U 16 % pacijenata dolazi do poremećaja kontrastne osjetljivosti.
- U 22 % pacijenata dolazi do poremećaja kolornoga vida.
- U 48 % pacijenata dolazi do ispada u vidnom polju.
- U 49 % pacijenata ima abnormalne nalaze magnetne rezonance (6).



Slika 3. Prikaz Snellenov optotip za računanje vidne oštine. Preuzeto i prilagođeno prema: Wikipedia contributors. Oštrina vida [Internet]. Wikipedia, The Free Encyclopedia. [citirano 2. srpnja 2023]. Dostupno na: <https://hr.wikipedia.org/w/index.php?ti>

Postoje dvije skupine pacijenata s akutnim optičkim neuritisom koji se razlikuju s obzirom na klinički tijek (11) :

1. Prva skupina pacijenata koja ima jednu epizodu idiopatskog optičkog neuritisa i tijekom procesa praćenja nema neuroloških manifestacija; (11)
2. Druga skupina pacijenata ima rekurentnu disfunkciju živca te im liječnici postavljaju sumnju na multiplu sklerozu, a u razdoblju praćenja mogu, ali i ne moraju razviti neurološke simptome (11).

1.5. PRIDRUŽENE BOLESTI OKA

1.5.1. Uveitis

Pacijenti s multiplom sklerozom tijekom egzerebracije bolesti razvijaju i blagi uveitis, ali bez razvoja periferne retinalne neovaskularizacije i makularnog edema. HLA-DR2 antigen povećava vjerovatnost razvoja uveitisa kod pacijentata s multiplom sklerozom (6).

1.5.2. Poremećaji pokreta oka

Polovina pacijenata s multiplom sklerozom razvije internuklearnu oftalmoplegiju koja uzrokuje diplopije i abnormalne pokrete oka. Internuklearna oftalmoplegija uzrokovana je demijelinizacijom srednjeg longitudinalnog fascikula, a to se prezentira abnormalnom adukcijom oka na ipsilateralnoj strani lezije i disociranim nistagmusom kontralateralnog oka. Nistagmus je čest poremećaj pokreta oka kod pacijenata s multiplom sklerozom, a vrste nistagmusa kod ovih pacijenata su trzajni nistagmus izazvan pogledom, njihajući i torzijski.

Kada se demijelinizira mali mozak ili moždano deblo, u kliničkom statusu pojavljuju se abnormalne sakade, nestabilnost fiksacije te poremećaji praćenja predmeta. Kod mladih pacijenata može doći do paralize očnih mišića inerviranih trećim i šestim kranijalnim živcima (6).

1.5.3. Retinalni vaskulitis i retinitis

Od 10 % do 36 % pacijenta s multiplom sklerozom razvije retinalni vaskulitis i retinitis. Pregledom fundusa prikazuju se suženja i proširenja vena, povremena retinalna krvarenja i žarišne bjelkaste lezije mrežnice koje nisu povezane s vaskulitisom. Ruckerova tijela su lezije koje nastaju proširenjem upalnom procesa na staklovini. Arteriole nisu zahvaćene upalom (6).

Ako se uz optički neuritis razvije i periflebitis veća je vjerovatnost razvoja multiple skleroze, čak će više od 50 % pacijenata u iduće 3,5 godine razviti druge simptome multiple skleroze (12). Fluoresceinska angiografija je metoda izbora za otkrivanje vaskularnim promjena u krvnim žilama retine (6).

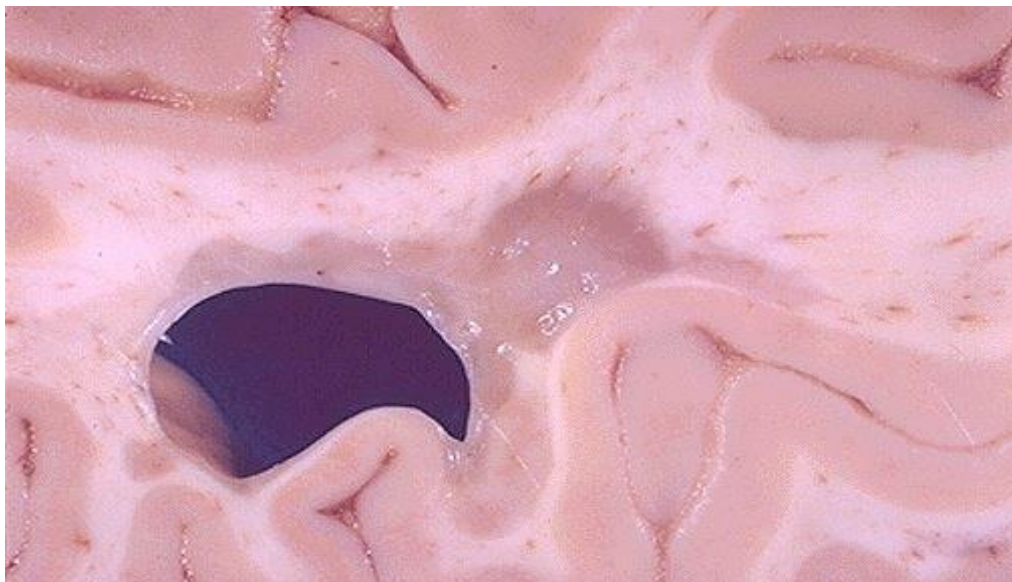
1.6. PATOLOGIJA

1.6.1. Patologija optičkog neuritisa

Demijelinizacija je glavni patološki proces, a optički neuritis je upalno i degenerativno stanje. Slab transport aksonima na prijelazu lamine kribroze uvijek se povezuje s edemom optičkoga diska. Edem prelaminarnog dijela aksona optičkog živca nastaje zbog opstrukcije aksoplazme, a klinički se očituje oteklinom optičkoga diska. Na prostoru demijelinizacije prvo dolazi do edema živčanog tkiva, a zatim se mijelinske ovojnice usitne u masne komadiće. Progresijom bolesti degeneracija živčanih vlakana se širi na proksimalne i distalne dijelove. Nakon što upala prestane, povećava se broj makrofaga ispunjenih lipidima što uzrokuje glijalnu proliferaciju (4). U optičkom živcu, plak često okružuje venulu (6).

1.6.2. Patologija multiple skleroze

Glavna patološka manifestacija multiple skleroze je primarna demijelinizacija aksona neurona iz središnjeg živčanog sustava gdje dolazi do destrukcije mijelina bez oštećenja aksona. Plak je tipična lezija za multiplu sklerozu gdje su aksoni očuvani, no u dugotrajnim lezijama može doći i do njihovog oštećenja (slika 4). Najčešća lokalizacija plaka je periventrikularni smještaj oko treće i četvrte moždane komore u 90 % slučajeva multiple skleroze. U plakovima se perivaskularno nalaze mononuklearne stanice, limfociti i monociti. Makrofazi imaju mogućnost gutanja mijelina (6).



Slika 4. Prikaz demijelinizirajuće lezije bijele tvari. Preuzeto i prilagođeno prema: Klatt EC. CNS Pathology [Internet]. Utah.edu. [citirano 2. srpnja 2023]. Dostupno na: <https://webpath.med.utah.edu/CNSHTML/CNS086.html>

U multiploj sklerozi postoji mogućnost remijelinizacije pomoću oligodendrocita, ali je ona inkompletna. Pri egzerebraciji bolesti upalne promjene se događaju i u novim, ali u starim lezijama (6).

1.7. PATOGENEZA

1.7.1. Povezanost virusa s multiplom sklerozom i optičkim neuritisom

Virusi sudjeluju u patogenezi multiple skleroze što se dokazuje laboratorijskim nalazima povišenih virusnih protutijela u serumu i likvoru. Nakon latentnog razdoblja dolazi do imunološke reakcije na virus ili na neoantigen koji nastaje ugradnjom virusne DNA u genom stanice središnjeg živčanog sustava (6).

Molekularna mimikrija je drugi mehanizam nastanka multiple skleroze u kojoj protutijela djeluju na mijelin zbog toga što je virusna sekvenca homologna mijelinskoj sekvenci. Virusna infekcija potiče ulazak limfocita u središnji živčani sustav koji sudjeluju imunološkoj reakciji. Egzerebracija bolesti često je uzrokovana virusnom infekcijom. HTLV1, HIV, ospice, zaušnjaci, herpes simplex i rubela su virusi čiji su titrovi protutijela povišeni u serumu i likvoru (6). U istraživanju Azaba i sur. prikazana je povezanost optičkog neuritisa i infekcije COVID-a gdje je uočeno da je optički neuritis kao komplikacija infekcije COVIDA-a učestaliji u žena i da je pad vidne oštine češći na lijevom oku (13).

1.7.2. Humoralna imunost

Imunopatogeneza multiple skleroze uključuje protutijela na mijelin i oligodendrocite. Protutijela na galaktocerebrozid koji je glavni glikolipid u središnjem živčanom sustavu uzrokuju demijelinizaciju optičkog živca ako se unesu lokalnom injekcijom kod životinja, dok ljudi ne dovodi do demijelinizacije. Primarna imunološka reakcija posredovana je stanicama, a humoralna je sekundarna reakcija koja je pojačava (6). Kod 90 % pacijenata elektroforezom likvora otkrivaju se oligoklonalne vrpce jer se u središnjem sustavu nalaze plazma stanice koje ih sintetiziraju (14).

1.7.3. Celularna imunost

Celularna imunost je najvažnija u patogenezi multiple skleroze. Bitnu ulogu imaju i citokinini koji potiču ekspresiju adhezijskih molekula na endotelnim stanicama i tako mijenjaju svojstva krvno moždane barijere. Makrofazi, T stanice i stanice koje predstavljaju antigen sudjeluju u nastanku bolesti (6).

1.7.4. Imunogenetika

Genetika ima bitnu ulogu u razvoju multiple skleroze što dokazuje činjenica da se češće pojavljuje u nekim obiteljima. Od 10 do 25 puta raste rizik razvoja bolesti ako je bolest prisutna kod rođaka u prvom koljenu, a rizik razvoja bolesti iznosi i do 30 % za jednojajčane blizance. Kod dizigotnih blizanaca nema većeg rizika razvoja bolesti nego kod ne blizanačkih braće i sestara. Haplotipovi DR 15, DQ 6, Dw 2 su učestaliji u bijelaca koji žive u Skandinaviji te koji su razvili multiplu sklerozu (6).

Multipla skleroza se nasljeđuju poligenetski. Istraživanja na životinja pokazuju da više antigena uzrokuje imunološku reakciju kod ljudi (6). HLA lokusi na kromosomu 6 koji su povezani s razvojem bolesti su DR 2, A3, B7 i DQ 1 (14). U istraživanju Liutkevičienė i suradnika otkriveno je da alel T na genu matrične metaloproteinaze 2 (MMP-2) povezan s smanjenom vjerojatnošću razvoja optičkog neuritisa (15).

1.7.5. Abnormalnosti imunoregulacije

Jedan od glavnih poremećaja imunoregulacije je nedostatak supresivne aktivnosti krvnih stanica u pacijenata s multiplom sklerozom što je istaknuto u egzacerbaciji bolesti. Interferoni α i β imaju pozitivan učinak na imunoregulaciju. Danas postoji terapijska mogućnost ispravljanja poremećene imunoregulacije kod pacijenata kod kojih postoje protutijela na pomoćne T stanice (6).

1.8. DIFERENCIJALNA DIJAGNOSTIKA

Optički neuritis mogu uzrokovati mnogobrojne bolesti, no najčešći uzrok je demijelinizacija (6). S obzirom na etiologiju, ovo su vrste optičkog neuritisa: hereditarna, ishemijska, demijelinizirajuća, inflamatorna, toksična i kompresivna (16).

Optički neuritis može biti jedan od simptoma ovih bolesti:

- Guillain-Barre sindrom;
- Peptička ulkusna bolest;
- Creutzfeldt-Jakobova bolest;
- Sinusitis;
- Neuromyelitis optica;
- Encephalitis periaxialis diffusa (10).

Rijetki slučajevi bolesti koje mogu uzrokovati istu kliničku sliku su: sistemski eritematozni lupus, sarkoidoza, sifilis, virusni i postvirusni sindromi te mnoge autoimune bolesti. Vaskulitisi kojima pripada sistemski eritematozni lupus i nodozni poliarteritis se mogu klinički prezentirati optičkim neuritisom koji ima karakteristike optičkog neuritisa uzrokovanog demijelinizacijom. Kod sistemskog eritematoznog lupusa 1 % pacijenta ima optički neuritis. Pozitivna antinuklearna protutijela (ANA) i progresivni gubitak vida koji prolazi na kortikosteroidnu terapiju su obilježja autoimunog optičkog neuritisa (6).

Od 1 do 3 tjedna nakon virusne infekcije postoji mogućnost razvoja optičkog neuritisa. Virusi koji uzrokuju optički neuritis su: mumps, rubeola, rubela, infektivna mononukleoza, enterovirusi, varicela-zoster virus. Parainfekcijski optički neuritis se češće pojavljuje u djece te je bilateralan. Ako postoji edem optičkoga diska, često dolazi do razvoja neuroretinitisa. Oporavak vida je odličan bez ikakve terapije (6).

1.9. DIJAGNOSTIKA

Ispitivanje anamneze, kolornog vida, reakcije zjenice na svjetlost, bulbomotorike i vidne oštine su osnovne ambulantne pretrage kod optičkog neuritisa (4). U dijagnosticiranju se koristi infracrvena pupilografija koja ispituje latentno razdoblje svjetlosnog refleksa zjenice zbog toga što postoji produženi latentni period refleksa zjenice (10). U istraživanju Trobea i suradnika Pelli-Robsonova kontrastna osjetljivost se pokazala izrazito praktična i osjetljiva metoda prikaza vidne disfunkcije kod optičkog neuritisa (17).

1.9.1. Perimetrija

Perimetrija je dijagnostička metoda koja detektira ispade u vidnom polju pomoću uređaja koji se zove perimetar. Pretraga je neinvazivna, a bitna je za otkrivanje bolesti koje utječu na funkciju periferne mrežnice i nervnih puteva, praćenju učinka prepisane terapije i u diferencijalnoj dijagnostici mnogih bolesti. Test konfrontacije je brza neprecizna tehnika pomoću koje se otkrivaju defekti vidnog polja. Izvodi se na način da pacijent i liječnik sjede jedan nasuprot drugome na udaljenosti od 1 metar. Pacijent zatvori jedno oko, a drugim okom promatra liječnikovo lice i obavještava liječnika kada vidi njegovu ruku, dok liječnik pomiče ruku s periferije pacijentovog polja prema sredini pokušavajući otkriti mjesto defekta vidnog polja. Defekti vidnog polja danas se otkrivaju uz pomoć perimetra. Postoje tri vrste perimetra: manualni, kvantitativni svjetlosni perimetar koji može biti kinetički ili statički i automatski. Razlika statičke i kinetičke perimetrije je u točki ispitivanja koja se miče u kinetičkoj perimetriji dok je nepokretna u statičkoj perimetriji. Kod automatske perimetrije ispitivanje vidnog polja se provodi uz pomoć kompjutorske tehnologije. Ispad vidnog polja koji je malen i u obliku luka nastaje zbog lezije koja pogađa segmente optičkog živca, dok zbog lezije aksisa optičkog živca nastaju centrocikalni skotomi (18). Kod akutnog optičkog neuritisa najčešći su difuzni, arkuatni, centralni i cekocentralni skotomi (6).

1.9.2. Optička koherentna tomografija

Optička koherentna tomografija (OCT) je metoda koja omogućuje in vivo i beskontaktno skeniranje mrežnice te daje slike presjeka mrežnice s mikrometarskom rezolucijom. Prednosti ove metode pri dijagnosticiranju oftalmoloških i neuroloških bolesti su neinvazivnost i objektivnost. Točnost pri dijagnosticiranju edema i atrofije optičkog živca omogućuje nam mjerenje slojeva živčanih vlakana mrežnice. Uz pomoć ove metode mogu se otkriti rana oštećenja aksona koja bitno utječu na vizualni ishod. Korisna je i kod dijagnosticiranja kompresivnih bolesti optičkog živca te u diferencijalnoj dijagnostici makularne bolesti i optičkog neuritisa (19).

Optička koherentna tomografija (OCT) je metoda s kojom mjerimo debljinu sloja živčanih vlakana retine (RNFL). Brojne studije su otkrile bitno smanjenje debljine RNFL-a kod pacijenata s optičkim neuritisom što korelira s defektom u vidnoj oštrini, vidnom polju, kolornom vidom i osjetljivosti na kontrast. Patološki nalaz OCT-a korelira s vrijednostima amplituda kod vidnih evociranih potencijala (VEP), ali ne i latencijama. Smatra se da će OCT imati važnu ulogu u dijagnosticiranju optičkog neuritisa zbog mogućnosti procjene atrofije vidnoga živca (20).

1.9.3. Serologija

Serološka ispitivanja nisu korisna pri dijagnosticiranju optičkog neuritisa. Pozitivna antinuklearna protutijela dobro ne koreliraju s razvojem bolesti vezivnog tkiva te pomoću njim ne može predvidjeti odgovor na kortikosteroidnu terapiju kod optičkog neuritisa (6). Pacijenti koji imaju nisku razinu protutijela MOG-IgG razvijaju autoimunu upalnu demijelinizaciju i kortikosteroidna terapija ne reducira količinu protutijela u serumu (21).

1.9.4. Radiološke pretrage

Kompjutorizirana tomografija često se ne koristi pri dijagnosticiranju optičkog neuritisa zbog ograničene dijagnostičke vrijednosti. MR mozga je zlatni standard u dijagnosticiranju jer snažan prediktor za razvoj multiple skleroze te pomaže pri donošenju odluka o liječenju (4). Od 48 % do 70 % pacijenata s optičkim neuritisom ima lezije na MR mozga. MR vidnog živca je pretraga koja se ne radi rutinski, ali prikazuje područje upale i potvrđuje kliničku dijagnozu (6).

1.9.5. Pretrage cerebrospinalnog likvora

Abnormalne nalaze cerebrospinalnog likvora koji su karakteristični za multiplu sklerozu, imaju i pacijenti s izoliranim optičkim neuritisom, ali u manjoj prevalenciji (6).

Karakteristični nalazi cerebrospinalnog likvora su:

- pleocitoza - više od 5 stanica u mm³ likvora detektira se od 32 % do 60 % slučajaja;
- oligoklonalne vrpce od 24 % do 46 % slučajaja;
- povišena koncentracija imunoglobulina G od 16 % do 36 % slučajaja;
- povišena koncentracija ukupnih proteina od 24 % do 29 % slučajaja (6).

1.9.6. Vidni evocirani potencijali

VEP prikazuje reakciju vidnog sustava od mrežnice do moždane kore odnosno mjeri vrijeme potrebno vizualnom podražaju od oka do okcipitalnog korteksa. Na kvalitetu osvijetljenosti mrežnice utječu mioza, mrena, ptoza i abnormalnosti refrakcije. Mali uzorci poput kockica i rešetki stimuliraju detektore prostorne frekvencije i kontrasta u mrežnici i vidnoj kori mozga (22).

VEP se koristi u dijagnostici optičkog neuritisa kada se procjenjuje vodljivost vidnog živca. Kod akutnog optičkog neuritisa pokazuje abnormalne rezultate u 100 % slučajeva, no oporavkom vidne funkcije ostaju abnormalni rezultati. VEP prvenstveno služi za dokazivanje disfunkcije vidnog živca, a ne za dijagnosticiranje optičkog neuritisa (6).

Ako se u VEP-u pronađe abnormalna latencija postoji velika mogućnost detekcije deficita kolornoga vida. Promjene nalaza VEP-a ne koreliraju dobro s promjenama kliničke slike optičkog neuritisa. Poznato je da pri postavljanju dijagnoze multiple skleroze MR mozga ima veću dijagnostičku važnost od VEP-a (22).

Indikacije za pretrage VEP-a su gubitak vida, dvoslike, zamagljen vid, pojava bljeskova u vidnom polju, deficit kolornog vida i slabost očiju i udova. Postupak pretraga se izvodi tako da pacijent sjedi i gleda u monitor (slika 5). Pretraga je bezbolna i nema štetnih nuspojava. Savjetuje se oprati kosu večer prije pretrage i ne koristiti preparate za kosu koji utječu na kvalitetu pretrage, dobro se naspavati, izbjegavati lijekove koji uzrokuju pospanost, u slučaju da pacijent ima dioptriju treba ponijeti naočale i obavijestiti liječnika da ima dijagnozu katarakte i glaukoma. Epilepsija nije kontraindikacija za test, a u slučaju slabovidnosti pacijenta koristi se uzorak šahovnice. Abnormalni rezultati VEP-a mogu biti uzrokovani: optičkom neuropatijom

koja može biti uzrokovana ishemijom, deficitom u prehrani i toksinima, tumorima i lezijama koje komprimiraju vidni živac, glaukomom (23).



Slika 5. Prikaz izvođenja VEPa. Preuzeto i prilagođeno prema: The Aga Khan University. Evoked potentials [Internet]. Aku.edu. [citirano 2. srpnja 2023]. Dostupno na: <https://hospitals.aku.edu/pakistan/Health-Services/diagnostic-services/neurophysiology-services/Pages/evoked-potentials.aspx>

1.10. TERAPIJA

1.10.1. Terapija za optički neuritis

U liječenju optičkog neuritisa najvažnija je terapija kortikosteroidima (6). Jedno kliničko multicentrično ispitivanje istraživalo je odgovor na liječenje kortikosteroidima. U istraživanju su sudjelovali pacijenti od 18 do 46 godina koji su prezentirali s akutnim jednostranim optičkim neuritisom koji traje najduže osam dana, a pacijenti nisu smjeli imati sistemsku bolest koja bi uzrokovala optički neuritis. Pacijenti s dijagnozom multiple skleroze bili su uključeni u istraživanje. Prijašnja epizoda optičkog neuritisa i prijašnje liječenje kortikosteroidima optičkog neuritisa ili multiple skleroze su kriteriji za isključivanje pacijenata iz istraživanja. Pacijenti su bili podijeljeni u dvije skupine prema načinu terapije, a učinak terapije se procijenjivao uspoređujući s oralnim placebo. Prva skupina pacijenata je dobivala metilprednizolon 250 mg intravenskim načinom primjene svakih 6 sati tijekom 3 dana, a zatim prednizon 1mg/kg/dan oralnim načinom primjene tijekom 11 dana. Druga skupina je dobivala prednizon 1mg/kg/dan oralnim načinom primjene tijekom 14 dana (6).

Uspoređujući s efektom placeba, skupina pacijenata koja je primala intravenski kortikosteroide imala je brži oporavak vida, ali nakon šest mjeseci učinak nije bio toliko značajan. Pacijenti čija je vidna oštrina bila 0,1 i lošija imaju najviše benefita nakon intravenske terapije nakon šest mjeseci. Korištenje oralnog prednizona nije pokazalo prednosti nad placebo te su pacijenti iz ove skupine imali nove epizode optičkog neuritisa na istom i drugom oku. Istraživanje je pokazalo da kod akutnog optičkog neuritisa najbolja terapija su intravenski kortikosteroidi pogotovo u slučajevima teškog gubitka vida. Intravenski kortikosteroidi imaju veći učinak u akutnoj fazi nego nakon šest mjeseci (6).

Intravenska primjena kortikosteroida povoljno utječe na oporavak vidnog polja i smanjuje razvoj klinički manifestne multiple skleroze u prve dvije godine nakon liječenja dok se učinci terapije tri godine nakon liječenja smanjuju (4). U istraživanju koje su proveli Beck i sur. dokazana je učinkovitost liječenja intravenskim metilprednizolonom primijenjenim u dozi od 1 gram dnevno tijekom tri dana na oporavak vidne funkcije. Ovaj način liječenja optičkog neuritisa naziva se pulsna terapija (24).

U slučaju infekcije koja je uzrokovala optički neuritis, potrebno je liječiti s obzirom na infektivnu etiologiju. U slučaju toksične upale vidnoga živca treba pronaći izvor toksina i

prestati s upotrebom toksičnog sredstva. Ako je metabolički poremećaj uzrokovao optički neuritis, potrebno je pacijentu dati vitamin B i C (10). Kortikosteroidi djeluju protuupalno te tako poboljšavaju funkciju mikrocirkulacije i smanjuju edem (25).

U istraživanju Raftopoulosa i sur. dokazana je neuroprotektivna uloga fenitoina u liječenju pacijenata s akutnim optičkim neuritisom. Pacijenti koji su liječeni fenitoinom imali su 30 % manje gubitka RNFL-a u donosu na pacijente koji su primali placebo (26). Istraživanje koje su proveli Matti i suradnici pokazuju važnost informiranja pacijenata o mogućnostima i ishodima liječenja. Prije edukacije 14% pacijenata je željelo samo oralnu terapiju kortikosteroidima, a nakon edukacije 4 % pacijenata je ostalo pri istoj odluci. Nakon edukacije 92 % pacijenata je pristalo na kombinaciju liječenjem intravenskim i oralnim kortikosteroidima (27).

1.10.2. Terapija multiple skleroze

Multipla skleroza je bolest obilježena egzacerbacijama, remisija i dugotrajnom progresijom. Liječenje multiple skleroze se temelji na smanjivanju broja egzacerbacija i zaustavljanju progresije bolesti. Egzacerbacije i progresiju bolesti najbolje je liječiti visokim dozama metilprednizolona. Ostale terapijske mogućnosti su plazmafereza, hiperbarična oksigenacija i imunosupresivni lijekovi poput ciklofosfamida, antagonisti kalcija, manitol, aciklovir, oralni fosfati. Kortikosteroidi moduliraju imunološku funkciju na način da smanjuju broj T limfocita, inhibiraju oslobađanje upalnih medijatora iz makrofaga i limfocita i smanjuju proizvodnju protutijela u likvoru. Pacijenti s patološkim nalazom MR imaju najveću korist od kortikosteroidne terapije (28).

1.11. VIDNA PROGNOZA

Vidna prognoza kod pacijenata s optičkim neuritisom je dobra, no s vremenom postoji mogućnost nove epizode na ipsilateralnom i kontralateralnom oku (4). Do oporavka vidne funkcije najčešće dolazi tjedan dana nakon akutnog optičkog neuritisa. Kolorni vid, kontrastna osjetljivost i stereopsija su vidni parametri koji mogu imati trajne defekte. U kliničkom statusu pacijenta nakon akutne epizode optičkog neuritisa pronalazi se relativni aferentni defekt zjenice te optički disk može imati znakove bljedila. Prognoze su bolje kod pacijenata koji su se liječili kortikosteroidima jer se kod njih smanjuje vjerovatnost nove epizode optičkog neuritisa (6).

1.12. RAZLIKE OPTIČKOG NEURITISA U DJECE I ODRASLIH

Optički neuritis je češći u odrasloj nego u dječjoj dobi. Pacijenti se najčešće javljaju u uznapređovalom stadiju bolesti i pri zahvaćenosti upalom oba oka. Bolest se najčešće pojavljuje u sedmoj godini života i učestalija je u djevojčica. U 90 % pacijenata se pronalazi edem papile vidnog živca. Infektivne bolesti kao su ospice, hripavac, mononukleoza i mnoge druge najčešće uzrokuju optički neuritis u djece. Dva glavna simptoma u manje djece su: ataktičan hod i ne razlikovanje dana i noći. Ako se bolest prepozna i liječi na vrijeme, može doći do potpunog oporavka vidnog živca. Multipla skleroza kao uzrok optičkog neuritisa je rijetka bolest u dječjoj dobi (10).

Glavna razlike optičkog neuritisa između djece i odraslih:

1. Vrijeme pojave u djece je između 3. i 16. godine dok je u odraslih između 18. i 50. godine;
2. Etiološki uzroci optičkog neuritisa u djece su meningoencefalitisi, virusne infekcije i imunizacija, dok kod odraslih etiološki uzroci su virusi, autoimune bolesti i demijelinizacija;
3. Kod djece optički neuritis najčešće zahvaća oba oka, dok je kod odraslih učestaliji jednostrani optički neuritis;
4. Vidna oštrina kod djece je 0,1 ili manje, dok kod odraslih je 0,8 do pomanjkanja osjeta svjetla;
5. Edem papile je prisutan u 80 % djece, a kod odraslih je prisutan u 30 % - 40 % slučajeva;
6. Udružene promjene kod djece su grčevi, rinoreja, vrućica, mučnina, glavobolja, neurološke smetnje i disfunkcija cerebeluma, a kod odraslih su bljesak svjetla, retrobulbarne smetnje te se sve promjene pojačavaju pokretom oka;
7. Kod djece se multipla skleroza razvija u manje od 20 % slučajeva, dok kod odraslih se razvije u 40 % - 80 % slučajeva (10).

1.13. POVEZANOST OPTIČKOG NEURITISA I MULTIPLE SKLEROZE

Od 22 % do 36 % pacijenata s multiplom sklerozom razvije simptomatski akutni optički neuritis, dok dio pacijenata razvija asimptomatski progresivni optički neuritis. Perivenozna zadebljanja retinalnih venula koje se vide oftalmoskopom su karakteristični za optički neuritis uzrokovan multiplom sklerozom. U venskom krvotoku retine dolazi do akumulacije virusa zbog sporijeg protoka krvi te tada dolazi do interakcije T stanica sa stanicama endotela. Edem optičkog diska ne povećava rizik nastanka optičkog neuritisa kod multiple skleroze (28).

Rizični čimbenici koji povećavaju vjerojatnost razvoja multiple skleroze kod pacijenata s akutnim optičkim neuritisom:

1. Mlađa životna dob povećava rizik razvoja multiple skleroze kod pacijenata s akutnim optičkim neuritisom;
2. Ženski spol povećava rizik razvoja multiple skleroze kod pacijenata s akutnim optičkim neuritisom;
3. Bol ne povećava rizik razvoja multiple skleroze kod pacijenata s akutnim optičkim neuritisom;
4. Bilateralno zahvaćanje vidnog živca ne povećava rizik progresije kod pacijenata s multiplom sklerozom;
5. Rekurentni optički neuritis izrazito povećava rizik razvoja multiple skleroze kod pacijenata s akutnim optičkim neuritisom jer su egzacerbacije i remisije glavna obilježja bolesti;
6. Pacijenti koji su razvili akutni optički neuritis između travanja i lipnja imaju dva puta veći rizik razvoja multiple skleroze;
7. Pacijenti koji su razvili akutni optički neuritis u Japanu imaju manju vjerojatnost razvoja multiple skleroze nego pacijenti u zapadnim zemljama (28).

Istraživanje koje su proveli Rizzo i Lessell pokazalo je da 58 % pacijenata razvije multiplu sklerozu u razdoblju od 15 godina nakon prve epizode optičkog neuritisa. Istraživanje je pokazalo da 74 % žena i 34 % muškaraca razvije multiplu sklerozu u razdoblju od 15 godina nakon prve epizode optičkog neuritisa. Istražili su da se simptomi multiple skleroze najčešće pojavljuju nakon 7,8 godina od prve epizode optičkog neuritisa i da je rizik razvoja multiple skleroze veći što se optički neuritis ranije razvije. Broj rekurentnih epizoda optičkog neuritisa nije povećao rizik razvoja multiple skleroze, dok haplotip HLA DR2 je povećao rizik razvoja multiple skleroze (29). U svojim istraživanjima Miller je pokazao da pacijenti s optičkim neuritisom i demijelinizacijskim lezijama na MR mozga imaju veću vjerojatnost da će razviti

multiplu sklerozu (30).

Istraživanje Sandberg-Wolheim i sur. pokazalo je da patološki nalaz cerebrospinalog likvora povećava vjerojatnost razvoja multiple skleroze kod pacijenata s prvom epizodom optičkog neuritisa (31). Stendahl-Brodin i Link u svom istraživanju su pokazali da pacijenti s izoliranim optičkim neuritisom i nalazom oligoklonalnih vrpca u cerebrospinalom likvoru imaju veću vjerojatnost razvoja multiple skleroze (32).

2. CILJ ISTRAŽIVANJA

Cilj ovog retrospektivnog istraživanja je odrediti učestalost akutnog monosimptomatskog optičkog neuritisa i ispitati povezanost akutne epizode monosimptomatskog optičkog neuritisa i razvoja multiple skleroze. U istraživanje su uključeni ispitanici koji su liječeni na odjelu Klinike za očne bolesti i Klinike za neurologiju Kliničkog bolničkog centra Split te koji borave na području Splitsko-dalmatinske županije te su hospitalizirani u vremenskom razdoblju od 2012. do 2022. godine.

Hipoteze istraživanja su:

- Postoji povezanost između pojavnosti optičkog neuritisa i spola ispitanika.
- Učestalost optičkog neuritisa je povezana s godišnjim dobom.
- Očekivana je razlika u učestalosti unilateralnog i bilateralnog optičkog neuritisa.
- Očekivana je povezanost između akutnog monosimptomatskog optičkog neuritisa i multiple skleroze.
- Očekivana je razlika u riziku razvoja multiple skleroze nakon monosimptomatskog optičkog neuritisa s obzirom na spol ispitanika.
- Postoji povezanost između vremenskog razdoblja koje prolazi od monosimptomatskog optičkog neuritisa i rizika razvoja multiple skleroze.

3. ISPITANICI I METODE

3.1. ISPITANICI

Istraživanje se provelo na uzorku od 87 ispitanika koji su se prezentirali akutnim monosimptomaskim optičkim neuritisom te su hospitalizirani i liječeni na odjelu Klinike za očne bolesti i Klinike za neurologiju Kliničkog bolničkog centra Split u razdoblju od 2012. do 2022. godine.

Kriteriji uključivanja ispitanika u istraživanje su:

- Simptomi optičkog neuritisa.
- Pogoršanje i ne mogućnost korekcije vidne oštine u trajanju od 8 dana i kraće.
- Životna dob između 18 i 46 godina, oba spola.
- Bez dijagnoze optičkog neuritisa u povijesti bolesti.
- Bez znakova atrofije optičkog živca kod zahvaćenog oka pri pregledu oftalmoskopom.
- Ispadi u vidnom polju.
- Poremećaj kolornog vida.
- Relativni aferentni defekt zjenice.

Kriteriji isključivanja ispitanika u istraživanje su:

- Optički neuritis poznate etiologije.
- U anamnezi optički neuritis drugoga oka koji je liječen kortikosteroidima.
- Dijagnoza sistemske bolesti.
- Bolesti retine i intraokularna bolesti koje daju slične simptome kao optički neuritis.
- Dijagnozom multiple skleroze (Poserovi kriteriji pomoću kojih dijagnosticiramo multiplu sklerozu: klinički dokazana multipla skleroza zbog dva napada i klinički dokazane dvije odvojene lezije ili dva napada i klinički dokaz jedne lezije i paraklinički dokaz druge odvojene lezije ili pacijenti s klinički vjerojatnom multiplom sklerozom ili pacijenti s klinički vjerojatnom multiplom sklerozom zbog laboratorijskih nalaza).

3.2. ETIČKA NAČELA ISTRAŽIVANJA

U ovom istraživanju retrospektivno analizirani podaci ispitanika su u skladu sa Zakonom o zaštiti prava pacijenata (NN 169/04, 37/08), Zakonom o provedbi Opće uredbe o zaštiti podataka (NN 42/18), odredbama Kodeksa liječničke etike i deontologije (NN 55/08,

139/15) i pravilima Helsinške deklaracije WMA (1964. - 2013.). Etičko povjerenstvo Kliničkog bolničkog centra u Splitu odobrilo je provedbu istraživanja, a rješenje je podbrojem 2181-147/01/06/M.S.-22-02.

3.3. METODE PRIKUPLJANJA I OBRADA PODATAKA

Podaci za istraživanje su retrogradno prikupljeni iz medicinske dokumentacije ispitanika koji se prezentirali akutnim monosimptomatskim optičkim neuritisom te su hospitalizirani i liječeni na odjelu Klinike za očne bolesti i Klinike za neurologiju Kliničkog bolničkog centra Split u razdoblju od 2012. do 2022. godine. U medicinskoj dokumentaciji svakog ispitanika analizirani su podaci o simptomima akutnog monosimptomatskog optičkog neuritis te su postali glavni kriterij pri uključivanja ispitanika u istraživanje. Podacima o prijemu u bolnicu nisu bili kriteriji za uključivanje ispitanika u istraživanje.

Kliničkom pregledu oftalmologa koji je uključivao pregled vidne oštine, ispitivanje kolornoga vida i ispitivanje vidnog polja uz pomoć Goldmannovog perimetra bili su podvrgnuti svi ispitanici tijekom hospitalizacije. Svim ispitanicima je također učinjen standardni neurološki pregled i pretraga VEP-a tijekom hospitalizacije.

Pacijenti su liječeni oralnim prednizonom koji se dozirao 1 miligram po kilogramu tjelesne mase, retrobulbarno primijenjenim deksametazonom te su bili podvrgnuti liječenju s visokim dozama intravenskog metilprednizolona za koje se smatra da su postigle smanjenje stope razvoja multiple skleroze, ali kratkoročno. Zdrastvene promjene ispitanika kasnije su se pratile uzimanjem detaljne anamneze i fizikalnim pregledom. Ispitanici su bili podvrgnuti oftalmološkom i neurološkom pregledu 3. i 12. mjeseca nakon hospitalizacije, a zatim jedanput godišnje.

Ako bi tijekom razdoblja praćenja ispitanik razvio simptome multiple skleroze i ako bi nalaz MR mozga pokazao nove lezije tada bi smatrali da je došlo do razvoja multiple skleroze. Glavne karakteristike demijelinizirajućih lezija su veličina gdje su lezije veće od 3 mm velike, a manje od 3 mm male, mjesto lezije koje može biti periventrikularno ili neperiventrikularno i oblik koji može biti ovalni ili neovalni. Ispitanici su bili obaviješteni da pojavu novih simptoma ili pogoršanje već postojećih simptoma moraju prijaviti.

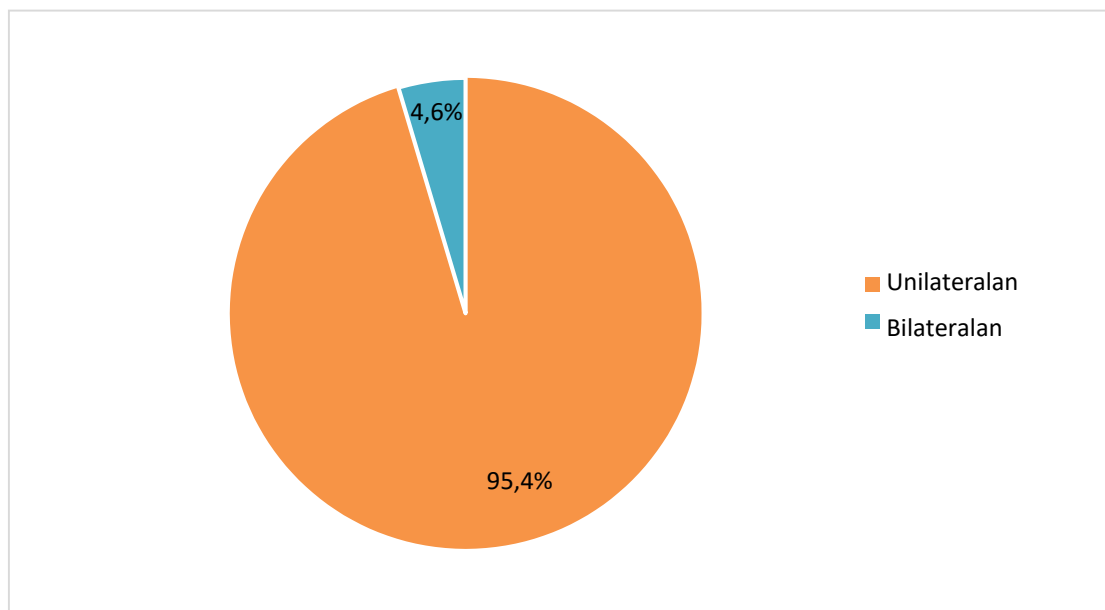
Tijekom istraživanje četiri ispitanika su izgubljena zbog promjene prebivališta ili zbog odbijanja daljnjih kontrolnih pregleda oftalmologa i neurologa. Ispitanici su se pratili od 64 do 132 mjeseca, prosječno 108 mjeseci. Invalidnost se rangirala prema Kurzke proširenoj skali statusa invaliditeta (33).

3.4. STATISTIČKA ANALIZA

U ovom istraživanju koristile su se informacije o stanovništvu Splitsko-dalmatinske županije iz popisa stanovništva Republike Hrvatske koje se provelo 2021. godine, kada je u Splitsko-dalmatinskoj županiji živjelo 425 412 stanovnika. U paket Microsoft Office za obradu teksta se unijela sva medicinska dokumentacija ispitanika. Statistica za Windows 6.0, StatSoft.Inc. Tulsa, SAD je računalni statistički program u kojemu smo pomoću funkcija hi-kvadrat testa i deskriptivne statistike analizirali podatke u istraživanju. Uz pomoć Microsofta Word i Microsofta Excel su se izradili grafički prikazi statističkih vrijednosti. Rezultati su interpretirani na razini značajnosti $p < 0,05$. U istraživanju su se analizirali relativni rizik (RR) i incidencija čiji su intervali pouzdanosti na 95 % razini pouzdanosti. Kaplanov-Meierovom metodom se računalo razdoblje bez progresije u multiplu sklerozu odnosno vremenski period od akutnog monosimptomskog optičkog neuritisa do dijagnosticiranja multiple skleroze. Pomoću log-rank test su se uspoređivale varijable koje su imale prognostičku vrijednost. Pomoću „Europske Standardne Populacije“ stope incidencije su se standardizirale prema dobnj i spolnoj distribuciji.

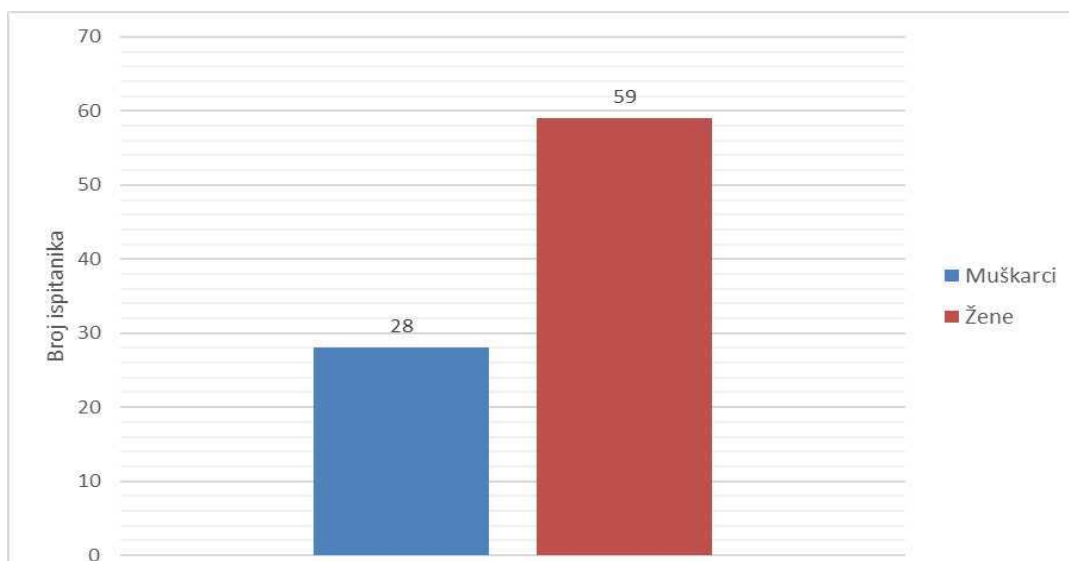
4. REZULTATI

U Kliničkom bolničkom centru Split u vremenskom razdoblju od 2012. do 2022. godine dijagnosticirano je 87 slučajeva akutnog monosimptomatskog optičkog neuritisa. U 83 (95,4 %) ispitanika optički neuritis je bio unilateralan, dok je u ostalih 4 (4,6 %) ispitanika bio bilateralan (Slika 6).



Slika 6. Zastupljenost unilateralnog i bilateralnog akutnog monosimptomatskog optičkog neuritisa među ispitanicima

Od 87 ispitanika 59 (67,8 %) ispitanika su bile žene, a 28 (32,2 %) ispitanika su bili muškarci (Slika 7).



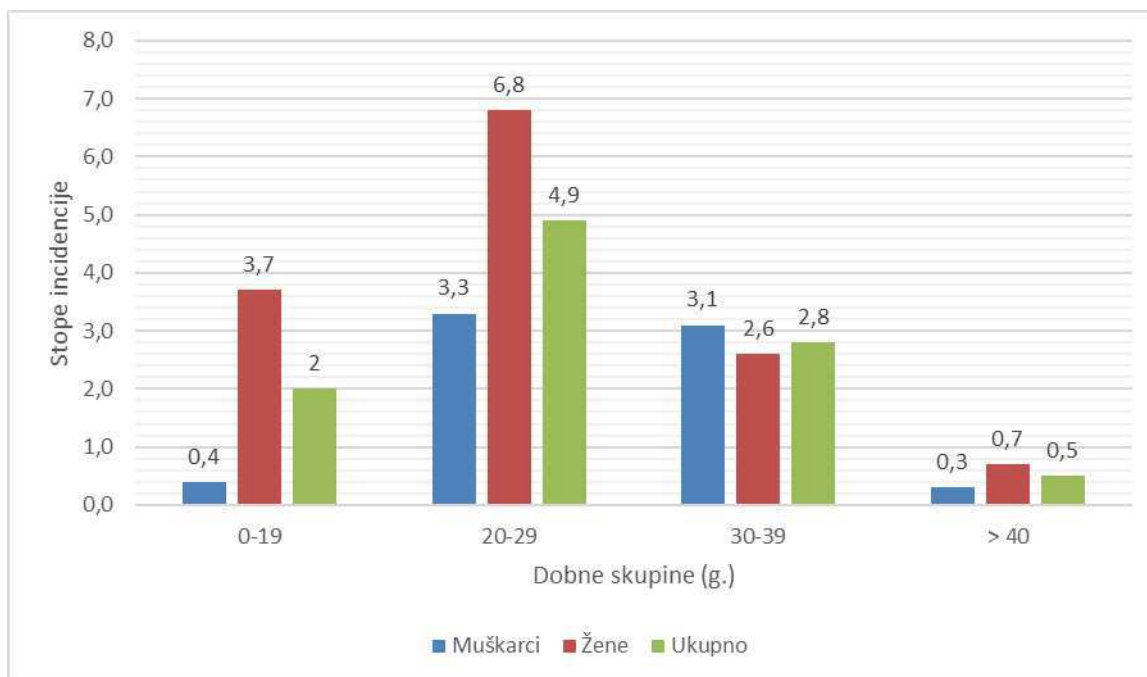
Slika 7. Zastupljenost spolova među ispitanicima

Prosječna dob pri dijagnosticiranju optičkog neuritisa u žena je bila 25,9 godina (SD 11,3), a u muškaraca 29,9 godina (SD 9,2). Godišnja stopa incidencije je bila 1,9 na 100 000 (95 % IP, 0,4 – 3,5) stanovnika.

Godišnja stopa incidencije za muškarce je bila 1,2 (95 % IP, 0 – 2,9) slučaja na 100 000 stanovnika. Godišnja stopa incidencije za žene je bila 2,5 (95 % IP, 0,1- 4,9) slučaja na 100 000 stanovnika. Korespondirajuća dobno prilagođena incidencija je bila 1,3 slučaja na 100 000 stanovnika godišnje, 0,8 za muški spol i 1,8 za ženski spol.

Veća stopa godišnje incidencije pojave bolesti kod žena nije značajno veća u odnosu na stopu godišnje incidencije pojave bolesti kod muškaraca. Izračunati relativni rizik za ženski spol bio je 1,4 (95 % IP, 0,4 - 6,6), što je statistički značajno. Najveća stopa incidencije pojave bolesti u oba spola je u skupini ispitanika čija je životna dob između 20 i 29 godina, a njena vrijednost iznosi 4,9 (95 % IP, 0 - 11,4). Relativni rizik (RR) razvoja bolesti u skupini ispitanika čija je životna dob između 20 i 29 godina bio je 2,5 (95 % IP, 1,4 - 4,3) puta veći u odnosu na skupinu ispitanika čija je životna dob između 0 i 19 godina.

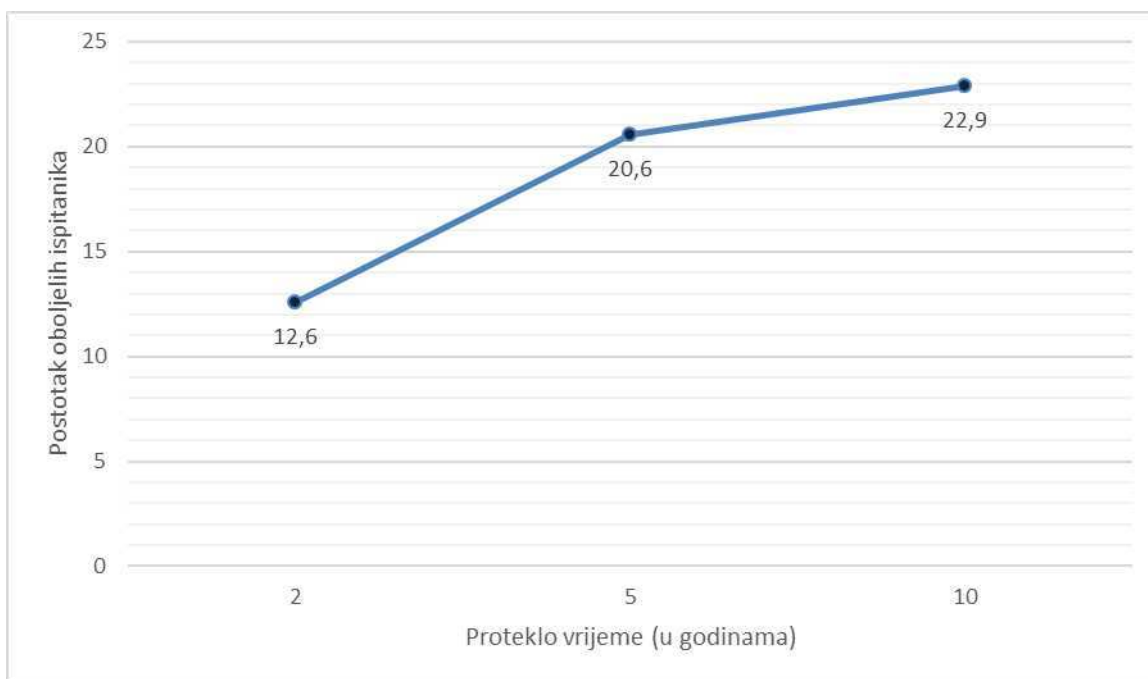
Na Slici 8. su prikazane stope učestalosti akutnog monosimptomatskog optičkog neuritisa prema dobnoj i spolnoj strukturi.



Slika 8. Stope učestalosti akutnog monosimptomatskog optičkog neuritisa prema dobnoj i spolnoj strukturi

Medijan vidne oštine, koja se mjerila pri prijemu u bolnicu, bio je 0,09 (raspon, 0,01 - 1,0). Medijan vidne oštine, koja se mjerila 6 mjeseci od akutnog monosimptomaskog neuritisa, bio je 0,8 (raspon, 0,1 - 1,0).

Na incidenciju akutnog monosimptomatskog optičkog neuritisa, godišnja doba značajno ne utječu ($\chi = 6,81$, $p = 0,080$). Mjeseci su podijeljeni u četiri godišnja doba: proljeće (ožujak, travanj, svibanj), ljeto (lipanj, srpanj, kolovoz), jesen (rujan, listopad, studeni) i zima (prosinac, siječanj, veljača). Od 87 ispitanika, 20 ispitanika (22,9 %) je razvilo multiplu sklerozu. Pomoću metode Kaplan-Meier procijenila se cijela populacija kojoj je dijagnosticiran akutni monosimptomatski optički neuritis. Medijan vremenskog razdoblja do dijagnosticiranja multiple skleroze kod ispitanika je 25 (SE 8) mjeseci, (95 % IP, 9 – 41). Multipla skleroza se razvila u 12,6 % ispitanika s monosimptomatskim optičkim neuritisom nakon 2 godine, u 20,6 % ispitanika nakon vremenskog razdoblja od 5 godina i u 22,9 % ispitanika nakon jednog desetljeća (Slika 9). Optički neuritis neznatno češće progredira u multiplu sklerozu kod ženskog spola ($\chi^2 = 0,72$, $p = 0,3$).



Slika 9. Prikaz postotka ispitanika oboljelih od multiple skleroze nakon 2, 5 i 10 godina

5. RASPRAVA

Brojna istraživanja su proučavala povezanost optičkog neuritisa i multiple skleroze. Istraživanja se razlikuju po dijagnostičkim kriterijima za optički neuritis i multiplu sklerozu te duljini trajanja istraživanja što znatno utječe na procjenu rizika razvoja multiple skleroze.

Istraživanje koje se provelo u ovom diplomskom radu pokazalo je da rizik razvoja multiple skleroze nakon 5 godina od epizode akutnog monosimptomatskog optičkog neuritisa iznosi 20,6 %. Jedno istraživanje objavljeno u časopisu *Neurology* 1997. godine je pokazalo da petogodišnje razdoblje od epizode akutnog optičkog neuritisa nosi rizik razvoja multiple skleroze od 30 % (34). Istraživanje koje se provelo u ovom diplomskom radu pokazalo je da rizik razvoja multiple skleroze nakon 10 godina od epizode akutnog monosimptomatskog optičkog neuritisa iznosi 22,9 %. U istraživanju koje je proveo Kurtzkea, rizik razvoja multiple skleroze nakon 10 godina je iznosio od 10 % do 64 % (35). Istraživanja Becka i sur. je pokazalo da desetogodišnje razdoblje od epizode akutnog optičkog neuritisa nosi rizik razvoja multiple skleroze od 38 % (36).

U većine ispitanika vidni parametri kao što su vidna oštrina, vidno polje i kontrastna osjetljivost su uredni nakon 10 godina od epizode akutnog optičkog neuritisa (36). Akutni optički neuritis neznatno je učestaliji u žena prema istraživanju provedenom u ovom diplomskom radu, dok je istraživanje Choya i sur. provedeno u Hong Kongu pokazalo da je izrazito učestaliji kod žena. U njegovom desetogodišnjem retrospektivnom istraživanju od 38 ispitanika, 26 ispitanika je bilo ženskog spola (37). Medijan vremenskog razdoblja do dijagnosticiranja multiple skleroze kod ispitanika je 25 mjeseci prema podacima iz istraživanja. Istraživanje objavljeno u časopisu *Neurology* 1997. godine pokazalo je da veliki dio ispitanika razvije simptome multiple skleroze unutar 5 godina od epizode akutnog optičkog neuritisa (34). Broj ispitanika s područja Splitsko-dalmatinske županije koji su razvili simptome multiple skleroze nakon 5 ili 10 godina od epizode akutnog optičkog neuritisa manji je od broja ispitanika mnogih drugih provedenih studija što može biti uzrokovano malim uzorkom ispitanika te nedostatkom pretrage MR-a tijekom kontrolnih pregleda koji bi otkrio lezije u asimptomatskih ispitanika.

U ovom istraživanju se pratila povezanost akutne epizode optičkog neuritisa, razvoja multiple skleroze i duljina vremena u kojoj se progresija odvija, no veliki broj istraživanja proučava snažnu povezanost lezija na MR-u pri dijagnosticiranju akutnog optičkog neuritisa i razvoj multiple skleroze. Postoji bitna povezanost lezija na MR-u mozga i visokog rizika razvoja multiple skleroze, no Beckovo istraživanje je utvrdilo da čak 40 % ispitanika s lezijama na MR-u mozga ne razvije multiplu sklerozu. Dok kod ispitanika bez lezija na MR-u za prognozu razvoja multiple skleroze koriste rezultati demografskih istraživanja poput istraživanja provedenog u ovom diplomskom radu. Na ishod istraživanja je utjecao kriterij isključivanja u kojem su svi ispitanici s dijagnozom multiple skleroze pri dijagnosticiranju akutnog optičkog neuritisa bili isključeni iz istraživanja jer poznato da ispitanici kojima je dijagnosticirana multipla skleroza imaju učestalije recidive optičkog neuritisa (36). Istraživanje se provelo na relativno malom uzorku ispitanika što može uzrokovati rezultate koji su u statistici nemaju veće značenje.

Godišnja incidencija optičkog neuritisa na 100 000 stanovnika s području Spitsko dalmatinske županije je iznosila 1,9 prema rezultatima ovog istraživanja, godišnja incidencija optičkog neuritisa na 100 000 stanovnika s područja Vaasa u Finskoj iznosila je 2,5. Uspoređujući rezultate ovog istraživanja s istraživanjem provedenim u Finskoj može se zaključiti bitan utjecaj geografske širine na incidenciju optičkog neuritisa. Prosječna dob ispitanika kojem je dijagnosticiran akutni optički neuritis u ovom istraživanju je iznosila je 25,9 godina, dok je prosječna dob kod ispitanika u Finskoj iznosila 30 godina (38). U ovom istraživanju omjer muškaraca i žena iznosio je 1,6 dok u istraživanju provedenom u Finskoj u kojoj je incidencija multiple skleroze visoka, omjer žena i muškaraca iznosio je 1,7. Pregledom brojnih istraživanja i razmatrajući rezultate ovog istraživanja bitno je zapaziti da relativni rizik razvoja multiple skleroze je stastički značajno viši za ženski spol (39). Unatoč značajnom relativnom riziku, istraživanje Becka i suradnika je otkrilo da kod većine ispitanika koji razviju multiplu sklerozu nakon epizode akutnog optičkog neuritisa, u prvih deset godina će imati benigni tijek razvoja bolesti (40). Dio ispitanika u ovom istraživanju je liječen intravenskim metilprednizolonom, prema istraživanju Wilhelma primjena intravenskog metilprednizolona ubrzava oporavak vidnog živca, ali ne smanjuje progresiju optičkog neuritisa u multiplu sklerozu (41).

Rizik razvoja multiple skleroze nakon epizode akutnog optičkog neuritisa prema istraživanju provedenom u ovom diplomskom radu je umjeren. Limitacije istraživanja provedenog u ovom diplomskom radu su: mali uzorak ispitanika, kratko vrijeme praćenja

ispitanika i nedostatak pretrage MR-a tijekom kontrolnih pregleda ispitanika.

U literaturi se često multipla skleroza naziva bolest s tisuću lica, a vrlo često „prvo lice“ s kojom se manifestira je optički neuritis koji uzrokuje depresiju, anksioznost, somatizaciju i socijalnu izolaciju kod pacijenata prema istraživanju Ebadije i sur. (42). Psihološki stres koji nastaje zbog gubitka vida može dodatno pogoršati simptome, ali stres može uzrokovati bolesti poput glaukoma i optičkog neuritisa te tako nastaje začarani krug. Mehanizam nastanka bolesti temelji se na hormonu kortizolu koji se otpušta za vrijeme stresnih situacija, poremećenoj vaskularnoj regulaciji i povišenom simpatičkom tonusu. Psihoterapija, meditacije i potpora liječnika mogu smanjiti progresiju bolesti (43). Studija Rodrigueza i sur. pokazuje da je čak u 60 % ispitanika došlo do progresije u multiplu sklerozu u razdoblju od 40 godina od akutnog optičkog neuritisa što pokazuje psihološku težinu s kojom se nose ispitanici s dijagnozom akutnog optičkog neuritisa (44). Studija Tao i sur. pokazuje bitan učinak okoliša na bolest odnosno pozitivan protektivni učinak niže geografske širine i ultraljubičastog zračenja na razvoj i progresiju multiple skleroze što se može iskoristiti pri savjetovanju ispitanika (45). Medijan vremena preživljavanja koji se računao od epizode akutnog optičkog neuritisa kod muškog spola je 30 godina, dok ženskog spola je 40 godina. Stopa smrtnosti kod ispitanika s dijagnozom optičkog neuritisa je veća kod muškog spola (46). Porast prevalencije i incidencije optičkog neuritisa u novije vrijeme je uzrokovan većom svijesti pacijenata i liječnika o demijelinizirajućim bolestima i boljim dijagnostičkim metodama što će s nadom u budućnost rezultirati boljim terapijskim metodama (47).

6. ZAKLJUČCI

Zaključci istraživanja:

1. Optički neuritis pojavljuje se ranije u žena nego u muškaraca;
2. Učestalost optičkog neuritisa ne ovisi o godišnjem dobu;
3. Češći je unilateralni od bilateralnog optičkog neuritisa;
4. Vidna oština se značajno popravi 6 mjeseci od akutnog monosimptomskog optičkog neuritisa;
5. Najviše ispitanika je razvilo akutni monosimptomatski optički neuritis između 20 i 29 godine života;
6. Najveći dio ispitanika (22,9 %) razvije multiplu sklerozu 10 godina nakon akutnog monosimptomskog optičkog neuritisa;
7. Rizik razvoja multiple skleroze je neznatno veći kod ženskih ispitanica nakon epizode akutnog monosimptomskog optičkog neuritisa;
8. Rizik razvoja multiple skleroze poslije epizode akutnog optičkog neuritisa prema istraživanju provedenom u ovom diplomskom radu je umjeren.

7. LITERATURA

1. Krmpotić-Nemanić J, Marušić A. Osjetni organi. U: Krmpotić-Nemanić J, Marušić A, urednici. Anatomija čovjeka. Drugo korigirano izdanje. Zagreb: Medicinska naklada; 2007. str. 536-7.
2. Cerovski B. Neurooftalmologija. U: Cerovski B, Ćurković T, Dorn V, Katušić D, Kordić R, Pokupec R, Popović Suić S, Stiglmayer N, Šikić J, urednici. Oftalmologija. Zagreb: 1000 primjeraka; 2003. str. 139-40.
3. Krmpotić-Nemanić J, Marušić A. Osjetni organi. U: Krmpotić-Nemanić J, Marušić A, urednici. Anatomija čovjeka. Drugo korigirano izdanje. Zagreb: Medicinska naklada; 2007. str. 469-70.
4. Cerovski B. Neurooftalmologija. U: Cerovski B, Ćurković T, Dorn V, Katušić D, Kordić R, Pokupec R, Popović Suić S, Stiglmayer N, Šikić J, urednici. Oftalmologija. Zagreb: 1000 primjeraka; 2003. str. 142-3.
5. Höftberger R, Lassmann H. Inflammatory demyelinating diseases of the central nervous system. *Handb Clin Neurol.* 2018;145:263-8.
6. Sergott RC, Beck RW, Lisak RP, Arnold AC. Multiple Sclerosis. U: Pepose JS, Holland GN, Wilhelmus KR, urednici. *Ocular infection & immunity.* St.Louis: Mosby-Year Book; 1996. str. 694-714.
7. Kurtzke JF. Further consideration on the geographic distribution of multiple sclerosis. *Acta Neurol Scand.* 1967;43:283-97.
8. Kurtzke JF, Dean G, Botha DP. A method for estimating the age at immigration of white immigrants to South Africa, with an example of its importance. *S Afr Med J.* 1970;44:663-9.
9. Schneck ME, Haegerstrom-Portnoy G. Color vision defect type and spatial vision in the optic neuritis treatment trial. *Invest Ophthalmol Vis Sci.* 1997;38:2278-89.
10. Čupak K, Zergollern-Čupak LJ. Vidni živac. U: Čupak K, Zergollern-Čupak LJ, urednici. *Pedijatrijska oftalmologija.* Zagreb: Nakladni zavod Globus; 1997. str. 283-5.

11. Čupak K, Gabrić N, Cerovski B i sur. Oftalmologija. 2. poboljšano izdanje. Zagreb: Nakladni zavod Globus; 2004. 856 str.
12. Lightman S, McDonald WI, Bird AC i sur. Retinal venous sheathing in optic neuritis: its significance for the pathogenesis of multiple sclerosis. *Brain*. 1987;110:405-14.
13. Azab MA, Hasaneen SF, Hanifa H, Azzam AY. Optic neuritis post-COVID-19 infection. A case report with meta-analysis. *Interdiscip Neurosurg*. 2021;26:101320.
14. Harry J, Misson GP. *Clinical Ophthalmic Pathology*. Oxford, England: Butterworth-Heinemann; 2001. str. 299-301.
15. Liutkevičienė R, Vilkevičiūtė A, Banevičius M, Miežytė R, Kriaučiūnienė L. Association of MMP-2 (-1306 C/T) gene polymorphism with predisposition to optic neuritis and optic neuritis together with multiple sclerosis. *Medicina (Kaunas)*. 2018;54:29.
16. Čupak K, Gabrić N, Cerovski B i sur. Oftalmologija. 2. poboljšano izdanje. Zagreb: Nakladni zavod Globus; 2004. 853 str
17. Trobe JD, Beck RW, Moke PS, Cleary PA. Contrast sensitivity and other vision tests in the optic neuritis treatment trial. *Am J Ophthalmol*. 1996;121:547-53.
18. Šikić J. Pregled oka. U: Cerovski B, Ćurković T, Dorn V, Katušić D, Kordić R, Pokupec R, Popović Suić S, Stiglmayer N, Šikić J, urednici. *Oftalmologija*. Zagreb: 1000 primjeraka; 2003. str. 16-9.
19. Iorga RE, Moraru A, Ozturk MR, Costin D. The role of Optical Coherence Tomography in optic neuropathies. *Rom J Ophthalmol*. 2018;62:3-14
20. Kallenbach K, Frederiksen J. Optical coherence tomography in optic neuritis and multiple sclerosis: a review. *Eur J Neurol*. 2007;14:841-9.
21. Li T, Zhou J, Yan X, Duan R, Zhu X. Optic neuritis of MOG-IgG-associated autoimmune disorders: a case report. *BMC Ophthalmol*. 2021;21:24.
22. Čupak K, Gabrić N, Cerovski B i sur. Oftalmologija. 2. poboljšano izdanje. Zagreb: Nakladni zavod Globus; 2004. str. 224-5.

23. Sydney North Neurology and Neurophysiology. Visual evoked potential (VEP) [Internet]. Sydney: Sydney North Neurology and Neurophysiology; 2021 [citirano 24. veljače 2023.]. Dostupno na: <https://sydneynorthneurology.com.au/visual-evoked-potential-vep/>
24. Beck RW, Cleary PA, Anderson MM Jr, Keltner JL, Shults WT, Kaufman DI i sur. A randomized, controlled trial of corticosteroids in the treatment of acute optic neuritis. The Optic Neuritis Study Group. *N Engl J Med.* 1992;326:581–8.
25. Čupak K, Gabrić N, Cerovski B i sur. *Oftalmologija. 2. poboljšano izdanje.* Zagreb: Nakladni zavod Globus; 2004. 519 str.
26. Raftopoulos R, Hickman SJ, Toosy A, Sharrack B, Mallik S, Paling D i sur. Phenytoin for neuroprotection in patients with acute optic neuritis: a randomised, placebo-controlled, phase 2 trial. *Lancet Neurol.* 2016;15:259–69.
27. Matti AI, Keane MC, McCarl H, Klaer P, Chen CS. Patients' knowledge and perception on optic neuritis management before and after an information session. *BMC Ophthalmol.* 2010;10:7.
28. Čupak K, Gabrić N, Cerovski B i sur. *Oftalmologija. 2. poboljšano izdanje.* Zagreb: Nakladni zavod Globus; 2004. str. 855-57.
29. Rizzo JF 3rd, Lessell S. Risk of developing multiple sclerosis after uncomplicated optic neuritis: a long-term prospective study. *Neurology.* 1988;38:185–90.
30. Miller DH, Ormerod IE, McDonald WI, MacManus DG, Kendall BE, Kingsley DP, et al. The early risk of multiple sclerosis after optic neuritis. *J Neurol Neurosurg Psychiatry.* 1988;51:1569–71.
31. Sandberg-Wollheim M, Bynke H, Cronqvist S, Holtås S, Platz P, Ryder LP. A long-term prospective study of optic neuritis: evaluation of risk factors: Optic Neuritis and MS. *Ann Neurol.* 1990;27:386–93.
32. Stendahl-Brodin L, Link H. Optic neuritis: oligoclonal bands increase the risk of multiple sclerosis. *Acta Neurol Scand.* 1983;67:301–4.
33. Ross RT. Kurtzke scale. *Neurology.* 1993;43:1447.

34. Optic Neuritis Study Group. The 5-year risk of MS after optic neuritis. Experience of the optic neuritis treatment trial: Experience of the Optic Neuritis Treatment Trial. *Neurology*. 1997;49:1404–13.
35. Kurtzke JF. Optic neuritis or multiple sclerosis. *Arch Neurol*. 1985;42:704–10.
36. Beck RW, Trobe JD, Moke PS, Gal RL, Xing D, Bhatti MT i sur. High- and low-risk profiles for the development of multiple sclerosis within 10 years after optic neuritis: experience of the optic neuritis treatment trial: Experience of the optic neuritis treatment trial. *Arch Ophthalmol*. 2003;121:944–9.
37. Choy BNK, Ng ALK, Lai JSM. Clinical characteristics of optic neuritis in Hong Kong population: 10-year review. *Int Ophthalmol*. 2018;38:557–64.
38. Wikström J. The epidemiology of optic neuritis in Finland. *Acta Neurol Scand*. 1975;52:196–206.
39. Kinnunen E. The incidence of optic neuritis and its prognosis for multiple sclerosis. *Acta Neurol Scand*. 1983;68:371–7.
40. Beck RW, Smith CH, Gal RL, Xing D, Bhatti MT, Brodsky MC i sur. Neurologic impairment 10 years after optic neuritis. *Arch Neurol*. 2004;61:1386–9.
41. Wilhelm H, Schabet M. The diagnosis and treatment of optic neuritis. *Dtsch Arztebl Int*. 2015;112:616–26.
42. Ebadi Z, Saeedi R, Hashemi SN, Gheini MR, Sahraian MA, Naser Moghadasi A. Evaluation of types of psychological disorders in patients with neuromyelitis optica spectrum disorder (NMOSD). *Mult Scler Relat Disord*. 2020;42:102128.
43. Sabel BA, Wang J, Cárdenas-Morales L, Faiq M, Heim C. Mental stress as consequence and cause of vision loss: the dawn of psychosomatic ophthalmology for preventive and personalized medicine. *EPMA J*. 2018;9:133–60.
44. Rodriguez M, Siva A, Cross SA, O'Brien PC, Kurland LT. Optic neuritis: a population-based study in Olmsted County, Minnesota. *Neurology*. 1995;45:244–50.
45. Tao C, Simpson S Jr, van der Mei I, Blizzard L, Havrdova E, Horakova D i sur. Higher latitude is significantly associated with an earlier age of disease onset in multiple sclerosis. *J Neurol Neurosurg Psychiatry*. 2016;87:1343–9.

46. Sørensen TL, Frederiksen JL, Brønnum-Hansen H, Petersen HC. Optic neuritis as onset manifestation of multiple sclerosis: a nationwide, long-term survey. *Neurology*. 1999;53:473–8.
47. Martínez-Lapiscina EH, Fraga-Pumar E, Pastor X, Gómez M, Conesa A, Lozano-Rubí R i sur. Is the incidence of optic neuritis rising? Evidence from an epidemiological study in Barcelona (Spain), 2008-2012. *J Neurol*. 2014;261:759–67.

8. SAŽETAK

Cilj istraživanja: Cilj ovog retrospektivnog istraživanja je odrediti učestalost akutnog monosimptomatskog optičkog neuritisa i ispitati povezanost akutne epizode monosimptomatskog optičkog neuritis i razvoja multiple skleroze.

Materijali i metode: Podaci za istraživanje su retrogradno prikupljeni iz medicinske dokumentacije ispitanika. Ispitanici sa simptomima akutnog monosimptomatskog optičkog neuritisa i abnormalnostima u oftalmološkom pregledu su bili uključeni u istraživanje, a ispitanici s dijagnozom multiple skleroze, prethodno liječenim optičkim neuritisom i drugim intraokularnim bolestima su bili isključeni iz istraživanja. 87 ispitanika je bilo podvrgnuto pregledu oftalmologa i neurologa i pretrazi VEP-a tijekom hospitalizacije. Zdravstvene promjene u ispitanika kasnije su se pratile oftalmološkim i neurološkim pregledom. Ako bi tijekom razdoblja praćenja ispitanik razvio simptome multiple skleroze i ako bi nalaz MR mozga pokazao nove lezije tada bi smatrali da je došlo do razvoja multiple skleroze.

Rezultati: Od 87 ispitanika 59 (67,8 %) ispitanika su bile žene, a 28 (32,2 %) ispitanika su bili muškarci. Prosječna dob pri dijagnosticiranju optičkog neuritisa kod žena je bila 25,9 godina (SD 11,3), a kod muškaraca 29,9 godina (SD 9,2). Godišnja stopa incidencije je bila 1,9 na 100 000 (95 % IP, 0,4 – 3,5) stanovnika. Godišnja stopa incidencije za muškarce je bila 1,2 (95% IP, 0 – 2,9) slučaja na 100 000 stanovnika. Godišnja stopa incidencije za žene je bila 2,5 (95% IP, 0,1 – 4,9) slučaja na 100 000 stanovnika. Izračunati relativni rizik za ženski spol bio je 1,4 (95 % IP, 0,4 - 6,6), što je statistički značajno. Najveća stopa incidencije pojave bolesti u oba spola je u skupini ispitanika čija je životna dob između 20 i 29 godina, a njena vrijednost iznosi 4,9 (95 % IP, 0 - 11,4). Na incidenciju akutnog monosimptomatskog optičkog neuritisa, godišnja doba značajno ne utječu ($\chi = 6,81$, $p = 0,080$). Od 87 ispitanika, 20 ispitanika (22,9 %) je razvilo multiplu sklerozu. Medijan vremenskog razdoblja do dijagnosticiranja multiple skleroze kod ispitanika je 25 (SE 8) mjeseci, (95 % IP, 9 - 41). Multipla skleroza se razvila kod 12,6 % ispitanika s monosimptomatskim optičkim neuritisom nakon 2 godine, kod 20,6 % ispitanika nakon vremenskog razdoblja od 5 godina i kod 22,9 % ispitanika nakon jednog desetljeća. Optički neuritis neznatno češće progredira u multiplu sklerozu kod ženskog spola ($\chi^2 = 0,72$, $p = 0,3$).

Zaključak: Rizik razvoja multiple skleroze poslije epizode akutnog optičkog neuritisa prema istraživanju provedenom u ovom diplomskom radu je umjeren. Optički neuritis je relativno često „uvertira“ multiple skleroze zbog toga je potrebno poboljšati psihološku potporu pacijentima i istraživati nove terapijske metode liječenja.

9. SUMMARY

Diploma thesis title: Connection between optic neuritis and multiple sclerosis in the Split-Dalmatia County

Objectives: The aim of this retrospective study is to determine the incidence of acute monosymptomatic optic neuritis and to examine the association between an acute episode of monosymptomatic optic neuritis and the development of multiple sclerosis.

Materials and methods: Data for the research were collected retrogradely from the medical records of the patients. Patients with symptoms of acute monosymptomatic optic neuritis aged between 18 and 46 and abnormalities in the ophthalmological examination were included in the study and patients with a diagnosis of multiple sclerosis, previous optic neuritis treated with corticosteroids and other intraocular diseases were excluded from the study. 87 patients were examined by ophthalmologists and neurologists and examined by VEP during hospitalization. A complete ophthalmological examination included visual acuity examination, color vision examination and visual field examination assessed with the help of Goldmann's perimeter. The patient's health condition was later followed up by an ophthalmological and neurological examination. If the patient developed symptoms of multiple sclerosis during the follow-up period and if the MR examination detected new lesions, then it would be considered that the patient had a diagnosis of multiple sclerosis.

Results: Out of 87 patients, 59 (67,8 %) patients were women and 28 (32,2 %) patients were men. The average age at diagnosis of optic neuritis in women was 25,9 years (SD 11,3) and in men 29,9 years (SD 9,2). The annual incidence rate was 1,9 per 100 000 (95 % CI, 0,4 – 3,5) population. The annual incidence rate for men was 1,2 (95 % CI, 0 – 2,9) cases per 100 000 population. The annual incidence rate for women was 2,5 (95 % CI, 0,1 – 4,9) cases per 100 000 population. The calculated relative risk for women was 1,4 (95 % CI, 0,4 – 6,6), which was statistically significant. The highest incidence rate of the occurrence of the disease in both sexes is in the group of patients whose age was between 20 and 29 years and the value was 4,9 (95 % CI, 0 – 11,4). Seasons did not significantly affect the incidence of acute monosymptomatic optic neuritis ($\chi = 6,81$, $p = 0,080$). Out of 87 patients, 20 patients (22,9 %) developed multiple sclerosis. The median time to diagnosis of multiple sclerosis in patient was 25 (SE 8) months, (95 % CI, 9 - 41). Multiple sclerosis developed in 12,6 % of patients with monosymptomatic optic neuritis after 2 years, in 20,6 % of patients after a time period of 5 years, and in 22,9 % of patients after a decade. Optic neuritis progressed slightly more often to multiple sclerosis in

women ($\chi^2 = 0,72$, $p = 0,3$).

Conclusion: The risk of developing multiple sclerosis after an episode of acute optic neuritis according to the research conducted in this graduation thesis is moderate. Optic neuritis is relatively often the "overture" of multiple sclerosis which is reason why it is necessary to improve psychological support for patients and research new therapeutic methods of treatment.

10. ŽIVOTOPIS

OSOBNI PODACI:

Ime i prezime: Ivana Jurić

Datum rođenja: [REDACTED]

Mjesto rođenja: [REDACTED]

E-mail adresa: [REDACTED]

OBRAZOVANJE:

[REDACTED]

JEZICI:

[REDACTED]

VJEŠTINE I AKTIVNOSTI:

[REDACTED]