

Patološke promjene oralne sluznice u osoba koje su se odazvale na pregled u svrhu ranog otkrivanja oralnog karcinoma

Josipović, Karla

Master's thesis / Diplomski rad

2023

Degree Grantor / Ustanova koja je dodijelila akademski / stručni stupanj: **University of Split, School of Medicine / Sveučilište u Splitu, Medicinski fakultet**

Permanent link / Trajna poveznica: <https://um.nsk.hr/um:nbn:hr:171:342165>

Rights / Prava: [In copyright](#)/[Zaštićeno autorskim pravom.](#)

Download date / Datum preuzimanja: **2025-02-19**



Repository / Repozitorij:

[MEFST Repository](#)



SVEUČILIŠTE U SPLITU
MEDICINSKI FAKULTET

Karla Josipović

**PATOLOŠKE PROMJENE ORALNE SLUZNICE U OSOBA KOJE SU SE
ODAZVALE NA PREGLED U SVRHU RANOG OTKRIVANJA ORALNOG
KARCINOMA**

Diplomski rad

Akadska godina:

2022./2023.

Mentor:

izv. prof. dr. sc. Livia Cigić, dr. med. dent.

Split, srpanj 2023.

SADRŽAJ

1. UVOD	1
1.1. Oralne prekanceroze	2
1.1.1. Leukoplakija	2
1.1.2. Eritroplakija	3
1.1.3. Oralni lichen planus	3
1.1.4. Aktinički heilitis.....	4
1.1.5. Kandidijalna leukoplakija	5
1.2. Oralni karcinom.....	6
2. CILJ ISTRAŽIVANJA	7
2.1. Hipoteze.....	8
3. MATERIJALI I METODE	9
3.1. Ispitanici	10
3.2. Postupci	10
3.3. Statistička obrada podataka	11
4. REZULTATI.....	12
4.1. Spol i dob ispitanika	13
4.2. Patološke promjene na oralnoj sluznici	14
4.3. Navike ispitanika	16
5. RASPRAVA.....	18
6. ZAKLJUČCI.....	22
7. POPIS CITIRANE LITERATURE.....	24
8. SAŽETAK.....	26
9. SUMMARY	28
10. ŽIVOTOPIS	30

Veliko hvala mojoj mentorici izv. prof. dr. sc. Liviji Cigić, dr. med. dent. na pomoći, strpljenju i korisnim savjetima prilikom izrade ovog diplomskog rada.

Od srca hvala svim mojim prijateljima koji su sa mnom dijelili smijeh i suze tijekom ovih šest godina.

Posebno hvala mom Anti, mojoj najvećoj podršci.

Na kraju, najveće hvala mojoj obitelji na bezuvjetnoj ljubavi, potpori i razumijevanju, bez vas ovo ne bi bilo moguće.

1. UVOD

1.1. Oralne prekanceroze

Prema Svjetskoj zdravstvenoj organizaciji (SZO) oralne prekancerozne lezije su definirane kao morfološki promijenjeno tkivo u kojem se kancerizacija pojavljuje s mnogo većom vjerojatnošću nego u naizgled nepromijenjenoj sluznici kontralateralne strane (1). Oralne prekancerozne lezije su prema patohistološkim obilježjima klasificirane na one sa slabom, umjerenom i jakom epitelnom displazijom. Oralne prekancerozne lezije su: leukoplakija, ertiroplakija, kandidijalna leukoplakija, oralni lihen planus i aktinički heilitis (1).

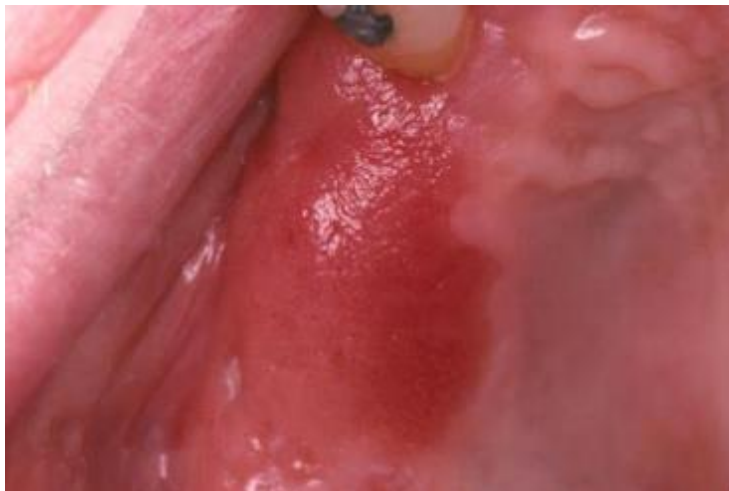Većina ovih lezija je u ranim fazama svoje evolucije asimptomatska i stomatolozi ih mogu otkriti prilikom rutinskog pregleda (2). Zbog toga je izuzetno važno da su zdravstveni radnici upoznati s kliničkim značajkama i dijagnostičkim aspektima navedenih oralnih lezija, kako bi ih mogli dodatno istražiti i kada je to potrebno, uputiti pacijenta specijalistu na liječenje (2).

1.1.1. Leukoplakija

Leukoplakija je prema definiciji SZO iz 1978. g. bijela mrlja na oralnoj sluznici koja se ne može sastrugati niti svrstati među druge oralne bolesti (1). Prevalencija leukoplakije je 1-3 %, vrhunac pojave je u petom do sedmom desetljeću života, s većom incidencijom kod muškaraca (3). Najčešće lokalizacije leukoplakije su sluznica obraza, dno usne šupljine, ventralna strana jezika i gingiva (4). Leukoplakija je zapravo idiopatsko stanje, iako je, kao jedan od glavnih čimbenika za njezinu pojavu identificirano pušenje duhana, ali u isto vrijeme leukoplakija se pojavljuje i kod nepušača (3). Pušenje je termičko-kemijska iritacija, koje zbog izravnog djelovanja kancerogenih i toksičnih kemijskih supstancija i povišene temperature izaziva poseban oblik leukoplakije pod nazivom leukoplakia nicotinic (1). Oralnu leukoplakiju klasificiramo u dvije skupine: homogene i nehomogene lezije. Nehomogene leukoplakije imaju mnogo veći rizik od maligne transformacije, zbog toga ih je bitno klinički razlikovati od homogenih (3). Proliferativna verukozna leukoplakija je rijetka, agresivna lezija koja maligno alterira u gotovo 50 % slučajeva. Uglavnom pogađa žene u starijoj dobi s negativnom poviješću konzumacije alkohola i duhana (3,5). Kirurško odstranjenje leukoplakije nužno je ako je histološki potvrđena epitelna displazija (1).

1.1.2. Eritroplakija

Oralna eritroplakija je prema definiciji SZO crvena nespecifična naslaga oralne sluznice koju se ne može odstraniti struganjem, niti prepisati nekoj drugoj bolesti (1). Mjesta na kojima se najčešće pojavljuje eritroplakija su dno usne šupljine, ventralna strana jezika, nepčani lukovi i meko nepce, a to su ujedno i predilekcijska mjesta za oralni karcinom (4). Eritroplakija nije tako česta kao leukoplakija, najčešće se pojavljuje između 50. i 70. godine života, te ne postoji predispozicija s obzirom na spol (3,1). Točan postotak maligne transformacije eritroplakije nije poznat, ali do 85 % eritroplakije pokazuje znakove malignosti u vrijeme biopsije, uključujući karcinom *in situ* kao i invazivni karcinom. Stoga je indicirano hitno liječenje stanja kirurškom ekscizijskom ili incizijskom biopsijom (3).

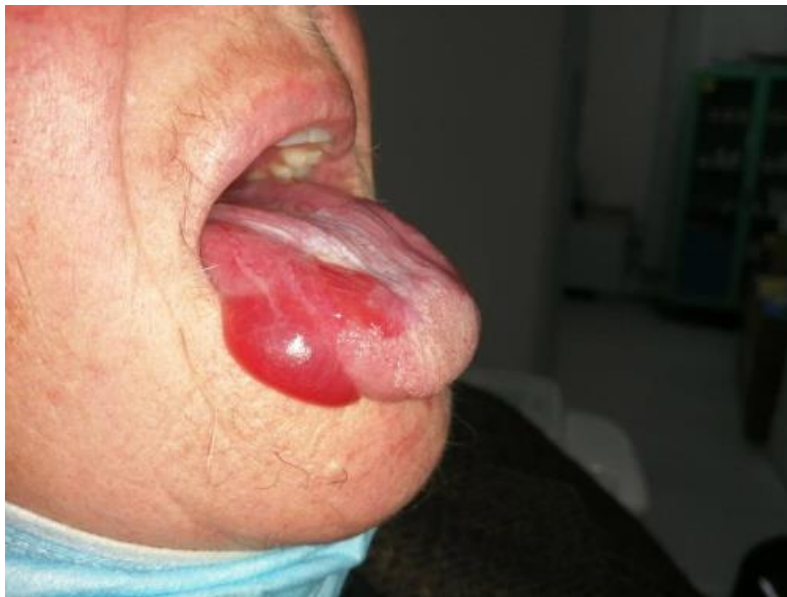

Slika 1. Eritroplakija na oralnoj sluznici (iz osobne arhive izv. prof. dr. sc. Livie Cigić).

1.1.3. Oralni lichen planus

Oralni lichen planus (OLP) je mukokutana autoimuna bolest, korničnog tijeka i još uvijek nerazjašnjene etiologije. Bolest može zahvaćati kožu, ali može zahvatiti i sluznicu. Češće oboljevaju žene srednje i starije životne dobi. OLP se može prema kliničkoj manifestaciji podijeliti na papularni oblik, retikularni, koji je najčešći i tvori nježnu mrežicu koju nazivamo Wickhamove strije, zatim plakozni, anularni, atrofični i bulozni oblik. Bulozni

oblik je rijedak jer bule brzo pucaju te dovode do ulceracija (1). Oralne manifestacije OLP-a se različito prezentiraju od pacijenta do pacijenta, lezije su obično višestruke i nalaze se bilateralno u vidu keratotičnih bijelih strija na bočnim rubovima jezika i na bukalnoj sluznici. Za OLP je karakteristična izmjena razdoblja pogoršanja simptoma i remisije, a bolest je kroničnog tijeka. Maligna transformacija OLP-a je moguća, što je potvrđeno znanstvenim istraživanjima, ali ne postoje specifični kriteriji kojima bi se unaprijed procjenio taj rizik (2).

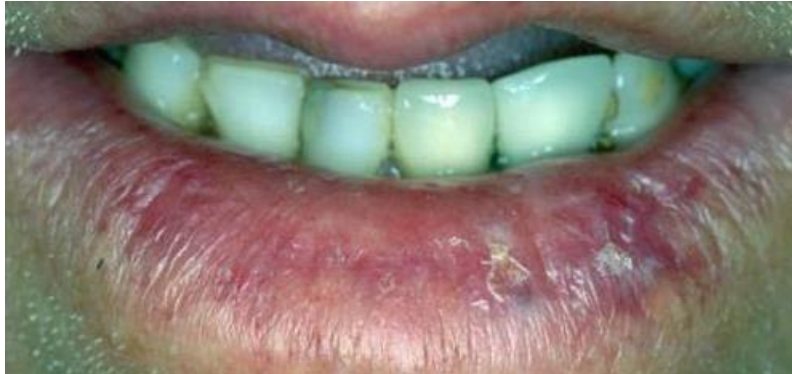

Slika 2. Bulozni i erozivni oblik oralnog lihen planusa (iz osobne arhive izv. prof. dr. sc. Livie Cigić).

1.1.4. Aktinički heilitis

Aktinički heilitis je kronično upalno stanje usne uzrokovano dugotrajnim izlaganjem sunčevim ultraljubičastim zrakama. Češće se javlja kod ljudi svjetlije puti i najčešće zahvaća donju usnu (1,2). Usne sadrže manje melanina i manje žlijezda lojnica, nalaze se na prijelazu oralne sluznice i kože te imaju tanak epitel. Ta svojstva doprinose manjoj zaštiti i većoj izloženosti UV zračenju (6). U početku se klinički manifestira kao suha, eritematozna i edematozna usna, uz laganu ekfolijaciju epitela. Tijekom daljnjeg razvitka bolesti površinski

epitel postaje atrofičan uz stvaranje područja pojačane keratinizacije koja su bjelkaste boje. Kasnije se stupanj keratinizacije pojačava, a atrofični dijelovi erodiraju (1). Budući da je izlaganje suncu najvažniji faktor rizika za nastanak aktiničkog heilitisa, napredovanje bolesti u planocelularni karcinom može se svesti na najmanju moguću mjeru korištenjem krema i balzama sa zaštitnim faktorom prilikom boravka na suncu (2).



Slika 3. Aktinički heilitis (iz osobne arhive izv. prof. dr. sc. Livie Cigić).

1.1.5. Kandidijalna leukoplakija

Kandidijalnu leukoplakiju može se lako razlikovati od ostalih tipova kandidijaze, ali ju je nemoguće klinički razlikovati od ostalih leukoplakija. Klinički kandidijalna leukoplakija izgleda kao bijela uzdignuta naslaga, oko koje se može uočiti eritematozni rub te se ona ne može odstraniti struganjem. Najčešća lokalizacija ove leukoplakije je na jeziku, usnama, sluznici obraza te na alveolarnoj sluznici bezubih pacijenata. Gljivica *Candida albicans* stvara enzime koji mogu sintetizirati kemijske kancerogene i dovesti do razvoja oralnih prekanceroza. Epitelne displazije koje su nastale ovom gljivicom imaju visok rizik od maligne transformacije, iako se ne zna ima li u etiologiji kandidijalne leukoplakije *Candida albicans* primarnu ili sekundarnu ulogu. Terapija ove bolesti ovisi o histološkoj dijagnozi, a ukoliko je prisutna epitelna displazija indicirano je kirurško odstranjenje lezije (1).

1.2. Oralni karcinom

Karcinom usne šupljine spada među najčešće zloćudne bolesti, šesti je po učestalosti u svijetu te je najčešći zloćudni tumor glave i vrata (4,7). Planocelularni karcinom koji se razvija iz epitela sluznice je najčešća vrsta među zloćudnim tumorima usne šupljine. Glavni egzogeni etiološki čimbenici za nastanak oralnog karcinoma su pušenje cigareta i konzumiranje alkoholnih pića (4). Alkohol i duhan imaju sinergistički učinak stoga pušači koji konzumiraju alkoholna pića imaju šest do 15 puta veći rizik za nastanak karcinoma usne šupljine (7,4). Od karcinoma usne šupljine češće oboljevaju muškarci nakon petog desetljeća života (7). Oralni karcinom najčešće se razvija na području sluznice koje ima oblik potkove i nazivamo ga "bazen sline". Bazen sline obuhvaća samo 20 % površine usne šupljine, ali se na tom području pojavljuje više od 80 % karcinoma (4). Na karcinom usne šupljine je sumnjiva svaka lezija koja se nije povukla nakon dva do tri tjedna uz odgovarajuće liječenje (8). U početnoj fazi karcinom je obično asimptomatski ili postoje blage smetnje kao što su peckanje ili povremena bolnost. U toj fazi klinički nalaz odgovara plitkoj leziji sluznice koja ne zarasta. U daljnjem napretku bolesti, lezija najčešće postaje ulkus uzdignutih rubova, rjeđe nodularna lezija. Ulkus koji je nastao se potom širi te infiltrira okolne strukture, a ovisno o lokalizaciji karcinoma pojavljuje se različita klinička slika i simptomatologija (4). Simptomi s kojima se pacijenti mogu javiti su bol ili utrnulost u ustima ili licu, krvarenje, pokretni zubi ili loše prijanjajući protetski nadomjestak (8). Iako je pregled usne šupljine jednostavan, pacijenti često imaju već uznapredovali stadij bolesti, tako je u približno jedne četvrtine bolesnika pojava čvora na vratu prvi znak karcinoma (7,4). Nažalost, čak 40 % pacijenata u trenutku dijagnosticiranja karcinoma ima regionalne metastaze, a oko 10 % pacijenata ima i udaljene metastaze, najčešće u plućima (4). Budući da je većina čimbenika rizika za nastanak raka usne šupljine egzogenog podrijetla i mogu se eliminirati, smatra se da se ova bolest može uvelike spriječiti. U slučaju kada je bolest već započela, probir i rano liječenje oralnih prekanceroza i karcinoma u ranom stadiju su glavno uporište sekundarne prevencije karcinoma usne šupljine (3).

2. CILJ ISTRAŽIVANJA

Glavni cilj istraživanja bio je:

- ispitati učestalost patoloških lezija oralne sluznice, suspektnih potencijalno malignih oralnih lezija te lezija suspektnih na oralni karcinom u osoba koje su se odazvale pregledu u svrhu ranog otkrivanja oralnog karcinoma prilikom obilježavanja Svjetskog tjedna svjesnosti o karcinomu usne šupljine, glave i vrata u travnju 2022. i 2023. godine u ambulanti za oralnu medicinu KBC-a Split.

Sporedni ciljevi bili su:

1. ispitati učestalost navike svakodnevnog pušenja među ispitanicima;
2. ispitati učestalost navike svakodnevnog konzumiranja alkohola među ispitanicima;
3. ispitati učestalost potrebe za daljnjim specijalističkim pregledom i obradom.

2.1. Hipoteze

1. Većina ispitanika neće imati patoloških promjena na oralnoj sluznici.
2. Najčešća potencijalno maligna lezija bit će leukoplakija.
3. Većina ispitanika neće imati potrebu za daljnjim specijalističkim pregledom i obradom.
4. Većina ispitanika neće imati naviku svakodnevnog pušenja cigareta i konzumiranja alkohola.

3. MATERIJALI I METODE

3.1. Ispitanici

Istraživanje je provedeno na katedri za Oralnu medicinu i parodontologiju Medicinskog fakulteta u Splitu te u ambulanti za oralnu medicinu Odjela za dentalnu medicinu Zavoda za maksilofacijalnu kirurgiju Kliničkog bolničkog centra (KBC) Split. Za ovo istraživanje dobivena je dozvola Etičkog povjerenstva Medicinskog Fakulteta u Splitu (KI: 003-08/20-03/005, Ur.br.: 2181-198-03-04-20-0110).

U ispitivanju je dobrovoljno sudjelovalo 440 ispitanika koji su se odazvali na preventivni pregled u svrhu ranog otkrivanja oralnog karcinoma u sklopu organiziranog Dana otvorenih vrata. Dan otvorenih vrata održan je u travnju 2022. i 2023. godine u sklopu obilježavanja tjedna svjesnosti o karcinomu usne šupljine, glave i vrata u ambulanti za oralnu medicinu Odjela za dentalnu medicinu Zavoda za maksilofacijalnu kirurgiju KBC-a Split. Raspon dobi ispitanika je od 18 do 93 godine.

3.2. Postupci

Svim ispitanicima koji su sudjelovali u istraživanju objašnjeno je o kakvom se istraživanju radi, uz zajamčenu tajnost podataka i korištenje istih isključivo u svrhu izrade rada, ispitanici su razumjeli protokol te su svjesno pristali biti sudionici istraživanja. Od svih ispitanika uzet je pisani informirani pristanak za sudjelovanje u ovom istraživanju. Svim ispitanicima je uzeta detaljna anamneza pri dolasku na pregled u ambulanti oralne medicine Odjela za dentalnu medicinu Zavoda za maksilofacijalnu kirurgiju KBC-a Split temeljem koje smo dobili podatke o: dobi (u godinama), spolu (muški/ženski), navici svakodnevnog pušenja cigareta (da/ne) te navici svakodnevne konzumacije alkohola (da/ne).

Prilikom neinvazivnog kliničkog pregleda usne šupljine zabilježeni su podatci o tome postoji li patološka lezija na sluznici usne šupljine (da/ne) te ukoliko postoji o kojoj se vrsti lezije radi. Također je zabilježeno postoji li lezija koja se definira kao potencijalno maligna lezija, odnosno prekanceroza (da/ne) te je definirano koja i postoji li lezija evidentno suspektna na oralni karcinom (da/ne) u trenutku kliničkog pregleda. Pacijenti kojima su pronađene patološke promjene u usnoj šupljini upućeni su na daljnju specijalističku obradu. Zabilježeni su podatci o tome koliko je takvih ispitanika bilo te kojim su specijalistima bili upućeni. Oni pacijenti kojima je pronađena lezija suspektna na karcinom bili su detaljno informirani o

stanju te upućeni na pregled maksilofacijalnom kirurgu kako bi se napravila biopsija lezije i patohistološka analiza u svrhu potvrde dijagnoze. Pacijenti kojima je pronađena suspektna potencijalno maligna lezija (prekanceroza) informirani su o važnosti daljnjeg praćenja bolesti kod specijalista oralne medicine i mogućoj potrebi biopsije u svrhu patohistološke dijagnostike.

Pregledi su obavljani uz pomoć svjetlosne lampe i špatule. Sve kliničke preglede obavili su specijalistica oralne medicine, specijalist oralne kirurgije te specijalist maksilofacijalne kirurgije, dok su podatke bilježile studentice 6. godine Studija dentalne medicine Medicinskog fakulteta u Splitu.

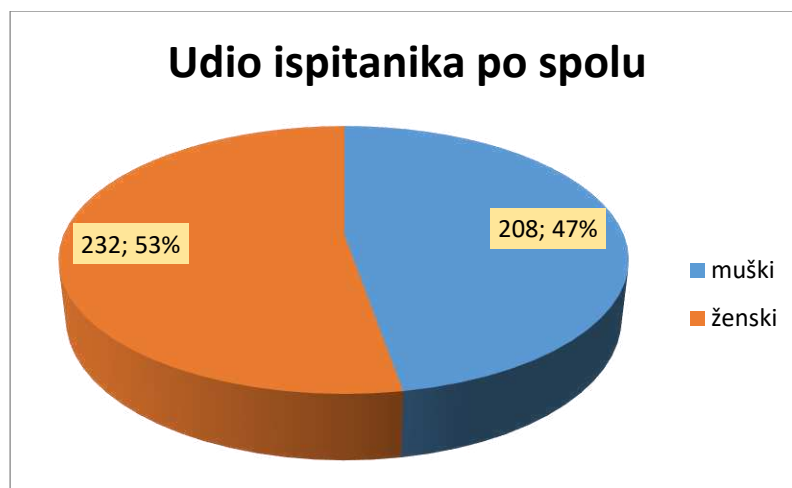
3.3. Statistička obrada podataka

U statističkoj analizi korištene su deskriptivne metode prikaza apsolutnog i relativnog broja za kategorijske varijable, dok su kontinuirane numeričke varijable prikazane srednjom vrijednošću i medijanom. Svi podaci obrađeni su u softverskom paketu Microsoft Excel 2010 (Microsoft, Redmond, Washington, SAD) te su prikazani tablično i u obliku grafikona.

4. REZULTATI

4.1. Spol i dob ispitanika

U ovom je istraživanju sudjelovalo ukupno 440 ispitanika, od čega je njih 208 (47,3 %) bilo muškog spola, a 232 (52,7 %) ženskog (Slika 4.).



Slika 4. Spolna struktura ispitanika.

U tablici 1. je prikazana dobna struktura ispitanika, odnosno srednja vrijednost dobi ispitanika, medijan te maksimalna i minimalna dob.

Tablica 1. Dobna struktura ispitanika

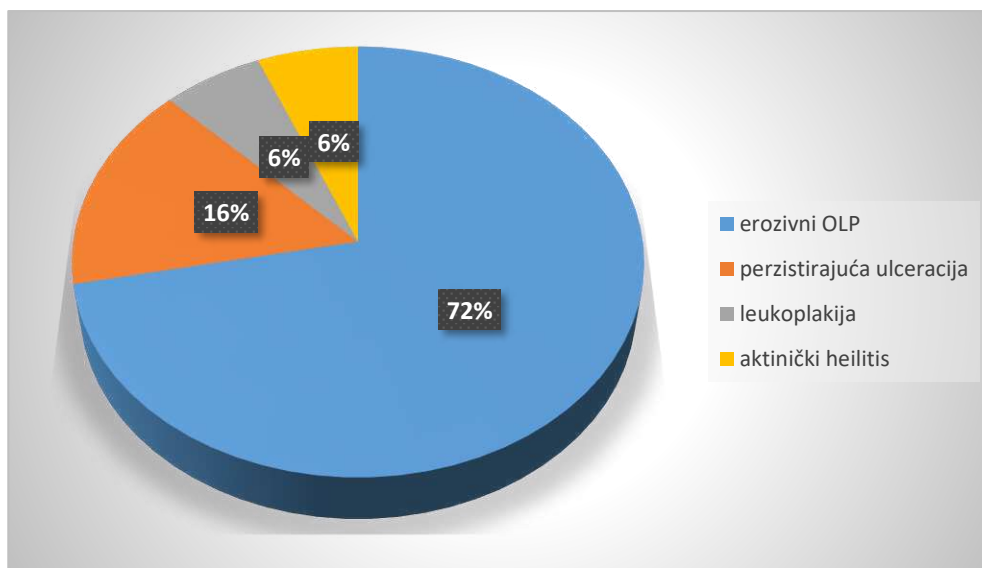
Varijabla	Statistički parametar				
	N	X	M	Minimum	Maksimum
DOB	440	62,8	66	18	93

N-broj ispitanika, X – srednja vrijednost, M - medijan

4.2. Patološke promjene na oralnoj sluznici

Od 440 ispitanika kojima je napravljen detaljan klinički pregled sluznice usne šupljine, njih 117 (26,6 %) je imalo nekakvu patološku leziju oralne sluznice.

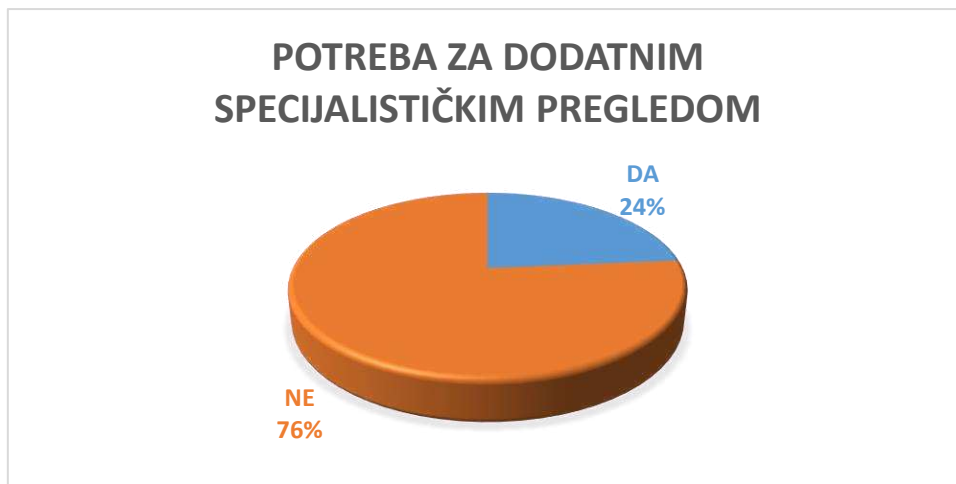Promjena koje su klinički imponirale potencijalno malignim lezijama, odnosno prekancerozama bilo je ukupno 32 (7,3 %). Od toga su 23 (5,2 %) klinička nalaza imponirala erozivnim formama oralnoga lihen planusa. Pet ispitanika (1,1 %) imalo je ulceraciju koja perzistira i klinički je suspektnog izgleda. U po dva ispitanika (0,4 %) lezija je imponirala leukoplakiji, odnosno aktiničkom heilitisu.



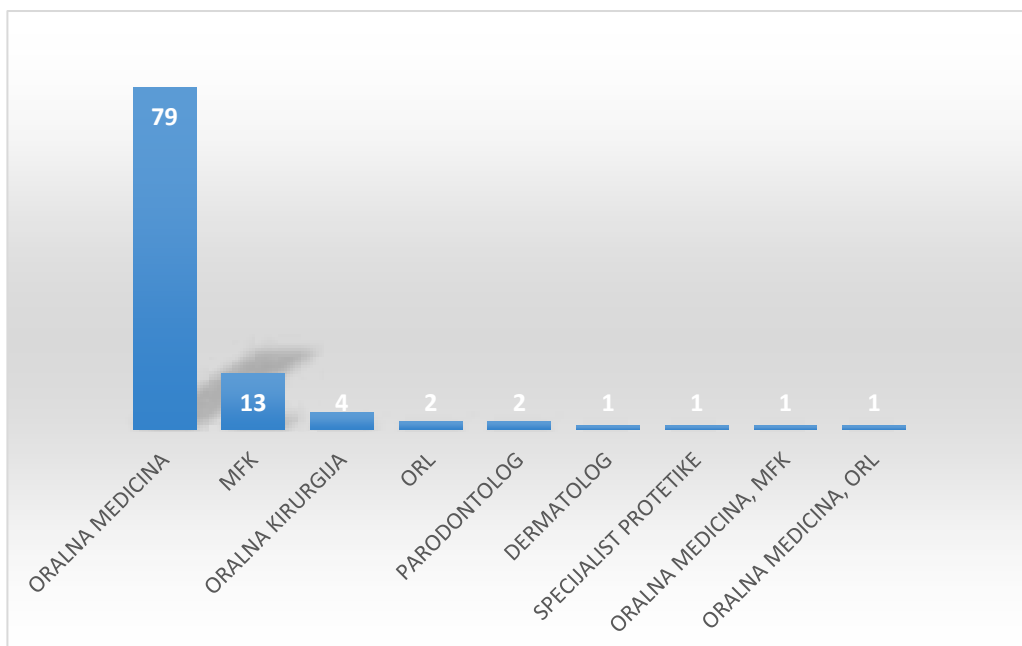
Slika 5. Udio pojedinih potencijalno malignih lezija pronađenih prilikom kliničkog pregleda.

Sedam patoloških promjena (1,6 %) bilo je u trenutku kliničkog pregleda suspektno na oralni karcinom.

Nakon obavljenog pregleda, procijenjeno je da u 104 (23,6 %) ispitanika postoji potreba za dodatnim specijalističkim pregledom (Slika 6). Za 79 ispitanika to je bio pregled specijalista oralne medicine, za njih 13 specijalista maksilofacijalne kirurgije (MFK), četvero oralne kirurgije, za dvoje specijaliste otorinolaringologije (ORL) i parodontologije, za jednog ispitanika dermatologije, te je jedan zahtijevao pregled specijalista protetike. Dva su ispitanika zahtijevala pregled dva različita specijalista, i to jedan oralne medicine i maksilofacijalne kirurgije, a drugi oralne medicine i otorinolaringologije (Slika 7).



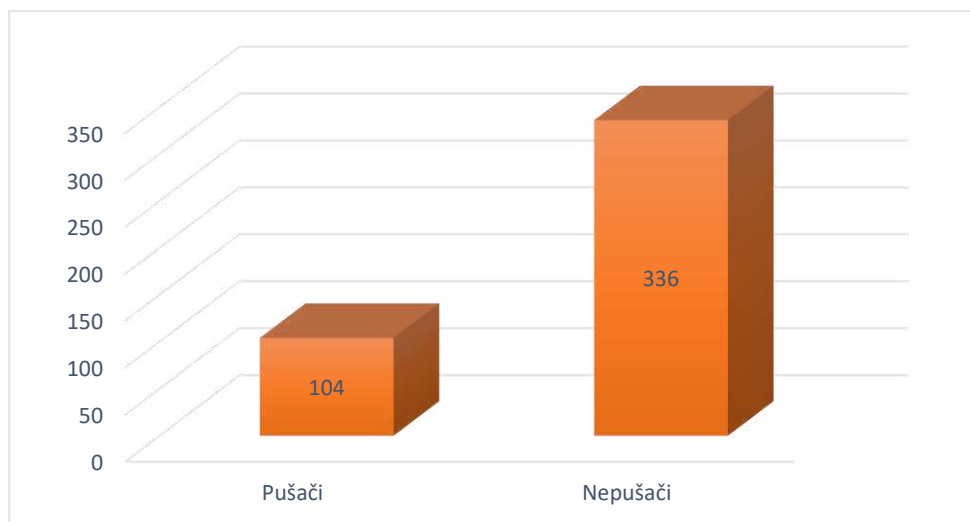
Slika 6. Udio ispitanika koji su zahtijevali dodatni specijalistički pregled.



Slika 7. Prikaz potrebe za daljnjim specijalističkim pregledom po specijalizacijama.

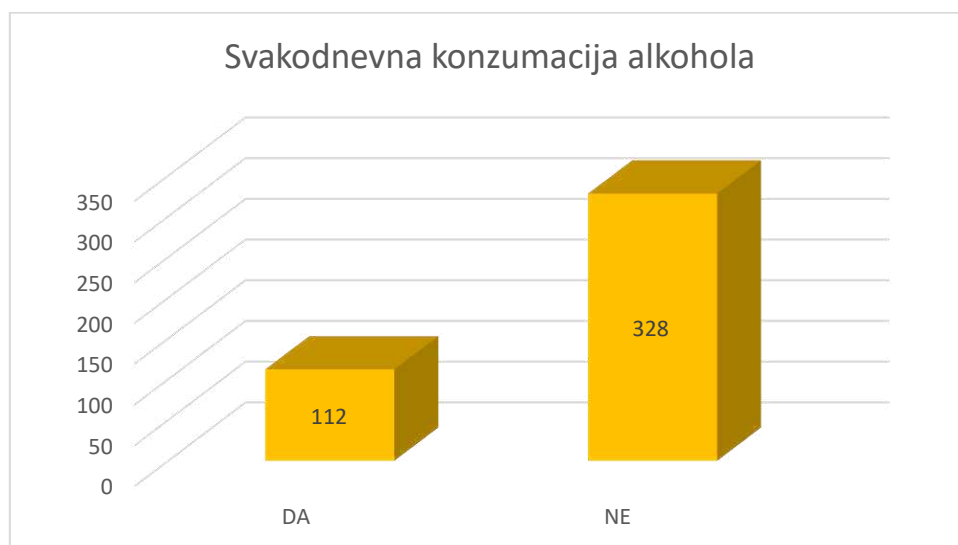4.3. Navike ispitanika

Od svakodnevnih navika u obzir je uzeto pušenje i konzumacija alkohola. S obzirom na naviku svakodnevnog pušenja, njih 336 (76,4 %) se izjasnilo kao nepušači, dok se ostalih 104 (23,6 %) izjasnilo kao pušači (Slika 8).



Slika 8. Udio ispitanika koji su pušači.

Na pitanje o svakodnevnoj konzumaciji alkohola 112 (25,5 %) ih je odgovorilo potvrdno, ostalih 328 (74,5 %) navodi da ne konzumiraju alkohol svakodnevno (Slika 9).



Slika 9. Udio ispitanika koji navode svakodnevnu konzumaciju alkohola.

Od sedam ispitanika kod kojih je u trenutku kliničkog pregleda pronađena pronađena patološka lezija suspektna na oralni karcinom, troje se izjasnilo kao pušači (42,9%), a ni jedan od njih ne konzumira alkohol svakodnevno.

Od 32 ispitanika kod kojih je pronađena potencijalno premaligna lezija njih 11 (34,4 %) navodi kako puši, a devet (28,1 %) ispitanika navodi da svakodnevno konzumira alkohol.

5. RASPRAVA

U ovom istraživanju željeli smo ispitati učestalost patoloških lezija oralne sluznice, suspektnih potencijalno malignih oralnih lezija te lezija suspektnih na oralni karcinom u osoba koje su se odazvale pregledu u svrhu ranog otkrivanja oralnog karcinoma. Poznato je da se oralni karcinom može razviti na područjima sluznice koja je već patološki promijenjena, točnije da se može razviti iz oralnih prekanceroza (2).

U našem istraživanju je od ukupno pregledanih 440 ispitanika, kod njih 32 (7,3 %) pronađena promjena koja je klinički imponirala potencijalno malignoj leziji. Od njih 32 najviše ih je, njih 23 (5,2 %), imalo klinički nalaz koji odgovara erozivnim formama oralnog lihen planusa. Od 23 ispitanika kod kojih je pronađen oralni lihen planus, čak 17 je žena. Poznato je da prevalencija ove autoimmune, kronične bolesti iznosi 0.5-3 % te da se češće pojavljuje kod ženskog spola (9).

Što se tiče leukoplakije navodi se da je to najčešća među potencijalno malignim lezijama s prevalencijom 1-3 % te većom incidencijom kod muškarca (2,3). Naše istraživanje ne poklapa se s prethodno navedenom prevalencijom, od 32 potencijalno maligne lezije koje su pronađene prilikom kliničkog pregleda, samo kod dvije osobe taj je nalaz odgovarao leukoplakiji što je postotokom prikazano kao 0,4 %, dakle u istraživanju je znatno niža prevalencija leukoplakije u odnosu na oralni lihen planus.

Aktinički heilitis je također pronađen kod dvoje (0,4 %) ispitanika u našem istraživanju. Točna prevalencija aktiničkog heilitisa varira ovisno o geografskim područjima. Studija koju su proveli Makropolis i sur. pažljivim praćenjem 64 ispitanika koji su imali aktinički heilitis, pokazala je da je njih 11 (16,9 %) razvilo planocelularni karcinom iz ove potencijalno maligne lezije (10).

Zanimljivo je da u ovome istraživanju ni jedan ispitanik od njih 440 nije imao patološku leziju koja odgovara eritroplakiji. Eritroplakija se obično javlja kod osoba srednje i starije životne dobi, a njena prevalencija varira od 0,02 % do 0,83 % (9).

Zbog svoje moguće maligne transformacije, od neizmjerne je važnosti da se potencijalno maligne lezije prepoznaju na vrijeme od strane stomatologa te da se pravovremeno upute specijalistu i da se nastavi njihovo praćenje.

Ovim istraživanjem prilikom kliničkog pregleda utvrđeno je da je njih 117 (26,6 %) od pregledanih 440 imalo nekakvu patološku leziju oralne sluznice. U jednoj studiji iz sjeverne Indije, koja je provedena na uzorku od 8866 osoba njih 1736 je imalo nekakvu vrstu oralne mukozne lezije, odnosno ukupna prevalencija iznosila je 16,8 % (11).

Najvažniji podatak u našem istraživanju je da je sedam osoba (1,6 %) u trenutku kliničkog pregleda imalo patološku leziju suspektu na karcinom usne šupljine. Prevalencija oralnog karcinoma varira s obzirom na zemljopisno područje, tako je prevalencija u Tajlandu 6,2 %, u UAE 14,8 %, u Zimbabveu čak 24,8 %, dok u Australiji prevalencija oralnog karcinoma iznosi 0,15 %. U multicentričnoj studiji u kojoj su obrađeni podaci 474 851 slučaja u razdoblju od 2005. do 2014. godine prevalencija je iznosila 1,3 %, odnosno 6 151 slučaj je dijagnosticiran kao karcinom usne šupljine (12).

Najstariji sudionik ovog istraživanja imao je 93 godine, dok je najmlađi imao 18 godina, srednja dob svih ispitanika iznosila je 62,8, a medijan 66 godina. Karcinom usne šupljine najčešće se javlja u šestom i sedmom desetljeću života, dok pacijenti mlađi od 45 godina čine približno 6 % svih oboljelih od oralnog karcinoma (13). Činjenica da je najmlađa osoba koja se odazvala na preventivni pregled u svrhu ranog otkrivanja oralnog karcinoma imala samo 18 godina upućuje na to da i u mlađoj populaciji postoji svjesnost o prevenciji oralnog karcinoma i shvaćanje važnosti preventivnih pregleda kako bi se zloćudna lezija na vrijeme otkrila te pravovremeno liječila.

Što se tiče štetnih navika ispitanika, istraživanje je pokazalo da naviku svakodnevnog pušenja ima njih 104 (23,6 %), dok se ostalih 336 (76,4 %) izjasnilo kao nepušači. Svakodnevno konzumiranje alkohola navodi 112 (25,5 %) ispitanika. Od sedam ispitanika kod kojih je kliničkim pregledom pronađena patološka lezija koja je suspektna na oralni karcinom njih troje se izjasnilo kao pušači što u postotku iznosi 42,9 %. Zanimljiv podatak je da od tih sedam pacijenata ni jedan ne navodi svakodnevnu konzumaciju alkohola. Istraživanje je pokazalo da se od 32 ispitanika kod kojih je pronađena potencijalno maligna lezija njih 11 (34,4 %) izjašnjava kao pušači, dok devet (28,1 %) ispitanika navodi da svakodnevno konzumira alkoholna pića. Upotreba duhanskih proizvoda jedan od glavnih čimbenika rizika za razvoj karcinoma usne šupljine te pogoduje nastanku lezija oralne sluznice općenito, a prestanak pušenja može dovesti do znatnog smanjenja rizika za nastanak ovih bolesti. Podatak o tome da je pušenje uzrok čak tri četvrtine oralnih karcinoma u

Sjednjenim Državama upućuje na to koliko je važno podići svijest o prestanku pušenja i time smanjiti broj oralnih bolesti povezanih s upotrebom duhana (14). Jasno je da su pušenje i konzumacija alkohola etiološki čimbenici koji povećavaju rizik od nastanka oralnog karcinoma, ali u našem istraživanju troje ispitanika kod kojih je pronađena lezija suspektna na oralni karcinom nisu pušači te ne navode svakodnevno konzumiranje alkoholnih pića. Stoga ne smijemo zaboraviti važnost temeljitog pregleda usne šupljine i kod osoba koje anamnestički ne navode korištenje štetnih čimbenika koji bi mogli utjecati na razvoj zloćudne lezije.

Ukupno 104 (23,6 %) ispitanika u našem istraživanju su nakon obavljenog pregleda zahtijevali dodatni specijalistički pregled. Najviše ispitanika, njih čak 79, je upućeno na pregled specijalistu oralne medicine zbog patoloških promjena oralne sluznice koje su pronađene. Ovaj podatak govori o velikoj učestalosti patologije oralne sluznice i potrebi liječenja kod specijalista oralne medicine.

Iznimno je važno educirati kako zdravstveno osoblje tako i sveopću populaciju o važnosti ranog otkrivanja karcinoma usne šupljine i potencijalno malignih lezija koje zahtijevaju posebnu pažnju i praćenje kako bi se spriječila njihova maligna transformacija. Usna šupljina je lako vidljiva i dostupna kliničkom pregledu koji ne zahtijeva puno vremena ni posebnu dodatnu opremu, stoga je neophodno da se prilikom svakog stomatološkog zahvata obrati pozornost na stanje oralne sluznice kako bi se sve lezije malignog karaktera na vrijeme započele liječiti.

6. ZAKLJUČCI

Temeljem dobivenih rezultata u ovom istraživanju može se zaključiti:

1. Nakon kliničkog pregleda kod 117 (26,6 %) osoba od ukupno pregledanih 440 pronađena je patološka lezija na oralnoj sluznici.
2. Potencijalno maligne lezije pronađene su kod ukupno 32 (7,3 %) ispitanika.
3. Najčešća potencijalno maligna lezija koja je pronađena u 23 (5,2 %) ispitanika odgovara erozivnoj formi oralnog lihen planusa. Pet (1,1 %) ispitanika je imalo perzistirajuću ulceraciju klinički suspektnog izgleda. Lezija koja klinički odgovara leukoplakiji je pronađena u dvoje (0,4 %) ispitanika, kao i aktinički heilitis.
4. Kod ukupno sedam (1,6 %) ispitanika je pronađena lezija koja je suspektna na oralni karcinom.
5. Kod 104 (23,6 %) ispitanika je postojala potreba za dodatnim specijalističkim pregledom, najčešće specijalistom oralne medicine (u 79 ispitanika).
6. Od ukupnog broja pregledanih ispitanika 104 (23,6 %) ih se izjasnilo kao pušači, dok je 112 (25,5 %) navelo da svakodnevno konzumira alkohol.

7. POPIS CITIRANE LITERATURE

1. Cekić-Arambašin A, Vidas I, Topić B, Alajbeg I, Vučićević-Boras V, Biočina-Lukenda D, i sur. *Oralna medicina (prvo izdanje)*. Zagreb: Školska knjiga; 2005.
2. Warnakulasuriya S. Clinical features and presentation of oral potentially malignant disorders. *Oral Surg Oral Med Oral Pathol Oral Radiol*. 2018;125(6):582-590.
3. Abati S, Bramati C, Bondi S, Lissoni A, Trimarchi M. Oral cancer and precancer: A narrative review on the relevance of early diagnosis. *Int J Environ Res Public Health*. 2020;17(24):9160.
4. Lukšić I, Aljinović Ratković N, Brajdić D, Dediol E, Macan D, Orihovac Ž. *Maksilofacijalna kirurgija*. Zagreb: Ljevak; 2019.
5. Palaia G, Bellisaro A, Pampena R, Pippi R, Romeo U. Oral proliferative verrucous leukoplakia: Progression to malignancy and clinical implications. *Systematic Review and Meta-Analysis. Cancers (Basel)*. 2021;13(16):4085.
6. Muse ME, Crane JS. Actinic Cheilitis. In: *StatPearls. Treasure Island (FL): StatPearls Publishing; September 22, 2022.*
7. Montero PH, Patel SG. Cancer of the oral cavity. *Surg Oncol Clin N Am*. 2015;24(3):491-508.
8. Wong TSC, Wiesenfeld D. Oral Cancer. *Aust Dent J*. 2018;63(1):S91-S99
9. Yardimci G, Kutlubay Z, Engin B, Tuzun Y. Precancerous lesions of oral mucosa. *World J Clin Cases*. 2014;2(12): 866–872.
10. Markopoulos A, Albanidou-Farmaki E, Kayavis I. Actinic cheilitis: clinical and pathologic characteristics in 65 cases. *Oral Dis*. 2004;10: 212-216
11. Bhatnagar P, Rai S, Bhatnagar G, Kaur M, Goel S, Prabhat M. Prevalence study of oral mucosal lesions, mucosal variants, and treatment required for patients reporting to a dental school in North India: In accordance with WHO guidelines. *J Family Community Med*. 2013;20(1): 41–48.
12. Dhanuthai K, Rojanawatsirivej S, Thosaporn W, Kintarak S, Subarnbhesaj A, Darling M i sur. Oral cancer: A multicenter study. *Med Oral Patol Oral Cir Bucal*. 2018;23(1): e23-e29.
13. Llewellyn CD, Johnson NW, Warnakulasuriya KA. Risk factors for squamous cell carcinoma of the oral cavity in young people--a comprehensive literature review. *OralOncol*. 2001;37:401–18.
14. Winn DM. Tobacco use and oral disease. *J Dent Educ*. 2001;65(4):306-12.

8. SAŽETAK

Cilj istraživanja: Ispitati učestalost patoloških lezija oralne sluznice, suspektnih potencijalno malignih oralnih lezija te lezija suspektnih na oralni karcinom u osoba koje su se odazvale pregledu u svrhu ranog otkrivanja oralnog karcinoma prilikom obilježavanja Svjetskog tjedna svjesnosti o karcinomu usne šupljine, glave i vrata u travnju 2022. i 2023. godine u ambulanti za oralnu medicinu KBC-a Split.

Materijali i metode: U istraživanju je dobrovoljno sudjelovalo 440 ispitanika koji su se odazvali na preventivni pregled u svrhu ranog otkrivanja oralnog karcinoma u sklopu organiziranog Dana otvorenih vrata. Raspon dobi ispitanika je od 18 do 93 godine. Svim ispitanicima uzeta je detaljna anamneza. Prilikom neinvazivnog kliničkog pregleda usne šupljine zabilježeni su podaci o stanju oralne sluznice te o vrsti lezije koja je pronađena. Pacijenti kojima su pronađene patološke promjene u usnoj šupljini upućeni su na daljnju specijalističku obradu. Oni ispitanici kod kojih je pronađena lezija suspektna na karcinom upućeni su na maksilofacijalnu kirurgiju kako bi se napravila biopsija i patohistološka analiza lezije.

Rezultati: U istraživanju je sudjelovalo 208 (47,3 %) muškaraca i 232 (52,7 %) žene. Srednja vrijednost dobi iznosila je 62,8 dok je medijan bio 66 godina. Pronađenih prekanceroza bilo je ukupno 32 (7,3%). Od toga su 23 (5,2 %) klinička nalaza imponirala erozivnim formama oralnoga lihen planusa. Sedam (1,6 %) patoloških promjena bilo je suspektno na karcinom. Na pitanje o svakodnevnoj konzumaciji alkohola 112 (25,5 %) ih je odgovorilo potvrdno, dok se 104 (23,6 %) izjasnilo kao pušači.

Zaključci: Patološka promjena koja je suspektna na karcinom pronađena je u sedam ispitanika od pregledanih 440. U ovome istraživanju pronađeno je ukupno 117 patoloških promjena sluznice, od čega su 32 okarakterizirane kao potencijalno maligna lezija. Najčešće pronađena potencijalno maligna lezija bio je erozivni oblik oralnog lihen planusa. Ukupno su 104 ispitanika zahtijevala dodatni specijalistički pregled, što je za većinu bio pregled specijalista oralne medicine. Od sedmero ispitanika kod kojih je pronađena lezija suspektna na karcinom njih četvero negira konzumaciju alkohola i duhanskih proizvoda.

9. SUMMARY

Diploma thesis title: Pathological lesions of the oral mucosa in individuals who responded to the examination for the purpose of early detection of oral cancer.

Objectives: To examine the frequency of pathological lesions of the oral mucosa, suspected potentially malignant oral lesions and lesions suspicious for oral cancer in persons who responded to the examination for early detection of oral cancer during the promoting of the Oral, Head and Neck Cancer Awareness Week in April 2022 and 2023. in the clinic for oral medicine of the University Hospital of Split.


Materials and methods: 440 subjects, who responded to a preventive examination for early detection of oral cancer as part of the organized Open Day, voluntarily participated in the research. The age range of the respondents is from 18 to 93 years. A detailed medical history was taken from all subjects. During the non-invasive clinical examination of the oral cavity, data on the condition of the oral mucosa and the type of lesion that was found were recorded. Patients who were found to have a pathological lesion of the oral cavity were referred for further specialist treatment. Subjects who were found to have a lesion suspicious of cancer were referred to the clinic for maxillofacial surgery in order to perform a biopsy and pathohistological analysis of the lesion.

Results: 208 (47.3%) men and 232 (52.7%) women participated in the research. The mean age was 62.8, while the median was 66 years. A total of 32 (7.3%) precancerous lesions were found. Of these, 23 (5.2%) had clinical findings of erosive forms of oral lichen planus. Seven (1.6%) pathological changes were associated with oral cancer. When asked about daily alcohol consumption, 112 (25.5%) answered yes, while 104 (23.6%) declared themselves as smokers.

Conclusion: A pathological change suspicious of cancer was found in seven subjects out of 440 examined. In this study, a total of 117 pathological changes of the mucous membrane were found, of which 32 were characterized as potentially malignant lesions. The most frequently found potentially malignant lesion was the erosive form of oral lichen planus. A total of 104 respondents required an additional specialist examination, which for the majority was an examination by an oral medicine specialist. Of the seven subjects in whom a lesion suspicious of cancer was found, four of them denied the consumption of alcohol and tobacco products.

10. ŽIVOTOPIS

OSOBNİ PODATCI



OBRAZOVANJE

- 2005. – 2013. Osnovna škola Domovinske zahvalnosti, Knin
- 2013. – 2017. Opća gimnazija, Srednja škola Lovre Montija, Knin
- 2017. – 2023. Medicinski fakultet Sveučilišta u Splitu, studij dentalne medicine

MATERINSKI JEZIK

- Hrvatski jezik

OSTALI JEZICI

- Engleski jezik – tečno
- Njemački jezik – osnovno

AKTIVNOSTI

- Sudjelovanje u organizaciji 1. kongresa studenata dentalne medicine Medicinskog fakulteta Sveučilišta u Splitu (Split, 2022.)
- Sudjelovanje na 1. proljetnom kongresu studenata dentalne medicine u Osijeku, (Osijek, 2022.)
- Sudjelovanje na 9. međunarodnom kongresu Stomatološkog fakulteta Sveučilišta u Zagrebu (Dubrovnik, 2023.)
- Članica Udruge studenata dentalne medicine Split – PreventiST
- Volonter na “Danima oralnog zdravlja” 2022. i 2023.g. u organizaciji studija Dentalne medicine u Splitu