

Analiza ortopantomograma pacijenata pregledanih u Ambulanti za ortodonciju KBC-a Split u razdoblju 2019. - 2023.

Mršić, Dajana

Master's thesis / Diplomski rad

2023

Degree Grantor / Ustanova koja je dodijelila akademski / stručni stupanj: **University of Split, School of Medicine / Sveučilište u Splitu, Medicinski fakultet**

Permanent link / Trajna poveznica: <https://um.nsk.hr/um:nbn:hr:171:460496>

Rights / Prava: [In copyright](#)/[Zaštićeno autorskim pravom.](#)

Download date / Datum preuzimanja: **2024-12-20**



Repository / Repozitorij:

[MEFST Repository](#)



SVEUČILIŠTE U SPLITU
MEDICINSKI FAKULTET

Dajana Mršić

**ANALIZA ORTOPANTOMOGRAMA PACIJENATA PREGLEDANIH U
AMBULANTI ZA ORTODONCIJU KBC-A SPLIT U RAZDOBLJU 2019. - 2023.**

Diplomski rad

Akadska godina:

2022./2023.

Mentor:

izv. prof. dr. sc. Danijela Kalibović Govorko, dr. med. dent.

Split, rujan 2023.

SADRŽAJ:

1. UVOD	1
1.1. Dijagnostika anomalija	2
1.2. Ortodontske anomalije vidljive na ortopantomogramu	4
1.3. Dosadašnja istraživanja	5
2. CILJ ISTRAŽIVANJA	8
2.1. Cilj istraživanja.....	9
2.2. Hipoteza.....	9
3. MATERIJAL I METODE	10
3.1. Protokol istraživanja	11
3.2. Statistička analiza	11
4. REZULTATI	12
5. RASPRAVA	20
6. ZAKLJUČAK	23
7. POPIS CITIRANE LITERATURE	25
8. SAŽETAK	29
9. SUMMARY	31
10. ŽIVOTOPIS	33

Veliko hvala mojoj mentorici izv. prof. dr. sc. Danijeli Kalibović Govorko na neizmjerne podršci, vodstvu i uloženom trudu tijekom izrade diplomskog rada. Bez Vaše stručnosti i posvećenosti ovaj diplomski rad ne bi bio moguć.

Hvala Vam na svemu što ste za mene učinili i izvan mentorstva, uvijek ćete imati moje poštovanje i nikada neću zaboraviti što ste učinili za mene.

Također, posebno se želim zahvaliti i Tomislavu Milasu, dr. med. dent. i sestri Jasmini na nesebičnoj pomoći i znanju koje su mi pružili. Hvala što ste me potaknuli da istražujem svoje potencijale i da radim s entuzijazmom. S velikim poštovanjem i zahvalnošću se prisjećam svih trenutaka koje smo proveli zajedno.

Hvala jedinstvenoj osobi u mom životu koji me dizao kad sam tonula, brisao suze kad je bilo najteže. Hvala ti što si uvijek tu!

Naposljetku, želim izraziti iskrenu zahvalnost mojim roditeljima, sestrama i bratu za svu ljubav i podršku koju su mi pružili. Bez vas, ništa od ovog ne bi ni bilo moguće.

1. UVOD

Ortodoncija je specijalistička grana stomatologije koja proučava obrasce rasta lica, razvoj denticije i koncepcije okluzije, usmjerena na postavljanje dijagnoze, primjenu interceptivnih postupaka i liječenje malokluzija (1).

Malokluzija je posljedica promjena unutar zubnog luka u anteroposteriornj, vertikalnoj i transverzalnoj ravnini, a njezina se težina dodatno pojačava skeletnim devijacijama maksile i mandibule (2). Malokluzije mogu uzrokovati smetnje žvakanja i govora, poteškoće u održavanju oralne higijene, kao i nedostatak samopouzdanja zbog estetike osmijeha. Pri donošenju odluke o potrebnoj terapiji, važno je objektivno i sustavno razmotriti koristi terapije, ali i potencijalne rizike, stoga su razvijeni ortodontski indeksi koji osim što procjenjuju potrebu za liječenjem, daju i prednost težim slučajevima (IOTN, ICON, IOFTN indeksi). Istraživanja su pokazala da je svijest o problemu i spremnost na terapiju veća kod žena i kod pacijenata višeg socio-ekonomskog statusa, kao i u područjima s manjim brojem stanovnika po pojedinom ortodontu (1).

1.1. Dijagnostika anomalija

Dijagnostika u ortodontici ključna je za uspješnu terapiju jer na taj način prepoznajemo specifične probleme kod pacijenta i individualiziramo terapiju, što je bitno za postizanje željenih rezultata (3).

Postavljanje dijagnoze sastoji se od više koraka koji uključuju anamnezu, procjenu statusa usne šupljine s pregledom zubnih lukova, pojedinačno i u habitualnoj okluziji, funkcijsku analizu (kretnje mandibule, dinamika usana i jezika), analizu gipsanih modela, fotografije i rendgenskih snimaka (ortopantomogram, LL-kefalogram i dr.) (4).

Ortopantomogram predstavlja osnovnu rendgensku snimku koja se analizira prilikom dolaska pacijenta u ordinaciju ortodontije na prvi pregled, a daje nam uvid u dentalne anomalije kao što su promjene u broju zubi (hipodoncije i hiperdonicije), promjene u veličini zuba (mikrodoncija i makrodoncija), obliku zuba (geminacija, fuzija, dilaceracija i dr.) i položaju zuba (impaktirani i retinirani zubi) (5).

Dvodimenzionalna je rendgenska snimka koja prikazuje maksilu i mandibulu, zube u obje čeljusti, frontalne i maksilarne sinuse, nosnu šupljinu i temporomandibularne zglobove. Koristi se kod postavljanja dijagnoze i planiranja terapije, a daje nam uvid u tijek terapije i prognozu (6).

Kliničke situacije u kojima nam je potreban jesu:

- prvi pregled pacijenta i procjena slučaja
- rana dijagnostika dentalnih anomalija kod djece i razvoj denticije
- procjena kvalitete endodontskog punjenja zubi
- dijagnostika cista i tumorskih tvorbi
- dijagnostika maksilofacijalnih fraktura i facijalne asimetrije
- dijagnostika bolesti sinusa
- procjena parodontnog zdravlja i planiranje protetskih radova
- dijagnostika aproksimalnih karijesnih lezija
- procjena morfoloških varijacija mandibularnog kanala
- planiranje ekstrakcije jednog ili više zubi (6)

Ortopantomogrami imaju važnu primjenu u stomatologiji, ali zahtijevaju znanje i pozornost promatrača u temeljitom proučavanju snimke, razlikovanju stvarnih tvorbi od potencijalnog artefakta (7). Artefakt predstavlja strukturu koja se uočava na ortopantomogramu, ali normalno nije prisutna, već nastaje tijekom procedure snimanja, najčešće pomicanjem glave pacijenta ili zbog sjene metala restaurativnih materijala i krunica (8).

Kod interpretacije ortopantomograma koristi se sustavan i ponavljajući postupak kako bi se osiguralo uočavanje i dijagnosticiranje svake promjene. Preporučeni protokol savjetuje prvo procjenu okolnih koštanih struktura i mekih tkiva, potom alveolarnih nastavaka i zaključno procjenu zubi, istovremeno uspoređujući desnu i lijevu stranu kako bi se uočile moguće asimetrije koje mogu ukazivati na bolest ili razvojno stanje. Potrebno je procijeniti gustoću kosti maksile i mandibule, a odstupanja u gustoći kosti mogu upućivati na upalne procese, ciste, tumore ili razvojne promjene. U maksili je potrebno odrediti granice maksilarnog sinusa prema korijenima zuba, dok u mandibuli određujemo položaj mandibularnog kanala i mentalnog otvora i odnose korijena zuba prema tim strukturama. U području svakog zuba procjenjujemo razinu alveolarne kosti i kontinuitet lamine dure, obzirom da promjene u tim strukturama mogu biti patološke. Potrebno je evaluirati položaj svakog zuba, njegovu veličinu i oblik, procijeniti kvalitetu ispuna, endodontskih punjenja, postojanje periapikalnih procesa, karijesa, cista ili tumora (7).

1.2. Ortodontske anomalije vidljive na ortopantomogramu

Hipodoncija je urođeni nedostatak jednog ili više zuba u mliječnoj ili trajnoj denticiji. Podjednako se javlja u oba spola, s prevalencijom od oko 2,3% i češćom pojavom u gornjoj čeljusti. Najčešće nedostaju drugi donji premolari (32,4%) koje prate gornji lateralni sjekutići (24,3%), gornji drugi premolari (13,2%) i donji središnji sjekutići (5%). Uglavnom se pojavljuje u sklopu neke druge ortodontske anomalije, najčešće kompresije i progenije, rijetko kao izolirana anomalija (9). Također, uočena je češća bilateralna hipodoncija donjeg drugog premolara i gornjeg lateralnog sjekutića od unilateralne (10).

Impaktirani zub je zub koji tijekom nicanja zaostane u koštanom tkivu zbog mehaničke zapreke koju stvaraju drugi zubi ili koštane strukture (11). Prevalencija impaktiranih zubi u mlađoj dobi (18-35 god.), iznosi otprilike 33,6% i uglavnom se jednakom učestalošću javlja u oba spola. Najčešće impaktirani zubi su mandibularni treći molari (27-29%), maksilarni treći molari (18-20%) i maksilarni očnjaci (2-3%). Ako se isključe treći molari, incidencija impaktiranih zubi u raznim etničkim skupinama, kreće se u rasponu 2,9% - 18,8%. Kao mogući uzroci impakcija navode se manjak prostora, rano tjelesno sazrijevanje i zakašnjela mineralizacija (12, 13).

Hiperdoncija označava postojanje prekobrojnih zuba u čeljustima (14). Uzrok je brojnim komplikacijama (rotacije, impakcije drugih zubi, resorpcije korjenova, dijasteme), stoga je bitna rana dijagnostika prekobrojnih zubi i kirurško uklanjanje. Zastupljena je podjednako u oba spola, s prevalencijom 0,1 - 3,8%, a češće se javlja u maksili u području prednjih zubi. Otprilike 58% prekobrojnih zubi čini mesiodens (15).

Mikrodoncija predstavlja zube koji su svojom veličinom manji od prosječne veličine zuba u populaciji. Prevalencija mikrodoncije iznosi 0,7 – 12,3%, sa češćom pojavnosti kod žena. Uglavnom se manifestira na maksilarnom lateralnom sjekutiću koji tada ima klinasti oblik, sa prevalencijom od 1,8%. Dokazana je povezanost mikrodoncije i hipodoncije pa ih nerijetko susrećemo kod maksilarnih lateralnih sjekutića u kombinaciji (16).

Taurodontizam je anomalija oblika zuba kod koje je uvećana kruna zuba, a furkacija korijena pomaknuta prema apikalno. Javlja se na molarima u 0,3 – 11,3% populacije, a istraživanja su pokazala da je prevalencija taurodontizma povezana sa etničkom pripadnošću,

pa tako među Kinezima postotak prevalencije iznosi i do 46% (17). Ne zahtijeva nikakvu terapiju, no predstavlja izazov kod potrebe za endodontskim liječenjem takvih zubi. Također, obzirom da je česta pojava unutar raznih sindroma (Klinefelterov sindrom), može pomoći u ranoj dijagnozi tih sindroma (18).

Dilaceracija označava abnormalno zakrivljenje korijena zuba u odnosu na aksijalnu os zuba. Prevalencija dilaceracije korijena razlikuje se među skupinama zubi. Najčešće zahvaćeni su mandibularni treći molari sa prevalencijom od 19,2%, a prate ih mandibularni prvi molari (5,6%). Na maksilarnim drugim premolarima dilaceracija se javlja u 4,7% slučajeva dok su maksilarni i mandibularni prednji zubi najrjeđe pogođeni ovom anomalijom (1%). Pravovremena dijagnoza dilaceracije bitna je kod planiranja ortodontske terapije, endodontskog liječenja ili ekstrakcije takvih zubi (19).

Dens invaginatus predstavlja invaginaciju krune zuba obloženu caklinom i dentinom koja, ovisno o stupnju invaginacije, seže u područje krune ili dublje, u područje korijena zuba. Invaginacija povećava rizik od karijesa i pulpnih bolesti, a tijekom ortodontske terapije često prođe nezapaženo obzirom da se najčešće ne manifestira nikakvim kliničkim znakovima (20). Češće se pojavljuje u gornjoj čeljusti, na maksilarnim lateralnim sjekutićima, a među svim dentalnim anomalijama *dens invaginatus* javlja se s prevalencijom od 1,6% (21).

1.3. Dosadašnja istraživanja

Retrospektivna studija provedena u Turskoj 2011. godine pratila je prevalenciju i distribuciju dentalnih anomalija na 3165 ortodontskih pacijenata u rasponu 9 – 25 godina. Primijećena je najveća učestalost impaktiranih zubi (4,6%) i hipodoncije (4,3%) sa češćom pojavnosti kod djevojčica (4,9%) u odnosu na dječake (3,4% – 4%). Mikrodoncija maksilarnog lateralnog sjekutića (2,2%) i ektopična erupcija (1,5%) su se učestalije javljale kod djevojčica (2,3%), dok je hiperdoncija (1,3%) češća bila kod dječaka (2,1%) (22).

Istraživanje provedeno u Saudijskoj Arabiji 2022. godine koje je uključivalo 52 pacijenta prosječne dobi od 19,9 godina, sa unilateralnom ili bilateralnom hipodoncijom maksilarnog lateralnog sjekutića, pokazalo je da između spolova nema bitne razlike, također ni statistički značajne korelacije između skeletnog obrasca rasta i hipodoncije, iako su pacijenti sa hipodoncijom pokazivali tendenciju prema ravoju klase III (23).

U istraživanju u Nigeriji iz 2023. godine ispitivala se učestalost i lokalizacija impaktiranih trajnih očnjaka na 34 pacijenta, prosječne dobi od $18,3 \pm 6,2$ godina, uspoređujući periapikalne snimke, ortopantomograme i CBCT. 78,9% impaktiranih očnjaka bilo je u gornjoj čeljusti, dok je 21,1% njih bilo u donjoj, a u 7,9% slučajeva u gornjoj čeljusti su se javljale bilateralne impakcije. CBCT dokazano je najpouzdanija metoda za procjenu položaja i dubine impaktiranog očnjaka (24).

U gradu Karachiju u Pakistanu u periodu 2007. - 2009. godine, pratila se lokalizacija impaktiranih trajnih očnjaka obzirom na spol i prevalencija impakcija obzirom na klasu malokluzije. Istraživanje je uključivalo 67 pacijenata sa impaktiranim maksilarnim očnjacima, prosječne dobi od 13,4 godina. Dokazano je da je bukalna impakcija zastupljenija bila kod muškaraca (46,2%), nego kod žena (32,6%), dok je palatinalna impakcija češća bila kod žena (67,4%) nego kod muškaraca (53,8%). Također, malokluzije klase I pokazale su najveću prevalenciju impakcije očnjaka (40,8% kod muškaraca, 43,2% kod žena), praćene malokluzijama klase III (39,8% kod muškaraca, 34,5% kod žena), dok su malokluzije klase II pokazale najmanju prevalenciju impakcija (19,4% kod muškaraca i 22,3% kod žena) (25).

Istraživanje u sjevernoj Indiji iz 2013. godine ispitivalo je prevalenciju taurodontizma na ortopantomogramima 4143 pacijenta dobi 13-38 godina. Taurodontizam zabilježen je s prevalencijom od 0,4% i češćom lokalizacijom u maksili (65,6%), nego u mandibuli (34,4%), a najčešće zahvaćen zub bio je maksilarni drugi molar (34,4%). Dva pacijenta imala su dijagnozu Down sindroma, jedan pacijent povijest rascjepa usne i nepca, dok su svi ostali slučajevi bili izolirani slučajevi taurodontizma (26).

Meta-analiza 30 članaka iz 17 zemalja objavljena 2013. godine, proučavala je prevalenciju mikrodoncije maksilarnog lateralnog sjekutića i pojavnost obzirom na rasu, spol i populaciju. Ukupna prevalencija iznosila je 1,8%, gdje je najveći postotak prevalencije bio kod mongoloidne rase (3,1%), u odnosu na crnu (1,5%) i bijelu (1,3%) rasu. Također, kod žena su se mikrodončni lateralni sjekutići javljali 1,4 puta češće nego kod muškaraca. Unilateralna i bilateralna mikrodoncija su otprilike jednako zastupljene, dok se kod unilateralne mikrodoncije na kontralateralnoj strani pojavljuje hipodoncija lateralnog sjekutića u 55,5% slučajeva (27).

Istraživanje provedeno u Budimpešti 2004. godine, rendgenski je analiziralo prevalenciju hipodoncije i hiperdoncije u 2219 ortodontskih pacijenata, u dobi 6-18 godina. Prevalencija hiperdoncije iznosila je 1,5%. U maksili su se prekobrojni zubi pojavljivali u 77,5% slučajeva, a 97,5% njih nalazilo se u prednjim regijama čeljusti. Hipodoncija se javljala

s prevalencijom od 14,7%, izostavljajući treće molare, gdje su drugi premolari najčešće bili zahvaćeni (4,3%), a iza njih maksilarni lateralni sjekutići (3,3%) (28).

Istraživanje u Meksiku iz 2018. godine pratilo je učestalost dilaceracije na ortopantomogramima 6340 pacijenata. Prevalencija dilaceracije iznosila je 1,6% i češće se manifestirala kod žena (68,7%), nego kod muškaraca (31,3%). Najčešće su bili zahvaćeni maksilarni drugi premolar i maksilarni lateralni sjekutić (13,6%), praćeni maksilarnim prvim premolarom i mandibularnim drugim molarom (12%) (29).

2. CILJ ISTRAŽIVANJA

2.1. Cilj istraživanja

Cilj istraživanja je utvrditi učestalost dentalnih ortodontskih anomalija kod pacijenata pregledanih u ambulanti ortodoncije KBC-a Split u razdoblju od 2019. do 2023. godine analizom ortopantomograma.

2.2. Hipoteza

Ne postoji razlika u učestalosti raznih ortodontskih anomalija koje se mogu dijagnosticirati analizom ortopantomograma.

Ne postoji razlika u učestalosti raznih ortodontskih anomalija među spolovima.

3. MATERIЈAL I METODE

3.1. Protokol istraživanja

U svrhu ovog retrospektivnog, epidemiološkog istraživanja, analizirani su ortopantomogrami pacijenata iz Ambulante za ortodonciju Kliničkog bolničkog centra Split (KBC Split). Za istraživanje su izdvojeni ortopantomogrami pacijenata koji su pregledani u razdoblju od 2019. do 2023. godine.

Pregledom ortopantomograma bilježili smo kronološku i dentalnu dob, tip denticije, zube prisutne u usnoj šupljini i u kosti, prisutnost trećih molara, hipodoncije i hiperdoncije, impakcije zubi, vrstu terapije u kojoj je pacijent i slučajne nalaze kao što su taurodontizam, transpozicije zubi, dilaceracija korijena, *dens invaginatus* i *dens evaginatus* te mikrodoncije i makrodoncije.

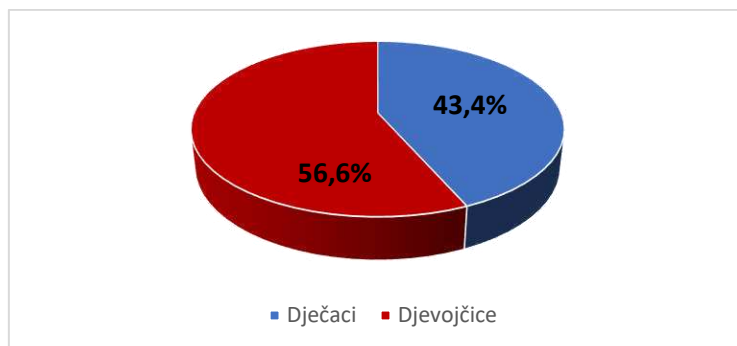
Istraživanje je odobrilo Etičko povjerenstvo KBC-a Split (Ur. broj: 2181-147/01/06/LJ.Z.-23-02).

3.2. Statistička analiza

U statističkoj analizi korišten je program Microsoft Excel 2021 (Microsoft, Redmond, Washington, USA) i deskriptivna statistika. Postojanje statističke značajnosti u učestalosti dentalnih anomalija obzirom na spol ispitano je primjenom χ^2 testa u statističkom paketu Social Science Statistics (Social Science Statistics, on-line kalkulator (30)). Za svaku varijablu (anomaliju) izračunati su postotci pacijenata i učestalost obzirom na spol te postotak zahvaćenosti pojedinog zuba anomalijom, a rezultati su prikazani u tabličnom i grafičkom obliku. Statistička značajnost je svedena na $p < 0.05$.

4. REZULTATI

U istraživanje su bila uključena 454 pacijenta kronološke dobi od 7,8 do 24,8 godina. Od 454 pacijenta, djevojčica je bilo 257 (56,6%), a dječaka 197 (43,4%) (Slika 1).



Slika 1. Raspodjela pacijenata po spolu izražena kao postotak.

Analizom digitalnih ortopantomograma pacijenata, utvrđena je učestalost ortodontskih anomalija koje su se pojavljivale u ukupnom broju pacijenata i zastupljenost istih anomalija po spolu.

Impakcije (14,1%) su zabilježene u 29 dječaka (14,7%) i 35 djevojčica (13,6%) i nije dokazana statistički značajna razlika među spolovima kada je $p < 0.05$ ($\chi^2 = 0.112$; $p = 0.738$). Za hipodonciju (9,5%) i taurodontizam (5,5%) također nije uočena statistički značajna razlika među spolovima kada je $p < 0.05$ (za hipodonciju $\chi^2 = 0.573$; $p = 0.449$, za taurodontizam $\chi^2 = 0.229$; $p = 0.632$). Hiperdoncija (2,6%) je utvrđena u više pregledanih dječaka (4,6%) nego djevojčica (1,2%) i tu je dokazana statistički značajna razlika među spolovima kada je $p < 0.05$ ($\chi^2 = 5.013$; $p = 0.025$). Za dilaceraciju (2,4%) nije utvrđena statistički značajna razlika u učestalosti između spolova kada je $p < 0.05$ ($\chi^2 = 1.193$; $p = 0.275$), iako je bio veći broj djevojčica (3,1%) sa tom nepravilnošću. Svega pet pregledanih dječaka (2,5%) imalo je mikrodonciju (1,1%). Transpozicija (0,9%) je uočena u dvije djevojčice (0,8%) i dva dječaka (1,0%), dok je makrodoncija (0,2%), kao i *dens evaginatus* (0,2%), zabilježena u jednog dječaka. Spomenuti podaci detaljno su prikazani u Tablici 1.

Tablica 1. Raspodjela anomalija po spolu.

Anomalije	Dječaci N (%)	Djevojčice N (%)	Ukupno N (%)	Udio anomalija u ukupnom broju ispitanika (%)
Impakcije	29 (45,3)	35 (54,7)	64 (38,6)	14,1
Hipodoncija	21 (48,8)	22 (51,2)	43 (25,9)	9,5
Taurodontizam	12 (48)	13 (52)	25 (15,1)	5,5
Hiperdoncija	9 (75)	3 (25)	12 (7,2)	2,6
Dilaceracija	3 (27)	8 (73)	11 (6,6)	2,4
Mikrodoncija	5 (100)	/	5 (3)	1,1
Transpozicija	2 (50)	2 (50)	4 (2,4)	0,9
Makrodoncija	1 (100)	/	1 (0,6)	0,2
<i>Dens evaginatus</i>	1 (100)	/	1 (0,6)	0,2
UKUPNO			166 (100)	36,5

N – broj pacijenata

Vrijednosti su prikazane kao cijeli broj i postotak.

U 43 pacijenta sa postavljenom dijagnozom hipodoncije, nedostajalo je ukupno 86 zubi. Hipodoncija mandibularnog drugog premolara ustanovljena je kod 21 pacijenta (48,8%), a 11 pacijenata manifestiralo se hipodoncijom maksilarnog lateralnog sjekutića (25,6%). Maksilarni drugi premolar nije bio prisutan kod ukupno 11 pacijenata (25,6%). Hipodoncije mandibularnih sjekutića, prvih premolara i molara te maksilarnih prvih premolara rjeđe su zabilježene, a pojavljivale su se u kombinaciji sa gore navedenim najčešćim hipodoncijama.

Na Tablici 2. prikazani su rezultati učestalosti hipodoncije po zahvaćenom zubu.

Tablica 2. Učestalost hipodoncije po zubu.

Zub	N (%)
Mandibularni drugi premolar	33 (38,4)
Maksilarni lateralni sjekutić	21 (24,4)
Maksilarni drugi premolar	15 (17,4)
Mandibularni središnji sjekutić	6 (7)
Maksilarni prvi premolar	3 (3,5)
Mandibularni prvi premolar	3 (3,5)
Mandibularni drugi molar	3 (3,5)
Mandibularni lateralni sjekutić	2 (2,3)
UKUPNO	86 (100)

N – broj zubi

Vrijednosti su prikazane kao cijeli broj i postotak.

Kod 12 pacijenata sa hiperdoncijom, utvrđeno je ukupno 14 prekobrojnih zubi. Većina pacijenata, njih 10, imalo je samo jedan prekobrojan zub dok su dva pacijenta imala po dva prekobrojna zuba. U toj skupini, kod jednog pacijenta prekobrojni zubi su se javili u maksili obostrano kao distomolari dok je drugi pacijent imao obostrano prekobrojne maksilarne lateralne sjekutiće. Prekobrojni zubi najčešće su se manifestirali u regiji maksilarnih sjekutića (50%), a u toj skupini mesiodens zabilježen je s najvećom učestalošću. U regijama mandibularnih sjekutića te molara i premolara u obje čeljusti, prekobrojni zubi su se rjeđe pojavljivali.

Na Tablici 3. prikazani su rezultati hiperdoncija po regijama u zubnom luku u kojima su se pojavljivali prekobrojni zubi.

Tablica 3. Učestalost hiperdoncije prema regijama u zubnom luku.

Regija	N (%)
Maksilarni sjekutići	7 (50)
Mandibularni sjekutići	2 (14,3)
Mandibularni premolari	2 (14,3)
Maksilarni molari	2 (14,3)
Mandibularni molari	1 (7,1)
UKUPNO	14 (100)

N – broj zubi

Vrijednosti su prikazane kao cijeli broj i postotak.

Kod ukupno 64 pacijenta sa impakcijama, u 34 slučaja (53,1%) utvrđene su impakcije maksilarnih očnjaka. 27 pacijenata (79,4%) imalo je unilateralnu impakciju, a 7 pacijenata (20,6%) bilateralnu impakciju maksilarnih očnjaka. U 11 pacijenata (17,2%) uočena je impakcija mandibularnog drugog premolara od kojih je 9 (81,8%) unilateralnih i 2 (18,2%) bilateralne. Od 9 pacijenata (14,1%) sa impaktiranim maksilarnim drugim premolarom, njih 8 (89%) manifestiralo se jednostranim impakcijama, a samo 1 pacijent (11%) obostranom impakcijom. Za mandibularni očnjak zabilježeno je 8 slučajeva impakcije (12,5%) od kojih je jedna bilateralna, a ostale unilateralne. Impakcije drugih zuba rjeđe su se pojavljivale (3,1%).

U Tablici 4. prikazani su rezultati učestalosti impakcija po zahvaćenom zubu.

Tablica 4. Učestalost impakcije po zubu.

Zub	N (%)
Maksilarni očnjaci	37 (48,1)
Mandibularni drugi premolar	12 (15,6)
Maksilarni drugi premolar	10 (12,9)
Mandibularni očnjak	9 (11,7)
Maksilarni središnji sjekutić	3 (3,9)
Mandibularni prvi premolar	2 (2,6)
Maksilarni lateralni sjekutić	2 (2,6)
Maksilarni prvi premolar	1 (1,3)
Mandibularni drugi molar	1 (1,3)
UKUPNO	77 (100)

N – broj zubi

Vrijednosti su prikazane kao cijeli broj i postotak.

Od 25 slučajeva taurodontizma, u 19 pacijenata bili su zahvaćeni i maksilarni i mandibularni molari (76%), dok su u 6 slučajeva bili zahvaćeni samo maksilarni molari (24%). Nije zabilježen nijedan slučaj pojave taurodontizma samo na mandibularnim molarima (Tablica 5).

Tablica 5. Učestalost taurodontizma na molarima.

Zub	N (%)
Maksilarni / Mandibularni molari	19 (76)
Maksilarni molari	6 (24)
Mandibularni molari	/
UKUPNO	25 (100)

N – broj pacijenata

Vrijednosti su prikazane kao cijeli broj i postotak.

Transpozicija zubi uočena je u 4 pacijenta, od čega je u 2 slučaja transpozicija zahvaćala maksilarni očnjak i maksilarni prvi premolar (50%). Zabilježen je po jedan slučaj transpozicije maksilarnog očnjaka i lateralnog sjekutića (25%) te mandibularnog očnjaka i lateralnog sjekutića (25%).

Dilaceracije korijena zabilježene su u 11 pacijenata gdje je u 5 slučajeva zahvaćen bio maksilarni prvi premolar (45,4%), a u 2 slučaja maksilarni lateralni sjekutić (18,2%). Kod mandibularnih premolara dilaceracija je uočena u 2 pacijenta (18,2%), dok su mandibularni očnjaci i maksilarni drugi premolar imali po jedan slučaj dilaceracije (18,2%).

Učestalost dilaceracije prikazana je u Tablici 6.

Tablica 6. Učestalost dilaceracije po zubi.

Zub	N (%)
Maksilarni prvi premolar	5 (45,4)
Maksilarni lateralni sjekutić	2 (18,2)
Maksilarni drugi premolar	1 (9,1)
Mandibularni očnjak	1 (9,1)
Mandibularni prvi premolar	1 (9,1)
Mandibularni drugi premolar	1 (9,1)
UKUPNO	11 (100)

N – broj zubi

Vrijednosti su prikazane kao cijeli broj i postotak.

Anomalije veličine zuba i evaginacija zuba pojavljivale su se u manjem broju. Pet zabilježenih slučajeva mikrodoncije javilo se na maksilarnom lateralnom sjekutiću, a jedna makrodoncija na mandibularnom drugom premolaru. *Dens evaginatus* uočen je samo u jednom slučaju, a zahvaćen je bio mandibularni drugi premolar.

5. RASPRAVA

U ovom istraživanju praćena je učestalost dentalnih anomalija kod ortodontskih pacijenata KBC-a Split u periodu od 2019. do 2023. godine. Sudjelovala su 454 pacijenta, od čega je bilo 197 dječaka (43,4%) i 257 djevojčica (56,6%).

Kazanci i suradnici 2011.godine u Turskoj pratili su učestalost dentalnih anomalija na 3165 ortodontskih pacijenata u dobi od 9-25 godina. Kod 452 pacijenta (14,3%) sa anomalijama, impaktirani zubi su bili najčešće utvrđena anomalija sa 4,6%, a pratila ih je hipodoncija (4,3%), mikrodoncija (2,1%) i hiperdoncija (1,3%) (22). U našem istraživanju, učestalost impakcija iznosila je 14,1%, a hipodoncija 9,5% što ih također čini najčešće zabilježenim anomalijama. Hiperdoncija se manifestirala u 2,6% slučajeva, a mikrodoncija u 1,1%.

Ize-Iyamu i suradnici u istraživanju provedenom 2023.godine u Nigeriji, na skupini od 34 pacijenta sa impaktiranim maksilarnim oćnjacima, uočili su da su se impakcije češće javljale kod žena (64,7%), nego kod muškaraca (35,3%) (24). Taj rezultat sličan je našem, iako je kod nas bilo više pregledanih djevojčica (54,7%) sa impakcijama nego dječaka (45,3%). Također, u istraživanju u Nigeriji bilateralne impakcije (11,9%) bile su znatno rjeđe od unilateralnih (88,1%) (24). Ta saznanja u skladu su sa našim gdje je bilateralnih impaktiranih maksilarnih oćnjaka bilo 20,6%, a unilateralnih 79,4%.

Učestalost hipodoncije u našem istraživanju iznosila je 9,5% i nije utvrđena značajna razlika u učestalosti među spolovima ($p=0.449$). Učestalost kod djevojčica iznosila je 8,6%, a kod dječaka 10,6%. Najviše slučajeva hipodoncije odnosilo se na mandibularni drugi premolar (48,8%), a pratile su ih hipodoncije maksilarnog lateralnog sjekutića (25,6%) i maksilarnog drugog premolara (25,6%). Gabris i suradnici su 2006. godine na uzorku od 2219 pacijenata ustanovili učestalost hipodoncije od 14,7%, također bez velike razlike između muških (14,6%) i ženskih pacijenata (14,8%) (28). Za razliku od našeg istraživanja, zabilježili su najčešću hipodonciju maksilarnog lateralnog sjekutića (22,4%), potom mandibularnog drugog premolara (13,8%) i maksilarnog drugog premolara (3,7%) (28).

Gabris i suradnici u svom su istraživanju odredili i prevalenciju hiperdoncije koja je iznosila 1,5%. Od 34 pacijenta sa hiperdoncijom, njih 28 je bilo samo s jednim prekobrojnim zubom, a 6 pacijenata sa dva prekobrojna zuba (28). Sličan rezultat utvrđen je i u našem istraživanju koje je pokazalo učestalost hiperdoncije od 2,6%, a od ukupnih 12 pacijenata sa hiperdoncijom, 10 ih je bilo samo s jednim, a 2 pacijenta sa dva prekobrojna zuba. Podaci o

regijama u zubnom luku u kojima su se prekobrojni zubi pojavljivali, u Gabrisovom istraživanju nisu ustanovljeni.

Patil i suradnici 2013. godine na skupini od 4143 pacijenta, odredili su učestalost taurodontizma od 0,4% gdje je prevalencija kod žena i kod muškaraca iznosila 0,2%. Taurodontni molari su se češće pojavljivali u maksili (65,6%), nego u mandibuli (34,4%) (26). U našem istraživanju, učestalost taurodontizma bila je nešto veća, 5,5%, također bez značajne razlike u učestalosti među spolovima. Kod djevojčica, učestalost je iznosila 5,1%, a kod dječaka 6,1%. Suprotno istraživanju Patila i suradnika, taurodontnih molara u maksili bilo je 24%, a u ostalih 76% slučajeva zahvaćeni su bili i maksilarni i mandibularni molari. Nije zabilježen nijedan slučaj pojave taurodontizma samo na mandibularnim molarima.

Hua i suradnici u svojoj su meta-analizi 2013. godine zaključili da učestalost mikrodoncije maksilarnog lateralnog sjekutića iznosi 1,8%, sa češćom pojavom kod žena nego kod muškaraca (27). Ti rezultati u suprotnosti su sa našim dobivenim podacima gdje se svih 5 slučajeva mikrodoncije (1,1%) javilo na dječacima.

U našem istraživanju zabilježena su ukupno 4 slučaja transpozicije (0,9%), 2 kod djevojčica i 2 kod dječaka, a najčešće transpozicija je zahvaćala maksilarni očnjak i maksilarni prvi premolar (50%). Istraživanje u Turskoj Kazancija i suradnika ustanovilo je učestalost transpozicije od 0,3%, ali za razliku od naših rezultata, najčešća transpozicija bila je transpozicija maksilarnog lateralnog sjekutića i očnjaka (0,1%) (22).

Isto istraživanje dokazalo je učestalost makrodoncije od 0,4% sa najčešće pogođenim maksilarnim središnjim sjekutićem (0,4%) (22). Ti rezultati u suprotnosti su od naših gdje je zabilježen samo jedan slučaj makrodoncije (0,2%), a zahvaćen je bio mandibularni drugi premolar.

Istraživanje u Meksiku Ledesma-Montesa i suradnika iz 2018. godine utvrdilo je da učestalost dilaceracije iznosi 1,6%, sa češćom manifestacijom kod ženskih pacijenata (68,7%), nego kod muških (31,3%). Najviše slučajeva dilaceracije očitovale se na maksilarnom drugom premolaru i maksilarnom lateralnom sjekutiću (13,6%), a pratili su ih maksilarni prvi premolar i mandibularni drugi molar (12%) (29). U našem istraživanju, zastupljenost dilaceracije (2,4%) među dječacima i djevojčicama bila je približno jednaka onoj u spomenutom istraživanju, zabilježena je u 73% djevojčica i 27% dječaka. Međutim, 45,4% slučajeva dilaceracije kod nas se manifestiralo na maksilarnom prvom premolaru, a 18,2% slučajeva na maksilarnom lateralnom sjekutiću.

6. ZAKLJUČAK

1. Učestalost dentalnih ortodontskih anomalija kod pacijenata pregledanih u ambulanti ortodoncije KBC-a Split je sljedeća: impakcije 14,1%, hipodoncija 9,5%, taurodontizam 5,5%, hiperdoncija 2,6%, dilaceracija 2,4%, mikrodoncija 1,1%, transpozicija 0,9%, makrodoncija 0,2%, *dens evaginatus* 0,2%.
2. Postoji razlika u učestalosti raznih ortodontskih anomalija koje se mogu dijagnosticirati analizom ortopantomograma.
3. Statistički značajna razlika u učestalosti raznih ortodontskih anomalija među spolovima dokazana je samo kod hiperdoncije ($p=0.025$).

7. POPIS CITIRANE LITERATURE

1. Littlewood SJ, Mitchell L. An introduction to orthodontics. 5. izdanje. UK: Oxford university press; 2019. 2 str.
2. Staley RN, Reske NT. Essentials of orthodontics: diagnosis and treatment: John Wiley & Sons; 2011. 11 str.
3. Proffit WR, Fields HW, Larson B, Sarver DM. Contemporary orthodontics-e-book: Elsevier Health Sciences; 2018. 163 str.
4. Magdalenić-Meštrović M. Ortodontske anomalije i mogućnosti liječenja. *Medicus*. 2010;19:75-90.
5. Ćabov T, Legović A, Ćabov Ercegović L, Zulijani A. Role of panoramic radiography in the identification of dental anomalies and disturbed development of the dentition. *World Journal of Dentistry*. 2021;12(4):271-277.
6. Decusara M. Use of orthopantomogram in dental practice: a statistical study. *Int Jr Med Dent*. 2011;1:389-392.
7. Perschbacher S. Interpretation of panoramic radiographs. *Australian dental journal*. 2012;57:40-45.
8. Jerat A. Radiološka dijagnostika cista čeljusti. Diplomski rad. Zagreb: Stomatološki fakultet/Sveučilište u Zagrebu; 2017.
9. Miličić A, Čanak V. Hypodontia and the accompanying phenomena. *Acta stomatologica Croatica: International journal of oral sciences and dental medicine*. 1975;9(4):133-140.
10. Badrov J, Gaspar G, Tadin A, Galic T, Govorko DK, Gavic L, et al. Prevalence and characteristics of congenitally missing permanent teeth among orthodontic patients in southern Croatia. *Acta Stomatol Croat*. 2017;51(4):290-299.
11. Cooke J, Wang H-L. Canine impactions: incidence and management. *International Journal of Periodontics & Restorative Dentistry*. 2006;26(5):483-490.
12. Singh M, Chakrabarty A. Prevalence of impacted teeth: Study of 500 patients. *Int J Sci Res*. 2016;5(1):1577-1580.
13. Topkara A, Sari Z. Impacted teeth in a turkish orthodontic patient population: prevalence, distribution. *Eur J Paediatr Dent*. 2012;13:311-316.
14. Mali S, Karjodkar FR, Sontakke S, Sansare K. Supernumerary teeth in non-syndromic patients. *Imaging science in dentistry*. 2012;42(1):41-45.
15. Amini F, Rakhshan V, Jamalzadeh S. Prevalence and pattern of accessory teeth (hyperdontia) in permanent dentition of Iranian orthodontic patients. *Iranian Journal of Public Health*. 2013;42(11):1259.

16. Khan EB, Fatima S, Rafi SMT, Shah M, Ahmed HZ. Prevalence of microdontia among patients undergoing orthodontic treatment. *Liaquat National Journal of Primary Care*. 2020;2(2):74-78.
17. Colak H, Tan E, Bayraktar Y, Hamidi MM, Colak T. Taurodontism in a central anatolian population. *Dent Res J (Isfahan)*. 2013;10(2):260-263.
18. Pach J, Regulski PA, Tomczyk J, Strużycka I. Clinical implications of a diagnosis of taurodontism: A literature review. *Advances in Clinical and Experimental Medicine*. 2022;31(12):1385-1389.
19. Hamasha A, Al-Khateeb T, Darwazeh A. Prevalence of dilaceration in Jordanian adults. *International endodontic journal*. 2002;35(11):910-912.
20. Chaturvedula BB, Muthukrishnan A, Bhuvaraghan A, Sandler J, Thiruvengkatachari B. Dens invaginatus: a review and orthodontic implications. *British dental journal*. 2021;230(6):345-350.
21. Drenski Baliija N, Aurer B, Meštrović S, Lapter Varga M. Prevalence of dental anomalies in orthodontic patients. *Acta stomatologica Croatica: International journal of oral sciences and dental medicine*. 2022;56(1):61-68.
22. Kazanci F, Celikoglu M, Miloglu O, Ceylan I, Kamak H. Frequency and distribution of developmental anomalies in the permanent teeth of a Turkish orthodontic patient population. *Journal of Dental Sciences*. 2011;6(2):82-89.
23. Motairi M, Jalal R, Afify A. Skeletal facial pattern usually associated with congenitally missing upper lateral incisor in Saudi orthodontic patients Jeddah, KSA. *Int J Oral Dent Health*. 2022;8:139.
24. Ize-Iyamu I, Otaren J. Evaluation of impacted canines utilizing three radiographic methods in orthodontic patients in Benin City, Nigeria. *Ibom Medical Journal*. 2023;16(2):160-167.
25. Sukhia HR, Sukhia RH, Baloch DA, Iqbal Z. Impacted canines in orthodontic patients at Jinnah Medical and Dental College - A cross sectional study. *J Pak DentAssoc*. 2011;20(2):73-76.
26. Patil S, Doni B, Kaswan S, Rahman F. Prevalence of taurodontism in the North Indian population. *Journal of clinical and experimental dentistry*. 2013;5(4):e179-182.
27. Hua F, He H, Ngan P, Bouzid W. Prevalence of peg-shaped maxillary permanent lateral incisors: A meta-analysis. *American Journal of Orthodontics and Dentofacial Orthopedics*. 2013;144(1):97-109.

28. Gabris K, Fabian G, Kaan M, Rozsa N, Tarjan I. Prevalence of hypodontia and hyperdontia in paedodontic and orthodontic patients in Budapest. *Community dental health*. 2006;23(2):80-82.
29. Ledesma-Montes C, Hernández-Guerrero J-C, Jiménez-Farfán M-D. Frequency of dilaceration in a mexican school-based population. *Journal of clinical and experimental dentistry*. 2018;10(7):e665-e667.
30. Social Science Statistics [Internet]. [citirano 07. rujna 2023.]. Dostupno na: <https://www.socscistatistics.com/>

8. SAŽETAK

Cilj istraživanja: Utvrditi učestalost dentalnih ortodontskih anomalija kod pacijenata pregledanih u ambulanti ortodontije KBC-a Split u razdoblju od 2019. do 2023. godine.

Materijal i metode: Provedeno je retrospektivno, epidemiološko istraživanje u kojem su analizirani ortopantomogrami pacijenata iz Ambulante za ortodontiju KBC-a Split. Ukupno su obrađena 454 ortopantomograma pacijenata kronološke dobi od 7,8 godina do 24,8 godina.

Rezultati: Najčešće dijagnosticirana anomalija bila je impakcija (14,1%), bez značajne razlike u učestalosti među spolovima kada je $p < 0.05$ ($\chi^2 = 0.112$; $p = 0.738$). Pratila ju je hipodoncija sa 9,5% i taurodontizam sa 5,5%, također bez velike razlike između spolova kada je $p < 0.05$ (za hipodonciju $\chi^2 = 0.573$; $p = 0.449$, za taurodontizam $\chi^2 = 0.229$; $p = 0.632$). Učestalost hiperdoncije iznosila je 2,6% i bilo je više pregledanih dječaka sa tom anomalijom. Dilaceracija je zabilježena u 2,4% slučajeva, a na pregledu je bilo više djevojčica sa tom nepravilnošću. Svi slučajevi mikrodoncije (1,1%) uočeni su kod dječaka. Učestalost transpozicije utvrđena je u 0,9% slučajeva i bio je jednak broj djevojčica i dječaka kod kojih je opažena tijekom pregleda. Makrodoncija i *dens evaginatus* pojavljivali su se jednakom učestalosti od 0,2%, a zahvaćeni su bili dječaci.

Zaključak: Učestalost dentalnih ortodontskih anomalija kod pacijenata pregledanih u ambulanti ortodontije KBC-a Split bila je sljedeća: impakcije 14,1%, hipodoncija 9,5%, taurodontizam 5,5%, hiperdoncija 2,6%, dilaceracija 2,4%, mikrodoncija 1,1%, transpozicija 0,9%, makrodoncija 0,2%, *dens evaginatus* 0,2%. Utvrđena je razlika u učestalosti raznih ortodontskih anomalija koje se mogu dijagnosticirati analizom ortopantomograma. Statistički značajna razlika u učestalosti raznih ortodontskih anomalija među spolovima dokazana je samo kod hiperdoncije ($p = 0.025$).

9. SUMMARY

Diploma thesis title: Analysis of orthopantomograms of patients examined in the Orthodontics Outpatient Clinic of the University Hospital of Split in the period 2019 – 2023.

Objective: To determine the frequency of dental orthodontic anomalies in patients examined in the Orthodontics Outpatient Clinic of the University Hospital of Split in the period 2019 – 2023.


Material and methods: A retrospective, epidemiological study was conducted in which the orthopantomograms of patients from the Orthodontics Outpatient Clinic of the University Hospital of Split were analyzed. A total of 454 orthopantomograms of patients with a chronological age of 7.8 to 24.8 years were processed.

Results: The most frequently diagnosed anomaly was impaction (14.1%), with no significant difference in frequency between genders when $p < 0.05$ ($\chi^2 = 0.112$; $p = 0.738$). It was followed by hypodontia with 9.5% and taurodontism with 5.5%, also without a big difference between the sexes when $p < 0.05$ (for hypodontia $\chi^2 = 0.573$; $p = 0.449$, for taurodontism $\chi^2 = 0.229$; $p = 0.632$). The frequency of hyperdontia was 2.6% and there were more examined boys with this anomaly. Dilaceration was recorded in 2.4% of cases and during the examination there were more girls with this irregularity. All cases of microdontia (1.1%) were observed in boys. The frequency of transposition was determined in 0.9% of cases and there was an equal number of girls and boys in whom it was observed during examination. Macrodontia and *dens evaginatus* appeared with the same frequency of 0.2% and boys were affected.

Conclusion: The frequency of dental orthodontic anomalies in patients examined in the orthodontic clinic of KBC Split was as follows: impaction 14.1%, hypodontia 9.5%, taurodontism 5.5%, hyperdontia 2.6%, dilaceration 2.4%, microdontia 1.1%, transposition 0.9%, macrodontia 0.2%, *dens evaginatus* 0.2%. A difference in the frequency of various orthodontic anomalies that can be diagnosed by orthopantomogram analysis was determined. A statistically significant difference in the frequency of various orthodontic anomalies between genders was demonstrated only in hyperdontia ($p = 0.025$).

10. ŽIVOTOPIS

OSOBNİ PODACI



OBRAZOVANJE

- 2005. – 2013. Osnovna škola Ivan Leko, Donji Proložac
- 2013. – 2017. Gimnazija dr. Mate Ujevića, Imotski
- 2017. – 2023. Sveučilište u Splitu, Medicinski fakultet, studij Dentalne medicine

MATERINSKI JEZIK

- Hrvatski jezik

OSTALI JEZICI

- Engleski jezik
- Njemački jezik

NAGRADE

- Dobitnica dekanove nagrade za akademsku godinu 2021./2022.