

Izražaj čimbenika epitelno-mezenhimske tranzicije tijekom razvoja bubrega i u bolesnika s nefrotskim sindromom

Ogorevc, Marin

Doctoral thesis / Disertacija

2024

Degree Grantor / Ustanova koja je dodijelila akademski / stručni stupanj: **University of Split, School of Medicine / Sveučilište u Splitu, Medicinski fakultet**

Permanent link / Trajna poveznica: <https://um.nsk.hr/um:nbn:hr:171:892728>

Rights / Prava: [In copyright](#) / [Zaštićeno autorskim pravom.](#)

Download date / Datum preuzimanja: **2024-07-24**



Repository / Repozitorij:

[MEFST Repository](#)



SVEUČILIŠTE U SPLITU
MEDICINSKI FAKULTET

MARIN OGOREVC, dr. med.

**IZRAŽAJ ČIMBENIKA EPITELNO-MEZENHIMSKE TRANZICIJE
TIJEKOM RAZVOJA BUBREGA I U BOLESNIKA S NEFROTSKIM
SINDROMOM**

DOKTORSKI RAD

SPLIT, 2023.

Rad je izrađen u Laboratoriju za istraživanje ranog razvoja čovjeka Zavoda za anatomiju, histologiju i embriologiju Medicinskog fakulteta Sveučilišta u Splitu.

Voditeljica rada: izv. prof. dr. sc. Snježana Mardešić

ZAHVALA

Zahvaljujem svojoj mentorici, izv. prof. dr. sc. Snježani Mardešić, na iskazanom trudu, podršci i pomoći tijekom izrade ove doktorske disertacije.

Zahvaljujem prof. dr. sc. Mirni Saragi-Babić na izdvojenom vremenu za pregled bezbrojnih mikroskopskih slika i svim savjetima o znanstveno-nastavnom radu.

Zahvaljujem i svim ostalim kolegama Zavoda za anatomiju, histologiju i embriologiju na nesebičnoj pomoći u izradi ove disertacije, ali i tijekom svakodnevnog rada.

Zahvaljujem svojoj obitelji i prijateljima na potpori tijekom čitavog školovanja.

Na kraju, zahvaljujem „kolegama” iz Fitness centra Quattro na pomoći pri održavanju mog zdravlja, više mentalnog nego fizičkog.

„The only place success comes before work is in the dictionary.” - Vince Lombardi

POPIS POKRATA

ACEi – inhibitori angiotenzin konvertirajućeg enzima (engl. *angiotensin converting enzyme inhibitors*)

ANOVA – analiza varijance (engl. *analysis of variance*)

AQP – akvaporin (engl. *aquaporine*)

ARB – blokatori angiotenzinskih receptora (engl. *angiotensin receptor blockers*)

AUC – površina ispod krivulje (engl. *area under the curve*)

BMP4 – koštani morfogenetski protein 4 (engl. *bone morphogenetic protein 4*)

CD – klaster diferencijacije (engl. *cluster of differentiation*)

Cdk – kinaze ovisne o ciklinu (engl. *cyclin-dependent kinases*)

CNF – kongenitalni nefrotski sindrom finskog tipa (engl. *congenital nephrotic syndrome of the Finnish type*)

DAPI – 4',6'-diamidino-2-fenilindol (engl. *4',6'-diamidino-2-phenylindole*)

DNA – deoksiribonukleinska kiselina (engl. *deoxyribonucleic acid*)

EMT – epitelno-mezenhimska tranzicija (engl. *epithelial-mesenchymal transition*)

FD – filtracijska dijafragma

FSGS – fokalna segmentalna glomeruloskleroza

GBM – glomerularna bazalna membrana

GDNF – neurotrofni čimbenik rasta koji potječe iz glija stanica (engl. *glial cell line-derived neurotrophic factor*)

GFB – glomerularna filtracijska barijera

glyCD133 – glikozilirana izoforma CD133 (engl. *glycosylated CD133*)

KBC – klinički bolnički centar

KBZ – kronično bubrežno zatajenje

Ki-67 – nuklearni protein Ki-67

MET – mezenhimsko-epitelna tranzicija (engl. *mesenchymal-epithelial transition*)

MM – metanefrički mezenhim

MP – mokraćovodni pupoljak

NS – nefrotski sindrom

NPHS1 – gen nefrina

NPHS2 – gen podocina

PBS – fiziološka otopina puferirana fosfatom (engl. *phosphate-buffered saline*)

PDX – podokaliksin (engl. *podocalyxin*)

PES – parijetalne epitelne stanice

RET – receptorska tirozin kinaza (engl. *rearranged during transfection*)

SAD – Sjedinjene Američke Države

SD – standardna devijacija

SYNPO – gen sinaptopodina

Th1 – podtip pomoćničkih T limfocita

Th2 – podtip pomoćničkih T limfocita

UK – Ujedinjeno Kraljevstvo

WK – Wolffov kanal

WT1 – gen Wilms tumor 1

SADRŽAJ

1. UVOD	1
1.1. Razvoj ljudskog bubrega	2
1.1.1. Morfološki razvoj bubrega	2
1.1.2. Genetička regulacija razvoja metanefrosa	5
1.1.3. Razvoj bubrežne funkcije	7
1.2. Podociti	8
1.2.1. Razvoj i morfologija podocita	9
1.2.2. Odgovor podocita na oštećenje	12
1.3. Parijetalne epitelne stanice	15
1.3.1. Razvoj i funkcije PES-a	16
1.3.2. Odnos PES-a i podocita	17
1.3.3. PES u glomerularnim bolestima	19
1.4. Nefrotski sindrom	23
1.4.1. Patofiziologija i liječenje NS-a	24
1.4.2. Kongenitalni nefrotski sindrom finskog tipa	26
1.4.3. Fokalna segmentalna glomeruloskleroza	28
1.5. Epitelno-mezenhimska tranzicija	29
1.5.1. EMT u bubregu	30
1.5.2. Čimbenici vezani uz EMT-u	32
2. HIPOTEZA ISTRAŽIVANJA	35
3. CILJ ISTRAŽIVANJA	37
4. MATERIJALI I METODE ISTRAŽIVANJA	39
4.1. Prikupljanje uzoraka	40
4.2. Imunofluorescencijsko bojenje	40
4.3. Priprema tkiva za elektronsku mikroskopiju	41
4.4. Analiza izražaja proteina i međustaničnih mostova	42
4.5. Statistička obrada podataka	43
5. REZULTATI	45
5.1. Polutanki rezovi i elektronska mikroskopija bubrega u razvoju, zdravih postnatalnih bubrega i bubrega ispitanika s CNF-om	46

5.2. Proliferacijska aktivnost glomerularnih stanica bubrega u razvoju, zdravih postnatalnih bubrega i bubrega u ispitanika s CNF-om i FSGS-om	48
5.3. Izražaj nestina u podocitima i PES-ama bubrega u razvoju, zdravih postnatalnih bubrega i bubrega u ispitanika s CNF-om i FSGS-om.....	51
5.4. Izražaj NOTCH2 u podocitima i PES-ama bubrega u razvoju, zdravih postnatalnih bubrega i bubrega ispitanika s CNF-om i FSGS-om.....	53
5.5. Izražaj JAGGED1 u podocitima i PES-ama bubrega u razvoju, zdravih postnatalnih bubrega i bubrega ispitanika s CNF-om i FSGS-om.....	55
5.6. Izražaj WNT4 u podocitima i PES-ama bubrega u razvoju, zdravih postnatalnih bubrega i bubrega ispitanika s CNF-om i FSGS-om.....	57
5.7. Izražaj SNAIL u podocitima i PES-ama bubrega u razvoju, zdravih postnatalnih bubrega i bubrega ispitanika s CNF-om i FSGS-om.....	59
5.8. Izražaj podocitnih biljega nefrina i sinaptopodina te njihova kolokalizacija s NOTCH2, WNT4 i SNAIL u bubrezima u razvoju, zdravim postnatalnim bubrezima te bubrezima bolesnika s CNF-om i FSGS-om.....	61
6. RASPRAVA	64
7. ZAKLJUČCI	70
8. LITERATURA	73
9. SAŽETAK.....	97
10. SUMMARY.....	99
11. ŽIVOTOPIS.....	101

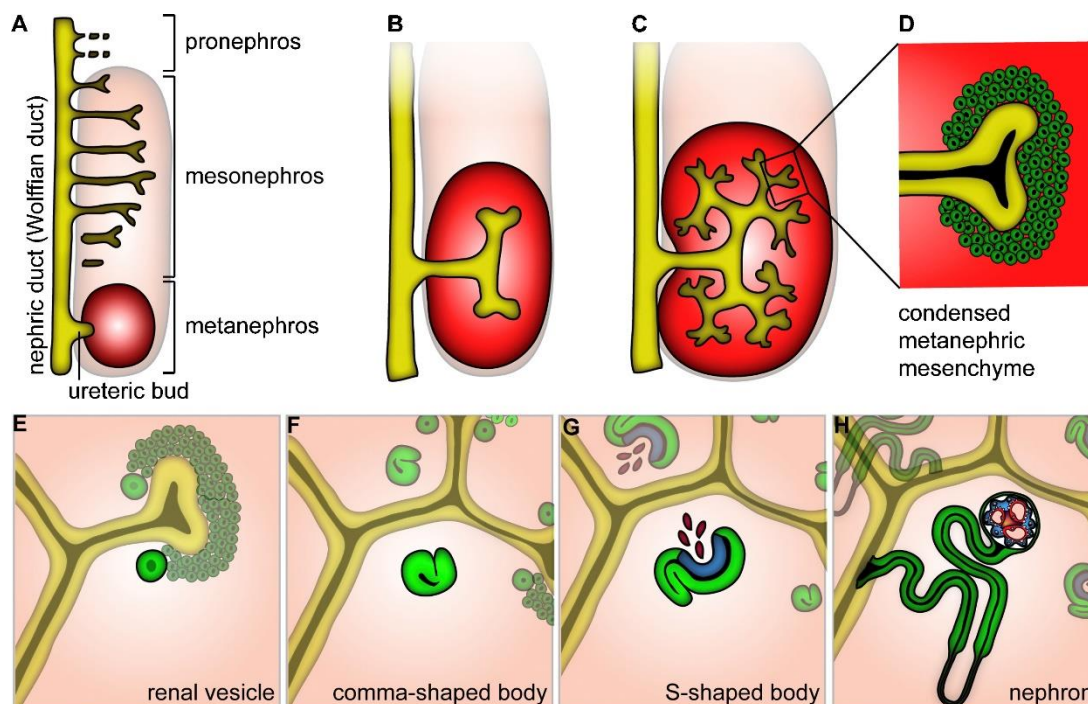
1. UVOD

1.1. Razvoj ljudskog bubrega

Prema hipotezi o podrijetlu zdravlja i bolesti u ljudi, promjene u okolini poput izloženosti hormonima stresa ili izmjene u količini dostupnih hranjivih tvari tijekom razvoja organa/ organskog sustava, mogu imati trajne štetne učinke koji dovode do povećanog rizika za razvoj bolesti (1). Bubrež je vrlo osjetljiv na takve utjecaje jer mnogi čimbenici mogu promijeniti njegovu građu i razinu izražaja važnih funkcionalnih gena, najvjerojatnije epigenetskom modifikacijom (2). Stoga je važno razumjeti vremenski okvir u razvoju bubrega te njegovu građu i izražaj gena u svakom razvojnom stadiju.

1.1.1. Morfološki razvoj bubrega

Kod sisavaca, od intermedijarnog mezoderma nastaju tri para organa za izlučivanje u kranio-kaudalnom smjeru (**Slika 1**). Organi poznati kao pronefros (predbubreg), mezonefros (prabubreg) i metanefros (definitivni bubrež), imaju različite uloge (3). Iako su pronefros i mezonefros prolazni organi tijekom ontogeneze u čovjeka, njihovo postojanje je nužno za pravilan razvoj metanefrosa, odnosno trajnog bubrega.



Slika 1. Razvojni stadiji ljudskog bubrega. (Preuzeto u izvornom obliku iz Schell C, Wanner N, Huber TB. Glomerular development--shaping the multi-cellular filtration unit. *Semin Cell Dev Biol.* 2014;36:39-49.)

Pronefros je prethodnik bubrežnog sustava koji se u humanom zametku počinje oblikovati 21. - 22. dana, a u miševa 8. dana nakon oplodnje (4). Razvija se od nefrotoma, segmenta intermedijarnog mezoderma koji sadrži šupljinu nefrocel i izravno preko kratkog peritonealnog lijevka komunicira sa susjednim intraembrionalnim celomom. Od zida nefrotoma nasuprot peritonealnom lijevku nastaju pronefrički kanalići i spajaju nefrocel s pronefričkim (budućim Wolffovim) kanalom koji završava u kloaki. U nefrotomu stanice s trepetljikama pomiču tekućinu u pronefričke kanaliće, odakle se ona reapsorbira u okolne krvne sinuse. Pojedine životinjske vrste imaju različit broj pronefričkih kanalića (5). Općenito, vodozemci i ribe imaju dobro razvijene i funkcionalane pronefrose koji opstaju tijekom cijelog života organizma i reguliraju pH krvi te ravnotežu vode i otopljenih tvari (6). Viši kralježnjaci imaju rudimentarne i prolazne pronefrose koji nemaju funkciju bubrega.

Mezonefros, kao druga generacija organa za izlučivanje, počinje se razvijati s regresijom pronefrosa, oko 25. dana u čovjeka i 9. dana u miša (7). Tijekom ranog razvoja mnogih životinjskih

vrsta mezonefros zauzima značajno mjesto u abdominalnoj regiji. Wolffov kanal (WK) inducira nakupljanje stanica nefrogenog tračka, odnosno mezonefričkog mezenhima i mezenhimsko-epitelnu tranziciju (engl. *mesenchymal-epithelial transition*, MET) kako bi nastali bubrežni mjehurići. Bubrežni mjehurić se diferencira u tjelešce u obliku slova „S“ te kanalić nalik proksimalnom kanaliću definitivnog bubrega koji se otvara u WK. Mezonefrosi proizvode malu količinu urina i predstavljaju prvu funkcionalnu ekskretornu jedinicu u sisavaca. U ljudskom zametku razvijeniji kranijalni nefroni prvi atrofiraju i degeneriraju u skladu s kranio-kaudalnim razvojnim valom (3, 8, 9). Na kaudalnom kraju WK-a nikne mokraćovodni pupoljak (MP) i time započne razvoj metanefrosa. Kod žena mezonefros potpuno regredira, a kod muškaraca zaostaje dio mezonefričkih kanalića koji tvore izvodne kanaliće testisa (lat. *ductuli efferentes*).

Razvoj metanefrosa, trajnog bubrega u sisavaca, započinje izrastanjem MP-a iz kaudalnog kraja WK-a. Kod mnogih vrsta su u nekom razdoblju istovremeno prisutni mezonefros i metanefros. MP urasta u masu metanefričkog mezenhima (MM) od kojeg će nastati nefroni metanefrosa. MM potiče MP na rast i uzastopno grananje te nastaje mokraćovodno stablo i iz njega dijelovi odvodnog sustava (sabirni kanalići, bubrežne čašice i bubrežna zdjelica), a od preostalog dijela mokraćovod. Epitelne stanice vrhova sabirnih kanalića (lat. *ampullae*) induciraju kondenzaciju stanica MM-a koje tvore mezenhim kape i pretubularne agregate (10). Pretubularni agregati prolaze kroz MET-u i nastaju bubrežni mjehurići, od kojih se se prvo razvija tjelešce u obliku zarez, a zatim u obliku slova „S“. Od dijela tjelešca u obliku slova „S“ koji je najbliži MP-u razvija se distalni zavijeni kanalić, od središnjeg dijela proksimalni kanalić, Henleova petlja i distalni ravni kanalić, a od dijela najudaljenijega od MP-a nastaje Bowmanova čahura. Epitel unutarnjeg lista Bowmanove čahure diferencira se u podocyte, a stanice vanjskog lista postaju parijetalne epitelne stanice (PES). Distalni kraj nefrona spaja se sa sabirnim kanalićem. Kapilare i mezangijske stanice urastaju u tjelešce u obliku slova „S“, a kapilare okruže podociti koji više ne proliferiraju nego se počinju diferencirati stvaranjem primarnih i sekundarnih nožica. Bazalne membrane podocita i glomerularnih kapilara spajaju se u glomerularnu bazalnu membranu (GBM). U ljudi, spajanjem ogranaka MP-a nastaju bubrežna zdjelica i čašice (11). U kasnijim razvojnim stadijima grananja, svaki vrh MP-a istovremeno inducira stvaranje dva nefrona. Između 15. i 20. tjedna, vršci MP-a se više ne granaju. Novonastali nefroni su raspoređeni u arkade povezane spojnim kanalićem. Vrh MP-a inducira nefron koji se povezuje s budućim sabirnim kanalom. Od 20. tjedna nadalje, vrh MP-a nastavlja inducirati nefrone te zapravo većina nefrona nastaje u trećem tromjesečju (11). Ovi se nefroni ne

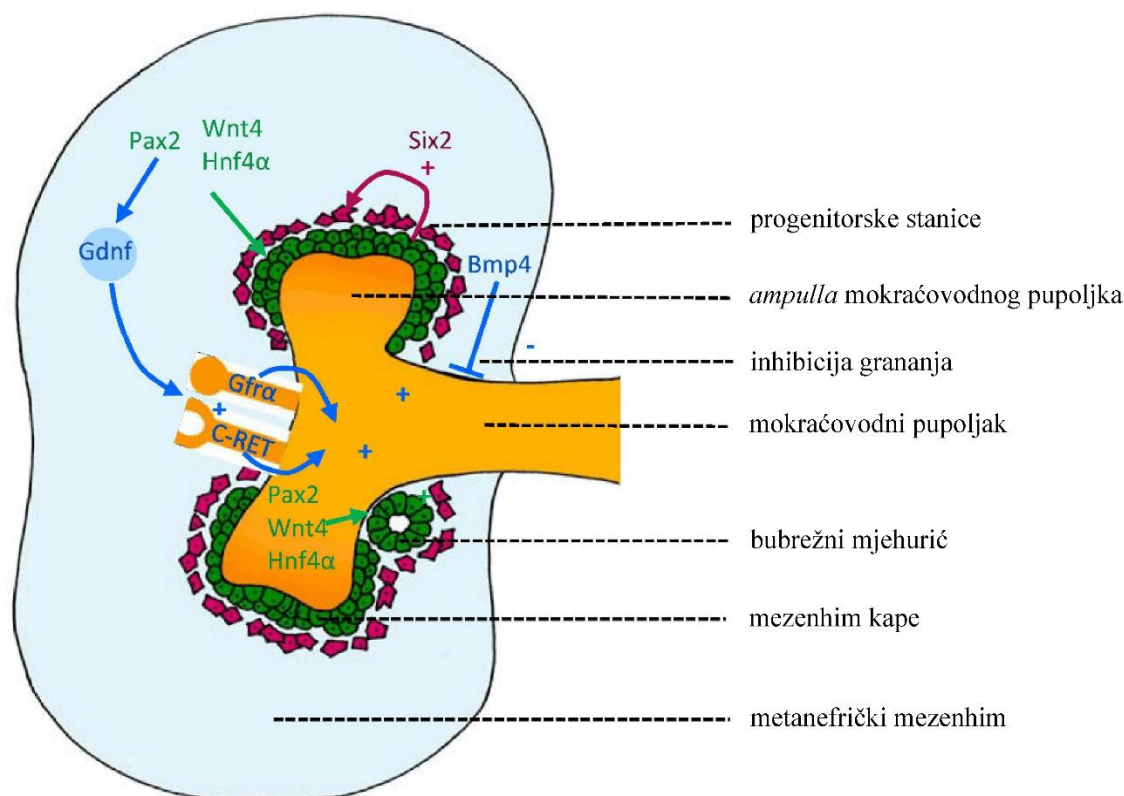
ugrađuju u arkadu nego pričvršćuju izravno duž cijele sabirne cijevi. Na svaki sabirni kanalić vezano je 9-11 nefrona. Nefrogeneza tj. stvaranje novih nefrona prestaje između 34. i 36. razvojnog tjedna. Ljudski bubreg sadržava 2 milijuna nefrona. Od 36. razvojnog tjedna do zrelog bubrega ključan je porast intersticija i stanična diferencijacija.

Dan nakon što MP uraste u MM, mogu se vidjeti kapilare na periferiji metanefrosa i oko MP-a (12, 13). Između 8. i 10. tjedna gestacije u čovjeka i oko 13. dana u miša, u tjelešce u obliku slova „S“ urastaju kapilare. Otprilike u isto vrijeme može se vidjeti bubrežna arterija koja polazi od dorzalne aorte do metanefrosa gdje se grana u sve manje arterije koje završavaju kao aferentne arteriole glomerula (14). Još nije poznato podrijetlo endotelnih stanica koje čine bubrežno krvožilje. Jedna mogućnost je da nastaju iz prekursorskih stanica u metanefrosu tijekom vaskulogeneze, a druga da nastaju izvan metanefrosa, od postojećih žila mehanizmom angiogeneze. Eksperimentalno je potvrđeno da neke stanice unutar MM-a izražavaju biljege endotela u razvoju (12, 15). Ostaje nejasno jesu li te endotelne stanice nastale u metanefričkom mezenhimu procesom diferencijacije, ili su u metanefros ušli angioblasti.

1.1.2. Genetička regulacija razvoja metanefrosa

Jedan od prvih koraka u razvoju metanefrosa je specifikacija metanefričkog blastema iz intermedijarnog mezoderma koji se nalazi na kaudalnom kraju nefrogenog tračka. Uz to, razvoj metanefrosa zahtijeva WK jer gubitak funkcije gena normalno izraženih u WK-u ima za posljedicu zaustavljanje njegova nastanka i agenezu bubrega. Sljedeći korak u razvoju metanefrosa je izrastanje MP-a iz WK-a. Za taj proces nužna je interakcija neurotrofnog čimbenika rasta koji potječe iz glija stanica (engl. *glial cell line-derived neurotrophic factor*, GDNF) i njegova antagonista, koštanog morfogenetskog proteina 4 (engl. *bone morphogenetic protein 4*, BMP4) (**Slika 2**). GDNF je izražen u metanefričkom blastemu uz kaudalnu regiju WK-a i signalizira preko RET (engl. *rearranged during transfection*) receptorske tirozin kinaze na WK (16). Za vrijeme grananja MP-a, RET je ograničena na vrhove MP-a, a GDNF na mezenhim koji vrhove okružuje, čime je omogućeno pravilno grananje samo na vrhovima MP-a. Nedostatak GDNF ili RET uzrokuje agenezu bubrega zbog nedostatka ili slijepog završetka uretera te se nalaze samo mali neorganizirani bubrežni rudimenti (17, 18). Pravilno mjesto izrastanja MP-a iz WK-a određeno je

interakcijom više gena koji reguliraju izražaj i aktivnost GDNF ili BMP4 (19). Većina tih gena je jako izražena u mezenhimu koji okružuje WK i/ili MP. Njihov poremećaj dovodi do patoloških fenotipova s ektopičnim pupanjem MP-a iz WK-a, ili ektopičnim pupanjem iz samog MP-a (20-22). Nakon što MP uraste u MM, mnogi čimbenici mogu utjecati na daljni razvoj tako što promiču ili inhibiraju grananje, reguliraju dužinu ogranaka i simetriju grananja (23-25).



Slika 2. Utjecaj GDNF i BMP4 na grananje mokraćovodnog pupoljka. (Preuzeto i prilagođeno iz Wood-Bradley RJ, Barrand S, Giot A, Armitage JA. Understanding the Role of Maternal Diet on Kidney Development; an Opportunity to Improve Cardiovascular and Renal Health for Future Generations. *Nutrients*. 2015;7:1881-1905.)

Prvi korak u nefrogenezi je epitelizacija neinduciranog MM-a, potaknuta čimbenicima koje MP luči (10, 26). Pod njihovim utjecajem stanice pretubularnog agregata koji će se razviti u nefron, počinju izražavati epitelne biljege pa se mehanizmom MET-e razvija bubrežni mjehurić (10). Napredovanjem nefrogeneze geni postaju prostorno ograničeni na različite segmente nefrona. Određeni broj gena se izražava u podocitima tijekom razvoja glomerula. Među njima su najznačajni *WT1* (Wilms tumor 1), *NPHS1* (nfrin), *NPHS2* (podocin) i *SYNPO* (sinaptopodin) (27). Mutacije

tih gena povezane su s prirođenim glomerulopatijama, što ukazuje na važnost pravilne diferencijacije podocita za normalnu funkciju glomerularne filtracijske barijere (GFB) (28).

U početku se stromalne stanice MM-a nalaze periferno u odnosu na stanice mezenhima kape. Nakon početka nefrogeneze i nekoliko ciklusa grananja MP-a stanice MM-a raspoređuju se oko ogranaka MP-a i nefrona u razvoju i čine primarni bubrežni intersticij (29). Inaktivacija brojnih gena izraženih u bubrežnom intersticiju dovodi do poremećaja u regulaciji grananja MP-a i nefrogenezi, što ukazuje na važnost tog bubrežnog odjeljka za normalni razvoj metanefrosa (30).

1.1.3. Razvoj bubrežne funkcije

U odraslih vodozemaca i riba mezonefros je funkcionalni bubreg, dok je u sisavaca prolazni organ koji je nužan za nastanak metanefrosa. Poremećaji gena koji sprečavaju nastanak mezonefrosa uvijek uzrokuju potpunu agenezu bubrega. Prolazni mezonefros ima 30-70 nefrona sačinjenih od glomerula, proksimalnog i distalnog kanalića, bez Henleove petlje (31, 32). Dio stanica mezonefrosa odgovoran je za razvoj spolnih žlijezda, a aortno-gonadno-mezonefričko područje je izvor hematopoetskih matičnih stanica.

Kod odraslih, bubreg kontrolira volumen krvi regulacijom volumena plazme (količine soli i vode) i hematokrita (postotka eritrocita) te luči više čimbenika koji kontroliraju krvni tlak (33). Novorođenče ima mnogo veći postotak vode od odrasle osobe (34). U nedonoščadi je sadržaj vode još veći, ali i veća propusnost kože što olakšava uklanjanje viška vode (35). *In utero* je posteljica glavni regulator ravnoteže tekućine, a jedna od glavnih funkcija bubrega je izlučivanje razrijeđenog urina kojom se održava volumen amnijske tekućine. Fetalni bubreg obavlja tu funkciju iako prima relativno mali udio minutnog volumena srca, svega 3% (u odraslih 25%). Mehanizam zadržavanja natrija i vode u fetalnom bubregu je nezreo. Glomerularna filtracije u fetusa je visoka u odnosu na niski protok krvi, 1,8 L/kg tjelesne mase/dan. Kortizol i angiotenzin II djeluju kao diuretici i natriuretici jer povećavaju filtracijsko opterećenje iznad resorpcijskog kapaciteta nezrelih distalnih i sabirnih kanalića (36, 37). Glomerularna filtracija u metanefrosu započinje između 9. i 12. razvojnog tjedna. Ekskrecijska frakcija natrija u odraslih je 1%, a u fetalnom bubregu 5% zbog nezrelih ionskih prijenosnika. Fetalni bubreg ne može postići visoki koncentracijski gradijent urina kao bubreg odrasle osobe. Osim toga, osmolarnost fetalnog urina je manja od osmolarnosti plazme,

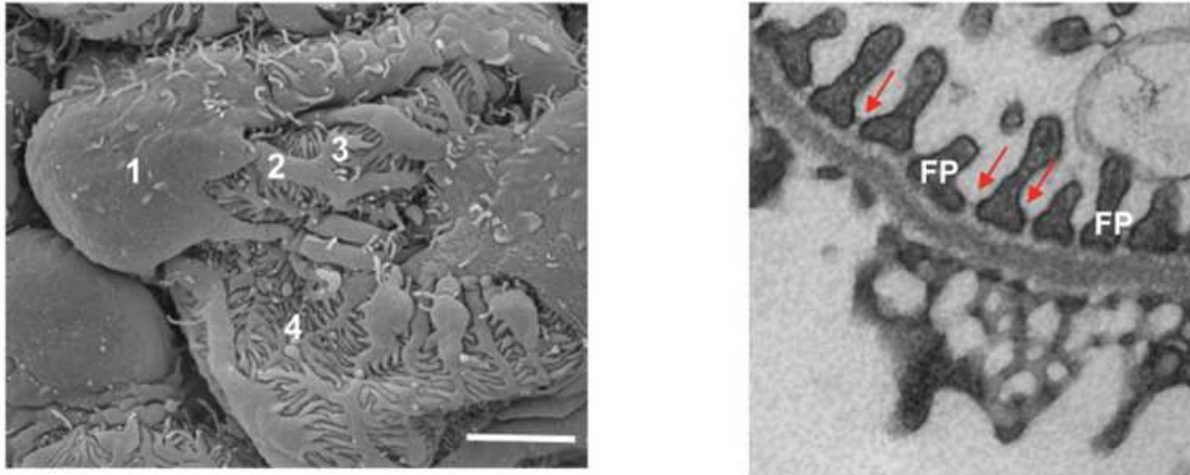
djelomično zbog niske razine izražaja gena za akvaporin (engl. *aquaporin*, AQP) 2 u sabirnim cijevima. S obzirom da je u novorođenčeta osmolalnost urina <150 mOsmol/kg vode, a maksimalni kapacitet koncentracije rijetko >500 mOsmol/kg vode, novorođenče se može usporediti s odraslom osobom koja ima nefrogeni dijabetes insipidusa (2). Ukupni izražaj natrijskih kanala je niži u fetusa nego u odraslog, što objašnjava veći postotak natrija u fetalnom urinu nego u urinu odrasle osobe, iako je fetalna mokraća hipotonična (38). Relativno slaba sposobnost fetalnog bubrega da reapsorbira vodu može se objasniti relativno malim izražajem AQP1 i AQP2 u bubrezima pri rođenju. AQP1 je glavni akvaporin proksimalnog kanalića, a AQP2 jedini kanal za vodu u sabirnim kanalićima, izražen na apikalnoj strani stanične membrane. Kad treba sprječiti gubitak vode, neurohipofiza luči arginin vazopresin (antidiuretski hormon, ADH). ADH djeluje na receptore na bazolateralnoj membrani glavnih stanica sabirnog kanalića, stimulira fosforilaciju i transport vezikularnog AQP2 do apikalne membrane, čime omogućava transcitozu vode kao odgovor na osmotski gradijent. AQP3 i AQP4 nalaze se u bazolateralnoj membrani stanica i omogućavaju izlazak reapsorbirane vode u intersticij (2). Renin-angiotenzinski sustav bubrega je važan za razvoj fetalnog bubrega. Čimbenici tog sustava (renin, angiotenzinogen, angiotenzin konvertirajući enzim i receptori angiotenzina) u ljudi su vrlo rano prisutni u razvoju mezonefrosa i metanefrosa i imaju lokalno djelovanje (39). Glavno djelovanje renin-angiotenzinskog sustava tijekom fetalnog razvoja jest održavanje glomerularne filtracije i osiguravanje proizvodnje urina (40). U fetusa i novorođenčadi s recesivnom tubularnom disgenozom koju karakterizira odsutnost ili slab razvoj proksimalnih kanalića i oligohidramnij, utvrđene su promjene u renin-angiotenzinskom sustavu (41).

1.2. Podociti

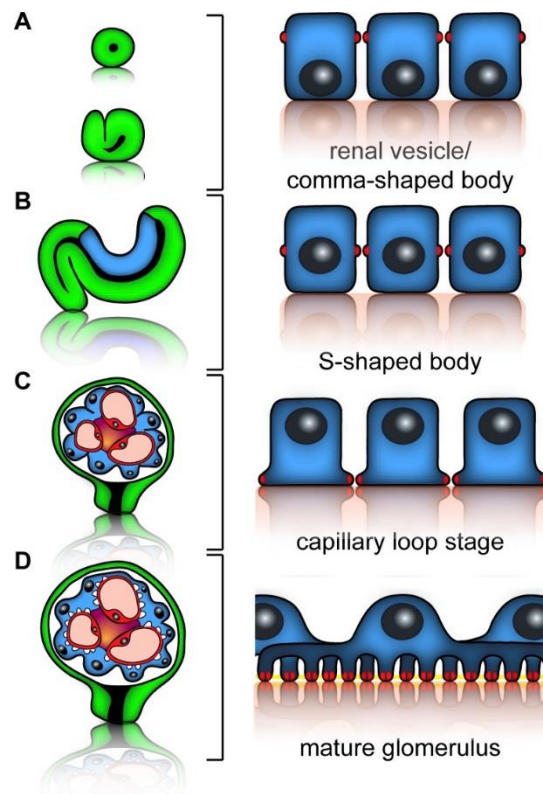
Podociti su jedna su od glavnih sastavnica GFB-e, jedinstvene stanice koje istovremeno izražavaju biljege epitelnih i mezenhimalnih stanica (42).

1.2.1. Razvoj i morfologija podocita

Preteče podocita su sloj cilindričnog epitela unutar dijela tjelešca u obliku slova „S“ od kojeg će nastati Bowmanova čahura. Sazrijevanje podocita uključuje izlazak iz staničnog ciklusa i preobrazbu u zvjezdoliku stanicu. Podociti su dobili naziv po staničnim nastavcima koji se nazivaju nožice (engl. *pedicels*). Nožice podocita uronjene su u GBM-u na čijoj je unutarnjoj strani fenestrirani endotel kapilara. Fenestra endotela, GBM i prostori između dvije sekundarne nožice čine GFB-u. Nožice su međusobno povezane specijaliziranim spojem koji se naziva filtracijska dijafragma (FD), što je značajka jedinstvena za podocite. Nožice su organizirane po interdigitirajućem obrascu, što znači da je nožica jednog podocita s obe strane spojena s nožicama susjednog podocita (**Slika 3**). Nije jasno kako dolazi do organizirane interdigitacije nožica pa su predložena dva različita objašnjenja ove jedinstvene pojave (28). Prema prvoj hipotezi, nezreli podociti rastave svoje privremene nepropusne spojeve (lat. *zonulae occludentes*) i ponovno se spoje nastavcima koji su nalik na filopodije i na kraju se pretvore u nožice. Prema drugoj hipotezi podociti ostaju spojeni tijekom sazrijevanja, povećanjem stanice citoplazmatski nabori stvaraju strukture nalik zatvaračima koji sazrijevaju u nožice, a nepropusni spojevi preoblikuju se u FD-e (**Slika 4**). Za razliku od nepropusnih spojeva koji se nalaze u nezrelim podocitima, FD nema E-kadherina, porozna je i predstavlja posljednju barijeru u selektivnom zadržavanju molekula plazme s velikom molekularnom masom (43). Broj podocita i njihov strukturni integritet su vrlo važni za uspostavljanje i održavanje GFB-e. Inaktivirajuće mutacije gena koji kodiraju nefrin i podocin kao integralne proteine FD-e, dovode do kongenitalne nefropatije koju karakterizira gubitak nožica podocita i odsutnost FD-i (44, 45). Gubitak nožica podocita je tipična patološka promjena nakon oštećenja podocita i značajno je povezana s pojavom masivne proteinurije.



Slika 3. Podociti prikazani skenirajućom (lijevo) i transmisijskom (desno) elektronskom mikroskopijom. Brojem 1 označeno je tijelo podocita, brojevima 2 i 3 primarni izdanci, a brojem 4 nožice (FP). Crvenim strelicama su označene filtracijske opne. (Preuzeto u izvornom obliku iz Blaine J, Dylewski J. Regulation of the Actin Cytoskeleton in Podocytes. *Cells*. 2020;9:1700.)



Slika 4. Razvoj i diferencijacija podocita kroz razvojne stadije bubrega. Crveno su označeni međustanični spojevi između podocita. (Preuzeto u izvornom obliku iz Schell C, Wanner N, Huber TB. Glomerular development--shaping the multi-cellular filtration unit. *Semin Cell Dev Biol.* 2014;36:39-49.)

Transkripcijski čimbenik Wilms tumor 1 (WT1) je dio genetske regulatorne mreže koja upravlja diferencijacijom podocita. Istraživanja na zebricama i kandžastim žabama pokazuju da je u tu mrežu uključen NOTCH signalni put (46, 47). Mutacije *WT1* gena imaju za posljedicu slab razvoj nožica podocita i povezane su s glomerulopatijama (48). Poremećeni izražaj sastavnih dijelova FD-e kao što su nefrin i podocin također onemogućava uredni nastanak nožica, što ukazuje na koordinirani razvoj FD-i i nožica podocita. Mutacije gena koji kodiraju proteine specifične za podocite su značajno povezane s proteinurijom, što naglašava povezanost disfunkcije podocita s poremećajem GFB-e (49-52). Većina tih gena kodira intrinzične komponente FD-i ili njihove odgovarajuće vezne proteine, a manji broj proteina za preživljenje, diferencijaciju i jedinstvenu morfologiju podocita.

Citoarhitektura podocita odražava njegovu biološku ulogu i ujedno važnost signaliziranja vezanog za staničnu polarnost. FD je granica između apikalne i bazolateralne domene podocitne membrane. Nefrin je u interakciji s proteinima vezanima za polarnost, a gubitak njihove funkcije uzrokuje nenormalne spojeve između nožica, poremećenu lokalizaciju nefrina na staničnoj površini i proteinuriju (53-55). Istraživanja na miševima i zebricama upućuju na važnost mehanizama apikalne lokalizacije proteina za uspostavljanje polariteta podocita i pravilnu FD-u (56, 57). Okosnica završetka nožica su paralelni snopovi aktinskih filamenata i površinska mreža aktina u citoplazmi podocita. Smatra se da je poremećaj citoskeleta uzrok gubitka nožica i razgradnje FD-i (58). Proteinuriju uzrokuje gubitak proteina uključenih u regulaciju aktina u nožicama podocita, što ukazuje na povezanost nastajanja FD-e s regulacijom aktinskog citoskeleta (59). Proteini potrebni za sazrijevanje podocita i održavanje nožica sudjeluju u sidrenju podocita na GBM-u pomoću fokalnih adhezija (60, 61). Za normalnu morfologiju podocita također su važni mehanizmi koji sprječavaju polimerizaciju aktinskih mikrofilamenata (62, 63).

Osim navedenog, dinamika citoskeleta i strukturna plastičnost podocita regulirana je signalizacijom povezanom s kalcijem, lipidno-proteinskim interakcijama na FD-i i endocitozom.

Ionski kanali podocita reguliraju utok kalcija koji reorganizira aktinski citoskelet (64). Aktivacijske mutacije gena za kalcijске kanale u ljudi uzrokuju fokalnu segmentalnu glomerulosklerozu (FSGS), a gubitak tih gena sprječava oštećenje podocita (65, 66). Kalcijски kanali stupaju u interakciju s FD-om. Ta interakcija sudjeluje u odgovoru podocita na mehaničke podražaje kao što su filtracijski tlak i promjene volumena glomerularnih kapilara, što dovodi do adaptivnih promjena u aktinskom citoskeletu (67, 68). Autokrina signalizacija ovisna o lipidima je nužna za regulaciju dinamike aktina, pravilni nastanak nožica i FD-u podocita (69). Poremećaji endocitoze u podocitima zbog odsutnosti proteina koji vežu lipide mogu dovesti do gubitka nožica i proteinurije. Pretpostavlja se da endocitoza može dinamički oblikovati nožice regulacijom izmjene sastavnih dijelova FD-e (70, 71).

Poput drugih terminalno diferenciranih stanica kao što su neuroni i kardiomiociti, u podocitima su proliferacija i diferencijacija usko povezani. Podociti konstitutivno izražavaju nekoliko proteina staničnog ciklusa, uključujući cikline i kinaze ovisne o ciklinu (engl. *cyclin-dependent kinases*, Cdk) i nekoliko inhibitora Cdk-a (72). U stadiju tjelešca u obliku slova „S“ u proliferirajućim pretečama podocita nema izražaja inhibitora Cdk-a (73, 74). U istom razvojnem stadiju podociti izlaze iz staničnog ciklusa, postaju terminalno diferencirane stanice i jako izražavaju inhibitore Cdk-a. Taj protein nije potreban za normalni razvoj glomerula jer jednostruki *knock-out* mišji model za inhibitor Cdk-a ima urednu glomerularnu histologiju i funkciju bubrega. Međutim, u dvostrukih *knock-out* miševa za inhibitore Cdk-a glomeruli su značajno veći nego u *wild-type* miševa zbog povećanja broja podocita, što ukazuje na sinergističko djelovanje inhibitora Cdk-a u podocitima (75).

1.2.2. Odgovor podocita na oštećenje

Iako različite glomerularne bolesti imaju drugačije patofiziološke mehanizme za oštećenje podocita, skoro sve dovode do proteinurije i glomeruloskleroze. Klinički znak oštećenja podocita je proteinurija, odnosno albuminurija. Vrijednost proteinurije varira, a bolesti podocita treba razmotriti kad je proteinurija nefrotskog ranga, $\geq 3,5$ g/24 h. Najznačajniji mehanizmi koji izazivaju proteinuriju su: promjene u proteinima FD-e, gubitak nožica, gubitak negativnog naboja membrane podocita, podocitopenija, oštećenje GBM-e i gubitak integriteta endotela. FD je

selektivna s obzirom na veličinu proteina i njen negativni naboj ograničava prolaz proteinima. Poremećaji proteina FD-e koji sprječavaju normalnu funkciju filtracijske barijere mogu nastati uslijed smanjenja apsolutne razine jednog ili više proteina u stečenim glomerularnim bolestima, mutacijama gena za te proteine u kongenitalnim i nasljednim glomerularnim bolestima i promjenama u staničnoj lokalizaciji nefrina ili podocina zbog patoloških promjena (76, 77). Ultraskruturno, oštećeni podociti pokazuju vakuloizaciju citoplazme, mikroviloznu transformaciju, gubitak nožica i kondenzaciju bazalnog aktinskog citoskeleta (78). Aktivni proces povlačenja nožica je uvjetovan promjenama u aktinskom citoskeletu. Gubitak nožica dovodi do iskrivljenja i gubitka FD-e i oštećene funkcije. Podociti su negativno nabijeni zbog anionskih proteina poput podokaliksina pa promjena naboja smanjuje selektivnost filtracijske barijere (79). Podocitopenija (smanjeni broj podocita) ima za posljedicu fokalno ogoljenje vanjske strane GBM-e i prolaz albumina i većih proteina plazme u urinarni prostor, zbog čega s vremenom u tom segmentu skleroziraju glomerularne kapilare umnažanjem ekstracelularnog matriksa. GBM je važna brana prolasku proteina kroz GFB-u (80). Oštećenje podocita može izravno utjecati na podležću GBM-u. Podociti izlučuju proteine izvanstaničnog matriksa koji kod membranske i dijabetičke nefropatije mijenjaju normalni sastav GBM-e, što dovodi do povećane propusnosti u zadebljanim GBM-ama (81). Oštećeni podociti izlučuju reaktivne spojeve kisika (82) i matriksne metaloproteinaze koji djeluju na određene proteine matriksa i stvaraju „rupe“ u GBM-i kroz koje prolazi albumin (83). Podociti su preko GBM-e nasuprot glomerularnom endotelu i luče proangiogenetske čimbenike za preživljenje endotela (84, 85). Nakon oštećenja podocita je lučenje tih čimbenika smanjeno, što dovodi do endotelioze (bubrenja endotelnih stanica) i/ili smrti endotelnih stanica, čime se dalje oštećuje GFB.

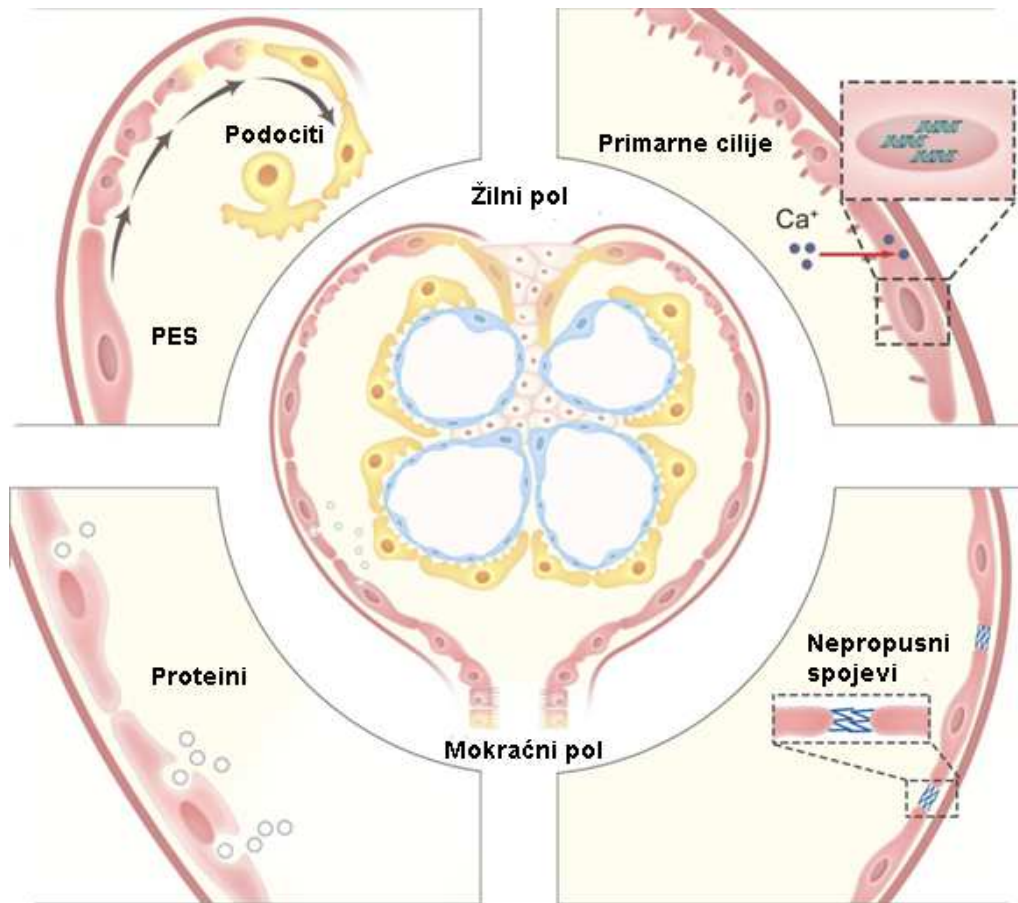
Glomerularne bolesti poput FSGS-e, membranske nefropatije i dijabetične bubrežne bolesti su često praćene glomerulosklerozom, koju može uzrokovati nekoliko mehanizama. Kao što je ranije navedeno, oštećeni podociti povećavaju proizvodnju nekoliko proteina izvanstaničnog matriksa koji se mogu nakupiti da oblikuju ožiljak. Povećana proizvodnja inhibitora tkivnih metaloproteinaza u podocitu ograničava razgradnju proteina izvanstaničnog matriksa (81). Smanjenje broja podocita je najvjerojatniji uzrok segmentalnih ožiljaka u FSGS-i (86, 87). U genetski modificiranih štakora u kojih je moguća manipulacija stupnja stanične smrti podocita, opisana je izravna povezanost smanjenja broja podocita s opsegom glomeruloskleroze (88). Pad broja podocita za 20% je popraćen mezangijskom hipercelularnošću, smanjenje na 40% rezultira

segmentalnim ožiljcima, a još veća podocitopenija izaziva globalnu glomerulosklerozu. Ima mnogo uzroka koji dovode do smanjenog broja podocita. Podociti su usidreni na specifične proteine matriksa GBM-e. Promjene u stanično-matriksnom prijanjanju dovode do odvajanja podocita od GBM-e i njihove smrti jer trebaju proteine matriksa za preživljenje (89). U kliničkim i eksperimentalnim uvjetima u urinu se mogu naći odvojeni podociti (90). Mjerenje broja podocita i za podocyte-specifičnih proteina u urinu je pokazatelj težine i aktivnosti glomerularnih bolesti. Za održavanje vitalnosti podocita potrebno je nekoliko čimbenika preživljavanja, povoljan izvanstanični matriks i regulatorni proteini staničnog ciklusa. Podociti imaju visoku bazalnu razinu autofagijske aktivnosti protiv starenja i u glomerularnim bolestima. Ako se podocitima isključi izražaj ključnih proteina za autofagiju, nakupljaju se u citoplazmi oštećeni mitohondriji i proizvodi oksidacije, što dovodi do pogoršanja glomerularne bolesti (91). Oblici stanične smrti podocita su apoptoza, nekroza, nekroptoza i mitotska katastrofa. Prethodno navedeni mehanizmi dovode do gubitka podocita i podocitopenije. S obzirom da su postmitotičke, terminalno diferencirane epitelne stanice, podociti imaju vrlo nisku sposobnost proliferacije. Iako mogu povećati izražaj ciklina do razine potrebne za mitozu, podociti koji započnu mitozu prolaze kroz mitotsku katastrofu, tj. ne uspijevaju pravilno dovršiti citokinezu i umiru (92). Podociti ne mogu provesti sintezu DNA jer imaju visoki izražaj inhibitora Cdk-a koji ograničava proliferaciju. Zato sinteza DNA ne može pratiti gubitak podocita u progresivnim glomerularnim bolestima, što dovodi do ukupnog smanjenja broja podocita s posljedičnom glomerulosklerozom. Hipertrofija podocita je mehanizam prilagodbe na povećani glomerularni volumen koji se vidi u nekim glomerularnim poremećajima i starenju. Hipertrofija je povećanje stanica uzrokovano povećanim omjerom proteina i DNA i može nastati raznim mehanizmima. Na mišjem modelu se pokazalo da hipertrofija podocita izloženih mehaničkom rastezanju ovisi o izražaju specifičnih proteina staničnog ciklusa i signalnim putevima (93).

Nepokretnost podocita ukazuje na stabilnost građe nožica i nužna je za odvijanje selektivne filtracije. Određeni podražaji potiču pokretljivost podocita, što je popraćeno dinamičkom reorganizacijom interdigitacije nožica, a histološki se vidi kao gubitak nožica. Povećanje ili smanjenje pokretljivosti zbog promjena u aktinskim regulatornim proteinima dovest će do gubitka nožica (94). Promjene u pokretljivosti kao odgovor na oštećenje treba razlikovati od migracije podocita koja je kretanje podocita s njegovog normalnog mjesta na drugo. Zreli podociti mogu migrirati s GBM-e na Bowmanovu čahuru, ali svrha i posljedice tog procesa nisu poznati (95).

1.3. Parijetalne epitelne stanice

PES stvaraju jednoslojni pločasti epitel koji gradi parijetalni list Bowmanove čahure. Na žilnom polu bubrežnog tjelešca nastavljaju se na podocite visceralnog lista, a na mokraćnom polu na stanice proksimalnog zavijenog kanalića (**Slika 5**).



Slika 5. Smještaj i funkcije PES-a. Lijevo gore - djeluju kao progenitori podocita; desno gore - nadziru protok glomerularnog filtrata putem primarnih cilija; lijevo dolje - vrše endocitozu proteina filtrata; desno dolje - tvore nepropusnu barijeru pomoću svojih međustaničnih spojeva. (Preuzeto i prilagođeno iz Li Z, Guo X, Quan X, Yang C, Liu Z, Su H, i sur. The role of parietal epithelial cells in the pathogenesis of Podocytopathy. Front Physiol. 2022;13:832772.)

1.3.1. Razvoj i funkcije PES-a

Stanice preteče PES-a smještene na vanjskoj strani dijela tjelešca u obliku slova „S“, čine epitelni sloj koji postaje parijetalni list Bowmanove čahure. Kubični epitel se progresivno spljoštava u pločasti epitel i nastaju zrele PES (96). Preteče podocita i preteče PES-a razlikuju se od susjednog epitela budućeg proksimalnog kanalića po izražaju transkripcijskih čimbenika (97). PES izražavaju *WT1* u značajno manjoj mjeri nego podociti (98). *WT1* normalno suzbija kanonsko WNT signaliziranje pomoću epigenetskog mehanizma koji smanjuje izražaj β -katenina (99). Eksperimentalno, ciljana delecija β -katenina u tjelešcu u obliku slova „S“ dovodi do stvaranja glomerularnih cista bez PES-a (100). Cistični glomeruli imaju Bowmanovu čahuru i podocite s nožicama i FD-ama, ali nema PES, što dokazuje da kanonsko WNT signaliziranje ima značajnu ulogu u diferencijaciji PES-a.

Debljina PES-a varira od 0,1 do 0,3 μm i povećava se na 2 do 3,5 μm u području jezgre; površinu oblažu mikrovili i cilije. Iako nemaju specifičnih biljega, zrele PES imunohistokemijski pokazuju pozitivan izražaj biljega PAX2, PAX8, Klaudin-1, Klaudin-2 i Klaudin-16 (96). Primarne cilije na površini PES-a imaju važnu ulogu u odgovoru na kemijske i mehaničke podražaje (101). Primarne cilije „opažaju“ promjene u protoku glomerularnog filtrata i podižu koncentraciju unutarstaničnog kalcija koji utječe na izražaj gena (96). PES se mogu kontrahirati i tako regulirati glomerularnu filtraciju promjenom tlaka u Bowmanovom prostoru (102).

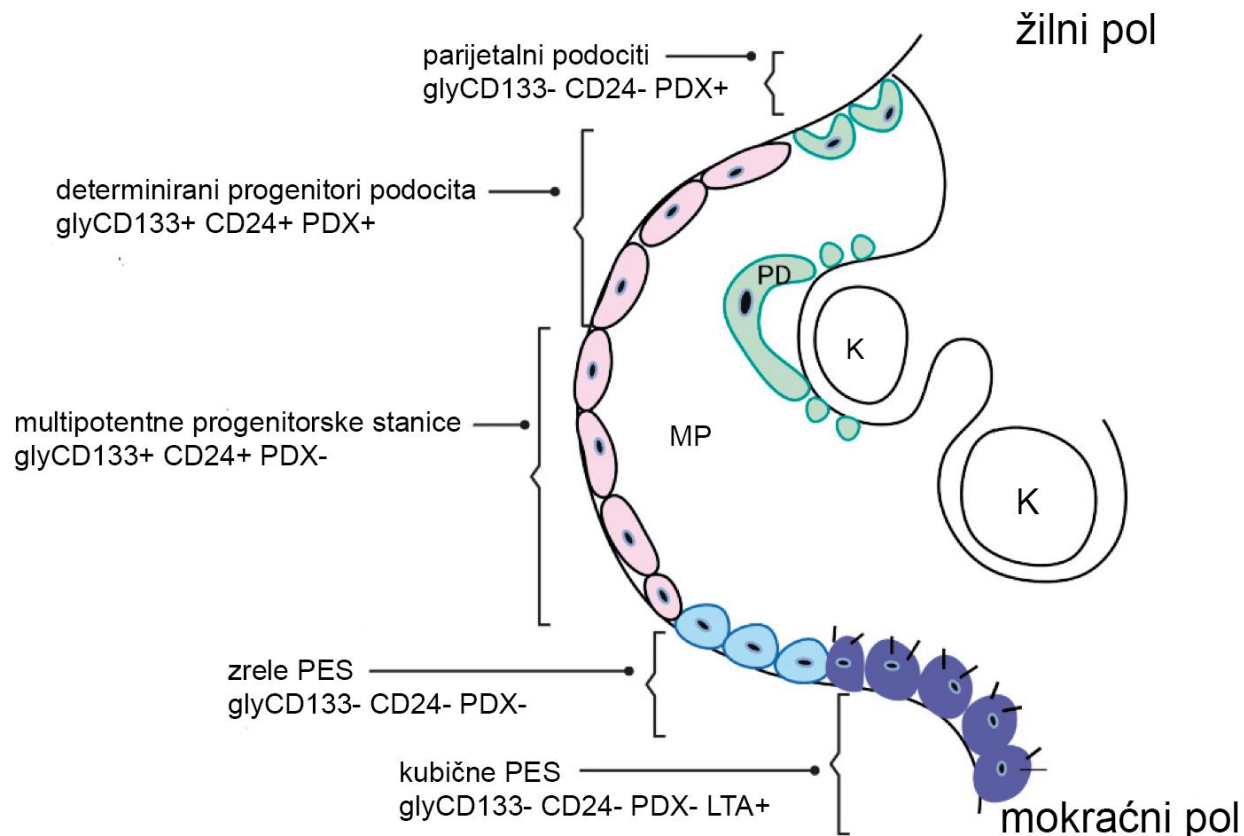
PES leže na bazalnoj membrani Bowmanove čahure i zajedno s njom čine barijeru koja sprječava širenje glomerularnog filtrata u izvanstanične prostore (103). Nepropusni spojevi između susjednih PES-a predstavljaju nepropusnu barijeru koja sprječava izlazak proteina glomerularnog ultrafiltrata u ekstraglomerularni prostor (104). U patološkim uvjetima, smanjenje nepropusnih veza dovodi do povećanja udaljenosti između PES-a pa ultrafiltrat prolazi u ekstraglomerularni prostor. Kod preopterećenja glomerularnim ultrafiltratom, PES unose proteine endocitozom što dovodi do njihova oštećenja (96).

U životinjskim modelima u kojima su PES selektivno oštećene i uklonjene, podociti se integriraju u parijetalni list Bowmanove čahure, a u slučaju gubitka podocita, PES nasele glomerularno klupko (95, 105). U normalnim uvjetima postoji kontaktna inhibicija između PES-a i susjednih podocita na žilnom polu glomerula koja sprječava migraciju. PES izražavaju biljege matičnih stanica kao

što su klaster diferencijacije (engl. *cluster of differentiation*, CD) 24 i CD133 i mogu proliferirati za razliku od terminalno diferenciranih podocita. Smatra se da su PES izvor progenitora za zamjenu oštećenih podocita i epitela proksimalnih kanalića (106). U skladu s tim, obilježene PES mogu se naći na glomerularnom klupku gdje poprimaju izgled podocita i izražavaju neke biljege specifične za podocite (95, 107).

1.3.2. Odnos PES-a i podocita

Populacija PES-a vjerojatno sadržava i progenitore za podocite, jer se nalaze u istom dijelu nefrona, u izravnom su kontinuitetu s podocitima i održavaju nisku razinu proliferacije tijekom cijelog života (108). Tri su subpopulacije PES-a prema izražaju biljega matičnih stanica, CD24 i glikozilirane izoforme CD133 (engl. *glycosylated CD133*, glyCD133) i podocitnog biljega podokaliksina (engl. *podocalyxin*, PDX). Subpopulacije prema tom imunoprofilu su: parijetalne epitelne multipotentne progenitorske stanice (glyCD133+ CD24+ PDX-), determinirani progenitori podocita (glyCD133+ CD24+ PDX+) i parijetalni podociti (glyCD133- CD24- PDX+) (**Slika 6**) (106). U transgeničnih miševa sa specifično označenim PES-ama je *in vivo* pokazano da stanice Bowmanove čahure migriraju u glomerularno klupko tijekom rasta te izražavaju podocitne biljege i imaju tipičnu morfologiju podocita. Ovi nalazi upućuju na zaključak da je subpopulacija PES-a izvor progenitorskih stanica koje u fiziološkim uvjetima mogu migrirati na glomerularno klupko i diferencirati se u podocite. Rezultati nekoliko istraživanja na životinjskim modelima upućuju da PES mogu doprinijeti povećanju broja podocita u glomerulopatijama poput FSGS-e i dijabetičke nefropatije (109-111).



Slika 6. Subpopulacije PES-a. K – kapilara, PD – podocit, MP – mokraćni prostor. (Preuzeto i prilagođeno iz Bharati J, Chander PN, Singhal PC. Parietal Epithelial Cell Behavior and Its Modulation by microRNA-193a. *Biomolecules*. 2023;13:266.)

Nasuprot tome, nekoliko istraživanja dovodi u pitanje ulogu PES-a kao mogućih podocitnih progenitora. Pokus praćenja sudbine stanica u transgeničnim miševima je pokazao da svi parijetalni podociti u glomerularnim cistama, koje često nastaju u ljudskim bubrezima nakon oštećenja, potječu od visceralnih podocita koji su migrirali iz glomerularnog klupka na Bowmanovu čahuru, a ne iz PES-a (105). U drugom istraživanju, β -katenin (glavni čimbenik kanonskog WNT singaliziranja) je bio inaktiviran u svim epitelnim stanicama nefrona bubrega u razvoju. Posljedica je da su PES bile zamjenjene potpuno diferenciranim parijetalnim podocitima, što ukazuje da je β -katenin uključen u određivanje stanične sudbine PES-a (100). Međutim, u odraslih životinja inaktivacija β -katenina u PES-ama nije dovela do diferencijacije PES-a u podocyte (112). U dva istraživanja na odraslim transgeničnim miševima s označenim PES-ama nije dokazana uloga PES-a kao progenitora za podocyte (113, 114). Regeneracija podocita iz PES-a nije prisutna u odraslih miševa.

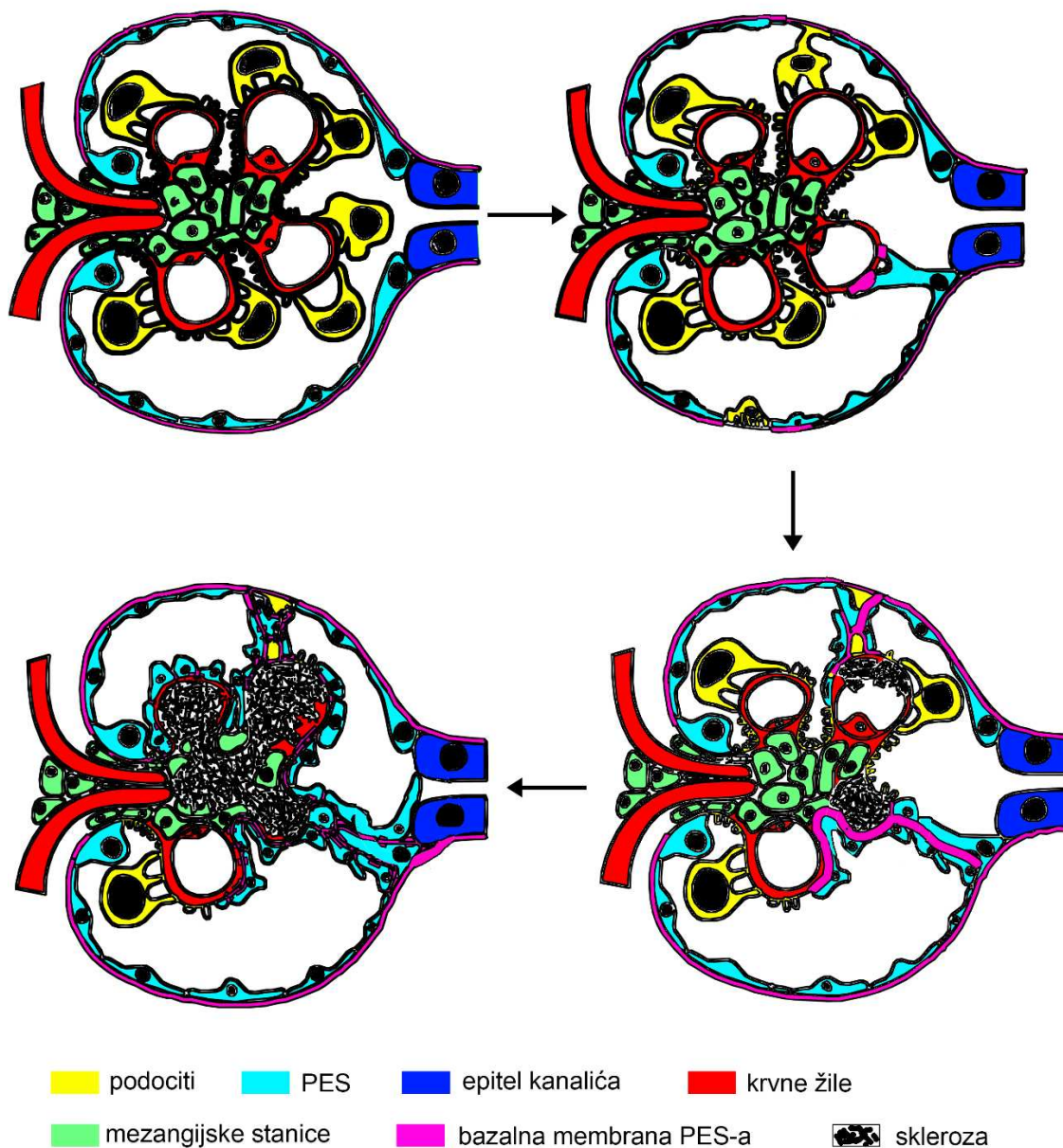
Međutim, tijekom razvoja glomerula i u adolescentnih miševa stanice Bowmanove čahure aktivno migriraju na glomerularno klupko gdje izražavaju biljege i poprimaju fenotip diferenciranih podocita (107). Rano u razvoju glomerula miša nastaje populacija stanica u Bowmanovoj čahuri determinirana za podocitnu diferencijaciju (rezerva podocita). Zbog nedostatka prostora u nezrelim glomerulima te se stanice postave blizu žilnog pola, dok se ne regrutiraju na glomerularno klupko i postanu potpuno diferencirani podociti (113, 115). Kod ljudi se također mogu pronaći stanice nalik progenitorima podocita među PES-ama, ali su rjeđe u odraslih (113, 116). Ljudski glomeruli su sedam puta veći u odraslih nego u djece i imaju 25% više podocita nego glomeruli djece mlađe od 3 godine (116, 117). Dodatni podociti vjerojatno potječu iz rezervoara progenitora u Bowmanovoj čahuri, što omogućuje značajnu fiziološku glomerularnu hipertrofiju. Povećanje broja podocita u ljudi je znatno manje od povećanja glomerularnog volumena (700%) koje se javlja između djetinjstva i odrasle dobi. To dovodi do smanjenja gustoće podocita po glomerulu i naznačava da povećanje broja podocita nije učinkovito u usporedbi sa sposobnošću glomerula da hipertrofira (116).

1.3.3. PES u glomerularnim bolestima

U većini oštećenih glomerula mogu se naći aktivirane PES koje imaju povećanu jezgru i citoplazmu te zadebljanu bazalnu membranu u usporedbi s PES-ama u normalnim glomerulima (97, 118). Aktivirane PES mogu proliferirati, migrirati i lučiti izvanstanični matriks. Slabo su definirani čimbenici koji induciraju i/ili posreduju aktivaciju PES-a. Aktivirane PES se nalaze u proliferativnim lezijama kod glomerulonefritisa s polumjesecima ili u sklerotičnim lezijama, a najistaknutije su u FSGS-i (119).

Svaka glomeruloskleroza započinje oštećenjem i gubitkom podocita, nakon čega nastaju sinehije, stanične adhezije s Bowmanovom čahurom. Stanične adhezije su kritični korak za razvoj segmentalne glomeruloskleroze (120). U štakorskom modelu je opisan slijed događaja prema kojem podociti hipertrofiraju kako bi prekrili povećanu površinu kapilara, što dovodi do gubitka podocita i segmentalnog ogoljenja GBM-e koja potiče nastanak adhezija (121). Stanične adhezije mogu nastati zbog podocita i PES-a, jer čimbenici poput stanične aktivacije, mogu utjecati na nastanak adhezija (119). Adhezije predstavljaju most preko kojeg aktivirane PES migriraju na

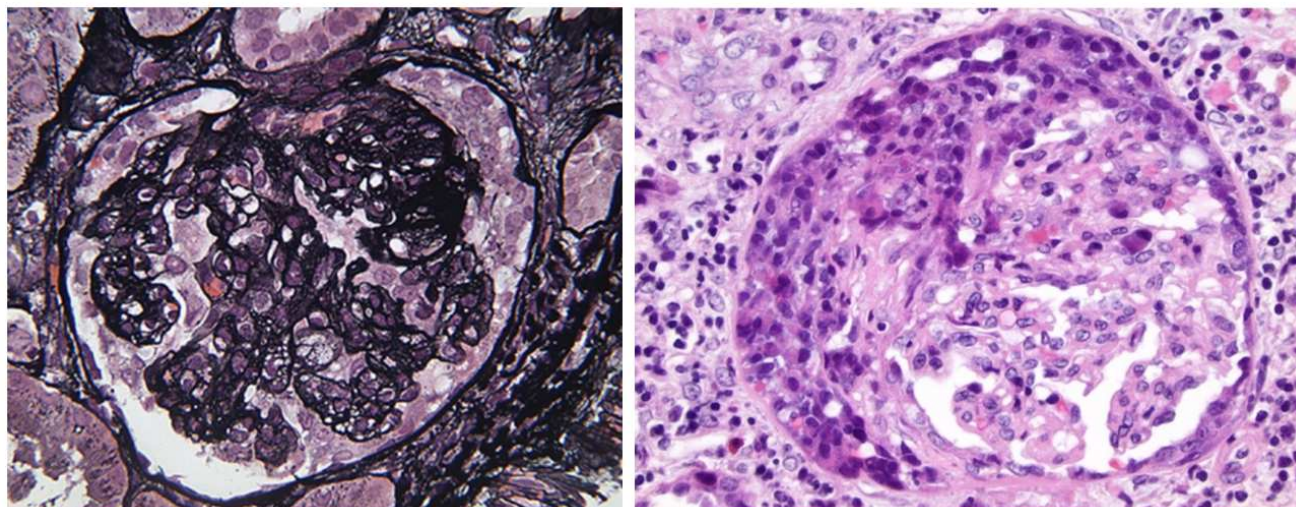
ozlijeđeni segment glomerularnog klupka (122). Na serijskim presjecima uzoraka bioptiranih bubrega u bolesnika, svaka sklerotična lezija je bila povezana s adhezijom između kapilarnog segmenta i Bowmanove čahure (**Slika 7**).



Slika 7. Shematski prikaz nastanka staničnih adhezija i posljednične glomeruloskleroze. (Slika je izrađena prema Little MH. *Kidney Development, Disease, Repair and Regeneration*. Cambridge (MA): Academic Press, 2015. 319-334 str.)

Tehnologijom praćenja sudbine stanica vidjelo se da aktivirane PES preko adhezija invadiraju segmente kapilarnog klupka (123). PES su opisane u sklerotičnim i hiperplastičnim lezijama nekoliko varijanti primarne FSGS-e i kolapsnoj FSGS-i (122, 124). Rijetko PES mogu migrirati preko postojećih podocita, što ukazuje na mogućnost da aktivirane PES također mogu uzrokovati gubitak podocita i progresiju oštećenja (119). Kad dođu na kapilarno klupko, PES luče vlastiti izvanstanični matriks, a istovremeno se razvija endokapilarna i mezangijska skleroza s gubitkom kapilara (123, 125). Konačno, cijela površina glomerularnog klupka postane prekrivena PES-ama, a podociti nestanu. U globalno skleroziranim glomerulima PES također nestaju ostavljajući acelularni matriks. Opisani slijed događaja koji vodi nastanku sklerotičnih lezija nalazi se u biopsijama bolesnika i u eksperimentalnim modelima primarne idiopatske FSGS-e.

U kolapsnoj glomerulopatiji teško oštećenje podocita dovodi do njihove dediferencijacije, kolapsa glomerularnih kapilara i značajne hiperplazije epitelnih stanica u urinarnom prostoru, koju histološki treba razlikovati od glomerulonefritisa s polumjesecima (**Slika 8**) (126). Iako proliferirajuće stanice ne izražavaju biljege podocita, mislilo se da su to disregulirani ili dediferencirani podociti koji su ponovno ušli u stanični ciklus radi proliferacije (127). Međutim, hiperplastične stanice izražavaju biljege PES-a (CD24 i glycCD133), što ukazuje na mogućnost da su podrijetla PES-a (128, 129). Među hiperplastičnim stanicama, 50–75% izražava CD24 i glycCD133, a ne izražavaju biljege podocita (nestin i PDX); 10–40% izražava nestin i PDX, a ne izražavaju CD24 i glycCD133; 2–15% izražava nestin, glycCD133 i CD24 (130). Iako rezultati brojnih istraživanja daju prednost PES-ama kao izvoru proliferirajućih stanica u kolapsnoj glomerulopatiji, nije jasno koji mehanizmi dovode do njihove proliferacije.



Slika 8. Histološki prikaz bubrežnog tkiva bolesnika s kolapsnom glomerulopatijom (lijevo) i glomerulonefritsom s polumjesecima (desno). U kolapsnoj glomerulopatiji u ekstrakapilarnoj proliferaciji nema upalnih stanica, koje su brojne u polumjesecima glomerulonefritisa s polumjesecima. Lijeva slika prikazuje bojenje srebrom, a desna hematoksilinom i eozinom. (Histološki prikaz kolabirajuće glomerulopatije je preuzet u izvornom obliku iz Ranganathan S. Pathology of Podocytopathies Causing Nephrotic Syndrome in Children. *Front Pediatr.* 2016;4:32. Histološki prikaz glomerulonefritisa s polumjesecima je preuzet u izvornom obliku iz Adnan MM, Morton J, Hashmi S, Mujeeb SA, Kern W, Cowley BJ. Anti-GBM of Pregnancy: Acute Renal Failure Resolved after Spontaneous Abortion, Plasma Exchange, Hemodialysis, and Steroids. *Case Rep Nephrol.* 2014;2014:243746.)

Za razliku od glomerularnih bolesti kod kojih je primarno oštećenje vezano uz podocyte (npr. FSGS ili primarna membranska nefropatija), postoje eksperimentalni dokazi da je glomerulonefritis s polumjesecima bolest u kojoj primarno oštećenje nastaje na PES-ama. Celularni polumjesec definiran je kao tri i više slojeva proliferiranih epitelnih stanica u urinarnom prostoru i smatra se aktivnom patohistološkom promjenom. U bolestima glomerula izazvanom imunokompleksima i brzoprogresivnom glomerulonefritisu razne etiologije osnovni okidač za nastanak ekstrakapilarnih celularnih polumjeseca jest ruptura GBM izazvana aktivacijom komplementa. Ako je velik postotak glomerula koji imaju celularne polumjesece, glomerulonefritis se manifestira brzim bubrežnim zatajenjem i zahtjeva odgovarajuću terapiju (131, 132). Mogući razvoj specifične terapije vezan je za podrijetlo proliferiranih stanica koje formiraju celularne polumjesece. Prema praćenju stanične sudbine, rani celularni polumjeseci potječu od glomerularnih epitelnih stanica,

osobito aktiviranih PES-a (97, 133). Imunohistokemijski u celularnim polumjesecim epitel većinom pokazuje biljege PES-a, a značajno manje biljege podocita (134-137). U mišjem modelu ablacija 30% PES uzrokuje prolaznu proteinuriju niskog stupnja i aktivaciju preostalih PES-a koje proliferiraju i reepiteliziraju ogoljele dijelove Bowmanove čahure (138). Proliferacija se nastavila do 40. dana nakon ablacije PES, što je rezultiralo nastankom tipičnih celularnih polumjeseca koji su uzrokovali pojavu periglomerularnog infiltrata aktiviranih dendritičnih stanica. Nalazi podupiru hipotezu da se u nedostatku primarnog upalnog ili imunološkog podražaja mogu formirati klasični celularni stanični polumjeseci građeni isključivo od aktiviranih PES-a.

1.4. Nefrotski sindrom

U nefrotskom sindromu (NS) glomeruli propuštaju $>3,5$ g/L proteina plazme u urin pa zbog hipoproteinemije nastaju edemi. NS se javlja u djece i odraslih, a globalno je u djece najčešći bubrežni sindrom. Definiran je sljedećim kliničkim karakteristikama: hipoalbuminemija (< 25 g/L albumina u plazmi), edem i proteinurija nefrotskog ranga (> 40 mg/m²/h proteina u mokraći) ili omjerom protein/kreatinin > 200 mg/mmol u urinu (139, 140). Među populacijama je različitica incidencija NS-a. U devet retrospektivnih istraživanja procijenjena je godišnja incidencija 1,8–11,6 na 100.000, a u tri prospektivna istraživanja je godišnja incidencija 1,15–2,1 na 100.000 (141). Prevalencija NS-a je veća u muškaraca, ali postoji regionalna raznolikost (141, 142). Prema etiologiji, NS se dijeli na idiopatski (primarno bubrežno oštećenje) i sekundarni (NS je posljedica sistemskih bolesti poput sistemnog lupusa eritematozusa ili Henoch-Schönlein nefritisa) (143). Idiopatski NS se može klasificirati po patohistološkoj prezentaciji. U djece se većinom (80%) radi o bolesti minimalnih promjena, a ostatak su primarna FSGS, primarna membranska nefropatija i mezangijska skleroza (141). S obzirom na vrijeme pojave, NS se dijeli na kongenitalni NS (< 3 mjeseca starosti), infantilni NS (4–12 mjeseca starosti), pedijatrijski oblik NS-a (1–18 godina starosti) i adultni oblik NS-a (>18 godina starosti) (144). S obzirom na odgovor na terapiju kortikosteroidima, idiopatski NS se dijeli u kortikosteroid-osjetljivi NS, kortikosteroid-ovisni NS i kortikosteroid-otporni NS (143). Oko 90% pedijatrijskih bolesnika kompletno odgovara na kortikosteroidnu terapiju i imaju dugotrajno povoljnu prognozu (145). Oko 10% bolesnika ima izvanbubrežne komplikacije NS-a i razviju završni stadij kroničnog bubrežnog zatajenja (KBZ).

Čak 30–40% bolesnika s kortikosteroid-otpornim NS razvije KBZ desetak godina nakon dijagnoze (146-148).

1.4.1. Patofiziologija i liječenje NS-a

Uzrok proteinurije u NS-u je oštećenje strukture/funkcije GFB-e. U većini nasljednih i stečenih nefropatija, prekid integriteta filtracijske barijere je povezan sa značajnim gubitkom proteina plazme i difuznim gubitkom podocitnih nožica. Poznata su dva ključna mehanizma koja dovode do oštećenja filtracijske barijere - imunološka disregulacija i promjene u genima vezanima za funkciju podocita (149).

U NS-u se rano u tubulointersticiju nalazi upalni infiltrat mononukleara, pretežno makrofaga i T limfocita (150, 151). Količina upalnog infiltrata povezana je sa smanjenjem glomerularne filtracije, taloženjem proteina u izvanstanični matriks i naknadnom sklerozom intersticija (152). Epitelne stanice bubrežnih kanalića mogu djelovati kao antigen-prezentirajuće stanice i stimulirati T limfocite te na taj način održavati upalni proces. Opisane su promjene u odnosu subpopulacija T limfocita u perifernoj krvi bolesnika s NS-om. Smanjen je broj CD4+ T stanica i povećan broj CD8+ T limfocita i prirodnoubilačkih stanica (153-155). U životinjskom modelu NS-a, deplecija CD4+ T stanica je inducirala povećanje broja CD8+ T limfocita i makrofaga u bubrežnom tkivu i dovela do pogoršanja bolesti, što ukazuje na zaštitnu funkciju CD4+ T stanica (156). S druge strane, deplecija CD8+ T limfocita u životinjskom modelu NS-a je značajno smanjila oštećenje bubrega i broj makrofaga, što ukazuje na nepovoljnu ulogu CD8+ T stanica (157). Teški NS je povezan sa smanjenom aktivnošću FOX pozitivnih regulatornih T stanica (Treg), čiji je broj smanjen u pedijatrijskih bolesnika s NS-om (150, 158, 159). Izgleda da B limfociti sudjeluju u patofiziologiji NS-a, jer je dokazan povoljan učinak rituksimaba u bolesnika s NS-om (155, 159, 160).

Neki tipovi glomerulonefritisa, poput glomerulonefritisa s polumjesecima i membranoproliferativnog glomerulonefritisa, imaju pretežno Th1 uzorak imunološkog odgovora, dok membranska nefropatija, IgA nefropatija i bolest minimalnih promjena imaju pretežno Th2 odgovor. Izgleda da NS odražava neravnotežu između Th1 i Th2 odgovora (151, 158, 161). S obzirom na složeni odnos između različitih citokina i stanica imunološkog sustava, NS vjerojatno

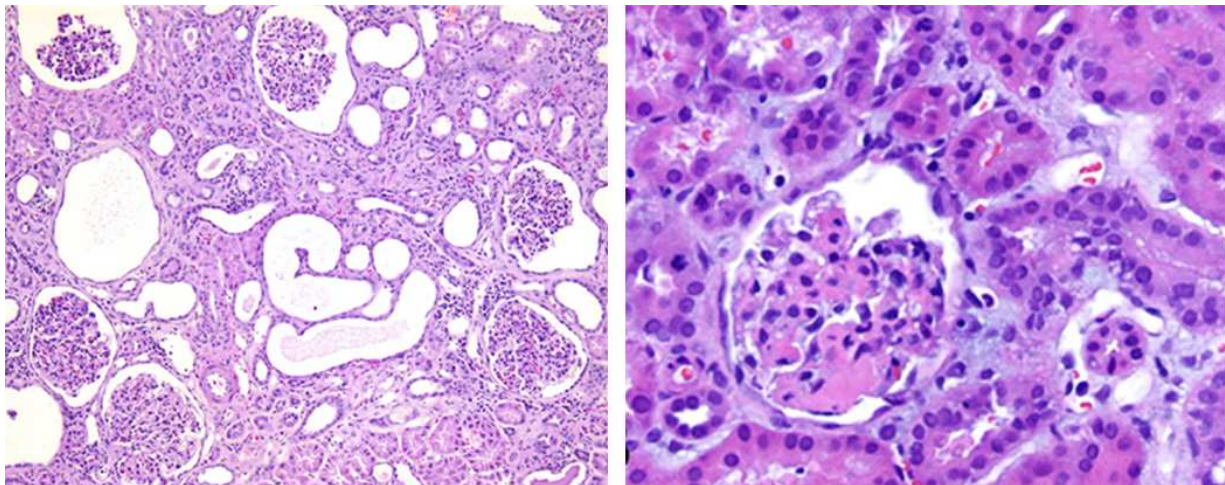
proizlazi iz istodobnih ili uzastopnih promjena u različitim podvrstama imunih stanica i različitim citokina, što ovisi o individualnom imunološkom odgovoru, stadiju bolesti i odgovoru na terapiju.

Nasljedni strukturni defekti GFB-e povezani su s kortikosteroid-otpornim NS, što naglašava ključnu ulogu podocita u patogenezi glomerulopatija. U dvije trećine bolesnika s ne-sindromskim NS-om izraženim u prvoj godini života i otpornim na kortikosteroidnu terapiju nalaze se mutacije gena jako izraženih u podocitima (162). Sindromski oblici kortikosteroid-otpornog NS-a su mnogo rjeđi, vezani uz mutacije gena koji kodiraju transkripcijske čimbenike, proteine GBM-e, lizosomske i mitohondrijske proteine i regulatore kromatina (163-167). Mutacije u genu *NPHS1* odgovorne su za većinu slučajeva kongenitalnog nefrotskog sindroma, a u genu *NPHS2* za većinu slučajeva ranog kortikosteroid-otpornog NS-a (44, 45).

Prva linija liječenja za djecu s idiopatskim NS-om su kortikosteroidi *per os*. Nakon prve epizode NS-a, 90% djece postignu remisiju ovom terapijom (168). Od bolesnika koji su ušli u remisiju, njih 95% postigne klinički odgovor nakon četiri tjedana terapije kortikosteroidima, a 98% nakon osam tjedana (145). Bolesnike koji nisu reagirali na kortikosteroide treba liječiti imunosupresivima kao što su inhibitori kalcineurina (ciklosporin, takrolimus), ciklofosfamid, klorambucil, mikofenolat mofetil i rituksimab (anti-CD20). Ostali neimunosupresivni lijekovi za liječenje NS-a su inhibitori angiotenzin konvertirajućeg enzima (engl. *angiotensin converting enzyme inhibitors*, ACEi) i blokatori angiotenzinskih receptora (engl. *angiotensin receptor blockers*, ARB). Kortikosteroidi, imunosupresivni lijekovi i monoklonska protutijela na CD20 (rituksimab) vjerojatno potiskuju proizvodnju čimbenika T stanica i B stanica koji sudjeluju u imunološkom mehanizmu odgovornom za neke kortikosteroid-otporne NS-e. Imunosupresivni lijekovi deksametazon, inhibitori kalcineurina i rituksimab mogu biti učinkoviti kod neimunih uzroka kortikosteroid-otpornog NS-a jer izravno djeluju na podocyte. ACEi i ARB smanjuju proteinuriju i usporavaju progresiju glomeruloskleroze (169). Neuspjeh u postizanju remisije vodi u progresiju bolesti sve do završnog stadija zatajenja bubrega, kad su moguće opcije dijaliza i nefrektomija s transplantacijom bubrega (170). U trećine transplahiranih bolesnika bolest će recidivirati, mnogo češće u onih koji su imali kortikosteroid-otporni NS i kortikosteroid-odgođeno otporni NS (171).

1.4.2. Kongenitalni nefrotski sindrom finskog tipa

Kongenitalni NS se prezentira unutar 3 mjeseca od rođenja i ima nepovoljniji tijek od infantilnog NS-a koji se kasnije javlja u prvoj godini života. Najčešća podvrsta kongenitalnog NS-a je kongenitalni nefrotski sindrom finskog tipa (engl. *congenital nephrotic syndrome of the Finnish type*, CNF), autosomno recesivni nasljedni poremećaj karakteriziran masivnom proteinurijom po rođenju (> 20 g/L proteina u urinu), povećanom posteljicom ($> 25\%$ porođajne mase novorođenčeta), izraženim edemom novorođenčeta i karakterističnim radijalnim proširenjima proksimalnih kanalića (**Slika 9**). Navedeni simptomi češće se otkrivaju nakon trećeg mjeseca starosti, iako su opisani već u fetusima (172-175). Proširenje mezangija i gubitak kapilara su prisutni u značajnom broju CNF-a (176, 177). Hipoperfuzija i smanjena gustoća tubulointersticijskih kapilara mogu uzrokovati brzi razvoj intersticijske fibroze (174). Učestalost CNF u Finskoj je 1:8.200 živorođenih, a visoka učestalost nalazi se u zatvorenoj zajednici amiša, tzv. menonita Starog Reda u Lancasteru u Pensilvaniji, SAD (178, 179). Klinička obilježja teškog oblika CNF-a su slabo napredovanje, poteškoće u održavanju ravnoteže vode u tijelu i komplikacije poput tromboze i sepse (180).



Slika 9. Histološki prikaz bubrežnog tkiva bolesnika s kongenitalnim nefrotskim sindromom finskog tipa (lijevo) i fokalnom segmentalnom glomerulosklerozom (desno). Bojenje hematoksilinom i eozinom. (Slike su preuzete u izvornom obliku iz Ranganathan S. Pathology of Podocytopathies Causing Nephrotic Syndrome in Children. Front Pediatr. 2016;4:32.)

Uzrok CNS je mutacija gena *NPHS1* na dugom kraku kromosoma 19. U Finskoj je 90 % CNF-a posljedica dvije *NPHS1* mutacije, *Fin major* (delecija nukleotida 121 i 122) i *Fin minor* (*nonsense* mutacija na amino kiselinu 1109); obje mutacije dovode do stvaranja skraćenog proteina (181). Većina mutacija u djece ne-finskog podrijetla su *missence* mutacije zbog kojih je poremećen unutarstanični prijenos mutantnih proteina koji se zato zadržavaju u endoplazmatskom retikulumu (182). Iako se CNF nasljeđuje autosomno recesivno, prenatalna proteinurija i povišeni alfa-fetoprotein su prisutni i u heterozigotnih fetusa s *NPHS1* mutacijama (149).

Protokol za liječenje dojenčadi s teškim oblikom CNF-a ima tri faze (172). U prvoj fazi se provodi simptomatsko liječenje CNF-a do starosti od 6–10 mjeseci, odnosno tjelesne mase od 7 kg. U tom razdoblju treba spriječiti i liječiti komplikacije poput infekcija i tromboze te pružiti optimalnu prehranu kako bi se omogućio optimalni mogući rast i razvoj (172, 183). U drugoj fazi se nakon razvoja zatajenja bubrega ili nakon obostrane nefrektomije primjenjuje obično peritonealna dijaliza kroz 3–6 mjeseci. Hemodijaliza je alternativa za dojenčad s komplikacijama u liječenju peritonealnom dijalizom poput infekcija i tehničkih problema. Moguća je primjena hemodijalize u dojenčadi i male djece sa zatajenjem bubrega i u nefrektomirane dojenčadi s CNF-om (180). Treća faza protokola je presađivanje bubrega kad dijete postigne tjelesnu masu od 10 kg, obično između 1 i 1,5 godina starosti (172). Nakon transplatacije bubrega, kvaliteta života se značajno poboljša, a rizik komplikacija smanji za većinu djece s teškim oblikom CNF-a. Transplatacija bubrega se uspješno provodi kod dojenčadi tjelesne mase < 5 kg, a bubreg odraslog donora može biti uspješno presađen u dojenčad tjelesne mase 7–10 kg (184). Djeca s teškim oblikom CNF-a često pokazuju slabiji psihomotorni razvoj uzrokovan mišićnom slabosti, no godinu dana nakon transplatacije bubrega pokazuju značajan napredak u razvojnim vještinama (185). Dojenčad koja primi presadak od živog ili mrtvog donora ima procijenjenu stopu održavanja presatka najmanje 80% nakon 10 godina. Bolesnici s CNF-om kojima je presađen bubreg u životnoj dobi od 1–2 godine kao mladi ljudi trebaju ponovo presađivanje, ali vjerojatnost gubitka presatka nije veća nego u bolesnika u kojih je bubreg bio presađen u djetinjstvu 2–5 godina kasnije (186).

1.4.3. Fokalna segmentalna glomeruloskleroza

FSGS se očituje asimptomatskom proteinurijom ili NS-om i u polovice bolesnika napreduje do zatajenja bubrega. Povezana je s različitim uzrocima oštećenja i gubitka podocita (187, 188). FSGS se klasificira kao primarna (idiopatska) i sekundarna. Primarna FSGS je uzrokovana cirkulirajućim čimbenicima koji oštećuju podocite, što dovodi do povećane glomerularne propusnosti i proteinurije. Sekundarna FSGS uključuje maladaptivne oblike FSGS-e uzrokovane glomerularnom hiperfiltracijom povezanom s pretiļošću ili gubitkom nefrona, FSGS-u povezanu s virusnom infekcijom i FSGS-u povezanu s lijekovima. Među njima postoji znatno preklapanje kliničkih i patoloških značajki (189). Primarni oblik FSGS-e je povezan s NS-om i gubitkom više od 80% nožica u glomerulima na temelju elektronskomikroskopske analize. Sekundarni oblici FSGS-e se češće prezentiraju izoliranom proteinurijom i gubitkom manje od 80% nožica (187, 188).

FSGS je rijetka bolest, s godišnjom incidencijom 0,2 - 1,8 na 100.000 i može se pojaviti u bilo kojoj dobi (190). Početna histološka lezija se nalazi fokalno, u nekim glomerulima koje zahvaća segmentalno, odnosno samo neke djelove kupka (**Slika 9**). Najprije su kao najstariji pogođeni jukstamedularni glomeruli i bolest postupno napreduje zahvaćanjem sve više glomerula. U analizi bioptičkog uzorka je koji put premalo glomerula (optimalno je ≥ 20) u kojima se ne nađu početne lezije tipične za FSGS-u pa se histološka slika pogrešno interpretira kao bolest minimalnih promjena (189).

Autosomno recesivni oblik FSGS-e povezan s NS-om uzrokovan je mutacijom gena *NPHS2* na dugom kraku prvog kromosoma. U dvije trećine slučaja mutacije *NPHS2* su homozigotne i dovode do kortikosteroid-otpornog NS-a. Od 6 do 21% djece sa sporadičnim kortikosteroid-otpornim NS-om imaju mutacije gena *NPHS2* (191, 192). Bolesnici s kortikosteroid-otpornim NS-om s homozigotnim ili složenim heterozigotnim mutacijama *NPHS2* imaju smanjeni rizik od recidiva FSGS-e nakon presađivanja bubrega (8% naspram 35% u bolesnika bez mutacija) pa imunosupresivnu terapiju treba smanjiti ili čak ukinuti (191). Opisan je funkcionalni polimorfizam *NPHS2* povezan s kasnim razvojem NS-a i 2,77 puta većim rizikom za razvoj mikroalbuminurije u općoj populaciji (193). U studiji koja je analizirala 30 obitelji s primarnom FSGS-om utvrđeno je da su oboljeli članovi bili složeni heterozigoti za dvije nezavisne *missense* mutacije *NPHS2*, a prosječna dob početka bolesti je 21,8 godina (194). Autosomno dominantni oblici FSGS su

uzrokovani mutacijama u genima za aktinin 4 i kationske kanale, a razlikuju se od recesivnih oblika po kasnijoj pojavi i sporijoj progresiji bolesti (149, 195, 196).

Kortikosteroidi su prva linija liječenja za primarnu FSGS-u, ali je terapijski odgovor u odraslih mnogo slabiji nego u djece (197, 198). Potpuna remisija povezana je s dobrim dugoročnim ishodom bez recidiva i bez progresije do zatajenja bubrega. Bolesnici koji se ne liječe ili nemaju reakciju na liječenje imaju visoki rizik za razvoj KBZ-a (188, 199). U bolesnika s primarnom FSGS-om koji su kortikosteroid-otporni ili ovisni o kortikosteroidima uvode se inhibitori kalcineurina (200). Oko 40% bolesnika s primarnom FSGS-om održavaju remisiju NS-a uzimanjem kalcineurinskih inhibitora, ali su nakon prekida liječenja česti recidivi (189). Uporaba imunosupresiva se temelji na pretpostavci da je primarni oblik FSGS-e uzrokovan cirkulirajućim imunološkim čimbenicima i potiskivanje njihova stvaranja dovodi do remisije NS-a (187, 188). S obzirom da smanjenje proteinurije usporava napredovanje KBZ-a, svim bolesnicima s NS-om preporučuje se terapija s ACEi i ARB (201, 202).

1.5. Epitelno-mezenhimska tranzicija

Proces epitelno-mezenhimske tranzicije (engl. *epithelial-mesenchymal transition*, EMT) omogućuje da polarizirana epitelna stanica povezana s bazalnom membranom prođe kroz biokemijske promjene kojima poprimi mezenhimalni fenotip. Novostečene karakteristike uključuju povećanu sposobnost migracije, invazivnost, otpornost na apoptozu i proizvodnju proteina izvanstaničnog matriksa (203). Razgradnja bazalne membrane i pretvorba iz epitelne u mezenhimalnu stanicu koja može migrirati označava završetak EMT-e. Potrebno je više molekularnih procesa za pokretanje i uspješan završetak EMT-e: aktivacija transkripcijskih čimbenika, izražaj specifičnih proteina na staničnoj površini, reorganizacija i promjenjeni izražaj citoskeletnih proteina i proizvodnja enzima koji razgrađuju izvanstanični matriks. Neki od tih čimbenika mogu poslužiti kao biljezi stanica koje prolaze EMT-u (204). EMT je prvi put opisana na pilećem modelu nastajanja primitivne pruge i tada nazvana „epitelno-mezenhimska transformacija” (205). Kasnije je izraz „transformacija” zamijenjen s „tranzicija” kako bi se ukazalo na reverzibilnost procesa i razliku od neoplastične transformacije stanica (203). Fenotipsku plastičnost EMT-e potvrđuje postojanje MET-e koja znači pretvorbu mezenhimalnih stanica u

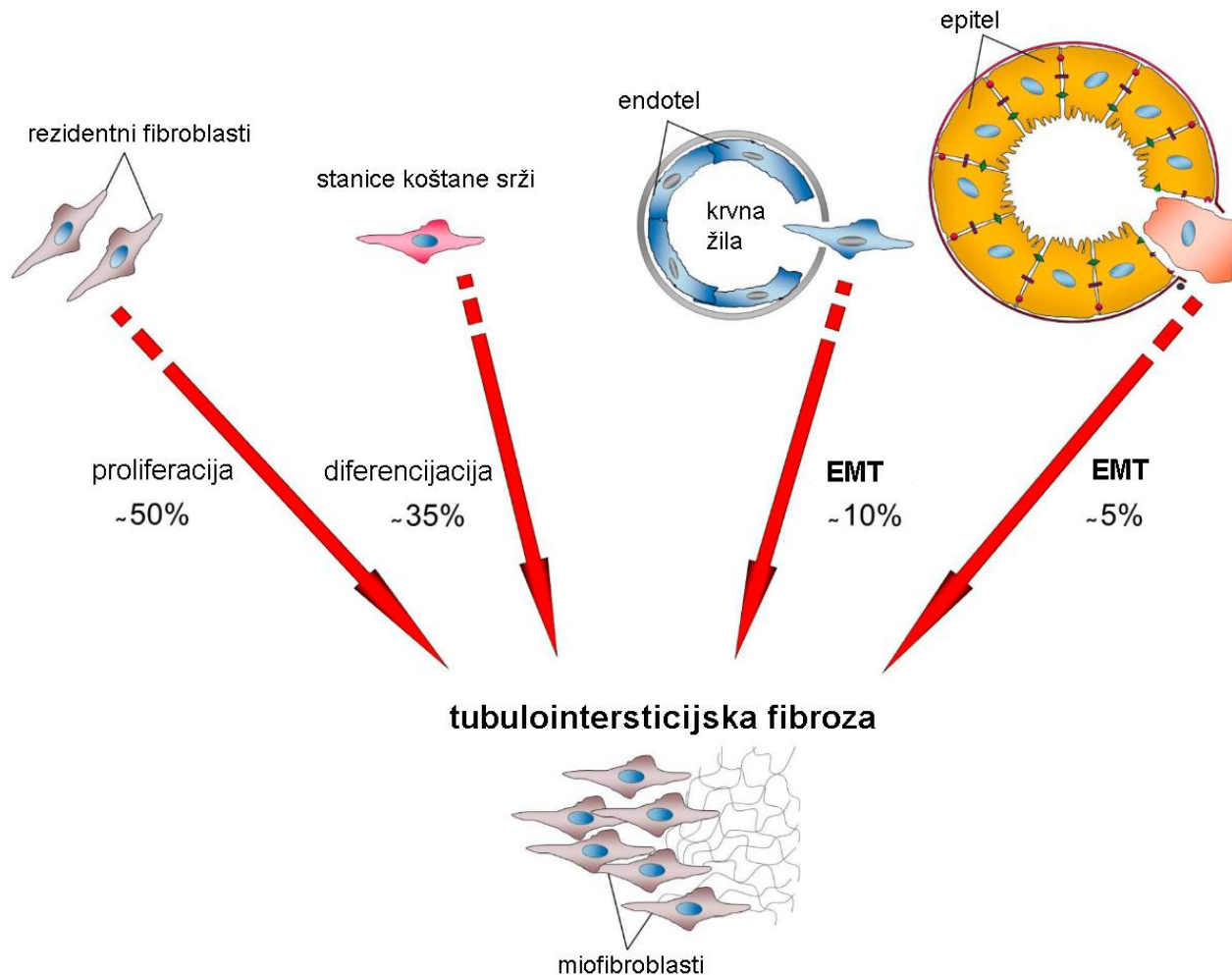
epitelne i najbolje je proučena u bubregu (206-208). Tijekom embriogeneze i fetalnog razvoja organa, stanice određenog epitela mogu mijenjati fenotip iz epitelnog u mezenhimalni i obrnuto procesima EMT-e i MET-e (209).

EMT se odvija u tri različita biološka okruženja i s različitim funkcionalnim posljedicama (204). EMT povezana s implantacijom, nastajanjem embrija i razvojem organa ima za posljedicu stvaranje različitih vrsta stanica koje dijele zajednički mezenhimalni fenotip. Opisana EMT tip 1 ne uzrokuje fibrozu niti inducira invazivni stanični fenotip koji bi omogućio sustavno širenje putem cirkulacije (210). Može uzrokovati nastajanje mezenhimalnih stanica (primarni mezenhim) koje imaju potencijal da se naknadno podvrgnu MET-i za stvaranje sekundarnog epitela. EMT tip 2 povezana je sa cijeljenjem rana, regeneracijom tkiva i fibrozom organa. Počinje kao dio procesa cijeljenja tijekom kojeg se stvaraju fibroblasti i druge srodne stanice u svrhu obnove tkiva nakon traume i upalne ozljede. Povezan je s upalom i prestaje nakon atenuacije upale, što je vidljivo tijekom cijeljenja rana i regeneracije tkiva. U slučaju fibroze organa se EMT tip 2 nastavlja zbog kontinuirane upale (211, 212). EMT tip 3 je moguć u neoplastičnim stanicama s već prisutnim genetskim i epigenetskim promjenama koje pogoduju klonalnom i lokaliziranom rastu tumora (213). Promjene na onkogenima i tumor supresorskim genima zajedno s regulatornim mehanizmima EMT-e dovode do stečene sposobnosti invazije/metastaziranja i doprinose progresiji raka (214). Stanice raka u različitoj mjeri prolaze kroz EMT i neke zadrže većinu svojstva epitela uz neke mezenhimalne karakteristike, a druge odbace sve značajke svog epitelnog podrijetla i postanu mezenhimalne stanice (213). U osnovi, iako imaju zajednički skup genetskih i biokemijskih elemenata, sva tri tipa EMT-e predstavljaju različite biološke procese.

1.5.1. EMT u bubregu

EMT ima značajnu ulogu u normalnom razvoju bubrega. Bubrežni mezenhim nastaje od intermedijarnog mezoderma koji nastaje od epiblasta tijekom gastrulacije putem EMT-e tip 1 (205). U nefrogenezi, stanice MM prolaze kroz proces MET-e i formiraju bubrežne mjehuriće, epitelne strukture koje su osnove nefrona (215). Nefron se smatra potpuno epitelnom strukturom, što znači da završetkom MET-e stanice nefrona više ne mijenjaju svoj fenotip. Međutim, podociti tijekom daljnjeg razvoja i sazrijevanja mijenjaju fenotip iz tipičnih nezrelih epitelnih stanica u zrele stanice sa značajkama

epitelnih i mezenhimalnih stanica, tj, djelomično prolaze kroz EMT koju nikada ne dovrše (216). Tipične epitelne značajke podocita su jasna apikobazalna polarnost, nizak kapacitet za invaziju, prisutnost međustaničnih veza (FD) i ovisnost o povezanosti s podlogom. Tipične značajke mezenhimalnih stanica su vretenasti oblik, izražaj N-kadherina i vimentina, visoki migracijski kapacitet i značajno međudjelovanje s podležćim izvanstanićnim matriksom. Podocite se smatra visceralnim („atipićnim“) epitelnim stanicama (217). U dijabetićkoj nefropatiji podociti prolaze kroz dediferencijaciju putem EMT-e jer gube izražaj epitelnih i pokazuju povećani izražaj mezenhimalnih biljega, što dovodi do gubitka noćica i poremećene funkcije filtracijske barijere (218-220). Opisani su slućajevi FSGS-e u kojima su podociti dediferencirani u suprotnom smjeru, odnosno dolazi do povećanog izražaja epitelnih biljega i transkripcijskih ćimbenika tipićnih za nezrele epitelne stanice ranijih razvojnih stadija podocita (221). Osim EMT-e vezane uz oštećenje podocita, postoje dokazi da EMT tip 2 u tubularnom epitelu i endotelu pridonosi intersticijskoj fibrozi (**Slika 10**). Većina miofibroblasta koji sudjeluju u patogenezi bubrećne fibroze potjeće od postojećih fibroblasta u intersticiju, a manji dio fibroblasta iz koštane srći migrira u bubreg (222, 223). Istraćivanje metodom praćenja sudbine stanica je pokazalo da dio miofibroblasta povezanih s fibrozom bubrega potjeće od stanica proksimalnih kanalića, a EMT stanica proksimalnih kanalića je dokazana i *in vitro* (224, 225). U bubrećnim biopsijama opisana je EMT stanica sabirnih kanalića koja je bila povezana sa stupnjem bubrećnog zatajenja (212, 226). Međutim, u nekoliko istraćivanja praćenja sudbine stanica na ćivotinjskom modelima nisu naćeni dokazi za EMT-u tubularnog epitela i doprinosa nastanku intersticijske fibroze bubrega (227-230).

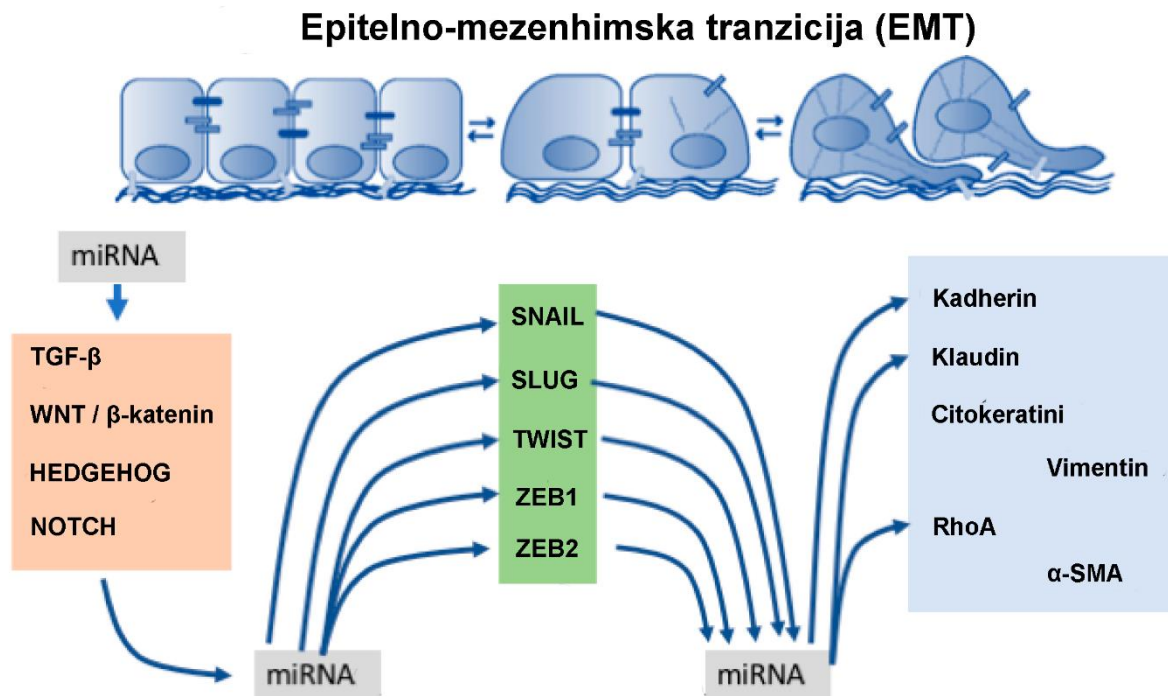


Slika 10. Podrijetlo miofibroblasta u intersticijskoj fibrozi i doprinos EMT-e. (Preuzeto i prilagođeno iz Loeffler I, Wolf G. Epithelial-to-Mesenchymal Transition in Diabetic Nephropathy: Fact or Fiction? Cells. 2015;4:631-652.)

1.5.2. Čimbenici vezani uz EMT-u

U indukciju i regulaciju EMT-e uključeno je više različitih signalnih puteva (**Slika 11**). Oni konvergiraju prema regulaciji izražaja i funkcije transkripcijskih čimbenika koji vode proces EMT-e. Među njima su najbitniji SNAIL, SLUG, TWIST1, ZEB1 i ZEB2 (231). SNAIL je član superporodice *zinc-finger* transkripcijskih čimbenika, nužan za nastajanje mezoderma i neuralnog grebena te uspostavljanje lijevo-desne asimetrije tijekom razvoja (232, 233). U miša je SNAIL pozitivno izražen u MM-u, smanjuje se prije početka MET-e i nije izražen u tkivu zdravih zrelih

bubrega (234). Povećani izražaj SNAIL opisan je u mišjim, štakorskim i humanim bubrezima bolesnika s s NS-om, što ukazuje na njegovu potencijalnu ulogu u dediferencijaciji podocita (217, 235). Na funkciju SNAIL proteina utječu WNT i NOTCH signalizacija (236). Molekule WNT signalnog puta kao parakrini čimbenici sudjeluju u mnogim razvojnim procesima, poput nastajanja osi tijela i organogeneze (237). Tri poznata modaliteta WNT signaliziranja su: kanonsko posredovano beta-kateninom i dva nekanonska signalna puta (put planarne stanične polarnosti i signaliziranje posredovano ionima kalcija) (238). Aktivacija kanonskog WNT signalnog puta dovodi konačno do izražaja gena za EMT-u (220). WNT4 je glavni kontrolni signal za proces nefrogeneze i luči ga MM na početku procesa MET-e (239). Promjene u izražaju WNT4 su opisane u eksperimentalnim modelima i bioptičkim uzorcima bubrega bolesnika s kroničnom bubrežnom bolesti (240, 241). NOTCH signalni put se aktivira vezanjem NOTCH receptora s ligandom JAGGED ili DELTA-LIKE na susjednoj stanici, što dovodi do cijepanja unutarstaničnog dijela NOTCH receptora, koji se premješta u jezgru i djeluje kao aktivator različitih gena (242). Taj signalni put održava ravnotežu između proliferacije, diferencijacije i apoptoze stanica i ima ulogu u određivanju stanične sudbine i održavanju progenitorske populacije stanica (220). NOTCH2 i JAGGED1 imaju značajnu ulogu u razvoju bubrega. Bolesnici s Alagille sindromom, koji je uzrokovan mutacijom *NOTCH2* ili *JAG1*, često imaju anomalije bubrega (243). Dinamični izražaj NOTCH2 i JAGGED1 tijekom razvoja bubrega se značajno smanjuje u zrelim bubrezima (244, 245). JAGGED/NOTCH signaliziranje je značajni regulator EMT-e, iako sam signalni put nije dovoljan za potpunu indukciju EMT-e, već zahtijeva sudjelovanje drugih puteva (246). Povećani izražaj NOTCH2 i JAGGED1 u glomerulima opisan je u mnogim glomerularnim bolestima, što ukazuje na moguću ulogu u njihovoj patogenezi (247, 248). Nestin je intermedijarni filament izražen u progenitorskim i matičnim stanicama tijekom razvoja i biljeg je nezrelosti stanica (249). Nestin ima ulogu u regulaciji izražaja SNAIL i SLUG, koji su čimbenici EMT-e u uvjetima fibroze (EMT tip 2) odnosno karcinogeneze (EMT tip 3) (250, 251). U ranom stadiju razvoja bubrega nestin je izražen u podocitima i PES-a, a u kasnijim stadijima i postnatalnim bubrezima samo u podocitima (252).



Slika 11. Shematski prikaz epitelno-mezenhimske tranzicije i pridruženih regulacijskih čimbenika. (Preuzeto i prilagođeno iz Exposito-Villen A, Aranega AE, Franco D. Functional Role of Non-Coding RNAs during Epithelial-To-Mesenchymal Transition. *Noncoding RNA*. 2018;4:14.)

2. HIPOTEZA ISTRAŽIVANJA

Izražaj čimbenika EMT (NOTCH2, JAGGED1, WNT4, SNAIL) u podocitima i PES-ama će se smanjivati tijekom razvoja zdravih bubrega, odnosno sazrijevanja nefrona, dok će u ispitanika s nefrotskim sindromom uzorkovanim CNF-om ili FSGS-om doći po porasta izražaja tih čimbenika. Međustanični mostovi između podocita i PES-a će biti prisutni tijekom razvoja zdravih bubrega, a njihov broj povećan u CNF-u i FSGS-i.

3. CILJ ISTRAŽIVANJA

Cilj istraživanja je u uzorku ljudskih bubrega u razvoju, zdravih postnatalnih bubrga i bubrega ispitanika s CNF-om i FSGS-om imunohistokemijskom metodom odrediti izražaj proliferacijskog biljega Ki-67 i prostorno-vremenski izražaj nestina i biljega EMT u podocitima i parijetalnim epitelnim stanicama te postojanje premoštavajućih citoplazmatskih izdanaka u urinarnom prostoru.

Specifični ciljevi su:

- 1) Primjenom imunofluorescencije analizirati i usporediti raspodjelu i intenzitet izražaja nestina, NOTCH2, JAGGED1, WNT4 i SNAIL u različitim razvojnim periodima ljudskog bubrega.
- 2) Primjenom imunofluorescencije analizirati i usporediti prostornu raspodjelu i intenzitet izražaja nestina, NOTCH2, JAGGED1, WNT4 i SNAIL u postnatalnim zdravim bubrezima i bubrezima ispitanika s CNF-om ili FSGS-om koji imaju NS.
- 3) Analizirati ultrastrukturnu građu premoštavajućih citoplazmatskih izdanaka odnosno veza podocita i PES-a transmisijom elektronskom mikroskopijom
- 4) Imunohistokemijski, u premoštavajućim citoplazmatskim izdancima analizirati fenotip uporabom biljega EMT i podocitnih biljega nefrina i sinaptopodina

4. MATERIJALI I METODE ISTRAŽIVANJA

4.1. Prikupljanje uzoraka

U istraživanje je uključeno 20 uzoraka humanih bubrega uklopljenih u parafin, uzetih iz arhive Zavoda za anatomiju, histologiju i embriologiju Medicinskog fakulteta u Splitu odnosno Kliničkog zavoda za patologiju, sudsku medicinu i citologiju Kliničkog bolničkog centra Split. Deset uzoraka embrionalnog i fetalnog tkiva su iz bioptičkog materijala tubarnih trudnoća i spontanih pobačaja. Plodovi su bili u 8., 10., 16., 22. i 38. tjednu razvoja koji je procjenjen temeljem podatka o posljednjoj menstruaciji i mjerenjem udaljenosti tjeme-zadak, opseg glave i trbuha te duljine femura po Carnegie sustavu. Embrionalno tkivo je bilo dobro očuvano i morfološki uredno. Kriterij isključenja bili su znakovi maceracije tkiva i morfoloških nepravilnosti. Tri uzorka postatalnog zdravog bubrega ispitanika starosti od jedne do sedam godina, prikupljeni su nakon nasilne smrti uzrokovane nesretnim slučajem. Sedam uzorka bubrežnog tkiva ispitanika dječje dobi s nefrotskim sindromom i CNF-om (3 ispitanika) i FSGS-om (4 ispitanika) prikupljeni su nakon nefrektomije odnosno perkutane bubrežne biopsije. Dijagnoza FSGS-e postavljena je od strane nefropatologa nakon kompletne patološke analize. Dijagnoza CNF-a postavljena je nakon patološke dijagnoze i potvrđena genskom analizom iz periferne krvi, kojom je pronađena homozigotna *missense* mutacija *NPHS1* gena (c.1096A > C; p.Ser366Arg).

Ovo istraživanje je odobreno Odobrenjem Etičkog povjerenstva KBC-a Split i Medicinskog fakulteta u Splitu (klasa: 003-08/16-03/0001, broj: 2181-198-03-04-16-0024).

4.2. Imunofluorescencijsko bojenje

Uzorci bubrežnog tkiva su fiksirani u 4%-tnom paraformaldehidu u 0,1 molarnoj fiziološkoj otopini puferiranoj fosfatom (engl. *phosphate-buffered saline*, PBS) preko noći. Nakon ispiranja radnom otopinom PBS-om, dehidracija je provedena prolaskom tkiva kroz seriju rastućih koncentracija otopine etanola (70%, 95%, 100%, 100%), a bistrenje u ksilenu. Tkivo je potom uklopljeno u parafinske blokove, izrezano u serijske rezove debljine 5 µm i postavljeno na predmetna stakalca. Deparafinizacija preparata je urađena u ksilenu, rehidracija prolaskom kroz seriju otopina padajuće koncentracije etanola (100%, 100%, 95%, 70%) do destilirane vode. Uzorci su potom kuhani u citratnom puferu (pH=6,0) 30 minuta u parnom loncu radi demaskiranja antigena i ohlađeni na sobnu temperaturu. Nakon ispiranja s PBS-om, preparati su pokriveni

puferom za blokiranje proteina (*Protein Block*, ab64226, Abcam, Cambridge, Ujedinjeno Kraljevstvo (UK)) u trajanju od 20 minuta u vlažnoj komori, kako bi se spriječilo nespecifično bojenje tkiva. Inkubirani su s primarnim protutijelom u vlažnoj komori preko noći. Nakon ispiranja PBS-om, aplicirano je odgovarajuće sekundarno protutijelo u trajanju od 1 sat (**Tablica 1**). U dvostrukoj imunofluorescenciji se na prethodno priređene preparate aplicirao koktel dva ispitivna primarna protutijela iz različitih vrsta i inkubirani preko noći, a sutradan je apliciran koktel odgovarajućih sekundarnih protutijela 1 h. Preparati su isprani PBS-om i aplicirano je bojenje jezgara DAPI (4,6-diamidino-2-fenilindol) u trajanju od 2 minute. Uzorci su potom isprani, nakapan pokrovni medij *Immu-mount* i montirano pokrovno stakalce. Negativna kontrola bio je preparat na koji u postupku bojenja nije bilo aplicirano primarno protutijelo. Preparati su analizirani na fluorescencijskom mikroskopu (Olympus BX61, Tokio, Japan) i slikani digitalnom kamerom DS-Ri2 (softver *NIS-Elements F*) na povećanju 400x i 1000x. Mikrografi su obrađeni pomoću *Adobe Photoshop* softvera (*Adobe*, San Jose, SAD) i analizirani pomoću *ImageJ* softvera (*National Institutes of Health*, Bethesda, SAD).

4.3. Priprema tkiva za elektronsku mikroskopiju

Tkivo je fiksirano u 4%-tnom paraformaldehidu u 0,1 molarnom PBS-u preko noći, postfiksirano otopinom 1%-tnog osmijevog tetroksida 1 sat i kratko isprano u destiliranoj vodi. Dehidracija je provedena tijekom dva sata u seriji otopina rastućih koncentracija acetona (30-100%). Potom su uzorci uklopljeni u LX 112 smolu. Polutanki rezovi debljine 1 μm izrađeni su na vibratomu i obojeni 1%-tnim toluidinskim modrilom, pregledani na svjetlosnom mikroskopu i fotografirani. Ultratanki rezovi debljine 0,05 μm izrezani su na ultramikrotomu, dvostruko kontrastirani otopinom uranil acetata i olovnog citrata i analizirani na transmisijskom elektronskom mikroskopu (JEM JEOL 1400, Japan).

Tablica 1. Primarna i sekundarna protutijela u istraživanju

	Protutijelo	Domaćin	Kategorijski broj	Razrjeđenje	Izvor
Primarna	Anti-NOTCH2	Kunić	ab8926	1:100	<i>Abcam, Cambridge, UK</i>
	Anti-JAGGED1	Koza	AF1277	1:100	<i>R&D Systems, Inc., Minneapolis, SAD</i>
	Anti-WNT4	Kunić	ab91226	1:25	<i>Abcam, Cambridge, UK</i>
	Anti-SNAIL	Koza	ab53519	1:400	<i>Abcam, Cambridge, UK</i>
	Anti-nestin	Kunić	ab93157	1:200	<i>Abcam, Cambridge, UK</i>
	Anti-Ki-67	Miš	M7240	1:100	<i>DAKO, Santa Clara, SAD</i>
	Anti-nephrin	Koza	sc-32530	1:200	<i>Santa Cruz Biotechnology, Inc., Dallas, SAD</i>
	Anti-synaptopodin	Kunić	ab117702	1:300	<i>Abcam, Cambridge, UK</i>
Sekundarna	Alexa Fluor [®] 488 AffiniPure Anti-Mouse IgG (H + L)	Magarac	715-545-150	1:400	<i>Jackson Immuno Research Laboratories, Ely, UK</i>
	Alexa Fluor [®] 488 AffiniPure Anti-Goat IgG (H + L)	Magarac	705-545-003	1:400	<i>Jackson Immuno Research Laboratories, Ely, UK</i>
	Alexa Fluor [®] 488 AffiniPure Anti-Rabbit IgG (H + L)	Magarac	711-545-152	1:400	<i>Jackson Immuno Research Laboratories, Ely, UK</i>
	Rhodamine Red [™] -X (RRX) AffiniPure Anti-Goat IgG (H + L)	Magarac	705-295-003	1:400	<i>Jackson Immuno Research Laboratories, Ely, UK</i>
	Rhodamine Red [™] -X (RRX) AffiniPure Anti-Mouse IgG (H + L)	Magarac	715-295-151	1:400	<i>Jackson Immuno Research Laboratories, Ely, UK</i>

4.4. Analiza izražaja proteina i međustaničnih mostova

Proliferacija podocita i PES-a analizirana je izračunom postotka stanica koje izražavaju proliferacijski biljeg Ki-67 u odnosu na ukupni broj stanica. Za svaki analizirani glomerul, tri neovisna istraživača su uporabom *ImageJ* softvera odredili broj Ki-67 pozitivnih jezgara i ukupan broj analiziranih stanica. Postotak proliferacije podocita, odnosno PES izražen je kao aritmetička sredina \pm standardna devijacija (SD).

U analizi NOTCH2, WNT4 i SNAIL obrađeni su mikrografovi snimljeni na povećanju 400x i u svakom izdvojeno 3 -5 područja površine 50 x 150 piksela koja sadrže podocite odnosno PES. Uporabom *ImageJ* softvera izdvojena su područja podocita i PES-a kao histogrami intenziteta signala za zeleni, odnosno crveni fluorescencijski kanal. Površina ispod krivulje histograma (engl. *area under the curve*, AUC) intenziteta fluorescencijskog signala korištena je za kvantifikaciju izražaja proteina. Za izračun AUC korištena je „*AUC analysis*” funkcija *GraphPad Prism* softvera (*GraphPad*, La Jolla, SAD). Vrijednosti AUC su podjeljene s brojem pravokutnih područja izdvojenih iz mikrografa za dobivanje histograma, u svrhu standardizacije rezultata i usporedbe između skupina uzoraka. Za svaki analizirani uzorak korištena su tri tehnička replikata. Svi grafovi izrađeni su u *GraphPad Prism* softveru.

Analiza izražaja JAGGED1 provedena je izračunom postotka površine koji zauzima izolirani zeleni fluorescencijski signal nakon što su iz mikrografa izdvojeni glomeruli, odnosno parijetalni list Bowmanove čahure. Izračun površine signala proveden je uporabom funkcije "*Analyse particles*" *ImageJ* softvera.

Dužina međustaničnih mostova između podocita i PES-a izmjerena je na imunofluorescencijskim i elektronskomikroskopskim mikrografima uporabom *ImageJ* softvera. Izmjerena je najkraća duljina između mjesta dodira mosta s glomerularnim klupkom i zidom Bowmanove čahure, a analizirani samo mostovi koji se protežu kroz čitav mokraćni prostor.

4.5. Statistička obrada podataka

Normalnost distribucije podataka testirana je Shapiro–Wilkovim testom. Postojanje statistički značajnih razlika u proliferaciji i izražaju NOTCH2, JAGGED1, WNT4 i SNAIL između podocita i PES-a u različitim skupinama uzoraka utvrđena je dvosmjernom analizom varijance (engl. *Analysis of variance*, ANOVA) uz Fisherov *posthoc* test. Izračun potrebne veličine uzorka proveden je korištenjem programa koji se nalazi na mrežnoj stranici <https://www.stat.ubc.ca/rollin/stats/ssize/n2>. Za izračun su korišteni podatci iz pilot pokusa na 6 uzoraka koji su dobiveni analizom mikrografa bubrega i izračunom AUC za SNAIL u PES-ama, sa slijedećim pokazateljima: $\mu_1 = 2867$, $\mu_2 = 3394$, $\sigma = 220$, $\text{power} = 80\%$, $p = 0,05$. Najmanja potrebna veličina uzorka po skupini bila je $n = 3$. Statistička značajnost postavljena je na $p < 0,05$.

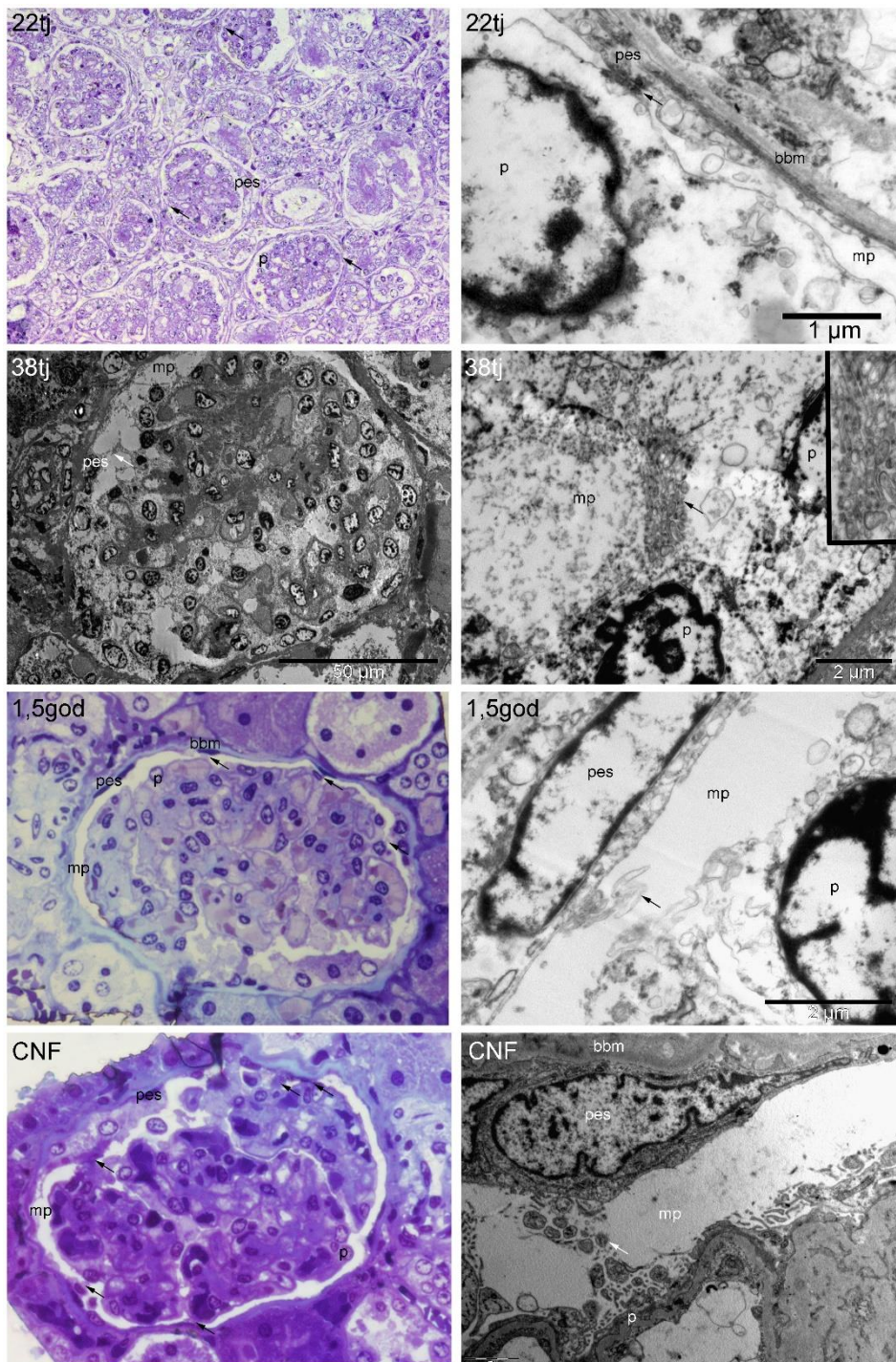
5. REZULTATI

Prvi nezreli glomeruli sastoje se od podocita, mezangijskih stanica i endotelnih stanica kapilarnog klupka, a na vaskularnom glomerularnom polu podociti se nastavljaju na PES. PES su spljoštene stanice koje tvore jednoslojni pločasti epitel, a neke stanice bliže vaskularnom polu su kubična izgleda i nazivaju se peripolarne stanice. Urinarni prostor mjestimice premoštavaju citoplazmatski izdanci između podocita i PES-a.

5.1. Polutanki rezovi i elektronska mikroskopija bubrega u razvoju, zdravih postnatalnih bubrega i bubrega ispitanika s CNF-om

Na uzorku razvojnog bubrega u 22. tjednu se na polutankim rezovima vidi nekoliko nezrelih glomerula sa širokim lumenom kapilara i podocitima koji su većinom kubičnog izgleda. Iako su većina PES-a spljoštene pločaste epitelne stanice, neke stanice su kubičnog izgleda. Na par mjesta vidi se kontakt između podocita i PES. Ultrastrukturno, detalj ovog uzorka odgovara međustaničnom spoju između citoplazme podocita i citoplazme PES-e (**Slika 12**). Ovaj spoj ultrastrukturno nalikuje spojevima između podocita tijekom sazrijevanja (usporediti sa **Slika 4**). Na uzorku bubrega u 38. tjednu razvoja na ultrastrukturnoj slici je glomerul široko povezan s vaskularnim polom, dok se u urinarnom prostoru vide brojni premoštavajući citoplazmatski izdanci podocita i PES-a. Na većem povećanju prikazani su interdigitirajući citoplazmatski nastavci između susjednih podocita (**Slika 12**). Na polutankim rezovima zdravih postnatalnih ljudskih bubrega normalni glomeruli sadrže kapilare, mezangijske stanice, podocite i PES koje leže na bazalnoj membrani Bowmanove čahure. PES su spljoštene pločaste epitelne stanice ili, rijetko, kubične stanice koje citoplazmatskim nastavcima premoštavaju mokraćni prostor i povezuju se s podocitima. Ultrastrukturno se u istim uzorcima mogu naći citoplazmatski izdanci između PES-a i podocita. Interdigitirajući citoplazmatski nastavci tih stanica spajaju se u urinarnom prostoru (**Slika 12**). U bubrezima ispitanika s CNF-om na polutankim rezovima nalazi se zadebljana bazalna membrana Bowmanove čahure i veća područja kontakta podocita i PES-a. Neke PES-e su kubičnog ili čak cilindričnog oblika i uočava se nakupljanje izvanstaničnog matriksa u glomerulu. Ultrastrukturno, u mokraćnom prostoru nalaze se premoštavajući vrlo brojni, debeli citoplazmatski izdanci podocita i PES, zadebljane su bazalne membrane i obilniji izvanstanični matriks (**Slika 12**). Prosječna duljina citoplazmatskih izdanaka između podocita i PES-a je $24,9 \pm 10,49 \mu\text{m}$ (SD). Najkraći

izdanak je dužine 9,95 μm , a najdulji 44,32 μm . Analizom elektronskomikroskopskih slika pronađeni su još manji izdanci, najmanji duljine 1,88 μm i na najužem dijelu širok 0,82 μm .



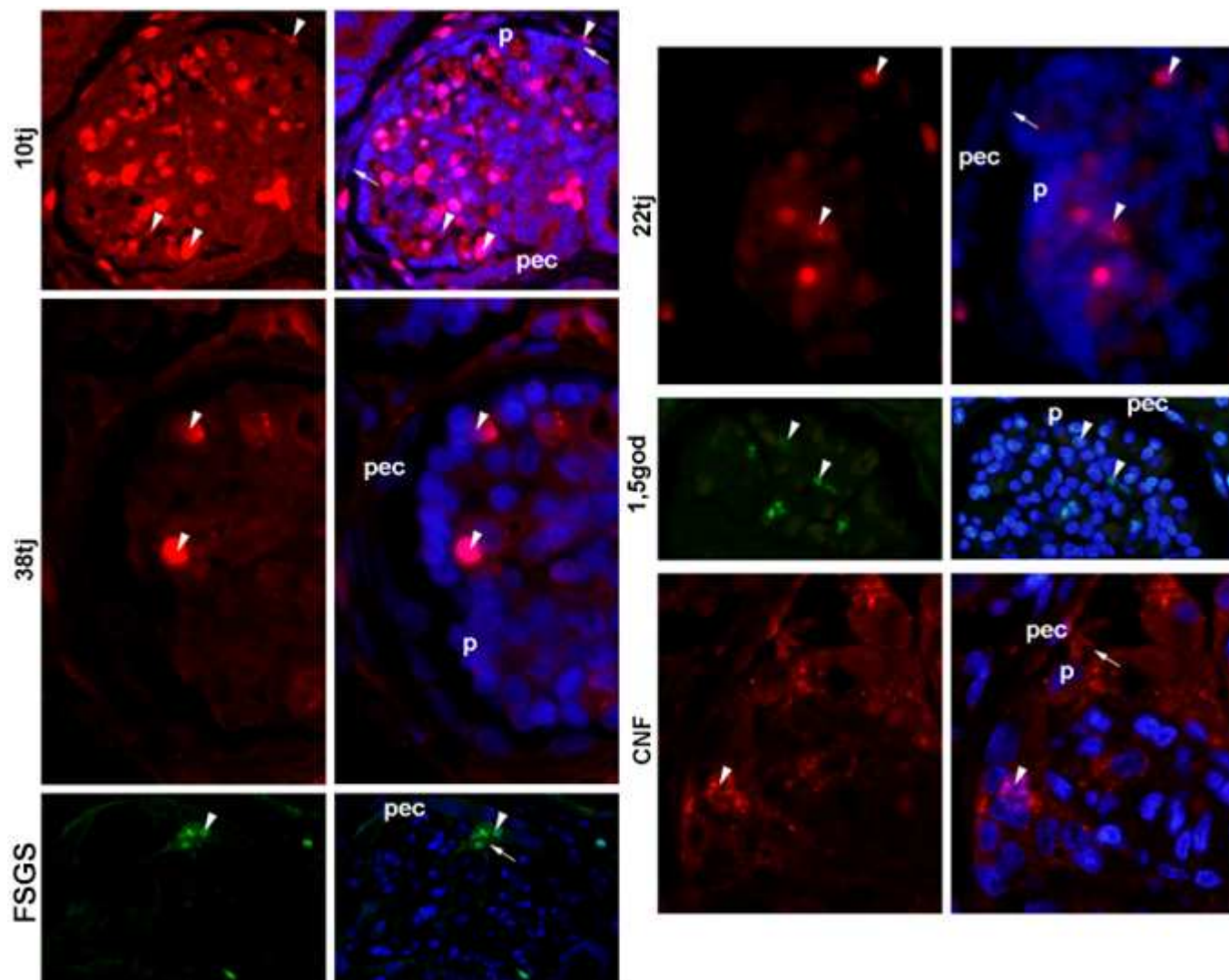
Slika 12. Citoplazmatski izdanci premoštavaju mokraćni prostor u fetalnim i postnatalnim glomerulima i bubregu ispitanika s CNF. Polutanki i ultratanki rezovi fetalnih, postnatalnih i

bubrega ispitanika s CNF-om. p - podociti; pes - parijetalne epitelne stanice; mp - mokraćni prostor; bbm - bazalna membrana Bowmanove čahure. Strelice označavaju citoplazmatske izdanke koji premoštavaju mokraćni prostor između podocita i PES-a. Slika je djelo autora.

5.2. Proliferacijska aktivnost glomerularnih stanica bubrega u razvoju, zdravih postnatalnih bubrega i bubrega u ispitanika s CNF-om i FSGS-om

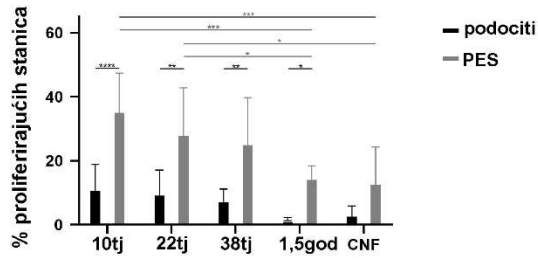
U 8. tjednu razvoja pojavljuju se prvi nezreli glomeruli u središnjem dijelu metanefrosa. U središtu glomerula su brojne stanice koje izražavaju proliferacijski biljeg Ki-67, a u sloju kubičnih podocitnih progenitora izražen je samo fokalno. U sloju PES-a nekoliko stanica u peripolarnom (prijelaznom) području između podocita i PES-a izražavaju Ki-67. Neke PES su ovalna izgleda, premoštavaju urinarni prostor u nastajanju i povezuju se s podocitima na površini glomerularnog klupka (**Slika 13**). Do 10. razvojnog tjedna glomeruli se povećavaju, a proliferiraju prvenstveno mezangijske stanice i endotel, podociti su negativni na Ki-67, a PES pokazuju jaku proliferacijsku aktivnost, osobito peripolarno. Na nekoliko mjesta vidi se bliski kontakt između PES-a i podocita preko urinarnog prostora (**Slika 13**). Tijekom daljnjeg razvoja, u 22. tjednu proliferacija u glomerulu i PES-ama se smanjuje, a pri kraju fetalnog razdoblja (38. tjedan razvoja) PES proliferiraju samo fokalno. U postnatalnom razdoblju, pojedinačne stanice koje izražavaju Ki-67 su vrlo rijetke u glomerulu, nema ih među podocitima i rijetke su među PES-ama (**Slika 13**). U bubrezima ispitanika s CNF-om, mezangijske stanice fokalno izražavaju Ki-67, a podociti i PES su negativni. Nasuprot tome, u bubrezima ispitanika s FSGS-om nalaze se skupine PES koje izražavaju Ki-67 i premoštavaju mokraćni prostor te pojedinačne KI-67 pozitivne stanice u glomerularnom klupku (**Slika 13**).

Prema statističkoj analizi, u najranijoj fazi razvoja je najveći udio podocita u proliferaciji, 10 % i PES, 35 %. Tijekom daljnjeg razvoja, proliferacija i podocita i PES-a se postupno smanjuje i u postnatalnom bubregu pada na 1% podocita u proliferaciji i 18% PES u proliferaciji. Tijekom čitavog prenatalnog razvoja, proliferacija PES-a je značajno veća od proliferacije podocita. U usporedbi s normalnim postnatalnim bubregom, u ispitanika s CNF-om je veći udio podocita koji izražava Ki-67 i iznosi 3 %, a manji udio PES koji izražavaju Ki-67 i iznosi 15 % (**Slika 14**).




Slika 13. Imunofluorescencijsko bojenje na biljeg proliferacije Ki-67 u fetalnom bubregu, postnatalnom bubregu i bubrezima bolesnika s CNF-om. p - podociti; pec - parijetalne epitelne stanice. Strelice označavaju citoplazmatske izdanke koji premoštavaju urinarni prostor između podocita i PES-a. Vršci strelica označavaju Ki-67 pozitivne (proliferirajuće) stanice. Zeleni i crveni signali označavaju izražaj Ki-67, dok su stanične jezgre označene plavim signalom od kontrastnog bojenja s 4',6'-diamidino-2-fenilindolom. Slika je djelo autora.

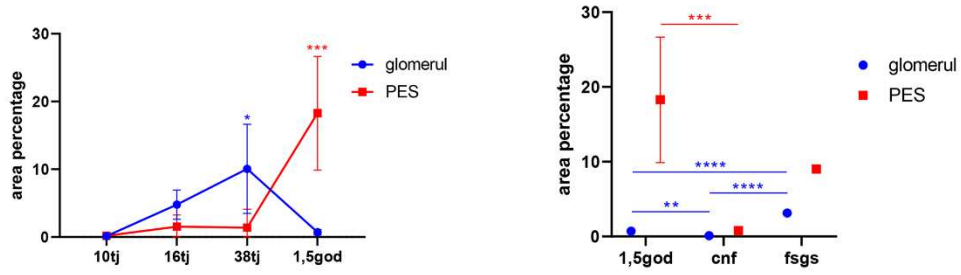
Izražaj Ki-67



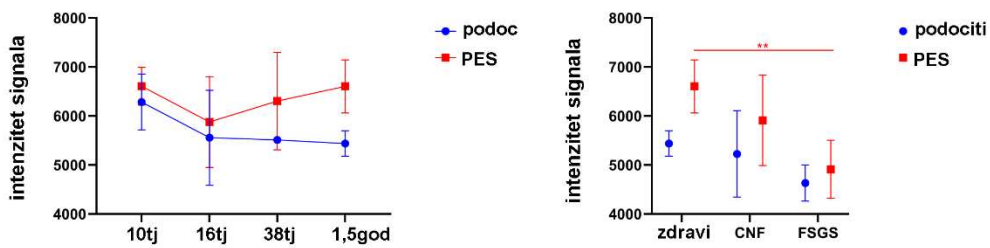
Izražaj NOTCH2



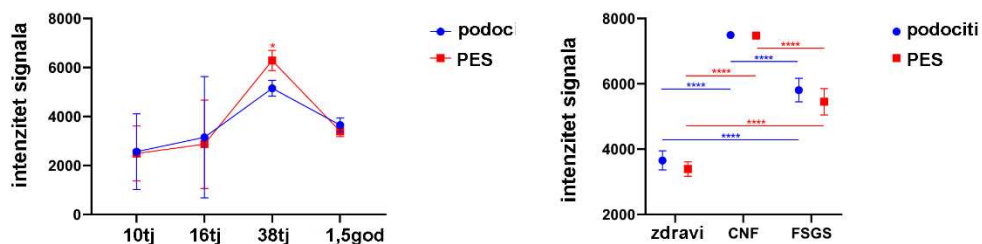
Izražaj JAGGED1



Izražaj WNT4



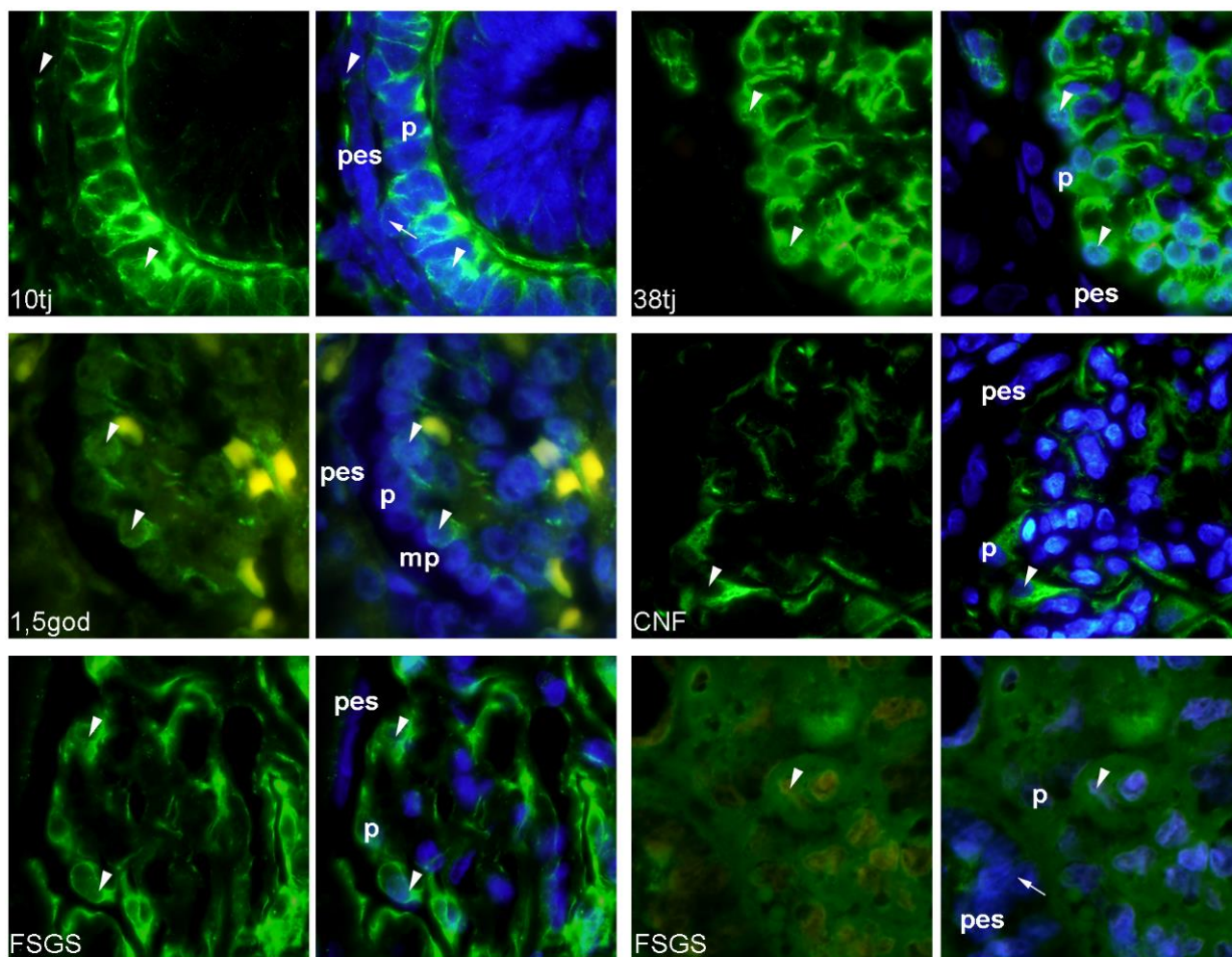
Izražaj SNAIL



Slika 14. Grafički prikaz razine izražaja promatranih proteina fetalnih bubrega, postnatalnih bubrega i bubrega ispitanika s CNF-om i FSGS-om. Podaci su prikazani kao aritmetičke sredine uz standardne devijacije (vertikalni *error bars*). Razine značajnosti su prikazane zvjezdicama: * - $p < 0,05$; ** - $p < 0,01$; *** - $p < 0,001$; **** - $p < 0.0001$. Slika je djelo autora.

5.3. Izražaj nestina u podocitima i PES-ama bubrega u razvoju, zdravih postnatalnih bubrega i bubrega u ispitanika s CNF-om i FSGS-om

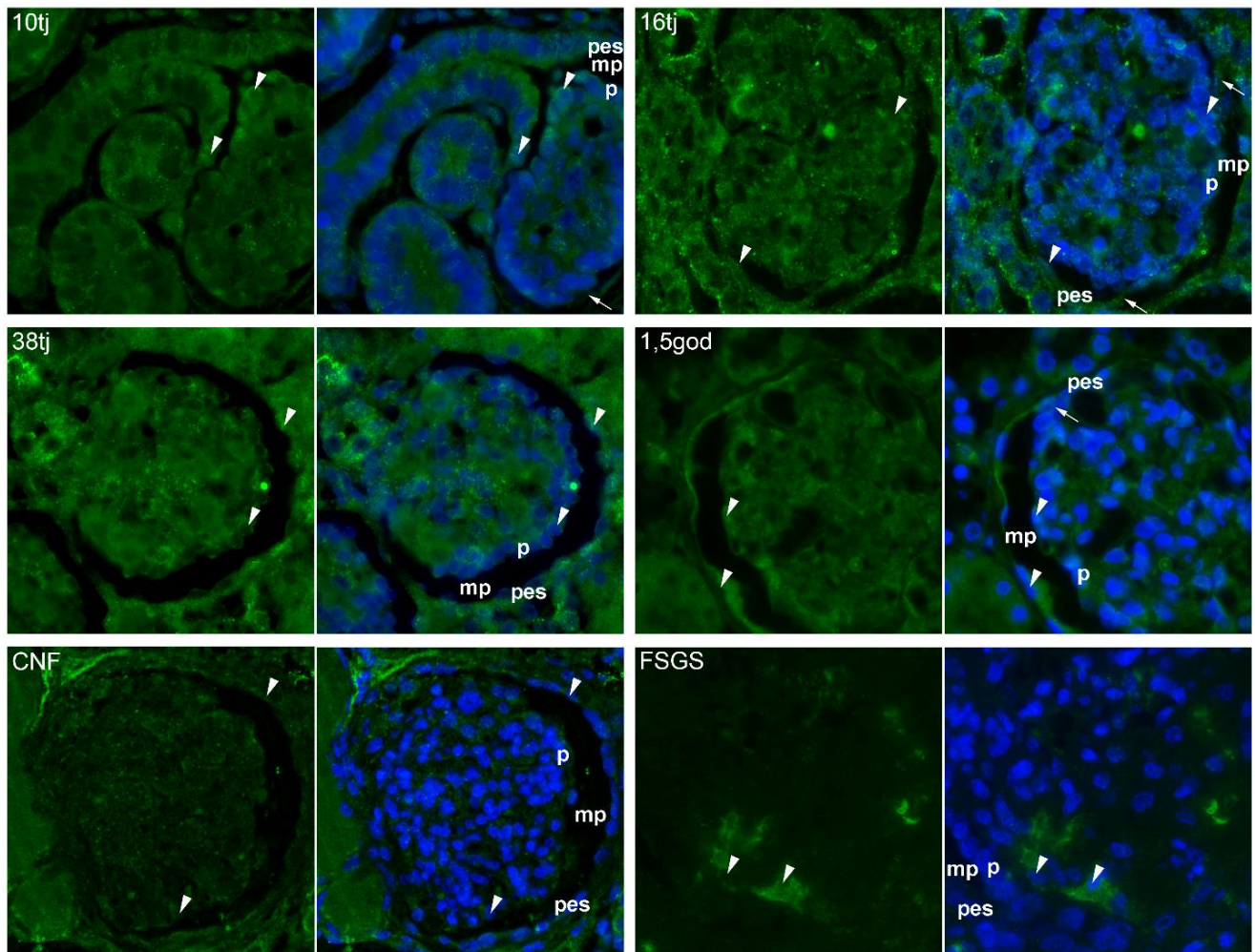
Tijekom 10. tjedna razvoja u tjelešcu u obliku slova „S“ nezreli podociti imaju oblik zbijenih, visokih epitelnih stanica koje nemaju razvijene citoplazmatske izdanke, a PES izgledaju kao jednoslojni pločasti epitel. Podociti pokazuju jaki citoplazmatski izražaj nestina, a PES slabiji točkasti citoplazmatski izražaj. Urinarni prostor između podocita i PES-a premošten je mjestimice tijelom podocita koji u citoplazmi jako izražava nestin. Umjereni izražaj nestina se opaža u okolnim mezenhimalnim stanicama (**Slika 15**). U daljnjem razvoju, pozitivni izražaj nestina nalazi se u podocitima, mezangijskim i endotelnim stanicama, a u PES-a je negativan. U okolnom mezenhimu u stijenci krvnih žila ima stanica koje izražavaju nestin. U postnatalnom zdravom bubregu podociti pokazuju značajno manji intenzitet izražaja nestina, a u PES-ama je negativan (**Slika 15**). U bubrezima ispitanika s CNF-om, izražaj nestina perzistira u nekim podocitima i drugim glomerularnim stanicama i sličnog je intenziteta kao tijekom razvoja; jaki izražaj nestina vidi se fokalno u stanicama prijelazne zone između podocita i PES-a, dok je u PES-ama je negativan. U bubregu ispitanika s FSGS-om je jak izražaj nestina u podocitima u ranoj promjeni, dok se u uznapredovaloj promjeni vidi u brojnim premoštavajućim citoplazmatskim izdancima u mokraćnom prostoru (**Slika 15**).



Slika 15. Imunofluorescencijsko bojenje na nestin u bubregu u razvoju, zdravim postnatalnim bubrezima i bubrezima ispitanika s CNF-om i FSGS-om. p - podociti; pes - parijetalne epitelne stanice; mp - mokraćni prostor. Strelice označavaju stanice koje premošćuju mokraćni prostor između podocita i PES-a. Vršci strelica označavaju stanice pozitivne na nestin. Zeleni signal označava izražaj nestina, dok su stanične jezgre označene plavim signalom koji potječe od kontrastnog bojenja DAPI-jem. Slika je djelo autora.

5.4. Izražaj NOTCH2 u podocitima i PES-ama bubrega u razvoju, zdravih postnatalnih bubrega i bubrega ispitanika s CNF-om i FSGS-om

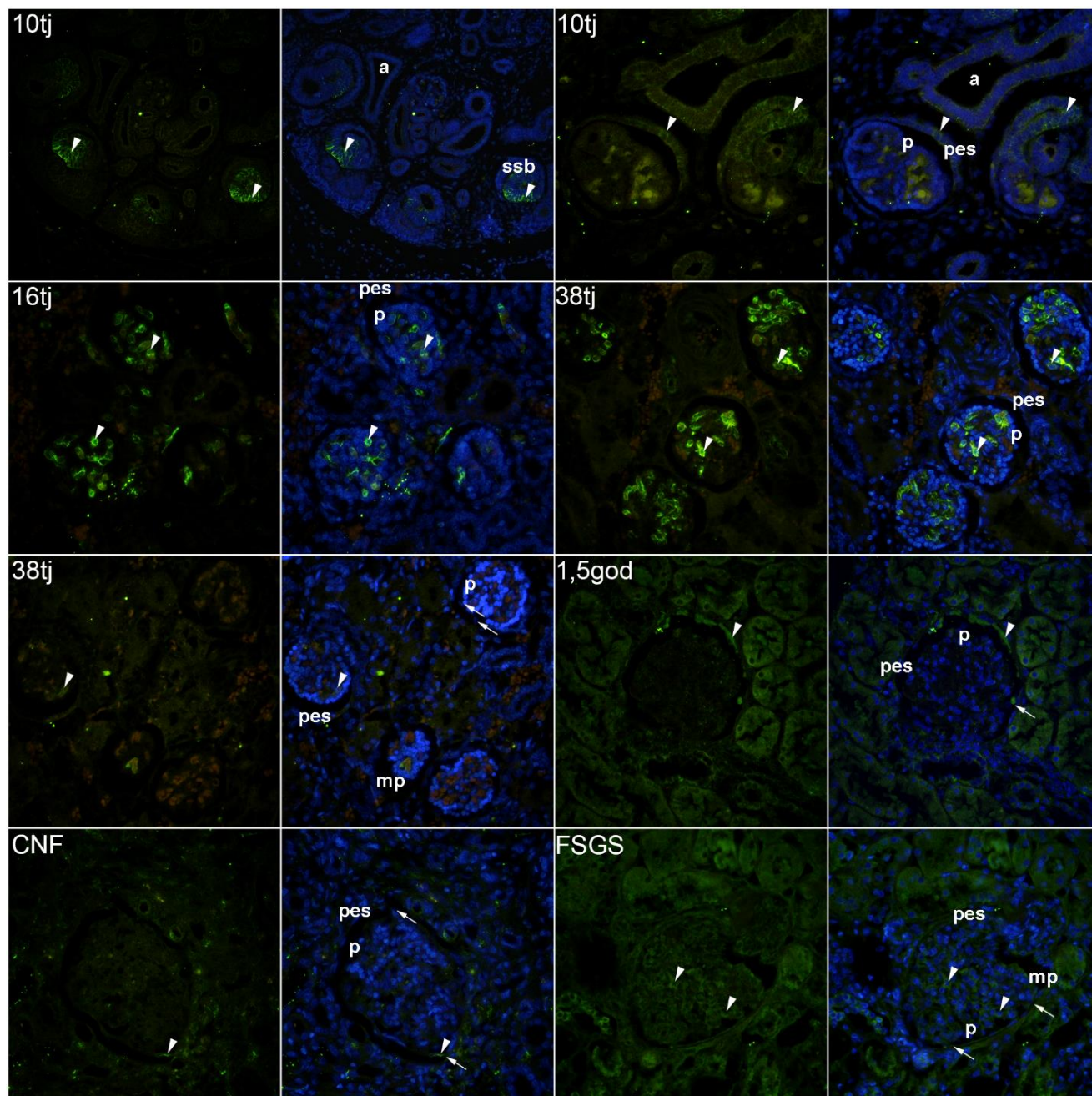
U 10. tjednu razvoja bubrega izražaj NOTCH2 se nalazi u različitim djelovima nefrona i sabirnog sustava. U nezrelim glomerulima je u nekim podocitima jak, a u većini negativan, dok je u drugim glomerularnim stanicama slab/negativan. U PES-ama se nalazi umjereni izražaj NOTCH2 (**Slika 16**). Sredinom razvoja (16. razvojni tjedan), izražaj NOTCH2 se povećava u cijelom glomerulu i osobito je jak u podocitima blizu vaskularnog pola. Izražaj NOTCH2 se vidi u PES-ama i njihovim citoplazmatskim nastavcima koji premoštavaju urinarni prostor. Pri kraju razvoja (38. tjedan) u podocitima se nalazi umjereni, a u PES-ama difuzno povećani izražaj NOTCH2. U proksimalnim i distalnim kanalićima je jak izražaj NOTCH2 (**Slika 16**). U zdravim postnatalnim bubrezima je izražaj NOTCH2 smanjen, s izuzetkom pojedinačnih podocita, a PES pokazuju umjereni izražaj. U bubrezima ispitanika s CNF-om, umjereni do jaki izražaj NOTCH2 nalazi se u nekim podocitima i PES. Jaki izražaj nalazi se u mezenhimu koji okružuje glomerule i u nekim stanicama koje premoštavaju urinarni prostor. U bubrezima ispitanika s FSGS-om je negativan izražaj NOTCH2 u podocitima i PES-ama, a jako pozitivan u stanicama koje sudjeluju u stvaranju debelih citoplazmatskih premoštenja između podocita i PES-a (**Slika 16**). Prema statističkoj analizi, PES imaju dinamični porast izražaja NOTCH2 s maksimumom u 38. razvojnog tjednu, a izražaj se smanjuje u postnatalnom zdravom bubregu ($p=0,002$). Nema razlike u izražaju NOTCH2 u podocitima tijekom razvoja i u postnatalom zdravom bubregu. U ispitanika s CNF je izražaj NOTCH2 u PES-ama i podocitima značajno veći nego u postnatalnom zdravom bubregu (oba $p < 0,001$). Za razliku od toga, u ispitanika s FSGS-om je u podocitima i PES-ama izražaj NOTCH2 značajno niži nego u postnatalnom zdravom bubregu ($p < 0,002$ odnosno $p = 0,001$) (**Slika 14**).



Slika 16. Imunofluorescencijsko bojenje na NOTCH2 bubrega u razvoju, zdravih postnatalnih bubrega i bubrega ispitanika s CNF-om i FSGS-om. p - podociti; pes - parijetalne epitelne stanice; mp - mokraćni prostor. Strelice označavaju stanice koje premošćuju mokraćni prostor između podocita i PES-a. Vršci strelica označavaju stanice pozitivne na NOTCH2. Zeleni signal označava izražaj NOTCH2, dok su stanične jezgre označene plavim signalom koji potječe od kontrastnog bojenja DAPI-jem. Slika je djelo autora.

5.5. Izražaj JAGGED1 u podocitima i PES-ama bubrega u razvoju, zdravih postnatalnih bubrega i bubrega ispitanika s CNF-om i FSGS-om

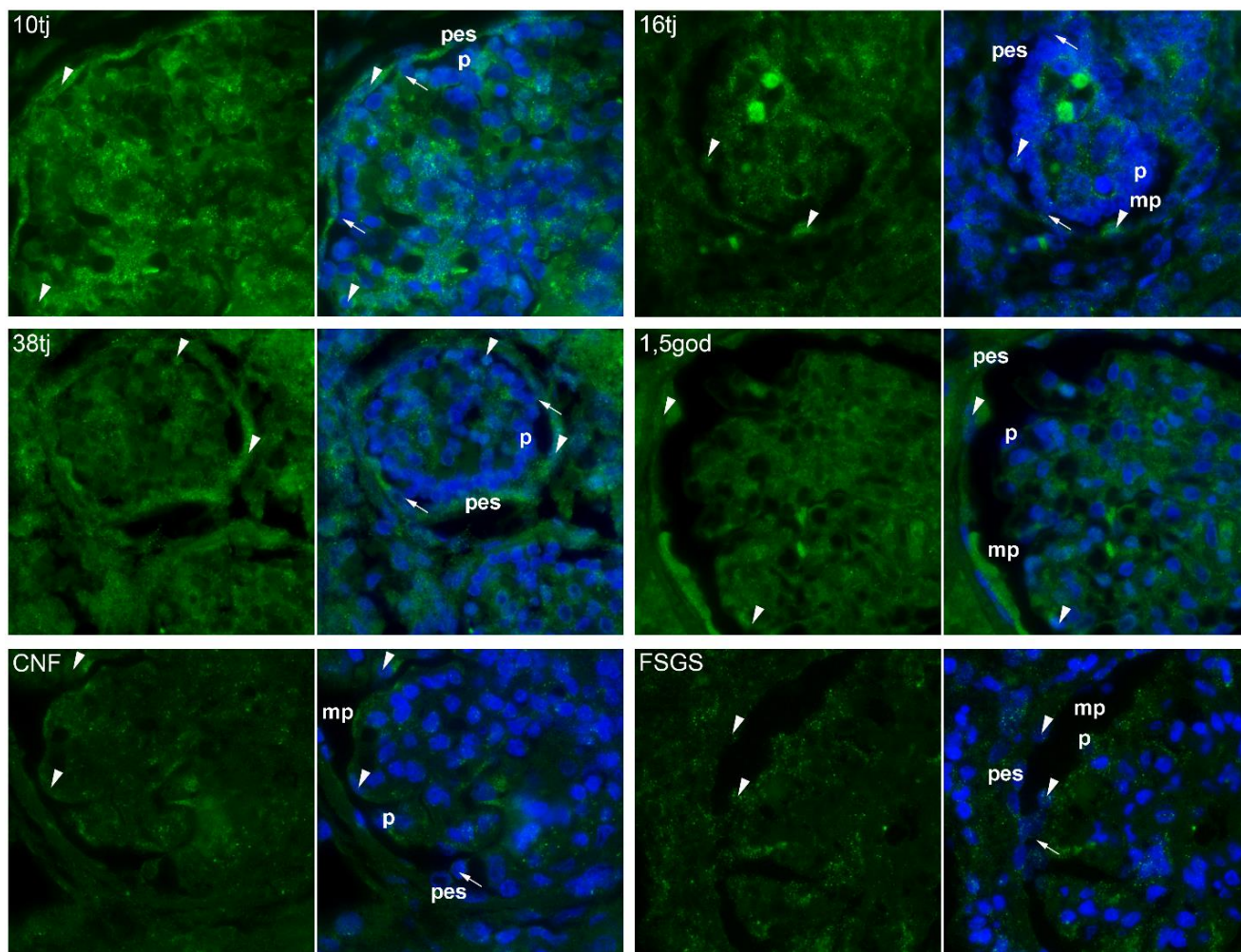
U ranom razvoju bubrega (10. tjedan) u dijelu tjelešca u obliku slova „S“ od kojeg nastaje proksimalni kanalić, odnosno nepostredno do novostvorene Bowmanove čahure, jako je izražen JAGGED1. U PES-ama nezrelih glomerula je slabiji izražaj JAGGED1, dok podociti i dijelovi sabirnog sustava su negativni (**Slika 17**). U 16. tjednu razvoja je u endotelu glomerula i krvnim žilama intersticija jak izražaj JAGGED1, dok su podociti i PES su negativni. Pri kraju fetalnog razvoja (38. tjedan) u glomerulima je heterogeni uzorak JAGGED1, na način da je u nekim glomerulima jako izražen u endotelu, a u drugima je potpuno negativan. Podociti i PES ne izražavaju JAGGED1. U postnatalnim bubrezima je u glomerulima slab ili negativan izražaj JAGGED1, dok se jaki izražaj nalazi u nekim PES-ama i stanicama proksimalnih kanalića (**Slika 17**). U bubrezima ispitanika s CNF-om je izražaj JAGGED1 jak u intersticiju, a slab u glomerulu i PES-ama. Jaki izražaj se nalazi u nekim staničnim nastavcima koji premoštavaju mokraćni prostor. U ispitanika s FSGS-om nalazi se umjereni izražaj JAGGED1 u glomerulima, PES-ama i nekim stanicama kanalića i jak izražaj na mjestima povezivanja glomerula i PES-a (**Slika 17**). Statistička analiza izražaja JAGGED1 pokazuje da je najveći u kasnom fetalnom razdoblju. U postnatalnom periodu je najveći u PES-ama ($p < 0,001$). U usporedbi sa zdravim bubrezima, bubrezi ispitanika s CNF-om imaju smanjeni izražaj JAGGED1 u glomerulu i PES-ama ($p < 0,001$), dok je u ispitanika s FSGS-om u glomerulu značajno povišen izražaj JAGGED1 ($p < 0,001$) (**Slika 14**).



Slika 17. Imunofluorescencijsko bojenje na JAGGED1 bubrega u razvoju, zdravih postnatalnih bubrega i bubrega ispitanika s CNF-om i FSGS-om. p - podociti; pes - parijetalne epitelne stanice; mp - mokraćni prostor; a - ampula mokraćovodnog pupoljka; ssb – tijelo u obliku slova S. Strelice označavaju stanice koje premošćuju mokraćni prostor između podocita i PES-a. Vršci strelica označavaju stanice pozitivne na JAGGED1. Zeleni signal označava izražaj JAGGED1, dok su stanične jezgre označene plavim signalom koji potječe od kontrastnog bojenja DAPI-jem. Slika je djelo autora.

5.6. Izražaj WNT4 u podocitima i PES-ama bubrega u razvoju, zdravih postnatalnih bubrega i bubrega ispitanika s CNF-om i FSGS-om

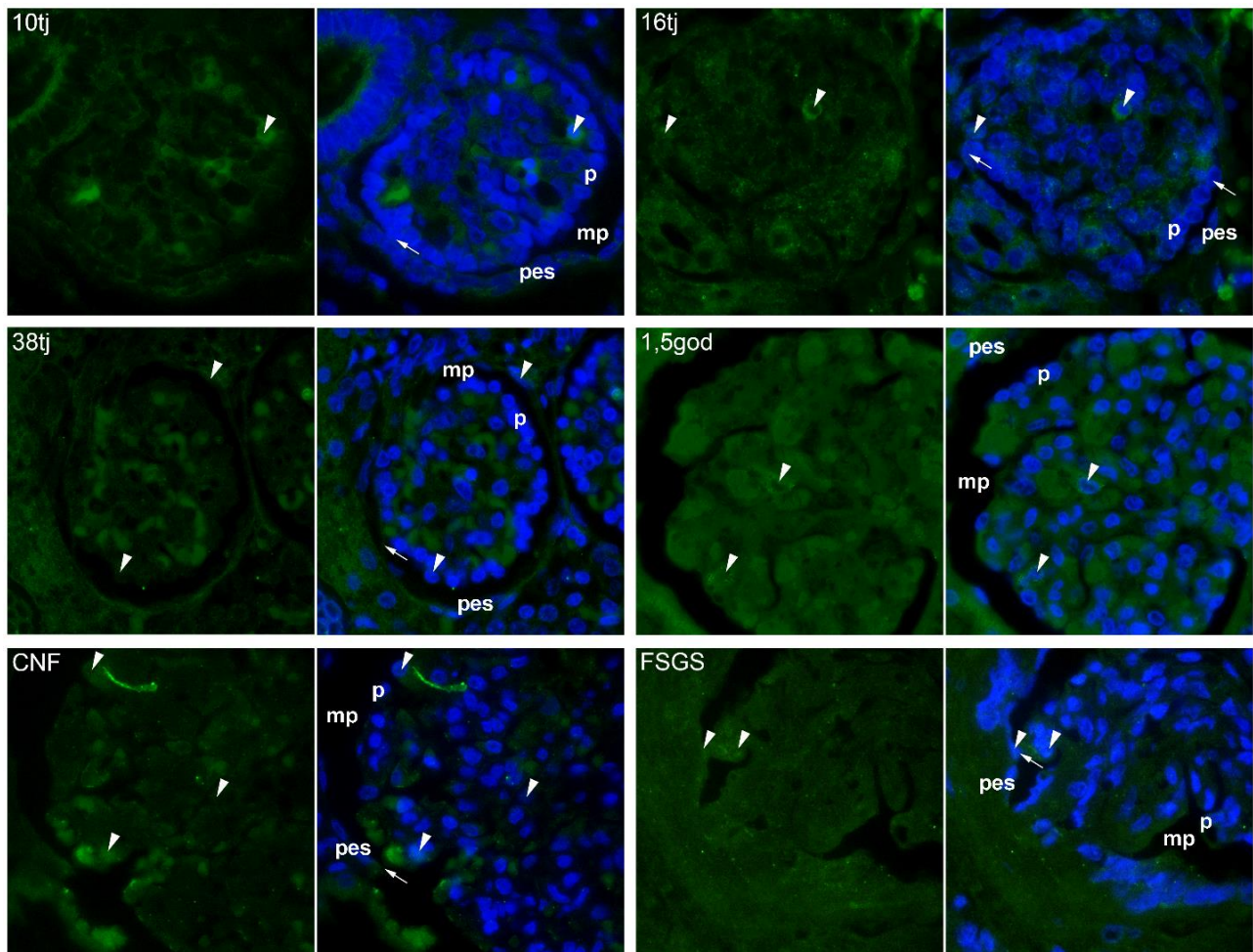
Tijekom 10. tjedna razvoja WNT4 je jako izražen u nefronima i okolnom mezenhimu. Granularni uzorak WNT4 vidi se u cijelom glomerulu. Neki podociti pokazuju jači izražaj nego ostali, dok je u PES-ama izražaj difuzno jako pozitivan (**Slika 18**). U 16. tjednu razvoja je izražaj WNT4 vrlo jak u centralno smještenim glomerularnim stanicama i nekim PES-ama, a podociti i većina PES-a pokazuje umjereni izražaj. Do 38. tjedna raste broj PES-a koje jako izražavaju WNT4, dok podociti pokazuju umjereni izražaj. U zdravim postnatalnim bubrezima većina glomerularnih stanica pokazuje umjereni, a neke centralno smještene stanice jaki izražaj WNT4, dok PES pokazuju jaki izražaj (**Slika 18**). U bubrezima ispitanika s CNF-om je umjeren do jak izražaj WNT4 u podocitima, PES-ama i stanicama koje premoštavaju mokraćni prostor. U bubrezima ispitanika s FSGS-om nalazi se u glomerularnim stanicama i PES-ama granularni, slab do umjeren izražaj WNT4 (**Slika 18**). Prema statističkoj analizi, u najranijim stadijima razvoja podociti i PES imaju jaki izražaj WNT4 koji se smanjuje tijekom prve polovice fetalnog razvoja. Do kraja fetalnog razdoblja podociti značajno smanjuju izražaj WNT4, a izražaj u PES-ama odgovara izražaju tijekom ranog razvoja. U postnatalnim bubrezima je izražaj WNT4 značajno viši u PES-ama nego podocitima ($p = 0,049$). U bubrezima ispitanika s CNF-om i s FSGS-om je izražaj WNT4 u PES-ama niži nego u zdravim postnatalnim bubrezima ($p = 0,007$) (**Slika 14**).



Slika 18. Imunofluorescencijsko bojenje na WNT4 bubrega u razvoju, zdravih postnatalnih bubrega, bubrega ispitanika s CNF-om i FSGS-om. p - podociti; pes - parijetalne epitelne stanice; mp - mokraćni prostor. Strelice označavaju stanice koje premošćuju mokraćni prostor između podocita i PES-a. Vršci strelica označavaju stanice pozitivne na WNT4. Zeleni signal označava izražaj WNT4, dok su stanične jezgre označene plavim signalom koji potječe od kontrastnog bojenja DAPI-jem. Slika je djelo autora.

5.7. Izražaj SNAIL u podocitima i PES-ama bubrega u razvoju, zdravih postnatalnih bubrega i bubrega ispitanika s CNF-om i FSGS-om

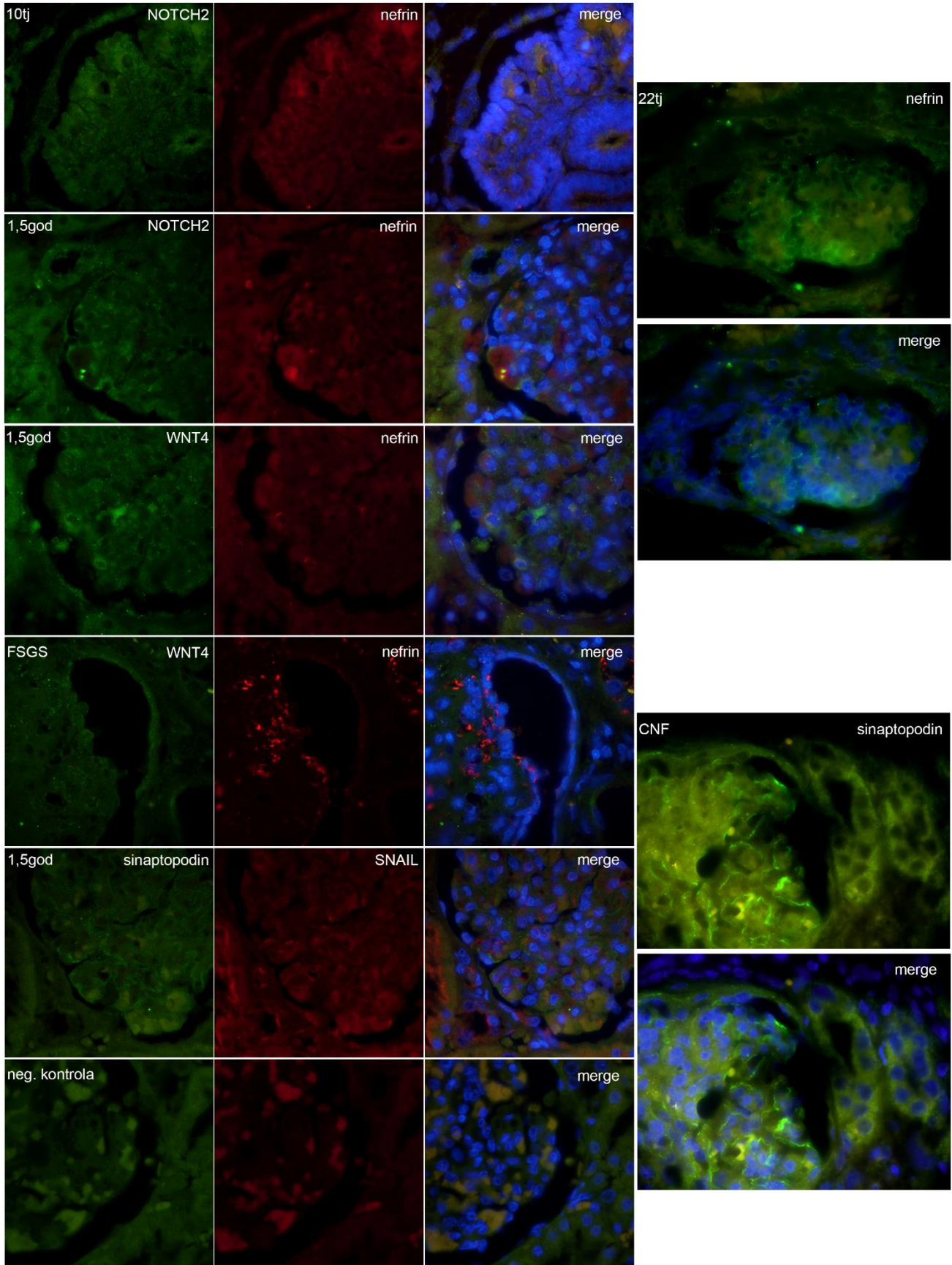
U 10. tjednu razvoja neke glomerularne stanice pozasiuju jak, a neke slab do umjereni citoplazmatski izražaj SNAIL, kakav se nalazi u stanicama glomerula i okolnih mezenhimskih stanica (**Slika 19**). U 16. tjednu razvoja izražaj SNAIL je slab u nezrelim glomerulima i kanalićima nefrona, ali neke centralno smještene glomerularne stanice i stanice u blizini vaskularnog pola pokazuju jaki citoplazmatski izražaj. Umjereni nuklearni izražaj SNAIL nalazi se u nekim glomerularnim stanicama i PES-ama. U 38. tjednu izražaj SNAIL je slab u glomerulima i kanalićima, a PES pokazuju umjeren do jak citoplazmatski i nuklearni izražaj SNAIL. U zdravim postnatalnim bubrezima slab je izražaj SNAIL. Rijetki podociti i PES i neke centralno smještene glomerularne stanice pokazuju umjeren citoplazmatski ili slabi nuklearni izražaj SNAIL (**Slika 19**). U bubrezima ispitanika s CNF-om, citoplazmatski izražaj SNAIL je jak, a nuklearni izražaj umjeren u nekim podocitima i PES-ama te nekim središnjim glomerularnim stanicama. U bubrezima ispitanika s FSGS-om nalazi se umjereni citoplazmatski i nuklearni izražaj SNAIL u nekim podocitima i PES-ama, osobito u skupinama stanica koje premoštavaju mokraćni prostor (**Slika 19**). Statistička analiza pokazuje da se tijekom razvoja izražaj SNAIL povećava u PES-ama i podocitima i doseže maksimum u kasnom fetalnom razdoblju ($p = 0,024$). U postnatalnom zdravom bubregu izražaj SNAIL se smanjuje u PES-ama i podocitima. U usporedbi s postnatalnim zdravim bubregom u ispitanika s CNF-om i FSGS-om je značajno jači izražaj SNAIL u podocitima i PES-ama (za sve $p < 0,001$) (**Slika 14**).



Slika 19. Imunofluorescencijsko bojenje na SNAIL bubrega u razvoju, zdravih postnatalnih bubrega i bubrega ispitanika s CNF-om i FSGS-om. p - podociti; pes - parijetalne epitelne stanice; mp - mokraćni prostor. Strelice označavaju stanice koje premošćuju mokraćni prostor između podocita i PES-a. Vršci strelica označavaju stanice pozitivne na SNAIL. Zeleni signal označava izražaj SNAIL, dok su stanične jezgre označene plavim signalom koji potječe od kontrastnog bojenja DAPI-jem. Slika je djelo autora.

5.8. Izražaj podocitnih biljega nefrina i sinaptopodina te njihova kolokalizacija s NOTCH2, WNT4 i SNAIL u bubrezima u razvoju, zdravim postnatalnim bubrezima te bubrezima bolesnika s CNF-om i FSGS-om

U 10. tjednu razvoja vidi se kolokalizacija slabog izražaja NOTCH2 i umjerenog izražaja nefrina na podocitima na površini glomerularnog klupka i u citoplazmatskim izdancima koji premoštavaju mokraćni prostor. U 22. tjednu razvoja nefrin je izražen na podocitima i pojedinačnim stanicama koje se protežu kroz mokraćni prostor, dok je PES negativan (**Slika 20**). U postnatalnim bubrezima nalazi se kolokalizacija nefrina i NOTCH2 u podocitima i pojedinačnim stanicama koje premoštavaju mokraćni prostor i dolaze u kontakt s PES-ama. U zdravim postnatalnim bubrezima nalazi se jak izražaj WNT4 i slab izražaj nefrina u stanicama koje premoštavaju mokraćni prostor i povezuju podocite s PES-ama. U bubrezima ispitanika s FSGS-om, slab izražaj WNT4 je kolokaliziran s atipično raspodijeljenim nefrinom koji je slabo izražen u podocitima, umjereno u stanicama blizu vaskularnog pola, a slab je ili negativan u PES-ama (**Slika 20**). U zdravom postnatalnom bubregu kolokalizirani su sinaptopodin i SNAIL u podocitima i stanicama koji premoštavaju mokraćni prostor, a PES su negativne na sinaptopodin. U bubrezima ispitanika s CNF-om je izražaj sinaptopodina fokalno jak u podocitima, a slab u blizini vaskularnog pola i postupno nestaje u PES-ama duž Bowmanove čahure (**Slika 20**).



Slika 20. Dvostruko imunofluorescencijsko bojenje na nefrin odnosno sinaptopodin kombinirane sa SNAIL i biljezima EMT-e NOTCH i WNT4 u uzorku bubrega u razvoju, postnatalnog zdravog bubrega i bubrega ispitanika s CNF-om i FSGS-om. p - podociti; pes - parijetalne epitelne stanice; mp - mokraćni prostor. Strelice označavaju stanice koje premošćuju mokraćni prostor između podocita i PES-a. Vršci strelica označavaju stanice pozitivne na nefrin ili sinaptopodin. Nefrin je prikazan i zelenim i crvenim signalom, a sinaptopodin isključivo zelenim. Stanične jezgre su označene plavim signalom koji potječe od kontrastnog bojenja DAPI-jem. Slika je djelo autora.

6. RASPRAVA

Najranije stadije nefrogeneze karakterizira MET stanica od kojih će nastati budući nefroni. Proksimalni dijelovi nefrona u razvoju su zajednički izvor podocita i PES-a. Preteče tih staničnih populacija se prvi put mogu razlikovati u stadiju tjelešca u obliku slova „S“ kad započnu izražavati određene proteine i preteče podocita ulaze u proces EMT-e (74). Preteče podocita mogu se regrutirati i iz populacije matičnih stanica koje se nalaze među PES-ama u blizini mokraćnog pola. Te stanice migriraju, postupno dobivaju fenotip podocita i postaju peripolarne stanice ili „parijetalni podociti“ (106, 253, 254). U našem istraživanju smo u bubrezima u razvoju i postnatalnim bubrezima uočili nekoliko staničnih nastavaka između podocita i PES-a koji premoštavaju glomerularni urinarni prostor. Nadalje, u uzorcima bubrega ispitanika s CNF-om i FSGS-om ti stanični mostovi pokazuju jaki izražaj NOTCH2, WNT4 i SNAIL, poput njihova izražaja u razvojnem bubregu. Slični su nalazi *in vivo* na životinjskim modelima bolesti glomerula (255). Izražaj podocitnih biljega nađen je u staničnim mostovima i pretpostavlja se da bi te stanice mogle biti zamjena za izgubljene podocite (256). U mišjim modelima glomerulonefritisa s polumjesecima, podocitni „mostovi“ nastaju prvi i djelomično istisnu PES uzrokujući tako stvaranje polumjeseca (257). Stvaranje staničnih mostova opisano je tijekom normalnog razvoja neuralne cijevi, što ukazuje na važnost ove vrste stanične interakcije za normalan razvoj različitih organa (258).

Prema rezultatima našeg istraživanja, intenzivna proliferacija podocita i PES-a u najranijoj fazi razvoja bubrega postupno se smanjuje tijekom kasnijih faza, što je praćeno povećanjem veličine i zrelosti glomerula. U svim razvojnim fazama je proliferacija PES-a značajno veća nego proliferacija podocita. Zreli podociti u postnatalnom bubregu ne izražavaju Ki-67 jer su postmitotske stanice nesposobne za pravilno vršenje mitoze (106). U bubrezima ispitanika s CNF-om koji su se prezentirali nefrotskim sindromom, proliferacija podocita je blago povećana, što je moguće pokušaj oporavka funkcije glomerula zamjenom propalih podocita. Međutim, taj proces nije svrhovit jer je mitozna zrelih podocita neučinkovita i proizvodi aneuploidne stanice koje se brzo odvajaju od površine glomerula i umiru (259).

Obrazac izražaja nestina u PES-a je slabo pozitivan u najranijim razvojnim stadijima, a negativan u kasnijim razvojnim stadijima i u postnatalnom zdravom bubregu. To je u skladu s činjenicom da je nestin biljeg nezrelih stanica koji se tijekom stanične diferencijacije zamjenjuje drugim intermedijarnim filamenatima (249). U podocitima je izražaj nestina jako pozitivan tijekom čitavog

razvoja i slabo pozitivan u postnatalnom bubregu, što ukazuje na konačnu diferencijaciju zrelih podocita. Neobično je da potpuno diferencirane stanice izražavaju nestin, a među populacijama glomerularnih stanica to su samo podociti (107). Mogući razlog je što su podociti jedini tip glomerularnih stanica koje je podvrgnut posebnoj vrsti EMT-e (217). U štakorskim modelima se pokazalo da nestin ima važnu ulogu u strukturnom integritetu podocita i može povećati njihovu mehaničku stabilnost (260). U ispitanika s CNF-om i FSGS-om, u podocitima je ponovo jak izražaj nestina, slično izražaju tijekom razvoja. Slabiji izražaj nestina u kasnijim fazama FSGS-e moguće je rezultat uznapredovalih sklerotičnih promjena i nakupljanja izvanstaničnog matriksa. Ponovno pojavljivanje embriološkog obrasca izražaja nestina može se objasniti procesom dediferencijacije podocita u patološki promijenjenim glomerulima (261).

WNT4 je jedna od glavnih signalnih molekula koje započinju nefrogenezu i MET-u, procese koji omogućuju stvaranje bubrežnih mjehurića. Također, WNT4 regulira izražaj molekula stanične adhezije važnih za stvaranje kanalića i sazrijevanje nefrona (262). U miševa je tijekom rane nefrogeneze WNT4 jako izražen u svim strukturama nefrona, ali se značajno smanjuje tijekom sazrijevanja konačno postaje nemjerljiv u zrelih bubrega (263). Naši rezultati na ljudskim bubrezima u razvoju pokazali su jaki izražaj WNT4 u podocitima i PES tijekom rane nefrogeneze (8. do 10. tjedan) i smanjenje tog izražaja tijekom sazrijevanja (16. tjedan), slično rezultatima na animalnom modelu. Izražaj WNT4 u podocitima se postupno smanjuje prema postnatalnom razdoblju, a izražaj PES-ama povećava na razinu izmjerenu tijekom rane nefrogeneze. U nedostatku kanonskog WNT signaliziranja spriječena je diferencijacija PES-a i pokrenut prelazak prema sudbini podocita (100). U patološkim uvjetima se PES mogu dediferencirati i izražavati mezenhimalne biljege, što je popraćeno značajnim smanjenjem razine WNT4 (264). Stoga se može pretpostaviti da jaki izražaj WNT4 u PES-ama održava tu staničnu populaciju u stabilnom diferenciranom stanju i sprječava prijelaz prema sudbini specifičnoj za podocite. U bubrezima ispitanika s CNF-om i FSGS-om našli smo blago smanjenje izražaja WNT4 u podocitima i značajno smanjenje u PES-ama. Moguće je da smanjenje izražaja WNT4 u PES-ama omogućava zamjenu oštećenih podocite stvaranjem novih iz matičnih stanica među PES-ama, što zahtijeva inhibiciju WNT signaliziranja (264). Istraživanja o ulozi kanonskog WNT signaliziranja u nefrotskim bolestima dala su oprečne rezultate. Prema nekim autorima, u mišjem modelu dijabetičke nefropatije povećano kanonsko WNT signaliziranje izravno uzrokuje oštećenje podocita, a prema drugim autorima WNT signaliziranje štiti stanice od visokog stresa izazvanog

glukozom (112, 265). Istraživanje o izražaju WNT4 kod bubrežnih bolesti u ljudi pokazalo je da su promjene u razini WNT4 povezane s nekim kliničkim pokazateljima, ovisno o specifičnoj bolesti (241). Utvrđena je negativna povezanost razine WNT4 u bubrezima s albuminurijom u ispitanika s FSGS-om, što znači da bi povećanje izražaja WNT4 moglo imati zaštitnu ulogu.

NOTCH2 signaliziranje također ima značajnu ulogu u ranoj nefrogenezi jer može aktivirati MET-u mehanizmima koji su neovisni o WNT4 i nužno je za pravilno određivanje proksimalne sudbine stanica tijekom segmentacije nefrona (244, 266). Izražaj NOTCH2 je ključan za specifikaciju podocita tijekom rane nefrogeneze, a proces diferencijacije podocita ovisi o smanjenju razine NOTCH2 (267). Po završetku razvoja glomerula, NOTCH2 signaliziranje se u podocitima značajno smanji. NOTCH2 signaliziranje je povećano u životinjskim modelima bubrežne bolesti i u bolesnika s glomerularnim bolestima (268). U našem istraživanju je tijekom ranih stadija razvoja bubrega jako izražen NOTCH2 i izražaj u podocitima je veći nego u PES-ama. U kasnijem razvoju (38. tjedan), izražaj NOTCH2 je smanjen u podocitima i povećan u PES-ama. U zdravim postnatalnim bubrezima je izražaj NOTCH2 smanjen u obje stanične populacije, osim u nekim pojedinačnim podocitima. Slični obrasci izražaja NOTCH2 navode drugi autori (244). U odnosu na normalni postnatalni bubreg, u ispitanika s CNF-om našli smo značajno povećanje izražaja NOTCH2 u podocitima i PES, a u ispitanika s FSGS značajno smanjenje izražaja NOTCH2 u obje stanične populacije. U više studija dokazan je povećani izražaj NOTCH2 u nefropatijama s proteinurijom (244, 248, 268). Smanjenje izražaja NOTCH2 u ispitanika s FSGS-om moglo bi se objasniti apoptozom podocita (269). Kontinuirano NOTCH2 signaliziranje također može dovesti do apoptoze podocita (270). Iz svega navedenog poizlazi da NOTCH2 signaliziranje mora biti precizno regulirano kako bi razvoj i funkcija podocita bili uredni.

JAGGED1 je ligand koji se veže za NOTCH receptore i aktivira NOTCH signaliziranje, a njegov izražaj je važan za normalni razvoj bubrega. Mutacije *JAG1* gena dovode do bubrežnih poremećaja poput mezangioliptoze, tubulointersticijskog nefritisa, hipoplazije ili displazije, potkovičastog bubrega i bubrežnih cista (271, 272). U mišjem modelu ranog razvoja bubrega JAGGED1 je izražen u dijelovima bubrežnog mjehurića najbližima MP-u i stanicama tjelešca u obliku slova „S“ od kojih će se razviti kanalići, dok je u pretečama podocita negativan (273). Rezultati našeg istraživanja na ranim stadijima (10. tjedan) humanih fetalnih bubrega odgovaraju uzorku JAGGED1 izražaja opisanog na mišjem modelu. Tijekom daljnog razvoja (16. i 38. tjedan)

JAGGED1 je izražen na endotelu glomerula, slično kao u mišjem modelu razvoja bubrega (274). U postnatalnim zdravim bubrezima smo našli slab izražaj JAGGED1, sukladno podacima iz literature (275). U ispitanika s CNF-om u glomerulu je nađen smanjeni, a u ispitanika s FSGS povećani izražaj JAGGED1. Povećani izražaj JAGGED1 opisan je u glomerulima bolesnika s FSGS-om i dijabetičkom nefropatijom i dokazano da dovodi do aktivacije NOTCH signaliziranja i posljedične dediferencijacije, odnosno oštećenja podocita (276). Razina izražaja JAGGED1 pokazuje pozitivnu povezanost s razinom proteinurije u tim bolestima (268). Izražaj JAGGED1 u bubrezima bolesnika s CNF-om nije dosad opisan.

SNAIL je transkripcijski čimbenik uključen u normalnu i patološku EMT-u. Normalno je izražen u MM-u prije MET-e i zadržava MM u nediferenciranom stanju. U miša se izražaj SNAIL smanji početkom stvaranja bubrežnih mjehurića i ostaje utišan tijekom daljnjeg razvoja i u zrelim bubrezima (234). Naši rezultati su pokazali značajan porast izražaja SNAIL tijekom kasnijeg razvoja bubrega (38. tjedan), osobito u PES-ama. Međutim, istraživanje na mišjim podocitima pokazuje da je SLUG, član SNAIL porodice s ekvivalentom funkcijom, u normalnim uvjetima jače izražen u diferenciranim podocitima (277). Pretpostavljamo da preteče podocita izražavaju SNAIL kako bi pokrenuli EMT-u, ali potom smanjuju izražaj SNAIL kako bi se omogućilo sazrijevanje podocita i izražaj specifičnih proteina, što bi moglo objasniti izražaj SNAIL među PES-ama. Za donošenje zaključaka o izražaju SNAIL i SLUG u ljudskim bubrezima u razvoju potrebna su detaljnija istraživanja. U bubrezima ispitanika s CNF-om i FSGS-om izražaj SNAIL je značajno pojačan u podocitima i PES-ama, što je sukladno rezultatima provedenim na štakorskim i mišjim modelima nefrotskog sindroma (218, 235). Izražaj SNAIL u zrelim podocitima uzrokuje reaktivaciju EMT-e, dediferencijaciju i smanjenje izražaja nefrina (235). Treba napomenuti da je CNF uzrokovan mutacijama u genu *NPHS1* (nefrin) pa podociti tih bubrega nemaju funkcionalni nefrin bez obzira na izražaj SNAIL. Iako je SNAIL transkripcijski čimbenik, osim nuklearnog uočili smo značajan citoplazmatski izražaj tog proteina. U literaturi je opisan citoplazmatski izražaj transkripcijskih čimbenika kao što je MSX homeodomenski protein (278). SNAIL ponekad ima citoplazmatski a ne nuklearni izražaj, što bi se moglo pripisati različitim posttranslacijskim modifikacijama SNAIL proteina koje potiču njegov uvoz u jezgru ili izvoz u citoplazmu (279, 280). Iako citoplazmatski SNAIL ne inducira EMT-u, može izravno djelovati na druge proteine, primjerice TP53 blokiranjem vezanja na DNA domene i inhibiranjem njihove funkcije (279, 281).

Istražili smo razvoj glomerula praćenjem dinamike proliferacije stanica i obrasca izražaja biljega EMT u glomerulu, kao i promjene uzorka tih biljega u podocitopatijama CNF i FSGS u usporedbi s postnatalnim zdravim bubregom. U CNF-u je veća proliferacija podocita, a u CNF-u i FSGS-i promjenjen obrazac biljega EMT-e s ponovnim izražajem proteina prisutnih u razvojnom periodu. U analiziranim podocitopatijama su u mokraćnom prostoru brojni premoštavajući citoplazmatski izdanci koji imunohistokemijski izražavaju biljege podocita, nestina i sve analizirane biljege EMT. Nedostatak ovog rada je relativno mali uzorak, a njegova vrijednost u tome što je našem saznanju prva studija koja je na humanom embrionalnom i fetalnom materijalu pružila uvid u epitelno-mezenhimalnu pretvorbu podocita i PES-a i povezala ih s podocitopatijama.

7. ZAKLJUČCI

Primjenom imunofluorescencijskih metoda na histološkim uzorcima zdravih fetalnih i postnatalnih bubrega i bubrega ispitanika s CNF-om i FSGS-om analizirali smo proliferaciju stanica (Ki-67), izražaj podocitnih biljega (nestin, nefrin i sinaptopodin) i izražaj čimbenika EMT-e (NOTCH2, JAGGED1, WNT4 i SNAIL). Primjenom transmisijske elektronske mikroskopije analizirali smo građu i brojnost međustaničnih veza podocita i PES-a na istim uzorcima. Temeljem analize i usporedbe imunofluorescencijskih i elektronskomikroskopskih slika doneseni su sljedeći zaključci:

1. Razina proliferacije podocita i PES-a se smanjuje tijekom normalnog razvoja bubrega, dok je u bubrezima ispitanika s CNF-om povećan broj proliferirajućih podocita u usporedbi s zdravim postnatalnim bubrezima. Stopa proliferacije podocita je niža od stope proliferacije PES-a.
2. Izražaj NOTCH2 tijekom razvoja glomerula postaje jači u PES-ama, s vrhuncem izražaja u kasnom fetalnom periodu, dok je izražaj u podocitima relativno jednak tijekom čitavog razvoja. U ispitanika s CNF-om je izražaj NOTCH2 u podocitima i PES-ama značajno veći, a u ispitanika s FSGS-om značajno niži nego u zdravim postnatalnim bubrezima.
3. Izražaj JAGGED1 je najviši u kasnom fetalnom periodu i to u endotelu glomerularnih kapilara, dok je razina izražaja u PES-ama niska tijekom razvoja, a visoka u postnatalnom razdoblju. Izražaj JAGGED1 u glomerulima i PES-ama ispitanika s CNF-om je značajno niži, a u ispitanika s FSGS-om značajno viši nego u zdravim postnatalnim bubrezima.
4. Izražaj WNT4 u podocitima i PES-ama je visok u ranom fetalnom periodu, u podocitima opada tijekom daljneg razvoja i najniža je u postnatalnom bubregu, dok u PES-ama, nakon pada tijekom prve polovice fetalnog perioda, raste do razina opaženih u ranom fetalnom periodu. Izražaj WNT4 u PES-ama je niži u bolesnika s CNF-om i FSGS-om u usporedbi sa zdravim postnatalnim bubrezima.
5. Izražaj transkripcijskog čimbenika SNAIL u podocitima i PES-ama raste tijekom razvoja i najviši je u kasnom fetalnom razdoblju. U usporedbi sa zdravim postnatalnim bubrezima, izražaj SNAIL značajno je viši u podocitima i PES-ama ispitanika s CNF-om i FSGS-om.
6. Podociti i PES sudjeluju u stvaranju premoštavajućih citoplazmatskih nastavaka.

7. Stanični nastavci premoštavaju mokraćni prostor i spajaju glomerul s parijetalnim listom Bowmanove čahure. Prisutni su tijekom čitavog razvoja bubrega, u zdravim postnatalnim bubrezima i bubrezima ispitanika s CNF-om i FSGS-om.
8. Nestin je jako izražen u podocitima tijekom čitavog razvoja, a slabo izražen u postnatalnom periodu. U podocitima ispitanika s CNF-om i FSGS-om razina izražaja nestina je veća nego tijekom razvoja. PES pokazuju negativan izražaj nestina.
9. Biljezi podocita nefrin i sinaptopodin izraženi su u većini međustaničnih veza u mokraćnom prostoru, što potvrđuje sudjelovanje podocita u njihovoj strukturi. Njihov izražaj je pozitivan i u nekim stanicama parijetalnog lista Bowmanove čahure, osobito u području žilnog pola. Ti „parijetalni podociti“ su moguće migrirali s glomerularnog klupka u parijetalni list Bowmanove čahure ili se radi o novonastalim podocitima koji potječu od matičnih stanica prisutnih među PES-ama u blizini mokraćnog pola.

8. LITERATURA

1. Barker DJ, Bagby SP. Developmental antecedents of cardiovascular disease: a historical perspective. *J Am Soc Nephrol.* 2005;16(9):2537-44.
2. Moritz KM, Wintour EM, Black MJ, Bertram JF, Caruana G. Factors influencing mammalian kidney development: implications for health in adult life. *Adv Anat Embryol Cell Biol.* 2008;196:1-78.
3. Carev D, Krnic D, Saraga M, Sapunar D, Saraga-Babic M. Role of mitotic, pro-apoptotic and anti-apoptotic factors in human kidney development. *Pediatr Nephrol.* 2006;21(5):627-36.
4. Woolf AS, Winyard PJD, Hermans MM, Welham S. Maldevelopment of the human kidney and lower urinary tract: an overview. U: Vize PD, Woolf AS, Bard JBL, urednici. *The kidney: from normal development to congenital disease.* London: Academic Press, 2003. 377-93 str.
5. Vize PD, Seufert DW, Carroll TJ, Wallingford JB. Model systems for the study of kidney development: use of the pronephros in the analysis of organ induction and patterning. *Dev Biol.* 1997;188(2):189-204.
6. Drummond IA, Majumdar A. The pronephric glomus and vasculature. U: Vize PD, Woolf AS, Bard JBL, urednici. *The kidney: from normal development to congenital disease.* London: Academic Press, 2003. 61-73 str.
7. Ludwig KS, Landmann L. Early development of the human mesonephros. *Anat Embryol (Berl).* 2005;209(6):439-47.
8. Pole RJ, Qi BQ, Beasley SW. Patterns of apoptosis during degeneration of the pronephros and mesonephros. *J Urol.* 2002;167(1):269-71.
9. Sainio K. Development of the mesonephric kidney. U: Vize PD, Woolf AS, Bard JBL, urednici. *The kidney: from normal development to congenital disease.* London: Academic Press, 2003. 75-86 str.
10. Sariola H. Nephron induction revisited: from caps to condensates. *Curr Opin Nephrol Hypertens.* 2002;11(1):17-21.
11. Ekblom P. Renal development. U: Seldin DW, Giebisch G, urednici. *Kidney physiology and pathophysiology.* New York: Raven Press, 1992. 475-501 str.
12. Loughna S, Hardman P, Landels E, Jussila L, Alitalo K, Woolf AS. A molecular and genetic analysis of renalglomerular capillary development. *Angiogenesis.* 1997;1(1):84-101.
13. Loughna S, Landels E, Woolf AS. Growth factor control of developing kidney endothelial cells. *Exp Nephrol.* 1996;4(2):112-8.

14. Yuan HT, Suri C, Landon DN, Yancopoulos GD, Woolf AS. Angiopoietin-2 is a site-specific factor in differentiation of mouse renal vasculature. *J Am Soc Nephrol.* 2000;11(6):1055-66.
15. Sariola H, Ekblom P, Lehtonen E, Saxen L. Differentiation and vascularization of the metanephric kidney grafted on the chorioallantoic membrane. *Dev Biol.* 1983;96(2):427-35.
16. Hellmich HL, Kos L, Cho ES, Mahon KA, Zimmer A. Embryonic expression of glial cell-line derived neurotrophic factor (GDNF) suggests multiple developmental roles in neural differentiation and epithelial-mesenchymal interactions. *Mech Dev.* 1996;54(1):95-105.
17. Durbec P, Marcos-Gutierrez CV, Kilkenny C, Grigoriou M, Wartowaara K, Suvanto P, et al. GDNF signalling through the Ret receptor tyrosine kinase. *Nature.* 1996;381(6585):789-93.
18. Pichel JG, Shen L, Sheng HZ, Granholm AC, Drago J, Grinberg A, et al. Defects in enteric innervation and kidney development in mice lacking GDNF. *Nature.* 1996;382(6586):73-6.
19. Costantini F, Shakya R. GDNF/Ret signaling and the development of the kidney. *Bioessays.* 2006;28(2):117-27.
20. Grieshammer U, Le M, Plump AS, Wang F, Tessier-Lavigne M, Martin GR. SLIT2-mediated ROBO2 signaling restricts kidney induction to a single site. *Dev Cell.* 2004;6(5):709-17.
21. Kume T, Deng K, Hogan BL. Murine forkhead/winged helix genes Foxc1 (Mf1) and Foxc2 (Mfh1) are required for the early organogenesis of the kidney and urinary tract. *Development.* 2000;127(7):1387-95.
22. Miyazaki Y, Oshima K, Fogo A, Hogan BL, Ichikawa I. Bone morphogenetic protein 4 regulates the budding site and elongation of the mouse ureter. *J Clin Invest.* 2000;105(7):863-73.
23. Patterson LT, Pembaur M, Potter SS. Hoxa11 and Hoxd11 regulate branching morphogenesis of the ureteric bud in the developing kidney. *Development.* 2001;128(11):2153-61.
24. Pohl M, Stuart RO, Sakurai H, Nigam SK. Branching morphogenesis during kidney development. *Annu Rev Physiol.* 2000;62:595-620.
25. Raatikainen-Ahokas A, Hytonen M, Tenhunen A, Sainio K, Sariola H. BMP-4 affects the differentiation of metanephric mesenchyme and reveals an early anterior-posterior axis of the embryonic kidney. *Dev Dyn.* 2000;217(2):146-58.
26. Perantoni AO, Dove LF, Karavanova I. Basic fibroblast growth factor can mediate the early inductive events in renal development. *Proc Natl Acad Sci U S A.* 1995;92(10):4696-700.

27. Chen H, Lun Y, Ovchinnikov D, Kokubo H, Oberg KC, Pepicelli CV, i sur. Limb and kidney defects in *Lmx1b* mutant mice suggest an involvement of *LMX1B* in human nail patella syndrome. *Nat Genet.* 1998;19(1):51-5.
28. Kreidberg JA. Podocyte differentiation and glomerulogenesis. *J Am Soc Nephrol.* 2003;14(3):806-14.
29. Alcorn D, Maric C, McCausland J. Development of the renal interstitium. *Pediatr Nephrol.* 1999;13(4):347-54.
30. Cullen-McEwen LA, Caruana G, Bertram JF. The where, what and why of the developing renal stroma. *Nephron Exp Nephrol.* 2005;99(1):e1-8.
31. Moritz KM, Wintour EM. Functional development of the meso- and metanephros. *Pediatr Nephrol.* 1999;13(2):171-8.
32. Wrobel KH. Morphogenesis of the bovine rete testis: extratesticular rete, mesonephros and establishment of the definitive urogenital junction. *Anat Embryol (Berl).* 2001;203(4):293-307.
33. Donnelly S. Why is erythropoietin made in the kidney? The kidney functions as a critmeter. *Am J Kidney Dis.* 2001;38(2):415-25.
34. Modi N. Clinical implications of postnatal alterations in body water distribution. *Semin Neonatol.* 2003;8(4):301-6.
35. Omar SA, DeCristofaro JD, Agarwal BI, La Gamma EF. Effects of prenatal steroids on water and sodium homeostasis in extremely low birth weight neonates. *Pediatrics.* 1999;104(3):482-8.
36. Moritz K, Koukoulas I, Albiston A, Wintour EM. Angiotensin II infusion to the midgestation ovine fetus: effects on the fetal kidney. *Am J Physiol Regul Integr Comp Physiol.* 2000;279(4):R1290-7.
37. Towstoles MK, McDougall JG, Wintour EM. Gestational changes in renal responsiveness to cortisol in the ovine fetus. *Pediatr Res.* 1989;26(1):6-10.
38. Wintour EM, Alcorn D, Rockell MD. Development and function of the fetal kidney. U: Brace RA, Hanson MA, Rodeck CH, urednici. *Fetus and neonate, physiology and clinical applications. Body fluids and kidney function.* 4. izdanje. Cambridge: Cambridge University Press, 1998. 3-56 str.
39. Schutz S, Le Moullec JM, Corvol P, Gasc JM. Early expression of all the components of the renin-angiotensin-system in human development. *Am J Pathol.* 1996;149(6):2067-79.

40. Lumbers ER. Functions of the renin-angiotensin system during development. *Clin Exp Pharmacol Physiol*. 1995;22(8):499-505.
41. Lacoste M, Cai Y, Guicharnaud L, Mounier F, Dumez Y, Bouvier R, i sur. Renal tubular dysgenesis, a not uncommon autosomal recessive disorder leading to oligohydramnios: Role of the Renin-Angiotensin system. *J Am Soc Nephrol*. 2006;17(8):2253-63.
42. Pavenstadt H, Kriz W, Kretzler M. Cell biology of the glomerular podocyte. *Physiol Rev*. 2003;83(1):253-307.
43. Tassin MT, Beziau A, Gubler MC, Boyer B. Spatiotemporal expression of molecules associated with junctional complexes during the in vivo maturation of renal podocytes. *Int J Dev Biol*. 1994;38(1):45-54.
44. Boute N, Gribouval O, Roselli S, Benessy F, Lee H, Fuchshuber A, i sur. NPHS2, encoding the glomerular protein podocin, is mutated in autosomal recessive steroid-resistant nephrotic syndrome. *Nat Genet*. 2000;24(4):349-54.
45. Kestila M, Lenkkeri U, Mannikko M, Lamerdin J, McCready P, Putaala H, i sur. Positionally cloned gene for a novel glomerular protein--nephrin--is mutated in congenital nephrotic syndrome. *Mol Cell*. 1998;1(4):575-82.
46. O'Brien LL, Grimaldi M, Kostun Z, Wingert RA, Selleck R, Davidson AJ. Wt1a, Foxc1a, and the Notch mediator Rbpj physically interact and regulate the formation of podocytes in zebrafish. *Dev Biol*. 2011;358(2):318-30.
47. White JT, Zhang B, Cerqueira DM, Tran U, Wessely O. Notch signaling, wt1 and foxc2 are key regulators of the podocyte gene regulatory network in *Xenopus*. *Development*. 2010;137(11):1863-73.
48. Guo JK, Menke AL, Gubler MC, Clarke AR, Harrison D, Hammes A, i sur. WT1 is a key regulator of podocyte function: reduced expression levels cause crescentic glomerulonephritis and mesangial sclerosis. *Hum Mol Genet*. 2002;11(6):651-9.
49. Heeringa SF, Chernin G, Chaki M, Zhou W, Sloan AJ, Ji Z, i sur. COQ6 mutations in human patients produce nephrotic syndrome with sensorineural deafness. *J Clin Invest*. 2011;121(5):2013-24.
50. Kaplan JM, Kim SH, North KN, Rennke H, Correia LA, Tong HQ, i sur. Mutations in ACTN4, encoding alpha-actinin-4, cause familial focal segmental glomerulosclerosis. *Nat Genet*. 2000;24(3):251-6.

51. Ozaltin F, Ibsirlioglu T, Taskiran EZ, Baydar DE, Kaymaz F, Buyukcelik M, i sur. Disruption of PTPRO causes childhood-onset nephrotic syndrome. *Am J Hum Genet.* 2011;89(1):139-47.
52. Shih NY, Li J, Karpitskii V, Nguyen A, Dustin ML, Kanagawa O, i sur. Congenital nephrotic syndrome in mice lacking CD2-associated protein. *Science.* 1999;286(5438):312-5.
53. Blattner SM, Hodgins JB, Nishio M, Wylie SA, Saha J, Soofi AA, i sur. Divergent functions of the Rho GTPases Rac1 and Cdc42 in podocyte injury. *Kidney Int.* 2013;84(5):920-30.
54. Huber TB, Hartleben B, Winkelmann K, Schneider L, Becker JU, Leitges M, i sur. Loss of podocyte aPKC λ /iota causes polarity defects and nephrotic syndrome. *J Am Soc Nephrol.* 2009;20(4):798-806.
55. Satoh D, Hirose T, Harita Y, Daimon C, Harada T, Kurihara H, i sur. aPKC λ maintains the integrity of the glomerular slit diaphragm through trafficking of nephrin to the cell surface. *J Biochem.* 2014;156(2):115-28.
56. Ebarasi L, He L, Hultenby K, Takemoto M, Betsholtz C, Tryggvason K, i sur. A reverse genetic screen in the zebrafish identifies *crb2b* as a regulator of the glomerular filtration barrier. *Dev Biol.* 2009;334(1):1-9.
57. Hartleben B, Widmeier E, Wanner N, Schmidts M, Kim ST, Schneider L, i sur. Role of the polarity protein Scribble for podocyte differentiation and maintenance. *PLoS One.* 2012;7(5):e36705.
58. Shirato I, Sakai T, Kimura K, Tomino Y, Kriz W. Cytoskeletal changes in podocytes associated with foot process effacement in Masugi nephritis. *Am J Pathol.* 1996;148(4):1283-96.
59. Jones N, Blasutig IM, Eremina V, Ruston JM, Bladt F, Li H, i sur. Nck adaptor proteins link nephrin to the actin cytoskeleton of kidney podocytes. *Nature.* 2006;440(7085):818-23.
60. Jones N, New LA, Fortino MA, Eremina V, Ruston J, Blasutig IM, i sur. Nck proteins maintain the adult glomerular filtration barrier. *J Am Soc Nephrol.* 2009;20(7):1533-43.
61. Tu Y, Li F, Goicoechea S, Wu C. The LIM-only protein PINCH directly interacts with integrin-linked kinase and is recruited to integrin-rich sites in spreading cells. *Mol Cell Biol.* 1999;19(3):2425-34.
62. Ashworth S, Teng B, Kaufeld J, Miller E, Tossidou I, Englert C, i sur. Cofilin-1 inactivation leads to proteinuria--studies in zebrafish, mice and humans. *PLoS One.* 2010;5(9):e12626.

63. Fan X, Li Q, Pisarek-Horowitz A, Rasouly HM, Wang X, Bonegio RG, i sur. Inhibitory effects of Robo2 on nephrin: a crosstalk between positive and negative signals regulating podocyte structure. *Cell Rep.* 2012;2(1):52-61.
64. Tian D, Jacobo SM, Billing D, Rozkalne A, Gage SD, Anagnostou T, i sur. Antagonistic regulation of actin dynamics and cell motility by TRPC5 and TRPC6 channels. *Sci Signal.* 2010;3(145):ra77.
65. Schaldecker T, Kim S, Tarabanis C, Tian D, Hakrrouch S, Castonguay P, i sur. Inhibition of the TRPC5 ion channel protects the kidney filter. *J Clin Invest.* 2013;123(12):5298-309.
66. Winn MP, Conlon PJ, Lynn KL, Farrington MK, Creazzo T, Hawkins AF, i sur. A mutation in the TRPC6 cation channel causes familial focal segmental glomerulosclerosis. *Science.* 2005;308(5729):1801-4.
67. Greka A, Mundel P. Calcium regulates podocyte actin dynamics. *Semin Nephrol.* 2012;32(4):319-26.
68. Huber TB, Schermer B, Benzing T. Podocin organizes ion channel-lipid supercomplexes: implications for mechanosensation at the slit diaphragm. *Nephron Exp Nephrol.* 2007;106(2):e27-31.
69. Jin J, Sison K, Li C, Tian R, Wnuk M, Sung HK, i sur. Soluble FLT1 binds lipid microdomains in podocytes to control cell morphology and glomerular barrier function. *Cell.* 2012;151(2):384-99.
70. Soda K, Balkin DM, Ferguson SM, Paradise S, Milosevic I, Giovedi S, i sur. Role of dynamin, synaptojanin, and endophilin in podocyte foot processes. *J Clin Invest.* 2012;122(12):4401-11.
71. Soda K, Ishibe S. The function of endocytosis in podocytes. *Curr Opin Nephrol Hypertens.* 2013;22(4):432-8.
72. Shankland SJ, Floege J, Thomas SE, Nangaku M, Hugo C, Pippin J, i sur. Cyclin kinase inhibitors are increased during experimental membranous nephropathy: potential role in limiting glomerular epithelial cell proliferation in vivo. *Kidney Int.* 1997;52(2):404-13.
73. Hiromura K, Haseley LA, Zhang P, Monkawa T, Durvasula R, Petermann AT, i sur. Podocyte expression of the CDK-inhibitor p57 during development and disease. *Kidney Int.* 2001;60(6):2235-46.

74. Nagata M, Shibata S, Shigeta M, Yu-Ming S, Watanabe T. Cyclin-dependent kinase inhibitors: p27kip1 and p57kip2 expression during human podocyte differentiation. *Nephrol Dial Transplant.* 1999;14 Suppl 1:48-51.
75. Tomari S, Nagahama H, Shu Y, Hoshi S, Nakayama K, Nakayama KI, i sur. Glomerular differentiation in p27 and p57 double-mutant metanephroi. *Anat Embryol (Berl).* 2002;206(1-2):31-6.
76. Rood IM, Deegens JK, Wetzels JF. Genetic causes of focal segmental glomerulosclerosis: implications for clinical practice. *Nephrol Dial Transplant.* 2012;27(3):882-90.
77. Yuan H, Takeuchi E, Taylor GA, McLaughlin M, Brown D, Salant DJ. Nephrin dissociates from actin, and its expression is reduced in early experimental membranous nephropathy. *J Am Soc Nephrol.* 2002;13(4):946-56.
78. Hoffmann EO. The detection of effaced podocytes by high resolution light microscopy. *Am J Clin Pathol.* 1982;78(4):508-10.
79. Pavenstadt H. The charge for going by foot: modifying the surface of podocytes. *Exp Nephrol.* 1998;6(2):98-103.
80. Suh JH, Miner JH. The glomerular basement membrane as a barrier to albumin. *Nat Rev Nephrol.* 2013;9(8):470-7.
81. Shankland SJ, Ly H, Thai K, Scholey JW. Glomerular expression of tissue inhibitor of metalloproteinase (TIMP-1) in normal and diabetic rats. *J Am Soc Nephrol.* 1996;7(1):97-104.
82. Kojima K, Davidovits A, Poczewski H, Langer B, Uchida S, Nagy-Bojarski K, i sur. Podocyte flattening and disorder of glomerular basement membrane are associated with splitting of dystroglycan-matrix interaction. *J Am Soc Nephrol.* 2004;15(8):2079-89.
83. Fang Z, He F, Chen S, Sun X, Zhu Z, Zhang C. Albumin modulates the production of matrix metalloproteinases-2 and -9 in podocytes. *J Huazhong Univ Sci Technolog Med Sci.* 2009;29(6):710-4.
84. Eremina V, Quaggin SE. The role of VEGF-A in glomerular development and function. *Curr Opin Nephrol Hypertens.* 2004;13(1):9-15.
85. Wolf AS. Angiopoietins: vascular growth factors looking for roles in glomeruli. *Curr Opin Nephrol Hypertens.* 2010;19(1):20-5.
86. Kriz W. Podocyte is the major culprit accounting for the progression of chronic renal disease. *Microsc Res Tech.* 2002;57(4):189-95.

87. Wiggins RC. The spectrum of podocytopathies: a unifying view of glomerular diseases. *Kidney Int.* 2007;71(12):1205-14.
88. Wharram BL, Goyal M, Wiggins JE, Sanden SK, Hussain S, Filipiak WE, i sur. Podocyte depletion causes glomerulosclerosis: diphtheria toxin-induced podocyte depletion in rats expressing human diphtheria toxin receptor transgene. *J Am Soc Nephrol.* 2005;16(10):2941-52.
89. Sachs N, Sonnenberg A. Cell-matrix adhesion of podocytes in physiology and disease. *Nat Rev Nephrol.* 2013;9(4):200-10.
90. Petermann AT, Pippin J, Krofft R, Blonski M, Griffin S, Durvasula R, i sur. Viable podocytes detach in experimental diabetic nephropathy: potential mechanism underlying glomerulosclerosis. *Nephron Exp Nephrol.* 2004;98(4):e114-23.
91. Huber TB, Edelstein CL, Hartleben B, Inoki K, Jiang M, Koya D, i sur. Emerging role of autophagy in kidney function, diseases and aging. *Autophagy.* 2012;8(7):1009-31.
92. Petermann AT, Pippin J, Hiromura K, Monkawa T, Durvasula R, Couser WG, i sur. Mitotic cell cycle proteins increase in podocytes despite lack of proliferation. *Kidney Int.* 2003;63(1):113-22.
93. Petermann AT, Pippin J, Durvasula R, Pichler R, Hiromura K, Monkawa T, i sur. Mechanical stretch induces podocyte hypertrophy in vitro. *Kidney Int.* 2005;67(1):157-66.
94. Kistler AD, Altintas MM, Reiser J. Podocyte GTPases regulate kidney filter dynamics. *Kidney Int.* 2012;81(11):1053-5.
95. Hackl MJ, Burford JL, Villanueva K, Lam L, Susztak K, Schermer B, i sur. Tracking the fate of glomerular epithelial cells in vivo using serial multiphoton imaging in new mouse models with fluorescent lineage tags. *Nat Med.* 2013;19(12):1661-6.
96. Ohse T, Pippin JW, Chang AM, Krofft RD, Miner JH, Vaughan MR, i sur. The enigmatic parietal epithelial cell is finally getting noticed: a review. *Kidney Int.* 2009;76(12):1225-38.
97. Shankland SJ, Smeets B, Pippin JW, Moeller MJ. The emergence of the glomerular parietal epithelial cell. *Nat Rev Nephrol.* 2014;10(3):158-73.
98. Kabgani N, Grigoleit T, Schulte K, Sechi A, Sauer-Lehnen S, Tag C, i sur. Primary cultures of glomerular parietal epithelial cells or podocytes with proven origin. *PLoS One.* 2012;7(4):e34907.

99. Akpa MM, Iglesias DM, Chu LL, Cybulsky M, Bravi C, Goodyer PR. Wilms tumor suppressor, WT1, suppresses epigenetic silencing of the beta-catenin gene. *J Biol Chem.* 2015;290(4):2279-88.
100. Grouls S, Iglesias DM, Wentzensen N, Moeller MJ, Bouchard M, Kemler R, i sur. Lineage specification of parietal epithelial cells requires beta-catenin/Wnt signaling. *J Am Soc Nephrol.* 2012;23(1):63-72.
101. Yoder BK. Role of primary cilia in the pathogenesis of polycystic kidney disease. *J Am Soc Nephrol.* 2007;18(5):1381-8.
102. Webber WA, Wong WT. The function of the basal filaments in the parietal layer of Bowman's capsule. *Can J Physiol Pharmacol.* 1973;51(2):53-60.
103. Kriz W, Hartmann I, Hosser H, Hahnel B, Kranzlin B, Provoost AP, i sur. Tracer studies in the rat demonstrate misdirected filtration and peritubular filtrate spreading in nephrons with segmental glomerulosclerosis. *J Am Soc Nephrol.* 2001;12(3):496-506.
104. Ohse T, Chang AM, Pippin JW, Jarad G, Hudkins KL, Alpers CE, i sur. A new function for parietal epithelial cells: a second glomerular barrier. *Am J Physiol Renal Physiol.* 2009;297(6):F1566-74.
105. Schulte K, Berger K, Boor P, Jirak P, Gelman IH, Arkill KP, i sur. Origin of parietal podocytes in atubular glomeruli mapped by lineage tracing. *J Am Soc Nephrol.* 2014;25(1):129-41.
106. Ronconi E, Sagrinati C, Angelotti ML, Lazzeri E, Mazzinghi B, Ballerini L, i sur. Regeneration of glomerular podocytes by human renal progenitors. *J Am Soc Nephrol.* 2009;20(2):322-32.
107. Appel D, Kershaw DB, Smeets B, Yuan G, Fuss A, Frye B, i sur. Recruitment of podocytes from glomerular parietal epithelial cells. *J Am Soc Nephrol.* 2009;20(2):333-43.
108. Pabst R, Sterzel RB. Cell renewal of glomerular cell types in normal rats. An autoradiographic analysis. *Kidney Int.* 1983;24(5):626-31.
109. Pichaiwong W, Hudkins KL, Wietecha T, Nguyen TQ, Tachaudomdach C, Li W, i sur. Reversibility of structural and functional damage in a model of advanced diabetic nephropathy. *J Am Soc Nephrol.* 2013;24(7):1088-102.

110. Zhang J, Hansen KM, Pippin JW, Chang AM, Taniguchi Y, Krofft RD, i sur. De novo expression of podocyte proteins in parietal epithelial cells in experimental aging nephropathy. *Am J Physiol Renal Physiol*. 2012;302(5):F571-80.
111. Zhang J, Pippin JW, Krofft RD, Naito S, Liu ZH, Shankland SJ. Podocyte repopulation by renal progenitor cells following glucocorticoids treatment in experimental FSGS. *Am J Physiol Renal Physiol*. 2013;304(11):F1375-89.
112. Dai C, Stolz DB, Kiss LP, Monga SP, Holzman LB, Liu Y. Wnt/beta-catenin signaling promotes podocyte dysfunction and albuminuria. *J Am Soc Nephrol*. 2009;20(9):1997-2008.
113. Berger K, Schulte K, Boor P, Kuppe C, van Kuppevelt TH, Floege J, i sur. The regenerative potential of parietal epithelial cells in adult mice. *J Am Soc Nephrol*. 2014;25(4):693-705.
114. Wanner N, Hartleben B, Herbach N, Goedel M, Stickel N, Zeiser R, i sur. Unraveling the role of podocyte turnover in glomerular aging and injury. *J Am Soc Nephrol*. 2014;25(4):707-16.
115. Berger K, Moeller MJ. Podocytopenia, parietal epithelial cells and glomerulosclerosis. *Nephrol Dial Transplant*. 2014;29(5):948-50.
116. Puelles VG, Douglas-Denton RN, Cullen-McEwen LA, Li J, Hughson MD, Hoy WE, i sur. Podocyte Number in Children and Adults: Associations with Glomerular Size and Numbers of Other Glomerular Resident Cells. *J Am Soc Nephrol*. 2015;26(9):2277-88.
117. Cortes P, Zhao X, Dumler F, Tilley BC, Atherton J. Age-related changes in glomerular volume and hydroxyproline content in rat and human. *J Am Soc Nephrol*. 1992;2(12):1716-25.
118. Gaffney EF. Prominent parietal epithelium: a common sign of renal glomerular injury. *Hum Pathol*. 1982;13(7):651-60.
119. Kuppe C, Grone HJ, Ostendorf T, van Kuppevelt TH, Boor P, Floege J, i sur. Common histological patterns in glomerular epithelial cells in secondary focal segmental glomerulosclerosis. *Kidney Int*. 2015;88(5):990-8.
120. Van Damme B, Tardanico R, Vanrenterghem Y, Desmet V. Adhesions, focal sclerosis, protein crescents, and capsular lesions in membranous nephropathy. *J Pathol*. 1990;161(1):47-56.
121. Nagata M, Kriz W. Glomerular damage after uninephrectomy in young rats. II. Mechanical stress on podocytes as a pathway to sclerosis. *Kidney Int*. 1992;42(1):148-60.
122. Dijkman H, Smeets B, van der Laak J, Steenbergen E, Wetzels J. The parietal epithelial cell is crucially involved in human idiopathic focal segmental glomerulosclerosis. *Kidney Int*. 2005;68(4):1562-72.

123. Smeets B, Kuppe C, Sicking EM, Fuss A, Jirak P, van Kuppevelt TH, i sur. Parietal epithelial cells participate in the formation of sclerotic lesions in focal segmental glomerulosclerosis. *J Am Soc Nephrol*. 2011;22(7):1262-74.
124. Dijkman HB, Weening JJ, Smeets B, Verrijp KC, van Kuppevelt TH, Assmann KK, i sur. Proliferating cells in HIV and pamidronate-associated collapsing focal segmental glomerulosclerosis are parietal epithelial cells. *Kidney Int*. 2006;70(2):338-44.
125. Cai YI, Sich M, Beziau A, Kleppel MM, Gubler MC. Collagen distribution in focal and segmental glomerulosclerosis: an immunofluorescence and ultrastructural immunogold study. *J Pathol*. 1996;179(2):188-96.
126. D'Agati VD. The spectrum of focal segmental glomerulosclerosis: new insights. *Curr Opin Nephrol Hypertens*. 2008;17(3):271-81.
127. Husain M, Gusella GL, Klotman ME, Gelman IH, Ross MD, Schwartz EJ, i sur. HIV-1 Nef induces proliferation and anchorage-independent growth in podocytes. *J Am Soc Nephrol*. 2002;13(7):1806-15.
128. Bariety J, Nochy D, Mandet C, Jacquot C, Glotz D, Meyrier A. Podocytes undergo phenotypic changes and express macrophagic-associated markers in idiopathic collapsing glomerulopathy. *Kidney Int*. 1998;53(4):918-25.
129. Yang Y, Gubler MC, Beauvils H. Dysregulation of podocyte phenotype in idiopathic collapsing glomerulopathy and HIV-associated nephropathy. *Nephron*. 2002;91(3):416-23.
130. Smeets B, Dijkman HB, Wetzels JF, Steenbergen EJ. Lessons from studies on focal segmental glomerulosclerosis: an important role for parietal epithelial cells? *J Pathol*. 2006;210(3):263-72.
131. Couser WG. Glomerulonephritis. *Lancet*. 1999;353(9163):1509-15.
132. Jennette JC, Thomas DB. Crescentic glomerulonephritis. *Nephrol Dial Transplant*. 2001;16 Suppl 6:80-2.
133. Smeets B, Moeller MJ. Parietal epithelial cells and podocytes in glomerular diseases. *Semin Nephrol*. 2012;32(4):357-67.
134. Harrison DJ, MacDonald MK. The origin of cells in the glomerular crescent investigated by the use of monoclonal antibodies. *Histopathology*. 1986;10(9):945-52.

135. Smeets B, Uhlig S, Fuss A, Mooren F, Wetzels JF, Floege J, i sur. Tracing the origin of glomerular extracapillary lesions from parietal epithelial cells. *J Am Soc Nephrol.* 2009;20(12):2604-15.
136. Thorner PS, Ho M, Eremina V, Sado Y, Quaggin S. Podocytes contribute to the formation of glomerular crescents. *J Am Soc Nephrol.* 2008;19(3):495-502.
137. Usui J, Kanemoto K, Tomari S, Shu Y, Yoh K, Mase K, i sur. Glomerular crescents predominantly express cadherin-catenin complex in pauci-immune-type crescentic glomerulonephritis. *Histopathology.* 2003;43(2):173-9.
138. Sicking EM, Fuss A, Uhlig S, Jirak P, Dijkman H, Wetzels J, i sur. Subtotal ablation of parietal epithelial cells induces crescent formation. *J Am Soc Nephrol.* 2012;23(4):629-40.
139. Chesney RW. The idiopathic nephrotic syndrome. *Curr Opin Pediatr.* 1999;11(2):158-61.
140. Noone DG, Iijima K, Parekh R. Idiopathic nephrotic syndrome in children. *Lancet.* 2018;392(10141):61-74.
141. El Bakkali L, Rodrigues Pereira R, Kuik DJ, Ket JC, van Wijk JA. Nephrotic syndrome in The Netherlands: a population-based cohort study and a review of the literature. *Pediatr Nephrol.* 2011;26(8):1241-6.
142. Rothenberg MB, Heymann W. The incidence of the nephrotic syndrome in children. *Pediatrics.* 1957;19(3):446-52.
143. Schachter AD. The pediatric nephrotic syndrome spectrum: clinical homogeneity and molecular heterogeneity. *Pediatr Transplant.* 2004;8(4):344-8.
144. Benoit G, Machuca E, Antignac C. Hereditary nephrotic syndrome: a systematic approach for genetic testing and a review of associated podocyte gene mutations. *Pediatr Nephrol.* 2010;25(9):1621-32.
145. The primary nephrotic syndrome in children. Identification of patients with minimal change nephrotic syndrome from initial response to prednisone. A report of the International Study of Kidney Disease in Children. *J Pediatr.* 1981;98(4):561-4.
146. Cattran DC, Rao P. Long-term outcome in children and adults with classic focal segmental glomerulosclerosis. *Am J Kidney Dis.* 1998;32(1):72-9.
147. Mekahli D, Liutkus A, Ranchin B, Yu A, Bessenay L, Girardin E, i sur. Long-term outcome of idiopathic steroid-resistant nephrotic syndrome: a multicenter study. *Pediatr Nephrol.* 2009;24(8):1525-32.

148. Mendoza SA, Reznik VM, Griswold WR, Krensky AM, Yorgin PD, Tune BM. Treatment of steroid-resistant focal segmental glomerulosclerosis with pulse methylprednisolone and alkylating agents. *Pediatr Nephrol.* 1990;4(4):303-7.
149. Obeidova H, Merta M, Reiterova J, Maixnerova D, Stekrova J, Rysava R, i sur. Genetic basis of nephrotic syndrome--review. *Prague Med Rep.* 2006;107(1):5-16.
150. Cao Q, Wang Y, Zheng D, Sun Y, Lee VW, Zheng G, i sur. IL-10/TGF-beta-modified macrophages induce regulatory T cells and protect against adriamycin nephrosis. *J Am Soc Nephrol.* 2010;21(6):933-42.
151. Le Berre L, Herve C, Buzelin F, Usal C, Souillou JP, Dantal J. Renal macrophage activation and Th2 polarization precedes the development of nephrotic syndrome in Buffalo/Mna rats. *Kidney Int.* 2005;68(5):2079-90.
152. Kuncio GS, Neilson EG, Haverty T. Mechanisms of tubulointerstitial fibrosis. *Kidney Int.* 1991;39(3):550-6.
153. Fiser RT, Arnold WC, Charlton RK, Steele RW, Childress SH, Shirkey B. T-lymphocyte subsets in nephrotic syndrome. *Kidney Int.* 1991;40(5):913-6.
154. Herrod HG, Stapleton FB, Trouy RL, Roy S. Evaluation of T lymphocyte subpopulations in children with nephrotic syndrome. *Clin Exp Immunol.* 1983;52(3):581-5.
155. Lama G, Luongo I, Tirino G, Borriello A, Carangio C, Salsano ME. T-lymphocyte populations and cytokines in childhood nephrotic syndrome. *Am J Kidney Dis.* 2002;39(5):958-65.
156. Wang Y, Feng X, Bao S, Yi S, Kairaitis L, Tay YC, i sur. Depletion of CD4(+) T cells aggravates glomerular and interstitial injury in murine adriamycin nephropathy. *Kidney Int.* 2001;59(3):975-84.
157. Wang Y, Wang YP, Tay YC, Harris DC. Role of CD8(+) cells in the progression of murine adriamycin nephropathy. *Kidney Int.* 2001;59(3):941-9.
158. Araya CE, Wasserfall CH, Brusko TM, Mu W, Segal MS, Johnson RJ, i sur. A case of unfulfilled expectations. Cytokines in idiopathic minimal lesion nephrotic syndrome. *Pediatr Nephrol.* 2006;21(5):603-10.
159. Benz K, Buttner M, Dittrich K, Campean V, Dotsch J, Amann K. Characterisation of renal immune cell infiltrates in children with nephrotic syndrome. *Pediatr Nephrol.* 2010;25(7):1291-8.

160. Pescovitz MD, Book BK, Sidner RA. Resolution of recurrent focal segmental glomerulosclerosis proteinuria after rituximab treatment. *N Engl J Med.* 2006;354(18):1961-3.
161. Del Prete GF, De Carli M, Mastromauro C, Biagiotti R, Macchia D, Falagiani P, i sur. Purified protein derivative of *Mycobacterium tuberculosis* and excretory-secretory antigen(s) of *Toxocara canis* expand in vitro human T cells with stable and opposite (type 1 T helper or type 2 T helper) profile of cytokine production. *J Clin Invest.* 1991;88(1):346-50.
162. Hinkes BG, Mucha B, Vlangos CN, Gbadegesin R, Liu J, Hasselbacher K, i sur. Nephrotic syndrome in the first year of life: two thirds of cases are caused by mutations in 4 genes (NPHS1, NPHS2, WT1, and LAMB2). *Pediatrics.* 2007;119(4):e907-19.
163. Berkovic SF, Dibbens LM, Oshlack A, Silver JD, Katerelos M, Vears DF, i sur. Array-based gene discovery with three unrelated subjects shows SCARB2/LIMP-2 deficiency causes myoclonus epilepsy and glomerulosclerosis. *Am J Hum Genet.* 2008;82(3):673-84.
164. Boerkoel CF, Takashima H, John J, Yan J, Stankiewicz P, Rosenbarker L, i sur. Mutant chromatin remodeling protein SMARCA1 causes Schimke immuno-osseous dysplasia. *Nat Genet.* 2002;30(2):215-20.
165. Kambham N, Tanji N, Seigle RL, Markowitz GS, Pulkkinen L, Uitto J, i sur. Congenital focal segmental glomerulosclerosis associated with beta4 integrin mutation and epidermolysis bullosa. *Am J Kidney Dis.* 2000;36(1):190-6.
166. Pritchard-Jones K, Fleming S, Davidson D, Bickmore W, Porteous D, Gosden C, i sur. The candidate Wilms' tumour gene is involved in genitourinary development. *Nature.* 1990;346(6280):194-7.
167. Salviati L, Sacconi S, Murer L, Zacchello G, Franceschini L, Laverda AM, i sur. Infantile encephalomyopathy and nephropathy with CoQ10 deficiency: a CoQ10-responsive condition. *Neurology.* 2005;65(4):606-8.
168. Koskimies O, Vilska J, Rapola J, Hallman N. Long-term outcome of primary nephrotic syndrome. *Arch Dis Child.* 1982;57(7):544-8.
169. Deegens JK, Wetzels JF. Immunosuppressive treatment of focal segmental glomerulosclerosis: lessons from a randomized controlled trial. *Kidney Int.* 2011;80(8):798-801.
170. Gipson DS, Chin H, Presler TP, Jennette C, Ferris ME, Massengill S, i sur. Differential risk of remission and ESRD in childhood FSGS. *Pediatr Nephrol.* 2006;21(3):344-9.

171. Ding WY, Koziell A, McCarthy HJ, Bierzynska A, Bhagavatula MK, Dudley JA, i sur. Initial steroid sensitivity in children with steroid-resistant nephrotic syndrome predicts post-transplant recurrence. *J Am Soc Nephrol*. 2014;25(6):1342-8.
172. Holmberg C, Antikainen M, Ronnholm K, Ala Houhala M, Jalanko H. Management of congenital nephrotic syndrome of the Finnish type. *Pediatr Nephrol*. 1995;9(1):87-93.
173. Huttunen NP, Rapola J, Vilska J, Hallman N. Renal pathology in congenital nephrotic syndrome of Finnish type: a quantitative light microscopic study on 50 patients. *Int J Pediatr Nephrol*. 1980;1(1):10-6.
174. Kaukinen A, Lautenschlager I, Helin H, Karikoski R, Jalanko H. Peritubular capillaries are rarefied in congenital nephrotic syndrome of the Finnish type. *Kidney Int*. 2009;75(10):1099-108.
175. Rapola J, Sariola H, Ekblom P. Pathology of fetal congenital nephrosis: immunohistochemical and ultrastructural studies. *Kidney Int*. 1984;25(4):701-7.
176. Kaukinen A, Kuusniemi AM, Helin H, Jalanko H. Changes in glomerular mesangium in kidneys with congenital nephrotic syndrome of the Finnish type. *Pediatr Nephrol*. 2010;25(5):867-75.
177. Kaukinen A, Kuusniemi AM, Lautenschlager I, Jalanko H. Glomerular endothelium in kidneys with congenital nephrotic syndrome of the Finnish type (NPHS1). *Nephrol Dial Transplant*. 2008;23(4):1224-32.
178. Bolk S, Puffenberger EG, Hudson J, Morton DH, Chakravarti A. Elevated frequency and allelic heterogeneity of congenital nephrotic syndrome, Finnish type, in the old order Mennonites. *Am J Hum Genet*. 1999;65(6):1785-90.
179. Huttunen NP. Congenital nephrotic syndrome of Finnish type. Study of 75 patients. *Arch Dis Child*. 1976;51(5):344-8.
180. Holta T, Jalanko H. Congenital nephrotic syndrome: is early aggressive treatment needed? Yes. *Pediatr Nephrol*. 2020;35(10):1985-90.
181. Niaudet P. Genetic forms of nephrotic syndrome. *Pediatr Nephrol*. 2004;19(12):1313-8.
182. Liu XL, Done SC, Yan K, Kilpelainen P, Pikkarainen T, Tryggvason K. Defective trafficking of nephrin missense mutants rescued by a chemical chaperone. *J Am Soc Nephrol*. 2004;15(7):1731-8.
183. Jalanko H. Congenital nephrotic syndrome. *Pediatr Nephrol*. 2009;24(11):2121-8.

184. Jalanko H, Mattila I, Holmberg C. Renal transplantation in infants. *Pediatr Nephrol*. 2016;31(5):725-35.
185. Mahan JD, Mauer SM, Sibley RK, Vernier RL. Congenital nephrotic syndrome: evolution of medical management and results of renal transplantation. *J Pediatr*. 1984;105(4):549-57.
186. Andreoni KA, Forbes R, Andreoni RM, Phillips G, Stewart H, Ferris M. Age-related kidney transplant outcomes: health disparities amplified in adolescence. *JAMA Intern Med*. 2013;173(16):1524-32.
187. De Vriese AS, Sethi S, Nath KA, Glassock RJ, Fervenza FC. Differentiating Primary, Genetic, and Secondary FSGS in Adults: A Clinicopathologic Approach. *J Am Soc Nephrol*. 2018;29(3):759-74.
188. Shabaka A, Tato Ribera A, Fernandez-Juarez G. Focal Segmental Glomerulosclerosis: State-of-the-Art and Clinical Perspective. *Nephron*. 2020;144(9):413-27.
189. Hodson EM, Sinha A, Cooper TE. Interventions for focal segmental glomerulosclerosis in adults. *Cochrane Database Syst Rev*. 2022;2(2):CD003233.
190. Chao YC, Trachtman H, Gipson DS, Spino C, Braun TM, Kidwell KM. Dynamic treatment regimens in small n, sequential, multiple assignment, randomized trials: An application in focal segmental glomerulosclerosis. *Contemp Clin Trials*. 2020;92:105989.
191. Ruf RG, Lichtenberger A, Karle SM, Haas JP, Anacleto FE, Schultheiss M, i sur. Patients with mutations in NPHS2 (podocin) do not respond to standard steroid treatment of nephrotic syndrome. *J Am Soc Nephrol*. 2004;15(3):722-32.
192. Weber S, Gribouval O, Esquivel EL, Moriniere V, Tete MJ, Legendre C, i sur. NPHS2 mutation analysis shows genetic heterogeneity of steroid-resistant nephrotic syndrome and low post-transplant recurrence. *Kidney Int*. 2004;66(2):571-9.
193. Patrakka J, Ruotsalainen V, Reponen P, Qvist E, Laine J, Holmberg C, i sur. Recurrence of nephrotic syndrome in kidney grafts of patients with congenital nephrotic syndrome of the Finnish type: role of nephrin. *Transplantation*. 2002;73(3):394-403.
194. Tsukaguchi H, Sudhakar A, Le TC, Nguyen T, Yao J, Schwimmer JA, i sur. NPHS2 mutations in late-onset focal segmental glomerulosclerosis: R229Q is a common disease-associated allele. *J Clin Invest*. 2002;110(11):1659-66.
195. Walz G. Slit or pore? A mutation of the ion channel TRPC6 causes FSGS. *Nephrol Dial Transplant*. 2005;20(9):1777-9.

196. Winn MP, Conlon PJ, Lynn KL, Howell DN, Slotterbeck BD, Smith AH, i sur. Linkage of a gene causing familial focal segmental glomerulosclerosis to chromosome 11 and further evidence of genetic heterogeneity. *Genomics*. 1999;58(2):113-20.
197. KDIGO 2021 Clinical Practice Guideline for the Management of Glomerular Diseases. *Kidney Int*. 2021;100(4S):S1-S276.
198. Meyrier A. Treatment of primary focal segmental glomerulosclerosis. *Nephrol Dial Transplant*. 1999;14 Suppl 3:74-8.
199. Burgess E. Management of focal segmental glomerulosclerosis: evidence-based recommendations. *Kidney Int Suppl*. 1999;70:S26-32.
200. Cattran DC, Appel GB, Hebert LA, Hunsicker LG, Pohl MA, Hoy WE, i sur. A randomized trial of cyclosporine in patients with steroid-resistant focal segmental glomerulosclerosis. North America Nephrotic Syndrome Study Group. *Kidney Int*. 1999;56(6):2220-6.
201. Troost JP, Trachtman H, Spino C, Kaskel FJ, Friedman A, Moxey-Mims MM, i sur. Proteinuria Reduction and Kidney Survival in Focal Segmental Glomerulosclerosis. *Am J Kidney Dis*. 2021;77(2):216-25.
202. Troyanov S, Wall CA, Miller JA, Scholey JW, Cattran DC. Focal and segmental glomerulosclerosis: definition and relevance of a partial remission. *J Am Soc Nephrol*. 2005;16(4):1061-8.
203. Kalluri R, Neilson EG. Epithelial-mesenchymal transition and its implications for fibrosis. *J Clin Invest*. 2003;112(12):1776-84.
204. Kalluri R, Weinberg RA. The basics of epithelial-mesenchymal transition. *J Clin Invest*. 2009;119(6):1420-8.
205. Hay ED. An overview of epithelio-mesenchymal transformation. *Acta Anat (Basel)*. 1995;154(1):8-20.
206. Hogan BL, Kolodziej PA. Organogenesis: molecular mechanisms of tubulogenesis. *Nat Rev Genet*. 2002;3(7):513-23.
207. Lipschutz JH. Molecular development of the kidney: a review of the results of gene disruption studies. *Am J Kidney Dis*. 1998;31(3):383-97.
208. Rothenpieler UW, Dressler GR. Pax-2 is required for mesenchyme-to-epithelium conversion during kidney development. *Development*. 1993;119(3):711-20.

209. Lee JM, Dedhar S, Kalluri R, Thompson EW. The epithelial-mesenchymal transition: new insights in signaling, development, and disease. *J Cell Biol.* 2006;172(7):973-81.
210. Zeisberg M, Neilson EG. Biomarkers for epithelial-mesenchymal transitions. *J Clin Invest.* 2009;119(6):1429-37.
211. Okada H, Danoff TM, Kalluri R, Neilson EG. Early role of Fsp1 in epithelial-mesenchymal transformation. *Am J Physiol.* 1997;273(4):F563-74.
212. Rastaldi MP, Ferrario F, Giardino L, Dell'Antonio G, Grillo C, Grillo P, i sur. Epithelial-mesenchymal transition of tubular epithelial cells in human renal biopsies. *Kidney Int.* 2002;62(1):137-46.
213. Thiery JP. Epithelial-mesenchymal transitions in tumour progression. *Nat Rev Cancer.* 2002;2(6):442-54.
214. Fidler IJ, Poste G. The "seed and soil" hypothesis revisited. *Lancet Oncol.* 2008;9(8):808.
215. Saxen L, Koskimies O, Lahti A, Miettinen H, Rapola J, Wartiovaara J. Differentiation of kidney mesenchyme in an experimental model system. *Adv Morphog.* 1968;7:251-93.
216. Ichimura K, Kakuta S, Kawasaki Y, Miyaki T, Nonami T, Miyazaki N, i sur. Morphological process of podocyte development revealed by block-face scanning electron microscopy. *J Cell Sci.* 2017;130(1):132-42.
217. May CJ, Saleem M, Welsh GI. Podocyte dedifferentiation: a specialized process for a specialized cell. *Front Endocrinol (Lausanne).* 2014;5:148.
218. Li Y, Kang YS, Dai C, Kiss LP, Wen X, Liu Y. Epithelial-to-mesenchymal transition is a potential pathway leading to podocyte dysfunction and proteinuria. *Am J Pathol.* 2008;172(2):299-308.
219. Ling L, Chen L, Zhang C, Gui S, Zhao H, Li Z. High glucose induces podocyte epithelial-to-mesenchymal transition by demethylation-mediated enhancement of MMP9 expression. *Mol Med Rep.* 2018;17(4):5642-51.
220. Ying Q, Wu G. Molecular mechanisms involved in podocyte EMT and concomitant diabetic kidney diseases: an update. *Ren Fail.* 2017;39(1):474-83.
221. Ohtaka A, Ootaka T, Sato H, Soma J, Sato T, Saito T, i sur. Significance of early phenotypic change of glomerular podocytes detected by Pax2 in primary focal segmental glomerulosclerosis. *Am J Kidney Dis.* 2002;39(3):475-85.

222. Broekema M, Harmsen MC, van Luyn MJ, Koerts JA, Petersen AH, van Kooten TG, i sur. Bone marrow-derived myofibroblasts contribute to the renal interstitial myofibroblast population and produce procollagen I after ischemia/reperfusion in rats. *J Am Soc Nephrol.* 2007;18(1):165-75.
223. Lin SL, Kisseleva T, Brenner DA, Duffield JS. Pericytes and perivascular fibroblasts are the primary source of collagen-producing cells in obstructive fibrosis of the kidney. *Am J Pathol.* 2008;173(6):1617-27.
224. Iwano M, Plieth D, Danoff TM, Xue C, Okada H, Neilson EG. Evidence that fibroblasts derive from epithelium during tissue fibrosis. *J Clin Invest.* 2002;110(3):341-50.
225. McMorrow T, Gaffney MM, Slattery C, Campbell E, Ryan MP. Cyclosporine A induced epithelial-mesenchymal transition in human renal proximal tubular epithelial cells. *Nephrol Dial Transplant.* 2005;20(10):2215-25.
226. Ivanova L, Butt MJ, Matsell DG. Mesenchymal transition in kidney collecting duct epithelial cells. *Am J Physiol Renal Physiol.* 2008;294(5):F1238-48.
227. Faulkner JL, Szykalski LM, Springer F, Barnes JL. Origin of interstitial fibroblasts in an accelerated model of angiotensin II-induced renal fibrosis. *Am J Pathol.* 2005;167(5):1193-205.
228. Humphreys BD, Lin SL, Kobayashi A, Hudson TE, Nowlin BT, Bonventre JV, i sur. Fate tracing reveals the pericyte and not epithelial origin of myofibroblasts in kidney fibrosis. *Am J Pathol.* 2010;176(1):85-97.
229. Koesters R, Kaissling B, Lehir M, Picard N, Theilig F, Gebhardt R, i sur. Tubular overexpression of transforming growth factor-beta1 induces autophagy and fibrosis but not mesenchymal transition of renal epithelial cells. *Am J Pathol.* 2010;177(2):632-43.
230. Kriz W, Kaissling B, Le Hir M. Epithelial-mesenchymal transition (EMT) in kidney fibrosis: fact or fantasy? *J Clin Invest.* 2011;121(2):468-74.
231. Stemmler MP, Eccles RL, Brabletz S, Brabletz T. Non-redundant functions of EMT transcription factors. *Nat Cell Biol.* 2019;21(1):102-12.
232. Isaac A, Sargent MG, Cooke J. Control of vertebrate left-right asymmetry by a snail-related zinc finger gene. *Science.* 1997;275(5304):1301-4.
233. Nieto MA. The snail superfamily of zinc-finger transcription factors. *Nat Rev Mol Cell Biol.* 2002;3(3):155-66.

234. Boutet A, De Frutos CA, Maxwell PH, Mayol MJ, Romero J, Nieto MA. Snail activation disrupts tissue homeostasis and induces fibrosis in the adult kidney. *EMBO J*. 2006;25(23):5603-13.
235. Matsui I, Ito T, Kurihara H, Imai E, Ogihara T, Hori M. Snail, a transcriptional regulator, represses nephrin expression in glomerular epithelial cells of nephrotic rats. *Lab Invest*. 2007;87(3):273-83.
236. Wang Y, Shi J, Chai K, Ying X, Zhou BP. The Role of Snail in EMT and Tumorigenesis. *Curr Cancer Drug Targets*. 2013;13(9):963-72.
237. Wang J, Sinha T, Wynshaw-Boris A. Wnt signaling in mammalian development: lessons from mouse genetics. *Cold Spring Harb Perspect Biol*. 2012;4(5).
238. Hayat R, Manzoor M, Hussain A. Wnt signaling pathway: A comprehensive review. *Cell Biol Int*. 2022;46(6):863-77.
239. Halt K, Vainio S. Coordination of kidney organogenesis by Wnt signaling. *Pediatr Nephrol*. 2014;29(4):737-44.
240. Kato H, Gruenwald A, Suh JH, Miner JH, Barisoni-Thomas L, Taketo MM, i sur. Wnt/beta-catenin pathway in podocytes integrates cell adhesion, differentiation, and survival. *J Biol Chem*. 2011;286(29):26003-15.
241. Kiewisz J, Skowronska A, Winiarska A, Pawlowska A, Kiezun J, Rozicka A, i sur. WNT4 Expression in Primary and Secondary Kidney Diseases: Dependence on Staging. *Kidney Blood Press Res*. 2019;44(2):200-10.
242. Yamamoto S, Schulze KL, Bellen HJ. Introduction to Notch signaling. *Methods Mol Biol*. 2014;1187:1-14.
243. Mukherjee M, Fogarty E, Janga M, Surendran K. Notch Signaling in Kidney Development, Maintenance, and Disease. *Biomolecules*. 2019;9(11).
244. Sirin Y, Susztak K. Notch in the kidney: development and disease. *J Pathol*. 2012;226(2):394-403.
245. Surendran K, Selassie M, Liapis H, Krigman H, Kopan R. Reduced Notch signaling leads to renal cysts and papillary microadenomas. *J Am Soc Nephrol*. 2010;21(5):819-32.
246. Garg M. Epithelial-mesenchymal transition - activating transcription factors - multifunctional regulators in cancer. *World J Stem Cells*. 2013;5(4):188-95.

247. Kato H, Susztak K. Repair problems in podocytes: Wnt, Notch, and glomerulosclerosis. *Semin Nephrol.* 2012;32(4):350-6.
248. Sharma M, Callen S, Zhang D, Singhal PC, Vanden Heuvel GB, Buch S. Activation of Notch signaling pathway in HIV-associated nephropathy. *AIDS.* 2010;24(14):2161-70.
249. Lendahl U, Zimmerman LB, McKay RD. CNS stem cells express a new class of intermediate filament protein. *Cell.* 1990;60(4):585-95.
250. Chabot A, Hertig V, Boscher E, Nguyen QT, Boivin B, Chebli J, i sur. Endothelial and Epithelial Cell Transition to a Mesenchymal Phenotype Was Delineated by Nestin Expression. *J Cell Physiol.* 2016;231(7):1601-10.
251. Hagio M, Matsuda Y, Suzuki T, Ishiwata T. Nestin regulates epithelial-mesenchymal transition marker expression in pancreatic ductal adenocarcinoma cell lines. *Mol Clin Oncol.* 2013;1(1):83-7.
252. Vukojevic K, Raguz F, Saraga M, Filipovic N, Bocina I, Kero D, i sur. Glomeruli from patients with nephrin mutations show increased number of ciliated and poorly differentiated podocytes. *Acta Histochem.* 2018;120(8):748-56.
253. Bariety J, Mandet C, Hill GS, Bruneval P. Parietal podocytes in normal human glomeruli. *J Am Soc Nephrol.* 2006;17(10):2770-80.
254. Yamaguchi H, Kaku H, Onodera T, Kurokawa R, Morisada M. Peripolar cells in guinea pigs under experimental hyperplasia of juxtaglomerular cells induced by long-term, low-dose calcium condition. *Exp Toxicol Pathol.* 1994;46(4-5):283-6.
255. Peti-Peterdi J, Sipos A. A high-powered view of the filtration barrier. *J Am Soc Nephrol.* 2010;21(11):1835-41.
256. Ohse T, Vaughan MR, Kopp JB, Krofft RD, Marshall CB, Chang AM, i sur. De novo expression of podocyte proteins in parietal epithelial cells during experimental glomerular disease. *Am J Physiol Renal Physiol.* 2010;298(3):F702-11.
257. Hir ML, Keller C, Eschmann V, Hahnel B, Hosser H, Kriz W. Podocyte bridges between the tuft and Bowman's capsule: an early event in experimental crescentic glomerulonephritis. *J Am Soc Nephrol.* 2001;12(10):2060-71.
258. Pyrgaki C, Trainor P, Hadjantonakis AK, Niswander L. Dynamic imaging of mammalian neural tube closure. *Dev Biol.* 2010;344(2):941-7.

259. Lasagni L, Lazzeri E, Shankland SJ, Anders HJ, Romagnani P. Podocyte mitosis - a catastrophe. *Curr Mol Med*. 2013;13(1):13-23.
260. Eladl MA, W ME, Atef H, El-Sherbiny M. Ultrastructural changes and nestin expression accompanying compensatory renal growth after unilateral nephrectomy in adult rats. *Int J Nephrol Renovasc Dis*. 2017;10:61-76.
261. Filipovic N, Vukojevic K, Bocina I, Saraga M, Durdov MG, Kablar B, i sur. Immunohistochemical and electronmicroscopic features of mesenchymal-to-epithelial transition in human developing, postnatal and nephrotic podocytes. *Histochem Cell Biol*. 2017;147(4):481-95.
262. Stark K, Vainio S, Vassileva G, McMahon AP. Epithelial transformation of metanephric mesenchyme in the developing kidney regulated by Wnt-4. *Nature*. 1994;372(6507):679-83.
263. Iglesias DM, Hueber PA, Chu L, Campbell R, Patenaude AM, Dziarmaga AJ, i sur. Canonical WNT signaling during kidney development. *Am J Physiol Renal Physiol*. 2007;293(2):F494-500.
264. Swetha G, Chandra V, Phadnis S, Bhonde R. Glomerular parietal epithelial cells of adult murine kidney undergo EMT to generate cells with traits of renal progenitors. *J Cell Mol Med*. 2011;15(2):396-413.
265. Lin CL, Wang JY, Huang YT, Kuo YH, Surendran K, Wang FS. Wnt/beta-catenin signaling modulates survival of high glucose-stressed mesangial cells. *J Am Soc Nephrol*. 2006;17(10):2812-20.
266. Boyle SC, Kim M, Valerius MT, McMahon AP, Kopan R. Notch pathway activation can replace the requirement for Wnt4 and Wnt9b in mesenchymal-to-epithelial transition of nephron stem cells. *Development*. 2011;138(19):4245-54.
267. Walsh DW, Roxburgh SA, McGettigan P, Berthier CC, Higgins DG, Kretzler M, i sur. Co-regulation of Gremlin and Notch signalling in diabetic nephropathy. *Biochim Biophys Acta*. 2008;1782(1):10-21.
268. Murea M, Park JK, Sharma S, Kato H, Gruenwald A, Niranjana T, i sur. Expression of Notch pathway proteins correlates with albuminuria, glomerulosclerosis, and renal function. *Kidney Int*. 2010;78(5):514-22.
269. Tanaka E, Asanuma K, Kim E, Sasaki Y, Oliva Trejo JA, Seki T, i sur. Notch2 activation ameliorates nephrosis. *Nat Commun*. 2014;5:3296.

270. Niranjan T, Bielez B, Gruenwald A, Ponda MP, Kopp JB, Thomas DB, i sur. The Notch pathway in podocytes plays a role in the development of glomerular disease. *Nat Med.* 2008;14(3):290-8.
271. Crosnier C, Attie-Bitach T, Encha-Razavi F, Audollent S, Soudy F, Hadchouel M, i sur. JAGGED1 gene expression during human embryogenesis elucidates the wide phenotypic spectrum of Alagille syndrome. *Hepatology.* 2000;32(3):574-81.
272. Turnpenny PD, Ellard S. Alagille syndrome: pathogenesis, diagnosis and management. *Eur J Hum Genet.* 2012;20(3):251-7.
273. Sharma M, Fopma A, Brantley JG, Vanden Heuvel GB. Coexpression of Cux-1 and Notch signaling pathway components during kidney development. *Dev Dyn.* 2004;231(4):828-38.
274. McCright B. Notch signaling in kidney development. *Curr Opin Nephrol Hypertens.* 2003;12(1):5-10.
275. Grochowski CM, Loomes KM, Spinner NB. Jagged1 (JAG1): Structure, expression, and disease associations. *Gene.* 2016;576(1 Pt 3):381-4.
276. Majumder S, Thieme K, Batchu SN, Alghamdi TA, Bowskill BB, Kabir MG, i sur. Shifts in podocyte histone H3K27me3 regulate mouse and human glomerular disease. *J Clin Invest.* 2018;128(1):483-99.
277. Davidson G, Dono R, Zeller R. FGF signalling is required for differentiation-induced cytoskeletal reorganisation and formation of actin-based processes by podocytes. *J Cell Sci.* 2001;114(Pt 18):3359-66.
278. Kero D, Vukojevic K, Stazic P, Sundov D, Mardesic Brakus S, Saraga-Babic M. Regulation of proliferation in developing human tooth germs by MSX homeodomain proteins and cyclin-dependent kinase inhibitor p19(INK4d). *Organogenesis.* 2017;13(4):141-55.
279. Lundgren K, Nordenskjold B, Landberg G. Hypoxia, Snail and incomplete epithelial-mesenchymal transition in breast cancer. *Br J Cancer.* 2009;101(10):1769-81.
280. Wu Y, Zhou BP. Snail: More than EMT. *Cell Adh Migr.* 2010;4(2):199-203.
281. Yastrebova MA, Khamidullina AI, Tatarskiy VV, Scherbakov AM. Snail-Family Proteins: Role in Carcinogenesis and Prospects for Antitumor Therapy. *Acta Naturae.* 2021;13(1):76-90.

9. SAŽETAK

U razvoju ljudskog bubrega stanice proksimalnog dijela nefrona postupno se diferenciraju u podocyte i parijetalne epitelne stanice (PES). Podociti su terminalno diferencirane stanice koje imaju ključnu ulogu u normalnoj funkciji bubrega, a oštećeni su u glomerulopatijama. Mogućnost njihove regeneracije ili zamijene staničnom populacijom poput PES-a bila bi ključna u liječenju glomerularnih bolesti, posebno podocitopatija kao što je fokalna segmentalna glomeruloskleroza (FSGS). U ovom radu istražili smo razvoj podocita i PES-a u fetalnom bubregu, postnatalno u zdravom bubregu i u ispitanika s kongenitalnim nefrotskim sindromom finskog tipa (CNF) i idiopatskom FSGS-om analizom biljega stanične proliferacije, epitelno-mezenhimalne tranzicije (EMT) i biljega tipičnih za nezrele i zrele podocyte. U uzorku je tkivo 20 humanih bubrega u razvoju, postnatalnih bubrega i bubrega ispitanika s CNF-om i FSGS-om. Urađeno je imunofluorescencijsko bojenje na biljeg proliferacije (Ki-67) i biljege EMT-e (WNT4, NOTCH2, JAGGED1 i SNAIL) te biljege podocita (nestin, sinaptopodin, nefrin) za dokaz sastava citoplazmatskih nastavaka koji premoštavaju mokraćni prostor. Ultrastruktura premoštavajućih citoplazmatskih nastavaka analizirana je na preparatima priređenim za elektronsku mikroskopiju. U bubrezima u razvoju PES imaju veću stopu proliferacije nego podociti. Nestin je izražen samo u podocitima. U ranom fetalnom razdoblju izraženi su svi biljezi EMT-e. U kasnijem fetalnom razdoblju u podocitima je umjereno, a u PES-ama značajno povećan izražaj WNT4, NOTCH2 i JAGGED1, a u PES-ama i izražaj SNAIL. U postnatalnom bubregu se taj izražaj više ne nalazi. U ispitanika s CNF-om i ispitanika s FSGS-om, izražaj WNT4 je smanjen u podocitima i PES-ama, izražaj NOTCH2 u ispitanika s FSGS-om i izražaj JAGGED1 u ispitanika s CNF-om. Izražaj SNAIL je povećan u podocitima i PES u obje skupine ispitanika, izražaj NOTCH2 povećan u ispitanika s CNF-om, a izražaj JAGGED1 u ispitanika s FSGS-om. Imunofluorescencijom i elektronskom mikroskopijom prikazani su citoplazmatski izdanci koji premoštavaju mokraćni prostor između podocita i PES-a u fetalnim i postnatalnim bubrezima. Imunohistokemijski citoplazmatski izdanci izražavaju biljege podocita. Ispitanici s CNF-om i ispitanici s FSGS-om imaju mnogobrojne premoštavajuće citoplazmatske izdanke i u njima izražene sve analizirane proteine. Mehanizmi kontrole izražaja gena tijekom nefrogenoze reaktiviraju se u patološkim stanjima pa bi njihovo daljnje istraživanje moglo uputiti na mehanizam indukcije regeneracije podocita iz PES-a.

10. SUMMARY

During human kidney development, the cells of the proximal part of the nephron gradually differentiate into podocytes and parietal epithelial cells (PECs). Podocytes are terminally differentiated cells that play a key role in normal kidney function, and are damaged in glomerulopathies. The possibility of their regeneration or replacement with a cell population like PECs would be crucial in the treatment of glomerular diseases, especially podocytopathies such as focal segmental glomerulosclerosis (FSGS). In this paper, we investigated the development of podocytes and PECs in the fetal kidney, postnatally in the healthy kidney and in patients with congenital nephrotic syndrome of the Finnish type (CNF) and idiopathic FSGS by analyzing markers of cell proliferation and epithelial-mesenchymal transition (EMT) and markers typical for immature and mature podocytes. Our sample contains tissue from 20 developing human kidneys, postnatal kidneys and kidneys from patients with CNF and FSGS. Immunofluorescence staining for the proliferation marker (Ki-67) and EMT markers (WNT4, NOTCH2, JAGGED1, and SNAIL) and podocyte markers (nestin, synaptopodin, nephrin) was performed to prove the composition of the cytoplasmic extensions bridging the urinary space. The ultrastructure of bridging cytoplasmic appendages was analyzed on samples prepared for electron microscopy. In the developing kidney, PECs have a higher proliferation rate than podocytes. Nestin is expressed only in podocytes. In the early fetal period, all markers of EMT are expressed. In the later fetal period, the expression of WNT4, NOTCH2 and JAGGED1 was moderately increased in podocytes, and significantly increased in PECs, and the expression of SNAIL was also increased in PECs. This expression is no longer found in the postnatal kidney. The expression of WNT4 was decreased in podocytes and PECs in patients with CNF and patients with FSGS, the expression of NOTCH2 was decreased in patients with FSGS and the expression of JAGGED1 in patients with CNF. The expression of SNAIL was increased in podocytes and PECs in both groups of patients, the expression of NOTCH2 was increased in patients with CNF, and the expression of JAGGED1 in patients with FSGS. Immunofluorescence and electron microscopy showed cellular processes bridging the urinary space between podocytes and PECs in fetal and postnatal kidneys. These cellular bridges express podocyte markers. Patients with CNF and patients with FSGS have numerous bridging cellular processes and all analyzed proteins are expressed in them. Mechanisms of gene expression control during nephrogenesis are reactivated in pathological conditions, so their further investigation could point to the mechanism of podocyte regeneration induction from PECs.

11. ŽIVOTOPIS

OPĆI PODATCI

Ime i prezime: Marin Ogorevc

Datum rođenja: 22. lipnja 1995.

Adresa stanovanja: Antuna Branka Šimića 23, 21000 Split, Hrvatska

E-mail: marin.ogorevc@mefst.hr

OBRAZOVANJE

2002. – 2010. Osnovna škola Blatine Škrabe, Split

2010. – 2014. III. gimnazija, Split

2014. – 2020. Medicinski fakultet Sveučilišta u Splitu

2010. – danas Poslijediplomski doktorski studij Biologija novotvorina, Medicinski fakultet Sveučilišta u Splitu

RADNO ISKUSTVO

1. 2021. – 3. 2021. Liječnik, Ordinacija za medicinu rada dr. Željka Ercegović

3. 2021. – danas Asistent, Katedra za histologiju i embriologiju, Medicinski fakultet Sveučilišta u Splitu

ČLANSTVA

2020. Hrvatska liječnička komora

2023. Udruga „Znanost”

PROJEKTI

2022. Suradnik na projektu „Karakterizacija kandidat gena za kongenitalne anomalije bubrega i urotrakta (CAKUT) tijekom razvoja u miša i čovjeka”

voditeljica projekta: izv. prof. dr. sc. Katarina Vukojević

NAGRADE I PRIZNANJA

2017. Dekanova nagrada za izvrsnost, Medicinski fakultet Sveučilišta u Splitu

2018. Rektorova nagrada za izvrsnost, Sveučilište u Splitu

JEZICI

Materinski jezik: hrvatski

Strani jezici: engleski (napredno), njemački (osnovno)

PUBLIKACIJE I SAŽECI SA SKUPOVA

Strikic A, Kokeza J, Ogorevc M, Kelam N, Vukoja M, Dolonga P, et al. Differential expression of HIF1A and its downstream target VEGFA in the main subtypes of renal cell carcinoma and their impact on patient survival. *Front Oncol.* 2023;13:1287239.

Pavic B, Ogorevc M, Boric K, Vukovic D, Saraga-Babic M, Mardesic S. Connexin 37, 40, 43 and Pannexin 1 Expression in the Gastric Mucosa of Patients with Systemic Sclerosis. *Biomedicines.* 2023;11(9).

Kokeza J, Strikic A, Ogorevc M, Kelam N, Vukoja M, Dilber I, et al. The Effect of GLUT1 and HIF-1alpha Expressions on Glucose Uptake and Patient Survival in Non-Small-Cell Lung Carcinoma. *Int J Mol Sci.* 2023;24(13).

Perutina I, Kelam N, Maglica M, Racetin A, Ogorevc M, Filipovic N, et al. Disturbances in Switching between Canonical and Non-Canonical Wnt Signaling Characterize Developing and Postnatal Kidneys of *Dab1(-/-)* (yotari) Mice. *Biomedicines.* 2023;11(5).

Ogorevc M, Kosovic I, Filipovic N, Bocina I, Juric M, Benzon B, et al. Differences in Immunohistochemical and Ultrastructural Features between Podocytes and Parietal Epithelial Cells (PECs) Are Observed in Developing, Healthy Postnatal, and Pathologically Changed Human Kidneys. *Int J Mol Sci.* 2022;23(14).

Vukovic D, Ogorevc M, Tripkovic I, Puizina-Ivic N, Saraga-Babic M, Mardesic S. The Distribution of Innervation and Immune Cell Infiltration Is Different in Genital and Extragenital Variants of Lichen Sclerosus. *Biomolecules.* 2022;12(12).

Tripkovic I, Ogorevc M, Vukovic D, Saraga-Babic M, Mardesic S. Fibrosis-Associated Signaling Molecules Are Differentially Expressed in Palmar Connective Tissues of Patients with Carpal Tunnel Syndrome and Dupuytren's Disease. *Biomedicines.* 2022;10(12).

Kelam N, Racetin A, Polovic M, Benzon B, Ogorevc M, Vukojevic K, et al. Aberrations in FGFR1, FGFR2, and RIP5 Expression in Human Congenital Anomalies of the Kidney and Urinary Tract (CAKUT). *Int J Mol Sci.* 2022;23(24).

Ogorevc M, Strikic A, Tomas SZ. Determining the immunohistochemical expression of GLUT1 in renal cell carcinoma using the HSCORE method. *Biomed Rep.* 2021;15(4):79.

Punda H, Mardesic S, Filipovic N, Kosovic I, Benzon B, Ogorevc M, et al. Expression Pattern of 5-HT (Serotonin) Receptors during Normal Development of the Human Spinal Cord and Ganglia and in Fetus with Cervical Spina Bifida. *Int J Mol Sci.* 2021;22(14).

Ogorevc M, Gotovac I, Mardesic S, Vukojevic K, Saraga M, Glavina Durdov M, i sur. Widespread kallikrein expression during human kidney development becomes restricted to tubules with a reduced number of primary cilia in postnatal kidneys. 5th International Renal Pathology Conference; 2023 May 28-30; Zagreb, Hrvatska.

Ogorevc M, Kosovic I, Juric M, Filipovic N, Bocina I, Vukojevic K, i sur. Expression of NOTCH2, WNT4 and SNAIL in developing and healthy postnatal human kidneys and in pathologically changed kidneys affected by CNF and FSGS. U: Abstracts of the 54th ESPN Annual Meeting, Ljubljana, Slovenia. 54th Annual Meeting of European Society for Paediatric Nephrology; 2022 Jun 22-25; Ljubljana, Slovenija. Berlin (Germany): Springer. 2022. str. 2856-7.