

# Incidencija tumora žlijezda slinovnica u KBC-u Split u razdoblju od 2012. do 2022. godine

---

**Modrić, Anđela**

**Master's thesis / Diplomski rad**

**2023**

*Degree Grantor / Ustanova koja je dodijelila akademski / stručni stupanj:* **University of Split, School of Medicine / Sveučilište u Splitu, Medicinski fakultet**

*Permanent link / Trajna poveznica:* <https://um.nsk.hr/um:nbn:hr:171:806584>

*Rights / Prava:* [In copyright](#)/[Zaštićeno autorskim pravom.](#)

*Download date / Datum preuzimanja:* **2024-08-26**



*Repository / Repozitorij:*

[MEFST Repository](#)



SVEUČILIŠTE U SPLITU  
MEDICINSKI FAKULTET

Anđela Modrić

INCIDENCIJA TUMORA ŽLIJEZDA SLINOVNICA U KBC-U SPLIT U RAZDOBLJU  
OD 2012. DO 2022. GODINE

Diplomski rad

Akadska godina:

2022./2023.

Mentor:

izv. prof. dr. sc. Ivana Medvedec Mikić, dr. med. dent.

Split, prosinac 2023.

# SADRŽAJ

## ZAHVALA

## POPIS KRATICA

1. UVOD.....	1
1.1. Anatomija.....	2
1.1.1. Parotidna žlijezda.....	2
1.1.2. Submandibularna žlijezda.....	4
1.1.3. Sublingvalna žlijezda.....	5
1.1.4. Male žlijezde slinovnice.....	6
1.2. Fiziologija sline.....	6
1.3. Tumori žlijezda slinovnica.....	7
1.3.1. Epidemiologija.....	7
1.3.2. Etiologija.....	8
1.3.3. Patohistologija.....	9
1.3.3.1. Pleomorfni adenom.....	12
1.3.3.2. Tumor Warthin.....	12
1.3.3.3. Onkocitom.....	12
1.3.3.4. Adenom bazalnih stanica.....	13
1.3.3.5. Ostali dobroćudni tumori.....	13
1.3.3.6. Mukoepidermoidni karcinom.....	13
1.3.3.7. Adenoidni cistični karcinom.....	13
1.3.3.8. Acinocelularni karcinom.....	14
1.3.3.9. Karcinom nastao u pleomorfnom adenomu.....	14
1.3.3.10. Ostali zloćudni tumori.....	14
1.3.3.11. Novi entiteti u klasifikaciji tumora žlijezda slinovnica.....	15
2. CILJ ISTRAŽIVANJA.....	17
3. MATERIJALI I METODE.....	19

3.1. Ispitanici.....	20
3.2. Metode prikupljanja i obrade podataka.....	21
3.3. Etička načela .....	21
4. REZULTATI.....	22
5. RASPRAVA .....	34
6. ZAKLJUČCI.....	40
7. LITERATURA .....	43
8. SAŽETAK.....	49
9. SUMMARY .....	52
10. ŽIVOTOPIS .....	55



## **POPIS KRATICA**

PHD – patohistološka dijagnoza

KBC – Klinički bolnički centar

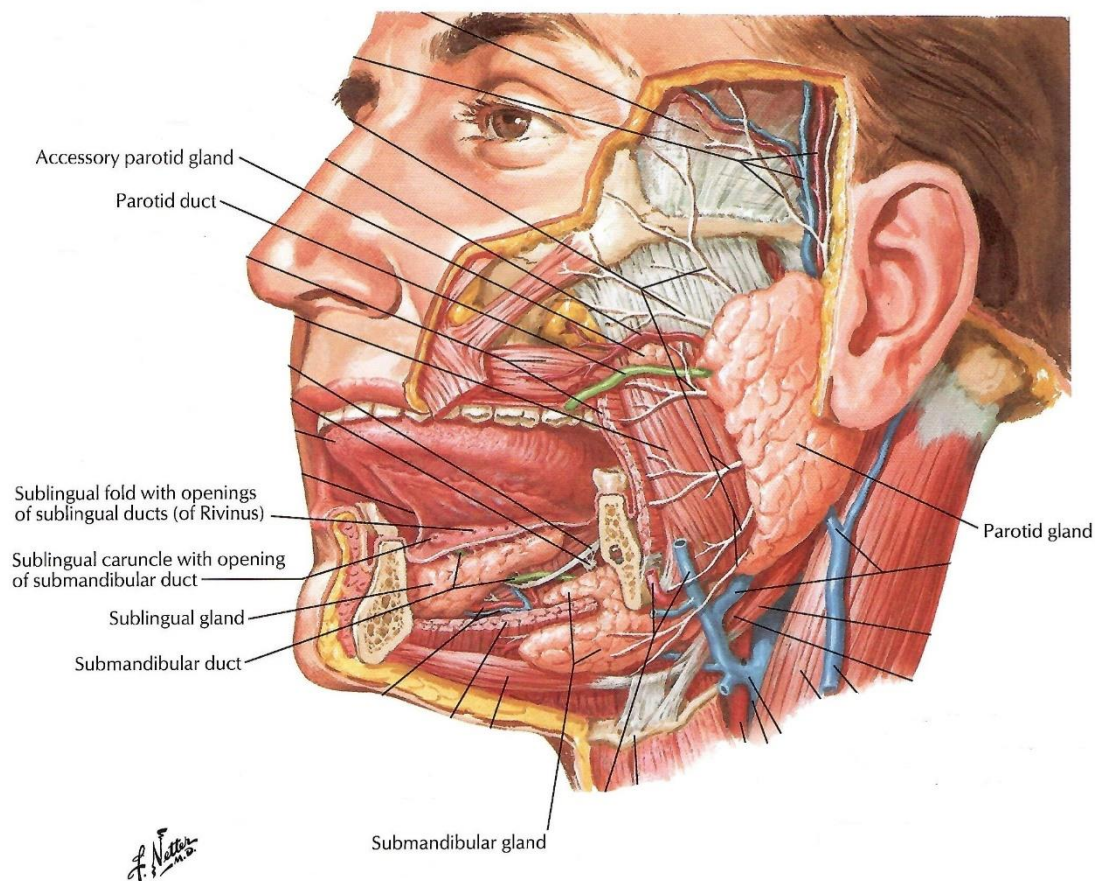
RH – Republika Hrvatska

NOS – eng. *not otherwise specified*

## **1. UVOD**

## 1.1. Anatomija

Sustav žlijezda slinovnica sastoji se od tri para velikih žlijezda slinovnica (parotidne, submandibularne i sublingvalne) te velikog broja malih žlijezda (Slika 1).



**Slika 1.** Prikaz velikih žlijezda slinovnica. Preuzeto i prilagođeno iz: Netter FH. Atlas of human anatomy. Philadelphia, PA: Saunders/Elsevier; 2011.

### 1.1.1. Parotidna žlijezda

Parotidna ili podušna žlijezda (lat. *glandula parotis*) najveća je egzokrina žlijezda slinovnica. Smještena je u preaurikularnoj regiji između zigomatične kosti koja joj čini kranijalnu granicu i angulusa mandibule koji joj čini kaudalnu granicu. Dok prednji rub prati uzlazni krak mandibule i leži na *m. masseteru*, straga je omeđuju hrskavica zvukovoda, mastoidni nastavak i *m. sternocleidomastoideus*. Parotida je građena od jednog režnja, ali je

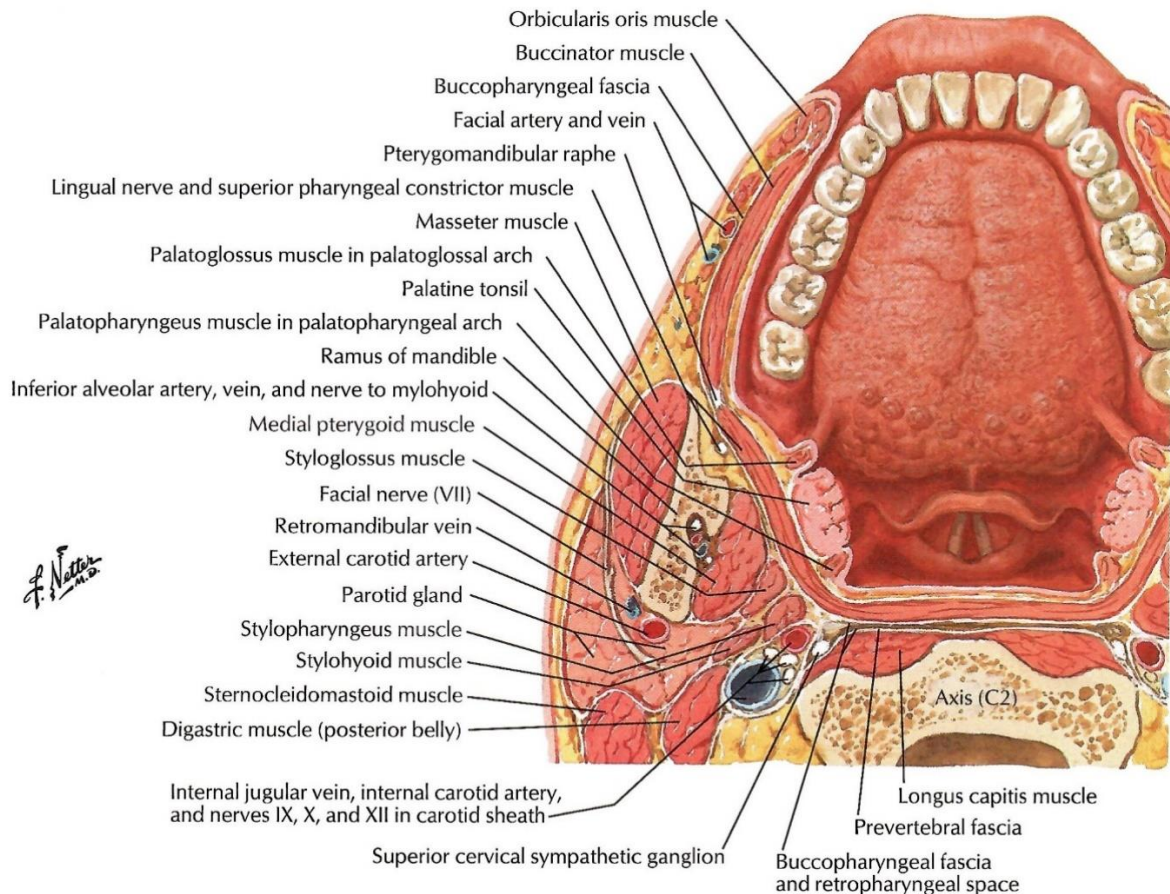


lični živac (lat. *n. facialis*) prividno dijeli u dva reznja: površinski reznj koji se nalazi lateralno od živca i čini oko 80% žlijezde i duboki reznj smješten medijalno od živca koji čini oko 20% žlijezde (1). Duboki reznj parotide prema medijalno graniči s parafaringealnim prostorom, što ga dovodi u bliski odnos sa slijedećim važnim strukturama: *a. carotis communis*, *v. jugularis interna*, *n. glossopharyngeus*, *n. vagus*, *n. accessorius*, *n. hypoglossus*, *processus styloideus* (2). Površinski list duboke vratne fascije dijeli se na dva tanka sloja koja obavijaju žlijezdu formirajući pritom parotidnu fasciju. Lateralno od fascije površinskog reznja parotidne žlijezde nalaze se potkožno masno tkivo i koža (Slika 2).

Parotidna žlijezda inervirana je simpatičkim i parasimpatičkim nitima. Simpatička inervacija dolazi od pleksusa *a. carotis externae* koji daje izravne ogranke u parotidnu žlijezdu, a parasimpatička inervacija dolazi preko *n. auriculotemporalis* mandibularne grane trigeminusa koji prima parasimpatička vlakna iz otičkog ganglija. Arterijska opskrba žlijezde dolazi od vanjske facijalne, okcipitalne i površinske temporalne arterije, dok glavninu venske drenaže čini stražnja facijalna vena. Parotidna žlijezda jedina je žlijezda slinovnica koja uz pokoji ekstraparotidni čvor ima i intraparotidne limfne čvorove (obično 2-3 čvora) (3).

Parotidna žlijezda drenira se kroz izvodni kanal, *ductus Stensen*, koji polazi od prednjeg ruba površinskog reznja žlijezde. Kanal duljine 5 cm prolazi lateralnom površinom maseteričnog mišića, zavija preko njegovog prednjeg ruba medijalno kroz obrazni mišić i završava papilom u projekciji drugog gornjeg kutnjaka.

Akcesorna parotidna žlijezda (lat. *glandula parotis accesoria*) zasebno je tkivo žlijezde slinovnice koje se histološki razlikuje od parotidne žlijezde. Smještena je na lateralnoj površini maseteričnog mišića, između ductusa Stensena kaudalno i zigomatične kosti kranijalno, dok se straga nalazi prednji rub parotidne žlijezde (Slika 1). Akcesornu parotidnu žlijezdu ima oko 32% populacije, a kada je prisutna, u oko 77% slučajeva nalazimo je unilateralno (4). Klinički je značajna samo u slučaju patologije žlijezde.



**Slika 2.** Prikaz topografskih odnosa parotidne žlijezde sa okolnim anatomskim strukturama u horizontalnom presjeku. Izvor: Netter FH. Atlas of human anatomy. Philadelphia, PA: Saunders/Elsevier; 2011.

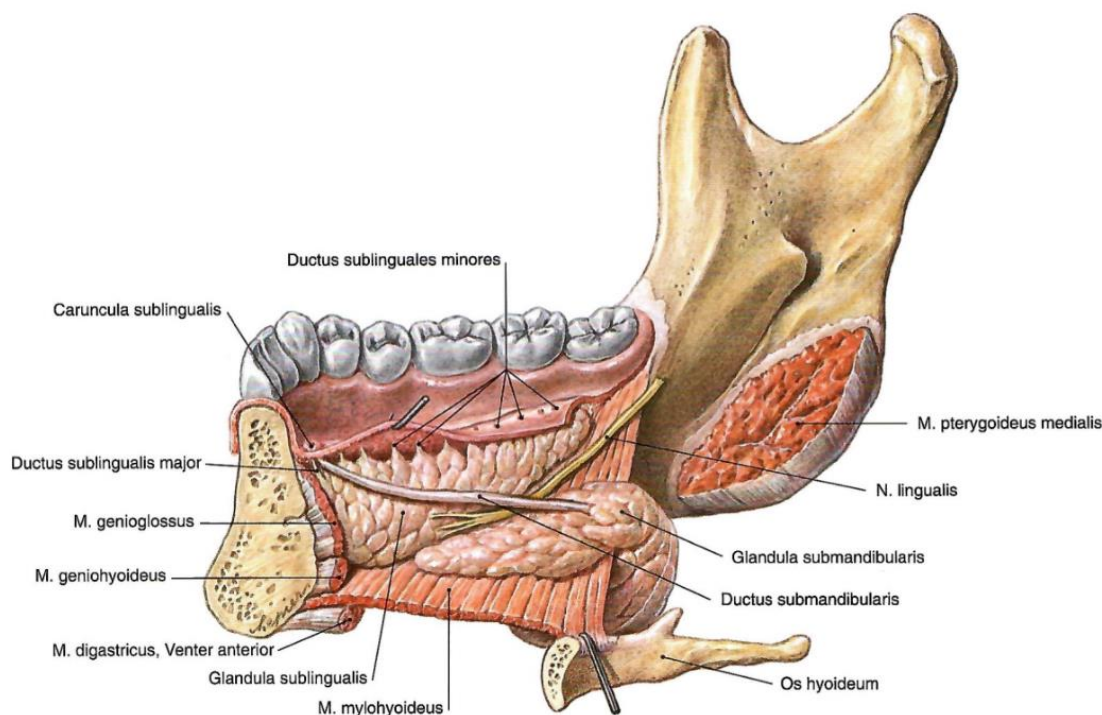
### 1.1.2. Submandibularna žlijezda

Submandibularna ili podčeljusna žlijezda (lat. *glandula submandibularis*) druga je po veličini među parnim velikim žlijezdama slinovnicama. Smještena je u submandibularnom trokutu, gdje u odnosu na milohioidni mišić razlikujemo veći površinski i manji duboki dio žlijezde. Površinski dio submandibularne žlijezde nalazi se kaudalno od milohioidnog mišića, zavija preko njegovog posteriornog ruba te se kranijalno u odnosu na milohioidni mišić pruža u duboki dio žlijezde (Slika 3). Svojim stražnjim rubom u uskom je odnosu s parotidnom žlijezdom od koje je odvojena stilomandibularnim ligamentom.

Inervacija submandibularne žlijezde dolazi od presinaptičkih parasimpatičkih sekretomotornih vlakana koja idu od *n. facialis* preko *chorde tympani* i *n. lingualis*, koji tada stvara sinapsu s postsinptičkim neuronima submandibularnog ganglija (1). Simpatička

inervacija potječe od gornjeg cervikalnog ganglija. Arterijska opskrba žlijezde dolazi od *a. submentalis* koju prate istoimene vene.

Izvodni kanal submandibularne žlijezde, *ductus Warthon*, polazi iz dubokog reznja žlijezde i pruža se prema bazi jezičnog frenuluma, pritom križajući *n. lingualis*, gdje se otvara u male sublingvalne papile.



**Slika 3.** Prikaz submandibularne i sublingvalne žlijezde. Izvor: Putz R, Pabst R. Atlas anatomije čovjeka/Sobotta. Jastrebarsko: Naklada Slap; 2007.

### 1.1.3. Sublingvalna žlijezda

Sublingvalna ili podjezična žlijezda (lat. *glandula sublingualis*), najmanja u nizu velikih parnih žlijezda slinovnica, smještena je ispod sluznice dna usne šupljine. Kaudalno od nje smjestio se milohioidni mišić, lateralno *corpus mandibulae*, a medijalno *m. genioglossus*.

Inervacija sublingvalne žlijezde prati onu submandibularne. Arterijska opskrba dolazi od *a. sublingualis* i *a. submentalis*, a prati je odgovarajuća venska drenaža.

Sublingvalna žlijezda drenira se na dva načina: većim izvodnim kanalom, *ductus Bartholin* (koji se otvara u *ductus Warthon*), te malim izvodnim kanalima (8-20 kanalića), *ducti Rivini* na dnu usne šupljine (3).

#### 1.1.4. Male žlijezde slinovnice

Uz klinički značajnije velike žlijezde slinovnice, postoji 800-1000 malih žlijezda slinovnica koje su najčešće smještene u sluznici usne šupljine, usana i području orofarinksa (5). Nazive su dobile prema svom anatomskom smještaju pa tako razlikujemo labijalne, bukalne, palatinalne, tonzilarnе (Weberove žlijezde), lingvalne (Ebnerova, Nuhnova žlijezda) i ostale žlijezde slinovnice. Slina u usnu šupljinu dopijeva kratkim izvodnim kanalićima.

#### 1.2. Fiziologija sline

Slina je tjelesna tekućina koja nastaje u acinusnim stanicama žlijezda slinovnica procesima osomoze i difuzije iz krvne plazme. Acinusne stanice osnovne su jedinice žlijezdanog parenhima slinovnica, a mogu biti serozne, mukozne ili mješovite. Serozne stanice prevladavaju u parotidnoj žlijezdi, dok u submandibularnoj i sublingvalnoj žlijezdi prevladavaju mukozne stanice. Slina stvorena u acinusima sustavom razgranatih kanalića prenosi se u usnu šupljinu.

Glavni sastojci sline koja dopijeva u usnu šupljinu su voda (99%), soli i proteini. Lučenje sline potiče se preko simpatičkih i parasimpatičkih receptora. Normalno se proizvede 1-1,5 litra sline na dan, od čega oko 90% proizvedu velike žlijezde slinovnice. Male žlijezde slinovnice proizvode tek nešto manje od 10% sline, ali luče mukoznu slinu koja vlaži sluznicu i hranu (6). Serozna slina sadrži amilaze i druge enzime nužne za probavu hrane.

Funkcije sline su brojne: sudjeluje u probavi lučenjem enzima i posredovanjem pri osjetu okusa, štiti sluznicu usne šupljine i održava caklinu zuba ispirući mikroorganizme, održava acidobaznu ravnotežu i sudjeluje u činu govora.

### 1.3. Tumori žlijezda slinovnica

#### 1.3.1. Epidemiologija

Tumori žlijezda slinovnica rijetka su skupina novotvorina koja čini 3-11% ukupnog broja tumora glave i vrata, uz incidenciju koja iznosi od 1,1 do 1,3/100 000 stanovnika (7, 8). Najčešća lokalizacija su velike žlijezde slinovnice, od čega se 70-85% tumora javlja u parotidnoj žlijezdi, 8-11% u submandibularnoj, te u manje od 1% slučajeva u sublingvalnoj žlijezdi. Male žlijezde slinovnice sa udjelom od 15-25% ukupnog broja tumora čine drugo najčešće sjelo tumora žlijezda slinovnica (1, 9). Incidencija zloćudnih tumora iznosi 0,05-2/100 000 stanovnika, pri čemu je najveća incidencija pronađena upravo u Hrvatskoj kod muškog spola sa incidencijom 1,8/100 000 stanovnika (8, 10). Zloćudni tumori čine 15-35% tumora parotidne, 41-45% submandibularne i 70-90% tumora sublingvalne žlijezde, te preko 50% tumora malih žlijezda slinovnica (11). Ove brojke potvrđuju tezu o povezanosti veličine žlijezde i zloćudnosti: što je žlijezda manja, zloćudni tumori su učestaliji. S odnosom muškaraca i žena 1,3:1, muškarci češće obolijevaju od tumora žlijezda slinovnica, dok je pojavnost najveća u šestom desetljeću života (8, 12).

Najučestaliji dobroćudni tumor svih žlijezda slinovnica je pleomorfni adenom koji čini oko 75% tumora parotidne žlijezde i gotovo 95% tumora submandibularne žlijezde, a češći je kod žena u petom desetljeću života (3, 13). Slijedi ga tumor Warthin koji je gotovo karakteristično lokaliziran u parotidnoj žlijezdi. Iako većina literature navodi da je tumor češći kod muškaraca u odnosu 7:1, određena istraživanja govore u prilog jednakoj zastupljenosti spolova (13, 15, 16).

Mukoepidermoidni karcinom najčešći je zloćudni tumor žlijezda slinovnica s podjednakom učestalošću u oba spola i prosječnom dobi od 50 godina. Najčešći je tumor žlijezda slinovnica u dječjoj dobi (17). Drugi po učestalosti je adenoidni cistični karcinom koji čini 10-15% svih tumora žlijezda slinovnica i 1% svih zloćudnih tumora glave i vrata (18). Najzastupljeniji je među malim žlijezdama slinovnicama i submandibularnoj žlijezdi i nešto je češći kod žena (19). Karcinom acinusnih stanica čini oko 10% zloćudnih tumora žlijezda slinovnica i 15% zloćudnih tumora parotidne žlijezde. Učestalija je pojava kod žena i u petom desetljeću života (20). Karcinom nastao iz pleomorfnog adenoma čini otprilike 4% zloćudnih tumora parotidne žlijezde, odnosno 3-5,7% svih tumora žlijezda slinovnica (21). Javlja se u šestom i sedmom desetljeću života s većom učestalošću kod žena (22).

### 1.3.2. Etiologija

Etiologija tumora žlijezda slinovnica u većini slučajeva ostaje nejasna (10). Mogući uzroci variraju od izloženosti spojevima na radnom mjestu, prethodnim bolestima, izloženosti zračenju, životnim navikama i mnogim drugima.

Pušenje i konzumacija alkohola jedni su od češćih etioloških čimbenika za nastanak tumora općenito. Pušenje se dosad usko povezivalo prvenstveno sa nastankom Warthinova tumora, ali novija istraživanja govore u prilog povezanosti s razvojem karcinoma žlijezda slinovnica općenito, uz izuzetak mukoepidermoidnog karcinoma (23, 24). Povećani unos alkohola također se smatra rizičnim čimbenikom (25).

Povećana konzumacija voća i povrća, posebice onog bogatog vitaminom C, konzumacija jetrice te hrana s manjim udjelom kolesterola mogli bi biti učinkoviti u zaštiti od razvoja tumora žlijezda slinovnica (19, 25, 26). Povećan unos slatkiša i hrane bogate škrobom dovodi se pak u vezu s povećanim rizikom za nastanak tumora (25).

Djeca izložena zračenju i kemoterapiji zbog liječenja zloćudnih bolesti imaju veći rizik za razvoj nove neoplazme žlijezde slinovnice u budućnosti. Isto vrijedi i za izloženost zračenju glave i vrata u djetinjstvu zbog dobroćudnih stanja poput redukcije veličine tonzila i adenoida (25). Korelacija izloženosti zračenju i razvoja tumora žlijezde slinovnice uočena je i kod osoba koje su preživjele napad atomskom bombom u Japanu (10).

Bolesnici s Hodgkin limfomom imaju četorostruki rizik, dok bolesnici s bazocelularnim karcinomom kože imaju trostruki rizik za razvoj tumora žlijezde slinovnice (25). Žene kojima je dijagnosticiran karcinom dojke također su u većem riziku od razvoja tumora (19, 27). Od ostalih stanja navodi se još povezanost s infekcijom HIV-om i imunosupresijom općenito (25).

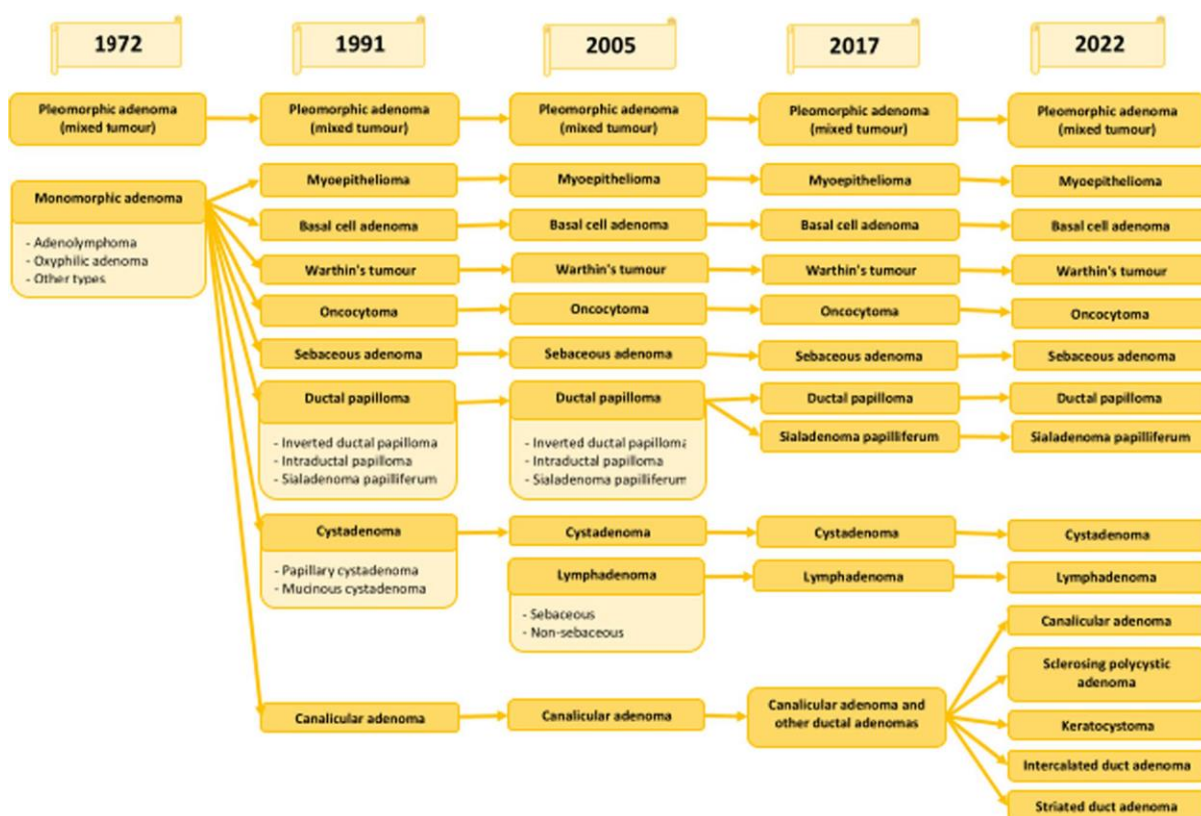
Profesionalni rizik izražen je kod zanimanja "plavih ovratnika" (eng. *blue-collar workers*), ljudi koji se bave fizičkim poslovima. Tako je vidljiv povećan rizik kod osoba koje su izložene niklu, azbestu, formaldehidu, ionizirajućem zračenju, proizvodnji gume te lakovima, parama i bojama poput onih korištenih u frizerskim i kozmetičkim salonima (19, 25, 27).

Razvojem novih dijagnostičkih metoda na molekularnoj razini zasigurno će se dobiti bolji uvid i u ulogu gena u razvoju tumora žlijezda slinovnica.



### 1.3.3. Patohistologija

Prema najnovijoj, petoj klasifikaciji Svjetske zdravstvene organizacije iz 2022. godine, tumori žlijezda slinovnica dijele se na 15 dobroćudnih i 21 zloćudni tip epitelnih tumora, 2 netumorske epitelne lezije i 1 mezenhimalni tumor svojstven žlijezdama slinovnicama (28). Razvojem novih dijagnostičkih metoda dobio se uvid u lezije na molekularnoj razini. Stoga je u odnosu na posljednju klasifikaciju iz 2017. godine došlo je do određenih promjena u vidu uvođenja nekih novih entiteta, odnosno izostavljanja postojećih (Slike 4-6).

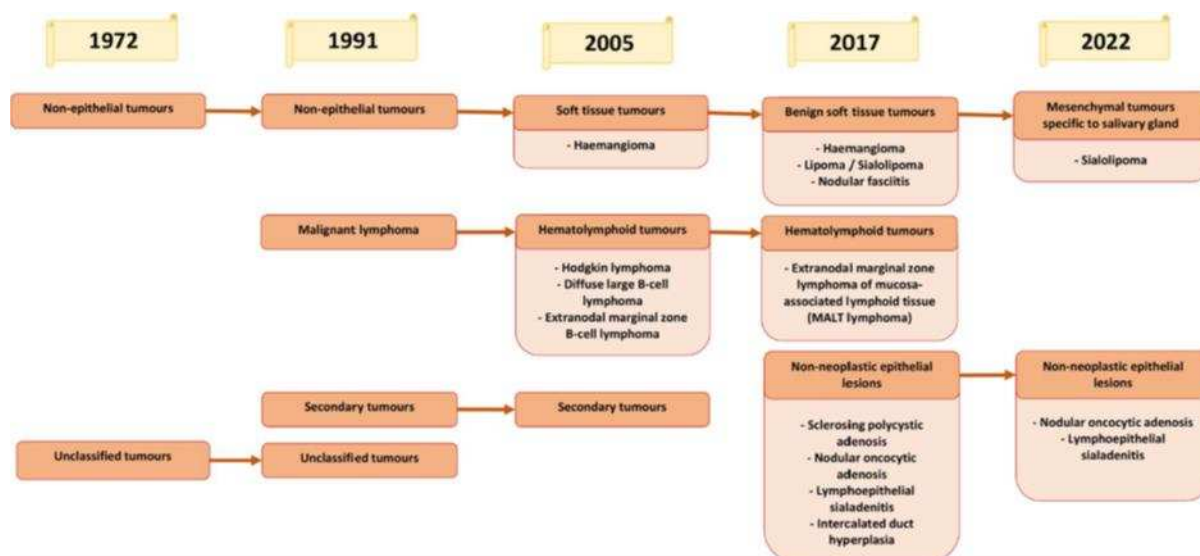


**Slika 4.** Prikaz izmjena u klasifikaciji dobroćudnih epitelnih tumora žlijezda slinovnica.

Izvor: (28).

Skupina dobroćudnih epitelnih tumora u četvrtoj SZO klasifikaciji iz 2017. godine uključivala je 11 tumora, dok se taj broj u petoj klasifikaciji iz 2022. godine povisio na 15 (Slika 4). Entitet “kanalikularni adenom i drugi duktalni adenomi” izostavljen je u novoj klasifikaciji te su umjesto njega uvedeni kanalikularni adenom, keratocistom, adenom prijelaznih kanalića, adenom prugastih kanalića. Skupini je kao rezultat novih saznanja

pripojen i sklerozirajući policistični adenom koji se do sada vodio kao netumorska epitelna lezija - sklerozirajuća policistična adenoza.



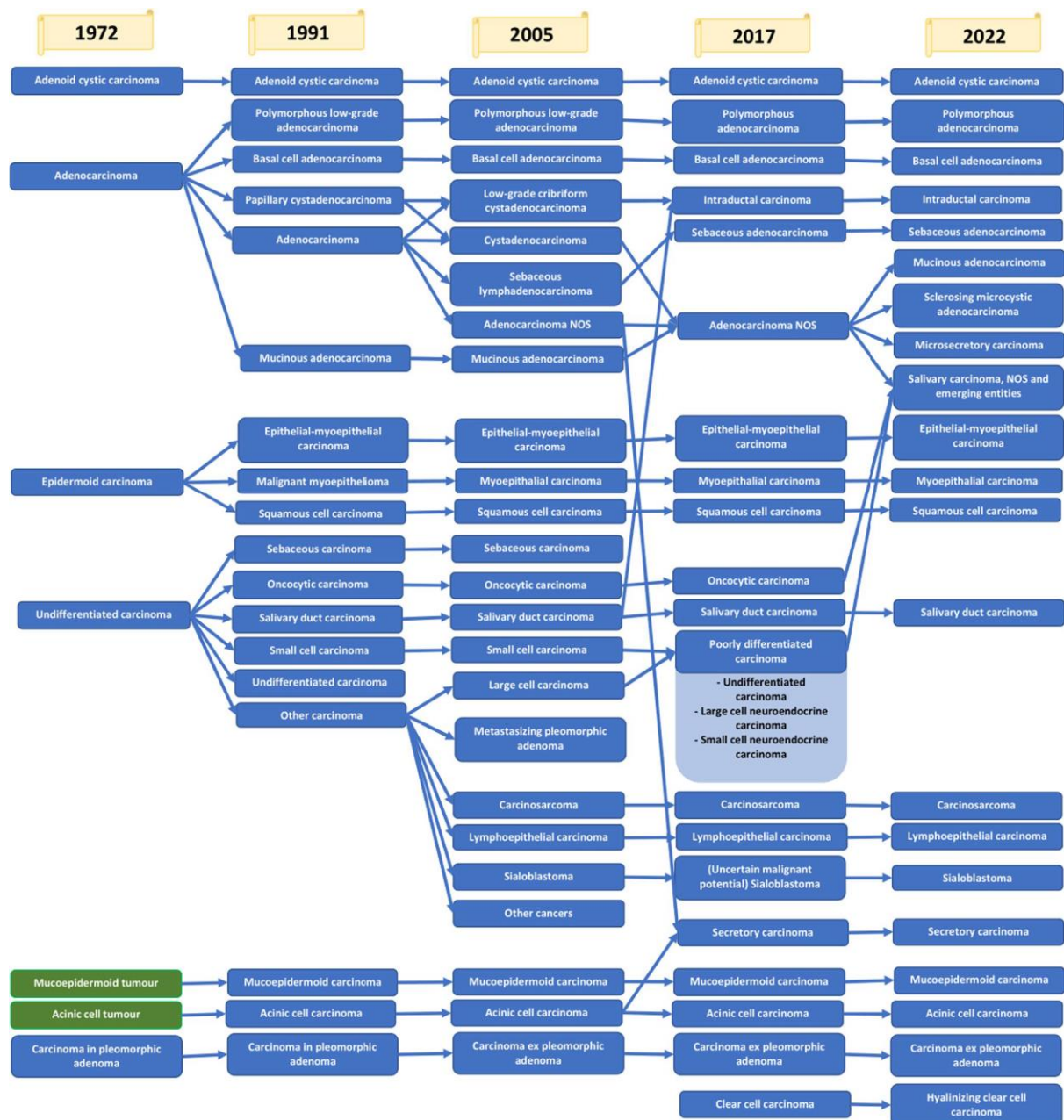**Slika 5.** Prikaz izmjena u klasifikaciji ostalih lezija žlijezda slinovnica. Izvor: (28).

Ostale lezije žlijezda slinovnica u prethodnoj klasifikaciji obuhvaćale su netumorske epitelne lezije, dobroćudne mekotkivne lezije i hematolimfoidne tumore (Slika 5). Skupina netumorskih epitelnih lezija nakon reklasifikacije sklerozirajuće policistične adenoze u skupinu dobroćudnih tumora, te izostavljanjem hiperplazije prijelaznih kanalića, u novoj petoj klasifikaciji sadržava nodularnu onkocitnu hiperplaziju i limfoepitelni sijaloadenitis. Skupine dobroćudnih mekotkivnih lezija izostavljene su iz klasifikacije jer se ne javljaju isključivo ili pretežno u žlijezdama slinovnicama (28). Hematolimfoidni tumori također su izostavljeni u novoj klasifikaciji.

Izmjene u klasifikaciji dogodile su se i za skupinu zloćudnih tumora (Slika 6). Klasifikacija iz 2017. godine obuhvaćala je 20 karcinoma, dok se njihov broj u klasifikaciji iz 2022. godine povisio na 21. Najveće promjene dogodile su se u klasifikaciji adenokarcinoma, NOS (eng. *adenocarcinoma, not otherwise specified*). Nova klasifikacija uvodi tri nova entiteta – mikrosekretorni adenokarcinom, sklerozirajući mikrocistični adenokarcinom i mucinozni adenokarcinom. Iz iste skupine adenokarcinoma proizlazi i novi entitet “*salivary carcinoma, NOS and emerging entities*” u koju su novom klasifikacijom pridodani slabo diferencirani karcinomi i onkocitni karcinom. Ne postoji konsenzus oko postojanja onkocitnog karcinoma. Onkocitni izgled često se susreće u mnogim tumorima žlijezda slinovnica i nove studije provedene na molekularnoj razini pokazuju da su takvi tumori



onkocitna varijanta drugih karcinoma žlijezda slinovnica (29). Iz tog razloga onkocitni karcinom uvršten je u skupinu “*emerging entities*”. Karcinom svijetlih stanica dobio je dodatak “hijalinizirajući” svom nazivu (eng. *hyalinizing clear cell carcinoma*), dok se uz sijaloblastom više ne veže nesigurni maligni potencijal.



**Slika 6.** Prikaz izmjena u klasifikaciji zloćudnih epitelnih tumora žlijezda slinovnica.

Izvor: (28).

Zbog izrazite heterogenosti histoloških tipova tumora, u nastavku rada opisani su neki od najčešćih kliničkih oblika te novi entiteti uvedeni posljednjom klasifikacijom.

#### 1.3.3.1. Pleomorfni adenom

Pleomorfni adenom (lat. *Adenoma pleomorpha*) ili tumor mikstus je dobroćudni tumor žlijezda slinovnica koji raste sporo i uglavnom asimptomatski (5). Makroskopski, tumor je glatke površine, solidne građe, pokretan u odnosu na podlogu, dobro ograničen i obavijen tankom vezivnom kapsulom. Zbog prstolikih izdanaka koje pruža u okolno tkivo i čestog probijanja kapsule tijekom operativnih zahvata, mogući su recidivi (30). Unutar strome koja može biti hondroidna, mikroidna, fibroidna ili osteoidna, epitelne stanice mogu biti u obliku solidnog žarišta ili tvoriti trabekule i duktuse. Prisutne su i mioepitelne komponente (30). Mogu se javiti multifokalno, a u oko 5-10% slučajeva maligno alteriraju u periodu od 15 godina (rizik se povećava s trajanjem bolesti) (3, 22).

#### 1.3.3.2. Tumor Warthin

Tumor Warthin ili papilarni limfomatozni cistadenom (lat. *Cystadenoma papiliferum lymphomatosum*) gotovo uvijek se javlja u parotidnoj žlijezdi kao glatka inkapsulirana tvorba, mekše konzistencije. Mikroskopski pronalazimo cistične tvorbe obložene onkocitnim cilindričnim epitelnim stanicama, a unutar njih gusti mukozni sadržaj (1). Multifokalnost tumora koja se javlja u 5-25% slučajeva, često se previdi te se kasnije može smatrati recidivom (14). Bilateralnost je prisutna u 30% slučajeva (24).

#### 1.3.3.3. Onkocitom

Onkocitom (lat. *Oncocytoma*) se prezentira kao čvrsta, okrugla tvorba. Rijedak je nalaz u usnoj šupljini, a kada su prisutni najčešće ih pronalazimo u parotidnoj žlijezdi (30). Mikroskopski pronalazimo epitelne stanice onkocite s eozinofilnom granuliranom citoplazmom uslijed velike koncentracije mitohondrija. Recidivi su rijetkost pa stoga treba uzeti u obzir moguću multifokalnost (31).

#### 1.3.3.4. Adenom bazalnih stanica

*Basal-cell adenoma* rijetki je monomorfni adenom čija je najčešća lokalizacija parotidna žlijezda. Prisutan je kao čvrsta, pomična i spororastuća masa. Histološki razlikujemo četiri tipa adenoma bazalnih stanica: solidni, trabekularni, tubularni i membranozni oblik (32). Membranozni oblik raste u nakupinama raspršenim između zdravog tkiva žlijezde slinovnice. Ovaj histološki tip tumora karakterizira multifokalnost, prisutnost čahure u 50% slučajeva i jako visoka stopa recidiva (30).

#### 1.3.3.5. Ostali dobroćudni tumori

Brojni drugi dobroćudni tumori žlijezda slinovnica znatno su rjeđi, uglavnom su monomorfni i nazvani prema dominirajućem tipu stanica. U ovu skupinu ubrajamo: kanalikularni adenom (lat. *Adenoma canaliculare*), mioepiteliom (lat. *Myoepitelioma*), adenom svijetlih stanica (eng. *Clear-cell adenoma*) i drugi.

#### 1.3.3.6. Mukoepidermoidni karcinom

Mukoepidermoidni karcinom (lat. *Carcinoma mucoepidermoides*) makroskopski se prezentira kao solidni, svijetložuti ili svijetlosivi tumor (3). Građen je od mukoznih i epidermoidnih stanica čiji udio varira u pojedinom tipu tumora. Razlikujemo tri podskupine: niski stupanj (eng. *low-grade*), srednji stupanj (eng. *intermediate-grade*) i visoki stupanj (eng. *high-grade*). Tumori niskog gradusa rastu sporo, imaju veći udio mukoznih stanica i uglavnom dobru prognozu (3, 30). Postanu li lokalno agresivni, govorimo o tumorima srednjeg gradusa. Tumori visokog gradusa su agresivniji, biološki se ponašaju kao planocelularni karcinom i imaju velik rizik za metastaziranje (3).

#### 1.3.3.7. Adenoidni cistični karcinom

Adenoidni ili žljezdani cistični karcinom (lat. *Carcinoma adenoides cysticum*) je spororastući tumor, bijele ili sive boje, tvrde konzistencije, solidan i fiksiran za podlogu. Karakterizira ga izrazita sklonost perineuralnom širenju, lokalna invazivnost i česti lokalni

recidivi, a nekroza i krvarenje upućuju na visoki stupanj malignosti (1, 3). Od pleomorfnog adenoma ga klinički razlikuje stvaranje ulceracija u usnoj šupljini (30). Mikroskopski pronalazimo kubične epitelne stanice koje tvore tubularne, solidne i kribriformne strukture, pri čemu je kribriformna tipična za ovaj tumor. U 50% slučajeva prisutne su udaljene metastaze u pluća, kosti, jetru ili mozak (1).

#### 1.3.3.8. Acinocelularni karcinom

Karcinom acinusnih stanica (lat. *Carcinoma acinocellulare*) javlja se u parotidnoj žlijezdi u oko 90-95% slučajeva kao dobro ograničena tvorba sporog rasta (30). Mikroskopski imitira građu acinusa slinovnice, a u stromi se često pronalazi infiltrat limfocita (1). Pronalazi se bilateralno u 3% slučajeva (20). Regionalne metastaze daje kod 10% oboljelih i to u pluća i limfne čvorove vrata (3, 22).

#### 1.3.3.9. Karcinom nastao u pleomorfnom adenomu

Karcinom nastao u pleomorfnom adenomu (lat. *Carcinoma ex adenoma pleomorphe*) nastaje u do tada spororastućem i uglavnom asimptomatskom primarnom ili rekurentnom pleomorfnom adenomu (33). Starija dob, veličina tumora i submandibularna lokalizacija dovode se u vezu s rizikom za zloćudnu promjenu. Zloćudna promjena klinički se očituje bolnošću, fiksiranošću za kožu ili kost, ubrzanim rastom i paralizom ličnog živca uz limfadenopatiju vrata (22). Makroskopski izgled ovisi o dominantnom tipu stanica unutar tumora, ali je jasno vidljiv infiltrativni rast, a često i skleroza s kalcifikatima. Mikroskopski se pak nađu područja nekroze i krvarenja. Uglavnom se radi o tumorima visokog gradusa s regionalnim metastazama (3).

#### 1.3.3.10. Ostali zloćudni tumori

Od ostalih zloćudnih tumora žlijezda slinovnica valja spomenuti polimorfni adenokarcinom koji se najčešće javlja u malim žlijezdama slinovnicama, dvostruko učestalije kod žena, u dobi od 50 do 70 godina (3). Primarni planocelularni karcinom žlijezda slinovnica nastaje iz epitela duktalnog sustava žlijezde slinovnice. Češći je kod muškaraca u

sedmom desetljeću, raste brzo i infiltrativno te daje lokalne recidive i udaljene metastaze (22).

#### 1.3.3.11. Novi entiteti u klasifikaciji tumora žlijezda slinovnica

Sklerozirajući policistični adenom (eng. *Sclerosing polycystic adenoma*) je rijetki dobroćudni tumor žlijezda slinovnica kojeg karakterizira kombinacija histoloških obilježja nalik fibrocističnim promjenama, sklerozirajućoj adenozi i adenomu dojke. Histološki se pronalazi fibroza, cistične promjene, apokrina metaplazija, proliferacija kanalića, acinusi građeni od stanica koje obiluju eozinofilnim granulama te mioepitelne stanice (29). Smatra se da bi SPA mogao prethoditi razvoju apokrinog intaduktalnog carcinoma ili invazivnog duktalnog karcinoma (34).

Keratocistom (eng. *Keratocystoma*) je dobroćudni tumor žlijezda slinovnica koji je za sada opisan u parotidnoj žlijezdi. Karakteriziraju ga multicistični prostori obloženi višeslojnim pločastim epitelom s keratotičnim plakom i solidnim gnijezdima pločastih stanica. Ne pokazuje citološku atipiju, nekrozu, invaziju i ne metastazira (35).

Adenom prijelaznih kanalića (eng. *Intercalated duct adenoma*) zajedno sa hiperplazijom prijelaznih kanalića čini skupinu lezija prijelaznih kanalića koja se očituje proliferacijom malih kanalića uz prisutnost eozinofilne ili neutrofilne citoplazme i neupadljive jezgre (29). Adenom prijelaznih kanalića od hiperplazije razlikujemo prisutnošću dobro definiranih diskretnih, zaobljenih, djelomično do potpuno očajurenih čvorova. Čahura je različite debljine te sadrži poneki zarobljeni nepravilni kanalić (36). Tumor može doseći klinički značajnu veličinu. Diferencijalno dijagnostički najsličniji je adenomu bazalnih stanica (29).

Adenom prugastih kanalića (eng. *Striated duct adenoma*) dobroćudni je tumor koji se javlja između petog i osmog desetljeća života u velikim i malim žlijezdama slinovnicama kao očajurena tvorba (37). Ne sadrže mioepitelne ni bazalne stanice, Kanalići su obloženi slojem stanica koje citološki nalikuju normalnim prugastim kanalićima. Tumor se sastoji od gusto zbijenih kanalića sa malo ili ništa strome (29).

Mikrosekretorni adenokarcinom (eng. *Microsecretory adenocarcinoma*) je zloćudni tumor niskog gradusa proizašao iz heterogene skupine adenokarcinoma u posljednjoj klasifikaciji. Uz karakterističnu morfologiju, pronađena je specifična *MEF2C::SS18* fuzija. Tumor sadrži male tubule i mikrociste obložene plosnatim stanicama nalik onima prijelaznih

kanalića s obilnim bazofilnim sadržajem. Ne sadrže mioepitelne ni bazalne stanice. Unatoč činjenici da su dobro ograničeni od normalnog žlijezdanog tkiva, ovi tumori nemaju čahuru (29). Prvih tridesetak objavljenih prikaza slučaja unatoč fokalnoj infiltraciji okolnog tkiva nisu opisivali recidive i metastaze. Jurmeister i sur. u svom istraživanju iz 2022. godine opisali su prvi do tada poznat slučaj recidiva i mestaziranja mikrosekretornog adenocarcinoma (38).

Sklerozirajući mikrocistični adenokarcinom (eng. *Sclerosing microcystic adenocarcinoma*) je zloćudni tumor čija je pojava opisana u malim žlijezdama slinovnicama i parotidnoj žlijezdi (29)(39). Tumorom dominira fibrozna ili dezmodoplastična stroma sa kubičnim luminalnim stanicama i mioepitelnim stanicama na periferiji. U kanalčićima se fokalno pronalazi eozinofilni sekret. Perineuralna invazija je čest nalaz, a recidivi i metastaze nisu opisani (29).

Mucinozni adenokarcinom (eng. *Mucinous adenocarcinoma*) rijetki je zloćudni tumor koji se opisuje prisutnošću nakupina tumorskih stanica koje plutaju u obilnom ekstracelularnom mucinu. Tumori visokog gradusa imaju veću vjerojatnost za regionalne metastaze i viši stadij bolesti (40).

## **2. CILJ ISTRAŽIVANJA**

Cilj ovoga istraživanja je ispitati incidenciju tumora žlijezda slinovnica na Klinici za uho, nos i grlo s kirurgijom glave i vrata i Zavodu za maksilofacijalnu kirurgiju KBC-a Split u razdoblju od 2012. do 2022. godine.

Specifični ciljevi:

1. Odrediti incidenciju tumora žlijezda slinovnica s obzirom na sljedeće varijable: spol, dob, histološki tip tumora i lokalizaciju tumora.
2. Odrediti postoji li razlika u incidencijama tumora žlijezda slinovnica po godinama u razdoblju od 2012. do 2022. godine.

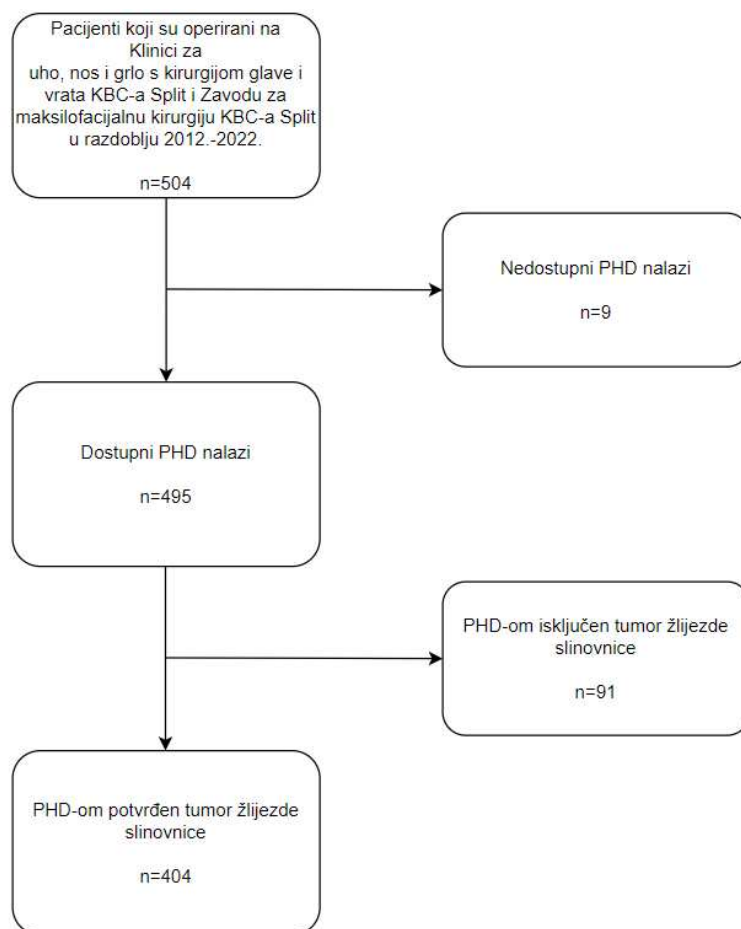


### **3. MATERIJALI I METODE**

Istraživanje je provedeno kao presječna studija na Klinici za uho, nos i grlo s kirurgijom glave i vrata i Zavodu za maksilofacijalnu kirurgiju Kliničkog bolničkog centra Split.

### 3.1. Ispitanici

Istraživanje se sastojalo od pregleda dokumentacije pacijenata koji su u razdoblju od 1. siječnja 2012. godine do 31. prosinca 2022. godine podvrgnuti kirurškom zahvatu na Klinici za uho, nos i grlo s kirurgijom glave i vrata i Zavodu za maksilofacijalnu kirurgiju KBC-a Split pod radnom dijagnozom tumora žlijezda slinovnica ili tumora regije sa sumnjom na neoplazmu žlijezde slinovnice (n= 504). Kriterij uključenja bio je patohistološki potvrđena novotvorina žlijezde slinovnice, a kriteriji isključenja bili su svi ostali ishodi nalaza patohistološke dijagnoze i nedostupnost PHD nalaza. Uzimajući u obzir navedene kriterije, u istraživanje je uključeno 404 pacijenta, odnosno 80,16% od ukupnog broja ispitanika (Slika 8).



**Slika 7.** Postupak istraživanja.

### 3.2. Metode prikupljanja i obrade podataka

Podatci su prikupljeni pretraživanjem službenih operacijskih protokola i evidencije patohistoloških nalaza Klinike za uho, nos i grlo s kirurgijom glave i vrata KBC-a Split, Zavoda za maksilofacijalnu kirurgiju KBC-a Split i arhive patohistoloških nalaza Kliničkog zavoda za patologiju, sudsku medicinu i citologiju KBC-a Split, u razdoblju od 1. siječnja 2012. godine do 31. prosinca 2022. godine. Pacijentima koji su operirani pod radnom dijagnozom tumora žlijezde slinovnice, a kojima je patohistološkom dijagnozom potvrđeno postojanje neoplazme, analizirali su se sljedeći parametri:

- spol
- dob
- lokalizacija tumora
- histološki tip tumora.

Podatci su uneseni u programski alat Microsoft Excel for Microsoft 365 MSO (Microsoft Corporation, Redmond, Washington, USA), a za izradu statističke analize korišten je JASP software (v. 0.17.3.) 2023 (JASP Team, Amsterdam, Netherlands). Normalnost distribucije kontinuiranih varijabli testirana je Kolmogorov-Smirnov testom. Kontinuirane varijable opisane su mjerama centralne tendencije (medijan, raspon, minimum-maksimum), dok su kategoričke varijable opisane brojem i frekvencijom (%). Razlike u kontinuiranim varijablama između skupina testirane su Mann-Whitney U testom, prema distribuciji, dok su razlike kategoričkih varijabli testirane hi-kvadrat ili Fisher testom. Razina  $P$  vrijednosti manja od 0,05 smatrana je statistički značajnom.

### 3.3. Etička načela

Za provedbu ovog istraživanja zatraženo je i dobiveno odobrenje Etičkog povjerenstva KBC-a Split ( Klasa: 500-03/22-01/220, Ur. broj: 2181-147/01/06/LJ.Z.-22-02).

## **4. REZULTATI**

Ova presječna studija imala je za cilj prikazati incidenciju tumora žlijezda slinovnica u pacijenata liječenih na Klinici za uho, nos i grlo s kirurgijom glave i vrata i Zavodu za maksilofacijalnu kirurgiju KBC-a Split u razdoblju od 1. siječnja 2012. godine do 31. prosinca 2022. godine. Ukupno su identificirana 404 pacijenta (211 žena [52,23%], 193 muškarca [47,77%]) kojima je dijagnosticiran te posljedično kirurški operiran tumor žlijezde slinovnice.

Od 404 pacijenta, šest pacijenata imalo je kombinacije histoloških tipova tumora žlijezda slinovnica istovremeno u jednoj žlijezdi slinovnici, te su analize provedene na uzorku broja histoloških tipova žlijezda slinovnica (N=410). Sukladno, jedan pacijent imao je istodobno dobroćudni i zloćudni histološki tip tumora u parotidnoj žlijezdi, jedan pacijent je imao kombinaciju dva zloćudna histološka tipa u parotidnoj žlijezdi, dok su četiri pacijenta imali kombinaciju dva dobroćudna histološka tipa tumora parotidne žlijezde.

Srednja dob bila je 60 (80, 5-85) godina, nešto veća za muškarce u odnosu na žene. Dobivena je statistički značajna razlika dobi između skupina dobroćudnih i zloćudnih tumora ( $P = 0,033$ ), prema kojoj su pacijenti sa zloćudnim tumorima bili značajno stariji u odnosu na pacijente s dobroćudnim tumorima, neovisno o lokalizaciji tumora i spolu (Tablica 1). U ispitivanom uzorku identificirana su četiri pedijatrijska pacijenta, u dobi od 5 do 18 godina, od čega su dva bila u prvom, a dva u drugom desetljeću života.

**Tablica 1.** Prikaz dobi s obzirom na spol, klasifikaciju, lokalizaciju i skupinu tumora.

<b>Varijabla</b>	<b>Dob, godine<sup>a</sup></b>	<b>P</b>
<b>Ukupan uzorak</b>	60 (80, 5-85)	
<b>Spol</b>		0,180
Ženski	59 (80, 5-85)	
Muški	61 (76, 9-85)	
<b>Klasifikacija</b>		0,033*
Dobroćudni tumori	60 (80, 5-85)	
Zloćudni tumori	66 (58, 27-85)	
<b>Lokalizacija</b>		0,355
Parotidna žlijezda	60 (80, 5-85)	
Submandibularna žlijezda	63 (54, 30-84)	
Male žlijezde slinovnice	54.5 (47, 28-75)	
<b>Skupina</b>		0,084
Dobroćudni tumori parotidne žlijezde	60 (80, 5-85)	
Zloćudni tumori parotidne žlijezde	67 (58, 27-85)	
Dobroćudni tumori submandibularne žlijezde	57 (54, 30-84)	
Zloćudni tumori submandibularne žlijezde	69.5 (36, 43-79)	
Dobroćudni tumori malih žlijezda slinovnica	64 (43, 28-71)	
Zloćudni tumori malih žlijezda slinovnica	54 (46, 29-75)	

\* Usporedba razlika godina između skupina ispitana Mann-Whitney U testom, odnosno Kruskal-Wallis ANOVA testom,  $P < 0,05$

<sup>a</sup> Varijabla prijavljena medijanom (raspon, min-max)

Iz Tablice 2 je vidljivo kako postoji statistički značajna razlika u udjelima spolova prema lokalizaciji ( $P=0,002$ ) i skupini tumora ( $P=0,008$ ), dok se spolovi nisu razlikovali prema klasifikaciji tumora.

**Tablica 2.** Usporedba udjela spolova prema klasifikaciji, lokalizaciji i skupinama tumora.

<b>Varijabla</b>	<b>Žene</b>	<b>Muškarci</b>	<b>P</b>
<b>Ukupan uzorak</b>	214 (52,2)	196 (47,8)	
<b>Klasifikacija<sup>a</sup></b>			0,665
Dobročudni tumori	188 (52,1)	173 (47,9)	
Zloćudni tumori	26 (53,1)	23 (46,9)	
<b>Lokalizacija</b>			0,002*
Parotidna žlijezda	177 (49,0)	184 (50,9)	
Submandibularna žlijezda	24 (72,7)	9 (27,3)	
Male žlijezde slinovnice	13 (81,3)	3 (18,7)	
<b>Skupina</b>			0,008*
Dobročudni tumori parotidne žlijezde	162 (49,1)	168 (50,9)	
Zloćudni tumori parotidne žlijezde	15 (48,4)	16 (51,6)	
Dobročudni tumori submandibularne žlijezde	18 (78,3)	5 (21,7)	
Zloćudni tumori submandibularne žlijezde	6 (60)	4 (40)	
Dobročudni tumori malih žlijezda slinovnica	8 (100)	0	
Zloćudni tumori malih žlijezda slinovnica	5 (62,5)	3 (37,5)	

\*Varijabla spol prikazana je brojem te udjelom (%), a usporedbe udjela spolova prema klasifikaciji, lokalizaciji i skupinama tumora testirane su hi-kvadrat ( $\chi^2$ ) testom,  $P < 0,05$ .

<sup>a</sup> Od ukupnog broja pacijenata (N=404), šest je pacijenata s kombinacijama histoloških tipova tumora.

Nadalje, analizirana je dobno-spolna struktura prema histološkim tipovima tumora žlijezda slinovnica prikazana u Tablicama 3 i 4. U pogledu razlika spolova, prikazan je statistički značajno veći udio žena u skupini pleomorfnog adenoma ( $P<0,001$ ) i veći udio muškaraca s tumorom Warthin ( $P<0,001$ ), odnosno planocelularnim karcinomom ( $P=0,005$ ). Između ukupne pojavnosti dobroćudnih i zloćudnih tumora prema spolu dobivena je statistički značajna veza ( $P<0,001$ ,  $P=0,044$ ) (Tablica 3). Prema dobnoj strukturi histoloških tipova tumora žlijezda slinovnica ovisno o spolu, žene su bile statistički starije u odnosu na muškarce s adenoidnim cističnim karcinomom ( $P=0,016$ ) (Tablica 4).

**Tablica 3.** Spolna struktura prema histološkim tipovima tumora žlijezda slinovnica.

Histološki tip <sup>a</sup>	Učestalost <sup>b</sup>	Spol		P
		Žene	Muškarci	
<b>Dobročudni tumori</b>				
Pleomorfni adenom	169 (41,2)	107 (63,3)	62 (36,7)	<0,001*
Tumor Warthin	156 (38)	60 (38,5)	96 (61,5)	<0,001*
Mioepiteliom	8 (2)	5 (62,5)	3 (37,5)	0,726
Adenom bazalnih stanica	20 (4,9)	14 (70)	6 (30)	0,113
Onkocitom	3 (0,7)	0	3 (100)	0,108
Cistadenom	4 (1)	0	4 (100)	0,051
Kanalikularni adenom	1 (0,2)	1 (100)	0	1,0
Svi dobroćudni tumori	361	188 (52,1)	173 (47,9)	<0,001*
<b>Zloćudni tumori</b>				
Planocelularni karcinom	7 (1,7)	0	7 (100)	0,005*
Karcinom acinusnih stanica	5 (1,2)	5 (100)	0	0,062
Epitelno-mioepitelni karcinom	3 (0,7)	1 (33,3)	2 (66,7)	0,608
Duktalni karcinom	3 (0,7)	1 (33,3)	2 (66,7)	0,608
Adenoidni cistični karcinom	9 (2,2)	5 (55,6)	4 (44,4)	1,0
Mukoepidermoidni karcinom	9 (2,2)	7 (77,8)	2 (22,2)	0,179
Polimorfni adenokarcinom	1 (0,2)	1 (100)	0	1,0
Adenokarcinom bazalnih stanica	1 (0,2)	0	1 (100)	0,478
Neuroendokrini karcinom malih stanica	1 (0,2)	0	1 (100)	0,478
Karcinom nastao iz pleomorfno adenoma	4 (1)	1 (25)	3 (75)	0,353
Karcinosarkom	1 (0,2)	1 (100)	0	1,0
Limfoepitelni karcinom	1 (0,2)	1 (100)	0	1,0
Adenokarcinom, NOS	2 (0,5)	2 (100)	0	0,500
Mioepitelni karcinom	1 (0,2)	0	1 (100)	0,478
"Mammary analogue secretory carcinoma"	1 (0,2)	1 (100)	0	1,0
Svi zloćudni tumori	49	26 (53,1)	23 (46,9)	0,044*

Varijable opisane brojem slučajeva i udjelom (%).

\* Usporedba spola testirana hi-kvadrat ili Fisherovim egzaktnim testom prema kategoriji histološkog tipa tumora,  $P < 0,05$ .

<sup>a</sup> Od ukupnog broja pacijenata (N=404), šest je pacijenata s kombinacijama histoloških tipova tumora.

<sup>b</sup> Učestalost pojedinog histološkog tipa tumora prikazana u odnosu na ukupni broj tumora (N = 410).

**Tablica 4.** Dobna struktura prema histološkim tipovima tumora žlijezda slinovnica.

Histološki tip <sup>a</sup>	Učestalost <sup>b</sup>	Dob		P
		Žene	Muškarci	
<b>Dobročudni tumori</b>				
Pleomorfni adenom	169 (41,2)	55 (79, 5-84)	53.5 (73, 9-82)	0,965
Tumor Warthin	156 (38)	62 (54, 30-84)	63 (54, 31-85)	0,857
Mioepiteliom	8 (2)	42 (48, 36-84)	49 (15, 37-52)	0,881
Adenom bazalnih stanica	20 (4,9)	60 (43, 33-76)	59.5 (48, 33-81)	0,869
Onkocitom	3 (0,7)	0	70 (14, 59-73)	0
Cistadenom	4 (1)	0	55.5 (36, 49-85)	0
Kanalikularni adenom	1 (0,2)	0	0	0
Svi dobročudni tumori	361	59 (79, 5-84)	60 (76, 9-85)	0,221
<b>Zloćudni tumori</b>				
Planocelularni karcinom	7 (1,7)	0	80 (39, 43-82)	0
Karcinom acinusnih stanica	5 (1,2)	50 (52, 27-79)	0	0
Epitelno-mioepitelni karcinom	3 (0,7)	0	39.5 (21, 29-50)	0
Duktalni karcinom	3 (0,7)	0	76 (2, 75-77)	0
Adenoidni cistični karcinom	9 (2,2)	74 (10, 69-79)	55.5 (36, 29-65)	0,016*
Mukoepidermoidni karcinom	9 (2,2)	54 (43, 36-79)	70 (10, 65-75)	0,184
Polimorfni adenokarcinom	1 (0,2)	0	0	0
Adenokarcinom bazalnih stanica	1 (0,2)	0	0	0
Neuroendokrini karcinom malih stanica	1 (0,2)	0	0	0
Karcinom nastao iz pleomorfnog adenoma	4 (1)	0	46 (43, 39-82)	0
Karcinosarkom	1 (0,2)	0	0	0
Limfoepitelni karcinom	1 (0,2)	0	0	0
Adenokarcinom, NOS	2 (0,5)	48 (38, 29-67)	0	0
Mioepitelni karcinom	1 (0,2)	0	0	0
"Mammary analogue secretory carcinoma"	1 (0,2)	0	0	0
Svi zloćudni tumori	49	59 (58, 28-85)	70 (53, 29-82)	0,283

Varijable opisane brojem slučajeva i udjelom (%), odnosno medijanom (raspon, min-max).

\* Usporedba dobi među spolovima testirana Mann-Whitney U testom, prema kategoriji histološkog tipa tumora,  $P < 0,05$ .

<sup>a</sup> Od ukupnog broja pacijenata (N=404), šest je pacijenata s kombinacijama histoloških tipova tumora.

<sup>b</sup> Učestalost pojedinog histološkog tipa tumora prikazana u odnosu na ukupni broj tumora (N = 410).



Pleomorfni adenom bio je najčešći histološki tip tumora u ukupnom istraživanom uzorku (N=410), a samim time i najčešći histološki tip u skupini dobroćudnih tumora. Dva najučestalija zloćudna histološka tipa bili su mukoepidermoidni karcinom i adenoidni cistični karcinom sa jednakim udjelom od 2,2% u ukupnom broju tumora (Tablice 3 i 4).

Raspodjela tumora žlijezda slinovnica prema lokalizaciji i histološkom tipu prikazana je u Tablicama 5 - 7. Najčešća lokalizacija tumora bila je parotidna žlijezda u kojoj je preko 90% tumora bilo dobroćudno. Nju slijedi submandibularna žlijezda, dok je među malim žlijezdama slinovnicama najčešća lokalizacija bilo nepce. U sublingvalnoj žlijezdi nisu pronađene novotvorine koje bi odgovarale kriterijima uključenja (Tablica 5). Iz Tablice 5 je vidljivo kako postoji statistički značajna razlika u udjelima dobroćudnih i zloćudnih tumora prema lokalizaciji tumora ( $P < 0,001$ ).

**Tablica 5.** Udio tumora žlijezda slinovnica prema lokalizaciji.

<b>Lokalizacija*</b>	<b>Dobroćudni tumori</b>	<b>Zloćudni tumori</b>	<b>Ukupno</b>
Parotidna žlijezda	330 (91,4)	31 (8,6)	361 (100,0)
Submandibularna žlijezda	23 (69,7)	10 (30,3)	33 (100,0)
Sublingvalna žlijezda	0	0	0
Male žlijezde slinovnice	8 (50)	8 (50)	16 (100,0)
<b>Ukupno</b>	<b>361</b>	<b>49</b>	<b>410<sup>a</sup></b>

Vrijednosti su prikazane kao apsolutni brojevi te udjeli (%) pacijenata u ukupnom broju histoloških tipova tumora.

\* Razlike udjela pacijenata prema lokalizaciji i klasifikaciji tumora ispitane hi-kvadrat testom ( $\chi^2=38,24$ ,  $P < 0,001$ ),  $P < 0,05$ .

<sup>a</sup> U uzorku 404 pacijenta, identificirano 410 slučajeva histoloških tipova tumora žlijezda slinovnica.

**Tablica 6.** Raspodjela histoloških tipova tumora prema lokalizaciji u pojedinim žlijezdama slinovnicama.

<b>Histološki tip tumora</b>	<b>Parotidna žlijezda</b>	<b>Submandibularna žlijezda</b>	<b>Sublingvalna žlijezda</b>	<b>Male žlijezde slinovnice</b>
<b>Dobročudni tumori</b>				
Tumor Warthin	155 (47,0)	1 (4,4)	0	0
Pleomorfnii adenom	144 (43,6)	20 (86,9)	0	5 (62,5)
Adenom bazalnih stanica	17 (5,7)	1 (4,4)	0	2 (25)
Mioepiteliom	6 (1,8)	1 (4,4)	0	1 (12,5)
Cistadenom	4 (1,2)	0	0	0
Onkocitom	3 (0,9)	0	0	0
Kanalikularni adenom	1 (0,3)	0	0	0
Ukupno	330	23	0	8
<b>Zloćudni tumori</b>				
Planocelularni karcinom	5 (16,1)	2 (20)	0	0
Karcinom acinusnih stanica	5 (16,1)	0	0	0
Mukoepidermoidni karcinom	5 (16,1)	1 (10)	0	3 (37,5)
Karcinom nastao iz pleomorfnog adenoma	4 (12,9)	0	0	0
Duktalni karcinom	3 (9,7)	0	0	
Epitelno-mioepitelni karcinom	1 (3,2)	2 (20)	0	0
Adenoidni cistični karcinom	1 (3,2)	5 (50)	0	3 (37,5)
Polimorfni adenokarcinom	1 (3,2)	0	0	0
Adenokarcinom bazalnih stanica	1 (3,2)	0	0	0
Neuroendokrini karcinom malih stanica	1 (3,2)	0	0	0
Karcinosarkom	1 (3,2)	0	0	0
Limfoepitelni karcinom	1 (3,2)	0	0	0
Adenokarcinom, NOS	1 (3,2)	0	0	1 (12,5)
<i>"Mammary analogue secretory carcinoma"</i>	1 (3,2)	0	0	0
Mioepitelni karcinom	0	0	0	1 (12,5)
Ukupno	31	10	0	8
<b>Ukupno</b>	<b>361</b>	<b>33</b>	<b>0</b>	<b>16</b>

Vrijednosti su prikazane kao apsolutni brojevi i udjeli pacijenata (%) prema ukupnom uzorku dobroćudnih ili zloćudnih tumora ovisno o lokalizaciji.

**Tablica 7.** Raspodjela histoloških tipova tumora prema lokalizaciji u pojedinim malim žlijezdama slinovnicama.

Histološki tip tumora	Male žlijezde slinovnice				
	Nepce	Dno usne šupljine	Sluznica obraza	Usna	Ukupno
<b>Dobročudni tumori</b>					
Tumor Warthin	0	0	0	0	0
Pleomorfni adenom	5 (71,4)	0	0	0	5 (62,5)
Adenom bazalnih stanica	1 (14,3)	0	1 (100)	0	2 (25)
Mioepiteliom	1 (14,3)	0	0	0	1 (12,5)
Cistadenom	0	0	0	0	0
Onkocitom	0	0	0	0	0
Kanalikularni adenom	0	0	0	0	0
Ukupno	7	0	1	0	8
<b>Zloćudni tumori</b>					
Planocelularni karcinom	0	0	0	0	0
Karcinom acinusnih stanica	0	0	0	0	0
Mukoepidermoidni karcinom	2 (40)	1 (100)	0	0	3 (37,5)
Karcinom nastao iz pleomorfnog adenoma	0	0	0	0	0
Duktalni karcinom	0	0	0	0	0
Epitelno-mioepitelni karcinom	0	0	0	0	0
Adenoidni cistični karcinom	2 (40)	0	1 (100)	0	3 (37,5)
Polimorfni adenokarcinom	0	0	0	0	0
Adenokarcinom bazalnih stanica	0	0	0	0	0
Neuroendokrini karcinom malih stanica	0	0	0	0	0
Karcinosarkom	0	0	0	0	0
Limfoepitelni karcinom	0	0	0	0	0
Adenokarcinom, NOS	0	0	0	1 (100)	1 (12,5)
<i>"Mammary analogue secretory carcinoma"</i>	0	0	0	0	0
Mioepitelni karcinom	1 (20)	0	0	0	1 (12,5)
Ukupno	5	1	1	1	8
<b>Ukupno</b>	12	1	2	1	16

Vrijednosti su prikazane kao apsolutni brojevi i udjeli pacijenata (%) prema ukupnom uzorku dobroćudnih ili zloćudnih tumora ovisno o lokalizaciji.

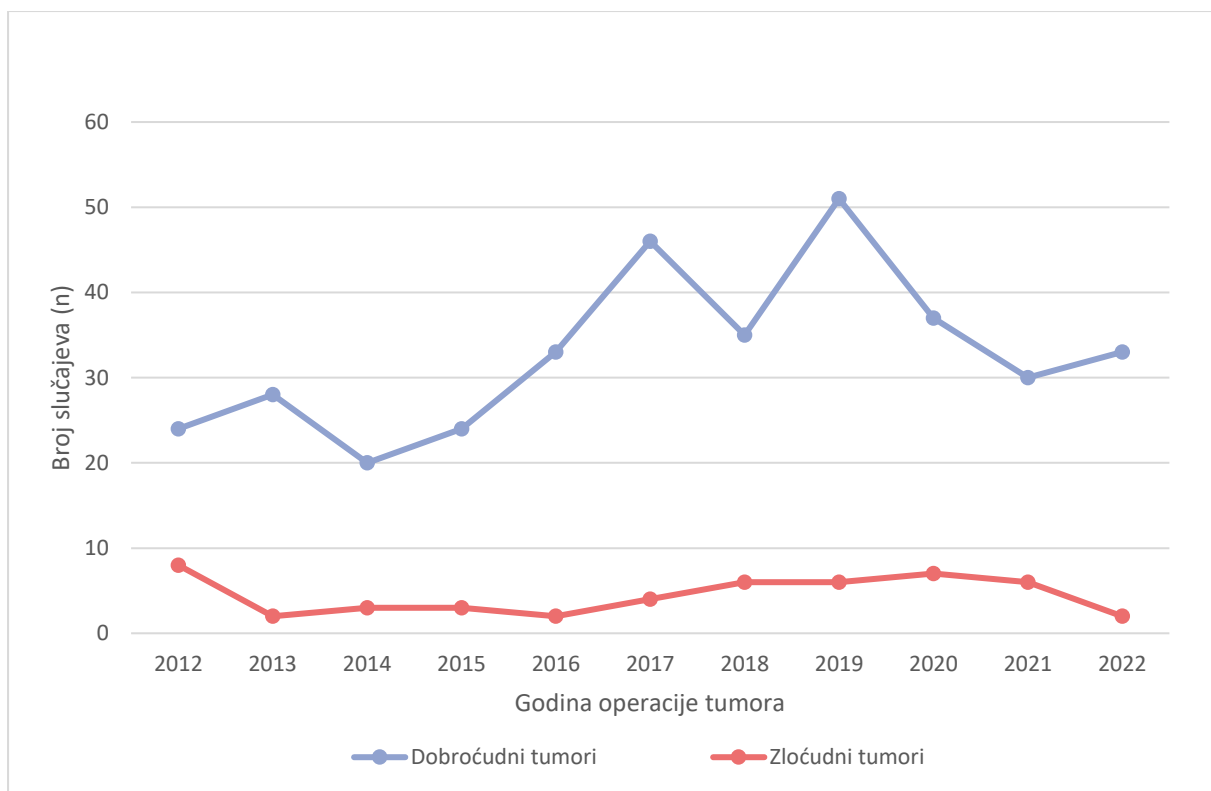
Među dobroćudnim tumorima parotidne žlijezde gotovo polovicu je činio tumor Warthin, dok je pleomorfni adenom bio zastupljen u nešto manjem broju. Na trećem mjestu po zastupljenosti bio je adenom bazalnih stanica sa oko 5% slučajeva. Planocelularni karcinom, karcinom acinusnih stanica i mukoepidermoidni karcinom sa 16% činili su podjednaki udio u zloćudnim tumorima parotidne žlijezde. Ostale vrijednosti navedene su u Tablici 6.

Pleomorfni adenom bio je dominantni histološki tip među dobroćudnim tumorima submandibularne žlijezde sa gotovo 90% slučajeva, dok je kod zloćudnih polovicu slučajeva činio adenoidni cistični karcinom (Tablica 6).

U malim žlijezdama slinovnicama od dobroćudnih tumora bili su zastupljeni pleomorfni adenom (62,5%), adenom bazalnih stanica (25%) i mioepiteliom (12,5%), od čega su svi slučajevi pleomorfnog adenoma pronađeni na nepcu. Od zloćudnih tumora malih žlijezda slinovnica, mukoepidermoidni karcinom i adenoidni cistični karcinom bili su prisutni u jednakom postotku (37,5%) (Tablica 6 i 7).

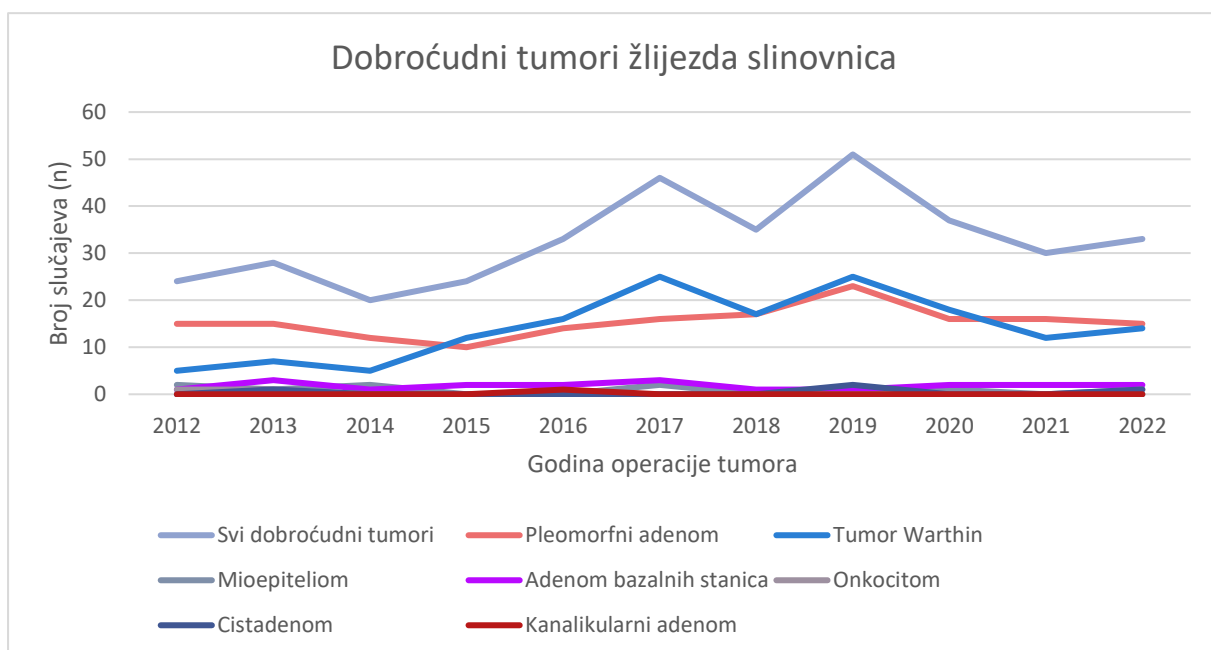
Svim ispitanicima u pedijatrijskoj populaciji dijagnosticiran je pleomorfni adenom parotidne žlijezde.

Slike 8-10 prikazuju trend kretanja broja tumora žlijezda slinovnica ovisno o klasifikaciji i histološkom tipu tumora u godinama istraživanja. Iz Slike 8 vidljiv je pad broja dobroćudnih tumora u 2014. i 2018. godini, da bi u 2019. godini dosegli najveću vrijednost. Potom slijedi dvogodišnji pad, dok u 2022. godini opet bilježimo blagi porast broja slučajeva. U skupini zloćudnih tumora nakon početnog pada broja u 2013. godini, nije bilo značajnijih oscilacija u broju slučajeva. Grafički prikaz prati blagi trend porasta do 2020. godine, nakon čega je broj slučajeva u opadanju.

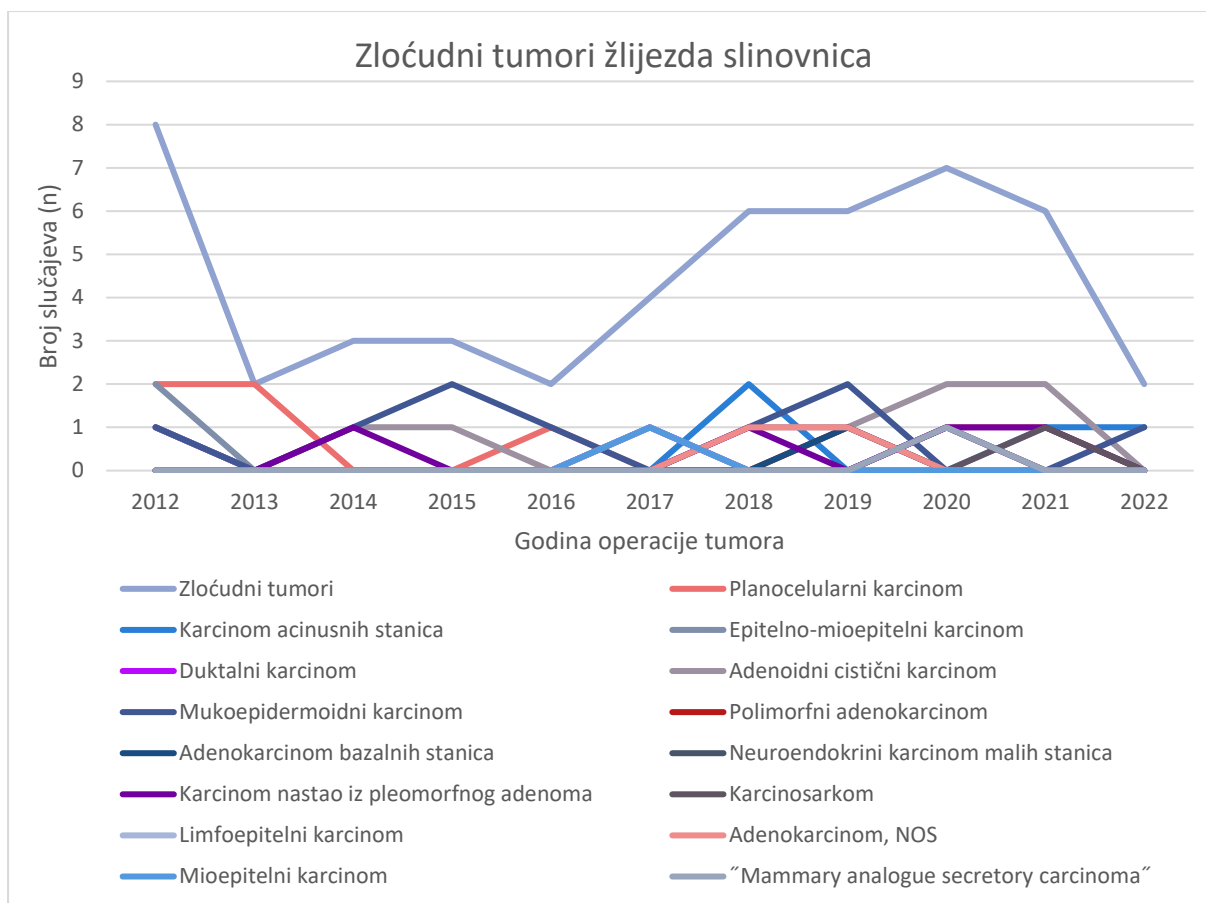


**Slika 8.** Trend kretanja broja tumora žlijezda slinovnica ovisno o klasifikaciji (dobročudni/zloćudni) u istraživanom razdoblju.

Krivulju kretanja dobroćudnih tumora u istraživanom razdoblju gotovo identično prati linija tumora Warthin (Slika 9).



**Slika 9.** Trend kretanja broja dobroćudnih histoloških tipova tumora žlijezda slinovnica u istraživanom razdoblju.



**Slika 10.** Trend kretanja broja dobroćudnih histoloških tipova tumora žlijezda slinovnica u istraživanom razdoblju.

Incidencija dobroćudnih i zloćudnih tumora žlijezda slinovnica prikazana je kao kumulativna incidencija u razdoblju između 2012. i 2022. godine i pojedinačno u godinama istraživanja. S obzirom na geografsko područje koje gravitira KBC-u Split, incidencija je prikazana u odnosu na ukupan broj stanovnika četiri dalmatinske županije (Zadarska županija, Šibensko-kninska županija, Splitsko-dalmatinska županija, Dubrovačko-neretvanska županija) i na ukupan broj stanovništva Republike Hrvatske (Tablice 8 i 9). Incidencija se računala prema procjenama stanovništva Republike Hrvatske Državnog zavoda za statistiku za godine istraživanja, odnosno popisa stanovništva za 2021. godinu. Usporedbom razlika udjela spolova unutar skupina prema klasifikaciji tumora analizirane hi-kvadrat testom nisu prikazane statistički značajne razlike u raspodjeli spolova (dobroćudni tumori:  $P = 0,539$ ; zloćudni tumori:  $P = 0,189$ ) u godinama istraživanja.

**Tablica 8.** Incidencija dobroćudnih tumora žlijezda slinovnica na 100 000 stanovnika među ukupnim stanovništvom četiri dalmatinske županije i stanovništvom Republike Hrvatske za godine istraživanja.

Uzorak stanovništva	2012.	2013.	2014.	2015.	2016.	2017.	2018.	2019.	2020.	2021.	2022.
Dalmatinska regija	2,80	3,28	2,34	2,82	3,90	5,47	4,18	6,09	4,42	3,77	4,15
Republika Hrvatska	0,56	0,66	0,47	0,57	0,79	1,12	0,86	1,26	0,91	0,78	0,86

Vrijednosti su prikazane kao apsolutni broj.

**Tablica 9.** Incidencija zloćudnih tumora žlijezda slinovnica na 100 000 stanovnika među ukupnim stanovništvom četiri dalmatinske županije i stanovništvom Republike Hrvatske za godine istraživanja.

Uzorak stanovništva	2012.	2013.	2014.	2015.	2016.	2017.	2018.	2019.	2020.	2021.	2022.
Dalmatinska regija	0,94	0,23	0,35	0,35	0,24	0,48	0,72	0,72	0,84	0,76	0,25
Republika Hrvatska	0,19	0,05	0,07	0,07	0,05	0,1	0,15	0,15	0,17	0,15	0,05

Vrijednosti su prikazane kao apsolutni broj.

Prosječna incidencija tumora žlijezda slinovnica u istraživanom razdoblju od 11 godina iznosila je 4,45/100 000 stanovnika za regiju, odnosno 0,9/100 000 stanovnika za Republiku Hrvatsku. Incidencija dobroćudnih tumora žlijezda slinovnica za dalmatinsku regiju iznosila je 3,9/100 000 stanovnika, dok ona dobivena na uzorku stanovništva Republike Hrvatske iznosila 0,8/100 000 stanovnika. Za skupinu zloćudnih tumora, incidencija za regiju je iznosila je 0,53/100 000 stanovnika, a za stanovništvo Republike Hrvatske 0,1/100 000 stanovnika.

Primjenom logističke regresije, muški spol pokazao se kao rizičan faktor za pojavu tumora parotidne žlijezde ( $P < 0,001$ ), dok su tumori submandibularne žlijezde ( $P = 0,012$ ) i tumori žlijezda slinovnica općenito ( $P = 0,032$ ) rjeđi kod muškog spola. Dob nema utjecaja. Kada se u model predikcije stavilo kako lokalizacija, dob i spol utječu na pojavnost dobroćudnih ili zloćudnih tumora, statistički značajnim se pokazao model koji kaže da su submandibularna žlijezda ( $P < 0,001$ ) i male žlijezde slinovnice ( $P < 0,001$ ) češća lokalizacija za pojavu zloćudnih tumora. Dob i spol ne utječu značajno na lokalizaciju tumora.

## **5. RASPRAVA**



Tumori žlijezda slinovnica histološki su najheterogenija i iznimno rijetka skupina tumora, stoga su sva provedena istraživanja od velike važnosti za uvid u incidenciju i demografsku strukturu pojedinih histoloških tipova tumora. Ovo istraživanje bavilo se incidencijom primarnih tumora žlijezda slinovnica i prvo je takve vrste provedeno u KBC-u Split. Posljednji dostupni podatci o tumorima žlijezda slinovnica u Republici Hrvatskoj objavljeni su 2012. godine u istraživanju Lukšića i suradnika kao dvadesetpetogodišnji prikaz slučajeva unutar jedne ustanove (41).

U ovom istraživanju tumori žlijezda slinovnica su, iako ne značajno, bili učestaliji kod ženskog spola u omjeru 1,1:1 što je u suglasnosti sa rezultatima velikog broja istraživanja (42, 43). Taj podatak razlikuje se od rezultata istraživanja Lukšića i suradnika gdje su muškarci bili neznatno zastupljeniji spol među tumorima žlijezda slinovnica (41). Žene su u ovom istraživanju bile zastupljeniji spol i u skupini tumora submandibularne žlijezde i malih žlijezda slinovnica. Također, statistički značajno veći udio pacijenata sa pleomorfnim adenomom činile su žene (1,7:1). Taj podatak odgovara rezultatima studije provedene u Čileu u razdoblju između 2000. i 2011. godine, gdje je u 60,7% slučajeva pleomorfnom adenomom dijagnosticiran kod žena (43). U nacionalnom danskom istraživanju provedenom u razdoblju između 1985. i 2010. godine na uzorcima tumora parotidne žlijezde u 63,1% svih slučajeva radilo se o pleomorfnom adenomu kod ženskog spola (44). Rezultati ovoga istraživanja pokazuju da je muški spol rizičan faktor za pojavu tumora parotidne žlijezde i tumora Warthin (1,6:1). Patel i Morton u svom istraživanju demografske strukture dobroćudnih tumora žlijezda slinovnica parotidne žlijezde iz 2015. godine dobili su isti omjer spolova koji je prikazan i u ovom istraživanju (45).

Srednja dob pacijenata u ispitivanoj skupini bila je 60 godina. Najmlađi ispitanik u ovom istraživanju imao je 5 godina u trenutku operacije, a najstariji ispitanik 85 godina. Dobivena je statistički značajna razlika dobi između skupina dobroćudnih i zloćudnih tumora prema kojoj su pacijenti sa zloćudnim tumorima bili značajno stariji u odnosu na pacijente s dobroćudnim tumorima, neovisno o lokalizaciji tumora i spolu. Za skupinu dobroćudnih tumora srednja dob iznosila je 60 godina, dok je za skupinu zloćudnih tumora iznosila 66 godina. Prosječna dob za skupinu zloćudnih tumora pokazala se viša u odnosu na skupinu dobroćudnih tumora i u istraživanjima Araya i suradnika, odnosno Lukšića i suradnika (41, 43).

Na ispitivanom uzorku u ovom istraživanju identificirana su četiri pedijatrijska pacijenta u dobi od 5 do 18 godina života, od kojih su dva bila u prvom, a dva u drugom

destljeću života. Od toga su tri pacijenta bili ženskog spola, a jedan muškog spola. Svim pedijatrijskim pacijentima u ovom istraživanju dijagnosticiran je pleomorfni adenom parotidne žlijezde. Istraživanja tumora žlijezda slinovnica u pedijatrijskoj populaciji su rijetka sa svega nekoliko objavljenih velikih radova. Rezultati istraživanja epitelnih novotvorina žlijezda slinovnica kod pedijatrijske populacije provedeno u Memorial Sloan Kettering Cancer Center u New Yorku pokazali su da je parotida najčešća lokalizacija za pojavu tumora (53). U navedenom istraživanju u 33% slučajeva radilo se o pleomorfnom adenomu, dok je preostalih 67% tumora bilo zloćudno. Najčešći zloćudni histološki tip bio je mukoepidermoidni karcinom u otprilike 19% slučajeva. Tumori su češće bili dijagnosticirani u drugom desetljeću života uz ravnomjernu raspodjelu spolova. Gontarz i suradnici u svom istraživanju epitelnih tumora žlijezda slinovnica provedenog na općoj populaciji kao najzastupljeniji histološki tip tumora u skupini pedijatrijskih ispitanika navode mukoepidermoidni karcinom. Incidencija tumora žlijezda slinovnica objavljena u toj studiji za pedijatrijsku populaciju iznosila je 0,49/100 000 stanovnika (42).

Dobročudni tumori činili su većinu tumora u ovom istraživanju, otprilike 88%. Taj udio je značajno veći nego u istraživanju Gontarza i suradnika koji bilježe oko 70% dobroćudnih tumora (42). Brojna druga istraživanja u kojima je veći udio dobroćudnih tumora u ukupnom broju istraživanih tumora žlijezda slinovnica, iznose slične rezultate (41, 43).

Temeljem rezultata ovoga istraživanja najčešća lokalizacija tumora žlijezda slinovnica bila je parotidna žlijezda, zatim submandibularna žlijezda i male žlijezde slinovnice. U sublingvalnoj žlijezdi nisu pronađeni primarni tumori žlijezda slinovnica što govori u prilog tvrdnji da je pojavnost tumora u toj žlijezdi iznimno mala. Istraživanje Araya i suradnika pokazalo je identične rezultate onima prikazanim u ovom istraživanju u vidu broja tumora lokaliziranih u sublingvalnoj žlijezdi i omjera dobroćudnih i zloćudnih tumora u malim žlijezdama slinovnicama (1:1) (43).

Na ukupnom uzorku od 410 histoloških tipova tumora u istraživanom razdoblju najučestalijim histološkim tipom u skupini dobroćudnih tumora pokazao se pleomorfni adenom u 41,2% slučajeva, zatim tumor Warthin u 38%, adenom bazalnih stanica u 4,9% i mioepiteliom u 2% ukupnog broja tumora. Ovakvu učestalost histoloških tipova tumora pronalazimo i u istraživanju Gontarza i suradnika (42). Premda je pleomorfni adenom u većini objavljenih literature vodeći histološki tip tumora, u talijanskoj četverogodišnjoj studiji na malom broju ispitanika, tumor Warthin je bio najzastupljeniji tip tumora u 55,1% slučajeva

(47). Usporedimo li rezultate ove studije sa posljednjim dostupnima iz Kliničke bolnice Dubrava, vidljivo je da je po histološkom tipu treći tumor po zastupljenosti u tom istraživanju bio mioepiteliom, potom cistadenom, dok je adenom bazalnih stanica bio tek na petom mjestu (41).

Govoreći o zastupljenosti histoloških tipova dobroćudnih tumora žlijezda slinovnica po lokalizacijama, tumor Warthin bio je u ovom istraživanju najčešći histološki tip tumora s lokalizacijom u parotidnoj žlijezdi (47%), dok je pleomorfni adenom činio najzastupljeniji histološki tip u submandibularnoj žlijezdi (86,9%) i malim žlijezdama slinovnicama (62,5%). U suprotnosti je to sa rezultatima istraživanja koja pleomorfni adenom opisuju ne samo kao najzastupljeniji histološki tip općenito, već i kao najzastupljeniji tip tumora u parotidnoj žlijezdi (41, 42, 43, 46). Gotovo svi slučajevi adenoma bazalnih stanica i mioepitelioma pronađeni su u parotidnoj žlijezdi, što je u skladu sa podacima do kojih su došli i drugi autori (41, 42, 43, 48).

U skupini zloćudnih tumora histološki tipovi adenoidni cistični karcinom i mukoepidermoidni karcinom činili su 2,2% ukupnog broja tumora žlijezda slinovnica. Njih slijede primarni planocelularni karcinom sa 1,7% slučajeva i karcinom acinusnih stanica sa 1,2% udjela u ukupnom broju tumora. Danska nacionalna studija objavljena 2020. godine navodi adenoidni cistični karcinom kao vodeći zloćudni histološki tip tumora žlijezda slinovnica, nakon čega slijede redom mukoepidermoidni karcinom, karcinom acinusnih stanica i polimorfni adenokarcinom (49). Mukoepidermoidni karcinom, adenoidni cistični karcinom i karcinom acinusnih stanica tri su najčešća histološka tipa i u istraživanju Koivunena i suradnika (50). Velika njemačka desetogodišnja studija pokazala je pak nešto drugačije rezultate, gdje se kao najzastupljeniji histološki tip navodi adenokarcinom, NOS (51). Primarni planocelularni karcinom žlijezda slinovnica iznimno je rijetka pojava, ali u ovom istraživanju zauzeo je visoko treće mjesto po učestalosti u skupini zloćudnih tumora, a u ne tako zanemarivom broju zabilježen je i u istraživanju Westergaard-Nielsen i suradnika (49). Adenoidni cistični karcinom bio je prevladavajući histološki tip tumora u submandibularnoj žlijezdi sa 50% slučajeva, što je u skladu sa rezultatima koje su dobili Lukšić i suradnici, kao i autori (već spomenute) danske nacionalne studije (41, 49). Statistički značajnim se pokazalo da su žene sa dijagnozom adenoidnog cističnog karcinoma bile starije u odnosu na muškarce sa istom dijagnozom. Tri najzastupljenija histološka tipa u parotidnoj žlijezdi imala su jednaki udio od 16,1%, a radilo se o planocelularnom karcinomu, karcinomu acinusnih stanica i mukoepidermoidnom karcinomu.

U malim žlijezdama slinovnicama zabilježen je jednaki broj dobroćudnih i zloćudnih tumora. Najčešća lokalizacija tih tumora bilo je nepce, a potom sluznica obraza. Takva raspodjela objavljena je i u istraživanju Araye i suradnika (43). Tri najčešća histološka tipa tumora žlijezda slinovnica bili su pleomorfni adenom, mukoepidermoidni karcinom i adenoidni cistični karcinom, što odgovara rezultatima studije koju su proveli Lukšić i suradnici (41). Od dobroćudnih tumora malih žlijezda slinovnica najčešći je bio pleomorfni adenom, a slijede ga adenom bazalnih stanica i mioepiteliom. Iste histološke tipove dobili su u svojim rezultatima i Santana i suradnici, gdje je mioepiteliom bio na drugom, a adenom bazalnih stanica na trećem mjestu po učestalosti (48). U skupini zloćudnih tumora žlijezda slinovnica, mukoepidermoidni karcinom i adenoidni cistični karcinom bili su zastupljeni u jednakom postotku od 37,5%, kao i mioepitelni karcinom i adenokarcinom NOS koji su svaki činili 12,5% ukupnog broja navedenih tumora.

Gotovo sva dostupna istraživanja o tumorima žlijezda slinovnica temeljena su na prisustvu jednog histološkog tipa tumora po pacijentu. Na ukupnom uzorku od 404 pacijenta, u ovom istraživanju šest pacijenata imalo je istovremeno dva različita histološka tipa tumora čime se došlo do broja od 410 histoloških tipova tumora na kojem su rađene analize. Jedan pacijent imao je istodobno dobroćudni i zloćudni histološki tip tumora u parotidnoj žlijezdi (tumor Warthin i mukoepidermoidni karcinom), jedan pacijent je imao kombinaciju dva zloćudna histološka tipa u parotidnoj žlijezdi (adenoidni cistični karcinom i mukoepidermoidni karcinom), dok su četiri pacijenta imali kombinaciju dva dobroćudna histološka tipa tumora parotidne žlijezde (pleomorfni adenom i tumor Warthin kod dva pacijenta, onkocitom i tumor Warthin, adenom bazalnih stanica i tumor Warthin). Lu i suradnici u svom su istraživanju istodobne pojave dobroćudnih i zloćudnih tumora u parotidnoj žlijezdi kao najčešći rezultat imali kombinaciju mukoepidermoidnog karcinoma i tumora Warthin, a tumor Warthin kao najzastupljeniji pojedinačni histološki tip (52). Navedeni rezultati u skladu su s onima prikazanima u ovom istraživanju.

Rezultati istraživanja pokazuju da je prosječna incidencija tumora žlijezda slinovnica iznosila 4,45/100 000 stanovnika za regiju, odnosno 0,9/100 000 stanovnika za Republiku Hrvatsku u istraživanom razdoblju. Incidencija dobroćudnih tumora žlijezda slinovnica za dalmatinsku regiju pri tome je iznosila je 3,9/100 000 stanovnika (za RH 0,8/100 000 stanovnika), a za skupinu zloćudnih tumora incidencija za regiju je iznosila 0,53/100 000 stanovnika (za RH 0,1/100 000 stanovnika). U ovoj studiji od 2016. godine bilježi se porast incidencije dobroćudnih tumora uz manje oscilacije, koja je svoj vrhunac dosegla u 2019.

godini. U skupini zloćudnih tumora najveća incidencija zabilježena je u 2012. godini, dok u 2022. nakon nekoliko stabilnih godina bilježimo značajan pad. Studija provedena na populaciji Nottinghama u razdoblju od 20 godina objavila je incidenciju tumora žlijezda slinovnica od 7,03 do 8,58/100 000 stanovnika, pri čemu 6,2 do 7,2 za dobroćudne i 0,83 do 1,38 za zloćudne tumore, što je znatno više u odnosu na rezultate naše studije (46). Gontarz i suradnici u svom istraživanju objavili su incidenciju tumora žlijezda slinovnica od 6,7/100 000 stanovnika, pri čemu je incidencija dobroćudnih iznosila 4,71, a zloćudnih 1,99 na 100 000 stanovnika. Primjetili su porast incidencije u promatranom razdoblju od 26 godina (42). Navedene incidencije značajno su više u odnosu na one dobivene ovom studijom. Podjednaku incidenciju zloćudnih tumora u dvadesetogodišnjem razdoblju imala je i danska nacionalna studija zloćudnih tumora žlijezda slinovnica, u kojoj se bilježio porast od 1,5% između dva desetljeća, kao i studija Nachtsheim i suradnika koja je pokazala stabilnu incidenciju od 0,65/100 000 stanovnika za zloćudne tumore u razdoblju od 11 godina (49, 51). Ovisno o tome u kojoj populaciji promatramo incidenciju, prosječna incidencija za regiju pokazala se višom od brojki koje se navode u literaturi i koje se kreću od 1,1 do 1,3/100 000 stanovnika, dok je incidencija promatrana na razini države blizu tog raspona (7, 8). Iz svega navedenog možemo zaključiti da razlike u incidencijama proizlaze iz različitih brojki dobroćudnih tumora, dok ona za zloćudne tumore nema značajnijih odstupanja među studijama.

## **6. ZAKLJUČCI**

Cilj ovoga istraživanja bio je prikazati incidenciju tumora žlijezda slinovnica u KBC-u Split u razdoblju od 2012. do 2022. godine. Nakon analize rezultata možemo zaključiti sljedeće:

1. Tumori žlijezda slinovnica u promatranom razdoblju bili su češći kod ženskog spola u 52,23% slučajeva.
2. Srednja dob ispitanika bila je 60 (80, 5-85) godina, nešto veća za muškarce u odnosu na žene. Od ukupno četiri pedijatrijska pacijenta u istraživanju, najmlađi je imao 5, a najstariji 18 godina.
3. Pacijenti sa zloćudnim tumorima bili su statistički značajno stariji u odnosu na pacijente s dobroćudnim tumorima, neovisno o lokalizaciji tumora i spolu ( $P = 0,033$ ).
4. Između ukupne pojavnosti dobroćudnih i zloćudnih tumora prema spolu dobivena je statistički značajna veza ( $P < 0,001$ ,  $P = 0,044$ ).
5. Muški spol pokazao se kao rizičan faktor za pojavu tumora parotidne žlijezde ( $P < 0,001$ ), dok su tumori submandibularne žlijezde ( $P = 0,012$ ) i tumori žlijezda slinovnica općenito ( $P = 0,032$ ) bili rjeđi kod muškog spola.
6. Dobiven je statistički značajno veći udio žena u skupini pleomorfnog adenoma ( $P < 0,001$ ), odnosno veći udio muškaraca s tumorom Warthin ( $P < 0,001$ ) i planocelularnim karcinomom ( $P = 0,005$ ).
7. Prema dobnoj strukturi histoloških tipova tumora žlijezda slinovnica ovisno o spolu, žene su bile statistički starije u odnosu na muškarce s adenoidnim cističnim karcinomom ( $P = 0,016$ ).
8. Najčešća lokalizacija tumora bila je parotidna žlijezda. Nju slijedi submandibularna žlijezda, dok je među malim žlijezdama slinovnicama najčešća lokalizacija bilo nepce. U sublingvalnoj žlijezdi nisu pronađene novotvorine koje bi odgovarale kriterijima uključenja.
9. Submandibularna žlijezda ( $P < 0,001$ ) i male žlijezde slinovnice ( $P < 0,001$ ) statistički su značajno češća lokalizacija za pojavu zloćudnih tumora. Dob i spol ne utječu značajno na lokalizaciju tumora.
10. Postoji statistički značajna razlika u udjelima dobroćudnih i zloćudnih tumora prema lokalizaciji tumora ( $P < 0,001$ ), pri čemu su dobroćudni tumori činili veći

udio u ukupnom broju tumora parotidne i submandibularne žlijezde, dok je omjer dobroćudnih i zloćudnih tumora u malim žlijezdama slinovnicama bio 1:1.

11. Najčešći histološki tip tumora u ukupnom istraživanom uzorku (N=410) bio je pleomorfni adenom u 41,22% slučajeva.
12. Najčešći dobroćudni tumor parotidne žlijezde bio je tumor Warthin u gotovo 50% slučajeva, dok su planocelularni karcinom, karcinom acinusnih stanica i mukoepidermoidni karcinom sa 16% činili podjednaki udio u zloćudnim tumorima parotidne žlijezde.
13. Pleomorfni adenom bio je dominantni histološki tip među dobroćudnim tumorima submandibularne žlijezde u gotovo 90% slučajeva, dok je u skupini zloćudnih tumora polovicu slučajeva činio adenoidni cistični karcinom.
14. U malim žlijezdama slinovnicama najčešći dobroćudni tumor bio je pleomorfni adenom (62,5%), pri čemu su svi slučajevi pleomorfnog adenoma pronađeni na nepcu. U skupini zloćudnih tumora malih žlijezda slinovnica, mukoepidermoidni karcinom i adenoidni cistični karcinom bili su prisutni u jednakom postotku (37,5%).
15. Pleomorfni adenom bio je jedini zabilježeni histološki tip u skupini pedijatrijske populacije. Svi tumori bili su lokalizirani u parotidnoj žlijezdi.
16. Prosječna incidencija tumora žlijezda slinovnica u istraživanom razdoblju od 11 godina iznosila je 4,45/100 000 stanovnika za dalmatinsku regiju (Zadarska županija, Šibensko-kninska županija, Splitsko-dalmatinska županija, Dubrovačko-neretvanska županija), odnosno 0,9/100 000 stanovnika za opću populaciju Republike Hrvatske.
17. Incidencija dobroćudnih tumora žlijezda slinovnica iznosila je 3,9/100 000 stanovnika za regiju, odnosno 0,8/100 000 stanovnika za opću populaciju. Od 2016. godine bilježi se porast incidencije uz manje oscilacije, koja je svoj vrhunac dosegla u 2019. godini.
18. Incidencija zloćudnih tumora žlijezda slinovnica u ovom istraživanju iznosila je 0,53/100 000 stanovnika za dalmatinsku regiju, dok je na uzorku opće populacije iznosila 0,1/100 000 stanovnika. Najveća incidencija zabilježena je u 2012. godini, dok u 2022. nakon nekoliko stabilnih godina bilježimo značajan pad.



## **7. LITERATURA**

1. Prgomet D, i sur. Tumori glave i vrata. Zagreb: Medicinska naklada; 2019.
2. Bumber Ž, Katić V, Nikšić-Ivančić M, Pegan B, Petric V, Šprem N, i sur. Otorinolaringologija. Zagreb: Naklada Ljevak; 2004.
3. Lukšić I, i sur. Maksilofacijalna kirurgija. Zagreb: Naklada Ljevak; 2019.
4. Rosa MA, Łazarz DP, Pękala JR, Skinningsrud B, Lauritzen SS, Solewski B, et al. The accessory parotid gland and its clinical significance. *J Craniofac Surg.* 2020;31(3):856–60.
5. Hupp J, Ellis E 3rd, Tucker M. Contemporary oral and maxillofacial surgery. 7th edition. Philadelphia: Elsevier; 2019.
6. Pedersen AML, Sørensen CE, Proctor GB, Carpenter GH, Ekström J. Salivary secretion in health and disease. *J Oral Rehabil.* 2018;45(9):730–46.
7. Westergaard-Nielsen M, Godballe C, Eriksen JG, Larsen SR, Kiss K, Agander T, et al. Salivary gland carcinoma in Denmark: a national update and follow-up on incidence, histology, and outcome. *Eur Arch Otorhinolaryngol.* 2021;278(4):1179–88.
8. Kordzińska-Cisek I, Grzybowska-Szatkowska L. Salivary gland cancer — epidemiology. *Nowotw J Oncol.* 2018;68(1):22–7.
9. Dalgic A, Karakoc O, Aydin U, Hidir Y, Gamsizkan M, Karahatay S, et al. Minor salivary gland neoplasms. *J Craniofac Surg.* 2014;25(3):e289-291.
10. Guzzo M, Locati LD, Prott FJ, Gatta G, McGurk M, Licitra L. Major and minor salivary gland tumors. *Crit Rev Oncol Hematol.* 2010;74(2):134–48.
11. Alsanie I, Rajab S, Cottom H, Adegun O, Agarwal R, Jay A, et al. Distribution and frequency of salivary gland tumours: an international multicenter study. *Head Neck Pathol.* 2022;16(4):1043–54.
12. Licitra L, Grandi C, Prott FJ, Schornagel JH, Bruzzi P, Molinari R. Major and minor salivary glands tumours. *Crit Rev Oncol Hematol.* 2003;45(2):215–25.
13. Lamelas J, Terry JH, Alfonso AE. Warthin's tumor: multicentricity and increasing incidence in women. *Am J Surg.* 1987;154(4):347–51.
14. Batsakis JG, El-Naggar AK. Warthin's Tumor. *Ann Otol Rhinol Laryngol.* 1990;99(7):588–91.
15. Monk JS, Church JS. Warthin's tumor. A high incidence and no sex predominance in central Pennsylvania. *Arch Otolaryngol Head Neck Surg.* 1992;118(5):477–8.

16. Kennedy TL. Warthin's tumor: a review indicating no male predominance. *The Laryngoscope*. 1983;93(7):889–91.
17. Peraza A, Gómez R, Beltran J, Amarista FJ. Mucoepidermoid carcinoma. An update and review of the literature. *J Stomatol Oral Maxillofac Surg*. 2020;121(6):713–20.
18. Lukšić I, Baranović S, Suton P, Gerbl D. Adenoid cystic carcinoma of the head and neck: a single-institution's analysis of 45 consecutive cases over a 29-year period. *Oral Surg Oral Med Oral Pathol Oral Radiol*. 2016;122(2):152–7.
19. Cantù G. Adenoid cystic carcinoma. An indolent but aggressive tumour. Part A: from aetiopathogenesis to diagnosis. *Acta Otorhinolaryngol Ital Organo Uff Della Soc Ital Otorinolaringol E Chir Cerv-facc*. 2021;41(3):206–14.
20. Cavaliere M, De Luca P, Scarpa A, Savignano L, Cassandro C, Cassandro E, et al. Acinic cell carcinoma of the parotid gland: from pathogenesis to management: a literature review. *Eur Arch Oto-Rhino-Laryngol Off J Eur Fed Oto-Rhino-Laryngol Soc EUFOS Affil Ger Soc Oto-Rhino-Laryngol - Head Neck Surg*. 2020;277(10):2673–9.
21. Key S, Chia C, Hasan Z, Sundaresan P, Dwivedi RC, Riffat F. Systematic review of prognostic factors in carcinoma ex pleomorphic adenoma. *Oral Oncol*. 2022;133:106052.
22. Drviš P. *Otorinolaringologija s kirurgijom glave i vrata*. Split: Redak; 2019.
23. Patel DK, Morton RP. Demographics of benign parotid tumours: Warthin's tumour versus other benign salivary tumours. *Acta Otolaryngol (Stockh)*. 2016;136(1):83–6.
24. Sawabe M, Ito H, Takahara T, Oze I, Kawakita D, Yatabe Y, et al. Heterogeneous impact of smoking on major salivary gland cancer according to histopathological subtype: A case-control study. *Cancer*. 2018;124(1):118–24.
25. Gatta G, Guzzo M, Locati LD, McGurk M, Prott FJ. Major and minor salivary gland tumours. *Crit Rev Oncol Hematol*. 2020;152:102959.
26. Zheng W, Shu XO, Ji BT, Gao YT. Diet and other risk factors for cancer of the salivary glands: a population-based case-control study. *Int J Cancer*. 1996;67(2):194–8.
27. Swanson GM, Burns PB. Cancers of the salivary gland: Workplace risks among women and men. *Ann Epidemiol*. 1997;7(6):369–74.
28. Žurek M, Fus Ł, Niemczyk K, Rzepakowska A. Salivary gland pathologies: evolution in classification and association with unique genetic alterations. *Eur Arch Otorhinolaryngol*. 2023;280(11):4739–50.

29. Skálová A, Hycza MD, Leivo I. Update from the 5th edition of the World Health Organization classification of head and neck tumors: salivary glands. *Head Neck Pathol.* 2022;16(1):40–53.
30. Greenberg M, Glick M. *Burketova oralna medicina: dijagnoza i liječenje*. 10. izdanje. Zagreb: Medicinska naklada; 2006.
31. Hellquist H, Paiva-Correia A, Vander Poorten V, Quer M, Hernandez-Prera JC, Andreasen S, et al. Analysis of the clinical relevance of histological classification of benign epithelial salivary gland tumours. *Adv Ther.* 2019;36(8):1950–74.
32. González-García R, Nam-Cha SH, Muñoz-Guerra MF, Gamallo-Amat C. Basal cell adenoma of the parotid gland. Case report and review of the literature. *Med Oral Patol Oral Cirugia Bucal.* 2006;11(2):E206-209.
33. Khanna D, Chaubal T, Bapat R, Abdulla AM, Philip ST, Arora S. Carcinoma ex pleomorphic adenoma: a case report and review of literature. *Afr Health Sci.* 2019;19(4):3253–63.
34. Skálová A, Baněčková M, Laco J, Di Palma S, Agaimy A, Ptáková N, et al. Sclerosing polycystic adenoma of salivary glands: A novel neoplasm characterized by PI3K-AKT pathway alterations-new insights into a challenging entity. *Am J Surg Pathol.* 2022;46(2):268–80.
35. Wang W, Li Y, Tang Y. Keratocystoma of the parotid gland: a case report and review of previous publications. *Br J Oral Maxillofac Surg.* 2015;53(7):655–7.
36. Weinreb I, Seethala RR, Hunt JL, Chetty R, Dardick I, Perez-Ordoñez B. Intercalated duct lesions of salivary gland: a morphologic spectrum from hyperplasia to adenoma. *Am J Surg Pathol.* 2009;33(9):1322–9.
37. Chandwani S, Shah A, Mittal N, Bal M. Striated duct adenoma of the parotid: A potential diagnostic pitfall. *Indian J Pathol Microbiol.* 2022;65(1):198–9.
38. Jurmeister P, Haas C, Eisterer W, Rogatsch H, Ihrler S. New entity of microsecretory adenocarcinoma of salivary glands: first case with recurrence and metastases - proof of malignancy. *Virchows Arch Int J Pathol.* 2022;481(6):963–5.
39. Tan GZL, Goh GH, Loh KS, Petersson F. Sclerosing microcystic adenocarcinoma of the parotid gland - The first recorded case with histo-cytopathologic correlation and a brief review of the literature. *Ann Diagn Pathol.* 2021;54:151806.

40. Farhood Z, Zhan KY, Lentsch EJ. Mucinous adenocarcinoma of the salivary gland: a review of a rare tumor. *Otolaryngol--Head Neck Surg Off J Am Acad Otolaryngol-Head Neck Surg*. 2016;154(5):875–9.
41. Lukšić I, Virag M, Manojlović S, Macan D. Salivary gland tumours: 25 years of experience from a single institution in Croatia. *J Craniomaxillofac Surg*. 2012;40(3):e75-81.
42. Gontarz M, Bargiel J, Gąsiorowski K, Marecik T, Szczurowski P, Zapala J, et al. Epidemiology of primary epithelial salivary gland tumors in Southern Poland—A 26-year, clinicopathologic, retrospective analysis. *J Clin Med*. 2021;10(8):1663.
43. Araya J, Martinez R, Niklander S, Marshall M, Esguep A. Incidence and prevalence of salivary gland tumors in Valparaiso, Chile. *Med Oral Patol Oral Cir Bucal*. 2105;20(5):e532-9.
44. Andreasen S, Therkildsen MH, Bjørndal K, Homøe P. Pleomorphic adenoma of the parotid gland 1985-2010: A Danish nationwide study of incidence, recurrence rate, and malignant transformation. *Head Neck*. 2016;38(1):E1364-1369.
45. Patel DK, Morton RP. Demographics of benign parotid tumours: Warthin's tumour versus other benign salivary tumours. *Acta Otolaryngol (Stockh)*. 2016;136(1):83–6.
46. Bradley PJ, McGurk M. Incidence of salivary gland neoplasms in a defined UK population. *Br J Oral Maxillofac Surg*. 2013;51(5):399–403.
47. Tauro F, Cianfrone F, Ralli M. Retrospective Study of Salivary Gland Tumor Cases in a Large Italian Public Hospital and Review of the Literature. *Clin Ter*. 2021;(2):168–71.
48. Santana BWJd, Silva LPd, Serpa MS, Borges MdA, Moura SRSd, Silveira MMFd, et al. Incidence and profile of benign epithelial tumors of salivary glands from a single center in Northeast of Brazil. *Med Oral Patol Oral Cir Bucal*. 2021;26(1):e108-13.
49. Westergaard-Nielsen M, Godballe C, Eriksen JG, Larsen SR, Kiss K, Agander T, et al. Salivary gland carcinoma in Denmark: a national update and follow-up on incidence, histology, and outcome. *Eur Arch Otorhinolaryngol*. 2021;278(4):1179–88.
50. Koivunen P, Suutala L, Schorsch I, Jokinen K, Alho OP. Malignant epithelial salivary gland tumors in northern Finland: incidence and clinical characteristics. *Eur Arch Otorhinolaryngol*. 2002;259(3):146–9.
51. Nachtsheim L, Mayer M, Meyer MF, Oesterling F, Kajueter H, Arolt C, et al. Incidence and clinical outcome of primary carcinomas of the major salivary glands: 10-year data

- from a population-based state cancer registry in Germany. *J Cancer Res Clin Oncol*. 2023;149(7):3811–21.
52. Lu H, Xu W, Zhu Y, Liu L, Liu S, Yang W. Simultaneous occurrence of benign and malignant tumours in the ipsilateral parotid gland—retrospective study. *Int J Oral Maxillofac Surg*. 2019;48(9):1138–44.
53. Xu B, Aneja A, Ghossein R, Katabi N. Salivary gland epithelial neoplasms in pediatric population: a single-institute experience with a focus on the histologic spectrum and clinical outcome. *Hum Pathol*. 2017;67:37–44.

## **8. SAŽETAK**

**Cilj istraživanja:** Cilj ovoga istraživanja je ispitati incidenciju tumora žlijezda slinovnica na Klinici za uho, nos i grlo s kirurgijom glave i vrata i Zavodu za maksilofacijalnu kirurgiju KBC-a Split u razdoblju od 2012. do 2022. godine.

**Materijali i metode:** Pregledom dokumentacije pacijenata koji su u razdoblju od 1. siječnja 2012. godine do 31. prosinca 2022. godine podvrgnuti kirurškom zahvatu na Klinici za uho, nos i grlo s kirurgijom glave i vrata i Zavodu za maksilofacijalnu kirurgiju KBC-a Split pod radnom dijagnozom tumora žlijezda slinovnica ili tumora regije sa sumnjom na neoplazmu žlijezde slinovnice došlo se do brojke od 504 pacijenta. Nakon primjene kriterija isključivanja, u istraživanje su uključena 404 pacijenta kojima su se analizirali sljedeći parametri: spol, dob, lokalizacija tumora, histološki tip tumora.

**Rezultati:** U promatranom razdoblju od 11 godina dobroćudni tumori žlijezda slinovnica zabilježeni su u 88,05% slučajeva, dok se u preostalih 11,95% slučajeva radilo o zloćudnim tumorima. Tumori su zabilježeni kod ženskog spola u 52,23% slučajeva. Srednja dob ispitanika bila je 60 godina, pri čemu je najmlađi ispitanik imao 5, a najstariji 85 godina. Muškarci su bili stariji u donosu na žene. Muški spol pokazao se kao rizičan faktor za pojavu tumora parotidne žlijezde ( $P < 0,001$ ), dok su tumori submandibularne žlijezde ( $P = 0,012$ ) i tumori žlijezda slinovnica općenito ( $P = 0,032$ ) bili rjeđi kod muškog spola. Dobiven je statistički značajno veći udio žena u skupini pleomorfnog adenoma ( $P < 0,001$ ), odnosno veći udio muškaraca s tumorom Warthin ( $P < 0,001$ ) i planocelularnim karcinomom ( $P = 0,005$ ). Najčešća lokalizacija tumora bila je parotidna žlijezda. Najčešći dobroćudni histološki tip tumora bio je pleomorfni adenom u 41,22% slučajeva, dok su adenoidni cistični karcinom i mukoepidermoidni karcinom bili najčešći zloćudni histološki tipovi u 2,2% slučajeva. Prosječna incidencija tumora žlijezda slinovnica u istraživanom razdoblju od 11 godina iznosila je 4,45/100 000 stanovnika za dalmatinsku regiju, odnosno 0,9/100 000 stanovnika za opću populaciju Republike Hrvatske.

**Zaključci:** Tumori žlijezda slinovnica češći su kod žena, koje su bile mlađe u odnosu na muškarce. Muškarci su češće oboljevali od tumora parotidne žlijezde, a činili su i veći udio pacijenata oboljelih od tumora Warthin. Žene su češće oboljevale od pleomorfnog adenoma. Najčešća lokalizacija bila je parotidna žlijezda, a najčešći histološki tip tumora pleomorfni adenom. U promatranom razdoblju zabilježen je porast incidencije tumora žlijezda



slinovnica. Ovo istraživanje prvo je ovakve vrste provedeno u KBC-u Split te su za bolje razumijevanje tumora žlijezda slinovnica potrebna dodatna istraživanja.

## **9. SUMMARY**

**Diploma thesis title:** Incidence of salivary gland tumors at the University Hospital of Split from 2012 to 2022

**Objectives:** The aim of this study was to determine the incidence of salivary gland tumors at the Department of Otorhinolaryngology with Head and Neck Surgery and the Department of Maxillofacial Surgery at the University Hospital of Split from 2012 to 2022.

**Material and methods:** The medical records of patients with suspected salivary gland tumors who underwent surgical treatment at the Department of Otorhinolaryngology with Head and Neck Surgery and the Department of Maxillofacial Surgery at the University Hospital of Split from January 1<sup>st</sup>, 2012 to December 31<sup>st</sup>, 2022, were reviewed retrospectively. Out of 504 patients that were identified, 404 patients met the inclusion criteria. Gender, age, histological type and localization of tumors were obtained from clinical records and further analyzed.

**Results:** During the 11 years reviewed, 88,05% of all salivary gland tumors were benign and 11,95% were malignant. Females accounted for 52,23% of all salivary gland tumors. The median age of the patients was 60 years, with a range from 5 to 85 years. Males were older than females. The most frequent anatomic site was the parotid gland. Male gender was proven to be a risk factor for the occurrence of parotid gland tumors ( $P<0,001$ ), while submandibular gland tumors ( $P=0,012$ ) and salivary gland tumors in general ( $P=0,032$ ) were less common in males. A significantly higher proportion of females was obtained in the pleomorphic adenoma group ( $P<0,001$ ), that is, a higher proportion of males with Warthin tumor ( $P<0,001$ ) and squamous cell carcinoma ( $P=0,005$ ). The most frequent anatomical site was the parotid gland. The most common benign histological type was pleomorphic adenoma, accounting for 41,22% of cases, while the most common malignant histological types were adenoid cystic carcinoma and mucoepidermoid carcinoma, each accounting for 2,2% of cases. The average incidence of salivary gland tumors in the reviewed period of 11 years was 4,45/100,000 inhabitants for the Dalmatian region or 0,9/100,000 inhabitants for the general population of the Republic of Croatia.

**Conclusion:** Salivary gland tumors are more common in women, who are younger than men. Men suffered from parotid gland tumors more often and they accounted for a larger

proportion of patients with Warthin's tumor. Women suffered from pleomorphic adenoma more often. The most frequent anatomical site for tumors was the parotid gland and the most common histological type of tumors was pleomorphic adenoma. In the period reviewed, an increase in the incidence of salivary gland tumors was recorded. This research was the first of its kind conducted at the University Hospital of Split, therefore additional research is needed for a better understanding of salivary gland tumors.

## **10. ŽIVOTOPIS**

