

Razvojna sudbina stanica neuralnog grebena i njihova diferencijacija u spinalnim ganglijama čovjeka

Vukojević, Katarina

Doctoral thesis / Disertacija

2009

Degree Grantor / Ustanova koja je dodijelila akademski / stručni stupanj: **University of Split, School of Medicine / Sveučilište u Splitu, Medicinski fakultet**

Permanent link / Trajna poveznica: <https://um.nsk.hr/um:nbn:hr:171:815318>

Rights / Prava: [In copyright](#) / [Zaštićeno autorskim pravom.](#)

Download date / Datum preuzimanja: **2024-11-04**



Repository / Repozitorij:

[MEFST Repository](#)



**SVEUČILIŠTE U SPLITU
MEDICINSKI FAKULTET**

mr. sc. KATARINA VUKOJEVIĆ, dr. med.

**RAZVOJNA SUDBINA STANICA NEURALNOG GREBENA I
NJIHOVA DIFERENCIJACIJA U SPINALNIM GANGLIJIMA
ČOVJEKA**

DOKTORSKA DISERTACIJA

Split, 2009. godina

Zavod za anatomiju, histologiju i embriologiju

Sveučilište u Splitu, Medicinski fakultet

Mentorica: prof. dr. sc. Mirna Saraga-Babić, dr. med.

ZAHVALE

Najveću zahvalnost dugujem svojoj dragoj mentorici prof. dr. sc. Mirni Saraga-Babić zbog ukazanog povjerenja i izvrsnog vodstva tijekom izrade doktorske disertacije. Hvala vam na dobroti, iskrenosti, bezgraničnom strpljenju, stalnoj dostupnosti za moja "hitna" pitanja, korisnim savjetima, ohrabrenjima i podršci u svim segmentima rada. Naučili ste me znanstveno razmišljati, postavljati prava pitanja, samostalno osmišljavati i izvoditi pokuse, prezentirati i publicirati rezultate.

Zahvala svim djelatnicima Zavoda za anatomiju, histologiju i embriologiju Medicinskog fakulteta Sveučilišta u Splitu, a posebno doc. dr. sc. Liviji Puljak na nesebičnom prijateljstvu i motivaciji te gđi. Asji Miletić na stručnoj tehničkoj pomoći pri izradi histoloških preparata.

SADRŽAJ:

1. UVOD	8
1.1. Embrionalni razvoj neuralnog grebena	8
1.1.1. Nastanak neuralnog grebena	8
1.1.2. Migracija stanica neuralnog grebena i neurogeneza osjetnih neurona.....	9
1.1.3. Diferencijacija stanica neuralnog grebena	10
1.2. Stanice spinalnih ganglija.....	12
1.3. Važnost stanica neuralnog grebena	13
1.4. Čimbenici razvoja i diferencijacije	14
1.4.1. Biljezi nezrelih stanica u spinalnim ganglijima (nediferencirane stanice neuralnog grebena).....	14
1.4.2. Biljezi živčanih stanica u spinalnim ganglijima.....	15
1.4.3. Biljezi potpornih stanica u spinalnim ganglijima.....	16
1.5. Problematika i cilj istraživanja.....	17
1.6. Hipoteza	18
2. METODE I MATERIJAL	20
2.1. Sakupljanje tkiva i određivanje starosti zametaka	20
2.2. Postupci s embrijima, uklapanje tkiva u parafin i rezanje.....	21
2.3. Imunohistokemijsko bojanje rezova.....	21
2.4. Kvantifikacija pozitivnih stanica.....	24
2.5. Statistička analiza.....	25
2.6. Etička načela	26
3. REZULTATI	27
3.1. Morfološke osobitosti razvoja ljudskih spinalnih ganglija između 5. i 10. tjedna razvoja	27

3.1.1. Imunohistokemijske i imunofluorescentne tehnike.....	30
3.2. Diferencijacija stanica pozitivnih na biljege neuralnog grebena	31
3.2.1. Bojanje nestinom, određivanje broja pozitivnih stanica i kolokalizacija s Ki-67 biljgom proliferacije	31
3.2.1.1. Kvantifikacija nestin-pozitivnih stanica.....	31
3.2.1.2. Imunofluorescentno bojanje nestinom	32
3.2.1.3. Imunofluorescentno bojanje nestinom i biljgom proliferacije Ki-67	34
3.2.2. Bojanje s bjelančevinom phox2b i određivanje broja pozitivnih stanica.....	36
3.2.2.1. Kvantifikacija phox2b-pozitivnih stanica	36
3.2.2.2. Imunohistokemijsko bojanje phox2b	37
3.2.3. Dinamika pojavljivanja nestin- i phox2b-pozitivnih stanica (usporedba kvantifikacije nestin-pozitivnih stanica i phox2b-pozitivnih stanica).....	38
3.3. Diferencijacija stanica pozitivnih na biljege neurona	39
3.3.1. Bojanje s PGP9.5 bjelančevinom, određivanje broja pozitivnih stanica i kolokalizacija s Ki-67 bjelančevinom i nestinom	39
3.3.1.1. Kvantifikacija PGP9.5 pozitivnih stanica	39
3.3.1.2. Imunofluorescentno bojanje PGP9.5-om	41
3.3.1.3. Imunofluorescentno dvostruko bojanje neuronalnim biljgom PGP9.5 i proliferacijskim biljgom Ki-67	42
3.3.1.4. Imunofluorescentno dvostruko bojanje neuronalnim biljgom PGP9.5 i nestinom	44
3.3.2. Bojanje s NF200 bjelančevinom i određivanje broja pozitivnih stanica.....	46
3.3.2.1. Kvantifikacija NF200-pozitivnih stanica	46
3.3.2.2. Imunohistokemijsko bojanje neuronalnim biljgom NF200 za mehanoreceptore	47

3.3.2.3. Imunofluorescentno bojanje neuronalnim biljegom NF200 za mehanoreceptore	49
3.3.3. Bojanje s IB4 bjelančevinom nociceptora i određivanje broja pozitivnih stanica	50
3.3.3.1. Kvantifikacija IB4-pozitivnih stanica	50
3.3.3.2. Imunofluorescentno bojanje bjelančevinom IB4	52
3.3.4. Dinamika pojavljivanja PGP9.5- (neuronalni biljeg), NF200- (biljeg mehanoreceptora) i IB4- (biljeg nociceptora) pozitivnih stanica	54
3.4. Diferencijacija stanica pozitivnih na biljege potpornih stanica	55
3.4.1. Bojanje sa S100 bjelančevinom, određivanje broja pozitivnih stanica i kolokalizacija s Ki-67 bjelančevinom	55
3.4.1.1. Kvantifikacija S100-pozitivnih stanica	55
3.4.1.2. Imunohistokemijsko bojanje S100 biljegom	57
3.4.1.3. Imunofluorescentno dvostruko bojanje S100 biljegom i proliferacijskim biljegom Ki-67	59
3.4.1.4. Imunofluorescentno dvostruko bojanje S100 biljegom i nestinom	62
3.4.2. Bojanje sa GFAP bjelančevinom, određivanje broja pozitivnih stanica i kolokalizacija sa S100 bjelančevinom i nestinom	64
3.4.2.1. Kvantifikacija GFAP-pozitivnih stanica	64
3.4.2.2. Imunofluorescentno dvostruko bojanje GFAP-om i nestinom	65
3.4.2.3. Imunofluorescentno dvostruko bojanje GFAP-om i S100	67
3.4.3. Dinamika pojavljivanja S100- i GFAP- pozitivnih stanica	69
4. RASPRAVA	70
4.1. Diferencijacija stanica pozitivnih na biljege neuralnog grebena	70
4.2. Diferencijacija stanica pozitivnih na biljege neurona	72
4.3. Diferencijacija stanica pozitivnih na biljege potpornih stanica	75

4.4. Sudbinska predodređenost stanica neuralnog grebena.....	78
5. ZAKLJUČCI	79
6. SAŽETAK.....	82
7. ABSTRACT	84
8. POPIS LITERATURE.....	86
9. ŽIVOTOPIS.....	97

1. UVOD

1.1. Embrionalni razvoj neuralnog grebena

1.1.1. Nastanak neuralnog grebena

Neuralni greben potječe od stanica smještenih duž lateralnog ruba neuralne ploče, koja se pojavljuje tijekom procesa neurulacije. Stanice neuralnog grebena izdvajaju se kao rezultat poticajne aktivnosti čimbenika iz površinskog ektoderma (BMP 4 i 7, koštana morfogenetska bjelančevina, eng. bone morphogenetic protein; Wnt signalne molekule, eng. wingless and *int*) na stanice u lateralnom dijelu neuralne ploče (1). S druge strane, tumorski čimbenik rasta TGF β 1 i 2 (eng. tumor growth factor) u stanicama neuralnog grebena potiče izražaj *slug/snail* gena, transkripcijskog čimbenika obitelji homologne regije cinkovog prsta, koji je karakterističan za stanice koje mijenjaju svojstva od tipičnih epitelnih prema mezenhimskim stanicama (2). Aktivacija ovog gena štiti stanice od programirane stanične smrti, što vjerojatno osigurava održavanje dovoljnog broja stanica neuralnog grebena za procese migracije u udaljena područja tijela (1).

Stanice neuralnog grebena odvajaju se od neuralne ploče ili neuralne cijevi mijenjajući oblik i svojstva od tipičnih neuroepitelnih stanica prema mezenhimskim stanicama (1). Epitelno-mezenhimskom preoblikovanju stanica svojstven je gubitak međustanične povezanosti. Ovaj proces nastaje uslijed gubitka adhezijskih molekula (CAMs, eng. cell adhesion molecules) tipičnih za neuralnu cijev (N-CAM i N-cadherin) i stanice neuralnog grebena tijekom migracije (1). Nakon što stanice neuralnog grebena završe migraciju te stignu na ciljno mjesto, one se diferenciraju u određene tvorbe, pri čemu se na njima ponovno pojavljuju adhezijske molekule (1).

1.1.2. Migracija stanica neuralnog grebena i neurogeneza osjetnih neurona

Migracija stanica neuralnog grebena ovisi o razvoju somita i epitelno-mezenhimskom preoblikovanju (3). Put migracije stanica neuralnog grebena određen je njihovim unutarnjim svojstvima i uvjetima područja u kojima stanice migriraju. Migraciju stanica u izvanstaničnom prostoru omogućuju i potiču molekule poput fibronektina, laminina i kolagena tipa IV te bjelančevine iz obitelji integrina, dok visoka razina hondroitin-sulfat proteoglikana inhibira migraciju stanica (1).

Nakon odvajanja od neuroepitela neuralne ploče, stanice neuralnog grebena oblikuju nakupine slične lancu, pri čemu su stanična međudjelovanja ključna u usmjeravanju stanica u ciljna područja. U izvanstaničnom prostoru, bogatom raznim molekulama, započinje opsežna migracija stanica uzduž nekoliko dobro definiranih putova: dorzolateralni put migracije između površinskog ektoderma i somita (gdje će se stanice neuralnog grebena diferencirati u melanocyte), zatim ventromedijalni put (simpatiko-adrenalni put) migracije između neuralne cijevi i somita (gdje će se diferencijacijom stanica neuralnog grebena razviti autonomni živčani sustav i srž nadbubrežne žlijezde), te ventrolateralni put migracije u područje prednjeg dijela somita gdje će se razviti spinalni gangliji (1). U razdoblju neposredno prije izlaska aksona iz spinalnih ganglija, neke od stanica neuralnog grebena zaustavljaju se u dva specifična područja: području izlaska ventralnog korijena iz kralježnične moždine i području ulaska dorzalnih korjenova spinalnih ganglija u kralježničnu moždinu čineći tzv. graničnu kapu (eng. boundary cap). Granična kapa je prolazna razvojna tvorba koja služi kao važan izvor stanica prethodnica, koje kasnije migriraju u unutrašnjost spinalnog ganglija i diferenciraju se u neurone i potporne stanice (4).

Neurogeneza osjetnih neurona u pilećim embrijima odvija se u tri uzastopna vala migracije stanica neuralnog grebena (5). U prvom, ranom valu migracije postoji vrlo ograničena dioba stanica neuralnog grebena u kojoj nastaju neuroni s obilježjima mehanoreceptora (6).

Mehanoreceptori provode informacije o finom osjetu dodira direktno u jezgre dorzalnih kolumni moždanog debla (7). Prosječno od jedne stanice nastane 3.1 neuron (oko 4% neurona u spinalnim ganglijima odraslih). U drugom, kasnijem valu migracije, kada stanice nasele područja spinalnih ganglija, dolazi do opsežne diobe postmigratornih stanica neuralnog grebena pri čemu od jedne stanice prosječno nastane 35.9 neurona (oko 91% neurona u spinalnim ganglijima odraslih). Diobom stanica u ovom razdoblju nastaju svi podtipovi neurona (8). U trećem valu neurogeneze, stanice neuralnog grebena iz područja tzv. granične kape useljavaju se u područje spinalnih ganglija i dijele, pri čemu gotovo isključivo nastaju nociceptori (oko 5% neurona u spinalnim ganglijima odraslih). Nociceptori prenose informaciju o osjetu bola i završavaju u dorzalnim rogovima kralježnične moždine (7). Dakle, većina stanica neuralnog grebena usmjeri se prema diferencijaciji u neurone nakon migracije i tijekom oblikovanja spinalnih ganglija (E10.5 u miša, što odgovara 4. tjednu ljudskog razvoja) (5).

1.1.3. Diferencijacija stanica neuralnog grebena

Mehanizmi kojima se stanice neuralnog grebena u jednom trenutku zaustave i počnu diferencirati u različite tipove stanica, do sada su još uvijek relativno nepoznati. Postoje dva suprotna shvaćanja koja nastoje objasniti kontrolne mehanizme stanične diferencijacije. Prema prvom shvaćanju (1), sve stanice neuralnog grebena imaju jednake razvojne mogućnosti, a krajnja diferencijacija stanica u potpunosti ovisi o okolišu u koji stanice useljavaju. Drugo shvaćanje (1) naglašava kako su već stanice prethodnice (progenitorske ili matične stanice) neuralnog grebena unaprijed predodređene za različitu razvojnu sudbinu te da neke matične stanice imaju prednost u diferencijaciji u odnosu na druge, čija je diferencijacija inhibirana tijekom migracije (1). Novija istraživanja upućuju kako je stvarni odgovor negdje između ove dvije pretpostavke (5). Brojni dokazi upućuju na međuovisnost

vremena početka migracije stanica neuralnog grebena i njihovih razvojnih mogućnosti. Primjerice, stanice koje prve počnu migrirati imaju mogućnost diferencijacije u razne tipove stanica, dok su, s druge strane, stanice koje migriraju kasnije sposobne oblikovati samo neke derivate karakteristične za dorzalni smještaj stanica neuralnog grebena poput spinalnih ganglija, ali ne i za simpatičke neurone ili stanice srži nadbubrežne žlijezde. Stanice koje zadnje migriraju mogu oblikovati isključivo pigmentne stanice (1).

Nekoliko pokusa na životinjama pokazalo je kako sudbina stanica neuralnog grebena nije nužno i nepovratno vezana uz svoj konačni smještaj u tijelu (1). Naime, transplantacija stanica neuralnog grebena iz jednog područja tijela u drugo, dovodi do diferencijacije stanica u smjeru stanica koje bi se inače i razvile u području transplantacije: stanice neuralnog grebena iz torakalnog područja transplantirane u područje glave, diferenciraju se u kolinergičke parasimpatičke neurone umjesto u adrenergičke simpatičke i obrnuto (1). Slični primjeri mogu se dokazati i u kulturi stanica neuralnog grebena, kada se koriste kontrolirani uvjeti okoliša i odgovarajući čimbenici rasta, što dovodi do usmjerenja diferencijacije stanica prema neuronima, glija stanicama ili glatkim mišićnim stanicama (1). S druge strane, kod stanica neuralnog grebena iz područja trupa transplantiranih u područje glave ne može se postići diferencijacija u hrskavicu ili koštane elemente, iako je to svojstveno stanicama neuralnog grebena u području glave (1).

Većina pokusa pokazuje kako stanice neuralnog grebena tijekom migracije imaju ograničen potencijal diferencijacije u smjeru samo nekih staničnih linija, ali ne svih fenotipova (1). Najveći broj stanica neuralnog grebena je bipotentan (mogućnost usmjerenja u dvije stanične linije) i ovisan o signalima iz okoliša koji usmjeravaju njihovu konačnu diferencijaciju.

1.2. Stanice spinalnih ganglija

Stanice spinalnih ganglija razlikuju se po morfološkim i funkcionalnim osobitostima te po elektrofiziološkim i biokemijskim svojstvima (7). Tijekom razvoja spinalnih ganglija diferenciraju se dvije osnovne stanične populacije: neuroni i glija stanice. Neuroni spinalnih ganglija mogu se podijeliti u dvije glavne vrste: velike, svijetle stanice i male, tamne stanice koje se međusobno razlikuju razvojno, histokemijski i funkcionalno (9, 10). Veliki neuroni imaju promjer 35-50 μm i mijelinizirana vlakna koja provode osjet dodira i propriocepcije direktno u jezgre dorzalnih stupova moždanog debla, a mali neuroni imaju promjer 9-35 μm i nemijelinizirana vlakna koja provode osjet boli i završavaju u dorzalnim rogovima kralježnične moždine (11). Veliki i mali neuroni međusobno se razlikuju i po izražaju citoskeletnih komponenti (12) i natrijevih voltažnih kanala (13). Nadalje, imaju različit izražaj neuropeptida poput tvari P i CGRP (peptid povezan s genom za kalcitonin, eng. calcitonin gene related peptide) (14) te receptora poput vaniloidnih receptora (15), P2X receptora (16) i g-bjelančevinskog para receptora (17).

Neuroni spinalnih ganglija su po tipu pseudounipolarni i imaju dva nastavka. Središnji nastavak ulazi u kralježničnu moždinu i oblikuje stražnji korijen spinalnog živca, dok se periferni nastavak spaja s prednjim korijenom spinalnog živca i daje somatska i visceralna osjetna vlakna. Glija stanice u spinalnim ganglijima razdvajaju neurone, stvaraju mijelin te imaju hranidbenu i fagocitnu ulogu (18). Razvoj spinalnih ganglija ovisi o mnogim čimbenicima, neuralnom čimbeniku rasta, signalnim molekulama i drugim bjelančevinama unutar ganglija (1). Njihova interakcija regulira unutarstanične transkripcijske programe koji u konačnici usmjeravaju razvojni put svake stanice (1).

1.3. Važnost stanica neuralnog grebena

Razvoj stanica neuralnog grebena jedan je od najvažnijih događaja u evolucijskom razvoju kralježnjaka (19). Glavna značajka stanica neuralnog grebena je njihova velika pokretljivost koja im dopušta naseljavanje jako udaljenih tkiva i organa. Načelna važnost ovih stanica očituje se u njihovoj multipotentnosti i sudjelovanju pri oblikovanju mnogih organa i tkiva, poput perifernog živčanog sustava (neuroni i glija), srca, krvnih žila, kostiju, uha, oka, kože, zuba, moždanih ovojnica, skeletnih mišića i nadbubrežnih žlijezda (19). Derivati neuralnog grebena su također i neke sastavnice vezivnog tkiva žlijezda poput hipofize, suzne, pljuvačne, štitne i paraštitne žlijezde te timusa (20).

Spinalni (osjetni) gangliji, kao važan dio perifernog živčanog sustava, razvijaju se tijekom primarne neurulacije migracijom i diferencijacijom multipotentnih stanica neuralnog grebena (1). Njihov je normalan razvoj bitan zbog činjenice da se sve somatosenzorne informacije iz tijela (osim kranijalnih regija) prenose neuronima spinalnih ganglija. Ovo uključuje četiri glavna osjetna modaliteta: osjet dodira, nocicepcije (osjet boli), propriocepcije (osjet položaja tijela u prostoru) i osjet temperature (7).

Većina radova o razvoju neuralnog grebena je zbog pristupačnosti i dostupnosti odgovarajućih biljega izvođena na embrijima ptica i miševa. Prema spoznajama iz literature, u razvojnoj priči o spinalnim ganglijima na životinjskim modelima korišteni su brojni čimbenici razvoja poput biljega rane diferencijacije stanica neuralnog grebena (*phox2b*) (21), biljega neuroepitelnih matičnih stanica (*nestin*) (22), biljega za neurone (*PGP*, *NF200*, *IB4*) (5) i satelitske stanice (*GFAP*, *S100*) (23). Zbog određenih odstupanja u izražaju navedenih biljega u različitim životinjskim vrstama i nedostatka sustavnih istraživanja na ljudskim embrijima naš je cilj bio istražiti kakav je izražaj navedenih biljega u embrionalnom razvoju spinalnih ganglija u čovjeka.

1.4. Čimbenici razvoja i diferencijacije

1.4.1. Biljezi nezrelih stanica u spinalnim ganglijima (nediferencirane stanice neuralnog grebena)

Phox2b je transkripcijski čimbenik jezgre, u miševa je izražen u stanicama neuralnog grebena tijekom migracije i početne diferencijacije stanica u smjeru neurona (21). Mutacije ovog gena dovode do poremećaja u diferencijaciji neuroblasta i posljedičnog izostanka razvoja zrelih neurona (24). Nasuprot ovome, prekomjerni izražaj ovog gena u spinalnom području neuralne cijevi (buduća kralježnična moždina) potiče izlazak iz staničnog ciklusa i bržu diferencijaciju neurona (24). Phox2b gen je često mutiran u pacijenata s neuroblastomom (25) i s kongenitalnim centralnim hipoventilacijskim sindromom (26). Nadalje, mutacije ovog gena dovode do deficita u centralnom signalnom putu aldosterona i autonomnom odgovoru na manjak natrija (27). Phox2b do sada nije istraživao u spinalnim ganglijima ljudskih embrija nego samo u simpatičkim ganglijima pilećih embrija (28) te kulturi stanica prepeličjih embrija (29).

Nestin je član obitelji intermedijarnih filamenata klase VI, a tijekom razvoja specifično je izražen u matičnim stanicama neuralnog grebena i u neuroepitelnim matičnim stanicama (30). Prolazno pojavljivanje ovog intermedijarnog filamenta isključivo u matičnim stanicama čini ga njihovim izvrsnim biljekom. U trenutku početne diferencijacije prema neuronima i glija stanicama, izražaj nestina je inhibiran i zamijenjen drugim tkivno-specifičnim intermedijarnim filamentima (30). U odraslom organizmu nestin može biti izražen u Schwannovim stanicama, ali nije dokazana njegova prisutnost ni u normalnim ni u ozljeđenim spinalnim ganglijima (31). Ne postoji niti jedan rad koji je istraživao ovu bjelančevinu u spinalnim ganglijima humanih embrija. Do sada je nestin istraživao u spinalnim ganglijima pokusnih životinja, no u drugom kontekstu (32-34).

1.4.2. Biljezi živčanih stanica u spinalnim ganglijima

PGP9.5 (eng. protein gene product) je citoplazmatska ubikvitarna C-terminalna hidroksilaza specifična za neurone i neuroendokrine stanice tijekom razvoja perifernog i središnjeg živčanog sustava u sisavaca (35). Gen za ovu bjelančevinu smješten je na kratkom kraku (p14) četvrtog kromosoma (36) i raspodjela bjelančevine u potpunosti je sukladna s PGP9.5 mRNA (35). Specifičnost izražaja PGP9.5 u neuronima dovela je do korištenja ove bjelančevine kao biljega inervacije u brojnim imunohistokemijskim studijama (37-39). Bjelančevina se također koristi kao biljeg u analizi neuroendokrinih tumora (40) i neuronalnih staničnih linija (41). Iako su regulacija i funkcija PGP9.5 tijekom sazrijevanja neurona i kroz život neurona slabo istraženi, visoka razina izražaja i razvojni period u kojem se bjelančevina prvi put pojavljuje upućuju na njegovu važnu ulogu u fiziologiji neurona (42). Potpora ovoj tvrdnji su studije koje govore o nakupljanju ubikvitina i PGP9.5 u inkluzijskim tjelešcima unutar oštećenja povezanih s nekoliko neurodegenerativnih bolesti, uključujući Alzheimerovu i Parkinsonovu bolest (43). Do sada postoji samo jedna studija koja je istraživala ovu bjelančevinu u spinalnim ganglijima mišjih embrija (35), dok istraživanja na ljudskim tkivima ne postoje.

Prema morfološkim značajkama razlikuju se dvije glavne skupine osjetnih neurona: neuroni malog promjera i neuroni velikog promjera (5). Osjetni neuroni malog promjera diferenciraju se u dvije populacije stanica: jedna od njih sintetizira neuropeptide i pozitivna je na trkA – receptor za čimbenik rasta živčanog tkiva, dok druga populacija pokazuje izražaj za izolektin B4 (eng. isolectin B4) (5).

Citoplazmatski glikoprotein izolektin B4 (IB4) je član obitelji tetramerskih tipa I izolektina (IA4, IA3B, IA2B2, IAB3 i IB4) izoliranih iz biljke *Griffonia simplicifolia* (44). Između njih, IB4 se selektivno veže za glikokonjugate osjetnih neurona malog promjera koji imaju funkciju nociceptora (44, 45).

Stanice velikog promjera funkcionalno pripadaju mehanoreceptorima i bogate su neurofilamentom na koje se specifično veže protutijelo NF200 (46, 47). NF200 pripada obitelji intermedijarnih filamenata nađenih u aksonima samo zrelih neurona (48, 49).

1.4.3. Biljezi potpornih stanica u spinalnim ganglijima

S100 pripada obitelji bjelančevina koje vežu kalcij poput kalmodulina ili troponina C, a lokalizirana je u citoplazmi i/ili jezgri astrocita, Schwannovih stanica, te stanicama endimoma i astroglioma (50). Unutar glija stanica S100 bjelančevina je ključna u regulaciji staničnih procesa kao što je stanični ciklus i stanična diferencijacija (51) te ima važnu ulogu u funkcioniranju živčanog sustava (50). Izražaj S100 bjelančevine u spinalnim ganglijima opisan je u nekoliko pokusnih studija (23, 52, 53), ali nije istražen u spinalnim ganglijima humanih embrija.

GFAP (eng. glial fibrillary acidic protein) je član obitelji intermedijarnih filamenata klase III, koja uključuje periferin, dezmin i vimentin (54). Specifično je izražen u astrocitima SŽS-a, u satelitskim stanicama perifernih ganglija i nemijeliniziranim Schwannovim stanicama perifernih živaca gdje se koristi kao biljeg tih stanica (55). Postoje i oprečna mišljenja koja govore kako u spinalnim ganglijima nema GFAP pozitivnih stanica (56) te radovi koji upućuju na snažan izražaj GFAP-a u matičnim živčanim stanicama (57). Istraživanja GFAP-a u knock-out miševa pokazala su značajno smanjenje izražaja ovog intermedijarnog filamena te poremećaj međudjelovanja astrocita i neurona koji je važan za normalno moduliranje sinaptičke aktivnosti (58). S druge strane povećan izražaj GFAP bjelančevine primijećen je u mnogim tumorima mozga nastalim od astrocita (55). Do sada se izražaj GFAP bjelančevine istraživao u embrionalnim kulturama stanica spinalnih ganglija (59, 60).

Napredak u razumijevanju diferencijacije osjetnih neurona u spinalnim ganglijima može značajno utjecati na nove metode liječenja određenih neuroloških stanja i bolesti. Osjetne

neuronopatije (gangliopatije) koje nastaju zbog degeneracije neurona spinalnih ganglija često su udružene s ataksijom (61). Degeneracija neurona može nastati zbog autoimune ili maligne bolesti ili kao odgovor na neurotoksine, uključujući i kemoterapeutike poput cisplatine i karboplatine (61). Nadalje, oštećenje spinalnih ganglija uslijed dijabetesa dovodi do boli i gubitka osjeta (62). Razumijevanje normalnog razvoja osjetnih neurona može u pacijenata s navedenim bolestima pomoći u osmišljavanju liječenja u cilju obnove funkcije oštećenih neurona (63, 64). Istraživanje diferencijacije neurona iz stanica neuralnog grebena može pomoći u razumijevanju razvojnog slijeda zbivanja u nastanku staničnih populacija spinalnih ganglija, a time dati jasniju sliku vremenskog i prostornog izražaja čimbenika diferencijacije. U ovom radu koristili smo monoklonska i poliklonska protutijela na ljudske phox2b, nestin, PGP9.5, S100, GFAP, IB4 i NF200 bjelančevine da bismo odredili mjesto i vrijeme pojavljivanja te ulogu ovih čimbenika u razvoju i diferencijaciji spinalnih ganglija kao važnog dijela perifernog živčanog sustava čovjeka.

1.5. Problematika i cilj istraživanja

Postoji malo članaka o istraživanju ranih razvojnih stadija ganglija u ljudskih plodova, koji se fokusiraju uglavnom na razvoj mozga i kralježnične moždine (65-68), ali ne i na razvoj spinalnih ganglija. Većina istraživanja o ulozi stanične diferencijacije tijekom razvoja spinalnih ganglija provedena je na embrijima pokusnih životinja ili u dugotrajnim kulturama stanica (69-73). Međutim, noviji članci pokazuju kako i između životinjskih vrsta postoje značajne razlike u ustroju neurona i projekciji središnjih nastavaka spinalnih ganglija u dorzalnog rogu kralježnične moždine (74). Obzirom da su istraživanja u ovom području usmjerena prema terapijskim modelima za liječenje ljudi, naša bi istraživanja diferencijacije ranih razvojnih stadija spinalnih ganglija u ljudskih plodova mogla dati relevantne informacije

za buduće kliničke studije. Cilj je ove studije primjenom odgovarajućih imunohistokemijskih biljega tijekom embrionalnih i ranih fetalnih stadija (od 5. do 10. tjedna) razvoja ljudskih spinalnih ganglija istražiti slijedeće:

1. utvrditi eventualnu prisutnost nediferenciranih stanica neuralnog grebena (phox2b i nestin) u najranijim razdobljima razvoja (5. tjedan)
2. analizirati prostorni i vremenski raspored pojave neurona te utvrditi njihovu eventualnu neurogenezu (diobu neurona) primjenom dvostrukog imunofluorescencijskog bojenja biljegom za proliferaciju (Ki-67 bjelančevina) i biljegom specifičnim za neurone (PGP9.5)
3. utvrditi jesu li se u istraživanom razvojnom razdoblju (od 5. do 10. tjedna) stanične linije neurona diferencirale u podtipove neurona (IB4 i NF200), te u kojem vremenskom razdoblju su se pojedini neuronski podtipovi prvi put pojavili
4. analizirati prostorni i vremenski raspored pojavljivanja potpornih stanica i utvrditi njihovu eventualnu diobu (gliogeneza) primjenom dvostrukog imunofluorescencijskog bojenja biljegom za proliferaciju (Ki-67 bjelančevina) i biljegom specifičnim za potporne stanice (S100 i GFAP).

1.6. Hipoteza

Očekuje se da će razvoj spinalnih ganglija u čovjeka tijekom razdoblja između 5. i 10. razvojnog tjedna biti popraćen promjenom intenziteta izražaja te vremena i mjesta pojavljivanja istraživanih bjelančevina, što će se prikazati imunohistokemijski u embrionalnom tkivu (nestin, phox2b, PGP9.5, S100, GFAP, IB4 i NF200 pozitivne stanice) i kvantitativno analizirati. Očekujemo da proliferacijski čimbenik Ki-67 i biljeg za neurone (PGP9.5) neće usporedno postojati u istim stanicama, dok će proliferacijski čimbenik Ki-67 i

biljeg potpornih stanica (S100) biti istodobno prisutni u neuroglija stanicama tijekom diferencijacije spinalnih ganglija. Očekujemo da se neuroni ne dijele nakon završne migracije stanica neuralnog grebena u područje spinalnih ganglija. Također očekujemo da se neuroni prvi počinju diferencirati unutar stanica spinalnih ganglija, usmjeravajući se prema podtipovima velikih i malih neurona prisutnih u odraslom organizmu. Nakon početne diferencijacije neurona, očekujemo staničnu proliferaciju te diferencijaciju potpornih stanica. Vremenska i prostorna raspodjela istraživanih čimbenika ukazat će na njihovu moguću ulogu u razvoju i diferencijaciji spinalnih ganglija čovjeka. Očekuje se vremensko i prostorno preklapanje izražaja nekih od navedenih čimbenika (primjerice neurofilamenata i IB4). Izražaj svakog pojedinog čimbenika mijenjat će se tijekom različitih stadija diferencijacije spinalnih ganglija sukladno pojavi pojedinih staničnih linija neurona i neuroglije, a na što upućuju dosadašnja istraživanja na životinjskim i ljudskim zametcima.

2. METODE I MATERIJAL

2.1. Sakupljanje tkiva i određivanje starosti zametaka

Istraživanje je provedeno na 10 normalnih ljudskih zametaka od 5. do 10. tjedna starosti (Tablica 1). Tkivo potječe iz postojeće arhivske zbirke Zavoda za anatomiju, histologiju i embriologiju Medicinskog fakulteta Sveučilišta u Splitu ili je dobiven s Kliničkog Zavoda za patologiju, sudsku medicinu i citologiju Kliničkog Bolničkog Centra Split (tkivo spontano pobačenih zametaka i zametaka iz tubarnih trudnoća). U istraživanje smo uključili samo one embrije i fetuse koji su dobro očuvani i bez vanjskih znakova maceracije. Za istraživanje na projektu ministarstva znanosti obrazovanja i športa (broj 021-2160528-0507) dobivena je suglasnost Etičkog povjerenstva za biomedicinska istraživanja Medicinskog fakulteta Sveučilišta u Splitu. Starost zametaka odredili smo na temelju podataka o ovulacijskoj dobi (datum posljednje menstruacije), mjerenjem dužine tjeme-zadak (crown-rump length-CRL), te usporedbom sa stadijima Carnegie Instituta (75).

Tablica 1. Starost i broj ljudski zametaka analiziranih u ovom radu

Starost (tjedni)	CRL (mm)	Carnegie stadij*	Broj zametaka u istraživanju
5	8	15	1
6	14	17	2
7	21	20	1
8	27	22	2
9	32	23	2
10	36	27	2

*Prema referenci Carnegie Instituta (75).

2.2. Postupci s embrijima, uklapanje tkiva u parafin i rezanje

Nakon pregleda vanjskog izgleda plodova, napravili smo mikrosekciju kojom smo odvojili dijelove tkiva koji sadrže ganglije. Komadiće tkiva iz torakolumbalnog područja embrija i ranih fetusa fiksirali smo u 4% formaldehidu u fosfatnom puferu (phosphate buffered saline-PBS) tijekom 24 sata, te nakon ispiranja u PBS-u, dehidrirali u povećavajućim koncentracijama alkohola. Nakon ispiranja u ksilolu, uklopili smo ih u parafin na 56°C. Tkiva smo serijski izrezali na poprečne rezove debljine 7 µm, te pričvrstili na predmetna stakla prethodno obrađena 0.01%-tnom vodenom otopinom poly-L-lizina (Sigma Chemical Co., St. Louis, USA). Na svakom 10-om rezu, uradili smo orijentacijsko bojanje hemalaunom i eozinom kako bismo provjerili razinu reza i očuvanost tkiva.

2.3. Imunohistokemijsko bojanje rezova

U ovom radu koristile su se dvije tehnike: imunohistokemija i imunofluorescencija.

Imunohistokemijski postupak započeo je deparafiniranjem tkiva prvo u ksilolu, a zatim rehidracijom u alkoholima sve niže koncentracije. Inkubacijom u 0.1% H₂O₂ (30 minuta pri sobnoj temperaturi) inaktivirana je endogena peroksidaza. U svrhu otkrivanja antigenskih mjesta rezovi su kuhani u citratnom puferu u mikrovalnoj pećnici na 95°C kroz 17 minuta i isprani u PBS-u (eng. phosphate buffered saline-PBS). Nakon hlađenja na sobnoj temperaturi rezovi su 60 minuta inkubirani s primarnim protutijelima:

1. monoklonalna protutijela uzgojena u mišu na ljudske antigene:
 - Ki-67 antigen (M7240, DAKO, Glostrup, Denmark),
 - neurofilament 200 (N0142, Sigma, Saint Louis, MO, USA),
 - nestin (MAB1259, R&D Systems, Minneapolis, MN, USA),

2. poliklonalna protutijela uzgojena u zecu na ljudske antigene:
 - Ki-67 antigen (AB9260, Chemicon, Temecula, CA, USA),
 - PGP9.5 antigen (AB5925, Chemicon, Temecula, CA, USA),
 - GFAP antigen (AB5804, Chemicon, Temecula, CA, USA),
 - S100 antigen (Z0311, DAKO, Glostrup, Denmark),
3. poliklonalno protutijelo uzgojeno u kozi na C-kraj ljudskog antigena:
 - Phox2b antigena (sc-2018, Santa Cruz Biotechnology, Inc., Santa Cruz, CA, USA).

Osim navedenih primarnih protutijela koristio se i IB4 FITC-konjugat obilježen s biotinom (L2895, Sigma, Saint Louis, MO, USA).

Nakon jednosatne inkubacije s primarnim protutijelom i ispiranja u PBS-u, koristila su se dva načina za sekundarnu detekciju primarnih protutijela: imunofluorescencija i bojanje diaminobenzidinom (DAB).

IMUNOFLUORESCENCIJA:

Za ovu metodu koristila su se sekundarna protutijela za prikazivanje vezanja primarnih protutijela i to prema životinjskom podrijetlu primarnih protutijela:

- Texas Red, T-862, Jackson Immuno Research Lab., PA, USA u razrijeđenju 1:200;
- Texas Red, sc-2780, Santa Cruz Biotechnology, Inc., Santa Cruz, CA, USA u razrijeđenju 1:200;
- Fluorescein izotiocijanat – FITC, sc-2024, Santa Cruz Biotechnology, Inc., Santa Cruz, CA, USA u razrijeđenju 1:200;
- Fluorescein izotiocijanat – FITC, AP132F Chemicon, Temecula, CA, USA u razrijeđenju 1:200;

- Rodamin, AP124R, Jackson Immuno Research Lab., PA, USA u razrijeđenju 1:50)
- Biotinizirana sekundarna protutijela sc-2040 i sc-2039 Santa Cruz Biotechnology, Inc., Santa Cruz, CA, USA u razrijeđenju 1:200;
- Streptavidin Alexa Fluor 488 konjugat, Invitrogen Molecular Probes Inc, Eugene, OR, USA.

Rezovi su se inkubirali jedan sat sa sekundarnim fluorescentnim protutijelom u tamnoj komori. Za potrebe dvostrukog imunofluorescencijskog bojanja koristila se kombinacija dvaju primarnih protutijela koja su se inkubirala kroz jedan sat, a nakon ispiranja u PBS-u dodala se kombinacija odgovarajućih sekundarnih protutijela u trajanju od jednog sata. Nakon zadnjeg ispiranja u PBS-u, rezovi su se uklopili u medij za uklapanje (Immuno-Mount, Shandon, Pittsburg, PA, USA) i pokrili pokrovnim stakalcem. Stanice koje su reagirale s odgovarajućim kompleksom primarnog i sekundarnog protutijela imale su zeleno ili crveno obojanu citoplazmu ili jezgru. Stanice koje nisu reagirale s odgovarajućim kompleksom primarnog i sekundarnog protutijela imale su DAPI-jem (4',6-diamidino-2-phenylindole, dihydrochloride – DAPI, D1306, Invitrogen Molecular Probes Inc, Eugene, OR, USA) plavo obojanu jezgru. Preparati su pregledani fluorescencijskim mikroskopom Olympus BX61 (Olympus, Tokyo, Japan) i slikani DP71 digitalnom kamerom.

BOJANJE DIAMINOBENZIDINOM (DAB):

Drugim načinom detekcije primarnih protutijela, koristili smo o podrijetlu protutijela neovisni Streptavidin-Biotin Peroksidaza Sustav (K0690, DakoCytomation, Carpinteria, CA, USA), te nakon 30. minutne inkubacije i ispiranja u PBS-u, rezove smo obojali diaminobenzidinom (DAB) tijekom 10 minuta na sobnoj temperaturi i isprali u destiliranoj vodi, te obojali hemalaunom (75). Rezove smo zatim uklopili u medij za uklapanje i pokrili pokrovnim

stakalcima. Stanice koje su reagirale s odgovarajućim primarnim protutijelima imale su smeđe obojenu citoplazmu ili jezgru. Stanice koje nisu reagirale s primarnim protutijelima, imale su jezgru plavo obojenu hemalaunom i svijetlu citoplazmu.

Preparati su pregledani svjetlosnim mikroskopom Olympus BX40 (Olympus, Tokyo, Japan) opremljenim odgovarajućim konfokalnim dodatkom.

NEGATIVNA KONTROLA:

Rezovi namijenjeni negativnoj kontroli kod imunohistokemijskog bojanja svakog antigena podvrgnuti su zajedno s ostalim rezovima istom postupku, osim što se nisu inkubirali s primarnim protutijelom, nego su za to vrijeme bili u PBS-u. Negativna kontrola ima samo hemalaunom, odnosno DAPI-jem plavo obojane jezgre stanica bez smeđe boje jezgre ili citoplazme odnosno bez zelenog ili crvenog fluorescentnog signala.

POZITIVNA KONTROLA:

Pozitivna kontrola na istraživanim rezovima su smeđe obojenje (bojanje s DAB-om) odnosno fluorescentni signal (bojanje fluorescentnim sekundarnim protutijelima) pojedinih citoplazmi ili jezgara stanica u okolnim strukturama, za koje se iz literature zna da reagiraju s primarnim protutijelima. Dodatno su raspored i razlike pozitivnih od negativnih stanica u strukturama rezova provjereni u literaturi i to za svaki traženi čimbenik ponaosob.

2.4. Kvantifikacija pozitivnih stanica

Kvantifikacija phox2b, PGP9.5, S100, GFAP i NF200 pozitivnih stanica rađena je na preparatima obojanim DAB-om, a kvantifikacija nestin i IB4 pozitivnih stanica rađena je na preparatima obojanim imunofluorescentnom tehnikom (sekundarno protutijelo i DAPI). Na

10 zametaka starosti od 5. do 10. razvojnog tjedna, istražen je broj pozitivnih stanica za pojedini biljeg u odnosu na broj negativnih stanica. Pozitivne i negativne stanice brojane su u svakom trećem neprilježćem rezu. Bilo koji intenzitet bojanja stanica smatrali smo pozitivnim. Brojanje je provedeno kroz cijelu duljinu ganglija (na obje strane kralježnične moždine i odvojeno za ventralni i dorzalni dio). Na svakom dijelu odabranom za brojanje stanica, korištena su područja površine $50\ \mu\text{m} \times 50\ \mu\text{m}$, na povećanju $40\times$. Kriterij za razlikovanje ventralnog od dorzalnog dijela ganglija bio je prostorni položaj stanica (ventralno nasuprot dorzalnog dijelu). Neke arbitrarne odluke su bile neizbježne, dijelom zato jer su linije razgraničenja između dvije populacije bile neoštro ograničene. Međutim, relativno niska standardna greška pokazala je konzistentnost podataka. Za ovu analizu koristili smo Olympus BX40 mikroskop s DP11 digitalnom kamerom i Olympus BX61 s DP71 digitalnom kamerom, a broj pozitivnih stanica računali smo pomoću DP-SOFT Version 3.1 računalnog programa. Kvantitativnu analizu pozitivnih stanica proveli smo za tri skupine (5. i 6., 7. i 8., te 9. i 10. tjedan) sukladno odgovarajućoj dobi embrija.

2.5. Statistička analiza

U obradi podataka rabljen je program Excel 2000 (Microsoft, USA), i GraphPad Prism version 4.00 za Windows (GraphPad računalni program, San Diego, CA, USA). U svakom području ($50 \times 50\ \mu\text{m}$), izračunali smo udio pozitivnih stanica za nestin, phox2b, PGP9.5, S100, GFAP, IB4 i NF200 čimbenike (pozitivne stanice/ukupni broj stanica).

U skladu s rezultatima Kolmogorov-Smirnovog testa o normalnosti raspodjele podataka, odabrali smo odgovarajući statistički test (Mann-Whitney ili t-test). Udio pozitivnih stanica izrazili smo kao srednju vrijednost \pm standardna devijacija. Odabrana razina vjerodostojnosti u svim testovima je $p < 0.05$.

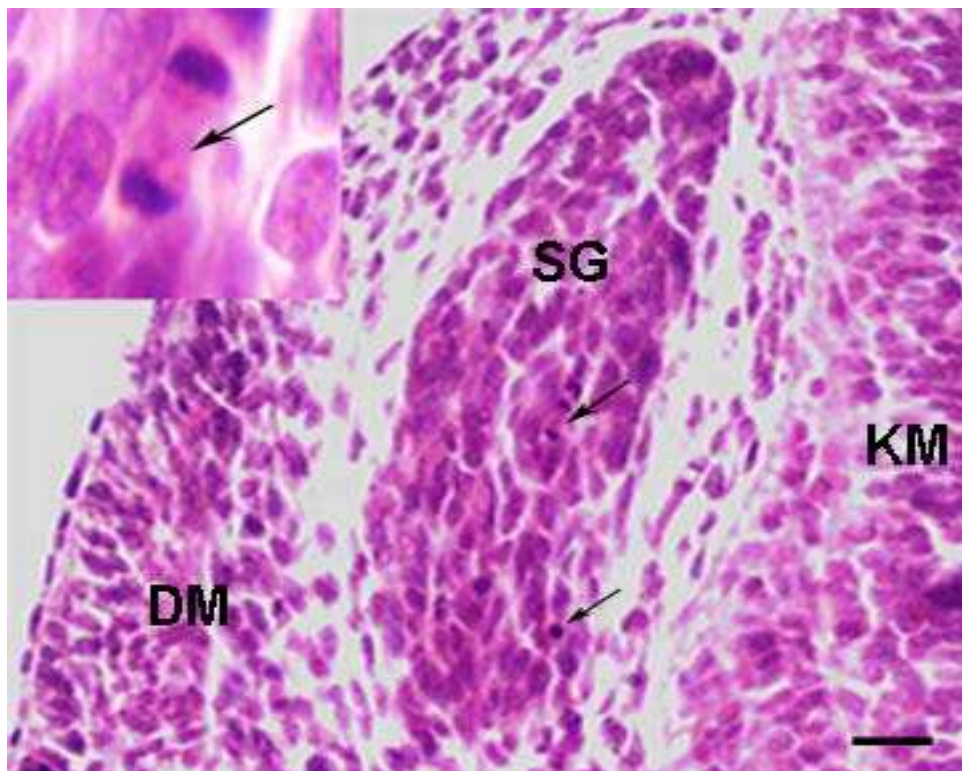
2.6. Etička načela

Istraživanje je provedeno na embrionalnom ljudskom tkivu starosti od 5. do 10. tjedana iz arhivske kolekcije Zavoda za anatomiju, histologiju i embriologiju. Materijal je dobiven i s Kliničkog Zavoda za patologiju, sudsku medicinu i citologiju Kliničkog Bolničkog Centra Split. Za istraživanje na projektu MZOŠ-a broj 210-2160528-0507 je dobivena suglasnost Etičkog povjerenstva za biomedicinska istraživanja Medicinskog fakulteta Sveučilišta u Splitu. U istraživanju su poštivana etička načela o istraživanju embrionalnog i fetalnog materijala, a u skladu s etičkim normama (76) i Helsinškom Deklaracijom (77).

3. REZULTATI

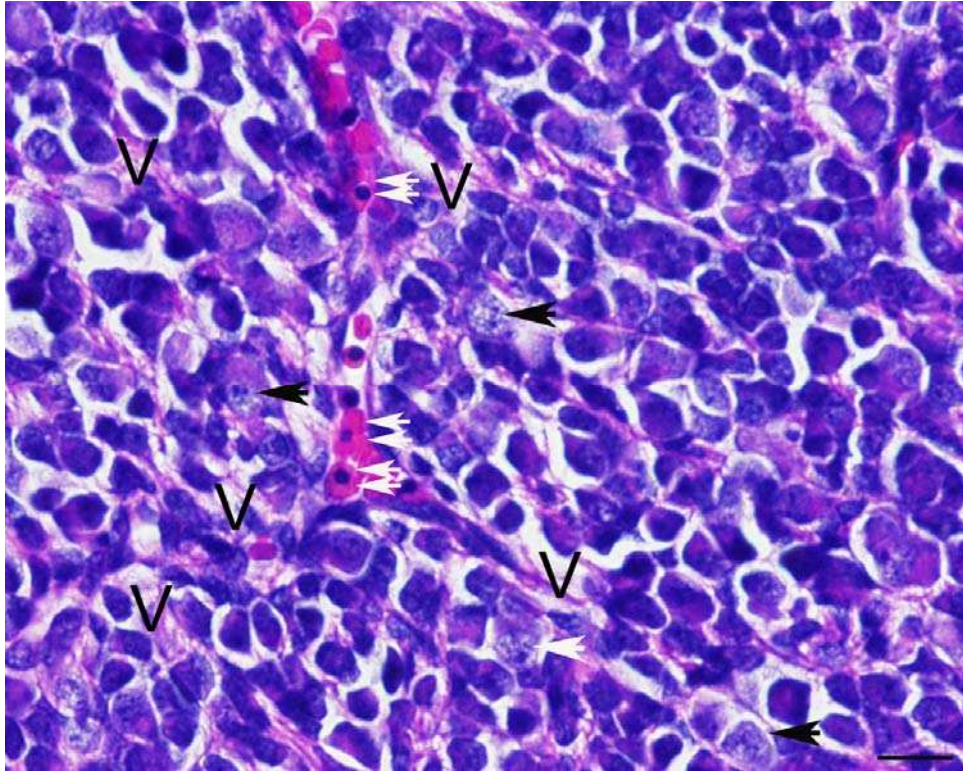
3.1. Morfološke osobitosti razvoja ljudskih spinalnih ganglija između 5. i 10. tjedna razvoja

Tijekom 5. razvojnog tjedna spinalne ganglije oblikuju ovalne bilateralno simetrične nakupine stanica duž obje strane kralježnične moždine. Spinalni gangliji su smješteni između kralježnične moždine i stanica dermatomiotoma. Sve stanice u gangliju su sličnog izgleda, s naznakama početne diferencijacije u smjeru dviju staničnih populacija. U gangliju se mogu primijetiti brojne mitotske figure kao i tamne, povremeno fragmentirane jezgre, koje morfološki odgovaraju apoptotskim stanicama. Živčani nastavci ganglijskih stanica ventralno nastavljaju put s aksonima motornih neurona koji izlaze iz prednjeg roga kralježnične moždine i tako oblikuju spinalne živce. Dorzalno, vrlo tanki živčani nastavci ulaze u dorzalni dio kralježnične moždine (krilna ploča) (Slika 1).



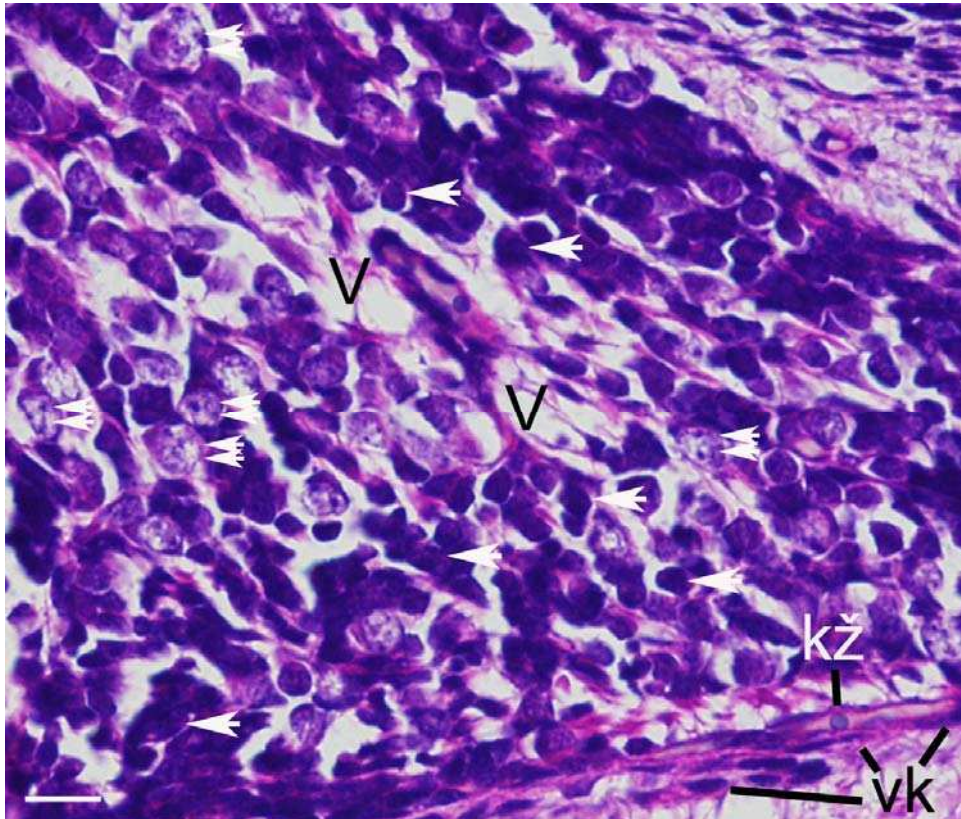
Slika 1. Poprečni presjek kroz lumbalno područje kralježnične moždine ljudskog zametka starosti 5 tjedana: spinalni ganglij (SG) je smješten između kralježnične moždine (KM) i dermatomiotoma (DM). Unutar spinalnog ganglija vide se brojne mitotske figure (strelice). Umetak: detalj ganglijske stanice u telofazi (strelica). Hematoksilin & eozin. Povećanje 20×, ljestvica 40μm.

U 6. tjednu razvoja većina ganglijskih stanica ima eukromatske jezgre s istaknutim jezgricama. Stanice su razdvojene vezivnim tkivom koje sadrži krvne žile, a vezivo se nastavlja u površinsku ovojnicu. Tijekom 7. i 8. tjedna razvoja, spinalni gangliji se povećavaju, a njihove stanice oblikuju dobro definirane ventralno i dorzalno usmjerene živčane nastavke. U gangliju su najbrojnije stanice koje imaju velike i svijetle jezgre sa istaknutim jezgricama. Jezgre mitotskih stanica se mogu prepoznati po specifičnoj organizaciji kromozoma i nasumično su raspoređene unutar stanične populacije. Krvne žile su prisutne na površini i unutar ganglija (Slika 2).



Slika 2. Poprečni presjek kroz spinalni ganglij ljudskog zametka starosti od 8 tjedana: Unutar srednjeg dijela spinalnog ganglija vide se mjehuraste jezgre s jezgricom (strelice), vezivno tkivo (V) i eritrociti s jezgrom (dvostruke strelice). Hematoksilin & eozin. Povećanje 40 \times , ljestvica 20 μ m.

Tijekom 9. i 10. razvojnog tjedna spinalni gangliji su ovalnog ili kruškolikog oblika. Stanice sa svijetlim jezgrama i istaknutim jezgricama, te stanice s tamnim i manjim jezgrama raspoređene su i u ventralnim i u dorzalnim dijelovima ganglija. Tračci živčanih vlakana mogu se vidjeti između staničnih tijela. Na površini svakog ganglija vidljiva je dobro definirana vezivno tkivna kapsula (Slika 3).



Slika 3. Poprečni presjek kroz spinalni ganglij ljudskog zametka starosti od 9 tjedana: Unutar dorzalnog dijela spinalnog ganglija vide se stanice s mjehurastim jezgrama i jezgricama (dvostruke strelice), stanice s malim tamnim jezgrama (strelice), vezivno tkivo (V), vezivna kapsula (vk), krvna žila u vezivnoj kapsuli (kž). Hematoksilin & eozin. Povećanje 40×, ljestvica 20µm.

3.1.1. Imunohistokemijske i imunofluorescentne tehnike

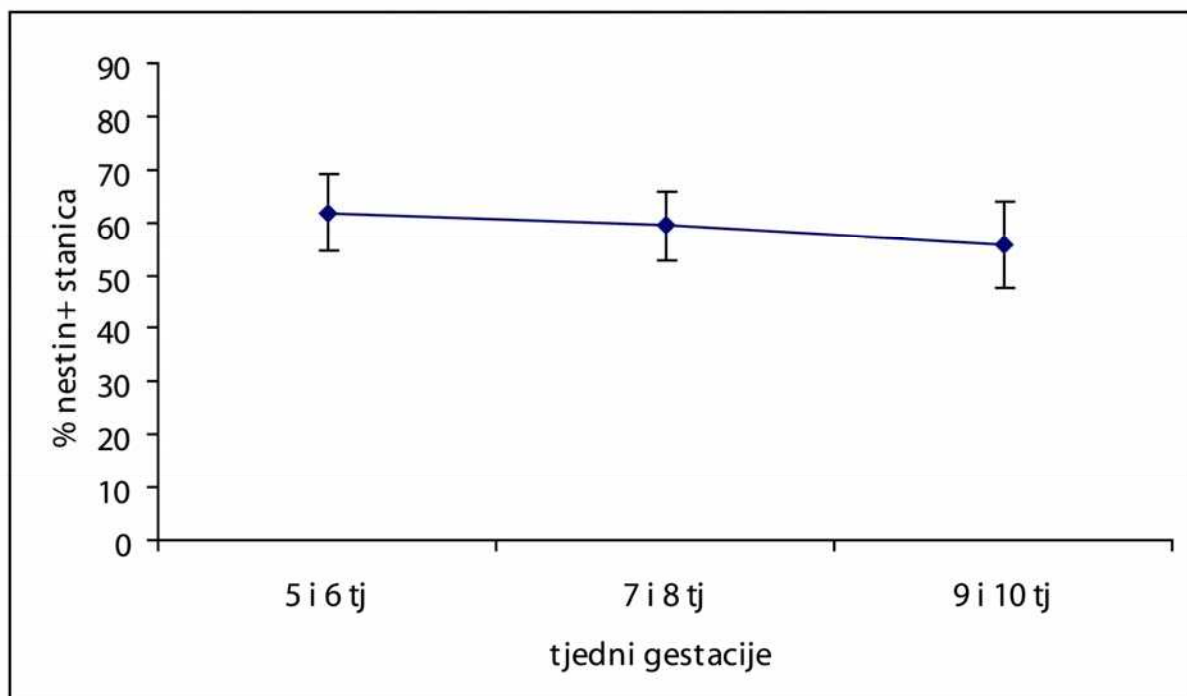
Korištenjem imunohistokemijskih i imunofluorescentnih tehnika utvrdili smo prisutnost svih istraživanih čimbenika (nestin, phox2b, PGP 9.5, S100, GFAP, IB4 i NF200) u spinalnim ganglijima tijekom 5. do 10. tjedna razvoja (Slika 4-42).

3.2. Diferencijacija stanica pozitivnih na biljege neuralnog grebena

3.2.1. Bojanje nestinom, određivanje broja pozitivnih stanica i kolokalizacija s Ki-67 biljekom proliferacije

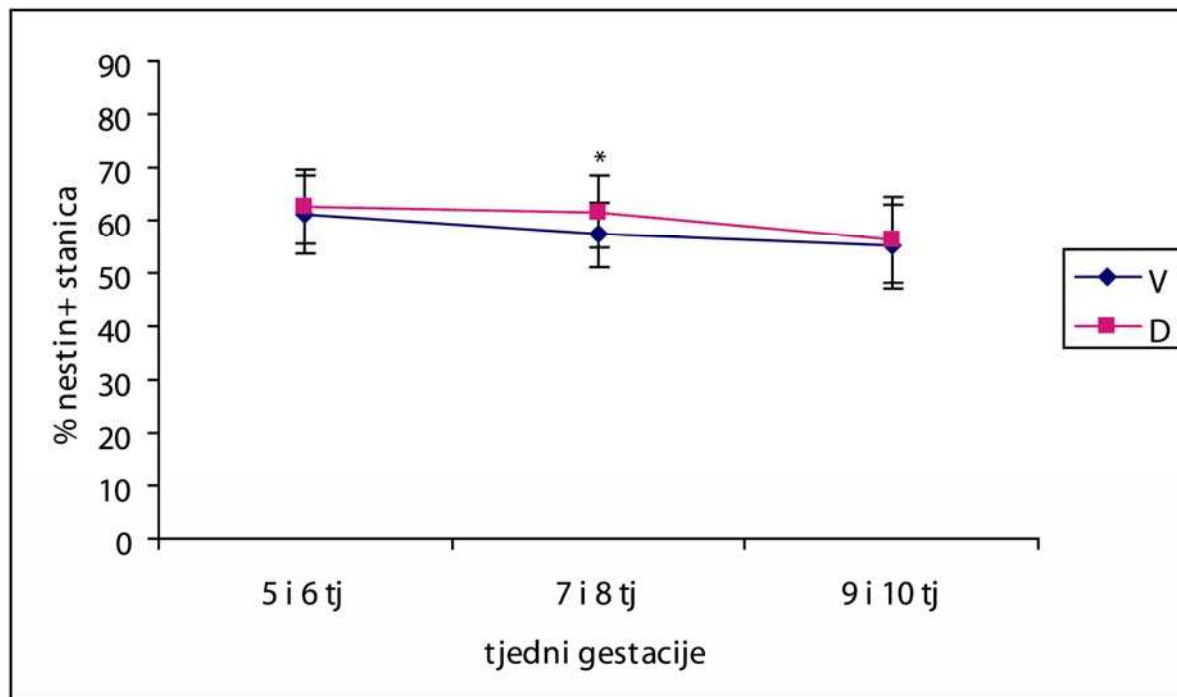
3.2.1.1. Kvantifikacija nestin-pozitivnih stanica

Znatan stupanj nediferenciranosti stanica neuralnog grebena posebice je izražen u 5. i 6. tjednu embrionalnog razvoja, kad većina stanica spinalnih ganglija pokazuje prisustvo nestin-pozitivnih vlakana (62% pozitivnih stanica). U 7. i 8. tjednu razvoja, dolazi do neznatnog smanjenja postotka pozitivnih stanica (59%), a u 9. i 10. tjednu pozitivno je 56% stanica (Slika 4). Rezultati govore u prilog postupnoj staničnoj diferencijaciji stanica spinalnog ganglija, praćenom smanjenjem broja nestin-pozitivnih stanica.



Slika 4. Raspodjela nestin-pozitivnih stanica u spinalnim ganglijima po tjednima gestacije. Podatci su prikazani kao srednje vrijednosti \pm standardna devijacija (okomita crta).

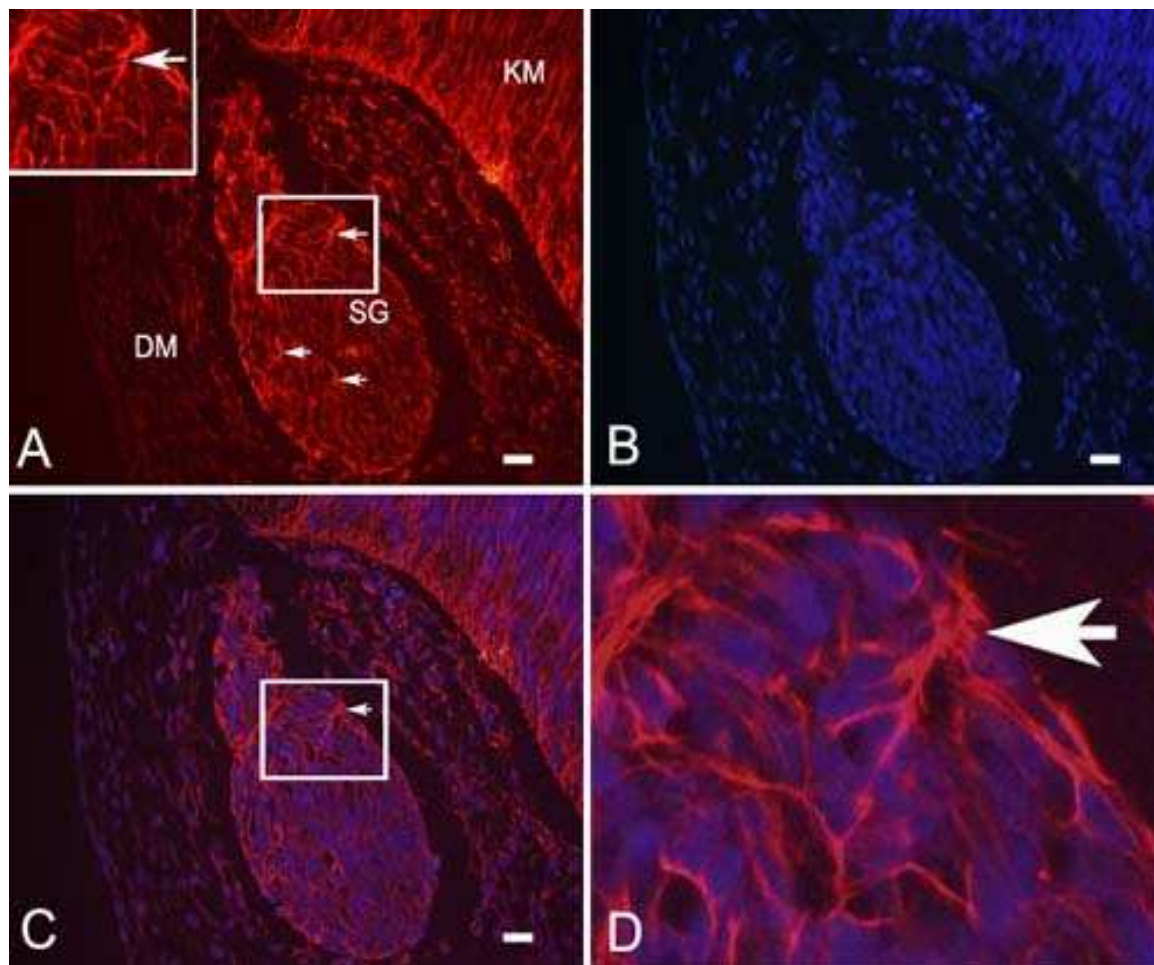
Tijekom cijelog istraživanih razdoblja broj nestin-pozitivnih stanica bio je veći u dorzalnom nego u ventralnom dijelu ganglija. U 7. i 8. tjednu razvoja razlika između ventralnog i dorzalnog dijela je i statistički značajna (Mann-Whitney, $p=0,012$) (Slika 5). Ovi su rezultati u skladu s ranijom diferencijacijom ventralnih dijelova ganglija u odnosu na dorzalne dijelove.



Slika 5. Postotak nestin-pozitivnih stanica u ventralnim (V) i dorzalnim (D) dijelovima spinalnih ganglija tijekom istraživanih tjedana. Podatci su prikazani kao srednje vrijednosti \pm standardna devijacija (okomita crta). U 7. i 8. tjednu postoji statistički značajna razlika (*) između ventralnog i dorzalnog dijela (Mann Whitney, $p=0,012$) (N=25-51).

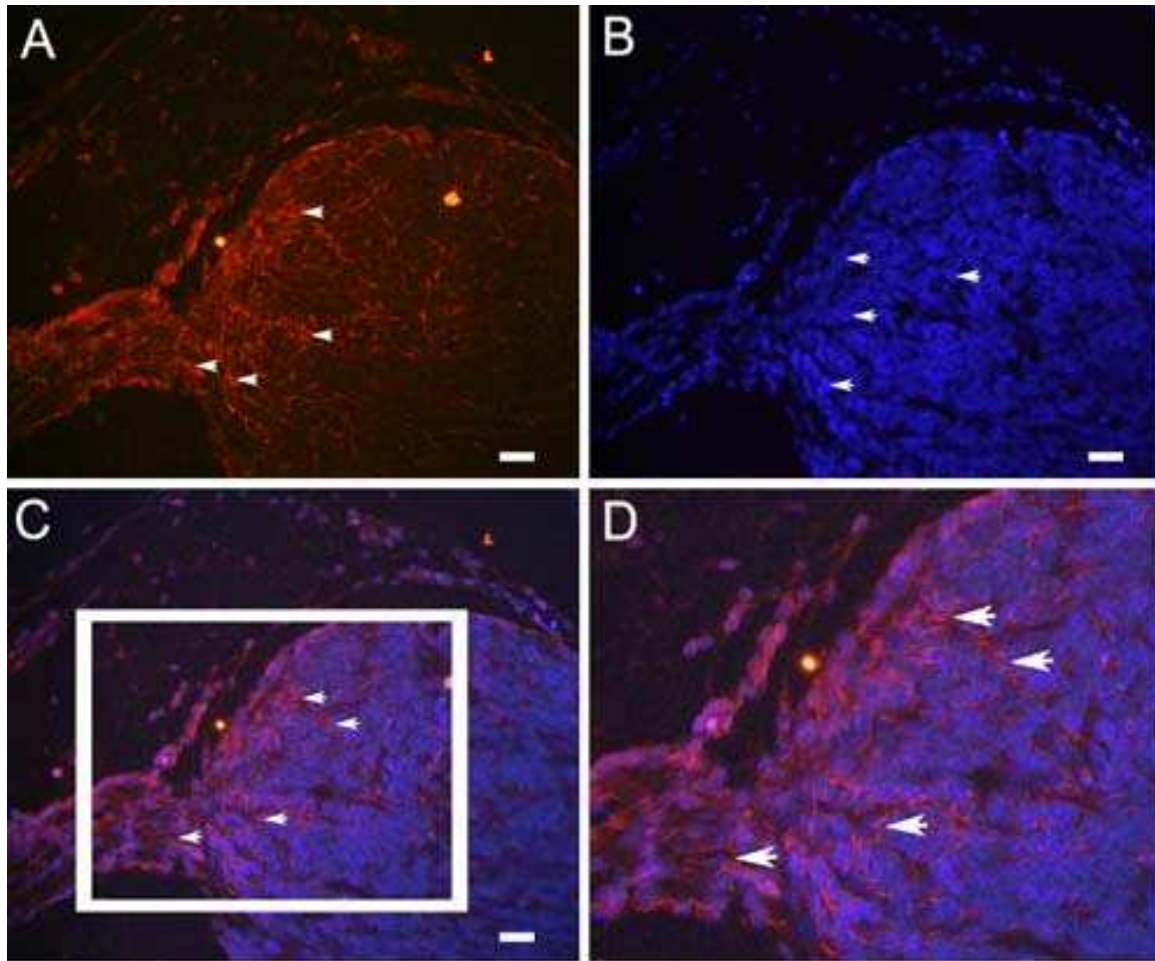
3.2.1.2. Imunofluorescentno bojanje nestinom

Tijekom cijelog istraživanih razdoblja unutar spinalnih ganglija mogu se vidjeti nediferencirane nestin-pozitivne stanice. Morfološki, nestin-pozitivne stanice se u tehnici imunofluorescentnog bojanja (TR bojanje, eng. Texas Red) prikazuju crvenim obojenjem intermedijarnih vlakana unutar citoplazme koja poput niti okružuju DAPI-jem plavo obojane jezgre unutar spinalnih ganglija i kralježnične moždine (Slika 6).



Slika 6. Poprečni presjek kroz lumbalno područje kralježnične moždine ljudskog zametka starosti 6 tjedana: spinalni ganglij (SG) je smješten između kralježnične moždine (KM) i dermatomiotoma (DM). Unutar spinalnog ganglija vide se vlakna nestin-pozitivnih stanica (strelice). Umetak: detalj nestin-pozitivnih vlakana (strelica) (A). DAPI-jem plavo obojane jezgre stanica unutar ganglija (B), preklapanje slika A i B, crveno obojana vlakna nestin-pozitivnih stanica (strelica) (C). Uvećanje detalja slike C unutar kvadrata, crveno obojana vlakna nestin-pozitivnih stanica (strelica) (D). Imunofluorescentno bojanje na nestin i DAPI. Povećanje 40 \times , ljestvica 20 μ m.

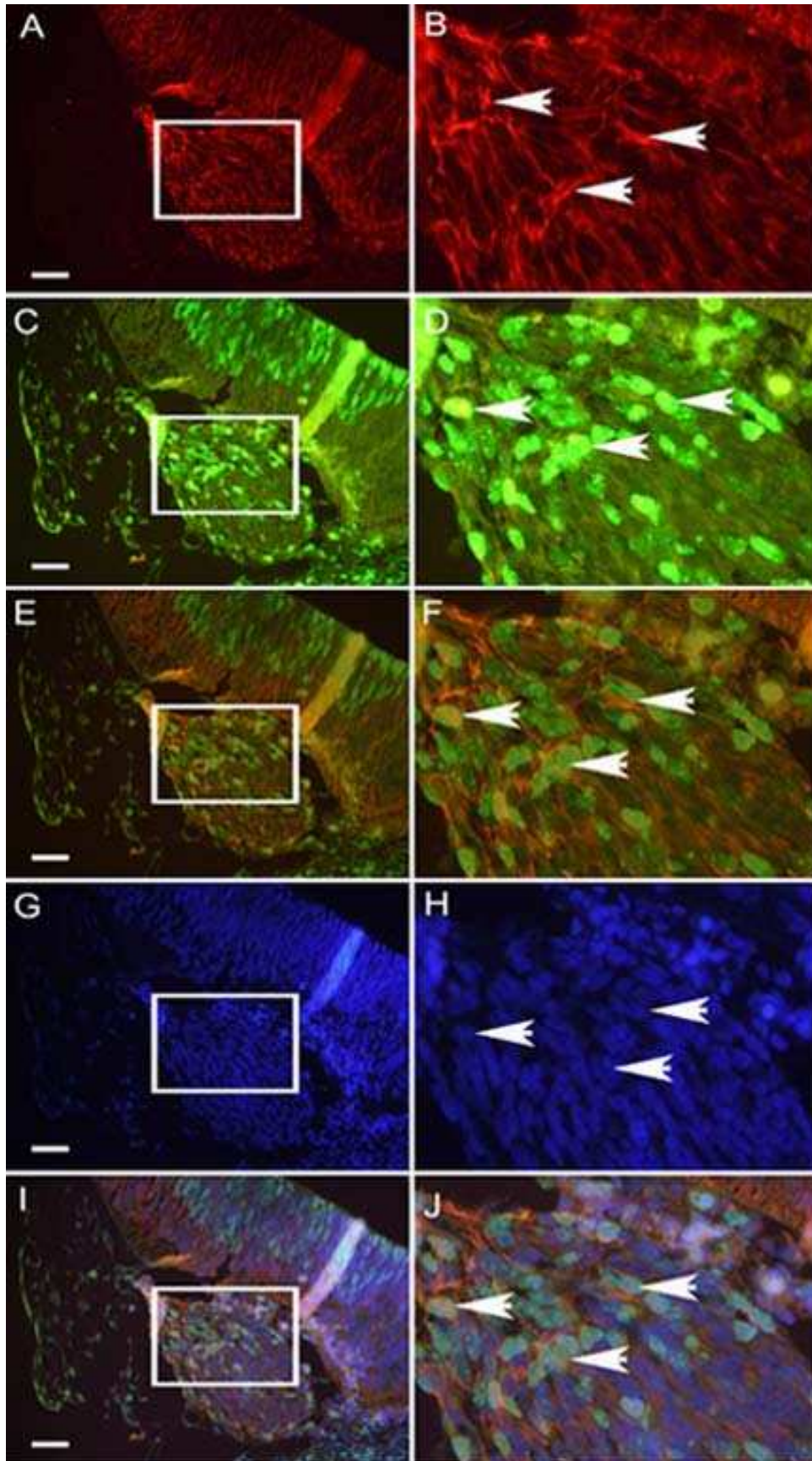
U 7. i 8. tjednu embrionalnog razvoja nestin-pozitivna vlakna posebice su izražena u dorzalnog dijelu ganglija i izlazištu dorzalnog korijena spinalnog živca (Slika 7).



Slika 7. Poprečni presjek kroz spinalni ganglij ljudskog zametka starosti 8 tjedana: Unutar spinalnog ganglija vide se crveno obojana vlakna nestin-pozitivnih stanica (strelice) (A) i DAPI-jem plavo obojane jezgre stanica unutar ganglija (strelice) (B), preklapanje slika A i B, crveno obojana vlakna nestin-pozitivnih stanica (strelice) (C). Uvećanje detalja slike C unutar kvadrata, crveno obojana vlakna nestin-pozitivnih stanica (strelice) (D). Imunofluorescentno bojanje na nestin i DAPI. Povećanje 40 \times , ljestvica 20 μ m.

3.2.1.3. Imunofluorescentno bojanje nestinom i biljekom proliferacije Ki-67

Dvostrukim imunofluorescentnim bojanjem na biljeg stanica neuralnog grebena (nestin) i na biljeg proliferacije (Ki-67), utvrdili smo prisutnost oba biljega u istim stanicama (Slika 8). Ovaj nalaz upućuje na činjenicu da stanice koje se dijele unutar spinalnih ganglija pripadaju populaciji nezrelih nestin-pozitivnih stanica.



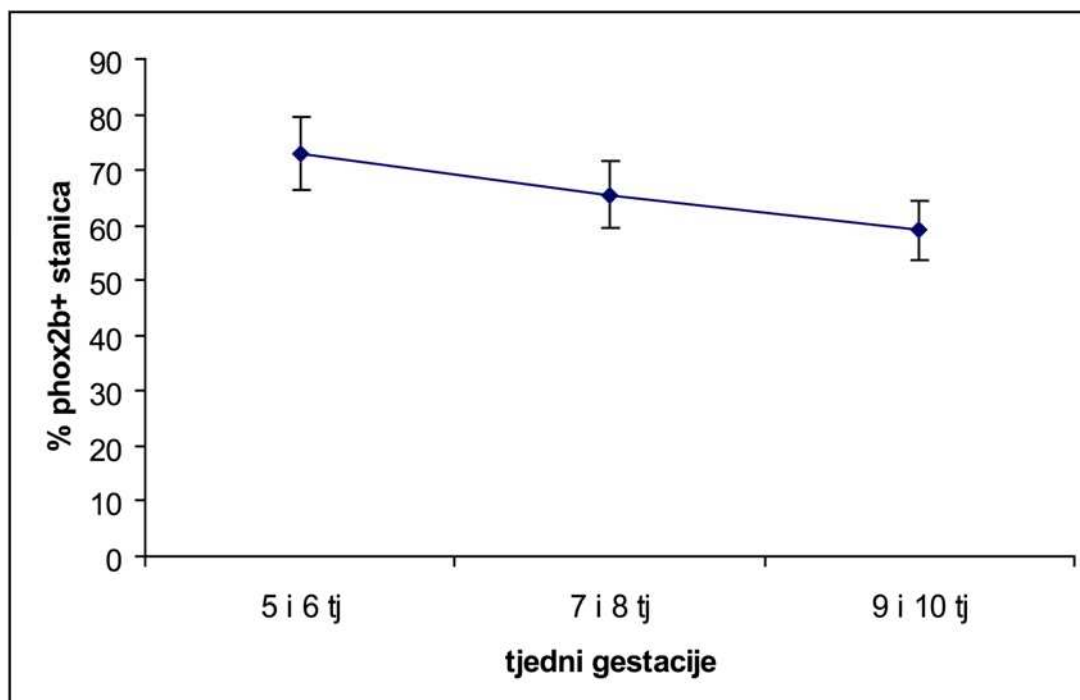
Slika 8. Poprečni presjek kroz spinalni ganglij ljudskog zametka starosti 6 tjedana: Unutar spinalnog ganglija vide se crveno obojana vlakna nestin-pozitivnih stanica (A), uvećanje detalja slike A unutar kvadrata, nestin-pozitivne stanice (strelice) (B). Zeleno obojane jezgre Ki-67-pozitivnih stanica (C),

uvećanje detalja slike C unutar kvadrata, Ki-67-pozitivne stanice (strelice) (D). Preklapanje slika A i C (E), preklapanje uvećanih detalja slika B i D, vidi se kolokalizacija nestina i Ki-67 u istim stanicama (strelice) (F). DAPI-jem plavno obojane jezgre stanica (G) uvećanje detalja slike G unutar kvadrata, plavo obojane jezgre stanica (strelice) (H). Preklapanje slika A, C i G (I), uvećanje detalja slike I unutar kvadrata, vidi se kolokalizacija nestina i Ki-67 u istim stanicama (strelice) (J). Imunofluorescentno bojanje na nestin, Ki-67 i DAPI. Povećanje 40 \times , ljestvica 25 μ m.

3.2.2. Bojanje s bjelančevinom phox2b i određivanje broja pozitivnih stanica

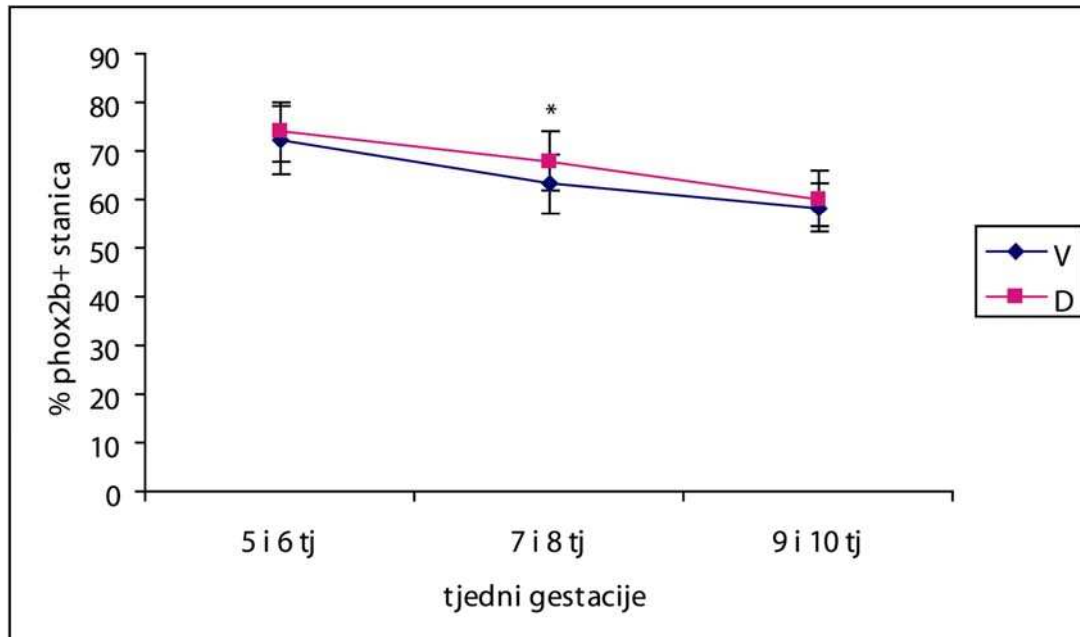
3.2.2.1. Kvantifikacija phox2b-pozitivnih stanica

U 5. i 6. tjednu embrionalnog razvoja većina ganglijskih stanica je pozitivna na phox2b čimbenik (73% pozitivnih stanica). Kasnije tijekom razvoja dolazi do postupnog smanjivanja postotka pozitivnih stanica. U 7. i 8. tjednu razvoja 65% stanica unutar ganglija pozitivno je na phox2b, a u 9. i 10. tjednu pozitivno je 59% stanica (Slika 9).



Slika 9. Raspodjela phox2b-pozitivnih stanica u spinalnim ganglijima po tjednima gestacije. Podatci su prikazani kao srednje vrijednosti \pm standardna devijacija (okomita crta).

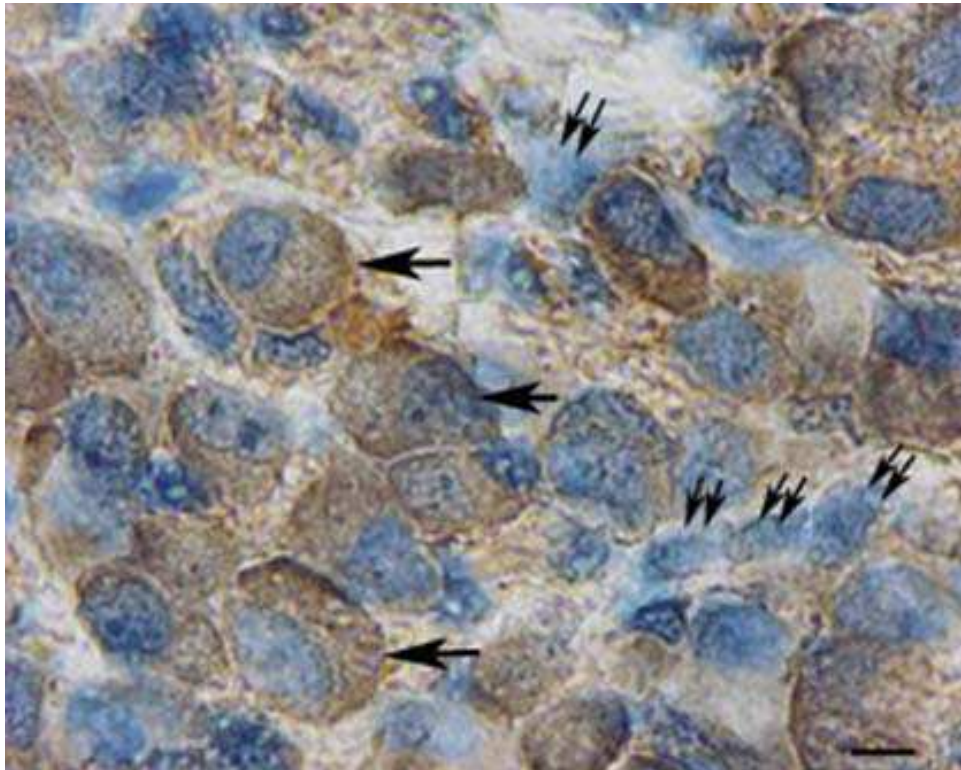
Tijekom cijelog istraživanog razdoblja broj phox2b-pozitivnih stanica je veći u dorzalnom nego u ventralnom dijelu ganglija. U 7. i 8. tjednu razvoja razlika između ventralnog i dorzalnog dijela je i statistički značajna (t-test, $p=0,007$) (Slika 10).



Slika 10. Postotak phox2b-pozitivnih stanica u ventralnim (V) i dorzalnim (D) dijelovima spinalnih ganglija tijekom istraživanih tjedana. Podatci su prikazani kao srednje vrijednosti \pm standardna devijacija (okomita crta). U 7. i 8. tjednu postoji statistički značajna razlika (*) između ventralnog i dorzalnog dijela (t-test, $p=0,007$) (N=25-105).

3.2.2.2. Imunohistokemijsko bojanje phox2b

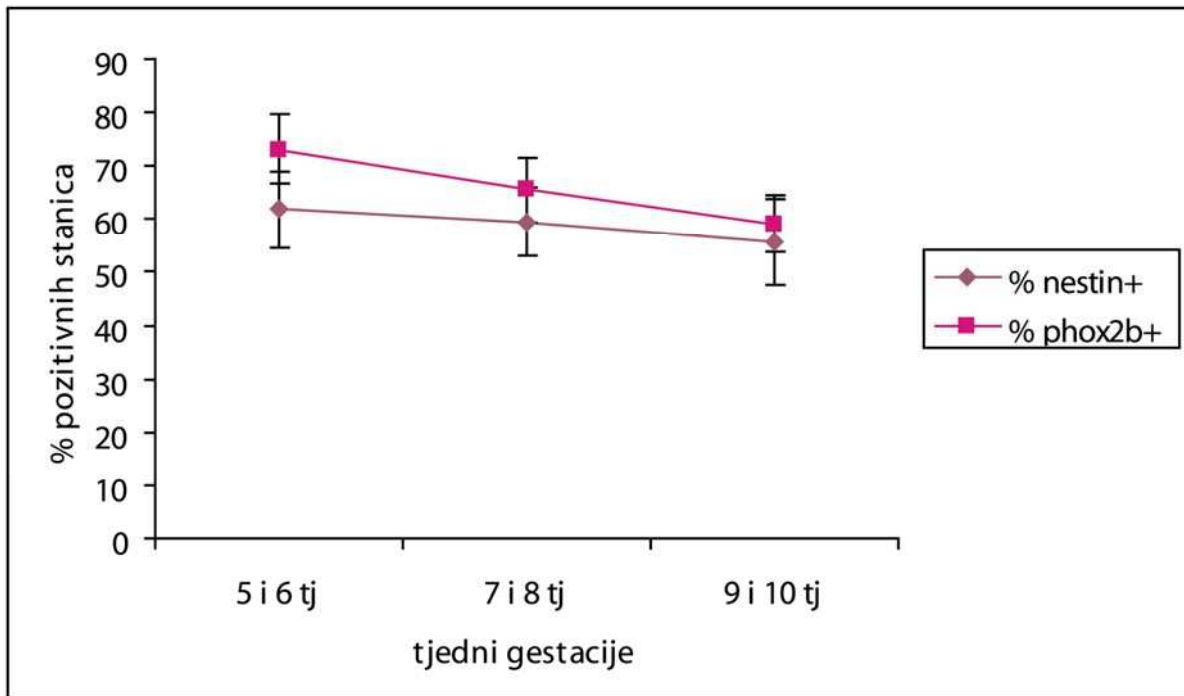
Tijekom cijelog istraživanog razdoblja phox2b-pozitivne stanice prisutne su u spinalnim ganglijima. Morfološki, u tehnici imunohistokemijskog bojanja vizualizacijom primarnog protutijela pomoću DAB-a, stanice pozitivne na phox2b pokazuju smeđe obojanu citoplazmu i hemalaunom plavo obojanu jezgru te su raspoređene među malobrojnim phox2b-negativnim stanicama koje imaju samo hemalaunom plavo obojanu jezgru (Slika 11).



Slika 11. Poprečni presjek kroz spinalni ganglij ljudskog zametka od 10 tjedana: phox2b-pozitivne stanice sa smeđe obojanom citoplazmom (strelice) dominiraju među phox2b-negativnim stanicama s plavo obojanom jezgrom (dvostruke strelice). Imunohistokemijsko bojanje na phox2b. Povećanje 100×, ljestvica 10µm.

3.2.3. Dinamika pojavljivanja nestin- i phox2b-pozitivnih stanica (usporedba kvantifikacije nestin-pozitivnih stanica i phox2b-pozitivnih stanica)

Usporedbom dinamike pojavljivanja nestin- i phox2b-pozitivnih stanica tijekom istraživanih tjedana (5. – 10. razvojnog tjedna), mogu se vidjeti sličnosti u obrascu raspodjele, no s nešto većim postotkom phox2b-pozitivnih stanica (Slika 12). Ovi rezultati upućuju na phox2b biljeg kao značajan marker najnezrelijih staničnih populacija unutar spinalnih ganglija.



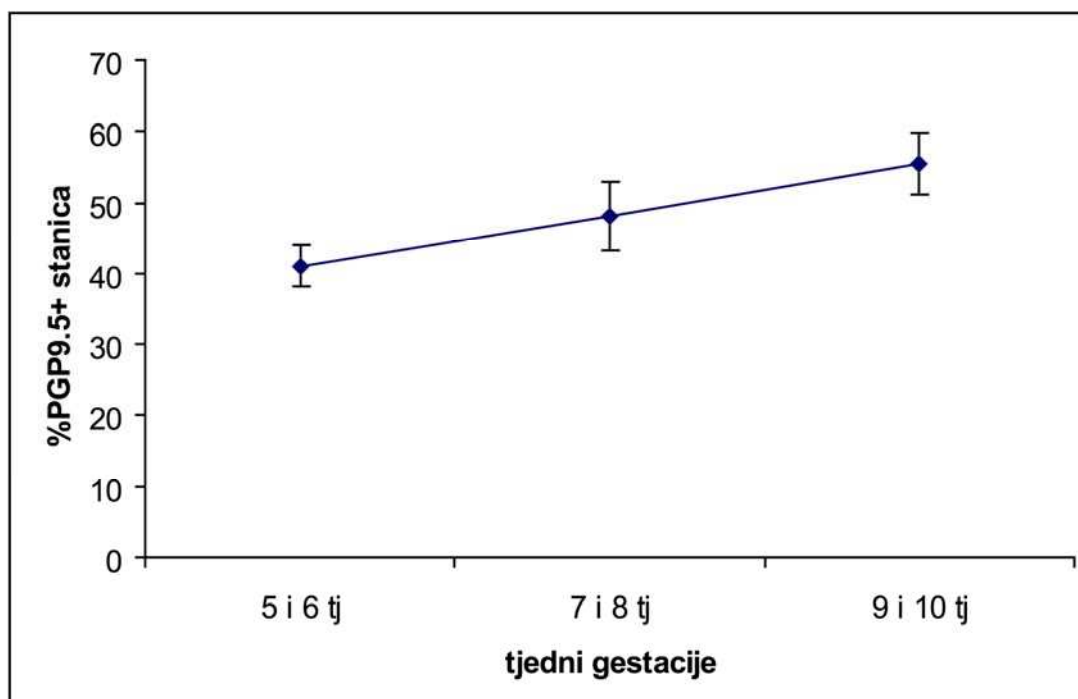
Slika 12. Postotak nestin- i phox2b-pozitivnih stanica u spinalnim ganglijima tijekom istraživanih tjedana. Podatci su prikazani kao srednje vrijednosti \pm standardna devijacija (okomita crta).

3.3. Diferencijacija stanica pozitivnih na biljege neurona

3.3.1. Bojanje s PGP9.5 bjelančevinom, određivanje broja pozitivnih stanica i kolokalizacija s Ki-67 bjelančevinom i nestinom

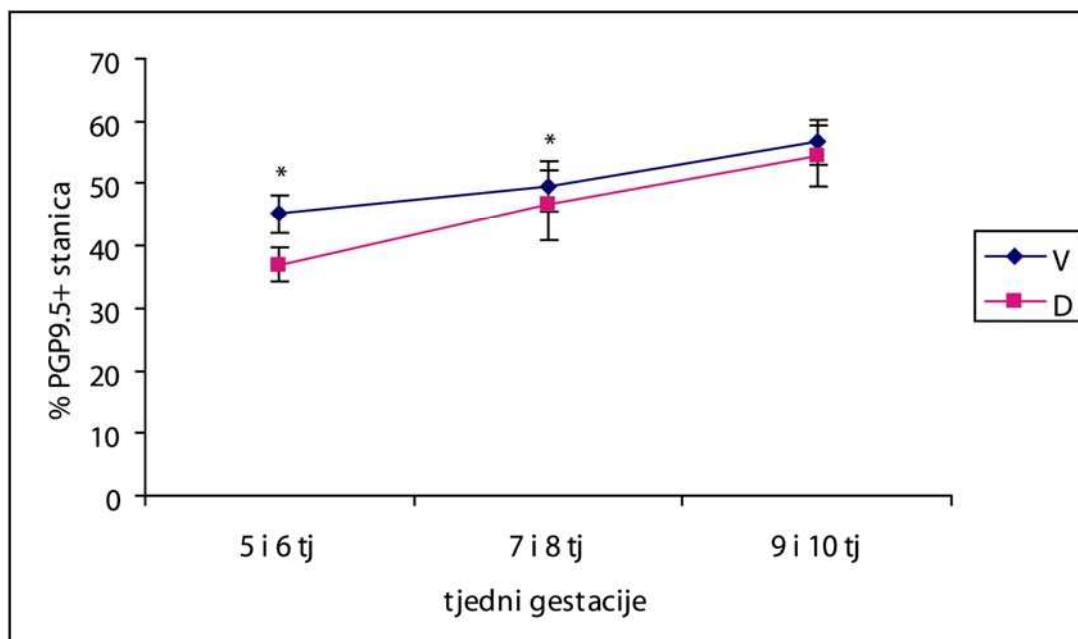
3.3.1.1. Kvantifikacija PGP9.5-pozitivnih stanica

U 5. i 6. tjednu embrionalnog razvoja brojne ganglijske stanice se počinju diferencirati u neurone, što je prikazano visokim postotkom PGP9.5-pozitivnih stanica (41% pozitivnih stanica). Trend povećanja broja PGP9.5-pozitivnih stanica nastavlja se i tijekom 7. i 8. tjedna razvoja (48%), a u 9. i 10. tjednu dostiže razinu od 55% pozitivnih stanica (Slika 13).



Slika 13. Raspodjela PGP9.5-pozitivnih stanica u spinalnim ganglijima po tjednima gestacije. Podatci su prikazani kao srednje vrijednosti \pm standardna devijacija (okomita crta).

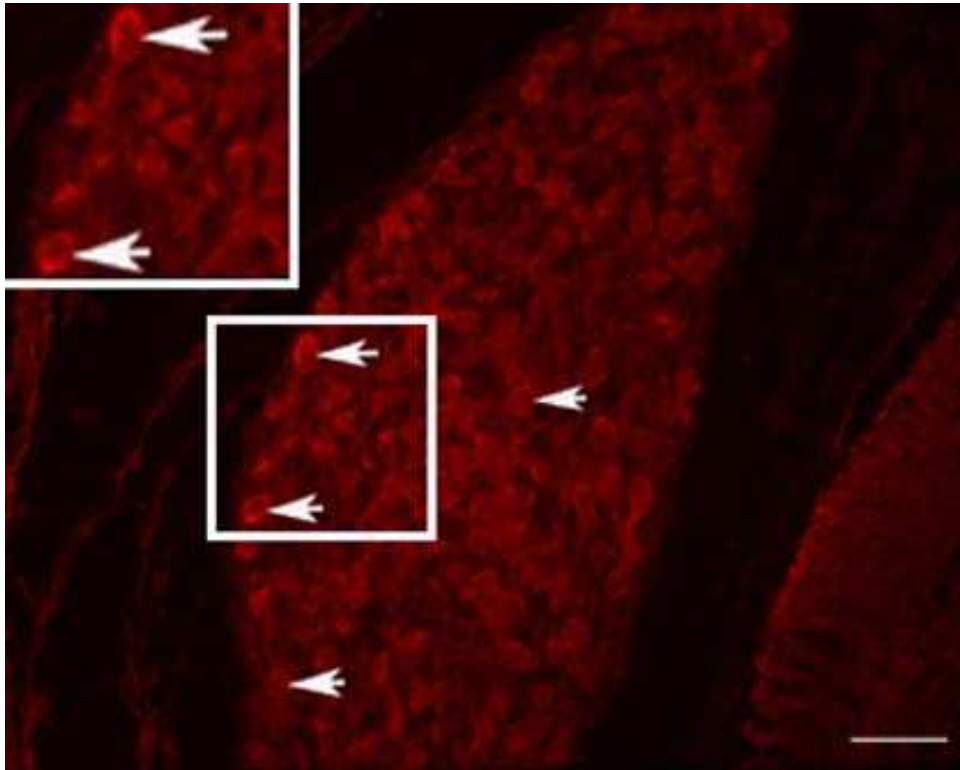
U 5. i 6. tjednu embrionalnog razvoja broj PGP9.5-pozitivnih stanica je posebice visok u ventralnom dijelu ganglija (45% pozitivnih stanica) i značajno je veći nego u dorzalnom dijelu (37% pozitivnih stanica) (t-test, $p < 0,0001$). Statistički značajna razlika u broju PGP9.5-pozitivnih stanica između ventralnog i dorzalnog dijela nalazi se i u 7. i 8. razvojnog tjednu, gdje je udio pozitivnih stanica veći u ventralnom dijelu (t-test, $p = 0,004$). U 9. i 10. tjednu broj PGP9.5-pozitivnih stanica je također veći u ventralnom dijelu, ali razlika nije statistički značajna (Slika 14).



Slika 14. Postotak PGP9.5-pozitivnih stanica u ventralnim (V) i dorzalnim (D) dijelovima spinalnih ganglija tijekom istraživanih tjedana. Podatci su prikazani kao srednje vrijednosti \pm standardna devijacija (okomita crta). U 5. i 6., te u 7. i 8. tjednu postoji statistički značajna razlika (*) između dorzalnog i ventralnog dijela (t-test, $p < 0,0001$ odnosno $p = 0,004$) (N=50-112).

3.3.1.2. Imunofluorescentno bojanje PGP9.5-om

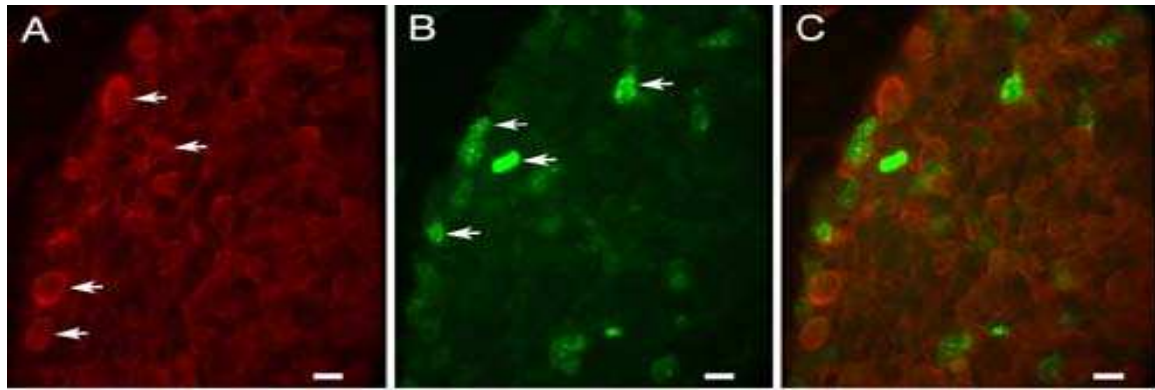
Diferencirani neuroni prisutni su već u 5. tjednu embrionalnog razvoja što je prikazano PGP9.5-pozitivnim stanicama unutar spinalnog ganglija. Morfološki, PGP9.5-pozitivne stanice u tehnici imunofluorescentnog bojanja (TR, eng. Texas Red) imaju crveno obojanu citoplazmu (Slika 15).



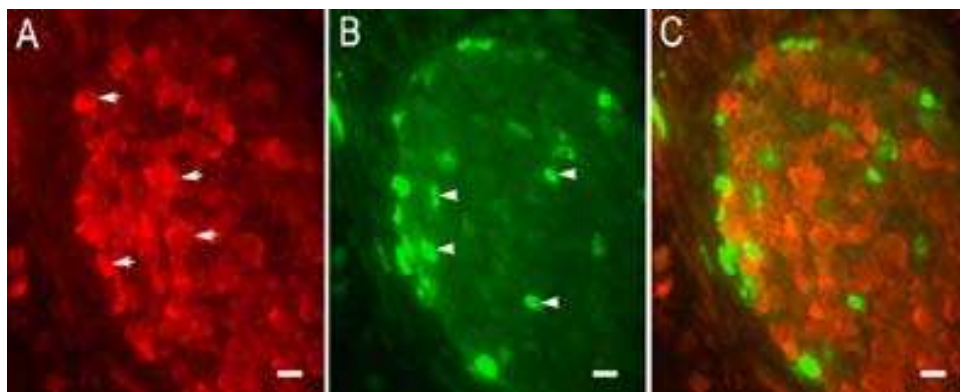
Slika 15. Poprečni presjek kroz spinalni ganglij ljudskog zametka starosti 5 tjedana: Unutar spinalnog ganglija vide se crveno obojane citoplazme PGP9.5-pozitivnih stanica (strelice). Imunofluorescentno bojanje na PGP9.5. Povećanje 40 \times , ljestvica 35 μ m.

3.3.1.3. Imunofluorescentno dvostruko bojanje neuronalnim biljekom PGP9.5 i proliferacijskim biljekom Ki-67

Analizom razdoblja između 5. i 10. razvojnog tjedna, ni u jednom tjednu razvoja nismo našli kolokalizaciju PGP9.5 pan-neuronalnog biljega i Ki-67 proliferacijskog čimbenika unutar istih stanica (Slika 16 i 17). Tehnikom imunofluorescentnog bojanja (TR, eng. Texas Red) PGP9.5-pozitivne stanice imaju crveno obojanu citoplazmu, a Ki-67-pozitivne stanice imaju zelenim signalom (FITC) obojanu jezgru. Dobiveni rezultati upućuju na odsustvo dijeljenja stanica koje su krenule smjerom diferencijacije prema neuronima.

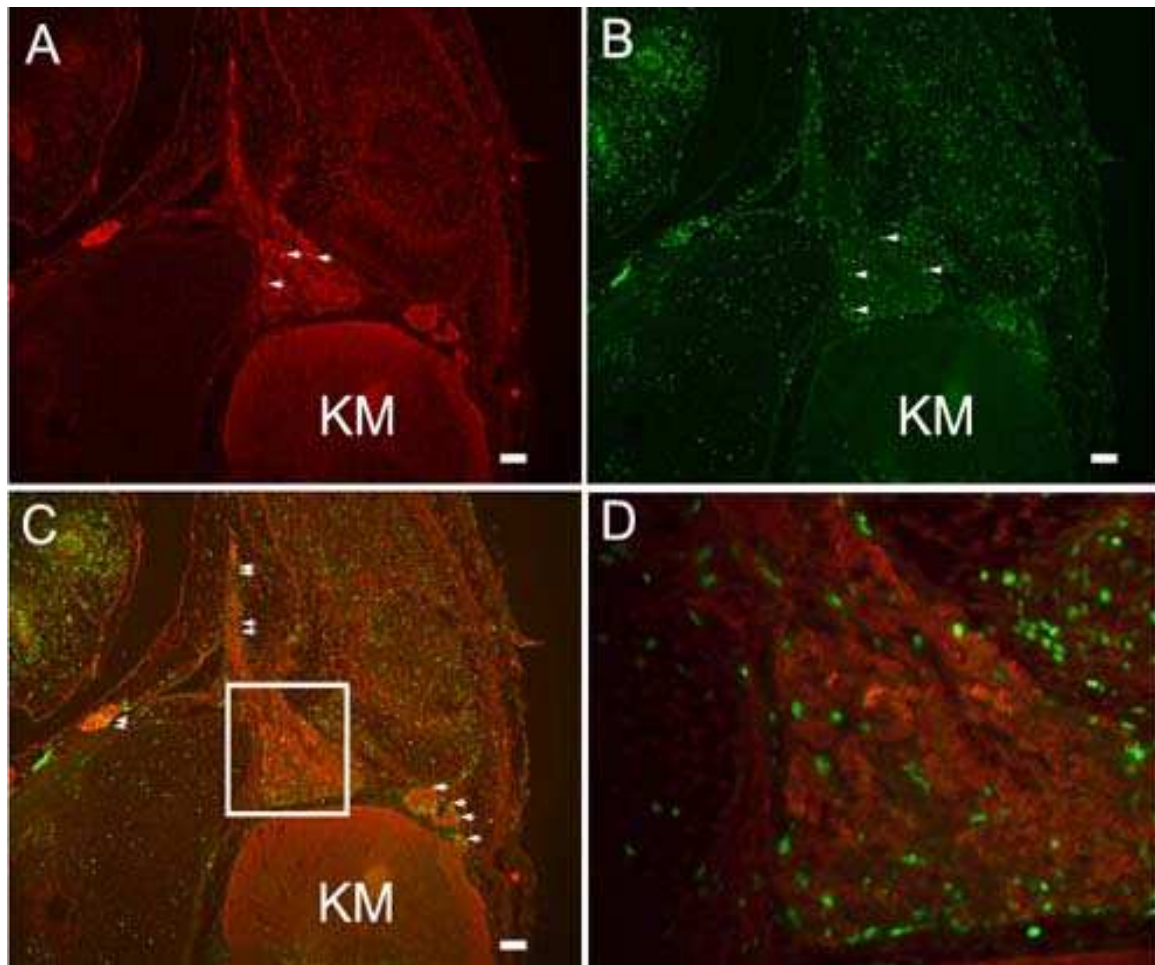


Slika 16. Poprečni presjek kroz spinalni ganglij ljudskog zametka starosti 5 tjedana: Unutar spinalnog ganglija vide se crveno obojane citoplazme PGP9.5-pozitivnih stanica (strelice) (A) i zeleno obojane jezgre Ki-67-pozitivnih stanica (strelice) (B), preklapanje slika A i B (C). Imunofluorescentno bojanje na PGP9.5 i Ki-67. Povećanje 60 \times , ljestvica 10 μ m.



Slika 17. Poprečni presjek kroz spinalni ganglij ljudskog zametka starosti 8 tjedana: Unutar spinalnog ganglija vide se crveno obojane citoplazme PGP9.5-pozitivnih stanica (strelice) (A) i zeleno obojane jezgre Ki-67-pozitivnih stanica (strelice) (B), preklapanje slika A i B, nema kolokalizacije PGP9.5 i Ki-67 u istim stanicama (C). Imunofluorescentno bojanje na PGP9.5 i Ki-67. Povećanje 40 \times , ljestvica 15 μ m.

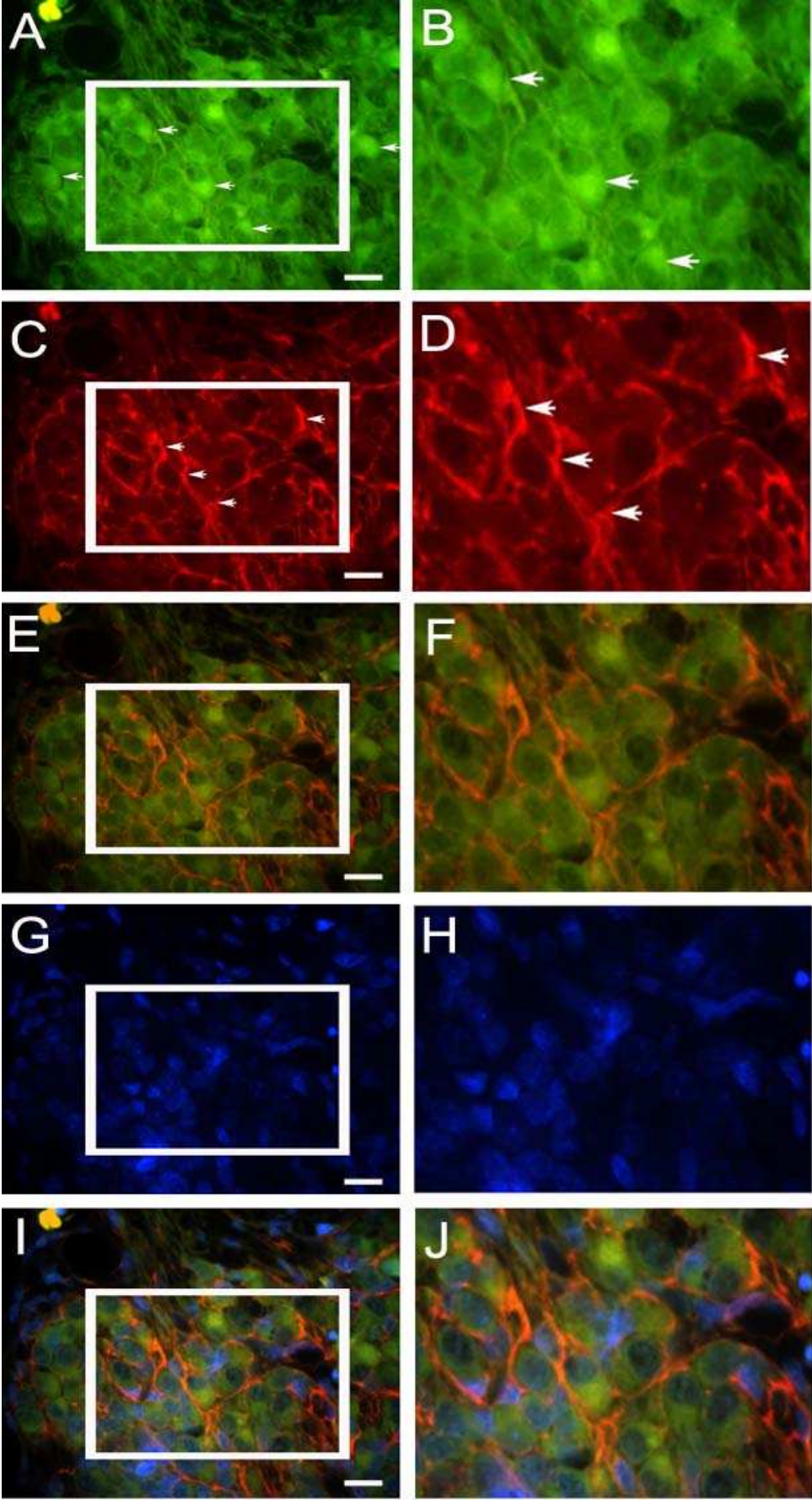
Tijekom 7. i 8. tjedna embrionalnog razvoja središnji nastavci neurona spinalnih ganglija već su urasli u kralježničnu moždinu u visini dorzalnih rogova. Periferni nastavci neurona spinalnih ganglija spajaju se s ventralnim korijenovima kralježnične moždine čineći spinalni živac koji se nakon kratkog toka grana u stražnje i prednje primarne ogranke (Slika 18).



Slika 18. Poprečni presjek kroz lumbalno područje kralježnične moždine (KM) ljudskog zametka starosti 8 tjedana: Unutar spinalnog ganglija vide se crveno obojane citoplazme PGP9.5-pozitivnih stanica (strelice) (A) i zeleno obojane jezgre Ki-67-pozitivnih stanica (strelice) (B), preklapanje slika A i B, put spinalnog živca, stražnji i prednji primarni ogranci (dvostruke strelice), urastanje dorzalnog korijena spinalnog živca u dorzalni rog kralježnične moždine (strelice) (C). Uvećanje detalja slike C unutar kvadrata (D). Imunofluorescentno bojanje na PGP9.5 i Ki-67. Povećanje 10 \times , ljestvica 100 μ m.

3.3.1.4. Imunofluorescentno dvostruko bojanje neuronalnim biljekom PGP9.5 i nestinom

Analizom razdoblja između 5. i 10. razvojnog tjedna, ni u jednom tjednu razvoja nismo našli kolokalizaciju PGP9.5 pan-neuronalnog biljega i nestina unutar istih stanica (Slika 19).

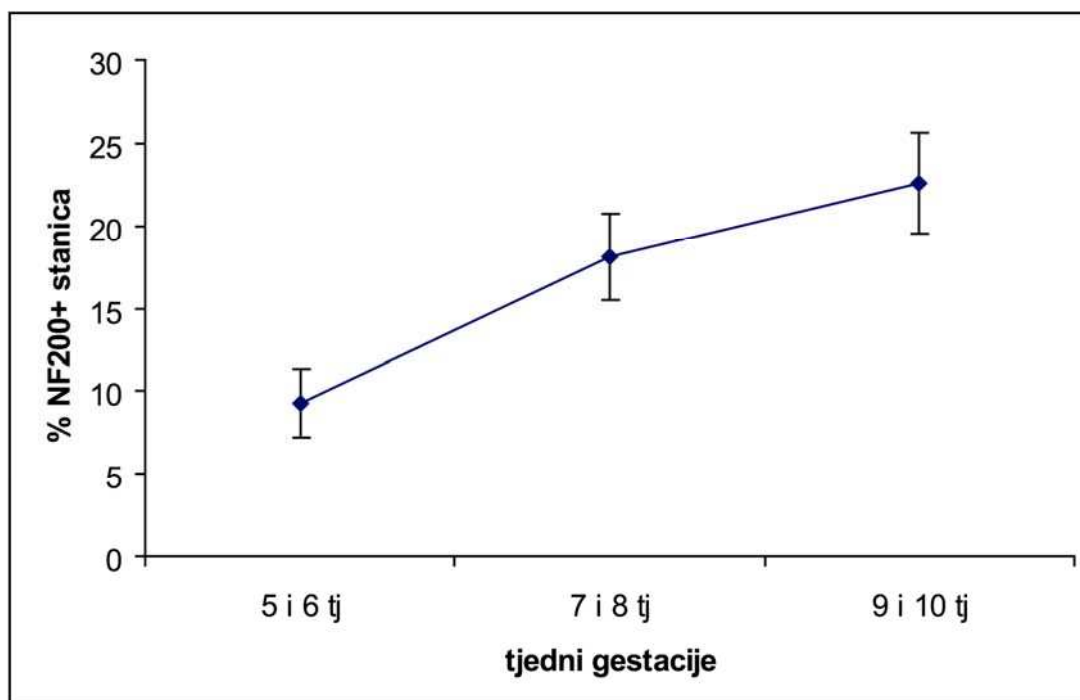


Slika 19. Poprečni presjek kroz spinalni ganglij ljudskog zametka starosti 10 tjedana: Unutar spinalnog ganglija vide se zeleno obojane citoplazme PGP9.5-pozitivnih stanica (strelice) (A), uvećanje detalja slike A unutar kvadrata, PGP9.5-pozitivne stanice (strelice) (B). Crveno obojana vlakna nestin-pozitivnih stanica (strelice) (C), uvećanje detalja slike C unutar kvadrata, nestin-pozitivne stanice (strelice) (D). Preklapanje slika A i C (E), preklapanje uvećanih detalja slika B i D, nema kolokalizacije PGP9.5 i nestina u istim stanicama (F). DAPI-jem plavno obojane jezgre stanica (G) uvećanje detalja slike G unutar kvadrata (H). Preklapanje slika A, C i G (I), uvećanje detalja slike I unutar kvadrata, nema kolokalizacije PGP9.5 i nestina u istim stanicama (J). Imunofluorescentno bojanje na PGP9.5, nestin i DAPI. Povećanje 100 \times , ljestvica 35 μ m

3.3.2. Bojanje s NF200 bjelančevinom i određivanje broja pozitivnih stanica

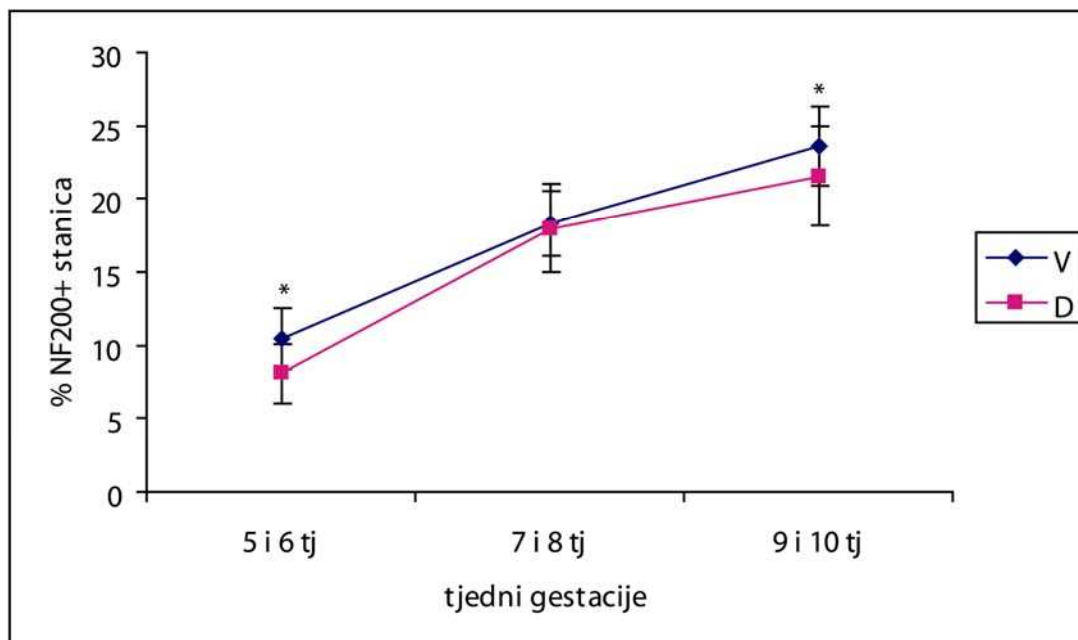
3.3.2.1. Kvantifikacija NF200-pozitivnih stanica

U 5. i 6. tjednu embrionalnog razvoja 9% stanica je pozitivno na NF200. Tijekom 7. i 8. tjedna razvoja broj NF200-pozitivnih stanica se udvostručuje (18%), te se nastavlja postupno povećavati tijekom 9. i 10. tjedna razvoja (22% pozitivnih stanica) (Slika 20).



Slika 20. Raspodjela NF200 pozitivnih stanica u spinalnim ganglijima po tjednima gestacije. Podatci su prikazani kao srednje vrijednosti \pm standardna devijacija (okomita crta).

U 5. i 6. tjednu embrionalnog razvoja broj NF200-pozitivnih stanica značajno je veći u ventralnom dijelu ganglija (10% pozitivnih stanica) nego u dorzalnom dijelu (8% pozitivnih stanica) (Mann-Whitney, $p=0,040$). Statistički značajna razlika u broju NF200-pozitivnih stanica između ventralnog i dorzalnog dijela nalazi se i u 9. i 10. razvojnim tjednu, gdje je udio pozitivnih stanica veći u ventralnom dijelu (Mann-Whitney, $p=0,003$). U 7. i 8. tjednu broj NF200-pozitivnih stanica je također veći u ventralnom dijelu, ali razlika nije statistički značajna (Mann-Whitney, $p=0,463$) (Slika 21).

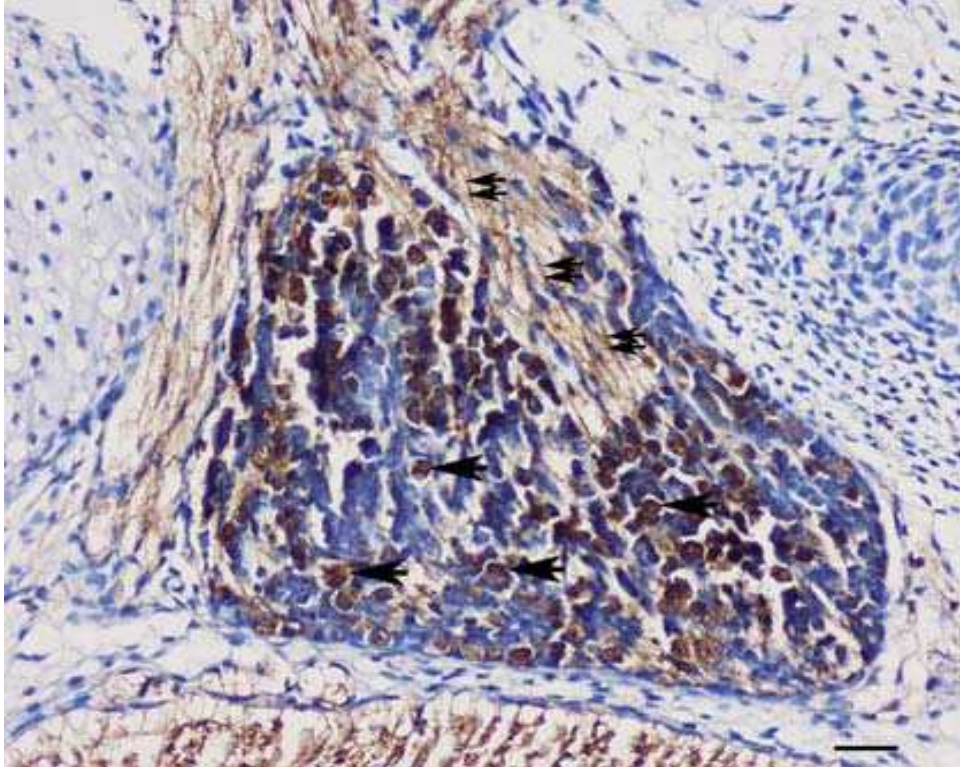


Slika 21. Postotak NF200-pozitivnih stanica u ventralnim (V) i dorzalnim (D) dijelovima spinalnih ganglija tijekom istraživanih tjedana. Podatci su prikazani kao srednje vrijednosti \pm standardna devijacija (okomita crta). U 5. i 6., te u 9. i 10. tjednu postoji statistički značajna razlika (*) između dorzalnog i ventralnog dijela (Mann Whitney, $p=0,040$ odnosno $p=0,003$) (N=50-103).

3.3.2.2. Imunohistokemijsko bojanje neuralnim biljekom NF200 za mehanoreceptore

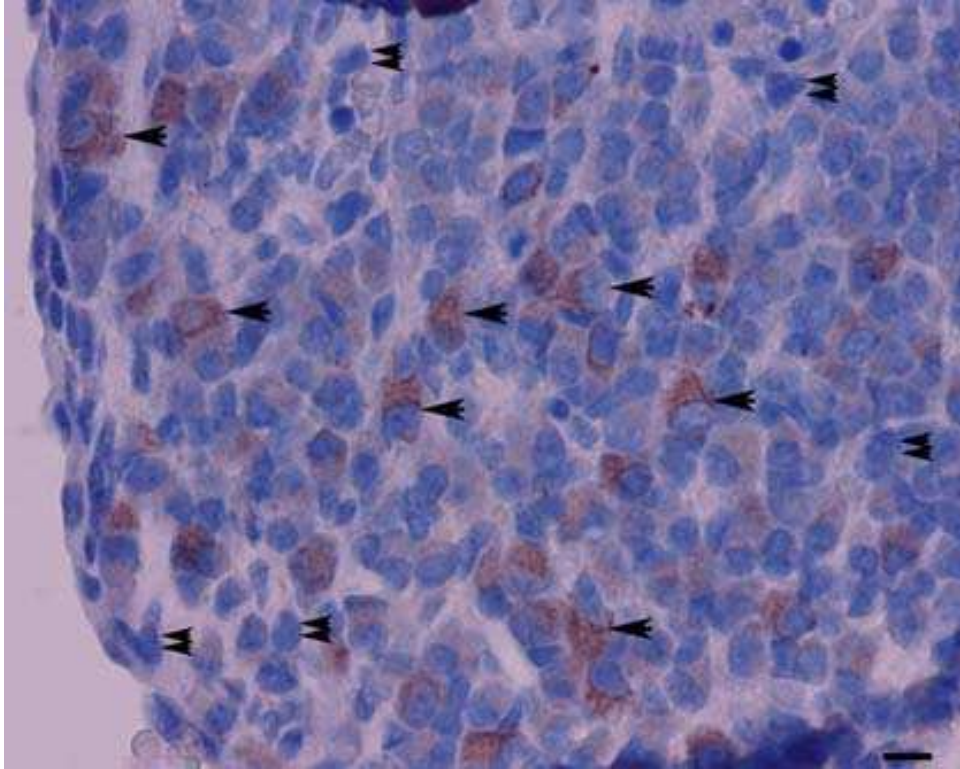
Imunohistokemijskom metodom prikaza primarnog protutijela pomoću DAB-a, NF200-pozitivni mehanoreceptori imaju smeđe obojanu citoplazmu, te se vide brojni aksoni koji

izrastaju iz mehanoreceptora i oblikuju periferne nastavke neurona spinalnih ganglija (Slika 22).



Slika 22. Poprečni presjek kroz spinalni ganglij ljudskog zametka od 8 tjedana: NF200-pozitivne stanice sa smeđe obojanom citoplazmom (strelice) i smeđe obojanim neurofilamentima (dvostruke strelice) koji izlaze iz spinalnog ganglija i oblikuju periferne nastavke neurona spinalnih ganglija. Između NF200-pozitivnih stanica nalaze se NF200-negativne stanice koje imaju samo hemalaunom plavo obojane jezgre. Imunohistokemijsko bojanje na NF200. Povećanje 20 \times , ljestvica 25 μ m.

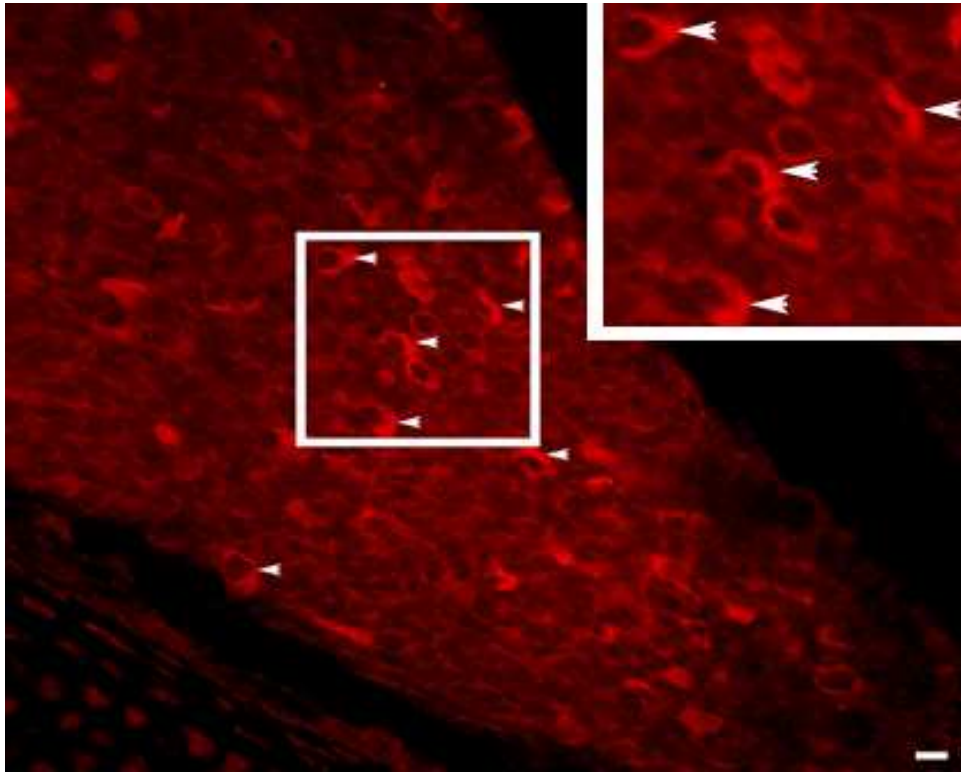
Napretkom procesa diferencijacije neurona, broj NF200-pozitivnih stanica se povećava kroz 9. i 10. tjedan posebice u neuronima većeg promjera (Slika 23).



Slika 23. Poprečni presjek kroz spinalni ganglij ljudskog zametka od 10 tjedana: NF200-pozitivne stanice (strelice) imaju smeđe obojano citoplazmu i vide se među NF200-negativnim stanicama koje imaju samo hemalaunom obojano jezgru (dvostruke strelice). Imunohistokemijsko bojanje na NF200. Povećanje 40×, ljestvica 10μm.

3.3.2.3. Imunofluorescentno bojanje neuralnim biljekom NF200 za mehanoreceptore

Morfološki, NF200-pozitivnim stanicama primjenom imunofluorescentnog bojanja (TC, eng. Texas Red), svojstveno je crveno obojenje citoplazme (Slika 24).

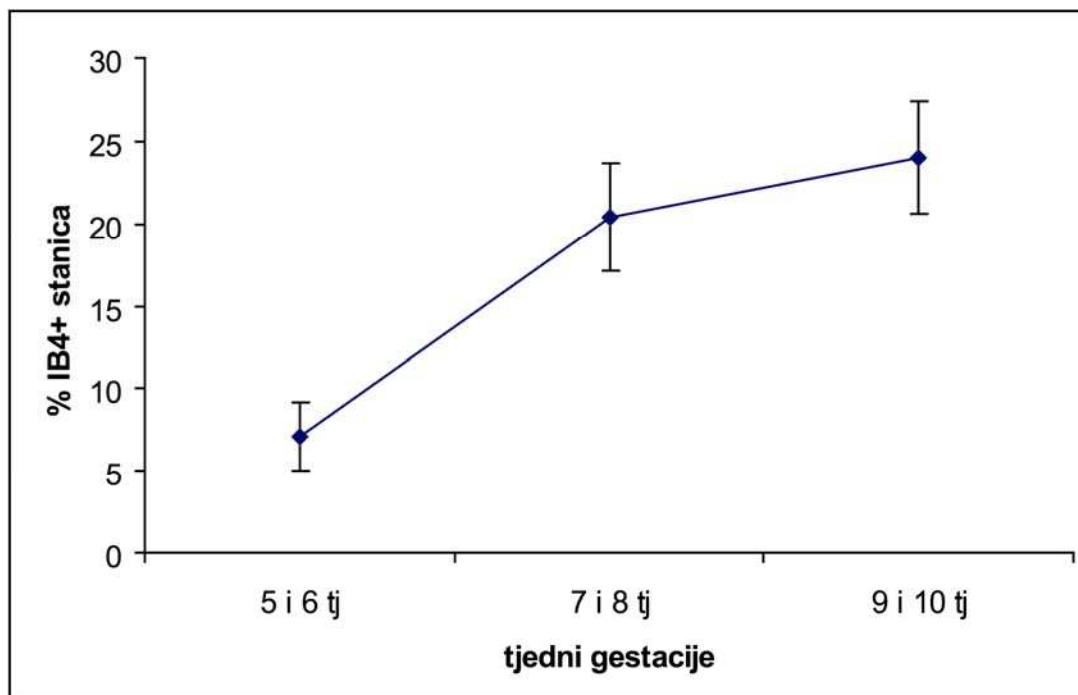


Slika 24. Poprečni presjek kroz spinalni ganglij ljudskog zametka starosti 5 tjedana: Unutar spinalnog ganglija vide se crveno obojane citoplazme NF200-pozitivnih stanica (strelice). Umetak: uvećanje detalja slike unutar kvadrata. Imunofluorescentno bojanje na NF200. Povećanje 40 \times , ljestvica 10 μ m.

3.3.3. Bojanje s IB4 bjelančevinom nociceptora i određivanje broja pozitivnih stanica

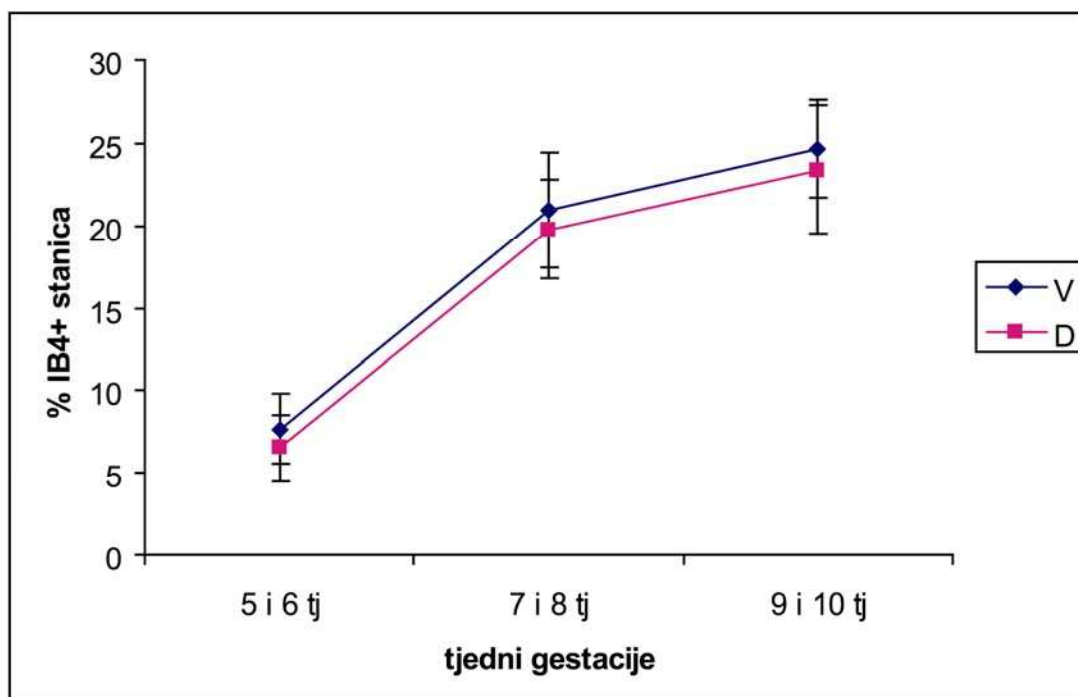
3.3.3.1. Kvantifikacija IB4-pozitivnih stanica

U 5. i 6. tjednu embrionalnog razvoja 7% stanica je pozitivno na IB4. Tijekom 7. i 8. tjedna razvoja broj IB4-pozitivnih stanica se gotovo utrostručuje (20%) te se nastavlja postupno povećavati tijekom 9. i 10. tjedna razvoja (24% pozitivnih stanica) (Slika 25).



Slika 25. Raspodjela IB4-pozitivnih stanica u spinalnim ganglijima po tjednima gestacije. Podatci su prikazani kao srednje vrijednosti \pm standardna devijacija (okomita crta).

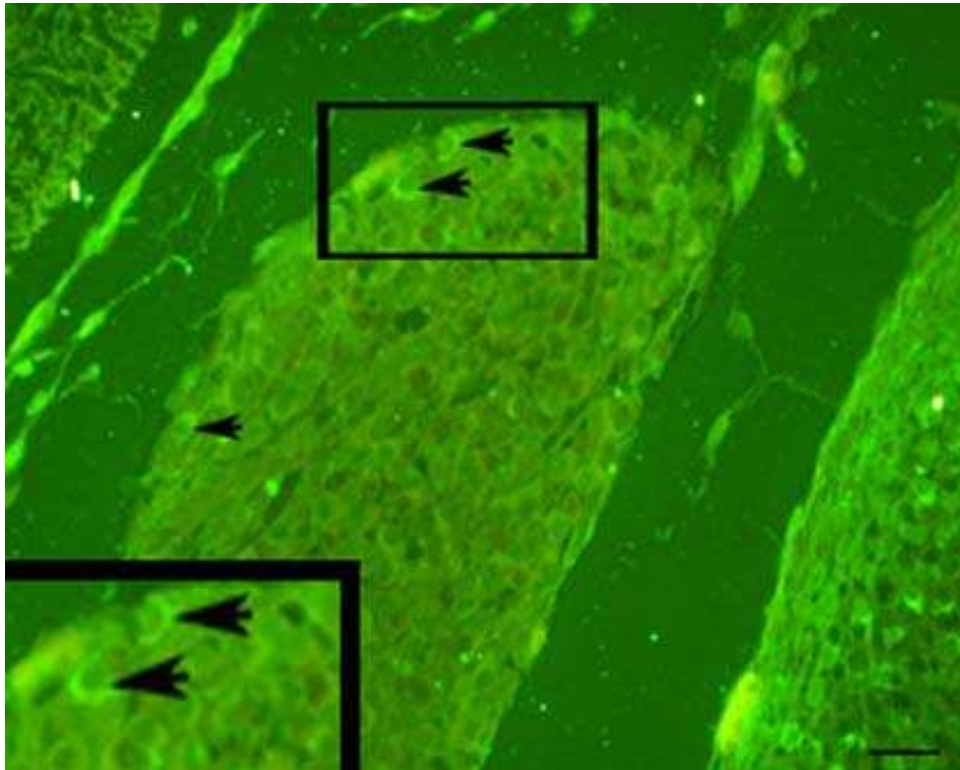
Tijekom 5. do 10. tjedna razvoja postotak IB4-pozitivnih stanica u ventralnim dijelovima ganglija je veći nego u dorzalnim dijelovima, međutim ova razlika nije statistički značajna (t-test, 5. i 6. tjedan $p=0,659$, 7. i 8. tjedan $p=0,619$, 9. i 10. tjedan $p=0,152$) (Slika 26).



Slika 26. Postotak IB4-pozitivnih stanica u ventralnim (V) i dorzalnim (D) dijelovima spinalnih ganglija tijekom istraživanih tjedana. Podatci su prikazani kao srednje vrijednosti \pm standardna devijacija (okomita crta). U istraživanim tjednima ne postoji statistički značajna razlika između ventralnog i dorzalnog dijela (t-test, $p=0,659$, $p=0,619$, $p=0,152$) (N=49-98).

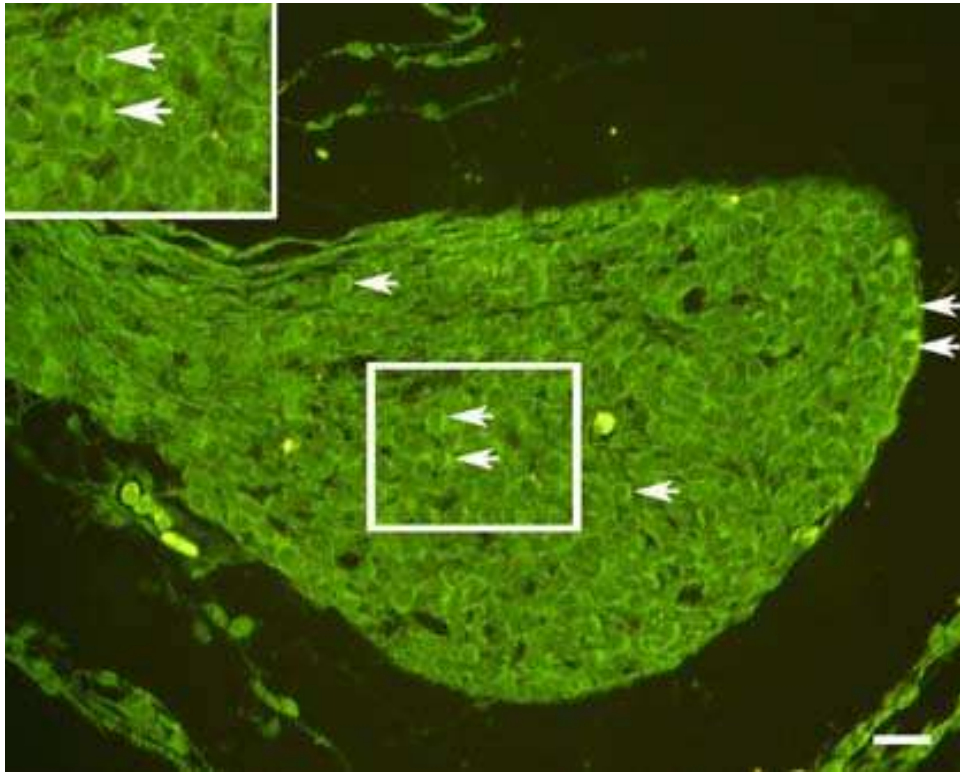
3.3.3.2. Imunofluorescentno bojanje bjelančevinom IB4

Nociceptori (IB4-pozitivne stanice) su u spinalnom gangliju prisutni već u 5 tjednu embrionalnog razvoja (Slika 26), a tijekom daljnjeg razvoja uočava se povećanje njihovog broja i intenziteta obojenja stanica (Slika 27).



Slika 27. Poprečni presjek kroz spinalni ganglij ljudskog zametka starosti 5 tjedana: Unutar spinalnog ganglija vide se zeleno obojane citoplazme IB4-pozitivnih stanica (strelice). Umetak: uvećanje detalja slike unutar kvadrata. Imunofluorescentno bojanje na IB4. Povećanje 40 \times , ljestvica 20 μ m.

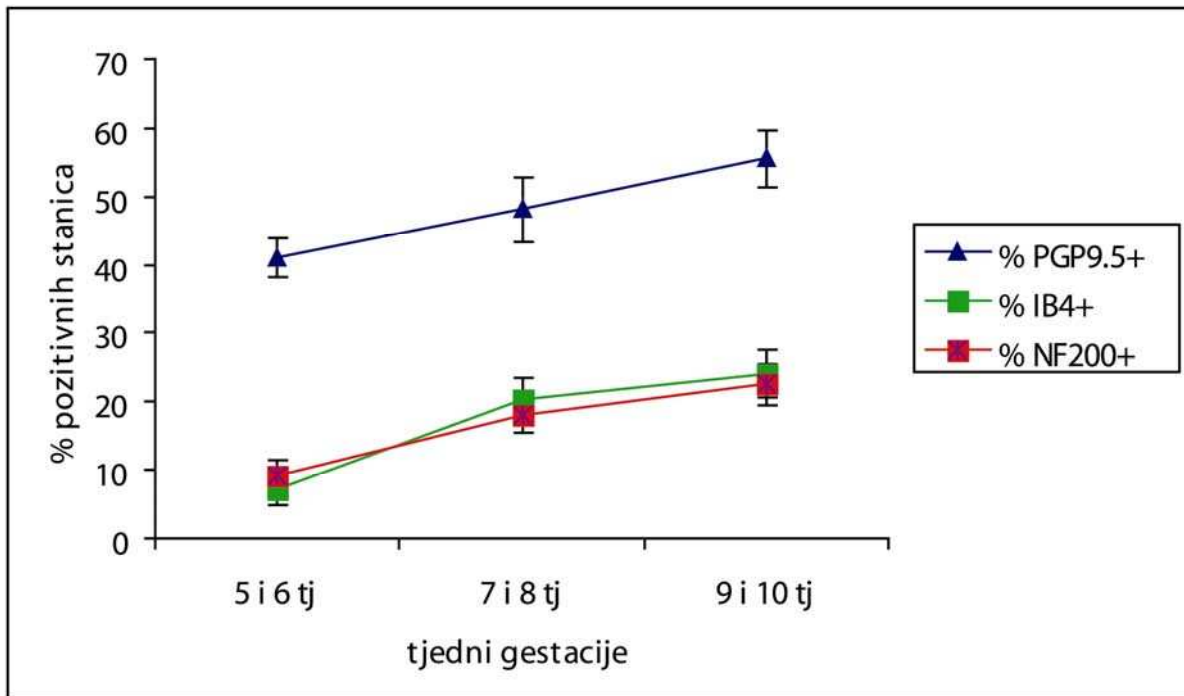
Morfološki, IB4-pozitivnim stanicama u metodi imunofluorescentnog bojanja (IB4 FITC-konjugat obilježen s biotinom), svojstveno je zeleno obojenje citoplazme (Slika 28).



Slika 28. Poprečni presjek kroz spinalni ganglij ljudskog zametka starosti 7 tjedana: Unutar spinalnog ganglija vide se zeleno obojane citoplazme IB4-pozitivnih stanica (strelice). Umetak: uvećanje detalja slike unutar kvadrata. Imunofluorescentno bojanje na IB4. Povećanje 40 \times , ljestvica 30 μ m.

3.3.4. Dinamika pojavljivanja PGP9.5- (neuronalni biljeg), NF200- (biljeg mehanoreceptora) i IB4- (biljeg nociceptora) pozitivnih stanica

Usporedbom dinamike pojavljivanja PGP9.5-, NF200- i IB4-pozitivnih stanica od 5. do 10. tjedana razvoja, može se vidjeti sličan obrazac porasta broja pozitivnih stanica tijekom vremena. Međutim, ukupan broj stanica pozitivnih na opći neuralni biljeg PGP9.5 kreće se od 41% (u ranim embrionalnim razdobljima) do 55% (u kasnijim embrionalnim razdobljima). Unutar istog razdoblja, broj NF200-pozitivnih stanica, koje predstavljaju staničnu liniju mehanoreceptora, znatno je manji i kreće se 9% u ranijim razdobljima do 24% u kasnijim razvojnim stadijima. Vrlo sličan postotak pozitivnih stanica i njihov porast tijekom istraživanog razdoblja (od 7% u ranijim stadijima na 22% u kasnijim razvojnim stadijima) svojstven je IB4-pozitivnim stanicama tj. nociceptorima (Slika 29).



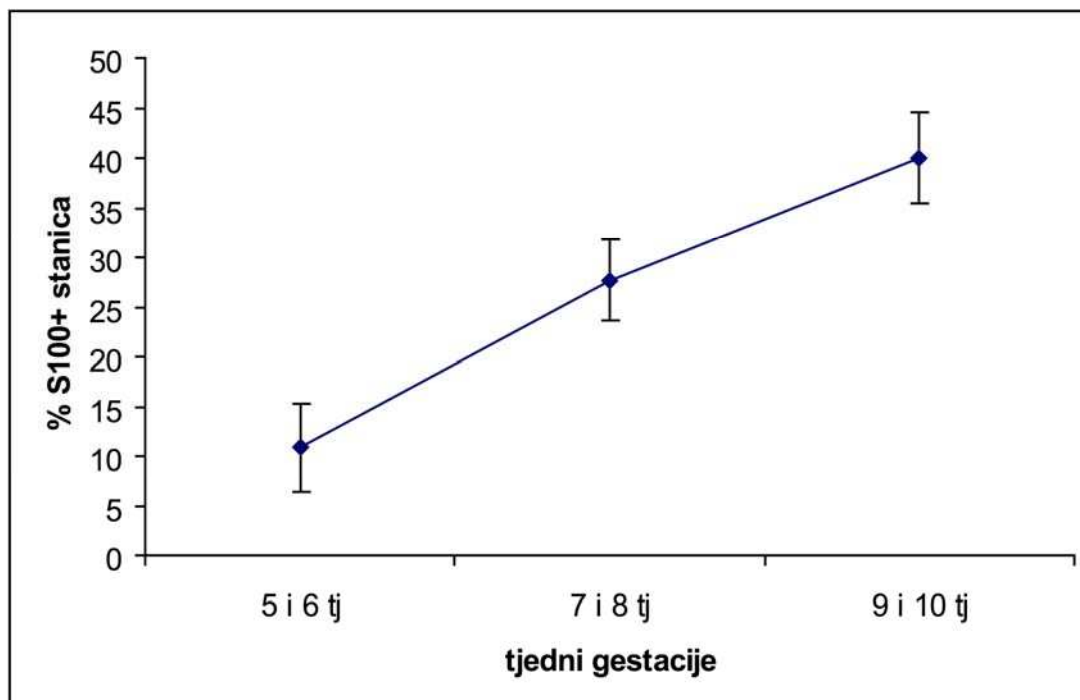
Slika 29. Postotak PGP9.5-, NF200- i IB4-pozitivnih stanica u spinalnim ganglijima tijekom istraživanih tjedana. Podatci su prikazani kao srednje vrijednosti \pm standardna devijacija (okomita crta).

3.4. Diferencijacija stanica pozitivnih na biljege potpornih stanica

3.4.1. Bojanje sa S100 bjelančevinom, određivanje broja pozitivnih stanica i kolokalizacija s Ki-67 bjelančevinom

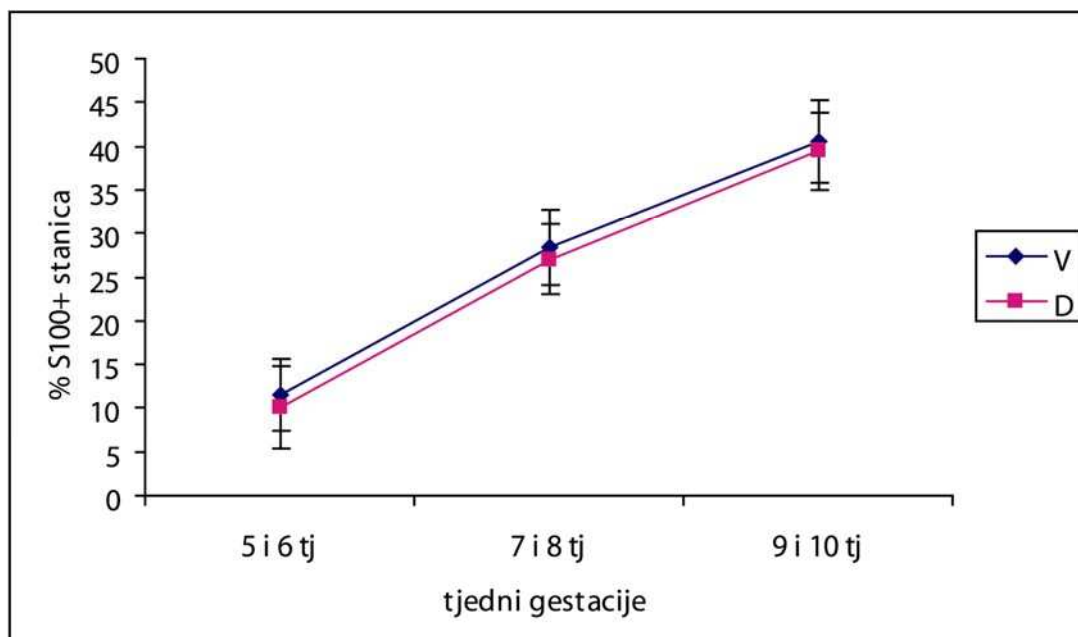
3.4.1.1. Kvantifikacija S100-pozitivnih stanica

U 5. i 6. tjednu embrionalnog razvoja 11% stanica je pozitivno na S100 protutijelo. Povećanje broja S100-pozitivnih stanica nastavlja se tijekom 7. i 8. tjedna razvoja (28%), a u 9. i 10. tjednu se gotovo učetverostručuje u odnosu na 5. i 6. tjedan (40% pozitivnih stanica) (Slika 30).



Slika 30. Raspodjela S100-pozitivnih stanica u spinalnim ganglijima po tjednima gestacije. Podatci su prikazani kao srednje vrijednosti \pm standardna devijacija (okomita crta).

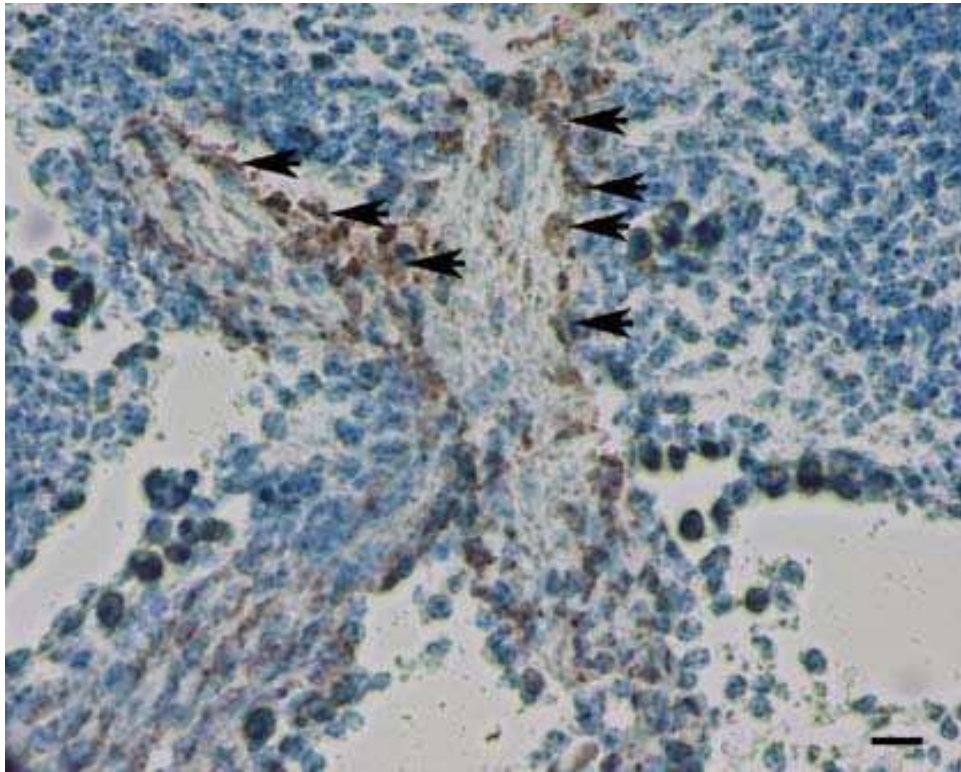
Tijekom cijelog istraživnog razdoblja u ventralnim dijelovima ganglija je veći postotak S100-pozitivnih stanica nego u dorzalnim dijelovima, no ova razlika nije statistički značajna (t-test, 5. i 6. tjedan $p=0,153$, 7. i 8. tjedan $p=0,084$, 9. i 10. tjedan $p=0,169$) (Slika 31).



Slika 31. Postotak S100-pozitivnih stanica u ventralnim (V) i dorzalnim (D) dijelovima spinalnih ganglija tijekom istraživanih tjedana. Podatci su prikazani kao srednje vrijednosti \pm standardna devijacija (okomita crta). U istraživanim tjednima ne postoji statistički značajna razlika između ventralnog i dorzalnog dijela (t-test, $p=0,153$, $p=0,084$, $p=0,169$) (N=25-90).

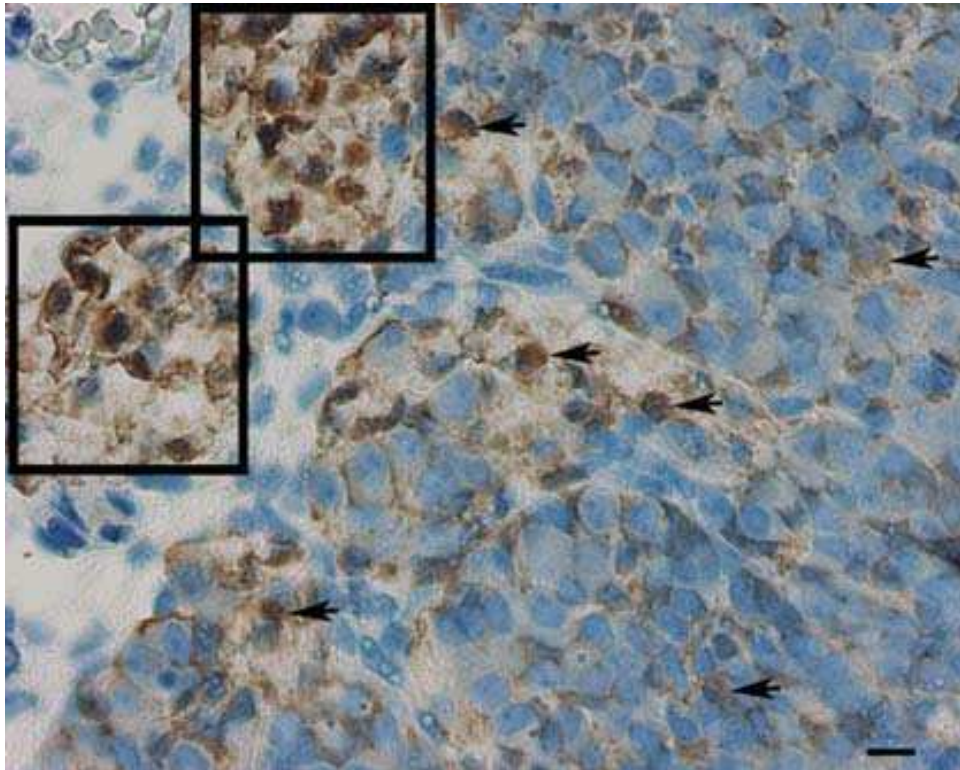
3.4.1.2. Imunohistokemijsko bojanje S100 biljegom

U 6. tjednu razvoja S100-pozitivne potporne stanice prisutne su i u području izlazišta spinalnih živaca. U metodi imunohistokemijskog bojanja vizualizacijom primarnog protutijela pomoću DAB-a, S100-pozitivne stanice imaju smeđe obojenu citoplazmu (Slika 32).



Slika 32. Uzdužni presjek kroz ventralni i dorzalni korijen spinalnog živca ljudskog zametka od 6 tjedana: S100-pozitivne stanice sa smeđe obojenom citoplazmom (strelice) okružuju aksone neurona ili su raspoređene u prostoru između aksona. Imunohistokemijsko bojanje na S100. Povećanje 40 \times , ljestvica 35 μ m.

U metodi imunohistokemijskog bojanja vizualizacijom primarnog protutijela pomoću DAB-a, S100-pozitivne stanice su prikazane sa smeđom citoplazmom, a vide se i unutar ganglija i na presjeku spinalnog živca (Slika 33).

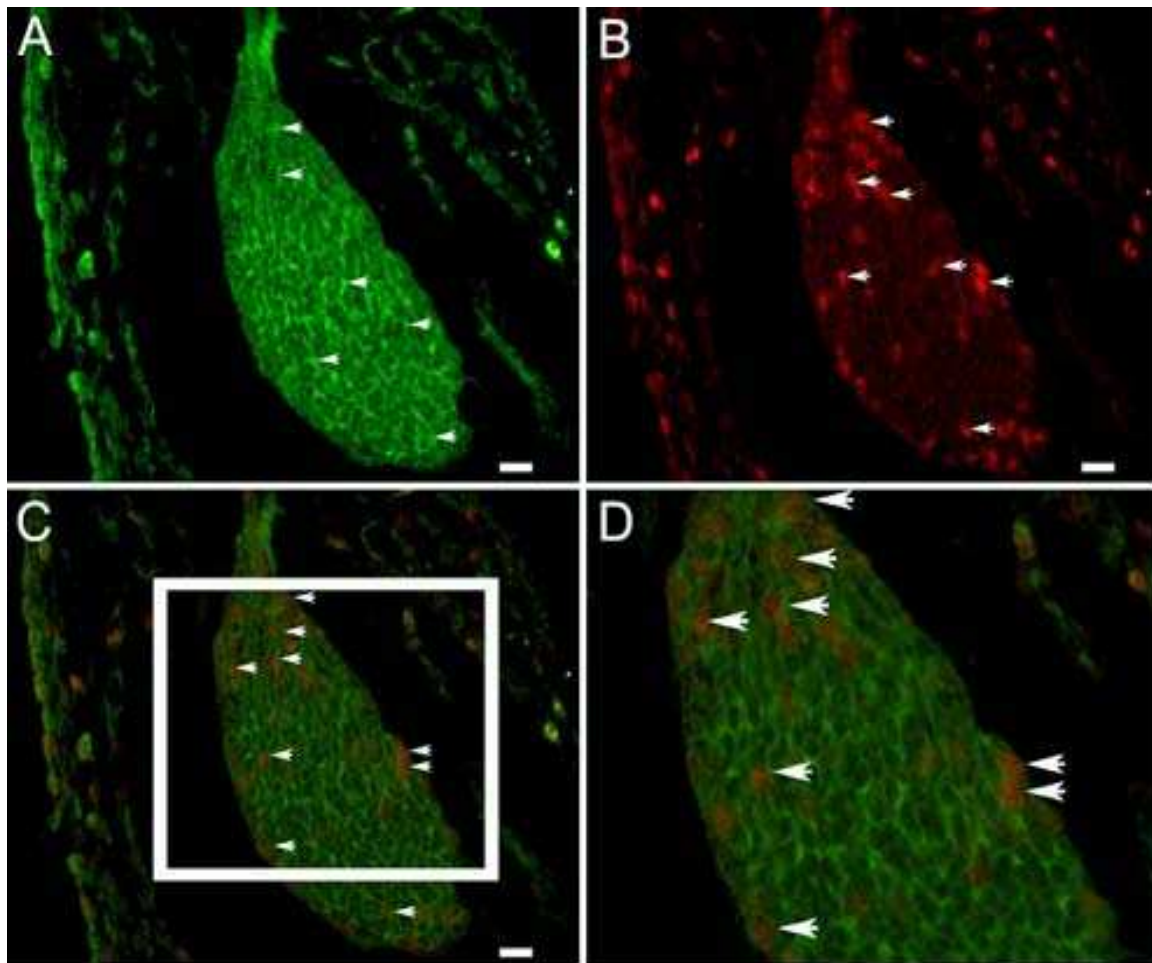


Slika 33. Poprečni presjek kroz spinalni ganglij ljudskog zametka od 10 tjedana: S100-pozitivne stanice sa smeđe obojanom citoplazmom (strelice) okružuju plavo obojane jezgre neurona ili su raspoređene u prostoru između neurona. S100-pozitivne stanice posebice dominiraju u području izlazišta spinalnih živaca (područja unutar kvadratića) gdje okružuju aksone spinalnih živaca. Imunohistokemijsko bojanje na S100. Povećanje 40 \times , ljestvica 15 μ m.

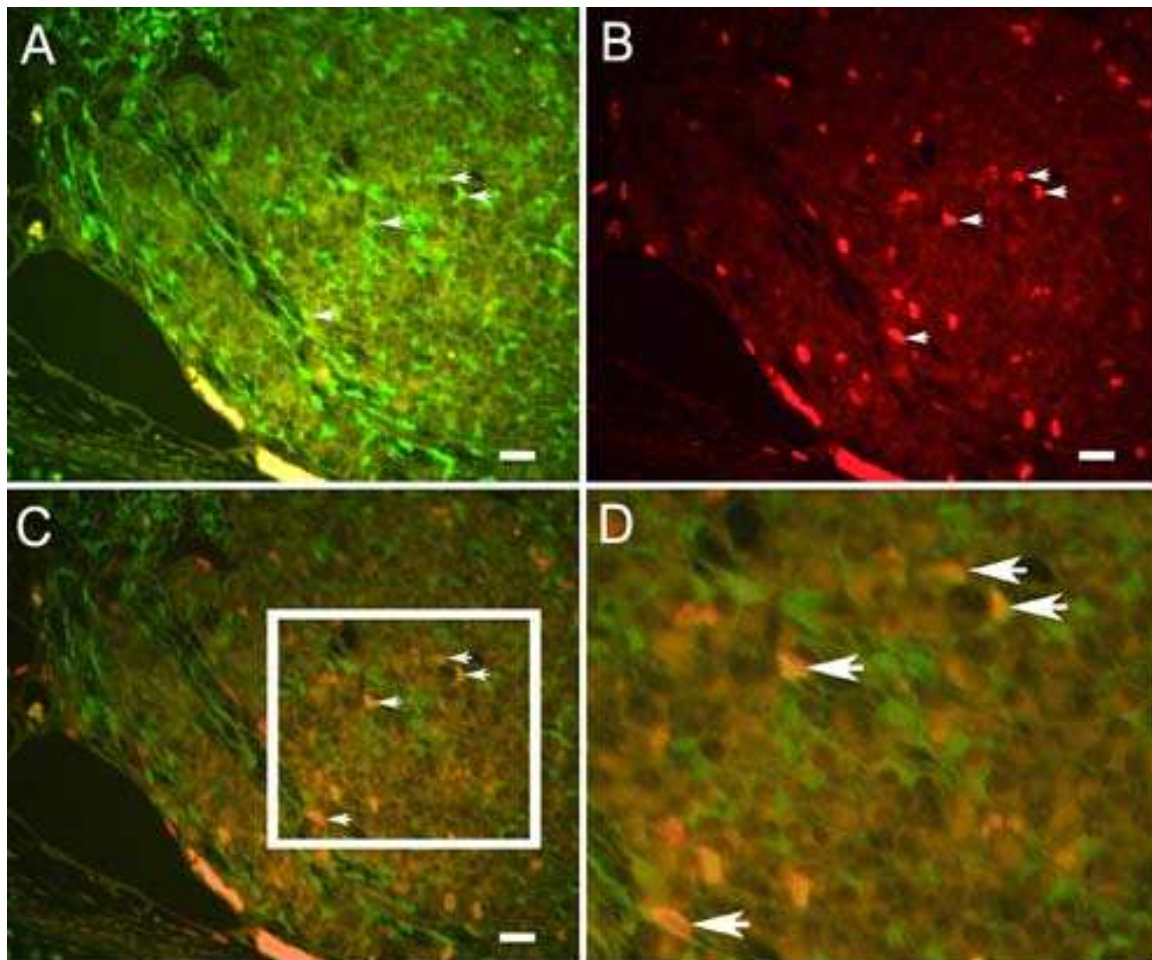
3.4.1.3. Imunofluorescentno dvostruko bojanje S100 biljgom i proliferacijskim Ki-67 biljgom

Prve potporne stanice unutar spinalnog ganglija prisutne su u 5. tjednu razvoja. Morfološki, S100-pozitivnim stanicama u metodi imunofluorescentnog bojanja (FITC), svojstveno je zeleno obojenje citoplazme (Slika 34A).

Primjenom dvostrukog imunofluorescentnog bojanja s biljgom za potporne stanice S100 i proliferacijskim Ki-67 biljgom i utvrdili smo prisutnost ova dva biljega u istim stanicama unutar ganglija tijekom cijelog istraživanog razdoblja (Slika 34 i 35).

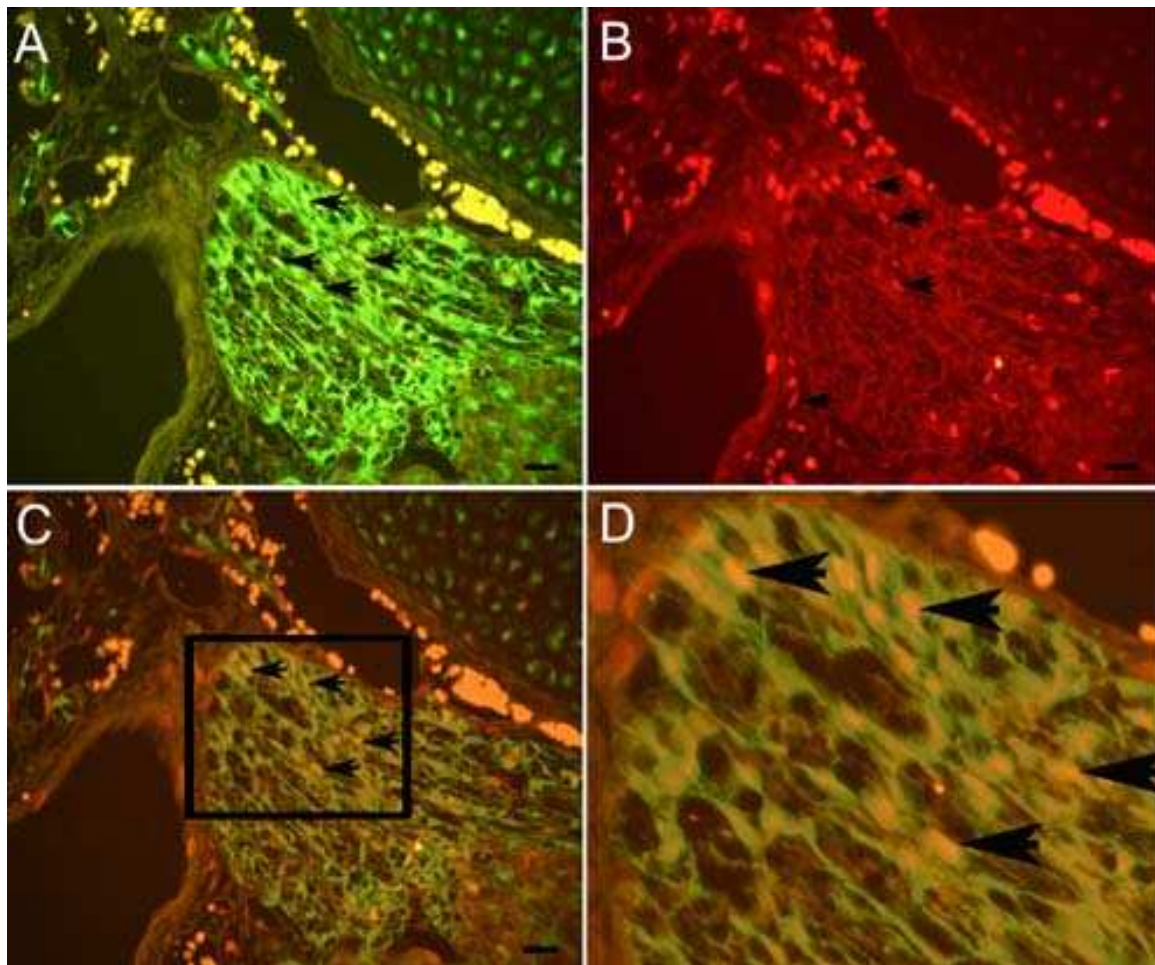


Slika 34. Poprečni presjek kroz spinalni ganglij ljudskog zametka starosti 5 tjedana: Unutar spinalnog ganglija vide se zeleno obojane citoplazme S100-pozitivnih stanica (strelice) (A) koje okružuju crveno obojane jezgre Ki-67-pozitivnih stanica (strelice) (B), preklapanje slike A i B, kolokalizacija S100 i Ki-67 u istim stanicama (strelice) (C). Uvećanje detalja slike C unutar kvadrata, kolokalizacija S100 i Ki-67 u istim stanicama (strelice) (D). Imunofluorescentno bojanje na S100 i Ki-67. Povećanje 40 \times , ljestvica 20 μ m.



Slika 35. Poprečni presjek kroz spinalni ganglij ljudskog zametka starosti 9 tjedana: Unutar spinalnog ganglija vide se zeleno obojane citoplazme S100-pozitivnih stanica (strelice) (A) i crveno obojane jezgre Ki-67-pozitivnih stanica (strelice) (B), preklapanje slike A i B, kolokalizacija S100 i Ki-67 u istim stanicama (strelice) (C). Uvećanje detalja slike C unutar kvadrata (D). Imunofluorescentno bojanje na S100 i Ki-67. Povećanje 40 \times , ljestvica 35 μ m.

Primjenom dvostrukog imunofluorescentnog bojanja s proliferacijskim Ki-67 biljgom i biljgom za potporne stanice S100 utvrdili smo prisutnost ova dva biljega u istim stanicama i u području izlazišta spinalnih živaca (Slika 36). Rezultati ukazuju na proliferacijsku aktivnost potpornih stanica u spinalnim ganglijima.

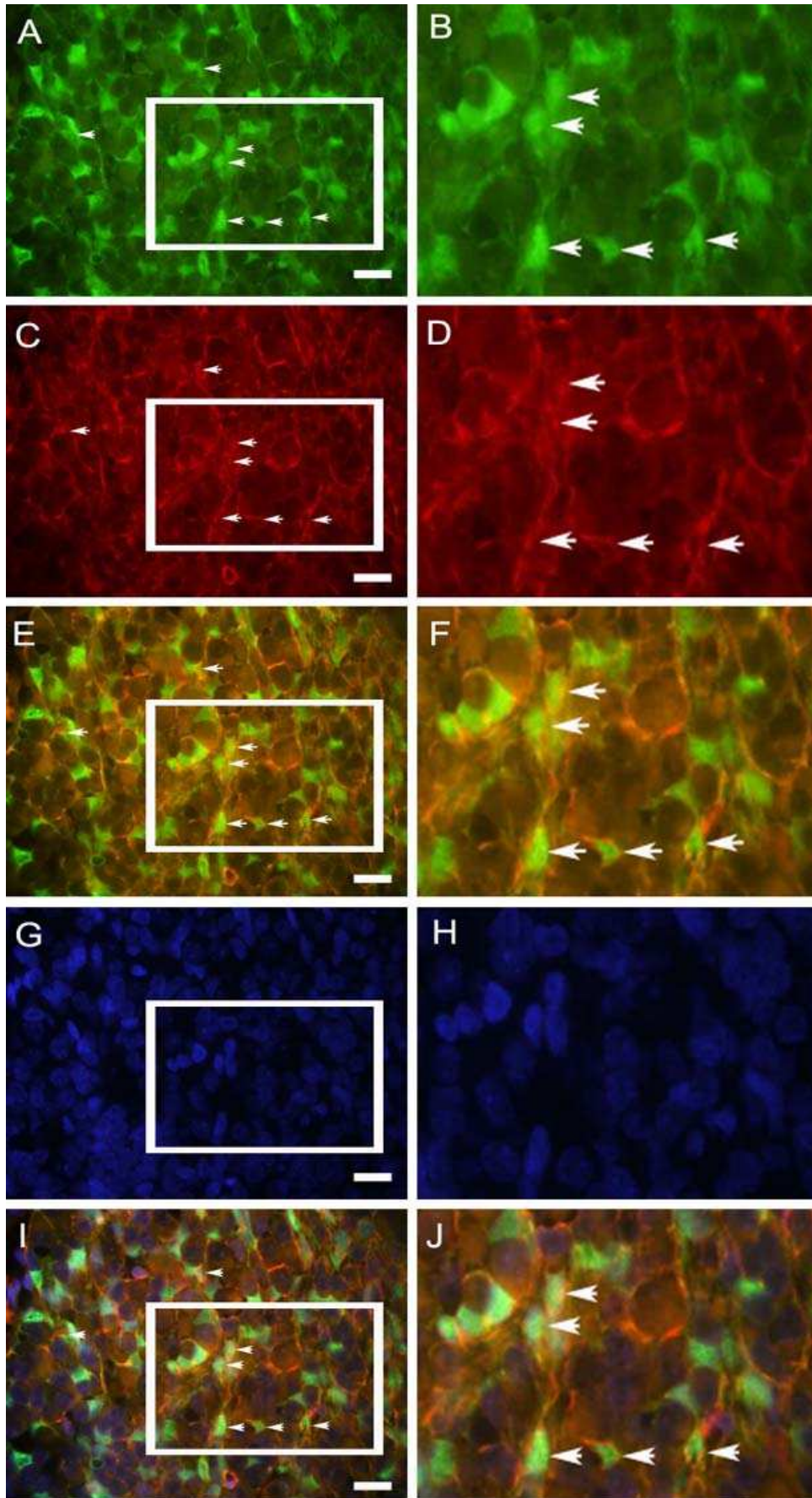


Slika 36. Poprečni presjek kroz izlazište spinalnog živca ljudskog zametka starosti 10 tjedana: Unutar spinalnog živca vide se zeleno obojane citoplazme S100-pozitivnih stanica (strelice) (A) i crveno obojane jezgre Ki-67-pozitivnih stanica (strelice) (B), preklapanje slike A i B, kolokalizacija S100 i Ki-67 u istim stanicama (strelice) (C). Uvećanje detalja slike C unutar kvadrata (D). Imunofluorescentno bojanje na S100 i Ki-67. Povećanje 40 \times , ljestvica 20 μ m.

3.4.1.4. Imunofluorescentno dvostruko bojanje S100 biljegom i nestinom

Primjenom dvostrukog imunofluorescentnog bojanja s biljegom za potporne stanice S100 i nestinom utvrdili smo prisutnost ova dva biljega u istim stanicama unutar ganglija (Slika 37).

Rezultati ukazuju na nepotpunu diferenciranost potpornih stanica u spinalnim ganglijima.

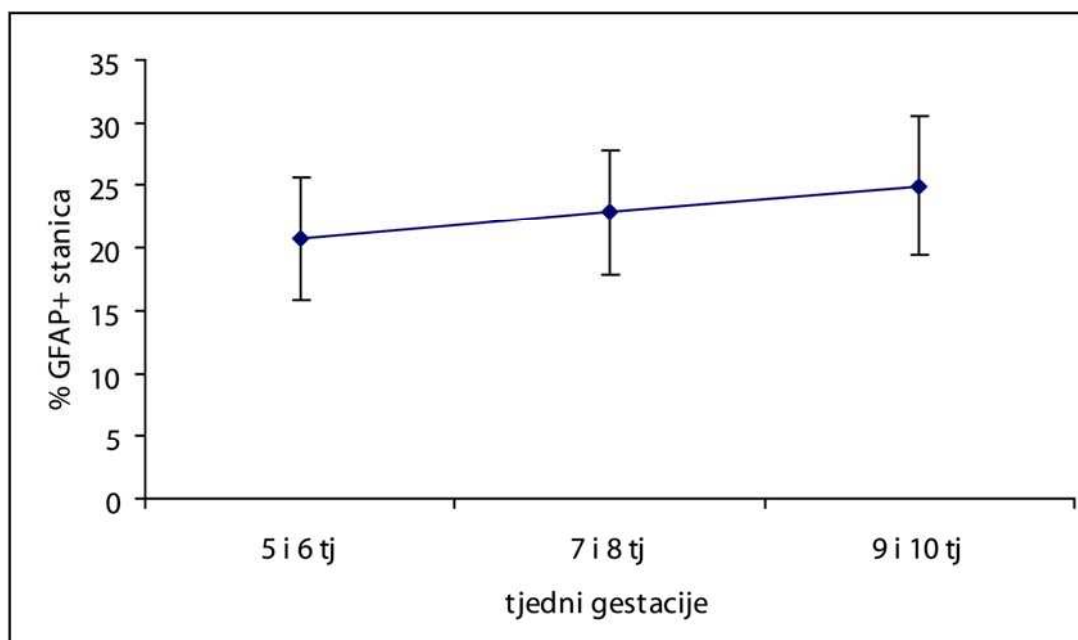


Slika 37. Poprečni presjek kroz spinalni ganglij ljudskog zametka starosti 10 tjedana: Unutar spinalnog ganglija vide se zeleno obojane citoplazme S100-pozitivnih stanica (strelice) (A), uvećanje detalja slike A unutar kvadrata, S100-pozitivne stanice (strelice) (B). Crveno obojana vlakna nestin-pozitivnih stanica (strelice) (C), uvećanje detalja slike C unutar kvadrata, nestin-pozitivne stanice (strelice) (D). Preklapanje slika A i C (E), preklapanje uvećanih detalja slika B i D, vidi se kolokalizacija S100 i nestina u istim stanicama (strelice) (F). DAPI-jem plavno obojane jezgre stanica (G) uvećanje detalja slike G unutar kvadrata (H). Preklapanje slika A, C i G (I), uvećanje detalja slike I unutar kvadrata, vidi se kolokalizacija S100 i nestina u istim stanicama (strelice) (J). Imunofluorescentno bojanje na S100, nestin i DAPI. Povećanje 100 \times , ljestvica 20 μ m

3.4.2. Bojanje s GFAP bjelančevinom, određivanje broja pozitivnih stanica i kolokalizacija sa S100 bjelančevinom i nestinom

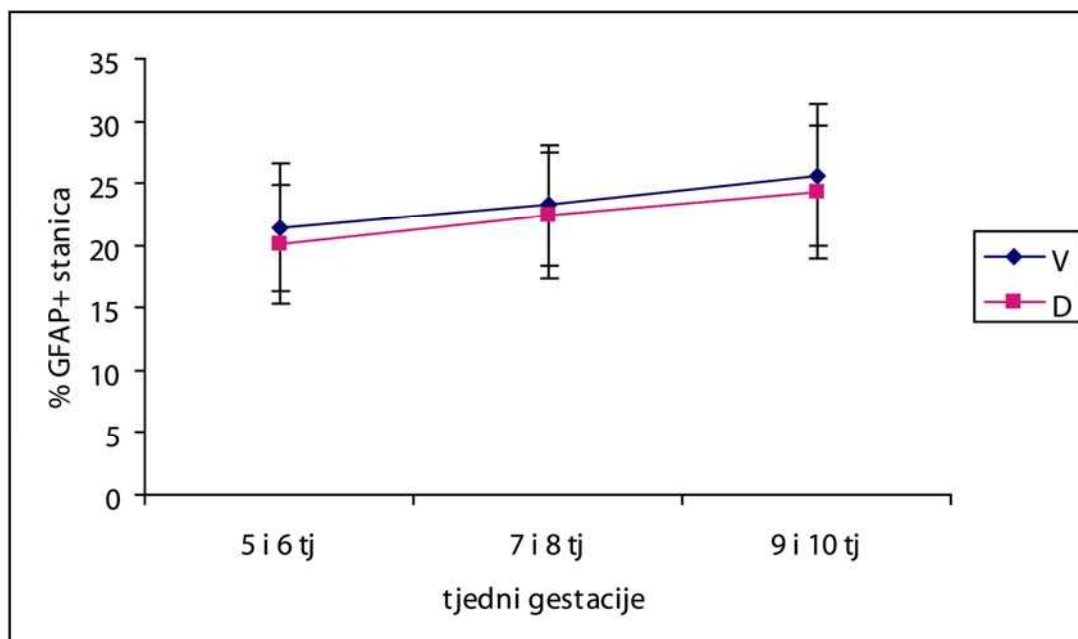
3.4.2.1. Kvantifikacija GFAP-pozitivnih stanica

U 5. i 6. tjednu embrionalnog razvoja 21% stanica je pozitivno na GFAP protutijelo. Neznatano povećanje broja GFAP-pozitivnih stanica nastavlja se tijekom 7. i 8. tjedna razvoja (23%) i tijekom 9. i 10. tjedna razvoja (25% pozitivnih stanica) (Slika 38).



Slika 38. Raspodjela GFAP-pozitivnih stanica u spinalnim ganglijima po tjednima gestacije. Podatci su prikazani kao srednje vrijednosti \pm standardna devijacija (okomita crta).

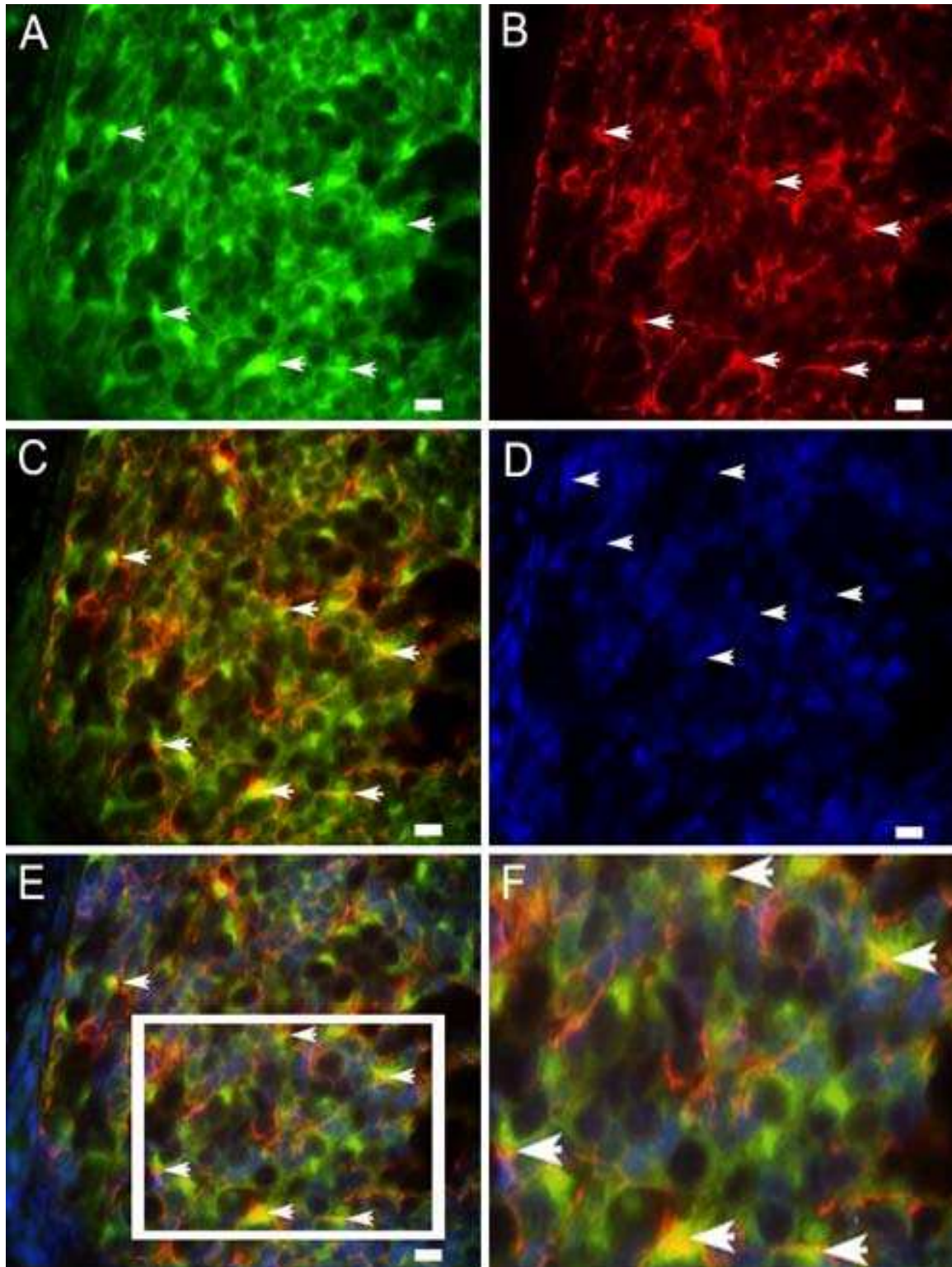
Od 5. do 10. tjedna razvoja u ventralnim dijelovima ganglija postotak GFAP-pozitivnih stanica je veći nego u dorzalnim dijelovima, no ova razlika nije statistički značajna (t-test, 5. i 6. tjedan $p=0,069$, 7. i 8. tjedan $p=0,208$, 9. i 10. tjedan $p=0,074$) (Slika 39).



Slika 39. Postotak GFAP-pozitivnih stanica u ventralnim (V) i dorzalnim (D) dijelovima spinalnih ganglija tijekom istraživanih tjedana. Podatci su prikazani kao srednje vrijednosti \pm standardna devijacija (okomita crta). U istraživanim tjednima ne postoji statistički značajna razlika između ventralnog i dorzalnog dijela (t-test, $p=0,069$, $p=0,208$, $p=0,074$) (N=26-52).

3.4.2.2. Imunofluorescentno dvostruko bojanje GFAP-om i nestinom

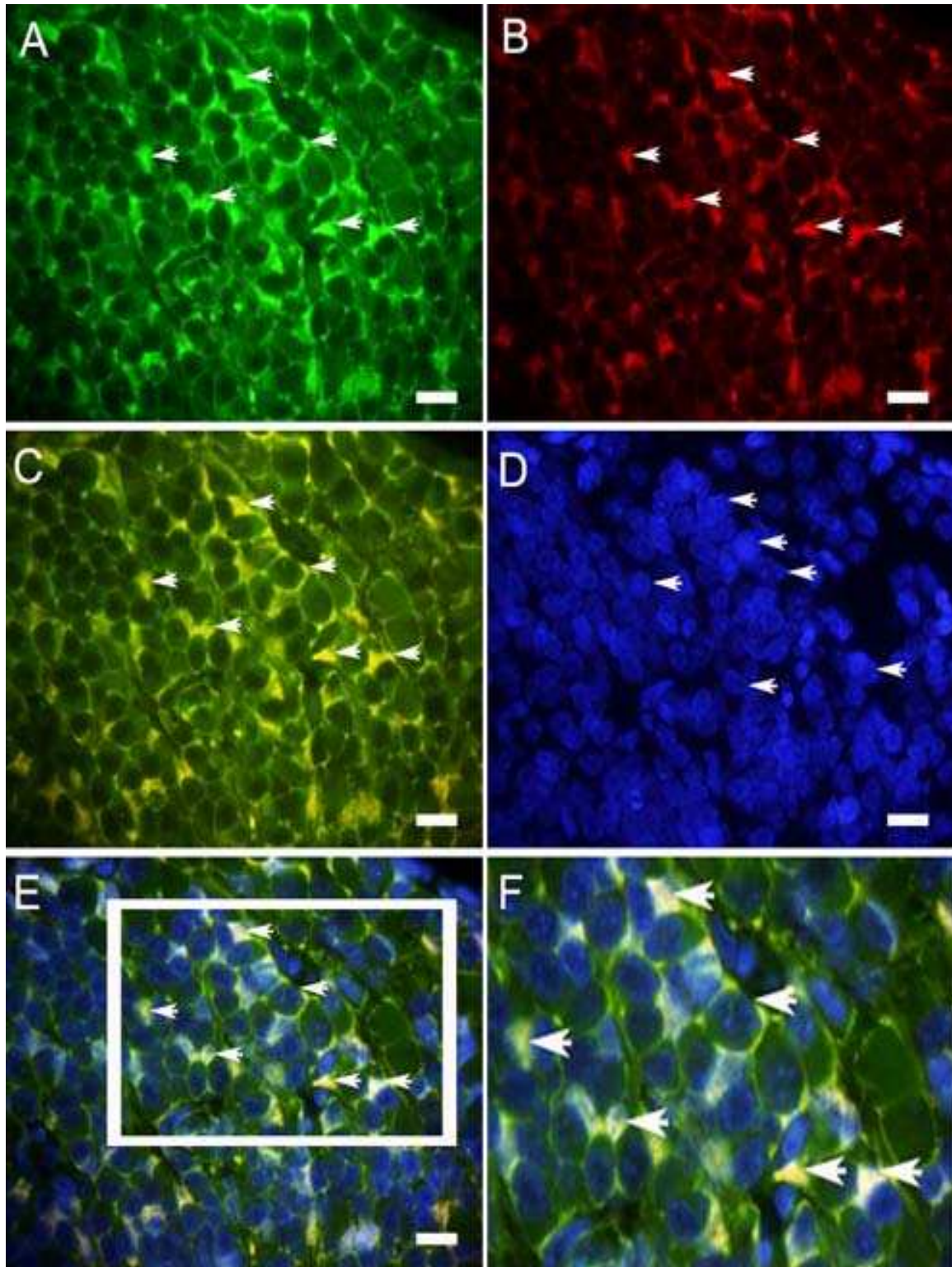
Već u 5. tjednu razvoja GFAP-pozitivne stanice su prisutne unutar spinalnog ganglija. Morfološki, GFAP-pozitivnim stanicama u metodi imunofluorescentnog bojanja (FITC), svojstveno je zeleno obojenje citoplazme (Slika 40A). Primjenom dvostrukog imunofluorescentnog bojanja s GFAP bjelančevinom i biljegom nediferenciranih stanica neuralnog grebena nestina, u nekima od istih stanica postoji kolokalizacija ova dva biljega (Slika 40).



Slika 40. Poprečni presjek kroz spinalni ganglij ljudskog zametka starosti 8 tjedana: Unutar spinalnog ganglija vide se zeleno obojane citoplazme GFAP-pozitivnih stanica (strelice) (A), crveno obojana vlakna nestin-pozitivnih stanica (strelice) (B). Preklapanje slika A i B, kolokalizacija GFAP- i nestin-pozitivnih stanica (strelice) (C). DAPI-jem plavo obojane jezgre (strelice) (D). Preklapanje slika C i D, kolokalizacija GFAP- i nestin-pozitivnih stanica (strelice) (E). Uvećanje detalja slike E unutar kvadrata, vidi se kolokalizacija GFAP- i nestin-pozitivnih stanica (strelice) (F). Imunofluorescentno bojanje na GFAP, nestin i DAPI. Povećanje 100 \times , ljestvica 25 μ m.

3.4.2.3. Imunofluorescentno dvostruko bojanje GFAP-om i S100

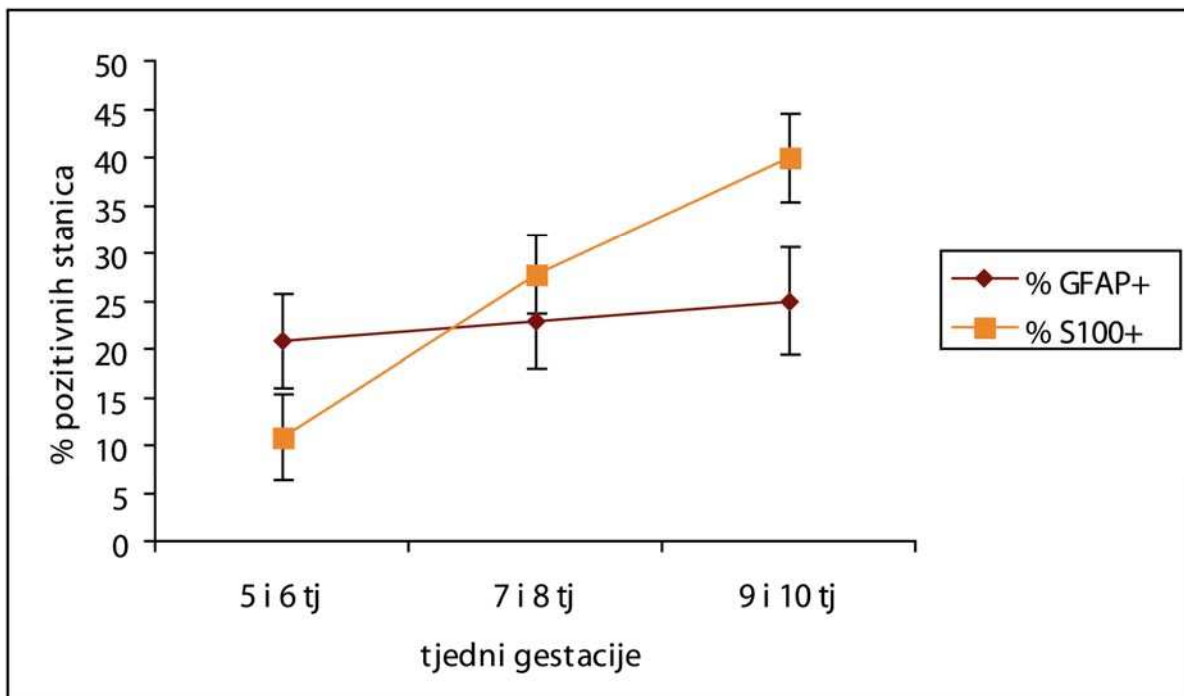
Primjenom dvostrukog imunofluorescentnog bojanja s GFAP bjelančevinom i biljekom potpornih stanica S100, u većini stanica postoji kolokalizacija ova dva biljega (Slika 41).



Slika 41. Poprečni presjek kroz spinalni ganglij ljudskog zametka starosti 10 tjedana: Unutar spinalnog ganglija vide se zeleno obojane citoplazme GFAP-pozitivnih stanica (strelice) (A), crveno obojane citoplazme S100-pozitivnih stanica (strelice) (B). Preklapanje slika A i B, kolokalizacija GFAP- i S100-pozitivnih stanica (strelice) (C). DAPI-jem plavo obojane jezgre (strelice) (D). Preklapanje slika C i D, kolokalizacija GFAP- i S100-pozitivnih stanica (strelice) (E). Uvećanje detalja slike E unutar kvadrata, vidi se kolokalizacija GFAP- i S100-pozitivnih stanica (strelice) (F). Imunofluorescentno bojanje na GFAP, S100 i DAPI. Povećanje 100 \times , ljestvica 20 μ m.

3.4.3. Dinamika pojavljivanja S100- i GFAP-pozitivnih stanica

Usporedbom dinamike pojavljivanja S100- i GFAP-pozitivnih stanica tijekom razvoja, očita je razlika u trendu pojavljivanja i raspodjeli broja pozitivnih stanica na ova dva biljega tijekom vremena. U 5. i 6. tjednu broj GFAP-pozitivnih stanica u odnosu na S100-pozitivne stanice je dvostruko veći, da bi se u 7. i 8. tjednu taj broj skoro izjednačio. Tijekom 9. i 10. tjedna broj GFAP-pozitivnih stanica ostaje gotovo isti kao i u prethodnom razdoblju dok se broj S100-pozitivnih stanica udvostručava (Slika 42).



Slika 42. Postotak S100- i GFAP-pozitivnih stanica u spinalnim ganglijima tijekom istraživanih tjedana. Podatci su prikazani kao srednje vrijednosti \pm standardna devijacija (okomita crta).

4. RASPRAVA

Spinalni gangliji razvijaju se od stanica neuralnog grebena koje migriraju u područja između neuralne cijevi i dermatomitoma. Već tijekom migracije stanice prolaze kroz procese proliferacije i diferencijacije te u trenutku konačnog naseljavanja u područja gdje će se oblikovati spinalni gangliji (5. tjedan embrionalnog razvoja u čovjeka) dio stanica već ima obilježja neurona i potpornih stanica. Dosadašnja saznanja o procesima diferencijacije stanica neuralnog grebena u spinalnim ganglijima temelje se na istraživanjima embrija pokusnih životinja, a vrlo je malo podataka o procesima diferencijacije spinalnih ganglija u čovjeka, posebice za embrionalno i rano fetalno razdoblje, a koje je istraženo u ovom radu.

4.1. Diferencijacija stanica pozitivnih na biljege neuralnog grebena

Nestin je član obitelji intermedijarnih filamenata koji je izražen u nezrelim (matičnim) stanicama spinalnog ganglija. U 5. i 6. tjednu razvoja, nestin-pozitivne stanice se unutar spinalnih ganglija mogu vidjeti u visokom postotku (62% pozitivnih stanica) što ukazuje na znatan stupanj nediferenciranost ganglijskih stanica. Ovaj je nalaz u suglasnosti sa studijama koje također potvrđuju visok izražaj nestina u matičnim stanicama neuralnog grebena (30, 78, 79). U našem radu izražaj nestina se postupno smanjuje tijekom vremena (u 5. i 6. tjednu 62%; 59% u 7. i 8. tjednu, te 56% u 9. i 10. tjednu), što upućuje na procese postupnog sazrijevanja stanica. Slični rezultati nađeni su u studijama koje govore da se smanjenje izražaja nestina u stanicama neuralnog grebena vremenski poklapa s početkom diferencijacije neurona ili glijastanica (80-82). Navedena istraživanja također ističu kako se tijekom stanične diferencijacije izražaj nestina zamjenjuje drugim tkivno specifičnim intermedijarnim filamentima, međutim taj se proces u čovjeka vjerojatno odvija u kasnijim fazama razvoja, jer

naši rezultati pokazuju visok stupanj izražaja nestina kako u 5. tako i u 10. tjednu razvoja. Izražaj nestina prestaje kada se stanica u potpunosti diferencira (81), pa njegov visok izražaj tijekom cijelog istraživanog razdoblja ukazuje kako većina stanica tijekom embrionalnog razdoblja nije završno diferencirana i kako se proces diferencijacije nastavlja kroz fetalno razdoblje. Shi i sur. su u miševa u ranom postnatalnom razdoblju dokazali kolokalizaciju nestina i biljega pojedinih staničnih populacija u ganglijima i naglašavaju kako su takve stanice upravo zbog prisutnosti nestina u srednjem stupnju diferencijacije (22). U prilog nepotpunoj diferencijaciji ganglijskih stanica govori i činjenica kako je dio nestin-pozitivnih stanica u procesu proliferacije, što je potvrđeno istovremenom prisutnošću (kolokalizacijom) nestina i Ki-67 biljega u istim stanicama unutar spinalnih ganglija. Kolokalizacija ove dvije bjelančevine nije iznenađujuća, jer su nestin-pozitivne stanice multipotente stanice i samim tim su općenito definirane kao populacija stanica koje se dijele i koje imaju sposobnost diferencijacije. Ove rezultate potvrđuje i studija Shija i sur. u C57BL/6J miševa (22).

Kako bi potvrdili navedena opažanja s nestinom, dodatno smo istražili i phox2b biljeg, svojstven stanicama neuralnog grebena. Kvantitativna analiza phox2b-pozitivnih stanica, pokazala je sličnu raspodjelu kao i analiza nestin-pozitivnih stanica. Međutim, phox2b pozitivne stanice prisutne su u spinalnom gangliju u nešto većem postotku od nestin-pozitivnih stanica (u 5. i 6. tjednu 73% pozitivnih stanica u 7. i 8. tjednu 65%, te u 9. i 10. tjednu 59% pozitivnih stanica). Razlog tome mogla bi biti činjenica da je phox2b bjelančevina osim u nediferenciranim stanicama neuralnog grebena izražena i u onim stanicama neuralnog grebena koje su se upravo počele diferencirati u smjeru neurona, što potvrđuju i brojne prethodne studije (21, 29). U prilog ovome govori i činjenica kako mutacija gena za phox2b dovodi do potpunog izostanka razvoja neurona (29). Pattyin i sur. ukazuju i na važnu ulogu ove bjelančevine u procesima staničnog preživljenja tijekom razvoja osjetnih ganglija (83). Slično postnatalnom smanjenju izražaja nestina u spinalnim ganglijima miševa (22), i u

spinalnim ganglijima prepelica tijekom istog razdoblja nađen je i vrlo mali udio phox2b-pozitivnih stanica (29). Oba istraživanja upućuju na zaključak da se proces diferencijacije stanica spinalnih ganglija u najvećoj mjeri završava u ranom postnatalnom razdoblju. Dio stanica spinalnog ganglija ipak zadržava svojstva nediferenciranih stanica, ostavljajući tako mogućnost obnove staničnih linija u određenim patološkim stanjima.

Tijekom cijelog istraživanog razdoblja, broj nestin- i phox2b-pozitivnih stanica je veći u dorzalnom nego u ventralnom dijelu ganglija, a u 7. i 8. tjednu razvoja razlike dorzalnog i ventralnog dijela su i statistički značajne. Ovaj nalaz ukazuje na raniju diferencijaciju ventralnog dijela ganglija u odnosu na njegov dorzalni dio, i u skladu je s načelom embrionalnog razvoja živčanog sustava u ventro-dorzalnom smjeru, opisanom i tijekom razvoja kralježnične moždine u čovjeka (68).

4.2. Diferencijacija stanica pozitivnih na biljege neurona

Već smo naglasili kako izražaj nestina prestaje kada se stanica diferencira (81), a kako unutar ganglija sve stanice ipak nisu nestin-pozitivne (38-44%) možemo pretpostaviti da su nestin-negativne stanice u većem stupnju diferencijacije. Kako u našem radu tijekom istraživanog razdoblja nema diobe PGP9.5 (biljeg specifičan za neurone) pozitivnih neurona, moguće je da su upravo te stanice dosegle dovoljan stupanj diferencijacije u kojem više ne izražavaju nestin. Kako bi potvrdili navedeno razmišljanje, provedeno je dvostruko imunofluorescentno bojanje na PGP9.5 i nestin. Kako nema kolokalizacije ova dva biljega u istim ganglijskim stanicama, potvrđuje gore navedenu tezu da su PGP9.5-pozitivne stanice diferencirani neuroni. Međutim, ova pretpostavka u konačnici ne mora značiti kako su PGP9.5-pozitivne stanice i sudbinski predodređeni neuroni. Naime, Henion i sur. (84) su u kulturi stanica neuralnog grebena prepeličjih embrija obojali stanice intracelularnom injekcijom boje i otkrili

kako se u jednom trenutku gotovo polovica stanica ponaša kao sudbinski usmjerene stanice prethodnice koje stvaraju samo jednu vrstu stanica (neurone ili glija stanice ili melanocyte), dok preostale stanice mogu stvarati sva tri podtipa stanica neuralnog grebena. Međutim, tijekom daljnje diferencijacije, vidjeli su da se i one stanice koje su označili kao sudbinski predodređene stanice prethodnice, mogu diferencirati u različite podtipove stanica neuralnog grebena (84).

Iako postoji nekoliko studija koje pokazuju morfometrijske dokaze o postnatalnoj neurogenezi unutar spinalnih ganglija u štakora (85-88), u našem radu dvostrukim imunofluorescentnim bojanjem na PGP9.5 i Ki-67 nismo našli kolokalizaciju ova dva biljega u istim stanicama. U studiji Fabela i sur. u kojoj je umjesto Ki-67 korišten BrdU (bromodeoksiuridin) biljeg za proliferaciju, također nisu potvrdili neurogenezu diferenciranih neurona (89). S druge strane, neke studije sugeriraju kako se povećanje broja neurona postnatalno može objasniti činjenicom da se satelitske stanice pod određenim uvjetima mogu diferencirati u neurone (90, 91). Temeljem naših rezultata, smatramo kako se neurogeneza različitih tipova osjetnih neurona spinalnih ganglija odvija samo proliferacijom nediferenciranih progenitornih stanica neuralnog grebena, koje se nakon dovoljnog broja dioba povlače iz staničnog ciklusa i počinju izražavati neuronalna obilježja. Slične stavove potvrđuju i druge studije (5, 92, 93).

U 5. i 6. tjednu razvoja prisutan je manji broj nociceptora i mehanoreceptora. Ovo je u suglasnosti sa studijom Marmigere i sur., koja ističe kako se pojedini podtipovi neurona počinju po prvi put pojavljivati već tijekom prvog i drugog vala migracije stanica neuralnog grebena (E9.5 i E10 u mišjih embrija) (5). Nasuprot tome, studija Dahla i Bignamija govori kako se NF200 bjelančevina, koja je biljeg mehanoreceptora, nalazi samo u aksonima zrelih, ali ne i nezrelih neurona (49). Mogući razlog za ovu nesuglasnost je činjenica kako su navedeni autori u svom radu koristili protutijelo koje prepoznaje samo fosforilirane epitope

NF200 bjelančevine, dok smo u našem radu koristili protutijelo na NF200 bjelančevinu koje prepoznaje i fosforilirani i nefosforilirani oblik. U prilog ovome govori i studija Fostera i sur. koji su u kulturi stanica spinalnih ganglija i kralježnične moždine mišjih embrija (E13) dokazali prisutnost NF200 bjelančevine, a također su koristili protutijelo na fosforilirani i nefosforilirani oblik (94). Oblingerova ističe kako se nefosforilirani oblik nalazi u citoplazmi oko jezgre, dok se zreli fosforilizirani oblik pojavljuje u aksonima (95) što je u suglasnosti s našim nalazima o rasporedu ove bjelančevine u neuronima (citoplazma i aksoni).

Tijekom 7. i 8. tjedna razvoja, broj mehanoreceptora se udvostručuje (18%), a broj nociceptora se gotovo utrostručuje (20%), što ukazuje na napredovanje procesa diferencijacije stanica neuralnog grebena. Tijekom 9. i 10. tjedna razvoja udio IB4-pozitivnih stanica neznatno raste (24%) i gotovo se izjednačuje s udjelom NF200-pozitivnih stanica (22%). U spinalnim ganglijima štakora, nakon prvog postnatalnog dana ima 23% IB4-pozitivnih stanica i 34% NF200-pozitivnih stanica (96). Ovaj nalaz ukazuje kako se već tijekom ranog fetalnog razvoja stvara konačan broj nociceptora, a razlog manjem broju mehanoreceptora u našem radu može biti zbog tehnike brojanja. Naime, mehanoreceptori imaju veći promjer od nociceptora, a obje vrste stanica se broje u kvadratićima $50 \times 50 \mu\text{m}$, što može dovesti do podcjenjivanja broja mehanoreceptora. S druge strane razlog može biti i u kasnijoj diferencijaciji dijela mehanoreceptora.

Neki radovi na spinalnim ganglijima pilećih embrija ističu kako mehanoreceptori naseljavaju ventrolateralne, a nociceptori dorzomedijalne dijelove ganglija (6, 97, 98). U našem radu, broj nociceptora i mehanoreceptora je bio nešto veći u ventralnom dijelu ganglija, ali unutar ganglija nismo potvrdili prostorno ograničenu raspodjelu neuronskih podtipova. Ovo ukazuje na specifične razlike između sisavaca i ptica u pogledu razvoja neurona u spinalnim ganglijima.

Prisustvo nociceptora i mehanoreceptora već u 5. tjednu razvoja, urastanje dorzalnih korijenova spinalnih živaca u kralježničnu moždinu te grananje ventralnih korijenova tijekom 7. i 8. tjedna, ukazuje na moguću prisutnost osjeta bola i dodira tijekom ranog razvoja čovjeka.

Zbroj postotaka NF200 i IB4 pozitivnih stanica ne odgovara postotku PGP9.5. pozitivnih neurona. Naime, iako smo u ovom radu istraživali dvije glavne podvrste neurona, treba naglasiti kako postoji mnogo različitih tipova neurona unutar spinalnih ganglija. Primjerice, različite klase nociceptora imaju različite receptore, različite molekule koje prenose informacije i različite ciljne projekcije (63, 64). Nadalje, postoje nociceptori koji se ne mogu obojati s IB4 bjelančevinom (74). S druge strane kada se uzme u obzir i činjenica kako postoje preklapanja u izražaju različitih biljega osjetnih neurona, situacija je još složenija i zahtijeva dodatna istraživanja koja prelaze okvir ovog rada.

4.3. Diferencijacija stanica pozitivnih na biljege potpornih stanica

Studija Jessena i sur. navodi kako u spinalnim ganglijima štakora uopće nema GFAP-pozitivnih stanica (56). Međutim, u našem radu GFAP-pozitivne stanice prisutne su u spinalnim ganglijima u razdoblju od 5. do 10. tjedna razvoja u čovjeka.

U 5. i 6. tjednu razvoja, postotak GFAP-pozitivnih stanica (21%) bio je dvostruko veći nego S100-pozitivnih stanica (11%). Taj se odnos donekle izjednačio u 7. i 8. tjednu (23% GFAP prema 28% S100). Tijekom 9. i 10. tjedna, broj GFAP-pozitivnih stanica se neznatno povećao (25%), dok se broj S100-pozitivnih stanica gotovo učeterostručio u odnosu na 5. i 6. tjedan (40%). Zamah u porastu S100-pozitivnih stanica tijekom 7. i 8. tjedna razvoja i kasnije, iako se jednim dijelom može objasniti intenzivnim procesima proliferacije stanica, ipak dovodi u pitanje kojih je stanica S100 biljeg. Naime, postoje radovi koji potvrđuju S100 bjelančevinu

kao biljega zrelih mijeliniziranih Schwannovih stanica (50, 99, 100). Nasuprot navedenom je rad Shija i sur., koji govori o S100 bjelančevini kao biljegu i satelitskih stanica i nezrelih prethodnica Schwannovih stanica (22). U našem radu, obzirom na morfološki izgled i raspored S100/Ki-67-pozitivnih stanica, prepostavili smo kako se radi o nezrelim potpornim stanicama koje uključuju i satelitske i Schwannove stanice. Opravdanost ove pretpostavke potvrdili smo dokazom kolokalizacije S100 i nestina u istim stanicama, što je u skladu sa studijom Maroa i sur. (4). Međutim, naš rezultat također može upućivati kako bi S100/nestin-pozitivne stanice mogle predstavljati jednu zalihu nezrelih progenitornih stanica neuralnog grebena. Kuo i sur. sugeriraju kako bi se upravo takve potporne stanice koje izražavaju nestin, u određenim patološkim stanjima mogle diferencirati u neurone (90). Relativno veći udio S100-pozitivnih stanica u 9. i 10. tjednu razvoja u odnosu na udio PGP9.5-pozitivnih neurona u istom razdoblju (55%) sugerira značajnu proliferaciju potpornih stanica koja vjerojatno prethodi većoj diferencijaciji neurona u razdobljima koji slijede. Ovo razmišljanje potvrđuje studija Seria i sur. koja govori kako potporne stanice u SŽS-u značajno proliferiraju prije nego što novostvorene stanice počnu izražavati biljege neurona (101). Međutim, s druge strane, studija Heniona i sur. sugerira postojanje stanica neuralnog grebena koje izražavaju biljege i neurona i potpornih stanica, a koje se na kraju diferenciraju u neurone (84).

Pojačan izražaj S100 bjelančevine u izlazištima spinalnih živaca tijekom 7. i 8. tjedna i kasnije, ukazuje na moguće početne procese mijelinizacije aksonskih završetaka. Kolokalizacija S100 i Ki-67 biljega u istim stanicama u području izlazišta spinalnih živaca, potvrđuje S100 bjelančevinu kao specifičnog biljega za prethodnice Schwannovih stanica. Golding i sur. sugeriraju kako proliferirajuće stanice u izlazištima živaca potječu iz tzv. granične kape (102), što potvrđuju i nalazi Maroa i sur. (4). Oba autora također ističu kako se radi o prethodnicama Schwannovih stanica.

Primjenom dvostrukog imunofluorescentnog bojanja na S100 i GFAP, postoji kolokalizacija

u većini stanica što upućuje da su obje bjelančevine zasigurno biljezi satelitskih stanica unutar ganglija. Međutim, u 5. i 6. tjednu razvoja broj GFAP pozitivnih stanica je dvostruko veći, što ukazuje da još neka subpopulacija stanica u gangliju, osim potpornih, izražava ovaj biljeg. Upravo kolokalizacija GFAP-a i nestina otvara mogućnost da se radi o nezrelim stanicama neuralnog grebena ili matičnim živčanim stanicama. Ovo razmišljanje potvrđuje i rad Lukasa i sur. koji su našli snažan izražaj GFAP-a u matičnim živčanim stanicama kralježnične moždine u čovjeka (57), te rad Le Gal La Salle koji je potvrdio kolokalizaciju ranih biljega neurona (TUC-4 i PSA-NCAM) i GFAP-a u razvoju SŽS-a (103). U našem radu kolokalizacija nestina i GFAP-a pokazuje kako se imunoreaktivnost nestina u GFAP-pozitivnim stanicama pojavljuje u vidu tankih filamenata ili ogranaka filamenata. Sličan nalaz imali su Kuo i sur. tijekom razvoja SŽS-a u štakora, međutim oni smatraju da se radi o izražaju nestina u potpornim stanicama (90).

Tijekom cijelog istraživanog razdoblja u ventralnim dijelovima ganglija postotak S100- i GFAP-pozitivnih stanica je bio veći nego u dorzalnim. Ove razlike iako nisu statistički značajne ukazuju na nešto brže procese diferencijacije potpornih stanica ventralnog dijela ganglija.

Ograničenje ove studije u prvom redu je mali broj ljudskih embrija koji se koristio, no zbog značajnih etičkih ograničenja korištenja ljudskog materijala te kako se radi o plodovima iz vrlo ranih razdoblja gestacije nismo bili u mogućnosti skupiti veći broj zametaka. Obzirom da uzduž tijela embrija ima dovoljan broj spinalnih ganglija korišten je veći broj rezova. Nadalje, izražaj istraživanih bjelančevina trebao bi biti u korelaciji s izražajem njihove mRNA, nepostojanje te podudarnosti moglo bi dovesti do pogrešne interpretacije rezultata, stoga smo u ovom radu koristili protutijela specifična za upravo one bjelančevine za koje se iz literature zna da njihov izražaj korelira s izražajem njihove mRNA (21, 30, 35, 44, 47, 52, 54).

4.4. Sudbinska predodređenost stanica neuralnog grebena

Iako je uobičajeno razmišljanje kako se sudbinski predodređene stanice neuralnog grebena izričito oštro odvajaju tijekom diferencijacije prema staničnim subpopulacijama, u našem radu primjerice, dokazom kolokalizacije GFAP-a i nestina u istoj stanici, ukazujemo kako jedan dio GFAP pozitivnih stanica zadržava obilježja nediferenciranih stanica neuralnog grebena što ukazuje na postupnost procesa diferencijacije. Pitanje je mogu li takve stanice u određenim okolnostima promijeniti svoju razvojnu sudbinu u smjeru razvoja u neurone i obrnuto. Upravo o mogućnosti diferencijacije takvih stanica u neurone spekuliraju u radu Kua i sur. (90), a studije na kulturama stanica neuralnog grebena, ukazuju na mogućnost diferencijacije takvih neurona u potporne stanice. Naime, kad se u stanicama neuralnog grebena aktiviraju geni specifični za stanice prethodnice osjetnih neurona one i dalje u određenim okolnostima zadržavaju sposobnost stvaranja potpornih stanica (104, 105). Stanice neuralnog grebena koje su se već diferencirale u određenu podvrstu, mogu utjecati na usmjerenje susjednih stanica putem posrednih međustaničnih molekularnih signala (106) poput lateralne inhibicije ili difuzijom molekula s instruktivnim informacijama (107, 108). Iz navedenog se može zaključiti kako je usmjeravanje razvojne sudbine stanica neuralnog grebena, odnosno ograničenje u njihovoj multipotentnosti, regulirano zajedničkim utjecajem individualnih razlika među stanicama i čimbenika koji različito djeluju na stanične subpopulacije unutar ganglija. Iako su stanice neuralnog grebena sudbinski predodređene za diferencijaciju u različite stanične linije, to usmjerenje nije konačno nego u određenim okolnostima ove stanice mogu promijeniti svoju razvojnu sudbinu i diferencirati se u neku drugu vrstu stanica.

5. ZAKLJUČCI

1) Biljezi stanica neuralnog grebena, neurona i potpornih stanica pojavljuju se u spinalnim ganglijima istodobno već u najranijim stadijima razvoja čovjeka (embrionalno i rano fetalno). Njihov izražaj se mijenja po točno određenom vremenskom i prostornom obrascu, omogućujući proliferaciju i diferencijaciju stanica, te normalno oblikovanje spinalnog ganglija:

- Tijekom 5. i 6. tjedna razvoja u spinalnom gangliju dominiraju nezrele stanice (nestin- i phox2b-pozitivne), koje se mogu mitotski dijeliti. Neuronu su se već počeli diferencirati (PGP9.5) u dvostruko većem broju od potpornih stanica. Prisutan je manji broj nociceptora (IB4) i mehanoreceptora (NF200) koji se kao i ostali neurone ne dijele. Broj potpornih stanica je malen (S100, GFAP), ali se one dijele.
- Tijekom 7. i 8. tjedna razvoja smanjuje se broj nezrelih stanica. Povećava se broj neurona, između njih značajan je porast broja mehanoreceptora i nociceptora (~50%). Broj potpornih stanica se također povećava, posebice S100-pozitivnih, dok se broj GFAP-pozitivnih stanica ne povećava značajno.
- Tijekom 9. i 10. tjedna razvoja, broj nezrelih stanica se ne smanjuje značajno, zadržava se oko 55-60% nediferenciranih stanica. Broj neurona ne raste značajno, njihova diferencijacija u smjeru nociceptora i mehanoreceptora također neznatno raste. GFAP-pozitivne stanice čine stalnu staničnu populaciju, koja se ne diferencira značajno. Značajno se povećava broj S100-pozitivnih stanica.

- Iako većina stanica tijekom cijelog istraživnog razdoblja izražava biljege određenih staničnih linija (neurona ili potpornih stanica), visok izražaj nestina i phox2b tijekom istog razdoblja ukazuje kako većina stanica nije završno diferencirana i kako se proces diferencijacije nastavlja i tijekom fetalnog razdoblja.
- 2) PGP9.5-pozitivni neuroni su završno diferencirani i tijekom istraživnog razdoblja takvi neuroni se ne dijele (nema kolokalizacije PGP9.5 i Ki-67 biljega u istim stanicama).
 - 3) Prisustvo nociceptora i mehanoreceptora već u 5. tjednu razvoja, urastanje dorzalnih korjenova spinalnih živaca u kralježničnu moždinu te grananje ventralnih korjenova spinalnih živaca, ukazuje na moguću ranu prisutnost osjeta bola i dodira.
 - 4) S100 biljeg je pozitivan u svim potpornim stanicama (Schwannove i satelitske stanice), dok je GFAP pozitivan samo u satelitskim stanicama. Dio S100- i GFAP-pozitivnih stanica izražava biljeg nezrelih stanica neuralnog grebena, što ukazuje na njihovu nepotpunu diferencijaciju. Tijekom cijelog istraživnog razdoblja, te se potporne stanice dijele (kolokalizacija S100 i Ki-67 biljega u istim stanicama).
 - 5) Postotak nezrelih stanica tijekom istraživnih razdoblja je uvijek veći u dorzalnim dijelovima spinalnih ganglija, dok je postotak ostalih biljega (neurona i potpornih stanica) uvijek veći u ventralnim dijelovima i upućuje na ventro-dorzalni smjer diferencijacije spinalnih ganglija.

6) Opisani proces diferencijacije osjetnih neurona tijekom razvoja čovjeka može imati značajan utjecaj na nove metode liječenja određenih neuroloških stanja i bolesti, posebice imajući u vidu prisustvo skupine nezrelih stanica. Primjer takvih bolesti su gangliopatije udružene s ataksijom koje nastaju zbog degeneracije neurona spinalnih ganglija ili oštećenja spinalnih ganglija uslijed dijabetesa koja dovode do razvoja neuropatske boli i gubitka osjeta.

6. SAŽETAK

Cilj: Utvrditi postoje li tijekom razvoja u spinalnim ganglijima čovjeka nediferencirane stanice neuralnog grebena, analizirati prostorni i vremenski raspored neurona i njihovih podtipova, pojavu potpornih stanica te utvrditi njihovu sposobnost umnažanja.

Metode i materijal: Imunohistokemijski i imunofluorescencijski analizirali smo tkiva 10 ljudskih plodova gestacijske dobi od 5. do 10. tjedana na parafinskim rezovima debljine 7 μ m. Primarna protutijela na nestin, phox2b, PGP9.5, S100, GFAP, IB4 i NF200 prikazali smo pomoću DAB-a i fluorescentnih sekundarnih protutijela (Texas Red, Fluorescein izotiocijanat). U statističkoj analizi koristili smo t-test i Mann-Whitney test.

Rezultati: Svi istraživani čimbenici prisutni su u spinalnim ganglijima tijekom 5. do 10. tjedna razvoja. Nestin i phox2b biljezi imali su najjači izražaj u 5. i 6. razvojnom tjednu (62%, odnosno 73% pozitivnih stanica), postupno se smanjivali u 7. i 8., te u 9. i 10. (56%, odnosno 59% pozitivnih stanica). Dorzalni dio spinalnog ganglija imao je značajno veći postotak nestina i phox2b u 7. i 8. tjednu gestacije (Mann-Whitney, $p=0,012$; t-test, $p=0,007$). Između 5. i 10. razvojnog tjedna, broj PGP9.5- (biljeg za neurone) pozitivnih stanica se postupno povećavao s 41% na 55%, te je stalno bio veći u ventralnom dijelu ganglija. Broj NF200- (biljeg mehanoreceptora) i IB4- (biljeg nociceptora) pozitivnih stanica bio je najniži u 5. i 6. tjednu (9% odnosno 7% pozitivnih stanica). Tijekom 7. i 8. tjedna, broj NF200-pozitivnih stanica se udvostručio (18%), a broj IB4-pozitivnih stanica se utrostručio (20%). Njihov broj se tijekom 9. i 10. tjedna razvoja gotovo izjednačio (22% odnosno 24%). Tijekom cijelog istraživanog razdoblja broj nociceptora i mehanoreceptora je bio veći u ventralnom dijelu ganglija. Biljeg potpornih stanica GFAP bio je dvostruko veći (21%) od S100 biljega (11%) u 5. i 6. tjednu, a njihov se broj izjednačio u 7. i 8. tjednu (23% odnosno 28%). U 9. i 10. tjednu, broj GFAP-pozitivnih stanica neznatno se povećao (25%), a broj S100-pozitivnih stanica se učetverostručio u odnosu na 5. i 6. tjedan (40%). Između 5. do 10. tjedna postotak

GFAP- i S100-pozitivnih stanica bio je veći u ventralnim nego u dorzalnim dijelovima ganglija. Tijekom cijelog istraživnog razdoblja i nestin- i S100-pozitivne stanice kolokaliziraju s biljekom proliferacije Ki-67. Neuron (PGP9.5-pozitivne stanice) ne pokazuju kolokalizaciju ni s Ki-67 ni s nestinom. Za GFAP i S100 postoji kolokalizacija u većini ganglijskih stanica, dok za GFAP i nestin, te S100 i nestin, postoji kolokalizacija samo u nekim stanicama.

Zaključci: Tijekom čitavog istraživnog razdoblja biljezi neuralnog grebena, neurona i potpornih stanica pojavljuju se istodobno u spinalnom gangliju. Ne zrele stanice se mitotski dijele i služe kao zaliha multipotentnih stanica koje se mogu diferencirati u sve podtipove stanica. Dok se neuroni ne dijele, potporne stanice se dijele, a njihov broj značajno raste tijekom istraživnog razdoblja. Rano prisustvo nociceptora i mehanoreceptora, ukazuje na mogućnost osjeta bola i dodira. Točan vremenski i prostorni slijed pojave pojedinih biljega u stanicama, omogućuje diferencijaciju stanica spinalnih ganglija, dok promjene tog slijeda mogu dovesti do patoloških poremećaja u oblikovanju i funkciji spinalnih ganglija.

Ključne riječi: diferencijacija, neuralni greben, ljudski embrio, spinalni gangliji, neurogeneza

7. ABSTRACT

TITLE: DEVELOPMENATAL FATE OF THE NEURAL CREST CELLS AND THEIR DIFFERENTIATION IN THE HUMAN SPINAL GANGLIA

Aims: To determine the existence of undifferentiated neural crest cells in the spinal ganglia during early human development, and analyse spatial and temporal distribution of neurons and their subtypes, appearance of glial cells and their potential to divide.

Methods: Immunohistochemical and immunofluorescence techniques were performed on tissues of 10 human conceptuses between 5th and 10th gestational weeks, using paraffin sections. Primary antibodies to phox2b, PGP9.5, S100, GFAP, IB4 and NF200 proteins were visualised using DAB or fluorescent secondary antibodies (Texas Red and Fluorescein-isothiocyanate). T-test and Mann-Whitney test were used for statistical analysis.

Results: All investigated proteins were present in the spinal ganglia between the 5th and 10th week of gestation. Nestin and phox2b were strongly expressed in the 5th and 6th developmental week (62% and 73%, respectively), slightly decreasing during the 7th and 8th week, and during the 9th and 10th week (56% and 59%, respectively). Dorsal parts of the spinal ganglia in comparison to ventral parts had a significantly higher rate of nestin- and phox2b-positive cells in the 7th and 8th week of gestation (Mann-Whitney, $p=0,012$ and $p=0,007$ respectively). Between the 5th and 10th week of development, the number of PGP9.5-positive cells was subsequently increasing from 41% to 55%, and was constantly higher in the ventral parts of ganglia. The number of NF200- and IB4-positive cells was lowest in the 5th and 6th developmental week (9% and 7% respectively). During the 7th and 8th week, number of NF200-positive cells doubled (18%), while the number of IB4-positive cells tripled (20%). Their number reached almost the same values (22% and 24%, respectively) during 9th and 10th week. During the whole investigated period, the number of NF200- and IB4-positive cells was

higher in the ventral parts of ganglia. GFAP marker for supporting cells was two fold higher (21%) than S100 marker (11%) in 5th and 6th week. Their number nearly levelled in 7th and 8th week (23% and 28% respectively). In the 9th and 10th week, the level of GFAP reached 25%, while there were 40% of S100-positive cells. Between 5th and 10th week, the number of GFAP- and S100-positive cells was higher in ventral parts of ganglia. Colocalization of nestin and S100 with Ki-67 factor was observed during 5th to 10th week period, while PGP9.5 did not colocalize with Ki-67 or nestin. GFAP and S100 colocalized in majority of ganglion cells, while GFAP and nestin, as well as S100 and nestin, colocalized only in some cells.

Conclusions: During the whole investigated period, markers for neural crest cells and neural and glial cells appeared simultaneously in the spinal ganglia. Undifferentiated cells proliferated and served as a pool of multipotent cells that could differentiate into different cell subtypes. While neurons did not divide, glial cells proliferated and their number significantly increased during the investigated period. Early existence of nociceptors and mechanoreceptors indicated possible appearance of pain and touch sensation. The expression of investigated proteins changed in a temporally and spatially restricted pattern, thus enabling differentiation of cell lines in the spinal ganglia. Changes in that pattern may lead to pathologic disturbances of spinal ganglia formation and function.

Keywords: differentiation, neural crest, human embryo, spinal ganglia, neurogenesis

8. POPIS LITERATURE

- 1 Carlson BM. Human Embriology and Developmental Biology. third edition ed. Philadelphia, PA, USA: Mosby, Inc; 2004.
- 2 Duband JL, Monier F, Delannet M, Newgreen D. Epithelium-mesenchyme transition during neural crest development. *Acta Anat (Basel)*. 1995;154:63-78.
- 3 Loring JF, Erickson CA. Neural crest cell migratory pathways in the trunk of the chick embryo. *Dev Biol*. 1987;121:220-36.
- 4 Maro GS, Vermeren M, Voiculescu O, Melton L, Cohen J, Charnay P, et al. Neural crest boundary cap cells constitute a source of neuronal and glial cells of the PNS. *Nat Neurosci*. 2004;7:930-8.
- 5 Marmigere F, Ernfors P. Specification and connectivity of neuronal subtypes in the sensory lineage. *Nat Rev Neurosci*. 2007;8:114-27.
- 6 Rifkin JT, Todd VJ, Anderson LW, Lefcort F. Dynamic expression of neurotrophin receptors during sensory neuron genesis and differentiation. *Dev Biol*. 2000;227:465-80.
- 7 Raible DW, Ungos JM. Specification of sensory neuron cell fate from the neural crest. *Adv Exp Med Biol*. 2006;589:170-80.
- 8 Frank E, Sanes JR. Lineage of neurons and glia in chick dorsal root ganglia: analysis in vivo with a recombinant retrovirus. *Development*. 1991;111:895-908.
- 9 Lawson SN. The postnatal development of large light and small dark neurons in mouse dorsal root ganglia: a statistical analysis of cell numbers and size. *J Neurocytol*. 1979;8:275-94.
- 10 Harper DL. Critical appraisal of the DRG system: problem areas for DRG reimbursement in the USA. *Aust Clin Rev*. 1985;5-11.

- 11 Scott S. Sensory neurons: Diversity, development and plasticity. New York: Oxford University Press; 1992.
- 12 Goldstein ME, House SB, Gainer H. NF-L and peripherin immunoreactivities define distinct classes of rat sensory ganglion cells. *J Neurosci Res.* 1991;30:92-104.
- 13 Amaya F, Decosterd I, Samad TA, Plumpton C, Tate S, Mannion RJ, et al. Diversity of expression of the sensory neuron-specific TTX-resistant voltage-gated sodium ion channels SNS and SNS2. *Mol Cell Neurosci.* 2000;15:331-42.
- 14 Lawson SN. Neuropeptides in morphologically and functionally identified primary afferent neurons in dorsal root ganglia: substance P, CGRP and somatostatin. *Prog Brain Res.* 1995;104:161-73.
- 15 Tamura S, Morikawa Y, Senba E. TRPV2, a capsaicin receptor homologue, is expressed predominantly in the neurotrophin-3-dependent subpopulation of primary sensory neurons. *Neuroscience.* 2005;130:223-8.
- 16 Kobayashi K, Fukuoka T, Yamanaka H, Dai Y, Obata K, Tokunaga A, et al. Differential expression patterns of mRNAs for P2X receptor subunits in neurochemically characterized dorsal root ganglion neurons in the rat. *J Comp Neurol.* 2005;481:377-90.
- 17 Bender E, Buist A, Jurzak M, Langlois X, Baggerman G, Verhasselt P, et al. Characterization of an orphan G protein-coupled receptor localized in the dorsal root ganglia reveals adenine as a signaling molecule. *Proc Natl Acad Sci U S A.* 2002;99:8573-8.
- 18 Moore K. Before we are born: basic embryology and birth defects. 3rd edn ed. Philadelphia: Saunders; 1989.
- 19 Glenn Northcutt R. The new head hypothesis revisited. *J Exp Zoolog B Mol Dev Evol.* 2005;304:274-97.
- 20 Le Douarin NM, Kalcheim C. The Neural Crest. Cambridge: Cambridge Univ. Press; 1999.

- 21 Pattyn A, Morin X, Cremer H, Goridis C, Brunet JF. Expression and interactions of the two closely related homeobox genes Phox2a and Phox2b during neurogenesis. *Development*. 1997;124:4065-75.
- 22 Shi H, Cui H, Alam G, Gunning WT, Nestor A, Giovannucci D, et al. Nestin expression defines both glial and neuronal progenitors in postnatal sympathetic ganglia. *J Comp Neurol*. 2008;508:867-78.
- 23 Aquino JB, Hjerling-Leffler J, Koltzenburg M, Edlund T, Villar MJ, Ernfors P. In vitro and in vivo differentiation of boundary cap neural crest stem cells into mature Schwann cells. *Exp Neurol*. 2006;198:438-49.
- 24 Pla P, Hirsch MR, Le Crom S, Reiprich S, Harley VR, Goridis C. Identification of Phox2b-regulated genes by expression profiling of cranial motoneuron precursors. *Neural Develop*. 2008;3:14.
- 25 Krona C, Caren H, Sjoberg RM, Sandstedt B, Laureys G, Kogner P, et al. Analysis of neuroblastoma tumour progression; loss of PHOX2B on 4p13 and 17q gain are early events in neuroblastoma tumourigenesis. *Int J Oncol*. 2008;32:575-83.
- 26 Khan A, Sarnat HB, Spaetgens R. Congenital muscle fiber-type disproportion in a patient with congenital central hypoventilation syndrome due to PHOX2B mutations. *J Child Neurol*. 2008;23:829-31.
- 27 Geerling JC, Chimenti PC, Loewy AD. Phox2b expression in the aldosterone-sensitive HSD2 neurons of the NTS. *Brain Res*. 2008;
- 28 Tsarovina K, Schellenberger J, Schneider C, Rohrer H. Progenitor cell maintenance and neurogenesis in sympathetic ganglia involves Notch signaling. *Mol Cell Neurosci*. 2008;37:20-31.

- 29 Stanke M, Junghans D, Geissen M, Goridis C, Ernsberger U, Rohrer H. The Phox2 homeodomain proteins are sufficient to promote the development of sympathetic neurons. *Development*. 1999;126:4087-94.
- 30 Lendahl U, Zimmerman LB, McKay RD. CNS stem cells express a new class of intermediate filament protein. *Cell*. 1990;60:585-95.
- 31 Friedman B, Zaremba S, Hockfield S. Monoclonal antibody rat 401 recognizes Schwann cells in mature and developing peripheral nerve. *J Comp Neurol*. 1990;295:43-51.
- 32 Belmadani A, Tran PB, Ren D, Assimakopoulos S, Grove EA, Miller RJ. The chemokine stromal cell-derived factor-1 regulates the migration of sensory neuron progenitors. *J Neurosci*. 2005;25:3995-4003.
- 33 Brannvall K, Sandelin M, Wallenquist U, Forsberg-Nilsson K, Aldskogius H, Kozlova EN. Central nervous system stem/progenitor cells form neurons and peripheral glia after transplantation to the dorsal root ganglion. *Neuroreport*. 2006;17:623-8.
- 34 Zhong J, Li X, McNamee C, Chen AP, Baccarini M, Snider WD. Raf kinase signaling functions in sensory neuron differentiation and axon growth in vivo. *Nat Neurosci*. 2007;10:598-607.
- 35 Schofield JN, Day IN, Thompson RJ, Edwards YH. PGP9.5, a ubiquitin C-terminal hydrolase; pattern of mRNA and protein expression during neural development in the mouse. *Brain Res Dev Brain Res*. 1995;85:229-38.
- 36 Edwards YH, Fox MF, Povey S, Hinks LJ, Thompson RJ, Day IN. The gene for human neurone specific ubiquitin C-terminal hydrolase (UCHL1, PGP9.5) maps to chromosome 4p14. *Ann Hum Genet*. 1991;55:273-8.
- 37 Lauweryns JM, Van Ranst L. Protein gene product 9.5 expression in the lungs of humans and other mammals. Immunocytochemical detection in neuroepithelial bodies, neuroendocrine cells and nerves. *Neurosci Lett*. 1988;85:311-6.

- 38 Ramieri G, Anselmetti GC, Baracchi F, Panzica GC, Viglietti-Panzica C, Modica R, et al. The innervation of human teeth and gingival epithelium as revealed by means of an antiserum for protein gene product 9.5 (PGP 9.5). *Am J Anat.* 1990;189:146-54.
- 39 Terenghi G, Sundaresan M, Moscoso G, Polak JM. Neuropeptides and a neuronal marker in cutaneous innervation during human foetal development. *J Comp Neurol.* 1993;328:595-603.
- 40 Wirnsberger GH, Becker H, Ziervogel K, Hofler H. Diagnostic immunohistochemistry of neuroblastic tumors. *Am J Surg Pathol.* 1992;16:49-57.
- 41 Suburo AM, Wheatley SC, Horn DA, Gibson SJ, Jahn R, Fischer-Colbrie R, et al. Intracellular redistribution of neuropeptides and secretory proteins during differentiation of neuronal cell lines. *Neuroscience.* 1992;46:881-9.
- 42 Kent C, Clarke PJ. The immunolocalisation of the neuroendocrine specific protein PGP9.5 during neurogenesis in the rat. *Brain Res Dev Brain Res.* 1991;58:147-50.
- 43 Lowe J, McDermott H, Landon M, Mayer RJ, Wilkinson KD. Ubiquitin carboxyl-terminal hydrolase (PGP 9.5) is selectively present in ubiquitinated inclusion bodies characteristic of human neurodegenerative diseases. *J Pathol.* 1990;161:153-60.
- 44 Stucky CL, Lewin GR. Isolectin B(4)-positive and -negative nociceptors are functionally distinct. *J Neurosci.* 1999;19:6497-505.
- 45 Gerke MB, Plenderleith MB. Binding sites for the plant lectin *Bandeiraea simplicifolia* I-isolectin B(4) are expressed by nociceptive primary sensory neurones. *Brain Res.* 2001;911:101-4.
- 46 Guidato S, Bajaj NP, Miller CC. Cellular phosphorylation of neurofilament heavy-chain by cyclin-dependent kinase-5 masks the epitope for monoclonal antibody N52. *Neurosci Lett.* 1996;217:157-60.

- 47 Guidato S, Tsai LH, Woodgett J, Miller CC. Differential cellular phosphorylation of neurofilament heavy side-arms by glycogen synthase kinase-3 and cyclin-dependent kinase-5. *J Neurochem.* 1996;66:1698-706.
- 48 Liem RK, Yen SH, Salomon GD, Shelanski ML. Intermediate filaments in nervous tissues. *J Cell Biol.* 1978;79:637-45.
- 49 Dahl D, Bignami A. Intermediate filaments in nervous tissue. *Cell Muscle Motil.* 1985;6:75-96.
- 50 Kretsinger RH, Rudnick SE, Sneden DA, Schatz VB. Calmodulin, S-100, and crayfish sarcoplasmic calcium-binding protein crystals suitable for X-ray diffraction studies. *J Biol Chem.* 1980;255:8154-6.
- 51 Labourdette G, Mandel P. S-100 protein in monolayer cultures of glial cells : basal level in primary and secondary cultures. *Biochem Biophys Res Commun.* 1978;85:1307-13.
- 52 Albuerne M, Mammola CL, Naves FJ, Levanti B, Germana G, Vega JA. Immunohistochemical localization of S100 proteins in dorsal root, sympathetic and enteric ganglia of several mammalian species, including man. *J Peripher Nerv Syst.* 1998;3:243-53.
- 53 Levy Bde F, Cunha Jdo C, Chadi G. Cellular analysis of S100Beta and fibroblast growth factor-2 in the dorsal root ganglia and sciatic nerve of rodents. focus on paracrine actions of activated satellite cells after axotomy. *Int J Neurosci.* 2007;117:1481-503.
- 54 Bignami A, Eng LF, Dahl D, Uyeda CT. Localization of the glial fibrillary acidic protein in astrocytes by immunofluorescence. *Brain Res.* 1972;43:429-35.
- 55 Brenner M, Johnson AB, Boespflug-Tanguy O, Rodriguez D, Goldman JE, Messing A. Mutations in GFAP, encoding glial fibrillary acidic protein, are associated with Alexander disease. *Nat Genet.* 2001;27:117-20.
- 56 Jessen KR, Mirsky R. Glial cells in the enteric nervous system contain glial fibrillary acidic protein. *Nature.* 1980;286:736-7.

- 57 Lukas Z, Draber P, Bucek J, Draberova E, Viklicky V, Staskova Z. Expression of vimentin and glial fibrillary acidic protein in human developing spinal cord. *Histochem J*. 1989;21:693-701.
- 58 McCall MA, Gregg RG, Behringer RR, Brenner M, Delaney CL, Galbreath EJ, et al. Targeted deletion in astrocyte intermediate filament (Gfap) alters neuronal physiology. *Proc Natl Acad Sci U S A*. 1996;93:6361-6.
- 59 Bignami A, Dahl D. Vimentin-GFAP transition in primary dissociated cultures of rat embryo spinal cord. *Int J Dev Neurosci*. 1989;7:343-57.
- 60 Li RH, Sliwkowski MX, Lo J, Mather JP. Establishment of Schwann cell lines from normal adult and embryonic rat dorsal root ganglia. *J Neurosci Methods*. 1996;67:57-69.
- 61 Kuntzer T, Antoine JC, Steck AJ. Clinical features and pathophysiological basis of sensory neuropathies (ganglionopathies). *Muscle Nerve*. 2004;30:255-68.
- 62 Toth C, Brussee V, Cheng C, Zochodne DW. Diabetes mellitus and the sensory neuron. *J Neuropathol Exp Neurol*. 2004;63:561-73.
- 63 Hunt SP, Mantyh PW. The molecular dynamics of pain control. *Nat Rev Neurosci*. 2001;2:83-91.
- 64 Julius D, Basbaum AI. Molecular mechanisms of nociception. *Nature*. 2001;413:203-10.
- 65 LeBrun DP, Warnke RA, Cleary ML. Expression of bcl-2 in fetal tissues suggests a role in morphogenesis. *Am J Pathol*. 1993;142:743-53.
- 66 Sohma O, Mizuguchi M, Takashima S, Yamada M, Ikeda K, Ohta S. High expression of Bcl-x protein in the developing human cerebellar cortex. *J Neurosci Res*. 1996;43:175-82.
- 67 Yachnis AT, Powell SZ, Olmsted JJ, Eskin TA. Distinct neurodevelopmental patterns of bcl-2 and bcl-x expression are altered in glioneuronal hamartias of the human temporal lobe. *J Neuropathol Exp Neurol*. 1997;56:186-98.


- 68 Vilovic K, Ilijic E, Glamoclija V, Kolic K, Bocina I, Sapunar D, et al. Cell death in developing human spinal cord. *Anat Embryol (Berl)*. 2006;211:1-9.
- 69 Chen J, Graham SH, Nakayama M, Zhu RL, Jin K, Stetler RA, et al. Apoptosis repressor genes Bcl-2 and Bcl-x-long are expressed in the rat brain following global ischemia. *J Cereb Blood Flow Metab*. 1997;17:2-10.
- 70 Fujita E, Urase K, Egashira J, Miho Y, Isahara K, Uchiyama Y, et al. Detection of caspase-9 activation in the cell death of the Bcl-x-deficient mouse embryo nervous system by cleavage sites-directed antisera. *Brain Res Dev Brain Res*. 2000;122:135-47.
- 71 Hamburger V, Brunso-Bechtold JK, Yip JW. Neuronal death in the spinal ganglia of the chick embryo and its reduction by nerve growth factor. *J Neurosci*. 1981;1:60-71.
- 72 Martinou JC, Dubois-Dauphin M, Staple JK, Rodriguez I, Frankowski H, Missotten M, et al. Overexpression of BCL-2 in transgenic mice protects neurons from naturally occurring cell death and experimental ischemia. *Neuron*. 1994;13:1017-30.
- 73 Almqvist P, Pschera H, Samuelsson EB, Lunell NO, Seiger A. Morphology and growth of embryonic, human dorsal root ganglion explants in long-term culture: expression of cell type-specific markers during early differentiation. *Exp Neurol*. 1994;125:1-14.
- 74 Merighi A, Salio C, Ghirri A, Lossi L, Ferrini F, Betelli C, et al. BDNF as a pain modulator. *Prog Neurobiol*. 2008;85:297-317.
- 75 O'Rahilly R, Gardner E. The timing and sequence of events in the development of the human nervous system during the embryonic period proper. *Z Anat Entwicklungsgesch*. 1971;134:1-12.
- 76 Pellegrino ED. Ethics. *Jama*. 1989;261:2843-5.
- 77 Williams JR. The Declaration of Helsinki and public health. *Bull World Health Organ*. 2008;86:650-2.

- 78 Hockfield S, McKay RD. Identification of major cell classes in the developing mammalian nervous system. *J Neurosci*. 1985;5:3310-28.
- 79 Mujtaba T, Mayer-Proschel M, Rao MS. A common neural progenitor for the CNS and PNS. *Dev Biol*. 1998;200:1-15.
- 80 Kato T, Yokouchi K, Li Z, Fukushima N, Kawagishi K, Moriizumi T. Calretinin-immunoreactive neurons in rostral migratory stream: neuronal differentiation. *Neuroreport*. 1999;10:2769-72.
- 81 Woodbury D, Schwarz EJ, Prockop DJ, Black IB. Adult rat and human bone marrow stromal cells differentiate into neurons. *J Neurosci Res*. 2000;61:364-70.
- 82 Rice AC, Khaldi A, Harvey HB, Salman NJ, White F, Fillmore H, et al. Proliferation and neuronal differentiation of mitotically active cells following traumatic brain injury. *Exp Neurol*. 2003;183:406-17.
- 83 Pattyn A, Morin X, Cremer H, Goridis C, Brunet JF. The homeobox gene *Phox2b* is essential for the development of autonomic neural crest derivatives. *Nature*. 1999;399:366-70.
- 84 Henion PD, Weston JA. Timing and pattern of cell fate restrictions in the neural crest lineage. *Development*. 1997;124:4351-9.
- 85 Devor M, Govrin-Lippmann R. Neurogenesis in adult rat dorsal root ganglia. *Neurosci Lett*. 1985;61:189-94.
- 86 Devor M, Govrin-Lippmann R, Frank I, Raber P. Proliferation of primary sensory neurons in adult rat dorsal root ganglion and the kinetics of retrograde cell loss after sciatic nerve section. *Somatosens Res*. 1985;3:139-67.
- 87 Popken GJ, Farel PB. Sensory neuron number in neonatal and adult rats estimated by means of stereologic and profile-based methods. *J Comp Neurol*. 1997;386:8-15.
- 88 Farel PB. Sensory neuron addition in juvenile rat: time course and specificity. *J Comp Neurol*. 2002;449:158-65.

- 89 Farel PB. Late differentiation contributes to the apparent increase in sensory neuron number in juvenile rat. *Brain Res Dev Brain Res.* 2003;144:91-8.
- 90 Kuo LT, Simpson A, Schanzer A, Tse J, An SF, Scaravilli F, et al. Effects of systemically administered NT-3 on sensory neuron loss and nestin expression following axotomy. *J Comp Neurol.* 2005;482:320-32.
- 91 Zhou XF, Rush RA. Functional roles of neurotrophin 3 in the developing and mature sympathetic nervous system. *Mol Neurobiol.* 1996;13:185-97.
- 92 Ma Q, Fode C, Guillemot F, Anderson DJ. Neurogenin1 and neurogenin2 control two distinct waves of neurogenesis in developing dorsal root ganglia. *Genes Dev.* 1999;13:1717-28.
- 93 Wakamatsu Y, Maynard TM, Weston JA. Fate determination of neural crest cells by NOTCH-mediated lateral inhibition and asymmetrical cell division during gangliogenesis. *Development.* 2000;127:2811-21.
- 94 Foster GA, Dahl D, Lee VM. Temporal and topographic relationships between the phosphorylated and nonphosphorylated epitopes of the 200 kDa neurofilament protein during development in vitro. *J Neurosci.* 1987;7:2651-63.
- 95 Oblinger MM. Characterization of posttranslational processing of the mammalian high-molecular-weight neurofilament protein in vivo. *J Neurosci.* 1987;7:2510-21.
- 96 Beland B, Fitzgerald M. Influence of peripheral inflammation on the postnatal maturation of primary sensory neuron phenotype in rats. *J Pain.* 2001;2:36-45.
- 97 Hamburger V, Levi-Montalcini R. Proliferation, differentiation and degeneration in the spinal ganglia of the chick embryo under normal and experimental conditions. *J Exp Zool.* 1949;111:457-501.
- 98 Le Douarin NM. Cell line segregation during peripheral nervous system ontogeny. *Science.* 1986;231:1515-22.

- 99 Jessen KR, Mirsky R. Developmental regulation in the Schwann cell lineage. *Adv Exp Med Biol.* 1999;468:3-12.
- 100 Mirsky R, Jessen KR, Brennan A, Parkinson D, Dong Z, Meier C, et al. Schwann cells as regulators of nerve development. *J Physiol Paris.* 2002;96:17-24.
- 101 Seri B, Garcia-Verdugo JM, McEwen BS, Alvarez-Buylla A. Astrocytes give rise to new neurons in the adult mammalian hippocampus. *J Neurosci.* 2001;21:7153-60.
- 102 Golding JP, Cohen J. Border controls at the mammalian spinal cord: late-surviving neural crest boundary cap cells at dorsal root entry sites may regulate sensory afferent ingrowth and entry zone morphogenesis. *Mol Cell Neurosci.* 1997;9:381-96.
- 103 Le Gal La Salle G, Rougon G, Valin A. The embryonic form of neural cell surface molecule (E-NCAM) in the rat hippocampus and its reexpression on glial cells following kainic acid-induced status epilepticus. *J Neurosci.* 1992;12:872-82.
- 104 Zirlinger M, Lo L, McMahon J, McMahon AP, Anderson DJ. Transient expression of the bHLH factor neurogenin-2 marks a subpopulation of neural crest cells biased for a sensory but not a neuronal fate. *Proc Natl Acad Sci U S A.* 2002;99:8084-9.
- 105 Luo R, Gao J, Wehrle-Haller B, Henion PD. Molecular identification of distinct neurogenic and melanogenic neural crest sublineages. *Development.* 2003;130:321-30.
- 106 Fagotto F, Gumbiner BM. Cell contact-dependent signaling. *Dev Biol.* 1996;180:445-54.
- 107 Shah NM, Marchionni MA, Isaacs I, Stroobant P, Anderson DJ. Glial growth factor restricts mammalian neural crest stem cells to a glial fate. *Cell.* 1994;77:349-60.
- 108 Shah NM, Groves AK, Anderson DJ. Alternative neural crest cell fates are instructively promoted by TGFbeta superfamily members. *Cell.* 1996;85:331-43.

9. ŽIVOTOPIS



FAKULTETSKO OBRAZOVANJE

1998.-2004. Medicinski fakultet Sveučilišta u Mostaru

2004.-2006. Poslijediplomski studij "Medicinska skrb i javno zdravstvo" na Medicinskom fakultetu Sveučilišta u Mostaru

AKADEMSKI STUPNJEVI

2004. doktor medicine

2008. magistar znanosti

NASTAVNI I STRUČNI RAD

- Dodiplomska nastava iz predmeta Histologija i embriologija na MF Sveučilišta u Splitu i Mostaru
- Izborni predmet- Prirođene bolesti bubrega (MF Sveučilišta u Splitu)

- E-izborni predmeti: Anomalije glave i vrata; Empatija i bol - društveni i humanistički pristup; Cochrane knjižnica i bol (MF Sveučilišta u Splitu)
- Postdiplomska nastava- Čimbenici ranog razvoja u čovjeka (MF Sveučilišta u Mostaru)
- Znanstveni novak i asistent na Medicinskom fakultetu Sveučilišta u Splitu, te Medicinskom fakultetu Sveučilišta u Mostaru za predmet Histologija i embriologija

NASTAVNI TEKSTOVI

Histološki atlas: <http://www.vms.hr/HistologyAtlas/index.htm>

POPIS PUBLIKACIJA

1. Bazina M, Glavina-Durdov M, Scukanec-Spoljar M, Bazina A, Vukojevic K, Ljusic D, et al. Epidemiology of renal disease in children in the region of southern Croatia: a 10-year review of regional renal biopsy databases. *Med Sci Monit.* 2007;13:CR172-6.
2. Puljak L, Vukojevic K, Lovric Kojundzic S, Sapunar D. Assessing clinical and life sciences performance of research institutions in Split, Croatia, 2000-2006. *Croat Med J.* 2008;49:164-74.
3. Saraga-Babic M, Bazina M, Vukojevic K, Bocina I, Stefanovic V. Involvement of pro-apoptotic and anti-apoptotic factors in the early development of the human pituitary gland. *Histol Histopathol.* 2008;23:1259-68.
4. Vukojevic K, Lovric-Kojundzic S, Sapunar D. Hyperalgesia-type response reveals no difference in pain-related behavior between Wistar and Sprague-Dawley rats. *Bosn J Basic Med Sci.* 2007;7:121-6.
5. Vukojevic K, Carev D, Sapunar D, Petrovic D, Saraga-Babic M. Developmental patterns of caspase-3, bax and bcl-2 proteins expression in the human spinal ganglia. *J Mol Histol.* 2008;39:339-49.
6. Bevanda M, Orsolich N, Basic I, Vukojevic K, Benkovic V, Horvat Knezevic A, Lisicic D, Dikic D, Kujundzic M. Prevention of peritoneal carcinomatosis in mice with combination hyperthermal intraperitoneal chemotherapy and IL-2. *Int J Hyperthermia*, in press

KONGRESNI SAŽETCI

- Vukojević K, Lovrić-Kojundžić S, Sapunar D. Hyperalgesia-type response reveals no difference in pain-related behavior between Wistar and Sprague-Dawley rats. In: Second Bosnia and Herzegovina Congress of Neurology With International Participation; 2006 November 9-12; Mostar, BiH. (Poster)
- Zovko Z, Miletić A, Vukojević K, Saraga-Babić M. Dokazivanje apoptotskih i mitotskih stanica, te antiapoptotskog bcl-2 proteina u tkivima ljudskih plodova. In: Symposium With International Participation of the Croatian Laboratory Society; 2007, Osijek, Croatia. (Poster)
- Vukojević K, Sapunar D, Saraga-Babić M. Uloga Ki-67, bcl-2 i kaspaza-3 čimbenika u embrionalnom razvoj spinalnih ganglija u čovjeka. In: Croatian Society for Pharmacology and Physiology Annual meeting 2007; 2007 Sep 19-22; Osijek, Croatia. (Oral presentation)
- Vukojević K, Saraga-Babić M. Is there neurogenesis after final settlement of neural crest cells in spinal ganglia? In: Bridges in Life Sciences Second Annual Scientific Review Meeting of the Regional Cooperation for Health, Science and Technology (RECOOP HST) Consortium, October 4, 2008 in Zagreb, Croatia. (Oral presentation)
- Dzubur Kulenovic A, Puljak L, Ivanis A, Vukojevic K, Zaletel-Kragelj L, Donev D. How to improve the visibility of research in the countries from the «scientific periphery»: a case study. In: 17th European Congress of Psychiatry, Lisbon, Jan 24 – 28; 2009 (poster)

SAŽETCI U ZBORNICIMA SKUPOVA

- Glavina Durdov, Merica; Saratlija Novakovic, Zana; Puljak, Livia; Saraga, Marijan; Ljutic, Dragan; Scukanec Spoljar, Mira; Filipovic, Tomislav; Pastar, Tomislav; Vukojevic, Katarina. Expression of alpha-smooth muscle actin has impact on renal function in glomerulonephritis. In: American Society of Nephrology Renal Week 2008; Philadelphia, PA, USA, Nov 4-9; 2008 (poster)

SUDJELOVANJE U ZNANSTVENO ISTRAŽIVAČKIM PROJEKTIMA

- "Razvoj i bolesti osovinskih organa u čovjeka", MZOŠ projekt broj 0216002
- "Genski izražaj u ranom razvoju čovjeka" MZOŠ projekt broj 021-2160528-0507
- "Biomarkeri normalnog i abnormalnog razvoja i pridruženi multifaktorijski poremećaji" MZOŠ
- "Čimbenici uključeni u ranu diferencijaciju i karcinogenezu ljudskih ovarija", Federalno Ministarstvo Obrazovanja i Nauke, BiH
- "Razvoj perifernog živčanog sustava u čovjeka", Federalno Ministarstvo Obrazovanja i Nauke, BiH

SUDJELOVANJE U TEMPUS PROJEKTU

- "EU oriented self-evaluation report procedures for BIH Universities (EUSER-BIH)"

OSTALE AKTIVNOSTI

2006. član Liječničke Komore Republike Hrvatske

2007. član Udruge laboranata i laboratorijskih tehničara Republike Hrvatske

2007. član Hrvatskog Mikroskopijskog Društva

2007. član Povjerenstva za provedbu nastave Medicinskog fakulteta Sveučilišta u Splitu

2008. član Povjerenstva za kvalitetu Medicinskog fakulteta Sveučilišta u Mostaru

2008. član uredničkog odbora *Croatian Medical Journal*

Preporuke:

Prof. dr. sc. Mirna Saraga-Babić

Zavod za anatomiju, histologiju i embriologiju

Medicinski fakultet Sveučilišta u Splitu

Šoltanska, 21000 Split