

Izražajnost MAGE i Ki-67 gena u nefroblastomu i srodnim tumorima u dječjoj dobi

Jurić, Ivo

Doctoral thesis / Disertacija

2010

Degree Grantor / Ustanova koja je dodijelila akademski / stručni stupanj: **University of Split, School of Medicine / Sveučilište u Splitu, Medicinski fakultet**

Permanent link / Trajna poveznica: <https://um.nsk.hr/um:nbn:hr:171:801013>

Rights / Prava: [In copyright](#) / [Zaštićeno autorskim pravom.](#)

Download date / Datum preuzimanja: **2025-02-03**



Repository / Repozitorij:

[MEFST Repository](#)



SVEUČILIŠTE U SPLITU

MEDICINSKI FAKULTET

Ivo Jurić

**IZRAŽAJNOST MAGE I Ki-67 GENA U
NEFROBLASTOMU I SRODNIM TUMORIMA
U DJEČJOJ DOBI**

Doktorska disertacija

Split, 2010.

Rad je izrađen na Kliničkom odjelu dječje kirurgije KBC Split, Klinici za kirurgiju Zavoda za zaštitu majke i djeteta u Zagrebu, Zavodu za dječju kirurgiju KBC Rebro u Zagrebu, Kliničkom zavodu za patologiju, sudsku medicinu i citologiju KBC Split i Klinici za dječje bolesti KBC Split.

Mentor: Prof. dr. sc. Ivana Kuzmić-Prusac

Posebno zahvaljujem mentoru prof.dr.sc. Ivani Kuzmić-Prisac na velikom strpljenju, stručnoj potpori i savjetima kojima mi je omogućila da izvedem istraživanja i napišem rad.

Zahvaljujem prof. dr. sc. Mihovilu Biočić i svim kolegama na Kliničkom odjelu dječje kirurgije KBC Split na podršci i nesebičnoj pomoći.

Zahvaljujem i kolegicama i kolegama na Klinici za kirurgiju Zavoda za zaštitu majke i djeteta u Zagrebu, kolegama na Zavodu za dječju kirurgiju KBC Rebro u Zagrebu, kolegama na Kliničkom zavodu za patologiju, sudsku medicinu i citologiju KBC Split, kolegicama i kolegama Klinike za dječje bolesti KBC Split.

Hvala svima koji su mi pomogli savjetom i podrškom.

SADRŽAJ

1. UVOD	5
1.1. TUMORI BUBREGA U DJEČJOJ DOBI.....	5
1.2. TUMOR WILMS	5
1.2.1. EPIDEMIOLOGIJA WILMS TUMORA	6
1.2.2. GENETIKA WILMS TUMORA	6
1.2.3. WILMS TUMOR I PRIDRUŽENE KONGENITALNE ANOMALIJE.....	9
1.2.4. HISTOPATOLOGIJA WILMS TUMORA	10
1.2.5. PROGNOŠTIČKI FAKTORI I KLASIFIKACIJA WILMS TUMORA	18
1.2.6. KLINIČKA SLIKA WILMS TUMORA	21
1.2.7. DIJAGNOSTIKA WILMS TUMORA	22
1.2.8. LIJEČENJE WILMS TUMORA.....	23
1.3. Ki-67	29
1.3.1. Ki-67 I TUMORI BUBREGA	29
1.4. MAGE.....	30
2. POSTAVKE I CILJEVI ISTRAŽIVANJA	31
3. ISPITANICI I METODE	32
3.1. ISPITANICI	32
3.2. METODE	33
3.3. STATISTIKA.....	35
4. REZULTATI	36
4.1. IZRAŽAJNOST Ki-67 U TUMORSKOM TKIVU	39
4.2. IZRAŽAJNOST MAGE U TUMORSKOM TKIVU	44
5. RASPRAVA	45
6. ZAKLJUČAK.....	51

7. SAŽETAK.....	52
8. SUMMARY.....	53
9. LITERATURA	54
10. ŽIVOTOPIS.....	66

1. UVOD

1.1. TUMORI BUBREGA U DJEČJOJ DOBI

Zloćudne bolesti u djece su na drugom mjestu po uzrocima smrti u razvijenim zemljama, odmah iza prometnih nesreća i čine 10,6 % ukupne smrtnosti u djece u dobi od jedne do četrnaeste godine života (1). Solidni tumori javljaju se kod 55% bolesnika, a 45% ih oboli od leukemija i limfoma.

U djece na petom mjestu po učestalosti nalazimo tumore bubrega (2). Učestalost, tipovi tumora, rast i odgovor na liječenje tumora bubrega u djece razlikuju se od tumora bubrega kod odraslih. U odraslih su najčešće karcinomi dok su u djece tumori bubrega embrionalnog podrijetla i zato brzo rastu, ali imaju bolji odgovor na terapiju. Najčešći tumor bubrega u dječjoj dobi je nefroblastom ili tumor Wilms.

Osim tumora Wilms češći primarni tumori bubrega su: sarkom svjetlih stanica bubrega, rabdoidni tumor i mezoblastički nefrom.

Rjeđi tumori bubrega u dječjoj dobi su: periferni primitivni neuroektodermalni tumor, sinovijalni sarkom, mezonefritički stromalni tumor, nefrogeni adenofibrom, karcinom bubrežnih stanica, metanefritički adenom, angiomiolipom, teratom, karcinom prijelaznih stanica nakapnice bubrega, jukstaglomerularni stanični tumor, intrarenalni neuroblastom. Dječji bubreg također može biti zahvaćen metastatskim tumorom ili limfomom (3, 4, 5).

1.2. TUMOR WILMS

Prvi opis tumora objavio je Rance 1814. godine, a ime je dobio po kirurgu Max Wilmsu koji je 1899. godine otkrio da tumor sadrži mješavinu tri vrste tkiva (6, 7).

1.2.1. EPIDEMIOLOGIJA WILMS TUMORA

Tumori bubrega u djece se javljaju u 7% slučajeva od ukupnog broja tumora u dječjoj dobi. Daleko najčešći tumor bubrega je nefroblastom ili tumor Wilms s učestalošću više od 90%. Godišnja incidencija je 7 do 8 bolesnika na milijun djece u dobi do 15 godina, što znači da se u Hrvatskoj u prosjeku javlja 8 do 9 novooboljelih godišnje (8, 9, 10, 11). Dvostruko niža incidencija zabilježena je u Azijske djece, a 2,5 puta viša u crne djece (12).

Wilms tumor se u 80% slučajeva javlja u djece u dobi od jedne do pet godina, a prosječna dob postavljanja dijagnoze je 3,5 godina. Iako oboljevaju i odrasli, tumor je iznimno rijedak iznad 15 godina života (13).

Učestalost tumora kod muške i ženske djece je gotovo podjednaka i varira od 0,8 do 0,95 u različitim studijama. Zahvaćenost lijevog i desnog bubrega je gotovo jednaka, a obostrano se javlja u 5-7% djece. Obiteljski Wilms tumor se javlja u 1 - 2% slučajeva (14). Obuhvaća male skupine od 2-3 obiteljska člana i nasljeđuju se autosomno dominantno. Obično su obostrani i javljaju se u ranijoj životnoj dobi.

1.2.2. GENETIKA WILMS TUMORA

Nastanak tumora Wilms pripisuje se genetskim ili somatskim mutacijama, a pojavljuje se u nasljednom ili nenasljednom obliku. Knutson je postavio "2 - hit" hipotezu dvaju genetičkih događaja koji uključuju inaktivaciju oba alela tumorsupresorskog gena (15). Prema njegovoj teoriji nasljedni tumori nastaju kao posljedica konstitucijske mutacije (prvi genetički događaj), tj. mutacije koja je prisutna u spolnim stanicama pa prema tome i u svim stanicama organizma. Za pojavu tumora potrebna je inaktivacija drugog alela tumorsupresorskog gena (drugi stečeni genetički poremećaj) u odgovarajućoj somatskoj stanici. Hipoteza ima potvrdu iz nekoliko izvora. Prvo, neki

bolesnici s Beckwith-Wiedemann i WAGR sindromom imaju konstitucijske delecije na 11p15.5 i 11p13 lokusu - obje delecije predisponiraju razvitak Wilmsovog tumora (16). Drugo, u jedne trećine bolesnika citogenetska analiza pokazuje deleciju na 11p (17). Treće, somatski gubitak heterozigotnosti na kratkom kraku 11-og kromosoma nije povezan samo s pojavom Wilms tumora već i s pojavom embrionalnog rabdomiosarkoma i hepatoblastoma (18).

Dvije česte abnormalnosti gena kod Wilms tumora su delecije WT1 i WT2 gena. WT1 je otkriven 1989. godine u tumoru Wilms i po njemu je dobio ime (19). To je tumor-supresor gen lokaliziran na regiji 11p13 i odgovoran je za razvoj genitourinarnog sustava. Njegovu ekspresiju nalazimo u bubregu, gonadama, slezeni i mezotelu. Građen je od deset egzona, kodira bjelančevinu koja regulira transkripciju gena tijekom ranog embrionalnog razvoja u fetalnom bubregu, fetalnim nediferenciranim gonadama i spolnim naborima (20). Napravljene su mnoge studije na razini mRNA. Tumori koji imaju primarno blastemsku ili epitelnu diferencijaciju pokazuju veću razinu ekspresije WT1 nego oni s pretežno stromalnom komponentom. Isto tako WT1 mRNA nije nađena u stromalnom dijelu tumora (21). WT1 ima ekspresiju samo u blastemskim stanicama, krvnim žilama bubrega i glomerularnom epitelu za koje se smatra da sve mogu biti mjesta tumorogeneze (22, 23). Mutacija gena WT1 otkrivena je u 10 - 15% tumora Wilms.

Strukturne aberacije na 11p15,5 regiji otkrivene u tumorima djece s Beckwith-Wiedemanovim sindromom (u kojem je izražena predispozicija za razvoj Wilms tumora) ukazuje na postojanje drugog tumorsupresor gena WT2 (24). Istraživanja upućuju na vrlo složene mehanizme regulacije koji obuhvaćaju gene IGF -2 (faktor rasta sličan inzulinu) i H 19 (25). Oba gena u nekih bolesnika s Wilms tumorom mogu biti mutirana ili pokazuju pojačanu ekspresiju.

Gubitak heterozigotnosti (LOH) na kromosomu 16q (WT3) nađen je u 17% Wilms tumora. Značajna povezanost je pronađena između gubitka genskog materijala na 16q i hipometilacije 16q Sat2 DNA i taj molekularni nalaz je povezan s lošom prognozom bolesnika s Wilms tumorom (26).

Godine 1989. Baker i suradnici su otkrili da delecija kratkog kraka kromosoma 17 je povezana s točkastom mutacijom na p53 alelu homolognog kromosoma (27). p53 je tumor-supresor gen koji regulira proliferaciju stanica i inducira apoptozu, a uključen je u pojavu širokog spektra malignoma u ljudi. Istraživanja na Wilms tumoru potvrdila su veći izražaj mutiranog p53 u anaplastičnim tumorima i u onima u uznapredovaloj fazi bolesti. Nađen je u 75% bolesnika s anaplastičnom histološkom slikom tumora (28, 29).

β -catenin je stanična adhezijska molekula koja izaziva povećanu ekspresiju c-MYC gena i ciklina D1. Mutacija gena za β -catenina je otkrivena u 15% bolesnika s Wilms tumorom. Postoji snažna korelacija između smanjene ekspresije WT1 gena i mutacije β -catenina (30).

Gen SKCG-1 u regiji 11q23.3 može djelovati kao tumor-supresorski gen i vjeruje se da bi mogao imati ulogu u nekim sporadičnim oblicima Wilms tumora (31).

Obiteljski oblik Wilms tumora javlja se u 1 - 2% slučajeva (14). Iako ti tumori imaju pojačanu ekspresiju WT1 gena, neki se povezuju s promjenama lokusa na dugom kraku kromosoma 17 (17q12-q21 nazvan FWT1) kao i na dugom kraku kromosoma 19 (19q13.3-q13.4 nazvan FWT2) (32).

U citogenetskim ispitivanjima Wilms tumora otkriveni su mnogi numerički i strukturni poremećaji kromosoma. Ispitivanje količine DNA u stanicama tumora navodi na njegovu genetičku heterogenost. Većina tumora je diploidna, dok oni s hiper-

ploidnom ili hipertriploidnom količinom DNA obično imaju strukturne poremećaje kromosoma i agresivan tijek bolesti. Najčešći numerički poremećaj je trisomija kromosoma 11, a nalazimo i trisomije kromosoma 6, 7, 8, 13, 17 i 20. Strukturne aberacije koje su najčešće vezane uz delecije kratkog kraka kromosoma 11 su pronađene u 20% ispitanih tumora (33). Rezultati istraživanja navode na genetičku heterogenost pojedinih podtipova tumora, na važnu ulogu poremećaja genoma na liječenje i tijek bolesti.

Gubitak heterozigotnosti (LOH) za kromosome 16 q, 1p i 7p obično je povezan s lošom prognozom, recidivima i smrću u bolesnika s tumorom povoljne histološke slike (34).

1.2.3. WILMS TUMOR I PRIDRUŽENE KONGENITALNE ANOMALIJE

Wilms tumor je relativno često udružen s kongenitalnim anomalijama. Genitourinarne anomalije kao potkovičasti bubreg, renalna displazija, obostrana cistična bubrežna bolest, kriptorhizam, hipospadija imaju veću incidenciju tumora Wilms, koja iznosi oko 4,5%. Veća učestalost tumora Wilms primjećena je kod hemihipertrofije (2,9%), a kongenitalna aniridija se javlja u 1% bolesnika s Wilms tumorom (35).

Kod Beckwith - Wiedemann sindroma, kojeg karakterizira visceromegalija, makroglosija, omfalokela i gigantizam, Wilms tumor se javlja u 4-5% slučajeva, često je obostran i ima dobru prognozu (36).

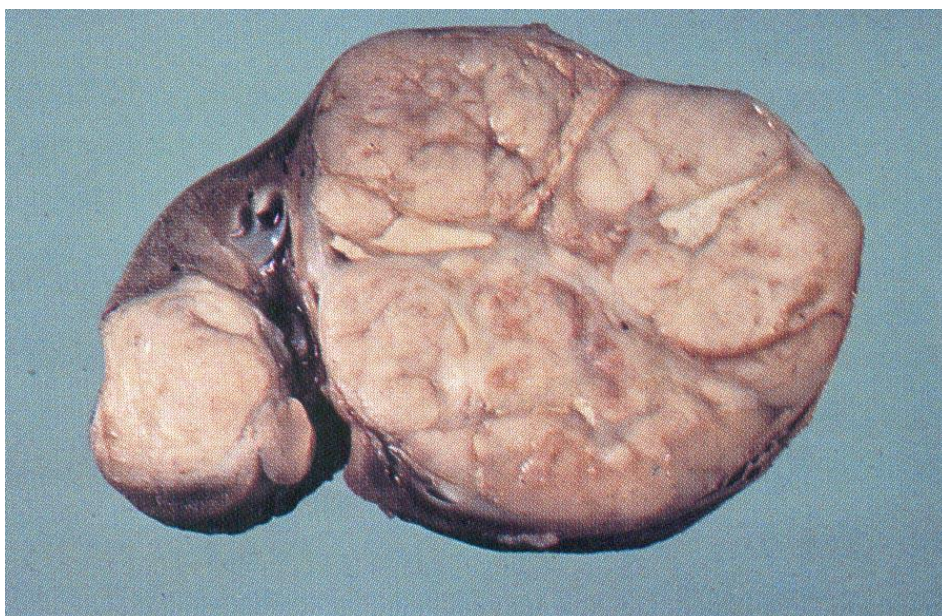
Komponente WAGR sindroma su: Wilms tumor, aniridija, genitourinarne malformacije i mentalna retardacija. Mogu se javiti kardiopulmonalni problemi, anomalije glave, neurološki poremećaji, defekti skeleta i mišića i metaboličke bolesti. U djece s WAGR sindromom je otkriveno kromosomsko oštećenje na 11p13. Rizik Wilms tumora kod ovih bolesnika je 30% (37).

Perlmanov sindrom također može biti udružen s Wilms tumorom, a obuhvaća makrosomiju, hiperplaziju Langerhansonovih otoka gušteraće, hamartome bubrega i atipični oblik lica.

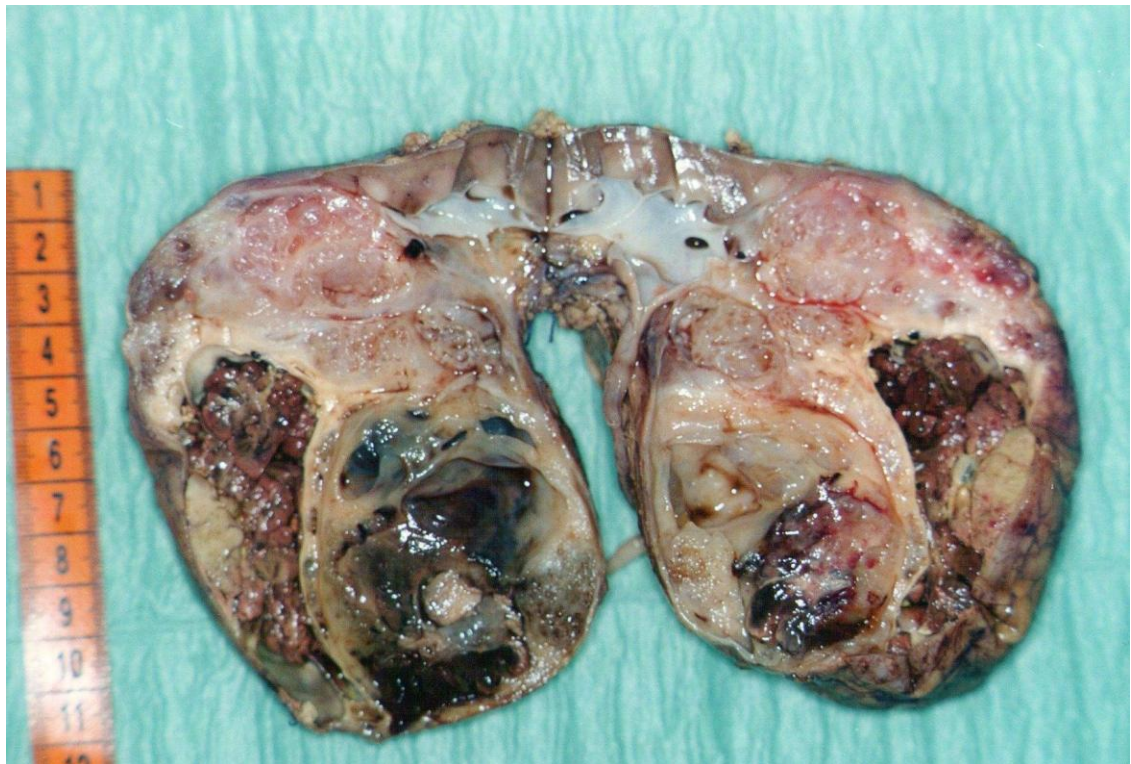
Denys - Drash sindrom obuhvaća muški pseudohermafroditizam, glomerulonefritis i Wilms tumor, a povezan je s defektom WT1 gena (38).

1.2.4. HISTOPATOLOGIJA WILMS TUMORA

Nefroblastom se obično javlja unilateralno kao okrugla masa dobro ograničena od okolnog bubrežnog tkiva pseudokapsulom koja je djelomično fibrozna, a djelomično od komprimiranog bubrežnog tkiva. Lokaliziran je u središtu bubrega ili može biti smješten na polu. Katkad se može pojaviti u obliku multiplih čvorića. Na presjeku je sivkastobijel ili ružičast (Slika 1) i često ima nekrozu (Slika 2).



Slika 1. Makroskopski preparat multinodularnog Wilms tumora u bolesnika koji prije operacije nije primao kemoterapiju. Vidi se bjelkasto, solidno tumorsko tkivo.



Slika 2. Makroskopski preparat Wilms tumora nakon provedene prijeoperacijske kemoterapije. Vidljive su brojne nekroze i krvarenja.

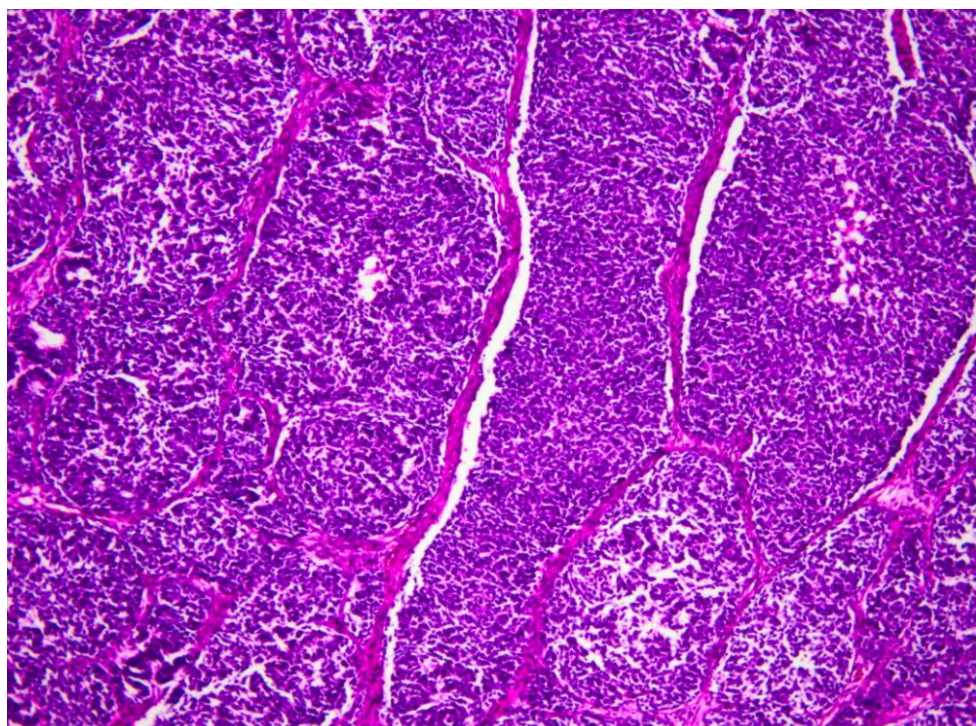
Oko 5 - 7 % bolesnika ima obostrani tumor. Većina bilateralnih tumora se pojavljuje kao bilateralni sinhroni tumor, a kao bilateralni metakroni u 1,5% slučajeva. Bilateralni sinkroni tumori se obično pojavljuju u djece mlađe od jedne godine koja su već uspješno liječena od unilateralnog tumora. Bilateralni metakroni tumor se pojavljuje osobito u djece kojima resecirani bubreg ima nefrogene ostatke (39).

Najčešće metastazira limfogeno u regionalne limfne čvorove, u pluća i jetru. Rijetko metastazira u kosti ili koštanu moždinu ili mozak (40). U 6% bolesnika je proširen u renalnu venu ili u donju venu kavu (41). Wilms tumor metastazira u oko 5% slučajeva (42).

U studijama SIOP-a (Societe Internationale d'Oncologie Pediatrique) prema histološkom tipu dijeli se u skupinu povoljne histologije (favorable histology - FH) i skupinu nepovoljne histologije (unfavorable histology - UH). U skupinu nepovoljne

histološke slike pripada tumor s difuznom anaplazijom, clear cell - sarkom i rabdoidni tumor uz napomenu da posljednja dva nisu nefroblastomi. Nefroblastom in situ, nodularni bubrežni blastom i kongenitalni mezoblastični nefrom su benigne tvorbe. Oko 78% neonatalnih bubrežnih neoplazmi su kongenitalni mezoblastični nefrom. U studijama NWTS u skupinu nepovoljne histologije pripada samo anaplastični tumor.

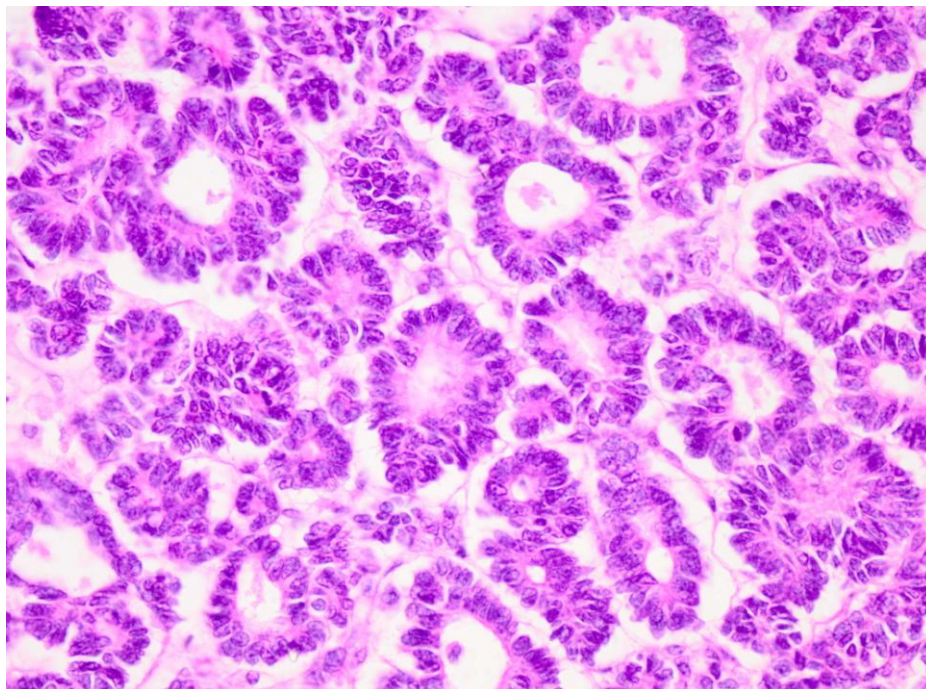
Histološki je tumor građen od blastemskih, stromalnih i epitelnih stanica. Tumorske stanice mogu pokazivati različite stupnjeve diferencijacije. Blastemska komponenta ima male do srednje velike nediferencirane stanice oskudne citoplazme i okruglaste hiperkromatske jezgre, a stvaraju difuzne nakupine, žarišta ili tvorbe poput serpentina (Slika 3).



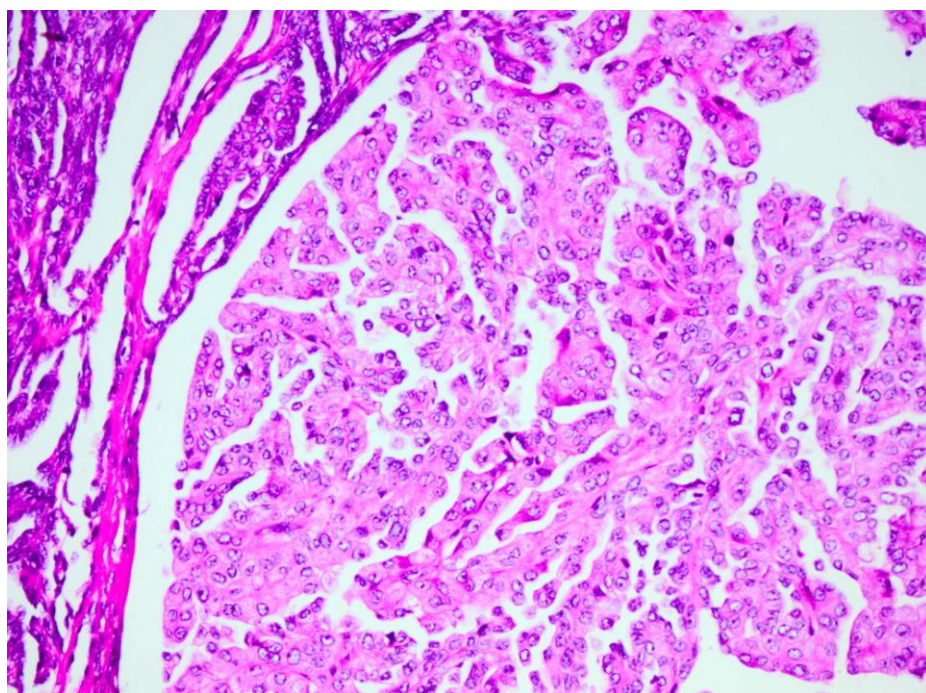
Slika 3. Blastemska komponenta s malim do srednje velikim nediferenciranim stanicama oskudne citoplazme i okruglastih hiperkromatskih jezgara koje stvaraju difuzne nakupine, žarišta ili tvorbe poput serpentina (H.E, x100).

Epitelna komponenta sadrži poput rozeta primitivne strukture (Slika 4), slabo do dobro diferencirane tubule, papilarne strukture (Slika 5), glomeruloidne strukture (Slika

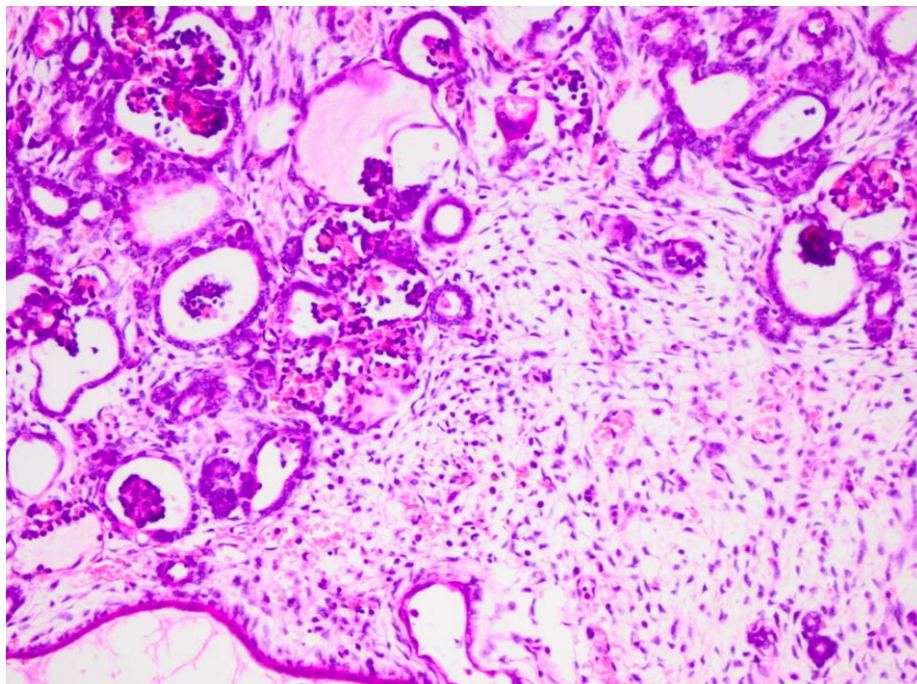
6) i djelomično, naročito kod tumora koji su tretirani s preoperativnom kemoterapijom, mucinozni i pločasti epitel (43).



Slika 4. Epitelna komponenta Wilms tumora sadrži poput rozete primitivne strukture (H.E, x400).

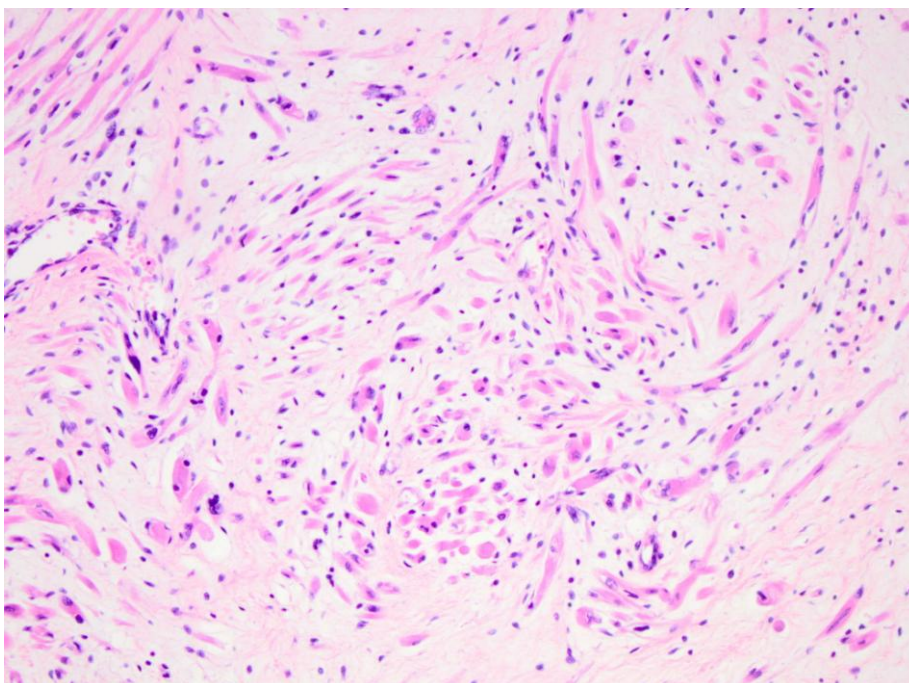


Slika 5. Epitelna komponenta Wilms tumora u kojoj su vidljive papilarne strukture (H.E, x200).

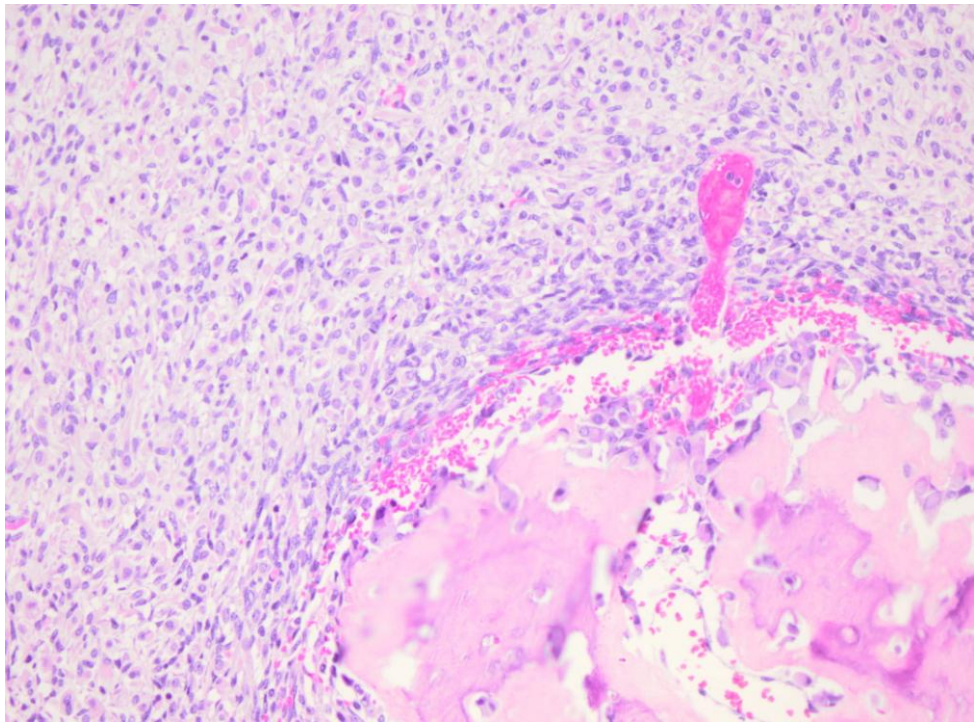


Slika 6. Epitelna komponenta Wilms tumora u kojoj se vide glomeruloidne strukture, dobro diferencirane tubularne formacije, a naglašena je i vezivna stroma (H.E, x200).

Stromalni elementi su dobro do slabo diferencirane mezenhimalne stanice, glatki i skeletni mišići (Slika 7), masno tkivo, hrskavica, kost i osteoid (Slika 8).

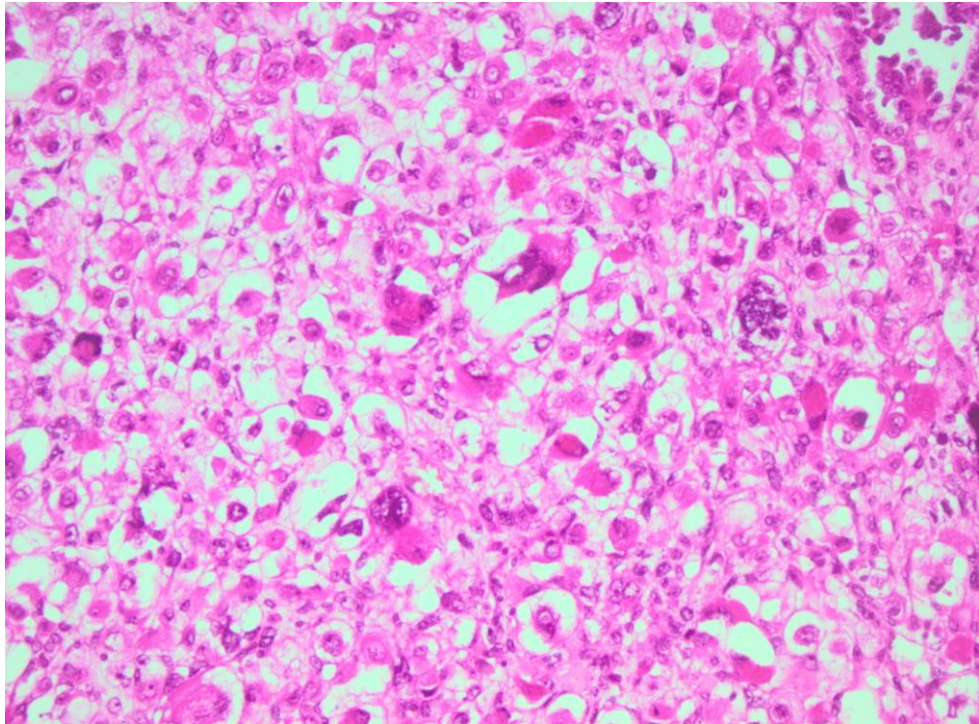


Slika 7. Vidi se dobro diferencirana rabdoidna stromalna komponenta (H.E, x200)

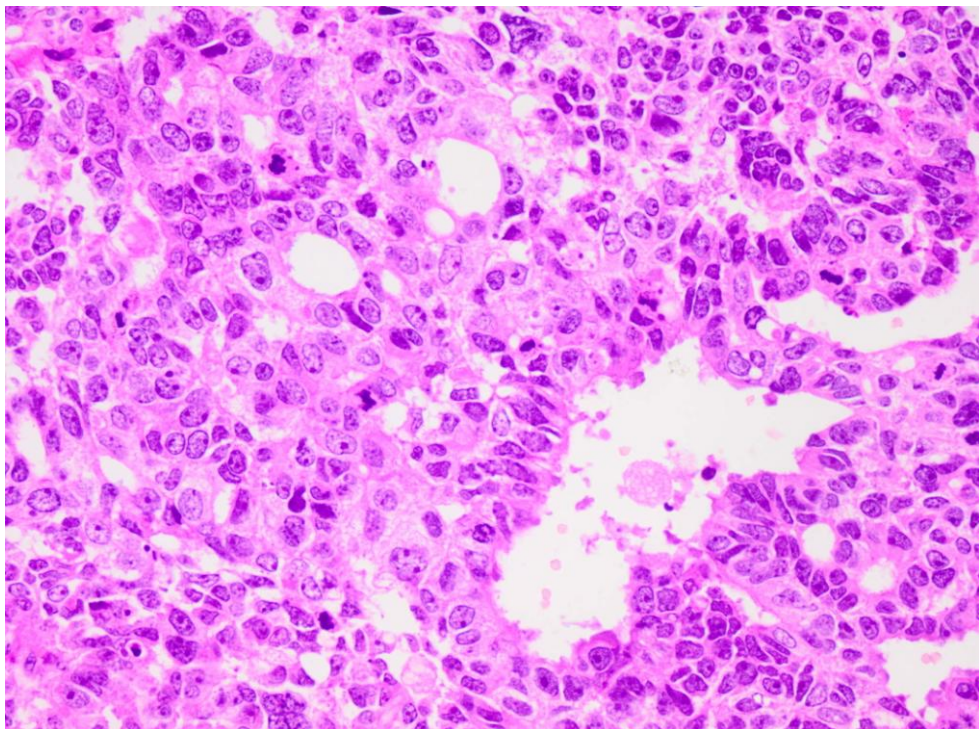


Slika 8. Unutar stromalne komponente mogu se naći i ostaci koštane strukture, hrskavica i osteoid (H.E, x100).

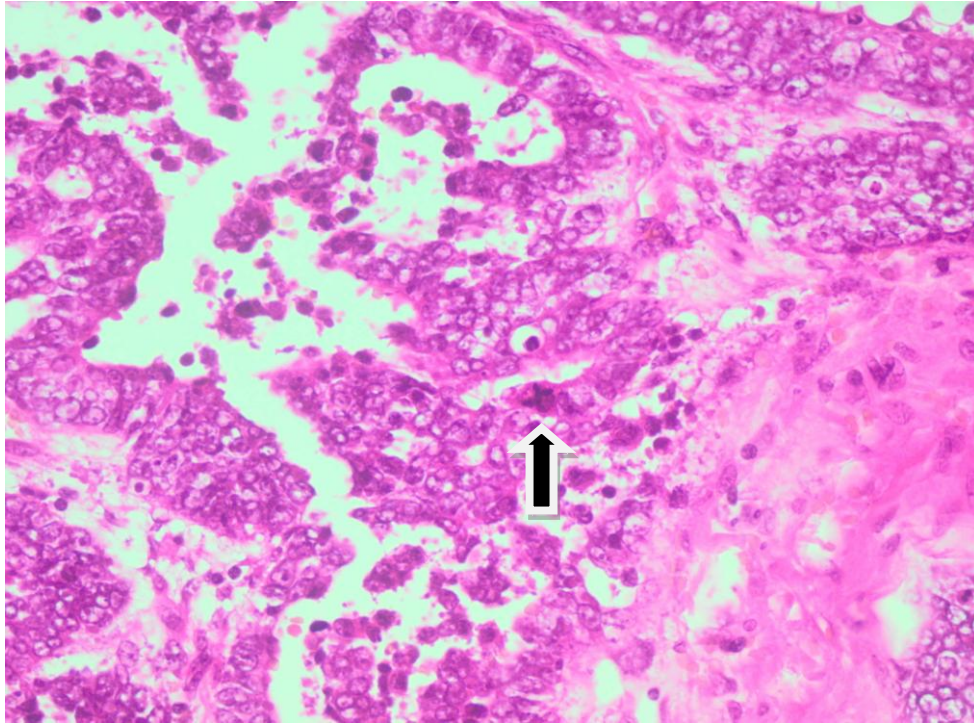
Udjel ove tri komponente varira od tumora do tumora. Ako niti jedna od ovih komponenti ne predominira, tumor se dijagnosticira kao miješani tip (trifazni ili klasični). Mnogi su monofazni ili bifazni, odnosno sadrže jednu ili dvije komponente (44). Histološki je potrebno detaljno analizirati tumor u smislu isključenja ili dokazivanja anaplazije. 7% klasičnih Wilms tumora je anaplastično. Anaplazija se definira histološki kao povećane jezgre, hiperkromazija i prisustvo patoloških mitozâ (Slika 9, 10, 11).



Slika 9. U anaplastičnoj komponenti Wilms tumora mogu se naći polimorfne krupne tumorske stanice s hiperkromatskim jezgrama i to često s više jezgara (H. E, x200).



Slika 10. Anaplastična komponenta često sadrži brojne mitoze što je dobro vidljivo na ovoj slici (H. E, x400).



Slika 11. Prisustvo patoloških mitozâ dokaz je anaplazije tumora što je prikazano strelicom (H. E, x200).

Anaplazija može biti difuzna ili fokalna tj. žarišna. Definicija fokalne anaplazije temelji se na topografskim principima koji uvjetuju da je fokalna anaplazija ograničena na nekoliko specifičnih regija. Bolesnici sa fokalnom anaplazijom imaju bolju prognozu od onih s difuznom i zato su prema SIOP - u uključeni u tumore srednjeg rizika (45). Tumori povoljne histologije nemaju anaplaziju i imaju bolju prognozu. Prisustvo anaplazije se obično javlja u djece starije od dvije godine i indikator je otpornosti na kemoterapiju i veće mogućnosti recidiva (46). Dominacija blastemske komponente nakon kemoterapije također je povezana s učestalijim povratom bolesti (47).

1.2.5. PROGNOŠTIČKI FAKTORI I KLASIFIKACIJA WILMS TUMORA

Najznačajniji prognostički faktori su histološki tip tumora i stadij bolesti. SIOP - ove studije su usmjerene na proučavanje rezultata prijeoperacijske kemoterapije, za koju se smatra da ima nekoliko prednosti:

- Smanjuje rizik od rupture tumora tijekom operacijskog zahvata.
- Povećava broj bolesnika u I stadiju bolesti s povoljnom histologijom na 60% i time smanjuje poslijeoperacijsku kemoterapiju.
- U bolesnika s IV stadijem bolesti otkriva one s dobrim odgovorom na kemoterapiju.
- Povećava mogućnost za parcijalnu nefrektomiju.

Na temelju histološke slike i preživljavanja bolesti SIOP je načinio tri prognostičke grupe za tipične tumore bubrega u djece. Mezoblastični nefrom, clear cell sarkom i rabdoidni tumor bubrega su odvojeni od nefroblastoma, ali su tipični dječji bubrežni tumori. Nova klasifikacija SIOP - 2001 je uključila rezultate SIOP 9 i 93-01 studije (48) i prikazana je u tablici 1.

Tablica 1. Klasifikacija tumora bubrega u djece prema SIOP – 2001.

A	B
Tumori koji su prije operacije primali kemoterapiju:	Tumori koji prije operacije nisu primali kemoterapiju:
1) Tumori niskog rizika	1) Tumori niskog rizika
a) Mezoblastički nefrom	a) Mezoblastički nefrom
b) Cistični djelomično diferencirani nefroblastom	b) Cistični, djelomično diferencirani nefroblastom
c) Kompletno nekrotični nefroblastom	
2) Tumori srednjeg rizika	2) Tumori srednjeg rizika
a) Nefroblastom - epitelni tip	a) Ne - anaplastični nefroblastom i njegove varijante
b) Nefroblastom - stromalni tip	b) Nefroblastom - fokalna anaplazija
c) Nefroblastom - miješani tip	
d) Nefroblastom - regresivni tip	
e) Nefroblastom - fokalna anaplazija	
3) Visoko rizični tumori	3) Visoko rizični tumori
a) Nefroblastom - blastemski tip	a) Nefroblastom - difuzna anaplazija
b) Nefroblastom - difuzna anaplazija	b) Clear cell sarkom bubrega
c) Clear cell sarkom bubrega	c) Rabdoidni tumor bubrega
d) Rabdoidni tumor bubrega	

NWTS/COG kalsifikacija određuje histološki tip ako su dvije trećine tumora građene od samo jedne komponente. Tumori povoljne histologije nemaju anaplazije. Prisustvo anaplazije je tijesno vezano za smanjen odgovor na adjuvantnu terapiju. Varijante tumora nepovoljne histologije su rabdoidni tumor bubrega i clear cell sarkom bubrega (49).

Stadij bolesti je jedan od najvažnijih kriterija za određivanje terapije i prognoze. SIOP 93 - 01 koji se i danas koristi dijeli bolest u pet stadija:

- I. **stadij** - tumor je ograničen na bubreg ili je okružen s fibroznom pseudokapsulom ako se nalazi izvan normalne konture bubrega. Renalna kapsula ili pseudokapsula mogu biti infiltrirani tumorom ali tumor ne prodire kroz nju i može se kompletno resecurati. Tumor može prodrijeti u nakapnicu i mokraćovod, ali ne zahvaća njihovu stijenkku. Krvne žile renalnog sinusa nisu zahvaćene. Intrarenalne krvne žile mogu biti zahvaćene.
- II. **stadij** - tumor je proširen izvan bubrega ili prodire kroz bubrežnu kapsulu ili fibroznu pseudokapsulu u perirenalno masno tkivo, ali se može kompletno resecurati. Tumor infiltrira renalni sinus ili prodire u krvne i limfne žile izvan bubrežnog parenhima, i može se kompletno resecurati. Tumor infiltrira okolne organe ili venu kavu, ali se može kompletno resecurati. Na tumoru je izvršena kirurška biopsija (klinasta ekscizija) prije preoperativne kemoterapije ili kirurškog odstranjenja.
- III. **stadij** - odstranjenje tumora nije potpuno, proširen je preko resekcijskog ruba (masa tumora ili mikroskopski vidljiv tumor). Treći stadij uključuje zahvaćanje bilo kojeg limfnog čvora, rupturu tumora prije ili za vrijeme kirurškog zahvata, infiltraciju peritoneuma ili tumorske implantate na peritonealnoj površini, tumorske

trombe prisutne na resekcijskom rubu ili odstranjeni dio po dio tumora od strane kirurga.

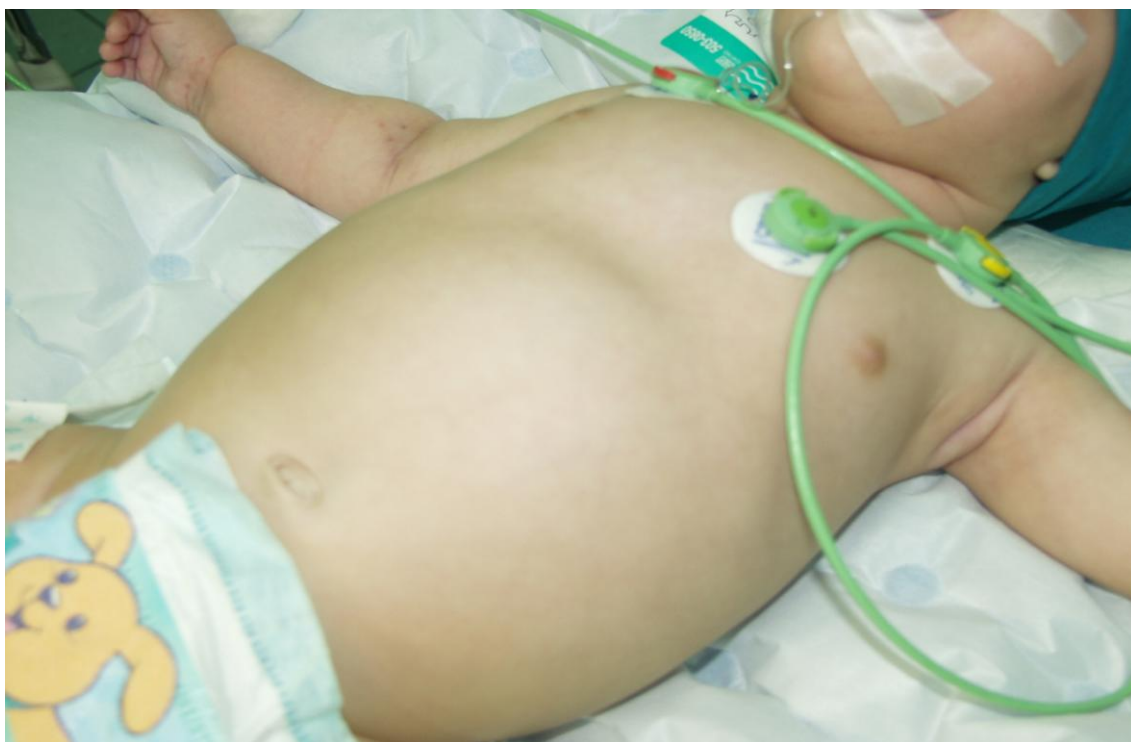- IV. **stadij** - hematogene metastaze (pluća, jetra, kost, mozak ...) ili metastaze u limfne čvorove izvan abdomena.
- V. **stadij** - tumor zahvaća oba bubrega. Svaka strana se posebno klasificira prema gore navedenim stadijima.

1.2.6 KLINIČKA SLIKA WILMS TUMORA

Wilms tumor se najčešće javlja u dobi između druge i pete godine života, a 90% ih se dijagnosticira unutar šest godina života (50).

U prošlosti većina tumora se otkrivala kao bezbolna asimptomatska trbušna masa koju bi obično prva primjetila majka (Slika 1). Danas, uz nove dijagnostičke metode tumor se otkriva u ranijoj fazi. U ranoj fazi mikrohematuriju možemo otkriti u trećine bolesnika, a četvrtina može imati povišeni krvni tlak. Javlja se opća slabost, gubitak tjelesne težine i anemija. Začepljenje lijeve renalne vene širenjem tumora može uzrokovati varikokelu lijeve strane. Progresija u donju venu kavu može dovesti do stvaranja tromba i posljedično oštećenje rada srca (51). Rijetko, ruptura tumora može izazvati kliničku sliku akutnog abdomena.

Djeca s malformacijama urotrakta, Beckwith-Wiedemann sindromom, aniridijom, hemihipertrofijom, Denys-Drash sindromom, Perlmanovim sindromom i s pozitivnom familijarnom anamnezom zahtijevaju pažljivo praćenje radi povećane incidencije Wilms tumora u ovih skupina.



Slika 12. Nefroblastom koji svojom veličinom deformira trbušnu stijenku i zauzima gotovo cijelu trbušnu šupljinu.

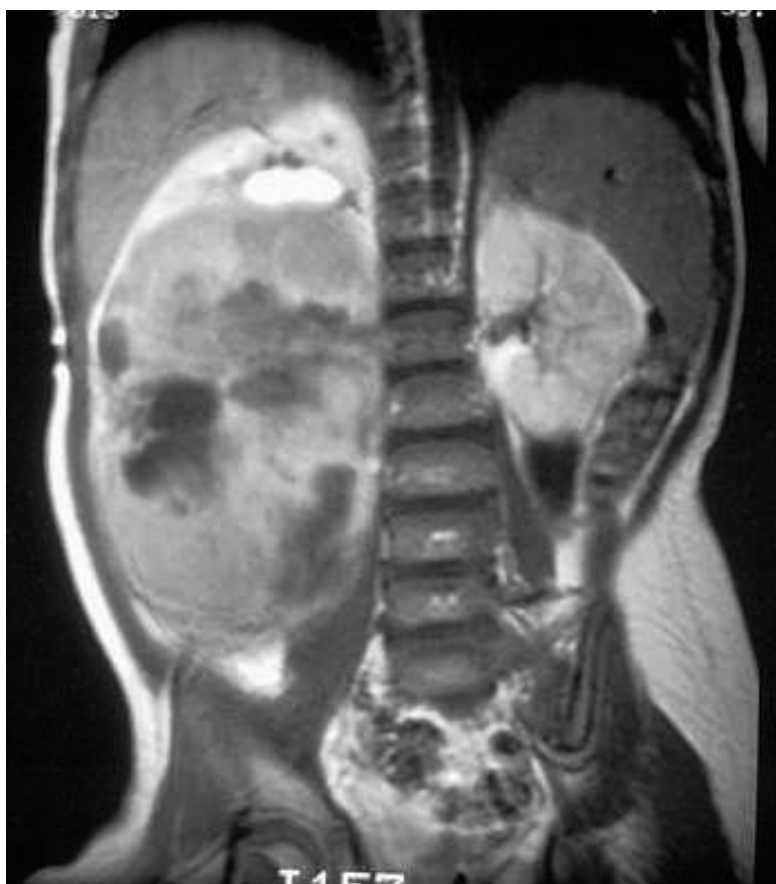1.2.7. DIJAGNOSTIKA WILMS TUMORA

Dvije najčešće dijagnostičke metode koje danas koristimo su ultrazvučna pretraga kojom otkrijemo inhomogenu solidnu masu i kompjuterizirana tomografija. Kalcifikacije se mogu naći u 20% slučajeva.

Intravenska pijelografija se danas malo koristi. Angiografija je korisna osobito kod obostranog tumora kada planiramo kirurški zahvat, a radi utvrđivanja anatomije krvnih žila. Magnetska rezonanca je korisna pri otkrivanju zahvaćenosti krvnih žila (Slika 13). Pluća su najčešće mjesto metastaza Wilms tumora. Klasično su se metastaze otkrivale rendgenskom slikom pluća dok je danas CT snimka pluća standard jer otkriva metastaze koje se vide samo na CT snimci (termin "CT-only lesions") (52). Za pravilnu

procjenu kod nejasnih dijagnoza i praćenja recidiva bolesti korisne pretrage su PET - CT scan i MRI. Scintigrafija kostiju je potrebna kod bolesnika s clear cell sarkomom.

Analizom urina možemo dokazati hematuriju. Povećana vrijednost temeljnog faktora rasta fibroblasta (bFGF) u urinu bolesnika koji su operirani može upućivati na prisustvo ostatnog tumora ili recidiv (53).



Slika 13. Slikovni MRI prikaz nefroblastoma desnog bubrega miješanog intenziteta signala i u cijelosti izmijenjene strukture.

1.2.8. LIJEČENJE WILMS TUMORA

Liječenje se provodi kombiniranom terapijom koja se sastoji od kemoterapije, kirurškog zahvata i katkad zračenja. Ciljevi su intenziviranje tretmana kod bolesnika sa slabijom prognozom i redukciju tretmana kod onih koji imaju standardni rizik. Za

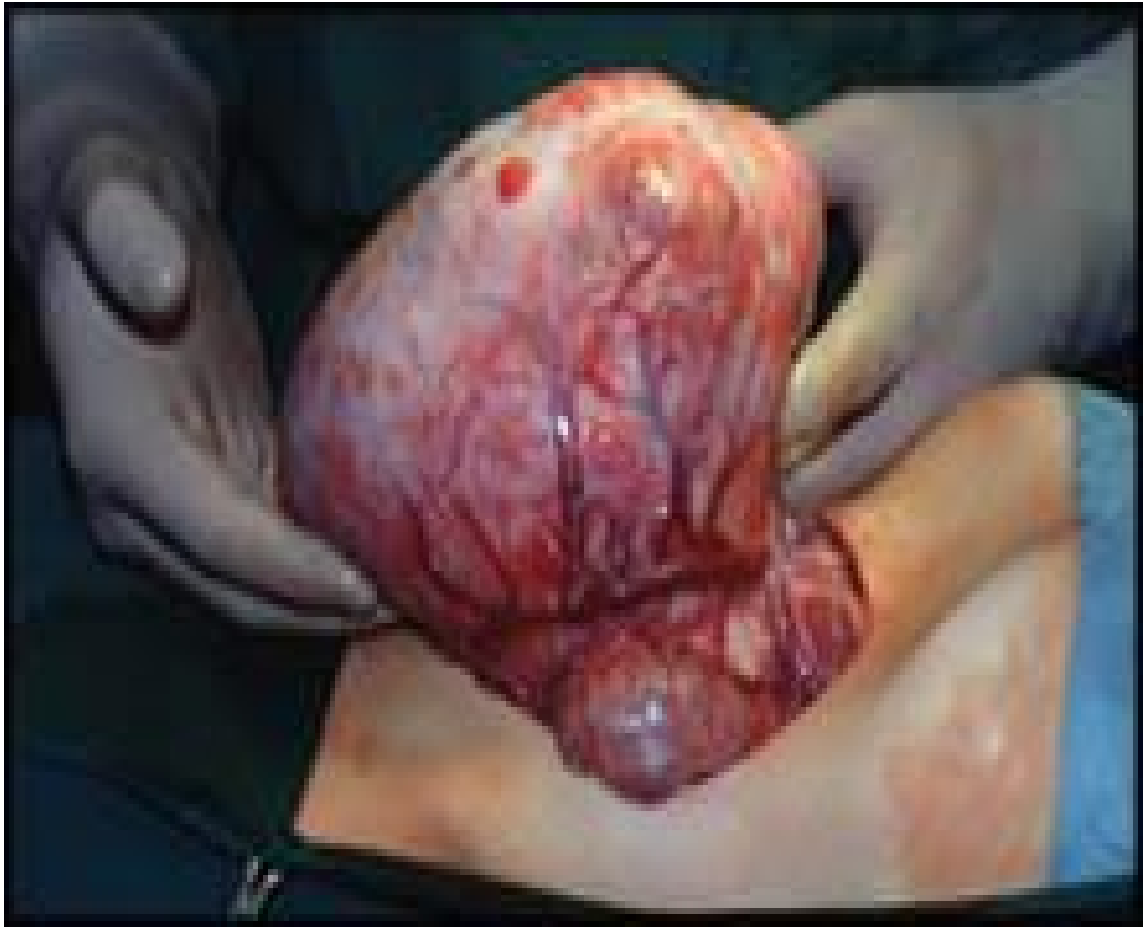liječenje tumora Wilms uvedena je prva multimodalna terapija i kako su postignuti izvanredni rezultati; najbolji od svih tumorskih skupina; postala je model liječenja drugih zloćudnih tumora dječje dobi. Ohrabrujuća poboljšanja u preživljavanju svih vrsta tumora postignuta su u zadnjih tridesetak godina, tako da je preživljavanje od svih malignih tumora kod djece danas oko 75% (54). Poboljšani rezultati su vezani uz uspostavu dobro organiziranih multidisciplinarnih studija u dječjim onkološkim centrima koji uključuju kombinirane metode liječenja – kirurško, kemoterapijsko i radioterapijsko. Preživljenje od ovog tumora se poboljšalo od 30% do 90% od 1930. do 2000. godine. Danas se u svijetu koristi nekoliko protokola u liječenju Wilms tumora: protokol Soci t  Internationale d’Oncologie P diatrique (SIOP) koristi se u Europi i nekim dr zavama izvan Europe, protokol National Wilms Tumor Study Group (NWTSG), sada Renal Tumors Committee of the COG (Children's Oncology Group) koji se koristi u Sjevernoj Americi, protokol United Kingdom Children Cancer Group (UKCCSG) koji se koristi u Velikoj Britaniji i protokol Brazilian Wilms Tumor Study Group koji se koristi u Brazilu. SIOP protokol naglašava važnost preoperativne terapije dok COG studije naglasak stavljaju na primarni kirurški zahvat.

1.2.8.1. Kirurško liječenje Wilms tumora

Kirurško liječenje ostalo je do danas odlučujući čimbenik kombinirane terapije i njime se nastoji radikalno ukloniti tumor (Slika 14).

Kirurški pristup tumoru je transabdominalni, transperitonealni ili torako-abdominalni. Potrebna je kompletna eksploracija trbuha. Kontralateralna eksploracija bubrega nije potrebna osim ako se prilikom dijagnostičke obrade posumnjalo na obostrani tumor (55). Ukoliko postoji sumnja, eksplorira se prvo kontralateralni bubreg da se isključi obostrani tumor, nakon čega slijedi nefrektomija s odstranjenjem tumora.

Biopsija se radi za svaku sumnjivu obostranu leziju i ukoliko se dobije pozitivan nalaz postupa se prema protokolu za obostrani tumor. Kod obostranog tumora može se napraviti jednostrana nefrektomija s parcijalnom resekcijom drugog bubrega ili obostrana parcijalna resekcija, odnosno enukleacija dok je u rijetkim slučajevima uznapredovale bolesti potrebno napraviti obostranu nefrektomiju. Svaka ruptura tumora se mora pažljivo zabilježiti. Radikalna nefrektomija se radi zajedno s resekcijom uretera što je moguće distalnije. Preliminarna ligacija arterije i vene renalis se ne radi u slučaju da je tehnički teško izvediva. Kada se ispreparira renalna vena i donja vena kava moraju se pažljivo ispalpirati da se isključi tumorski tromb unutar lumena ili stijenke žile. Ako je tumor prisutan odstranjuje se u bloku s bubregom, po mogućnosti, prije ligiranja vene (56). Dokaz prisustva metastaza u hilusnim ili regionalnim limfnim čvorovima je izuzetno važan radi određivanja stadija bolesti i planiranja terapije. Rutinski se vrši biopsija limfnih čvorova hilusa, perikavalnih i periaortalnih limfnih čvorova. Zahvaćeni ili sumnjivi limfni čvorovi se moraju odstraniti. Radikalna disekcija limfnih čvorova nije potrebna jer se kemoterapijom ili zračenjem postiže isti učinak (57). Kod rano otkrivenih tumora malih dimenzija nastoji se napraviti parcijalna resekcija ili enukleacija uz poslijeoperacijsko zračenje s 15 Gy i kemoterapiju.



Slika 14. Intraoperacijski nalaz nefroblastoma. Dobro je vidljiva pseudokapsula i proširene krvne žile.

1.2.8.2. Liječenje Wilms tumora zračenjem

Nefroblastom je radiosenzitivan tumor. Zračenje se danas primjenjuje u poslijeoperacijskoj fazi za sve tumore III stadija povoljne histološke slike, za I - IV stadij clear cell sarkoma te za II - IV stadij difuzno anaplastičnog tumora. Za djecu do 12 mjeseci života doza zračenja je 12 - 18 Gy - a, a za djecu stariju od 40 mjeseci 35 - 40 Gy - a.

1.2.8.3. Liječenje Wilms tumora kemoterapijom

Kemoterapija prema SIOP - u se provodi prije i poslije operacije. Prije operacije se daje aktinomycin D u dozi 15 μ g/kg tjelesne težine tri dana te petnaestog do

sedamnaestog dana. Vinkristin se daje u dozi od 1,5 mg/m² od prvog do osmog dana te petnaesti i dvadeset drugi dan. Operacija se radi dvadeset deveti dan. Rezultat preoperativne terapije je smanjenje tumora ili značajna nekroza tumora te dovodenje 56% bolesnika u prvi stadij bolesti (58). Preoperativna kemoterapija se ne daje dojenčadi do šest mjeseci radi veće citoksičnosti i manjeg rizika od pojave većeg tumora. Najčešći tumor bubrega u djece do šest mjeseci je mezoblastični nefrom koji ima izvrsnu prognozu i terapija izbora je operacija. Loši prognostički znaci nakon preoperativne kemoterapije su visoka mitotska aktivnost, anaplazija u histološkoj slici ili predominacija blastemske komponente (59). Protokol National Wilms Tumor Study Group (NWTS), koji se koristi u Sjevernoj Americi; preporuča nefrektomiju prije kemoterapije. Koristi i rizici prijeoperacijske kemoterapije ili odmah izvršene nefrektomije predmet su brojnih studija i rasprava a obuhvaćaju: a) davanje preoperativne kemoterapije kod benignog tumora; b) davanje kemoterapije za maligni tumor drugog histološkog tipa; c) modifikacija histologije tumora; d) promjena stadija bolesti. Podaci govore o krivoj prijeoperacijskoj dijagnozi u 4,8% slučajeva (60).

Poslijeoperativna kemoterapija se nastavlja tjedan dana nakon kirurškog zahvata. Određuje se prema riziku određenih skupina, stadiju bolesti i histološkom tipu tumora. U prvom stadiju povoljne histološke slike daje se Aktinomicin D i Vinkristin prije navedenim slijedom. Za drugi i treći stadij povoljne histologije dodaje se adriamycin te u određenim slučajevima se provodi i radioterapija. U trećem stadiju nepovoljne histološke slike dodaje se Ifosfamid. U različitim kombinacijama daje se ciklofosfamid, platinit, ifosfamid, etopozid, karboplatina i topotecan za tumore nepovoljne histologije drugog i trećeg stadija i metastatske tumore (61, 62, 63). Trogodišnje preživljavanje bez znakova recidiva iznosi 89% za sve stadije s povoljnom histološkom slikom, a 63% za one s nepovoljnom histološkom slikom.

1.2.8.4. Liječenje recidiva i kasne posljedice bolesti

Recidiv se obično javlja unutar tri godine od početka terapije. Postotak izlječenja kod recidiva tumora povoljne histologije je 50 - 60%, a nepovoljne histologije 20 - 30%. U djece koja imaju lokalni recidiv nakon nefrektomije smrtnost je 57%. Metastaze se javljaju najčešće u plućima (80%), kostima i jetri. Rijetko ih nalazimo u mozgu, potkožnim limfnim čvorovima i sjemenskom snopu.

Prognostički faktori kod recidivnog tumora obuhvaćaju njegov histološki nalaz u trenutku postavljanja dijagnoze i početni stadij bolesti. Difuzna anaplazija ima 4,7 puta, a treći stadij ima 3,2 veći relativni rizik za pojavu recidiva. Mjesto recidiva, pojava recidiva unutar godine dana, ruptura tumora tijekom operacije povećavaju rizik 3,7 puta (64).

Kod metastaza u pluća daje se aktinomycin, vinkristin i adriamycin, a dobri terapijski rezultati primjećeni su kod kombinacije ifosfamida, karboplatina i etoposida (65). Visoke terapijske doze citostatika uz autolognu transplantaciju matičnih stanica su se pokazale uspješne, ali je dokazano da sama intenzivna kemoterapija ima iste rezultate (64). U slučaju nepotpune kirurške resekcije primjenjuje se radioterapija (15 Gy na čitava pluća).

Studije preživljavanja pokazuju oko 60% mladih ljudi imaju zdravstvene probleme vezane za terapiju, a minimalan ih broj umire (66).

U posljednje dvije dekade preživljenje djece liječene zbog Wilms tumora je 85%. To je omogućilo studije o kasnim posljedicama terapije koja je provedena kod tih bolesnika. Sadašnji napor usmjereni su na smanjenje morbiditeta, naročito kod nižih stadija bolesti sa smanjenjem terapije. Tako danas bolesnici s nižim stadijem bolesti primaju kombiniranu terapiju od dva lijeka (Aktinomicyn D i Vinkristin) uz

nefrektomiju i uz minimalne kasne posljedice. U višim stadijima bolesti i kod recidiva uvode se antraciklini uz radioterapiju (abdomena i pluća), alkilirajući agensi, etoposid i karboplatin. Oni imaju puno veći rizik od kasnih posljedica.

Klinički signifikantne kasne posljedice obuhvaćaju kardiotoksičnost, sterilitet, renalnu disfunkciju, fibrozu pluća ili razvoj dobroćudnih ili zloćudnih sekundarnih tumora. Najčešće se javljaju zloćudni koštani tumori – osteosarkomi, nakon 10 - 20 godina, u 10 - 15% bolesnika. Na kostima se mogu javiti i poremećaji rasta, deformiteti praćeni mišićnom atrofijom (66).

1.3. Ki-67

Ki-67 antigen je bjelančevina stanične jezgre koji je definiran reaktivnošću s monoklonskim antitijelom, klon MIB 1 (67). Upotrebljava se kao proliferacijski marker kojim možemo pratiti rast i razvoj većine zloćudnih tumora (68). Striktno je vezan za diobu stanice i pojavljuje se tijekom G1, S, G2 i M faze staničnog ciklusa, dok stanice koje miruju i koje se ne dijele (G0 faza) nemaju ekspresiju Ki-67 antigena. Prisutan je u svim stanicama, normalnim i tumorskim tkivima, koje se dijele i ima ekspresiju Ki-67 tijekom cijelog staničnog ciklusa (69). U novije vrijeme monoklonalno antitijelo MIB-1 je razvijeno upotrebom rekombinantnih dijelova Ki-67 jezgrinog antigena kao imunogena. MIB-1 prepoznaje Ki-67 jezgrin antigen koji je povezan s staničnom proliferacijom i nalazi se tijekom staničnog ciklusa osim u mirnoj (G0) fazi (70).

1.3.1. Ki-67 I TUMORI BUBREGA

Napredak u istraživanju staničnog ciklusa doveo je do identifikacije proteinskih markera koji su odgovorni za regulaciju stanične proliferacije. Ki-67 (MIB-1) ima

ekspresiju u normalnom tkivu bubrega, kao i u tri glavne komponente tumora Wilms (blastemska, epitelna i stromalna). Klinička vrijednost Ki-67 za prognozu Wilms tumora je još predmet rasprava kao prognostička vrijednost proliferacijskog indeksa u blastemskoj komponenti Wilms tumora (71).

1.4 MAGE

MAGE (melanoma antigen E) je obitelj gena čiji je proteinski produkt u početku pronađen u stanicama melanoma, a kasnije i u drugim tumorima. Sedamnaest gena iz obitelji MAGE je podijeljeno u tri grupe: MAGE-A, MAGE-B I MAGE-C. MAGE-A grupa broji 12 članova uključujući MAGE-1 (naziva se i MAGE-A1) i lokaliziran je na Xq28 regiji (72). Najispitivaniji su MAGE -1, -3 i -6. MAGE je eksperimentalno antitijelo čija je ekspresija do sada najbolje istražena kod melanoma (73). MAGE-1 ima ekspresiju u značajnom broju tumora različitih histoloških tipova, ne nalazimo ga u normalnom tkivu osim u zametnim stanicama testisa i u nekim slučajevima u placenti (74). Malo je radova koji govore o ekspresiji MAGE proteinskog produkta u nefroblastomu (75).

S imunološkog aspekta, humoralni i stanični odgovor na MAGE antigene je dokazan u bolesnika s zloćudnim tumorima pa se MAGE uzima kao model za imunoterapiju kod liječenja zloćudnih tumora (76).

2. POSTAVKE I CILJEVI ISTRAŽIVANJA

1. Svrstati bolesnike oboljele od tumora Wilms, sarkoma svjetlih stanica i rabdoidnog tumora bubrega prema prognostičkim čimbenicima utvrđenim protokolom SIOP 2001 (skupine rizika, histološki podtip, stadij bolesti, prijeoperacijska kemoterapija).
2. Imunohistokemijskim metodama utvrditi izražajnost MAGE i Ki-67 u tumorskom tkivu.
3. Utvrditi postoji li međusobna povezanost ekspresije MAGE i Ki-67 u tumorskom tkivu.
4. Usporediti ekspresiju MAGE i Ki-67 u tumorskom tkivu s histološkim podtipom tumora, stadijem bolesti, skupinama rizika i dužinom preživljavanja utvrđenim protokolom SIOP 2001.
5. Utvrditi mogu li MAGE i Ki-67 poslužiti kao prognostički ili dijagnostički čimbenici za ispitivane tumore bubrega.
6. Utvrditi postoji li statistički značajna razlika između ekspresije MAGE i Ki-67 u bolesnika koji su prijeoperacijski primali kemoterapiju i onih koji je nisu primali.

3. ISPITANICI I METODE

3.1 ISPITANICI

Analiziran je bioptički materijal tumora bubrega u 48 djece u dobi od 0 -18 godina operiranih i liječenih u KBC Split, na Zavodu za zaštitu majke i djeteta u Zagrebu i u KBC Rebro u periodu od siječnja 1995. godine do siječnja 2003. godine. Istraživanje je provedeno na Kliničkom zavodu za patologiju, sudsku medicinu i citologiju KBC Split.

Korištena je:

- medicinska dokumentacija (povijesti bolesti) bolesnika oboljelih od tumora bubrega.
- histološki preparati tumorskog tkiva obojeni standardnom hemalaun-eozin metodom.
- rezovi tumorskog tkiva obojeni imunohistokemijski protutijelom na MAGE i Ki-67.

Od 48 bolesnika 22 su bili dječaci (45.8%) i 26 djevojčice (54.2%). Bolesnici su liječeni prema Société International d'Oncologie Pédiatrique protokolu 2001 (SIOP). Četrdeset djece (83,3%) je primilo kemoterapiju prije kirurške operacije, a osam (16,7%) je operirano bez preoperativne kemoterapije. Svi bolesnici su primali poslijeoperacijsku kemoterapiju prema metodi SIOP.

Prosječno vrijeme praćenja je bilo 5,4 godine, a prosječna dob bolesnika je bila 3,5 godina.

3.2 METODE

Praćenje dužine bolesti trajalo je od datuma postavljanja dijagnoze do kraja 2008. godine, a uključuje uvid u povijest bolesti, datum postavljanja dijagnoze, datum operacije, intraoperacijski nalaz, terapijski protokol, datum zadnje kontrole ili eventualne smrti.

Analizirani je stadij bolesti u času dijagnoze, dužina remisije i dužina preživljenja nakon postavljene dijagnoze i provedene onkološke terapije, a revizijom hemalaun-eozinom obojenih rezova tumorskog tkiva patohistološki tip tumora i stadij bolesti.

Tumori su patohistološki kategorizirani prema SIOP 2001 protokolu. Prema stupnju proširenosti podjeljeni su u pet stadija bolesti, a prema histološkoj slici na tumore niskog, srednjeg i visokog rizika. U okviru pojedine skupine rizika izdvojeni su histološki podtipovi tumora (mezoblastični nefrom, cistični parcijalno diferencirani nefroblastom, djelomično ili potpuno nekrotični nefroblastom, nefroblastom s epitelnom, stromalnom, miješanom, regresivnom ili bastemskom histološkom slikom, sa žarišnom ili difuznom anaplazijom, sarkom svjetlih stanica i rabdoidni tumor).

Imunohistokemijski su ispitani izražajnost MAGE i Ki-67 antitijela u tumorima bubrega u ispitivane djece te njihova povezanost s ostalim praćenim pokazateljima i dužinom preživljavanja.

Izražaj produkta Ki-67 gena istražili smo imunohistokemijskim putem prema slijedećem protokolu. Parafinski rezovi debljine 0,4 µm postavljeni su na silanom (3-aminopropyltriethoxysilane, Sigma) obrađena predmetna stakalca. Nakon deparafinacije u ksilolu i rehidracije kroz alkohol sve niže koncentracije, vršili smo ispiranje u dvostruko destiliranoj vodi. Radi otkrivanja antigena preparati su kuhani u TRIS/EDTA (pH=9.0) (DAKO, Danska) tijekom 20 minuta u mikrovalnoj peći snage 700W.

Ohlađeni na sobnu temperaturu rezovi su isprani destiliranom vodom dva puta. Obradu smo nastavili u automatskom bojaču (DAKO autostainer) u koji smo nakon ispiranja s 3% vodikovim peroksidom tijekom deset minuta nanijeli primarno mišje monoklonalno protutijelo (Ki-67, klon MIB 1, DAKO, Danska) u razrjeđenju 1:200 s tvorničkim razrjeđivačem (S2022 Antibody diluent, DAKO, Danska) tijekom 30 minuta.

Nakon ispiranja u PBS-u primjenili smo sekundarno protutijelo EnVision HRP anti-mouse K 4001 (DAKO Danska) kroz jedan sat te ponovo ispirali PBS-om. Reakcija je vizualizirana primjenom kromogena diaminobenzidine (DAB, DAKO, Code No K 3468, Glostrup, Danska) i supstrata (na 1 ml supstrata ide jedna kap kromogena) u inkubaciji 10 minuta. Slijedilo je ispiranje u destiliranoj vodi i kontrastno bojanje hematoksilinom. Preparate smo zatim tretirali s 96% i 100% alkoholom, izbistrili ksilolom i pokrili Kanada bazalmom i pokrovnicom. Preparati su pregledani svjetlosnim Olympus BX41 mikroskopom.

Pozitivna reakcija smatrana je smeđa obojenost jezgre. Brojanje pozitivnih stanica obavljeno je uz pomoć programa Cell D1 Image analysis (Olympus). Izbrojen je broj pozitivnih stanica i ukupni broj stanica na 10 vidnih polja velikog povećanja (40 x).

Ekspresiju protutijela Ki-67 procjenili smo semikvantitativno:

- 0 nema pozitivnih tumorskih stanica
- + do 20% pozitivnih tumorskih stanica (blaga reakcija)
- ++ 20% - 50% pozitivnih tumorskih stanica (umjereno jaka reakcija)
- +++ više od 50% tumorskih stanica (snažna reakcija)

Izražajnost MAGE antigena u tumorima bubrega u djece ispitali smo primjenom NCL-MAGE 1 monoklonskog mišjeg antitijela (Novocastra) (77, 78).

Imunohistokemijski protokol za navedeno istraživanje odgovara gore navedenom sa slijedećim razlikama:

- primarno monoklonalno MAGE-1 antitijelo inkubira se u razrijeđenju 1:50 u zečjem serumu (DAKO A/S) kroz 30 minuta na sobnoj temperaturi u vlažnoj komori.
- kao sekundarno antitijelo korišten je HRP-sistem (DAKO Danska).
- kao pozitivni rezultat interpretirana je jasna obojenost citoplazme.
- kao pozitivna kontrola korišteni su rezovi melanoma s jakom ekspresijom, a kao negativna kontrola korišteno je tkivo normalna bubrega.

Ekspresiju protutijela MAGE procjenjivali smo:

- 0 - nema pozitivnih tumorskih stanica
- + - postoji jasna obojenost citoplazme

Većina autora ekspresiju MAGE procjenjuje semikvantitativno (79). Budući da smo prije izrade ovog rada napravili pilot studiju ekspresije MAGE u deset tumora odlučili smo da je za našu studiju najbolja pojednostavljena semikvantitativna procjena ekspresije.

3.3 STATISTIKA

Za analizu dobivenih rezultata korištene su ove statističke metode:

1. Chi-square test
2. Studentov t-test
3. Microsoft Excel for Windows Version 11.0 (Redmond, Washinton, USA)
4. Statistica for Windows Release 12.0 (Statsoft, Tulsa, Oklahoma, USA)

4. REZULTATI

U 48 bolesnika je dijagnosticiran i operiran Wilms tumor od siječnja 1995. godine do siječnja 2003. godine. Sedam bolesnika (14,6%) je imalo obostrani tumor (četiri djevojčice i tri dječaka). Kod većine je tumor prepoznat kao bezbolna trbušna tumorska masa ili su imali distenziju trbuha ili povećani krvni tlak. Četvoro djece je imalo pridružene anomalije (jedno dijete je imalo Becwith-Wiedemann sindrom, dvoje djece kriptrohizam i jedno hipospadiju). Opći podaci o bolesnicima karakteristike tumora i laboratorijske pretrage krvi su prikazane u tablici 2. Laboratorijskom pretragom urina u dvoje bolesnika dijagnosticirana je mikrohematurija, a u jednoj masa amorfnog urata. Prosječni promjer tumora mjeren CT uređajem bio je 8,99 cm (veličina od 2,0 - 19 cm) u vrijeme postavljanja dijagnoze. Prijeperacijsku terapiju primilo je 40 djece. Svi su dobili daktinomicin i vinkristin. Poslije provedene kemoterapije prosječni promjer tumora mjeren CT uređajem je bio 6,28 cm (između 1,5 - 13,0 cm).

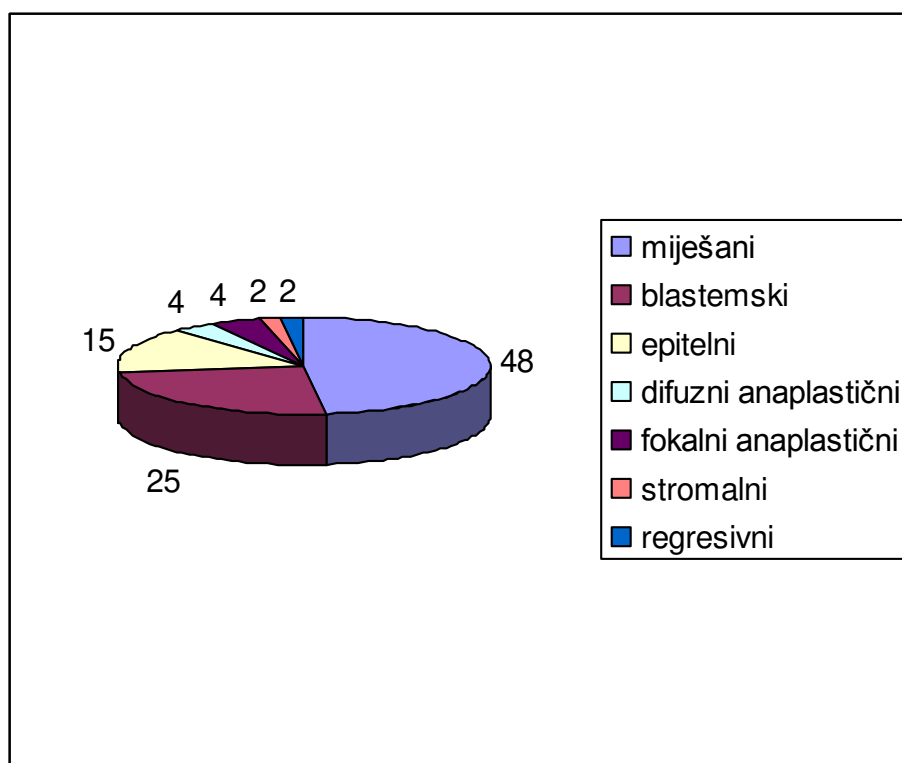
Od ukupno 56 tumora bubrega (40 unilateralni i 8 bilateralni tumor) kod 47 je napravljena kompletna, a kod devet parcijalna nefrektomija.

Patohistološki su dijagnosticirani: miješani tip tumora 23 (48%), s pretežno blastemskom komponentom 12 (25,5%), s epitelnom komponentom 7 (15%), difuzno anaplastički 2 (4%), s fokalnom anaplazijom 2 (3,5%), stromalnom komponentom (2,5%) i regresivni tip 1 (2,5%) (Grafikon 1).

Određen je stadij bolesti: I stadij 24 (50%), II stadij 8 (16,6%), III stadij 7 (14,6%), IV stadij 1 (2,1%) i V stadij 8 (16,7%) (Grafikon 2). Od 48 bolesnika nakon kirurškog zahvata i kemoterapije potpunu remisiju je imalo 36 (75%), a lokalni recidiv se pojavio u 6 (12,5%) bolesnika. Svi bolesnici s recidivom su primili novi ciklus

kemoterapije prema odgovarajućem protokolu. Tri bolesnika kod kojih je odgovor na kemoterapiju bio slab primili su radioterapiju i bili podvrgnuti reoperaciji. Troje bolesnika je imalo metastaze na jetri, dvoje u donjoj šupljnoj veni, šest u regionalnim limfnim čvorovima, osam u limfnim čvorovima bubrežnog hilusa, tri u plućima, jedan u gušterači. U 9 (18,7%) bolesnika nakon kirurške terapije i kemoterapije razvile su se metastaze.

Osam bolesnika je umrlo (16,6%). Četiri bolesnika su imali obostrani tumor. Pet bolesnika umrlo je od osnovne bolesti, jedan od pridruženih anomalija, jedan od venookluzivne bolesti jetre i jedan od upale pluća. U dvoje bolesnika razvile su se poslijeoperacijske komplikacije (infekcija kirurške rane i dehiscijencija).



Grafikon 1. Raspodjela tumora prema patohistološkom nalazu.

Tablica 2. Opći podaci o bolesnicima, karakteristike tumora i laboratorijske vrijednosti.

Opći podaci	Vrijednosti
Dob [prosječna vrijednost (raspon)]	3.5 (0 – 12)
Spol muški	22 (45.8%)
ženski	26 (54.2%)
Laboratorijske vrijednosti	
leukociti	10.1 (3.6 – 20.7)
eritrociti	4.42 (3.8 – 5.4)
hemoglobin	114 (85 – 135)
hematokrit	34 (12 – 45)
trombociti	351 (203 – 508)
urea	5.03 (0.9 – 33)
kreatinin	61.73 (38 – 198)
Strana tumora [N (%)]	
lijeva	19 (39.6%)
desna	22 (45.8%)
obostrano	7 (14.6%)
Vrsta tumora - ultrazvuk [N (%)]	
solidni	43 (89.6%)
cistični	5 (10.4%)

4.1. IZRAŽAJNOST Ki-67 U TUMORSKOM TKIVU

Imunohistokemijsko bojanje bilo je lokalizirano na blastemski, epitelni i miješani tip nefroblastoma. Učestalost pozitivno obojenih jezgara varirala je od uzorka do uzorka i između tumora istog stadija.

S graničnom vrijednosti proliferacijskog indeksa od 5%, Ki-67 pozitivne blastemske ili epitelne stanice nađene su u 23 tumora (47,9%).

Blastemski tip nefroblastoma: srednja vrijednost blastemskog Ki-67 imala je pozitivni proliferacijski indeks $12.3 \pm 9,4\%$ (vrijednost 0 - 58%).

Epitelni tip nefroblastoma: za epitelne stanice Ki-67 proliferacijski indeks je bio $21,4 \pm 18,5\%$ (vrijednost 0 - 76%).

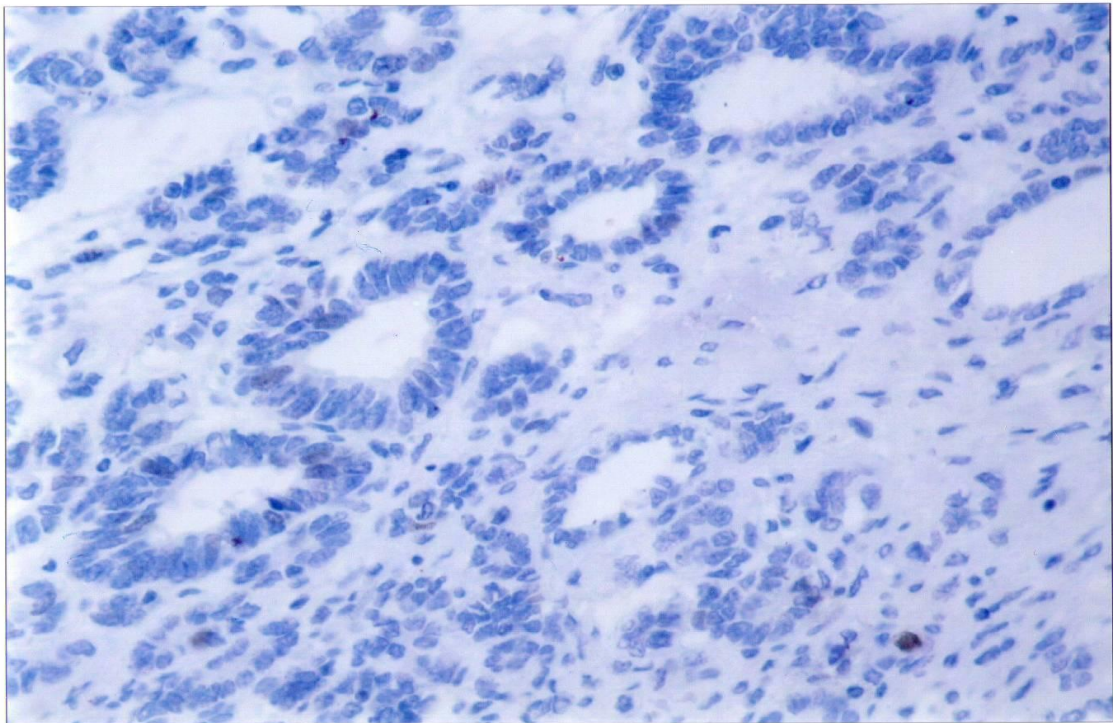
Miješani tip nefroblastoma: u miješanom tipu tumora srednji proliferacijski indeks Ki-67 je bio $24,66 \pm 23,9$ (vrijednost 0 - 74%) (Tablica 3).

Ki-67 proliferacijski indeks u blastemskoj komponenti je nađen u 15 tumora $10 \pm 8,9\%$ (vrijednost 1 - 36%) a u epitelnoj i stromalnoj komponenti u osam slučajeva: epitelna $33 \pm 18,4\%$ (vrijednost 7 - 65%), stromalna $31,5 \pm 20,3\%$ (vrijednost 0 - 65%).

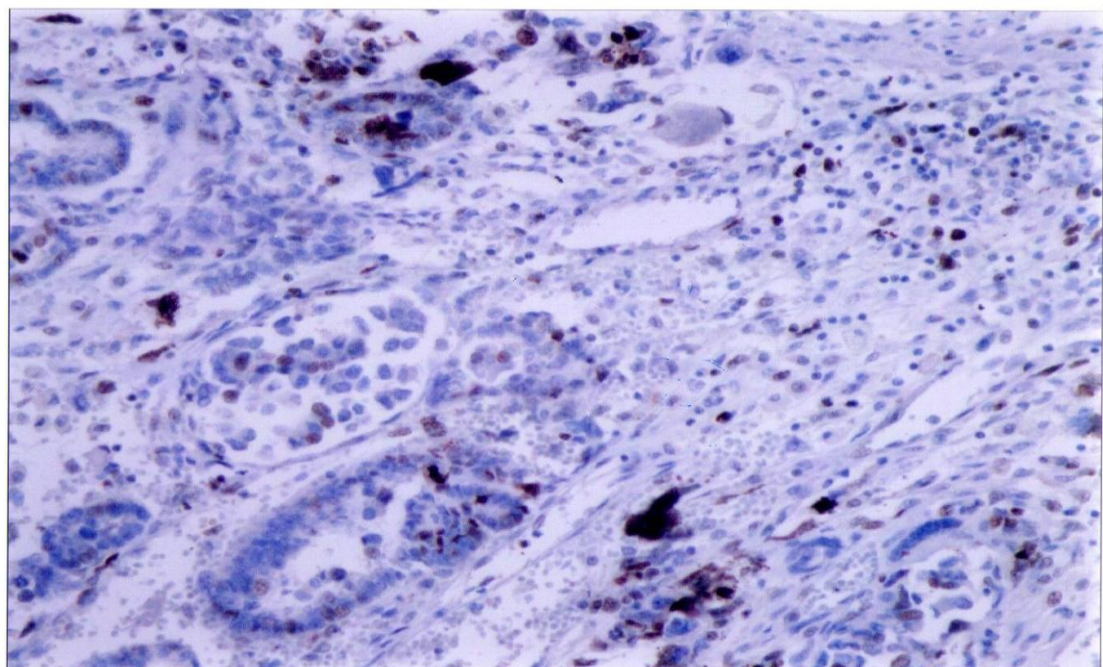
Anaplastički tip nefroblastoma: Ki-67 proliferacijski indeks u blastemskoj komponenti bio je $20 \pm 32,4\%$ (vrijednost 12 - 78%). U stromalnoj komponenti bio je $21 \pm 11,4\%$ (vrijednost 13 - 37%). U epitelnoj komponenti bio je pozitivan Ki-67 u $31 \pm 16,7\%$ (vrijednost 18 - 79%).

Pozitivni Ki-67 proliferacijski indeks u našoj studiji nije nađen u regresivnom i stromalnom tipu tumora.

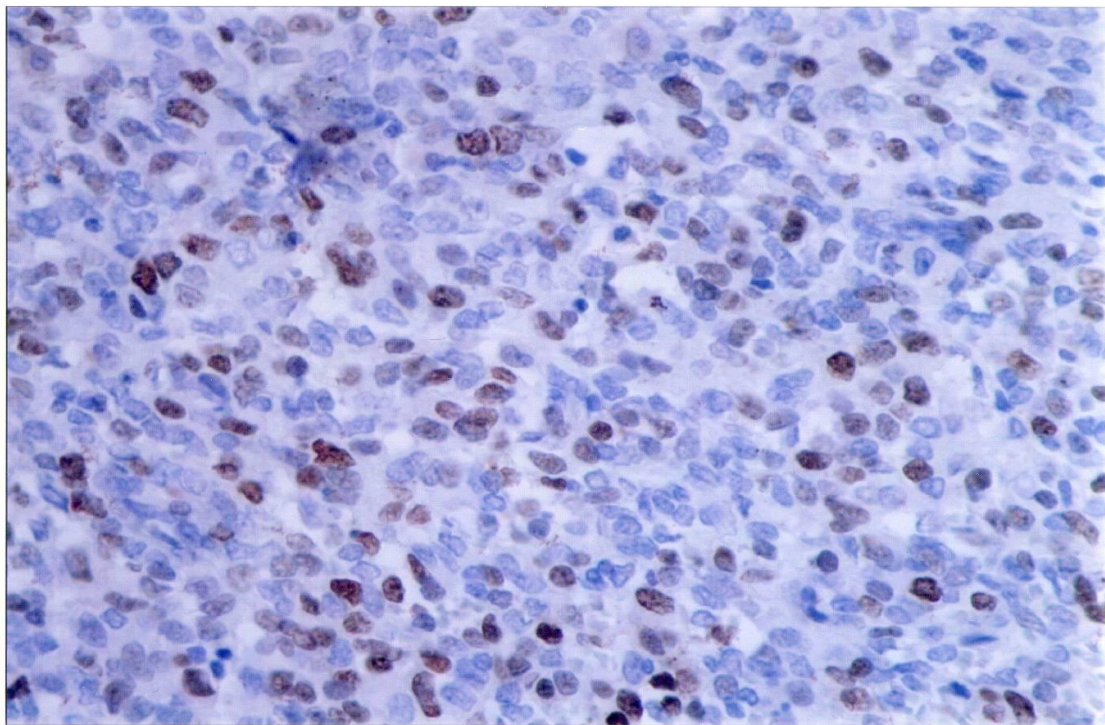
Izražajnost Ki-67 imalo je dvoje od osam bolesnika koji nisu primili prijeoperacijsku kemoterapiju i 21 od 40 bolesnika koji su primili prijeoperacijsku kemoterapiju.



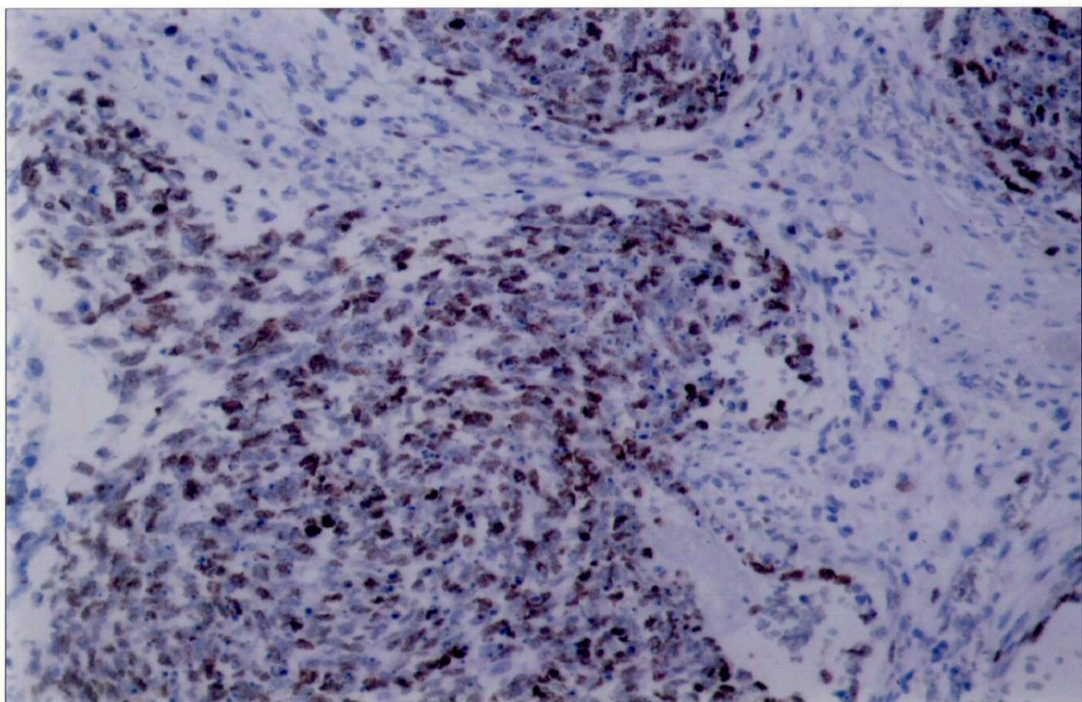
Slika 15. Negativna ekspresija Ki-67 u epitelnoj komponenti nefroblastoma (x 200).



Slika 16. Umjerena ekspresija Ki-67 u histološki anaplastičkom podtipu tumora (x 200).



Slika 17. Umjerena ekspresija Ki-67 u blastemskoj komponenti tumora (x 400).



Slika 18. Jaka ekspresija Ki-67 u blastemskom histološkom podtipu tumora (x 200).

Tablica 3. Distribucija Ki-67 ekspresije u Wilms tumoru

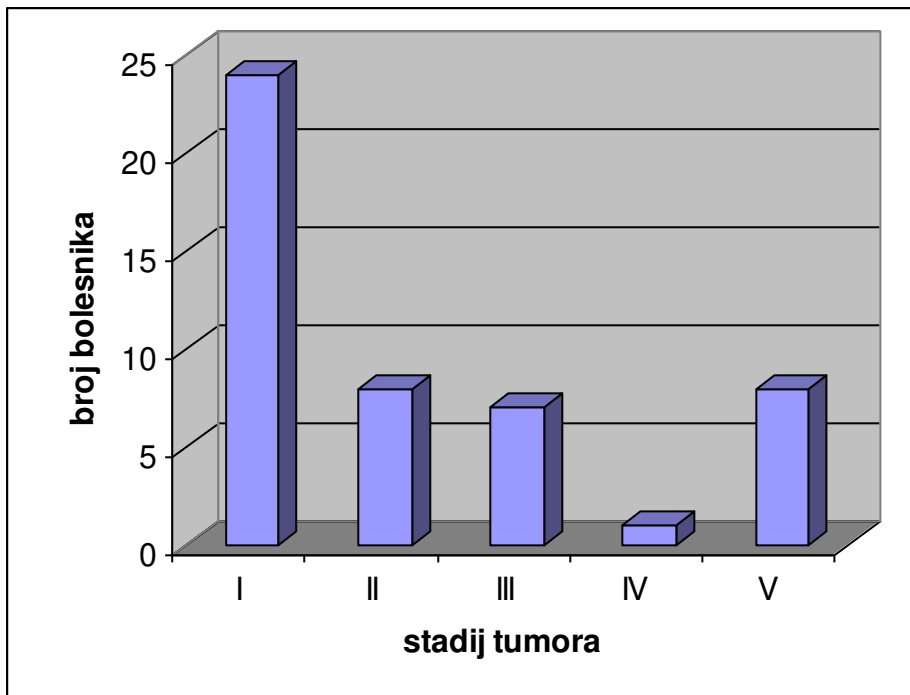
Tumorski tip		Vrijednost \pm SD (%)	raspon (%)
Blastemski		12.3 \pm 9.4%	0 – 58%
Epitelni		21.4 \pm 18.5%	0 - 76%
Miješani	Blastemski	10 \pm 8.9%	1 - 36%
	Epitelni	33 \pm 18.4%	7 - 74%
	Stromalni	31.5 \pm 20.3%	0 - 65%
Anaplastični	Blastemski	20 \pm 32.4%	12 – 78%
	Epitelni	31 \pm 16.7%	18 – 79%
	Stromalni	21 \pm 11.4%	13 – 37%

Proliferacijski indeks bio je značajno viši u epitelnoj komponenti tumora nego u blastemskoj ($P = 0.001$). Također postoji korelacija između Ki-67 i stadija bolesti u smislu da je Ki-67 proliferacijski indeks značajno veći u stadiju bolesti I i II ($P = 0.002$) (Tablica 4 i Grafikon 3).

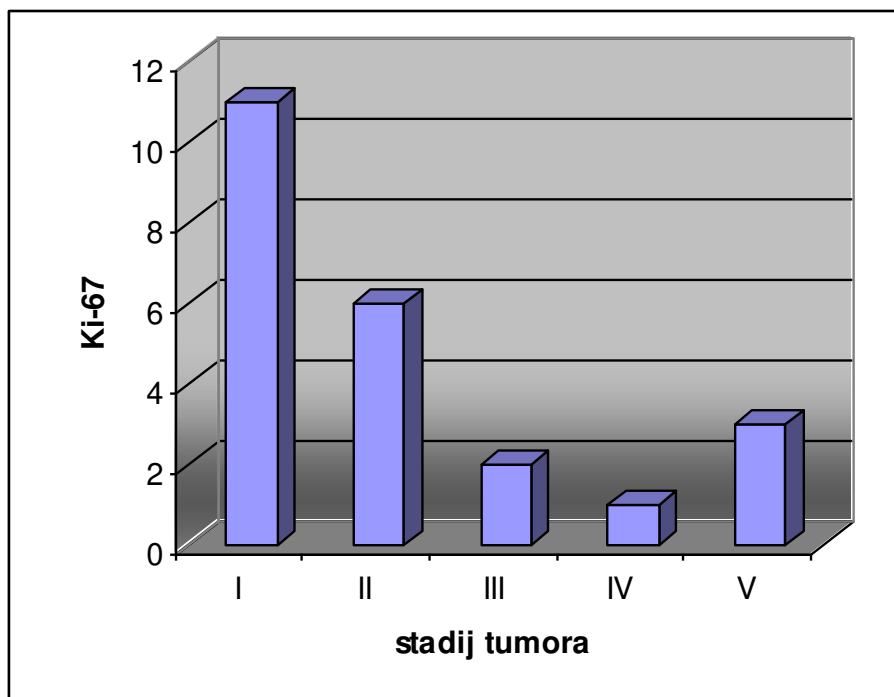
Tablica 4. Distribucija Ki-67 ekspresije u različitim stadijima Wilms tumora.

Ki-67	Stadij tumora				
	I	II	III	IV	V
0	13	2	5	0	5
+	7	2	1	0	1
++	2	2	1	1	0
+++	2	2	0	0	2
UKUPNO (pozitivno)	11	6	2	1	3

PI – proliferacijski indeks; + slaba ekspresija; ++ umjerena ekspresija; +++ jaka ekspresija



Grafikon 2. Raspodjela bolesnika prema tumorskom stadiju.

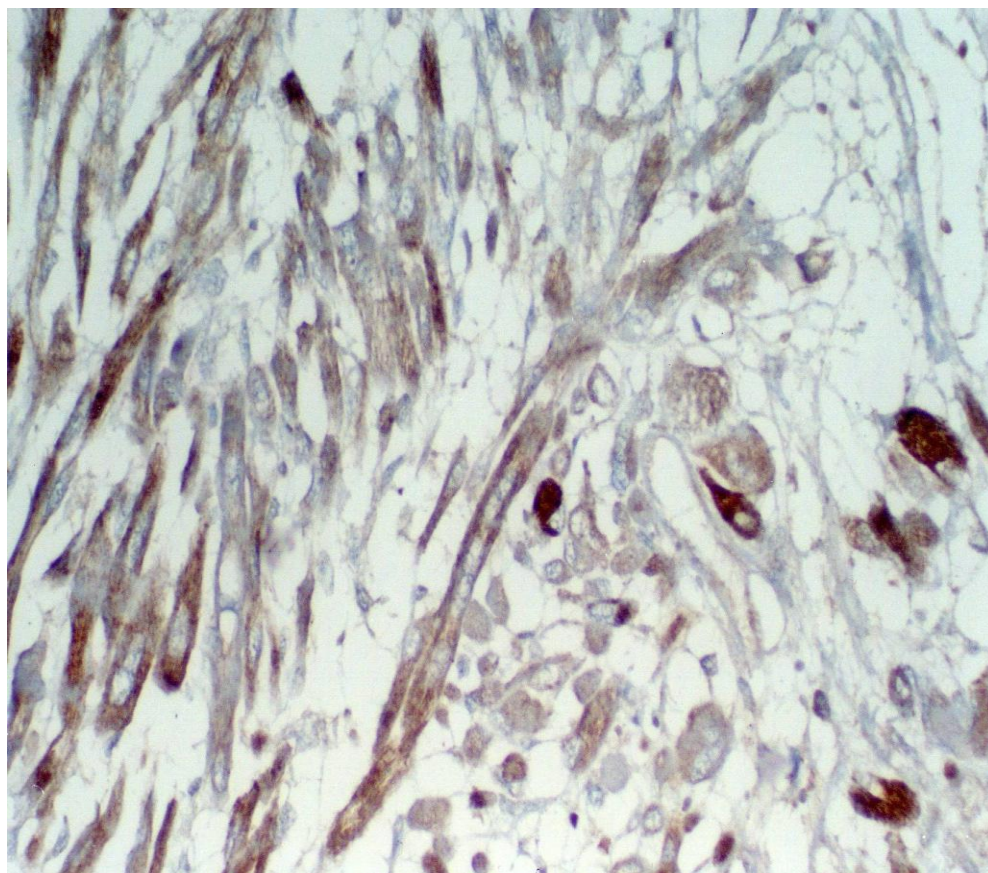


Grafikon 3. Raspodjela bolesnika prema ekspresiji Ki-67 u različitim tumorskim stadijima.

4.2. IZRAŽAJNOST MAGE U TUMORSKOM TKIVU

Imunohistokemijskom analizom MAGE-1 u tumoru Wilms nije prikazana pozitivna obojenost citoplazme epitelnih i blastemskih tumorskih stanica u ni jednom histološkom podtipu tumora.

Analiza stromalne komponente pokazala je da tri tumora uz ostale elemente strome (vezivno tkivo, hrskavica i sl.) imaju i poprečno-prugastu muskulaturu koja je u svim navedenim tumorima imala pozitivnu ekspresiju MAGE-1 (Slika 19). Ostale stromalne komponente tumora bile su negativne. Imunohistokemijskom analizom MAGE-1 nije prikazana pozitivna ekspresija niti u ostalim histološkim tipovima tumora bubrega: u jednom clear cell sarkomu i u dva mezoblastična nefroma.



Slika 19. Izrazito pozitivna ekspresija MAGE-1 u citoplazmi dobro diferenciranih poprečno-prugastih stanica stromalne komponente Wilms tumora.

5. RASPRAVA

Liječenje Wilms tumora primjer je uspjeha koji je postignut kroz multidisciplinarnu suradnju Sociètè International d'Oncologie Pèdiatrique Protocol (SIOP), National Wilms Tumor Study Group (NWTSG), COG (Children's Oncology Group), United Kingdom Children's Cancer Study Group (UKCCSG) i Brazilian Wilms Tumor Study Group. Multimodalna terapija znatno je poboljšala prognozu Wilms tumora i smatra se primjerom uspjeha u liječenju malignih bolesti. Sveukupno preživljenje djece s Wilms tumorom je 90%. Slučajevi koji obuhvaćaju difuznu anaplaziju, IV i V stadij bolesti, te tumore koji recidiviraju bez obzira na kompleksnu terapiju, imaju znatno lošiju prognozu (80).

Wilms tumor potječe od primitivnog embrionalnog tkiva bubrega i sadrži epitelne, stromalne i blastemske elemente. Oni povoljne histologije mogu imati sve tri histološke komponente uz uvjet da nije prisutna anaplazija. Izlječenje u tim slučajevima je oko 90%. Tumori nepovoljne histologije (čine oko 10% slučajeva bolesti) su nefroblastomi s difuznom anaplazijom i predominantnom blastemskom komponentom, podtip viđen nakon preopretivne kemoterapije, clear cell sarkom bubrega (dječji tumor bubrega koji metastazira u kosti) i rabdoidni tumor bubrega. Iako su prema SIOP-u svrstani u ovu skupinu danas se smatraju zasebnim tumorima bubrega (81, 82, 83, 84, 85, 86).

Tri histološke komponente nefroblastoma (blastemska, epitelna i stromalna) imaju različit proliferacijski potencijal. Svaka komponenta može imati različitu proliferacijsku aktivnost u različitom histološkom tipu nefroblastoma. Na primjer, blastemske stanice mogu pripadati blastemskoj komponenti kod visoko rizičnog blastemski predominantnog nefroblastoma ili u blastemskoj komponenti srednje rizičnog histološkog tipa nefroblastoma. Kod ovog posljednjeg ova blastemska komponenta

također može biti agresivna. Ta hipoteza je poduprta činjenicom da se udaljene metastaze mogu razviti u slučajevima I stadija bolesti nefroblastoma s srednje rizičnom histologijom (84). Tako određujući stupanj rizika, temeljen na tumorskom molekularnom profilu, imamo mogućnost da terapiju individualno prilagodimo svakom bolesniku (87).

Različitim metodama se pokušavalo procijeniti proliferacijski indeks malignih tumora čovjeka. Proliferacijski antigen stanične jezgre (PCNA) i Ki-67 su dva jezgrina markera koja se najčešće upotrebljavaju (86).

Posljednjih godina Ki-67 se potvrdio kao najbolji proliferacijski marker za rutinsku upotrebu u formalinom fiksiranim parafinskim rezovima tumorskog tkiva (70, 87). Ekspresija humane Ki-67 bjelančevine čvrsto je vezana za proliferaciju stanica. Tijekom interfaze, antigen se detektira u jezgri, budući da u mitozu većina proteina se premjesti na površinu kromosoma. Činjenica da je Ki-67 bjelančevina prisutna tijekom cijele aktivne faze staničnog ciklusa (G (1), S G (2) i mitoze), a da je nema u stanju mirovanja (G (0)) čini je izvednim markerom za određivanje takozvane frakcije rasta stanica, tj. diobe (85, 86, 88). Ki-67 ima ekspresiju u normalnom tkivu bubrega i u tri glavne komponente Wilms tumora – epitelnoj, blastemskoj i stromalnoj (70, 87). Isto tako, Ki-67 indeks se upotrebljava kao proliferacijski marker u drugim tumorima u čovjeka (89, 90, 91, 92, 93, 94, 95, 96, 97, 98, 99, 100, 101, 102).

Našu studiju smo napravili s namjerom da ispitamo koliko proliferacijska aktivnost prikazana s Ki-67 ima prognostičku vrijednost u bolesnika s nefroblastomom. Četrdeset bolesnika u ovoj studiji primilo je kemoterapiju prije operacijskog zahvata, a osam je bilo operirano bez prijeoperacijske kemoterapije odmah nakon kliničke obrade.

Dokazano je da Ki-67 kao proliferativni marker ima prognostičku vrijednost u nekoliko tipova tumora kao što su non-Hodkin limfom, karcinom pločastih stanica jednjaka, ne-sitno stanični karcinom pluća, rak grlića maternice, rak dojke, karcinom glave gušterače i karcinom prostate (89, 90, 91, 92, 93, 94, 95, 96, 97, 98, 99, 100, 101, 102). Ekspresija Ki-67 istražena je i u Wilms tumoru (70, 87, 71).

Berrebi i suradnici u svojoj studiji su pokazali da je proliferacijski indeks Ki-67 u blastemskim stanicama visoko značajan indikator metastaza, dok nema nikakve prognostičke vrijednosti u epitelnim ili stromalnim stanicama tumora. Kad su promatrali samo nefroblastome intermedijalnog rizika pronašli su više vrijednosti blastemskog Ki-67 proliferacijskog indeksa u nefroblastomu s metastazama u komparaciji s onim bez metastaza (87).

Ghanem i suradnici istraživali su MIB-1 (Ki-67) i p27^{Kip1} ekspresiju pomoću imunohistokemijske analize kod 62 Wilms tumora. Bolesnici su preoperativno bili tretirani s kemoterapeutcima i prosječno vrijeme praćenja je bilo 5,7 godina. Pronašli su da MIB-1 i p27^{Kip1} imaju ekspresiju u normalnom tkivu bubrega i u tri glavne komponente Wilms tumora (u blastemskim, stromalnim i epitelnim stanicama). U Wilms tumoru postotak MIB-1 pozitivnih stanica bio je između 0 i 42% (srednja vrijednost 9,4%), a kod epitelne komponente između 0 i 53% (srednja vrijednost 19,9%) sa značajnom razlikom ($P < 0,01$) (70).

Ghanem i suradnici u svojoj studiji nisu našli pozitivne korelacije između proliferacijskog indeksa kojeg su mjerili Ki-67 antitijelom i stadija tumora (70).

U sadašnjoj studiji prognostička vrijednost proliferacijske aktivnosti u ekspresiji blastemskog Ki-67 je pronađena za kliničku progresiju i tumor-specifično preživljenje.

Epitelna komponenta u pojedinačnim tumorima pokazala je signifikantno veću razinu Ki-67 nego razinu pronađenu u blastemskoj formi što je opisano u nekoliko prijašnjih studija (70, 71, 103).

U našoj studiji nađena je pozitivna korelacija između proliferacijskog indeksa mjenenog s Ki-67 antitjelom i tumorskog stadija bolesti. U prvom i drugom stadiju pronašli smo statistički značajno povećan broj pozitivnih Ki-67 stanica. U drugim tumorskim stadijima taj broj je bio signifikantno manji. Može se objasniti da je smanjenje jezgrinog Ki-67 imunohistokemijskog bojanja, tj manji proliferacijski indeks rezultat hipoksije u velikih tumora, a zbog povećanja udaljenosti stanica od okolnih kapilara (104). Naime, većina tumora koji su dijagnosticirani u uznapredovalim kliničkim stadijima imaju i veći promjer.

Veći proliferacijski indeks očekuje se u tumora većeg kliničkog stadija i nepovoljne histologije. U našoj studiji veći proliferacijski indeks pronađen je u prvom i drugom kliničkom stadiju i u tumora povoljne histologije (epitelnih). Ovakav nalaz može se objasniti primjenom prijeoperacijske kemoterapije. Neosporno je da kemoterapija djeluje na stanice u diobi i na taj način zaustavlja progresiju tumora. Tumori uznapredovalog kliničkog stadija i visoko rizični tumori (difuzni anaplastični i pretežno blastemski) imaju veći proliferacijski indeks, a time su i osjetljiviji na djelovanje kemoterapije koja je zaustavila proliferaciju. Niskorizični tumori su, pak suprotno, slabijeg odgovora na kemoterapiju (epitelna i stromalna komponenta).

Stromalna komponenta tumora u dosadašnjim istraživanjima pokazala je manju proliferacijsku aktivnost nego blastemska i epitelna komponenta (70, 71); to pokazuje da stroma kod Wilms tumora ima dualni karakter i sastoji se od dezmozoplastičnih i tumorskih elemenata. Ta proliferacijska aktivnost proizlazi uglavnom od neoplastičnih i neneoplastičnih tkiva (70).

U osam bolesnika koji nisu primili prijeoperacijsku kemoterapiju dvoje je imalo izražajnost Ki-67; jedan je imao prvi stadij bolesti, miješani histološki tip tumora i snažnu izražajnost Ki-67, a drugi V stadij bolesti, blastemski histološki tip tumora i blagu izražajnost Ki-67. Od 40 bolesnika koji su primili prijeoperacijsku kemoterapiju 21 je imalo izražajnost Ki-67. Nema značajne razlike u izražajnosti Ki-67 u bolesnika koji su primali prijeoperacijsku kemoterapiju od onih koji je nisu primali ($p < 0,34$).

MAGE (melanoma antigen E) je obitelj gena čiji je proteinski produkt u početku pronađen u stanicama melanoma, a kasnije i u drugim zloćudnim tumorima.

U solidnim tumorima u djece ekspresija MAGE -1, -3 i -6 prikazana je u kulturi stanica neuroblastoma 5/14 (36%) i 6/14 (43%), u tumorima klinički srodnim neuroblastomu 20/41 (49%) i 24/42 (51%), te je također bila izražena u rabdomiosarkomu. Malo je radova koji govore o ekspresiji MAGE proteinskog produkta u nefroblastomu (105). Proteinski produkti MAGE gena (antigeni) nalaze se na staničnoj membrani i spregnuti su s HLA-AI molekulama. Kao takvi budu prepoznati od citotoksičnih T limfocita pa se nazivaju melanoma odbacujući geni. Važni su ne samo za dijagnostičke svrhe već pobuđuju značajni interes radi moguće ciljane tumorske terapije. Humoralni i stanični odgovor na MAGE antigene je dokazan u bolesnika s zloćudnim tumorima pa se MAGE uzima kao model za imunoterapiju kod liječenja zloćudnih tumora (106).

Ishida H. i suradnici u svojoj studiji su imali pozitivnu ekspresiju MAGE-1 antigena u jednom od dva Wilms tumora i pozitivnu ekspresiju Mage -3 i -6 u oba Wilms tumora (105). U našoj studiji pozitivni rezultat imali smo kod tri bolesnika s Wilms tumorom u citoplazmi poprečno-prugastih stanica stromalne komponente.

Osam bolesnika je umrlo (16,6%). Četiri su imali obostrani tumor i V stadij bolesti od kojih je jedan imao difuznu anaplaziju i visoki rizik bolesti, a troje miješani tip i umjereni rizik bolesti. Četiri bolesnika s jednostranim tumorom imali su miješani tip tumora s umjerenim rizikom bolesti, dvoje I stadij, jedan III i jedan IV stadij bolesti. Pet bolesnika su imali metastaze u limfnim čvorovima, dva u jetri, dva u plućima, jedan u gušterači i jedan donjoj šupljoj veni. Pet bolesnika je umrlo od osnovne bolesti, jedan od venookluzivne bolesti jetre, jedan od pridruženih anomalija i jedan od upale pluća.

Multidisciplinarni pristup liječenju Wilms tumora doveo je do značajnog uspjeha što je danas rezultirao preživljenjem u preko 85% slučajeva (107). Od 48 naših bolesnika preživilo je 40 (83,4%) što bi se moglo uklopiti u postojeće rezultate.

6. ZAKLJUČAK

Epitelna komponenta Wilms tumora ima veći proliferacijski indeks prikazan s Ki-67 nego blastemska.

Postoji pozitivna korelacija između proliferacijskog indeksa mjerenog s Ki-67 antitjelom i tumorskog stadija.

U prvom i drugom stadiju tumora je statistički značajno povećan broj Ki-67 pozitivnih stanica.

Ki-67 je relevantni marker za ispitivanje proliferacijske aktivnosti i dinamike tumorskih stanica u Wilms tumoru.

Ki-67 nije dobar prognostički marker kod bolesnika koji imaju izraženu epitelnu komponentu i koji su primali prijeoperacijsku kemoterapiju, jer je epitelna komponenta bolje diferencirana i time manje osjetljiva na kemoterapiju.

Nefroblastom ne pokazuje ekspresiju MAGE-1 antigena.

Jedino rabdoidne stanice stromalne komponente tumora Wilms pokazuju citoplazmatsku obojenost na MAGE-1.

U našoj studiji nije pronađena povezanost između Ki-67 i MAGE.

Nije utvrđena značajna razlika izražajnosti Ki-67 između bolesnika koji su primali prijeoperacijsku kemoterapiju i onih koji je nisu primali.

7. SAŽETAK

Epitelna komponenta Wilms tumora pokazuje značajno povišen Ki-67 u odnosu na blastemsku komponentu. Postoji korelacija između proliferacijskog indeksa Ki-67 i stadija tumora. U prvom i drugom stadiju tumora nađen je statistički značajan broj pozitivno obojenih stanica s Ki-67. Rezultati potvrđuju zaključak da je Ki-67 je relevantni marker u procjeni proliferacijske aktivnosti tumora i dinamike tumorskih stanica i ima prognostičku vrijednost za Wilms tumor. Nefroblastom ne pokazuje ekspresiju MAGE-1 antigena osim u rabdoidnim stanicama stromalne komponente.

8. SUMMARY

The epithelial component of Wilms tumor showed significantly higher Ki-67 scores than those found for the blastema. Positive correlation between proliferation index as measured with Ki-67 antibody and tumor stage was found. In the first and second tumor stage statistically significant higher number of positive Ki-67 cells was found. The results support the conclusion that Ki-67 is relevant marker for assessing the proliferative activity and tumor cell dynamic and have prognostic impact in Wilms tumor. There is no expression MAGE-1 antigen in nephroblastoma except in rhabdoid cells of stromal component.

9. LITERATURA

1. Gurney JG, Bondy ML. Epidemiology of Childhood and adolescent cancer. In Textbook of pediatrics (Behrman RE, Kliegman RM, Jenson HB, eds) 17th ed, Saunders, 2003, 1679 - 81.
2. Jemal A, Siegel R, Ward E, Murray T, Xu J, Smigal C, Thun MJ. Cancer statistics 2006. *Ca Cancer J Clin* 2006; 56:106 - 30.
3. Greenlee RT, Murray T, Bolden S, Wingo PA. Cancer statistics 2000. *Ca Cancer J Clin* 2000; 50: 7 - 11.
4. Becwith JB. Histopathology of pediatric renal tumors. In: Recent advances in histopathology of tumors. Seminar n. 32, Istituto Nazionale Tumori of Milan, Italy, December; 1991; 12 - 3.
5. Broecker B. Non-Wilms renal tumors in children. *Urologic Clinics of North America* 2000; 27: 172 - 81.
6. Rance TF. Case of fungus hematodes of the kidneys. *Med Phys J* 1814; 32: 19 - 25.
7. Wilms M. Die Mischgeschwülste der Niere. Leipzig, A Georgi, 1899.
8. Čepulić M, Čizmić A, Petković I, i sur. Nefroblastom-Wilmsov tumor (WT). *Pediatr Croat* 2003; suppl 3: 75 - 80.
9. Berstein L, Linet M, Smith MA, Olshan AF. Renal tumors; in Ries LAG, Smith MA, Gurney JG (eds): *Cancer Incidence and Survival among Children and Adolescents: United States SEER Program 1975 - 1995*. National Cancer Institute, SEER Program, Bethesda, NIH Publ No 99 - 4649, 1999, 79 -90.
10. Marsden HB, Steward JK. *Tumors in children*. Springer, Berlin-Heidelberg-New York, 1976; 327 - 61.

11. Young JL, Ries LG, Silverberg E. Cancer incidence, survival and mortality for children less than 15 years of age. *Cancer* 1986; 58: 598 - 602.
12. Gurney JG, Bondy ML. Epidemiology of childhood cancer; in Pizzo PA, Poplack DG. *Principles and Practice of Pediatric Oncology*, ed 5. Philadelphia, Lippincott Williams & Wilkins, 2006, 1 - 13.
13. Terenziani M, Spreafico F, Collini P, Piva L, Perotti D, Podda M, Gandola L, Massimino M, Cereda S, Cefalo G, Luksch R, Casanova M, Ferrari A, Polastri D, Valagussa P, Fossati-Belani F. Adult Wilms tumor: a monoinstitutional experience and review of the literature. *Cancer* 2004; 101: 289 - 93.
14. Reutenshouser EC, Huff V. Familial Wilms tumor. *Am J Med Genet* 2004; 129: 29 -34.
15. Knudson AG, Strong LC. Mutation and cancer: A model for Wilms tumor of the kidney. *J Nat Cancer Inst* 1972; 48: 313 - 24.
16. Koufos A, Grundy P, Morgan K, et al. Familial Beckwith-Wiedemann syndrome and a second Wilms tumor locus both map to 11p15.5. *Am J Hum Genet* 1989; 44: 711 - 9.
17. Slatter RM. The cytogenetics of Wilms tumor. *Cancer Genet Cytogenet* 1986; 19: 37 - 41.
18. Koufos A, Hansen MF, Copeland NG et al. Loss of heterozygosity in three embryonal tumors suggests a common pathogenetic mechanism. *Nature* 1985; 316: 330 - 8.
19. Call KM, Glasser T, Ito CY, Buckler AJ, Pelletier J, Haber DA et al. Isolation and characterization of a zinc finger polypeptide gene at the human chromosome 11 Wilms tumor locus. *Cell* 1990; 60: 509 - 20.

20. Pritchard-Jones K, Hastie ND. Wilms tumor as a paradigm for the relationship of cancer to development. *Cancer Surveys* 1990; 9: 554 - 78.
21. Kikuchi H, Akasaka Y, Nagai T i sur. Genomic changes in the WT-gene (WT1) in Wilms tumors and their correlation with histology. *Am J Pathol* 1992; 140: 78-6.
22. Grundy PE. Molecular basis of Wilms tumor. In: Walterhouse DO, Cohen SL, editors. *Diagnostic and therapeutic advances in pediatric oncology*. Boston: Kluwer Academic Publishers; 1997; 101 - 23.
23. Grundy PE, Telzerow PE, Breslow N. Loss of heterozygosity for chromosomes 16q and 1p in Wilms tumor predicts adverse outcomes. *Cancer Research* 1994; 54: 2331.
24. Slater RM, Mannens MMA. Cytogenetics and molecular genetics of Wilms tumor of childhood. *Cancer Genet Cytogene* 1992; 61: 111 - 121,
25. Brodeur GM. Genetics of embrional tumors of childhood: retinoblastoma, Wilms tumor and neuroblastoma. *Cancer Sureys* 1995; 25: 67-99.
26. Mason BE, Goodfellow PJ, Grundy PE, i sur. 16q loss of heterozygosity and microsatellite instabillity in Wilms tumor. *J Pediatr Surg* 2000; 35: 891 - 897.
27. Baker SJ, Fearon ER, Nigre JM, i sur. Chromosome 17 deletions and p53 gene mutations in colorectal carcinomas. *Science* 1989; 244: 217 - 221.
28. Cheah PL, Looi LM, and Chan LI. Immunohistochemical expresion of p53 proteins in Wilms tumors: a possible association with the histological prognostic parameter of anaplasia. *Histopathology* 1996; 28: 49 - 54.
29. Bardeesy N, Falkoff D, Petruzzi MJ, i sur. Anaplastic Wilms tumor, a subtype displaying poor prognosis, harbours p53 mutations. *Nat Genet* 1994; 7:91 - 97.
30. Maiti S, Alam R, Amos CI, Huff V. Frequent association of β -catenin and WT1 mutations in Wilms tumors: *Cancer Res* 2000; 60: 6288 - 92.

31. Sing KP, Roy D. SKCG-1: a new candidate growth regulatory gene at chromosome 11q23.2 in human sporadic Wilms tumours. *B J Cancer* 2006; 94: 524 - 32.
32. Dome JS, Coopes MJ. Recent advances in Wilms tumor genetics. *Curr Opin Pediatr* 2002; 14:5 - 11.
33. Castellino SM, McLean TW. Pediatric genitourinary tumors. *Curr Opin Oncol* 2007; 19: 248 - 53.
34. Grundy PE, Breslow NE, Li S i sur. Loss of hererozygosity for chromosomes 1p and 16q is an adverse factor in favorable-histology Wilms tumor: a report from the National Wilms Study Group. *J Clin Oncol* 2005; 23: 7312 - 21.
35. Pendergrass TW. congenital anomalies in children with Wilms Tumor. *Cancer* 1976; 37: 403 - 08.
36. Porteus MH, Narkool P, Neuberg D et i sur. Characteristics and outcome of children with Beckwith - Wiedemann syndrome and Wilms tumor.a report from the National Wilms study Group. *J Clin Oncol* 2000; 18: 2026 - 31.
37. Fischbasch BV, Trout KL, Lewis J i sur. WAGR sindrome: a clonical review of 54 cases. *Pediatrics* 2005; 116: 984 - 988.
38. Büyükpamukcu M, Kutluk K, Büyükpamukcu N i sur. Renal tumors with pseudohermaphroditism and glomerular disease. *Acta Oncol* 1992; 31: 745 - 748.
39. National Cancer Institute. Surveillance Epidemiology and End Results (SEER) Pediatric Monograph. National Cancer Institute, Bethesda, 2004.
40. Coppes MJ, Arnold M, Becwith JB i sur. Factors affecting the risk of contralateral Wilms tumor development: a report from the National Wilms Tumor Study Group. *Cancer* 1999; 85: 1616 - 25.

41. Hartman DJ, MacLennan GT. Wilms Tumor. *J Urol* 2005; 173: 2147.
42. Pritchard-Jones K, Vujanic G. Multiple pathways to Wilms tumor: how much is genetic? *Pediatric Blood Cancer* 2006; 47: 232 - 34.
43. Murphy WM, Grignon DJ, Perlman EJ. Kidney tumors in children. In: Atlas of tumor pathology, 4th series, Fascicle 1. Washington, DC: Armed Forces Institute of Pathology; 1996; 47 - 9.
44. Qualman SJ, Bowen J, Amin MB i sur. Protocol for the examination of specimens from patients with Wilms tumor (nephroblastoma) or other renal tumors of childhood. *Arch Pathol Lab Med* 2003; 127: 1280 - 89.
45. Bonadio JF, Storer B, Norkool P i sur. Anaplastic Wilms tumor: clinical and pathologic studies. *J Clin Oncol* 1985;3: 513 - 20.
46. Kim S, Chung DH. Pediatric solid malignancies: neuroblastoma and Wilms tumor. *Surg Clin North Am* 2006; 86: 476 - 87.
47. Weirich A, Leuschner I, Harms D i sur. Clinical impact of histologic subtypes in localized non - anaplastic nephroblastoma treated according to the trial and study SIOP-9/GPOH. *Ann Oncol* 2001; 12: 311 - 19.
48. Delemarre JF, Sandstedt B, Harms D i sur. The new SIOP (Stocholm) working classification of renal tumors of childhood. *International Society of Pediatric Onkology. Med Pediatr Oncol* 1996; 26: 145 - 46.
49. Neville HL, Ritchey ML. Wilms tumor. Overview of National Wilms Tumor Study Group results. *Urol Clin North Am* 2000. 27: 435 - 42.
50. Breslow NG, Becwith JB, Ciol M, Sharples K. Age distribution of Wilms tumor: report from the National Wilms Tumor Study. *Cancer Res* 1988; 48: 1653 - 57.
51. Sabio: Intracardiac extension of Wilms tumor. A recognizable complication. *Clin Pediatr* 1981; 20: 359.

52. Owens CM, Vejs Pa, Pritchard J i sur. Role of chest computed tomography at diagnosis in the managment of Wilms tumor: a study of United Kingdom Children's Cancer Study Group. *J Clin Oncol* 2002; 20: 2768 - 73
53. Argenta PA, Lyn RY, Sullivan KM: Basic fibroblast growth factor is a Wilms tumor marker. *Surg Forum* 1994; 45: 789.
54. Breslow N, Olshan A, Beckwitch JB, Green DM. Epidemiology of Wilms tumor. *Med Ped Oncol* 1993; 21: 172 - 81.
55. Ritchey ML, Green DM, Breslow N. Accuracy of current imaging modalities in the diagnosis of synchronous bilateral Wilms tumor. A report from the National Wilms Tumor Study Group. *Cancer* 1995; 75: 600 - 4.
56. Ritchey ML, Kelalis P, Haase G. Preoperative therapy for intracaval and atrial extension of Wilms Tumor. *Cancer* 1993; 71: 4104 - 10.
57. Shamberger RC, Guthrie KA, Ritchey ML, i sur. Surgery related factors and local recurrence of Wilms tumor in the National Wilms Tomor Study - 4. *Annals of Surgery* 1999; 229: 292 - 297.
58. Habrand JL. Improvement in the Managment of Wilms tumor. A report from the SIOP Nephroblastoma Comittee with an Update of SIOP 6, VI/89SIOP XXI Meeting, Prag, 1989.
59. Schmidt D, Kramer A, Leuschner I. Tumor regression after preoperative chemotherapy according to SIOP 9/GPO. *Med Ped Oncol* 1992; 20: 433.
60. Zoeller G, Pekrun A, Lakomek M, i sur. Wilms tumor: The problem of diagnostic accuracy in children undergoing preoperative chemotherapy without histological tumor verification. *J Urol* 1994; 151: 169 - 71.

61. Metzger ML, Stewart CF, Freeman BB i sur. Topotecan is active against Wilms tumor: results of multi-institutional phase II study. *J Clin Oncol* 2007; 25: 3130 - 6.
62. Miser J, Krailo M, Hammond GD. The combination of iphosphamide, etoposide and mesna: A very active regimen in the treatment of recurrent Wilms tumor (abstract). *Proceedings of the American Society of Clinical Oncology* 1993;12: 417.
63. Abu - Ghosh AM, Krailo MD, Goldman SC i sur. Ifosfamide, carcoplatin and etoposide in children with poor-risk relapsed Wilms tumor: a Children's Cancer Group report. *Ann Oncol* 2002; 3: 460 - 9.
64. Dome JS, Liu T, Krasin M i sur. Improved survival for patients with recurrent Wilms tumor: the experience at St. Jude Children's Research Hospital. *J Pediatr Hematol Oncol* 2002; 24:192 - 98.
65. Curry HL, Parkes SE, Powell JE i sur. Caring for survivors of childhood cancers: the size of the problem. *Eur J Cancer* 2006; 42: 501 - 8.
66. Evans AE, Norkool P, Evans I, i sur. Late effects of treatment for Wilms tumor: a report from the National Wilms Tumor Study Group. *Cancer* 1991; 67: 331 - 6.
67. Gerdes J, Lemke H, BaischH, i sur. Cell cycle analysis of a cell proliferation associated human nuclear antigen defined by the monoclonal antibody Ki-67. *J Immunol* 1984; 133: 1710 - 15.
68. De Riese WT, Crabtree W, Allhoff E, i sur. Prognostic significance of Ki-67 immunostaining in nonmetastatic renal cell carcinoma. *J Clin. Oncol* 1993; 11; 1804 - 8.
69. Catoretto G, Becker MH, Key G, i sur. Monoclonal antibodies against recombinant parts of the Ki-67 antigen (MIB 1 and MIB 3) detect proliferating

- cells in microwave-processed formalin-fixed paraffin sections. *J Pathol* 1992; 168: 357 - 63.
70. Ghanem MA, Van der Kwast TH, Sudaryo MK, Mathoera RB, van den Heuvel MM, Al-Doray AA, Nijman RM, van Steenbrugge GJ. MIB-1 (Ki-67) proliferation index and cyclin-dependent kinase inhibitor p27 (Kip1) protein expression in nephroblastoma. *Clin Cancer Res.* 2004;10: 591 - 97.
 71. Delahunt B, Farrant GJ, Bethwaite PB, i sur. Assessment of proliferative activity in Wilms' tumor. *Anal Cell Pathol* 1994; 7: 127 - 38.
 72. De Plaen E, Arden K, Traversari C, i sur. Structure, chromosomal localization, and expression of 12 genes of the MAGE family. *Immunogenetics* 1994; 40: 360 - 9.
 73. Marchand M, Brasseur F, Van der Bruggen, i sur. Perspectives for immunisation of HLA-AI patients carrying a malignant melanoma expressing gene MAGE-1. *Dermatology* 1993; 186: 270 - 80.
 74. De Smet C, De Backer O, Faraoni I, i sur. The activation of human gene MAGE-1 in tumor cells i correlated with genome-wide demethylation. *Genetics* 1996; 93: 7149 - 53.
 75. Hiroyuki I, Takafumi M, Salgaller ML, i sur. MAGE-1 and MAGE-3 or -6 expression in neuroblastoma-related pediatric solid tumors. *Int J Cancer (Pred. Oncol.)* 1996; 69: 375 - 80.
 76. Thurner B, Haendle I, Roder C, i sur. Vaccination with mage -3A1 peptide-pulsed mature, monocyte-derived dendritic cells expands specific cytotoxic T cells and induces regression of some metastasis in advanced stage IV melanoma. *J Exp Med* 1999; 190: 1669 - 78.


77. Kavalarić R, Sarčević B, Spagnoli GC, i sur. Expression of MAGE tumour-associated antigens is inversely correlated with tumour differentiation in invasive ductal breast cancers: an immunohistochemical study. *Virchows Arch* 2001; 439: 127 - 31.
78. Gudat F, Zuber M, Durmüller U, i sur. The tumor associated antigen MAGE-1 is detectable in formalin-fixed paraffin sections of malignant melanoma. *Virchows Arch* 1996; 429: 77 - 81.
79. Hofbauer GFL, Schafer C, Noppen C, i sur. MAGE-3 immunoreactivity in formalin-fixed, paraffin-embedded primary and metastatic melanoma. Frequency and distribution. *Am J Pathol* 1997; 151: 1549 - 53.
80. Pritchard-Jones K, Pritchard J. Success of clinical trials in childhood Wilms tumour around the World. *Lancet* 2004; 364: 1468 - 70.
81. Breslow NE, Beckwith JB, Perlman EJ, Reeve AE. Age distributions, birth weights, nephrogenic rests, and heterogeneity in the pathogenesis of Wilms tumor. *Pediatr Blood Cancer*. 2006; 47: 260 - 67.
82. Wright KD, Green DM, Daw NC. Late effects of treatment for Wilms tumor. *Pediatr Hematol Oncol*. 2009; 26: 407 - 13.
83. Zils K, Furtwängler R, Reinhard H, Alkassar M, Graf N. Consultation within the nephroblastoma trial SIOP 2001/GPOH as part of the workload in the trial office. *Klin Padiatr*. 2008; 220: 183 - 88.
84. de Kraker J, Jones KP. Treatment of Wilms tumor: an international perspective. *J Clin Oncol*. 2005; 23: 3156 - 7.

85. Boccon-Gibod, L. Pathological evaluation of renal tumors in children: International Society of Pediatric Oncology approach. *Ped Dev Pathol.* 1998; 1: 243 - 48.
86. Scholzen T, Gerdes J. The Ki-67 protein: from the known and the unknown. *J Cell Physiol.* 2000; 182:3 11 - 22.
87. Metzger ML, Dome JS. Current therapy for Wilms' tumor. *Oncologist.* 2005; 10: 815 - 26.
88. Kayaselçuk F, Zorludemir S, Gümürdühü D, Zeren H, Erman T. PCNA and Ki-67 in central nervous system tumors: correlation with the histological type and grade. *J Neurooncol.* 2002; 57: 115 - 21.
89. Bubán T, Schmidt M, Broll R, Antal-Szalmás P, Duchrow M. Detection of mutations in the cDNA of the proliferation marker Ki-67 protein in four tumor cell lines. *Cancer Genet Cytogenet.* 2004; 149: 81 - 4.
90. Roa EI, Elorza DX, Lantadilla HS, Ibacache SG, de Aretxabala UX. Immunohistochemical expression of Ki-67 as a marker of proliferation in gallbladder mucosa samples with or without cancer. *Rev Med Chil.* 2009; 137: 881 - 87.
91. Motta Rda R, Zettler CG, Cambruzzi E, Jotz GP, Berni RB. Ki-67 and p53 correlation prognostic value in squamous cell carcinomas of the oral cavity and tongue. *Braz J Otorhinolaryngol.* 2009; 75: 544 - 49.
92. Muñoz E, Gómez F, Paz JI, Casado I, Silva JM, Corcuera MT, Alonso MJ. Ki-67 immunolabeling in pre-malignant lesions and carcinoma of the prostate. Histological correlation and prognostic evaluation. *Eur J Histochem.* 2003; 47: 123 - 28.

93. Ancuța E, Ancuța C, Cozma LG, Iordache C, Anghelache-Lupașcu I, Anton E, Carasevici E, Chirieac R. Tumor biomarkers in cervical cancer: focus on Ki-67 proliferation factor and E-cadherin expression. *Rom J Morphol Embryol.* 2009; 50: 413 - 18.
94. Salehi F, Agur A, Scheithauer BW, Kovacs K, Lloyd RV, Cusimano M. Ki-67 in pituitary neoplasms: a review. *Neurosurgery.* 2009; 65: 429 - 37.
95. Koohdani F, Sasani F, Mohammad K, Mehdipour P. Comparison of Ki-67 antigen expression and K-ras mutation in lung tumours induced by urethane in mice. *Singapore Med J.* 2009; 50: 729 - 33.
96. Krsková L, Kalinová M, Brizová H, Mrhalová M, Sumerauer D, Kodet R. Molecular and immunohistochemical analyses of BCL2, KI-67, and cyclin D1 expression in synovial sarcoma. *Cancer Genet Cytogenet.* 2009; 193: 1 - 8.
97. Diop S, Letestu R, Orsolani D, Leboeuf Y, Le Tutour P, Thiam D, Diakhate L, Valensi F. Expression of proliferation marker Ki 67 in chronic lymphocytic leukemia. *Dakar Med.* 2005; 50: 65 - 68.
98. Rodrigues RB, Motta Rda R, Machado SM, Cambruzzi E, Zettler EW, Zettler CG, Jotz GP. Prognostic value of the immunohistochemistry correlation of Ki-67 and p53 in squamous cell carcinomas of the larynx. *Braz J Otorhinolaryngol.* 2008; 74: 855 - 59.
99. Neves LR, Oshima CT, Artigiani-Neto R, Yanaguibashi G, Lourenço LG, Forones NM. Ki67 and p53 in gastrointestinal stromal tumors - GIST. *Arq Gastroenterol.* 2009; 46: 116 - 20.
100. Oshima CT, Iriya K, Forones NM. Ki-67 as a prognostic marker in colorectal cancer but not in gastric cancer. *Neoplasma.* 2005; 52: 420 - 24.

101. de Azambuja E, Cardoso F, de Castro G Jr, Colozza M, Mano MS, Durbecq V, Sotiriou C, Larsimont D, Piccart-Gebhart MJ, Paesmans M. Ki-67 as prognostic marker in early breast cancer: a meta-analysis of published studies involving 12,155 patients. *Br J Cancer*. 2007; 96: 1504 - 13.
102. Tzanakis NE, Peros G, Karakitsos P, Giannopoulos GA, Efstathiou SP, Rallis G, Tsigris C, Kostakis A, Nikiteas NI. Prognostic Significance of p53 and Ki67 Proteins Expression in Greek Gastric Cancer Patients. *Acta Chir Belg*. 2009; 109: 606 - 11.
103. Khine MM, Aung W, Sibbons PD, Howard CV, Clapham E, McGill F, Van Veilzen D. Analysis of relative proliferation rates of Wilms' tumor components using proliferating cell nuclear antigen and MIBI-1 (Ki-67 equivalent antigen) immunostaining and assessment of mitotic index. *Lab Investig* 1994; 70:125 - 29.
104. Keshgegian AA, Johnston E, Canaan A. Bc-2 oncoprotein positivity and high MIB-1 (Ki-67) proliferative rate are independent predictive markers for recurrence in prostate carcinoma. *Am J Clin Pathol* 1998;110: 443 - 49.
105. Ishida H, Matsumura T, Salgaller M L, i sur. MAGE-1 and MAGE-3 or -6 expression in neuroblastoma-related pediatric solid tumors. *Int. J. Cancer (Pred. Oncol.)* 1996; 69: 375 - 80.
106. van der Bruggen P, Traversari C, Chomez P, i sur. A gene encoding an antigen recognized by cytolytic T lymphocytes on an human melanoma. *Science* 1991; 254: 1643 - 7.
107. Kalapurakal JA, Dome JS, Perlman EJ, i sur. Managment of Wilms' tumour: current practice and future goals. *Lancet Oncol* 2004; 5: 37 - 46.

10. ŽIVOTOPIS



Pučku školu završio sam u Vranjicu. Osnovnu školu završio sam u Splitu. Maturirao sam 1975. godine u Klasičnoj gimnaziji „Natko Nodilo“ u Splitu. Diplomirao sam na Medicinskom fakultetu sveučilišta u Zagrebu 1980. godine.

Pripravnički staž odradio sam u DZ "Dr Petar Vitezica" u Splitu. Državni ispit položio sam 1981. godine u Splitu. Od tada sam član Hrvatskog liječničkog zbora. Od 1982. do listopada 1985. godine radio sam u Ustanovi za hitnu medicinsku pomoć u Splitu. Od listopada 1985. godine započeo sam specijalizaciju iz Dječje kirurgije u KBC Split na Kliničkom odjelu dječje kirurgije.

Specijalistički ispit iz Dječje kirurgije položio sam u prosincu 1989. godine na Medicinskom fakultetu Sveučilišta u Zagrebu.

Poslijediplomski tečaj iz Opće kirurgije pohađao sam na Medicinskom fakultetu u Zagrebu od 1988 - 1989. godine i položio sve propisane ispite. Magistarski rad „Učestalost portalne i sistemske bakterijemije koda akutne upale crvuljka“ obranio sam 1996. godine na Medicinskom fakultetu Sveučilišta u Zagrebu i stekao akademski stupanj Magistra znanosti iz područja medicine.

Aktivni sam sudionik brojnih nacionalnih i međunarodnih kongresa iz područja Dječje kirurgije te tečajeva prve kategorije.

Recezent sam u časopisu *Pediatrics Croatica*.

Asistent sam na Katedri za kirurgiju Medicinskog fakulteta Sveučilišta u Splitu.

Autor sam više znanstvenih radova u indeksiranim časopisima.

Član sam Hrvatske liječničke komore, Hrvatskog liječničkog zbora, Hrvatskog društva za dječju kirurgiju. Trenutno obnašam dužnost predsjednika Županijskog povjerenstva Hrvatske liječničke komore za Splitsko-dalmatinsku županiju.