

Stabilizacija kralješnice nakon laminektomije u štakorskom modelu neuropatske boli

Bušić, Željko

Doctoral thesis / Disertacija

2012

Degree Grantor / Ustanova koja je dodijelila akademski / stručni stupanj: **University of Split, School of Medicine / Sveučilište u Splitu, Medicinski fakultet**

Permanent link / Trajna poveznica: <https://um.nsk.hr/um:nbn:hr:171:521738>

Rights / Prava: [In copyright](#) / [Zaštićeno autorskim pravom.](#)

Download date / Datum preuzimanja: **2024-11-26**



Repository / Repozitorij:

[MEFST Repository](#)



Sveučilište u Splitu
Medicinski fakultet

Željko Bušić

Stabilizacija kralješnice nakon laminektomije u štakorskom
modelu neuropatske boli

Doktorska disertacija

mentor: prof.dr. Damir Sapunar

Split, 2012.

Ovaj rad je u svome većem dijelu izrađen u Zavodu za histologiju i embriologiju Medicinskog fakulteta u Splitu.

Mentor: prof. dr. sc. Damir Sapunar

ZAHVALE

U prvome redu želim zahvaliti mentoru prof.dr.sc. Damiru Sapunaru na iskazanoj srdačnosti , iznimnoj ljudskoj otvorenosti, te strpljivosti kojom je podupirao, pomagao i nadzirao, kako razradu ideje za ovaj rad, eksperimentalno izvođenje rada, tako i u pisanju članka koji je prihvaćen za objavu u časopisu Spine, te posebno u oblikovanju ove disertacije.

Nadalje, posebne zahvale dugujem prof.dr.sc. Liani Cambi Sapunar čijim naporom je obavljena radiografska obrada, a čiji udio u radu nije istaknut, te joj na ovaj način želim iskazati priznanje i duboku zahvalnost.

Zahvale dugujem i doc. dr.sc.Livii Puljak dr.med., mr.sc. Sandri Kostić, Vani Košti dr.med. i Robertu Čariji dr.med. koji su na različite načine svojim zalaganjem potpomogli nastanak ovog rada.

Osoblju Zavodu za histologiju i embriologiju Medicinskog fakulteta u Splitu dugujem osobite zahvale radi svakodnevnih i ne manje važnih aktivnosti za vrijeme eksperimentalnog dijela.

Hvala i svima čija imena nisam posebno istaknuo,ali ih nisam i zaboravio, a koji su tijekom izrade ove disertacije izravno ili neizravno potpomagali njen nastanak.

SADRŽAJ:

POPIS I POJAŠNJENJE KRATICA.....	1
1. UVOD.....	2
1.1 Neuropatska bol.....	5
1.2. Ektopična aktivnost kao pokretač neuropatske boli	6
1.3. Ablativne tehnike.....	7
1.4. Deformiteti kralješnice kao posljedica kirurških zahvata.....	8
1.5. Nestabini segment kralješnice i bol.....	8
2. CILJEVI ISTRAŽIVANJA I HIPOTEZE	
2.1.Ciljevi istraživanja.....	11
2.2. Hipoteze	11
3. MATERIJAL I METODE	
3.1. Eksperimentalne životinje i kirurške procedure	12
3.2. Testiranje ponašanja.....	16
3.3. Radiografska analiza.....	17
3.4. Potvrda rezultata i histološka analiza.....	18
3.5. Statistička analiza.....	20
4. REZULTATI.....	21
5. RASPRAVA.....	30
6. ZAKLJUČCI	38
7. SAŽETAK.....	39
8. SUMMARY.....	40
9. LITERATURA.....	42
10. ŽIVOTOPIS.....	49

POPIS I POJAŠNJENJE KRATICA:

IASP - International Association for the Study of Pain

DRG – Spinalni ganglij (engl. dorsal root ganglion)

DREZ – Područje ulaska stražnjeg korjena (engl. dorsal root entry zone)

GFAP – Glijalni fibrilarni kiseli protein (engl. Glial Fibrillary Acidic Protein)

OX-42 - Mišja monoklonalna antitijela uglavnom izraženi u monocitima i granulocitima

TCR- T limfocitni stanični receptor (eng. T cell receptor)

1. UVOD

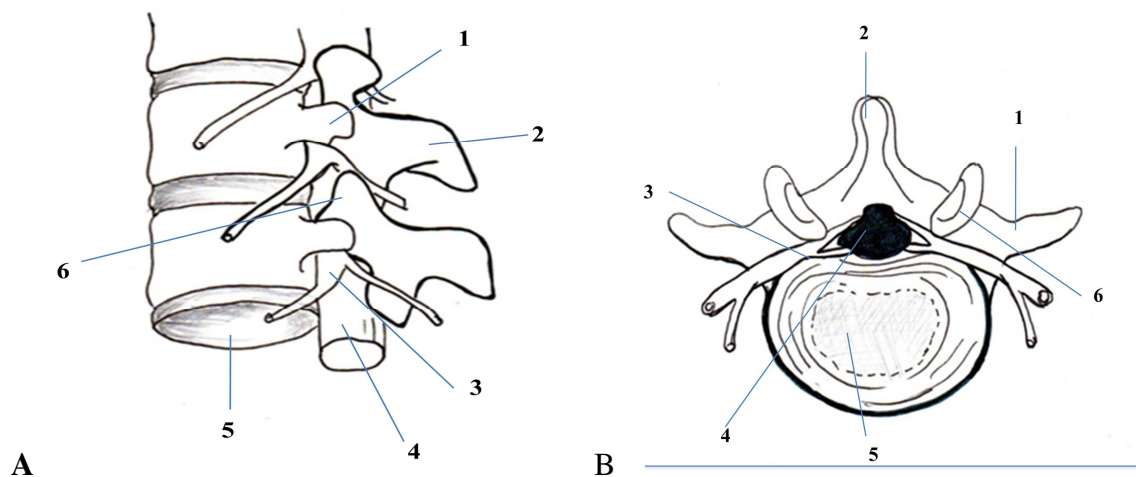
Prema International Association for the Study of Pain (IASP) bol je definirana kao neugodno osjetilno ili emocionalno iskustvo povezano uz stvarno ili možebitno oštećenje tkiva (1). Bol se može percipirati kao probadajuća, grčevita i/ili žareća, a u svome osnovnome smislu koristan je osjet koji, za jedinku koja osjeti bol, te ima kratkoročne (brzo povlačenje od izloženosti podražaju koji može dovesti do oštećenja tkiva), a i dugoročne korisne učinke (uvjetuje promjenu ponašanja u smislu mirovanja, njege i drugih oblika ponašanja koji će dovesti do oporavka oštećenog tkiva). Posebno važna uloga boli u psihosocijalnome smislu je glasanje (krik) kao reakcija na bolni podražaj, a koje ima svrhu upozorenja drugih jedinki na moguću štetnu izloženost (1). Na taj način bol, kao koristan osjet, uvjetuje promjenu ponašanja, kako jedinke, tako i članova skupine, sprječavajući izlaganje možebitnoj ili aktualnoj opasnosti ozljeđivanja. Receptori za različite modalitete boli već duže vrijeme su poznati. Ti receptori pripadaju skupini tzv. nociceptora. Nociceptori (od latinske riječi *noci-* značenja ozlijediti + *receptor-* značenja prijammnik) relativno su slabo diferencirani završetci živčanih vlakana u kojima se generiraju akcijski potencijali kao odgovor na podražaje iz vanjske sredine koji svojim učinkom mogu dovesti do oštećenja tkiva ili je oštećivanje tkiva upravo u tijeku.

Prema veličini i vrsti aferentnih vlakana i prema vrsti podražaja na koji najbolje odgovaraju nociceptori se dijele na

- ❖ mehanička (slabo mijelinizirana vlakna) A δ i
- ❖ polimodalitetnu grupu (nemijelinizirana vlakna) C (1).

Drži se da A δ (slabo mijelinizirana) vlakna prenose akutnu, oštru bol, dok (nemijelinizirana) C vlakna prenose odloženu, difuznu, tupu bol. Nadalje, A δ mehanički nociceptori odgovaraju najbolje na mehaničke podražaje koji oštećuju ili prijete možebitnim

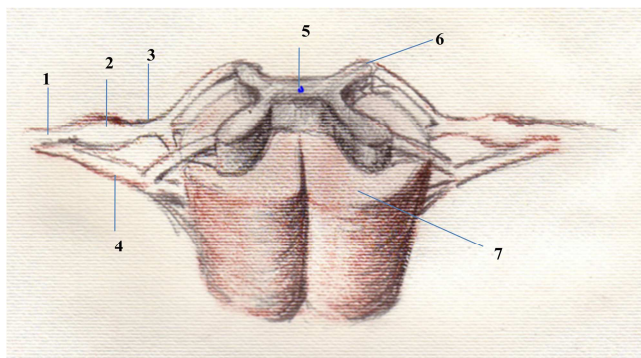
mehaničkim oštećenjem tkiva. S druge strane oni ne reagiraju na toplinu, hladnoću ili kemijske supstance koje mogu prouzročiti oštećenje tkiva. C nociceptori i C živčana vlakna bolje odgovaraju i sprovode podražaje nastale opasnom toplinom, hladnoćom i kemijskim sredstvima. Obje skupine živčanih vlakana, kao i živčana vlakna grupe A β (mehanoreceptorska vlakna koja prenose nebolne mehaničke podražaje) aksoni su živčanih stanica čija se tijela nalaze u spinalnom gangliju (engl. dorsal root ganglion, DRG) (Slika 1A, 1B i Slika 2).



Slika 1.

Odnos živčanih i koštanih struktura u slabinskome dijelu kralješnice

1. Poprečni nastavak
2. Trnasti nastavak
3. DRG
4. Spinalni kanal
5. Intervertebralni disk
6. Zglobni nastavak



Slika 2.

Schema leđne moždine i živčanih korjenova

1. Živčani korijen
2. DRG
3. Stražnji korijenčić živca
4. Prednji korijenčić živca
5. Središnji kanal leđne moždine
6. Stražnji rog-Dorsal root entry zone (DREZ)
7. Bijela tvar-putovi leđne moždine

Podražajem nociceptora nastaje akcijski potencijal koji se perifernim živcima prenosi u stražnji rog leđne moždine, a odatle putovima smještenim u stražnjem dijelu leđne moždine do u mozak.

Bol možemo podijeliti na više načina:

Prema dužini trajanja:

1. Akutna- traje samo dok traje i podražaj, ili dok traje cijeljenje tkiva.
2. Kronična bol - bol koja traje i nakon očekivanog perioda cijeljenja. Prema raznim autorima taj arbitrarni period je od 3-6 mjeseci (2) , po nekima 12 mjeseci (3), dok neki autori *akutnom* kvalificiraju bol koja traje do 30 dana, a *kroničnom* bol koja traje duže od 6 mjeseci,
3. Razdoblje između 30 dana do 6 mjeseci može se još kvalificirati kao *subakutnu bol*.(4)

Prema izvoru nastanka bol dijelimo na somatsku i visceralnu. Somatska bol -nastaje podražajem nociceptora u koži ili dubokim tkivima, ujedno je najčešća vrsta boli, te kao takva korisna informacija o potencijalnom ili stvarnom oštećenju tkiva.

Visceralna bol-nastaje aktivacijom nociceptora u organima prsišta, trbušne šupljine ili zdjelice, te je također koristan, upozoravajući, signal (5).

1.1 Neuropatska bol

Kronična bol prema svome izvoru može biti:

1. Nociceptivna – bol koja se javlja radi podražaja (*nociceptora*)- receptora koji se aktiviraju kao odgovor na podražaj koji izaziva aktualno ili moguće oštećenje tkiva.
2. Neuropatska - bol koja se javlja radi oštećenja ili oboljenja bilo perifernog (periferni živci) ili središnjeg (leđna moždina i mozak) dijela somatosenzornog sustava. Ova vrsta boli može se manifestirati na više načina i javljati se spontano kao žarenje, peckanje, trnci i sl. kada govorimo o disesteziji. S druge strane neuropatska bol može se manifestirati kao alodinija kada se javlja jaki bolni odgovor na inače blag i u osnovi bezbolan vanjski podražaj.

Preko 7%-8% europske populacije trpi neku vrst neuropatske boli, dok oko 5% slučajeva trpi jake povremene ili kontinuirane neuropatske boli. (6,7) Gotovo 45% Amerikanaca u nekome dijelu života trpi neki oblik perzistirajuće boli. (8) Oko 40% bolesnika, unatoč analgeticima trpi srednje do jake bolove nakon operacije (9,10). Približno 70% novootkrivenih bolesnika s malignom bolešću, i 60–100% bolesnika HIV/AIDS trpjeti će neku vrst boli tijekom njihove bolesti. (11)

Tako velika prevalencija boli, te često slaba ili nikakva mogućnost kontrole razlogom povećanog zanimanja istraživača za otkrivanje uzroka, te putova prijenosa, a konačno i interesa u iznalaženju mehanizama prevencije ili kontrole neuropatske boli.

Do danas nisu posve jasni razlozi zbog kojih se, nakon oboljenja ili oštećenja perifernog ili središnjeg živčanog sustava, može razviti neuropatska bol kao nesvrshodan osjećaj koji nema za cilj spriječiti oštećivanje ili potencijalno oštećivanje tkiva. Tako, bol kao koristan i upozoravajući simptom bolesti, postaje bolest za sebe kada bol postane neuropatska.

1.2. Ektopična aktivnost kao pokretač neuropatske boli

Kako se put boli od periferije do mozga sastoji od barem 3 neurona moguće je oštećenje ili oboljenje bilo kojeg od njih te time, ovisno o razini na kojoj je oštećenje ili oboljenja nastalo, neuropatsku bol možemo podijeliti na:

- ❖ Perifernu (oštećenje perifernog živca)
- ❖ Centralnu (oštećenje leđne moždine i/ili mozga) i
- ❖ Miješana (oštećenje perifernog i središnjeg živčanog sustava)

Periferna neuropatska bol posljedica je periferne senzitivacije koja se javlja zbog upale, aberantne regeneracije oštećenog živčanog tkiva, te reakcije okolnih tkiva na ozljedu, radi čega dolazi do pojačane podražljivosti i pojačane osjetljivosti neurona na podražaje, što dovodi do spontane patološke aktivnosti.

Centralna neuropatska bol javlja se radi centralne senzitivacije radi pojačane aktivnosti neurona u višim živčanim centrima, te pojačane aktivnosti neuroglije (mikroglia i astrociti) čime je prošireno receptivno područje i pojačan je odgovor na podražaje uključivo i inače bezbolne taktilne podražaje.

Neuropatska bol može imati povremen ili kontinuirani karakter, a prema intenzitetu može se javljati u rasponu od disestezije (promijenjenog osjeta), hiperestezije (pojačanog osjeta), pa sve do alodinije (jakog bolnog doživljaja nastalog zbog vanjskog podražaja slabijeg intenziteta).

Oštećenje perifernog živca, bilo ozljedom, upalom ili tumorom može dovesti do pojave neuropatske boli. Nakon ozljede živca, neurom koji se razvije, zajedno sa dorsal root ganglion (DRG) proksimalno od oštećenja mogu postati izvorom ektopičkih pražnjenja koja se smatraju važnim uzrokom centralne senzitivizacije i pojave neuropatske boli (12).

1.3. Ablativne tehnike

Još uvijek nije jasno kako zaustaviti ta ektopička pražnjenja i na taj način zaustaviti pojavu neuropatske boli. Istraživanje mogućnosti odvajanja izvora aferentne aktivnosti uobičajeno obuhvaća lokalnu privremenu blokadu živca (13) ili kirurške procedure poput dorsal root entry zone (DREZ) ablacije, ganglionektomije, rizotomije i dr. (14)

Spinalni ganglij (Slika 1A), zajedno s leđnom moždinom u eksperimentalnome štakorskome modelu za ispitivanje boli ciljno je mjesto na kome se rade eksperimenti za istraživanje bolnog ponašanja. Kako je na slici 1A, razvidno spinalni ganglij je smješten neposredno uz vertebralni kanal i okružen je koštanim dijelovima kralješnice, što ga čini teško dostupnim bez uklanjanja koštanih dijelova kralješnice. Za pristup u vertebralni kanal, te na spinalni ganglij potrebno je manje ili više odstranjenje koštanih dijelova kralješka. Kod ekstenzivne laminektomije koja se koristi u ovome eksperimentalnome modelu osim poprečnog nastavka i dijela lamine (što samo po sebi ne dovodi do nestabilnosti u tom dinamičkome segmentu) trebalo je odstraniti i zglobne nastavke (što zajedno sa ostalim dovodi do nestabilnosti tog segmenta).

Kako je već naprijed opisan smještaj ciljnih dijelova živčanog sustava na kojima se zahvati obavljaju za većinu od tih kirurških procedura potrebna je manje ili više opsežna laminektomiju.

1.4. Deformiteti kralješnice kao posljedica kirurških zahvata

Nigdje u dostupnoj literaturi ne postoji precizan i jasan opis kako učiniti laminektomiju, te koje dijelove kralješka odstraniti, te tako terminološki posve jasno definirati laminektomiju u eksperimentalnome štakorskome modelu za ispitivanje boli. Imajući na umu da različito učinjena i nestandardizirana operacija (laminektomija) sama po sebi može dovesti do nastanka deformiteta kralješnice, pri čemu dolazi do dugotrajne kompresije koštanim i drugim elementima kralješnice na leđnu moždinu i/ili druge dijelove živčanog sustava. Tako nastali deformitet kralješnice sam po sebi može biti uzrokom nastanka boli, a onda utjecati na dobivene rezultate ispitivanja bolnog ponašanja u eksperimentalnome štakorskome modelu. Smatrali smo, stoga, nužnim standardizirati proceduru i time ukloniti utjecaj te iste procedure i njome prouzročenog deformiteta, na dobivene rezultate ispitivanja bolnog ponašanja. Laminektomija u štakorskome modelu, sama po sebi, dovodi do razvijanja ožiljnog tkiva, čija količina ovisi o ekstenzivnosti laminektomije (opsežnija ili manje opsežna laminektomija) količini krvarenja tijekom operacije (više krvarenja - više ožiljnog tkiva), što može, dodatno, utjecati na bolno ponašanje životinje.

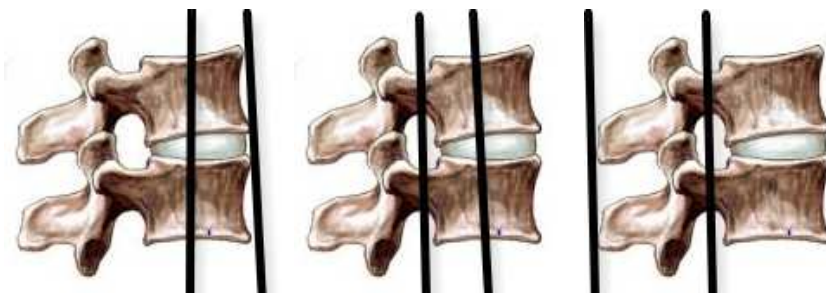1.5. Nestabilni segment kralješnice i bol

Svakako treba imati na umu da, laminektomijom prouzročena, nestabilnost dinamičkog segmenta kralješnice dovodi do deformacije kralješnice, ali i radi nefizioloških gibanja dovodi i do pritiskivanja i „ubadanja“ leđne moždine i/ili živaca dijelovima nestabilne kralješnice. Time nestabilnost, dinamičkog segmenta kralješnice, sama po sebi izaziva bol i u konačnici, u

eksperimentalnome modelu doprinosi bolnom ponašanju. Tako ostaje dvojbenim koliko na bolno ponašanje životinje utječe sama laminektomija i njome prouzročena nestabilnost, a koliko je bol posljedica oštećenja živčanih struktura i nastale neuropatske boli, koju se, u ovome štakorskom modelu željelo istražiti. Utjecaj nestabilnosti na nastajanje deformiteta i izazivanje boli u medicini je poznat već duže vremena. Stoga je još ranije u spinalnoj kirurgiji razvijena teorija kolumni (15,16). Prema teoriji dvaju kolumni (Slika 3 A) drži se da oštećenje većeg dijela jedne od kolumni dovodi do nestabilnosti segmenta i razvitka deformiteta, te da takvo oštećenje samo po sebi dovodi do pojave boli. Novija, te sada opće prihvaćena teorija govori o 3 kolumne (Slika 3 B) pri čemu oštećenje samo jedne od kolumni ne izaziva nestabilnost dinamičkog segmenta kralješnice, te ne može dovesti do nastanka deformiteta i time prouzročiti bol.



A. Kolumne po Holdsworthu



B. Kolumne po Denis-u

Slika 3 A i B - Teorija o kolumnama

U ranijim studijama pokazalo se da je ekstenzivnost odstranjenja koštanih dijelova kralješnice i ekstenzivnost ozljeđivanja tkiva utjecala na pojavu bolnog ponašanja životinja

u štakorskome modelu neuropatske boli (17), ali niti u jednoj od tih studija nije točno opisano kako je rađena i što je obuhvaćala učinjena laminektomija.

Ekstenzivna laminektomija, za razliku od manje ekstenzivnih (poštednijih) zahvata dovela je do pojave deformiteta kralješnice koji je sam po sebi mogao biti uzrokom bolnog ponašanja (17). Upravo utjecaj laminektomije na bolno ponašanje u štakorskome modelu za ispitivanje neuropatske boli bio je jedan od razloga ovog istraživanja. Istraživanjem se htjelo definirati što pod terminom laminektomija podrazumjevamo, tj. koje dijelove kralješka se odstranjuje, te može li stabilizacija kralješnice nakon učinjene laminektomije spriječiti nastavak deformiteta kralješnice i spriječiti posljedičnu pojavu bolnog ponašanja. Važnost provedene studije nadalje očituje se izvedenim eksperimentom koji je precizno opisan, što će omogućiti pouzdanost i ponovljivost u drugim laboratorijima i po drugim istraživačima, a dobiveni rezultati mogu biti korišteni u novim životinjskim studijama i eksperimentalnome modelu neuropatske boli, kao i u drugim eksperimentalnim modelima koji nisu povezani s istraživanjem bolnog ponašanja (primjerice u modelima za ispitivanje ozljeda i oporavka leđne moždine). Isto tako, može se očekivati da će dobiveni rezultati biti od utjecaja za nastanak novih terapijskih modela koji bi mogli biti primjenjivi u studijama na ljudima i u kliničkim pokusima.

2. CILJEVI ISTRAŽIVANJA I HIPOTEZE

2.1. Ciljevi istraživanja

1. Utvrditi je li moguće spriječiti deformitet kralješnice nakon laminektomije
2. Dokazati smanjenje bolnog ponašanja u životinja u kojih je stabilizirana kralješnica
3. Dokazati da stabilizacija smanjuje upalnu reakciju okolnog tkiva nakon laminektomije
4. Opisati način i metodologiju nove vrste stabilizacije kralješnice nakon ekstenzivne laminektomije

2.2. Hipoteze

1. Stabilizacija kralješnice nakon ekstenzivne laminektomije sprječava nastanak deformiteta.
2. Sprječavanje nastanka deformiteta stabilizacijom, nakon ekstenzivne laminektomije ublažava bolno ponašanje u štakora.
3. Stabilizacija nakon laminektomije smanjuje upalni odgovor u okolnom tkivu

3. MATERIJAL I METODE

3.1. Eksperimentalne životinje i kirurške procedure

Svi eksperimentalni postupci i protokoli u ovome radu temeljeni su na etičkim smjericama IASP-a za ispitivanje eksperimentalne boli u budnih životinja i dobili su prethodnu suglasnost Etičkog povjerenstva Medicinskog fakulteta Sveučilišta u Splitu. Da bismo testirali postavljene hipoteze eksperimentalne životinje podijelili smo slučajnim odabirom u tri skupine:

- a) skupina u kojoj je učinjena ekstenzivna laminektomija bez stabilizacije,
- b) skupina u kojoj je učinjena ekstenzivna laminektomija sa stabilizacijom,
- c) kontrolna skupina.

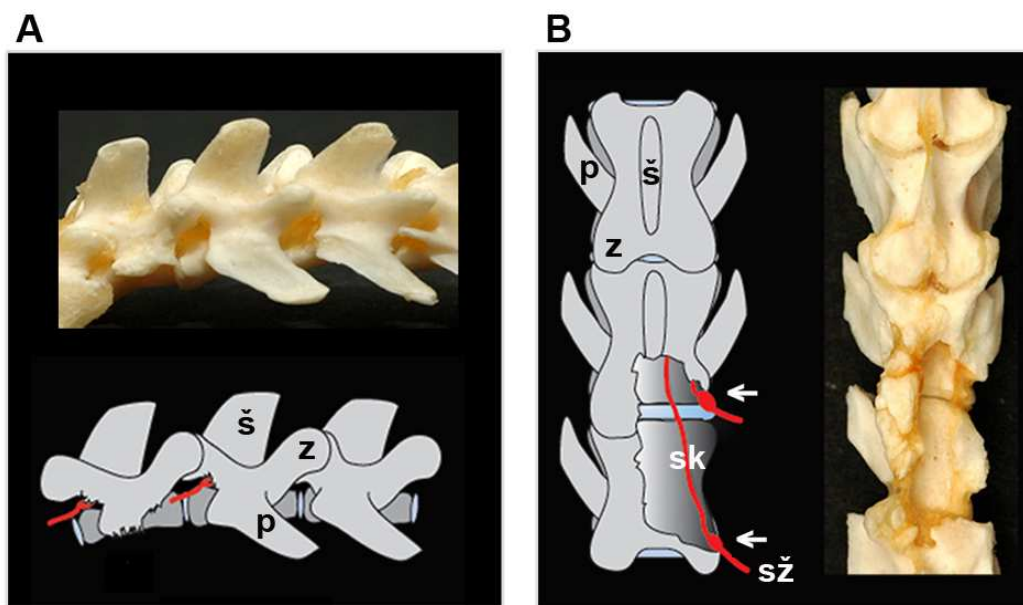
Upotrijebili smo 33 Sprague-Dawley muška štakora tjelesne mase 150-200 g koje smo podijelili u gore navedene skupine, pri čemu je u svakoj skupini bio jednak broj ($n=11$) životinja.

U prve dvije skupine učinjena je desnostrana ekstenzivna laminektomija. U skupini bez stabilizacije, po učinjenoj ekstenzivnoj laminektomiji rana je bila šivana kirurškim koncem (Mersilk 4.0, Ethicon, USA). U drugoj skupini, nakon učinjene ekstenzivne laminektomije uslijedila je stabilizacija, koja je u daljnjem tekstu podrobno opisana, a rana je zatvarana na uobičajen način istom vrstom kirurškog konca kao i u ostalim skupinama. U kontrolnoj skupini napravljena je samo incizija kože, koja je potom šivana uobičajeno i nije se ni po čemu izvana razlikovala od rane u drugim skupinama, čime smo postigli jednaki vanjski izgled. Jednakim vanjskim izgledom životinja nakon operacije u svim trima skupinama izbjegli smo prepoznavanje kojoj skupini bi životinja pripadala, te smo na taj način onemogućili subjektivnost ispitivača koji su testirali ponašanje životinja.

Sve kirurške procedure učinjene su u općoj inhalacijskoj anesteziji, za što smo koristili mješavinu 4% isoflurana u kisiku za uvod. Životinju smo smjestili u plastičnu zatvorenu kutiju u koju smo doveli gore navedenu mješavinu plinova. Kada je životinja bila potpuno uspavana, iz kutije je premještena na operacijski stol, te priključena na improviziranu masku kako bi se nastavila anestezija (2% mješavine isoflurana u kisiku za održavanje anestezije).

Nakon odstranjenja dlaka u sve tri skupine, uslijedila je incizija kože desno u odnosu na trnaste nastavke donjeg dijela slabinske kralješnice. Sve operacije rađene su pod operacijskim mikroskopom (M520 MC1, Leica Microsystems AG, Heerbrugg, Switzerland).

U skupinama laminektomiranih štakora sa i/ili bez stabilizacije, a nakon incizije kože vezivno tkivo i paravertebralni mišići odvojeni su od kostiju, te su meka tkiva odmaknuta i zadržana samodržačima. Na taj način jasno su prikazane ciljane koštane strukture. Ekstenzivna laminektomija, kakva se uobičajeno radi u eksperimentalnim štakorskim modelima podrazumijeva odstranjenje trnastih nastavaka i desnog dijela lamine 5. i 6. slabinskog kralješka, koristeći se malim instrumentom za odstranjenje kosti. Posebnu pozornost nastojali smo obratiti kirurškoj tehnici, da bismo čim više smanjili nepotrebno traumatiziranje okolnih tkiva, poglavito živčanih korjenova i ganglija. Koštani orijentiri bili su stražnji gornji vršak zdjelice s desne strane i desni poprečni nastavak 5. slabinskog kralješka koji je u operaciji odstranjen, kako je to prikazano na slici 4. Neposredno ispod, a nakon odstranjenja poprečnog nastavka, prikazan je odgovarajući živčani korijen kao konačna potvrda pozicije, a prikazani živčani korijen je sačuvan. U operaciji smo odstranili i dva susjedna (5. i 6. slabinski kralješak) zglobna nastavka s desne strane, desnu hemilaminu i trnaste nastavke, te dio lijeve hemilamine (slika 4). Tako učinjena laminektomija, kako ćemo kasnije pokazati, izaziva nestabilnost tog dinamičkog segmenta kralješnice, te nastanak deformiteta i s time povezanu pojavu bolnog ponašanja.



Slika 4. Snimka koštanog preparata kralješnice i usporedni shematski prikaz odgovarajućeg segmenta kralješnice. Na desnom koštanom preparatu i shematskom prikazu prikazan je defekt nakon postupka ekstenzivne laminektomije.

Legenda: ← = spinalni ganglij (L5 i L6), sk = stražnji korijen, sž = spinalni živac, z = zglobovi nastavak, p = poprečni nastavak i š = šiljasti nastavak.

U skupini životinja sa stabilizacijom metalni fiksator u obliku slova U umetali smo od četvrtog slabinskog (L4) do prvog križnog kralješka (S1), bušeći rupice u laminama i pediklima četvrtog slabinskog i prvog križnog kralješka s desne strane. Fiksatore koje smo koristili izradili smo, prema vlastitoj zamisli, savijanjem kirurške žice (no. 5, monofilament, steel wire, CrNi, Ethicon, Sommerville, NJ, USA). Za svaku životinju, nakon bušenja rupica u pediklima L4 i S1, a sukladno udaljenosti rupica koje smo izbušili, izradio bi se fiksator točnih primjerenih dimenzija (dužina srednjeg dijela U fiksatora bila je od 10-15 mm dok je

dužina krakova koji su umetani u kost bila svaki put 3 mm). Krakovi fiksatora su pod pritiskom utisnuti u izbušene rupice, a čvrstinu fiksacije provjeravali smo tako da se, nakon ugradnje, životinju lagano odizalo držeći je za fiksator.

Da bismo postigli bolju ekspoziciju kirurškog polja životinju smo nakon uvoda u anesteziju postavljali na plastični valjak promjera 4 cm koji je imao rupu u sredini. Takva pozicija i valjak s rupom, osim bolje ekspozicije, omogućavaju smanjenje kompresije na donju šuplju venu, te posljedični zastoj u epiduralnim venama čime se bitno smanjuje intraoperacijski gubitak krvi. Nadalje, smanjenjem krvarenja izbjegnuto je nastajanje veće količine priraslica, koje, kako smo ranije istaknuli, mogu biti uzrokom nastanka boli i oštećenja živčanih struktura. Možebitna manja krvarenja tijekom operacije zaustavljana su Surgicel Fibrillar (Absorbable Hemostat-oxidized regenerated cellulose; Ethicon, Sommerville, NJ, USA).

Tijekom eksperimenta životinje su čuvane u plastičnim kavezima u pričuвної nastambi Zavoda za anatomiju, histologiju i embriologiju Medicinskog fakulteta, uz osiguranje jednakih uvjeta i dvanaestosatni dnevno/noćni ritam.

Sve kirurške procedure uradio je isti istraživač.

3.2. Testiranja ponašanja

Kako bismo testirali pojavu neuropatskog bolnog ponašanja, nakon operacije, korišten je test mehaničke hiperalgezije bockanjem (engl. pin prick test) kako je opisano u ranijim radovima. (18) Životinje su stavljane u plastične kaveze koji su na podlozi imale žičanu mrežicu. Iglom debljine 22G bockali smo kožu na tabanu stražnje desne šapice tako da bi se koža udubila, ali ne i ozlijedila.

Mogli smo primijetiti dvije vrste odgovora: a) iznenadno uzmicanje (povlačenje) šapice vrlo male amplitude i b) kompleksan odgovor koji uključuje zadržavanje odignute šapice popraćeno treskanjem, lizanjem i njegom šapice ili glasanjem.

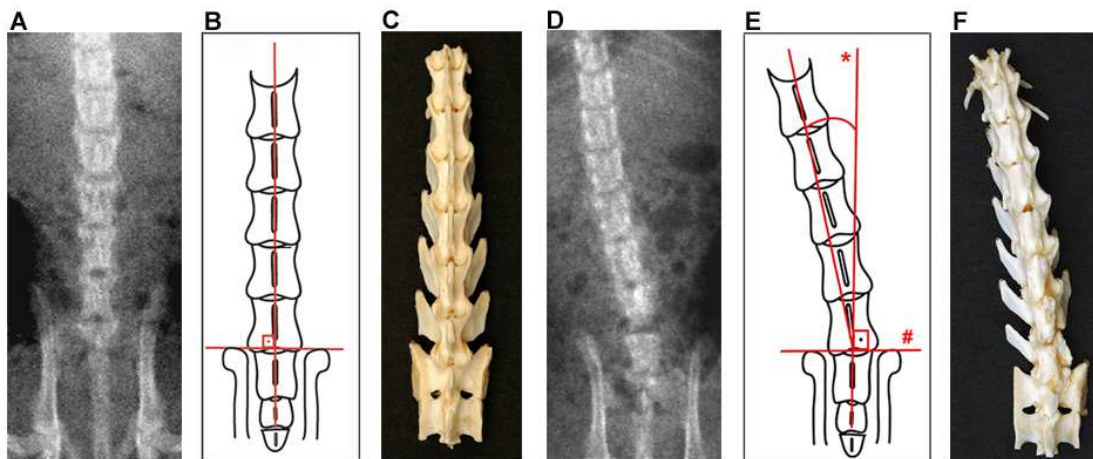
Ovaj, potonji, tip odgovora, radi njegove kompleksnosti i dužine trajanja prepoznat je kao hiperalgezijski oblik. (16) Kompleksan tip odgovora dokazan je kao pouzdaniji znak hiperalgezijskog odgovora nego jednostavni refleks povlačenja šapice. (19,20) Reakcija uzmicanja, iako često korištena kao pokazatelj bolnog ponašanja, predstavlja refleksnu reakciju koja dobro ne razlikuje životinje s razvijenom neuropatskom boli od kontrolnih životinja.

Svaka životinja testirana je jedanput prije operacije, a potom u tri navrata (4., 8. i 15. dana) nakon operacije. Tijekom svakog testiranja podražaji su aplicirani 10 puta na plantarnu površinu stražnje desne šapice s razmakom od nekoliko sekundi između svakog podražaja. Rezultati su prikazani kao postotak hiperalgezijskog tipa odgovora. Životinje iz eksperimentalnih skupina nisu pokazivale nikakvih makroskopskih deformacija, poremećaja motoričke koordinacije, retencije mokraće, autotomije ili bilo kakvih drugih znakova koji bi mogli kompromitirati slijepo testiranje.

3.3. Radiografska analiza

Nakon zadnjeg testiranja ponašanja (15. dan iza operacije) tj. 24 sata nakon tog zadnjeg testiranja, životinju bismo anestezirali intramuskularnom injekcijom mješavine sastavljene od ketamina (Ketaminol, Intervet, EU, 60 mg/ml) i xylazine (Xylapan, Vetoquinol, Bern, Switzerland, 50 mg/ml). Tako anesteziranoj životinji učinili bismo native snimke u laterolateralnoj i anteroposteriornj projekciji na rgt aparatu (MultiStar, Siemens, Erlangen, Germany). Za snimanje u anteroposteriornj projekciji štakori su namješteni ravno u ispruženome položaju sljedeći zamišljenu crtu koja seže od vrška nosa, do polazišta repa snimane životinje.

Deformacija kralješnice provjeravana je tako što smo izračunavali odstupanje od središnje crte, kako je to opisivano u ranijim radovima. (17) Izračun je napravljen u odnosu na fiksne anatomske točke kostura, tj. točke čija je pozicija neovisna o namještanju životinje tijekom snimanja. Ukratko, želeći utvrditi razinu odstupanja, definirali smo središnju os kao crtu okomitu na crtu koja spaja vrhove ilijačnih kostiju zdjelice (Slika 5). Razinu odstupanja smo izračunavali određivanjem kuta koji zatvara središnja os i crta koja prolazi sredinom trupa kralješka koji je najviše odmaknut od središnje crte (Slika 5).



Slika 5: Način mjerenja stupnja odmak od središnje osi. Slike A i D su Rtg snimke, slike B i E su shematski prikazi, a slike C i F su fotografije koštanih modela kralježnice.

Legenda:* predstavlja liniju koja prolazi sredinom kralježnice, a # liniju koja povezuje grebene bočnih kostiju.

3.4. Potvrda rezultata i histološka analiza

Nakon testiranja ponašanja i radiografskih snimanja uslijedila je potvrda kirurških procedura. Životinje su žrtvovane; kralježnica je izvađena, a potom kuhana u vodi kroz 15 minuta da bi se odstranila meka tkiva. Nakon kuhanja preparat bi se odložio u 30% otopinu vodikovog peroksida kroz narednih 30 min. Po vađenju iz otopine dobiveni preparat kralježnice mehanički je očišćen i fotografiran.

Za daljnju histološku analizu uzeto je 8 kralježnica; dvije iz kontrolne skupine, te po tri iz skupina s fiksacijom i bez fiksacije. Preparati su fiksirani (4% formaldehid u 0.1M fosfatnoj puferiranoj fiziološkoj otopini), a potom dekalcinirani (Shandon TBD-1, Thermo Scientific). Kralježnice smo, zajedno sa susjednim spinalnim ganglijima uklapali u parafinske

blokove, a potom rezali na debljinu 10 μm i polagali na silanizirana predmetna stakla.

Preparati su potom obrađeni 3%-tnim vodikovim preoksidom i inkubirani u

10%-tnom normalnom kozjem ili svinjskome serumu te potom tijekom noći ostavljani u

otopini primarnih antitijela na 4°C.

Korištena su sljedeća antitijela:

- Glialni fibrilarni kiseli protein (Glial Fibrillary Acid Protein - GFAP) u razrijeđenju 1:1000,
- OX-42 (CD11b) u razrijeđenju 1:100,
- Pan-T u razrijeđenju 1:1000 u PBS (Chemicon International Inc., Temecula, CA, USA).

GFAP je korišten kao marker aktiviranih astrocita i satelitskih stanica u spinalnom gangliju. OX-42 (CD11b) je često korišteno antitijelo koje smo i mi iskoristili u ovome eksperimentu da bi se otkrila ekspresija komplementa tipa 3 receptora, koji je jako povišen u hiperaktivnoj spinalnoj mikrogliji, monocitima/makrofagima i nekim neutrofilnim stanicama. (21,22) Pan-T antitijela prepoznaju štakorske T-stanične receptore (TCR), koji se nalaze u staničnoj ovojnici 97% štakorskih T-stanica. (23,24)

Za sekundarnu detekciju, preparati su inkubirani tijekom jednog sata na sobnoj temperaturi i vlažnoj komorici s biotiniranim sekundarnim antitijelom, avidin-biotin kompleksom i konačno s 0.05% otopinom diaminobenedina (Calbiochem, EMD Biosciences Inc., San Diego, CA, USA). Nakon završnog ispiranja u PBS-u preparati su postavljeni na stakalca i pokriveni pokrovnim stakalcem, te pripremljeni za mikroskopski pregled.

Kontrolno bojanje sekundarnim antitijelom bez primarnog antitijela također je učinjeno.

Tijekom analiza ispitivač nije znao iz koje eksperimentalne skupine dolaze uzorci tkiva. Podatke za analizu spremali smo tako da je svaka životinja predstavljala jedan skup podataka. Specifično, za svaki preparat koji je pregledavan, (3-4 sekcija po spinalnom gangliju),

učinjene su 2–3 fotografije digitalnom kamerom (DP-71, Olympus America, Mellville, NY, USA) koristeći svaki put isto uvećanje (40x) i iste postavke snimanja. Na svakoj tako napravljenj mikrofotografiji potom smo iscrtali i superponirali kvadrate dimenzija 100 x 100 μm unutar kojih je nužno trebalo biti, barem 80% površine, prekriveno ganglijskim stanicama. Za provjeru GFAP bojanja izbrojali smo ukupan broj neurona u svakome kvadratu, isto kao i broj neurona okružen prstenima GFAP-imunoreaktivnih satelitskih stanica. Brojane su samo one stanice koje su bile, u preko 50% opsega, okružene GFAP-pozitivnim satelitskim stanicama. Broj neurona okružen ovim prstenima iskazan je kao postotak od ukupnog broja svih neurona. Ove vrijednosti su uprosječene i korištene za statističku analizu da bi se evaluiralo učinke različitih vrsta operacija između skupina eksperimentalnih životinja.

3.5. Statistička analiza

Razlike u postocima pozitivnih hiperalgezijskih odgovora između dana kada je životinja testirana i između tipova operacija testirana je analizom varijance s ponovljenim mjerenjima, nakon čega je slijedilo Bonferroni post hoc testiranje.

Deformacije nastale kirurškim zahvatima analizirane su analizom varijance, nakon čega je uslijedio isti post-hoc test kao i za analizu ponašanja.

Broj imunopozitivnih stanica analiziran je Kruskal-Wallis testom s Dunn-ovim post-hoc testom.

Standardna linearna Pearson korelacija korištena je za ispitivanje odnosa između bolnog ponašanja i GFAP aktivacije u DRG satelitskim stanicama.

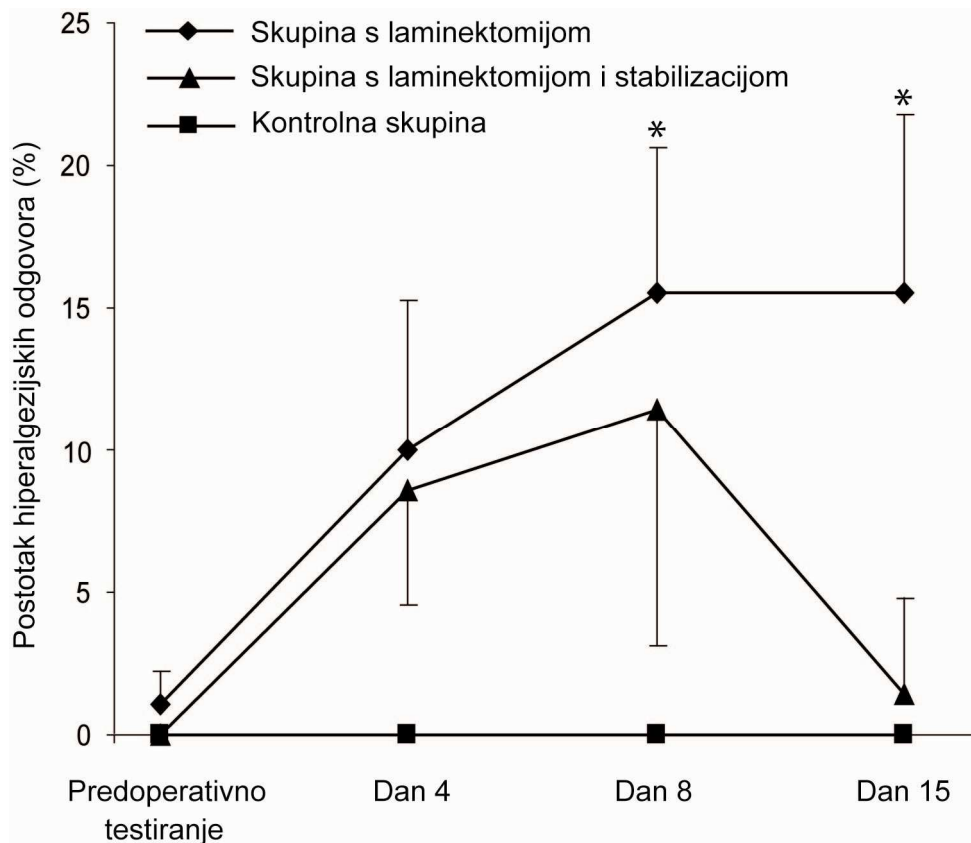
Podaci su prikazani kao srednja vrijednost \pm standardna pogreška sredine (SEM). Statistička značajnost je određena na razini $p < 0.05$.

4. RAZULTATI

Svrha intraoperacijske stabilizacija kralješnice bila je prevenirati deformaciju kralješnice i nastanak, s time povezanog, bolnog ponašanja. Testiranja ponašanja prije operacije, pokazala su podjednak postotak hiperalgezijskog tipa odgovora u sve tri ispitivane skupine.

Operacijom nisu prouzročeni neurološki deficiti, a nakon operacija i buđenja iz anestezije svi štakori imali su normalnu i simetričnu snagu mišića i kretnje uz posve uredan hod.

Ekstenzivna laminektomija bez stabilizacije rezultirala je značajnim povećanjem postotka hiperalgezijskog tipa odgovora (Slika 6).



Slika 6. Promjene u hiperalgezijskom tipu odgovora nakon laminektomije sa ili bez fiksacije

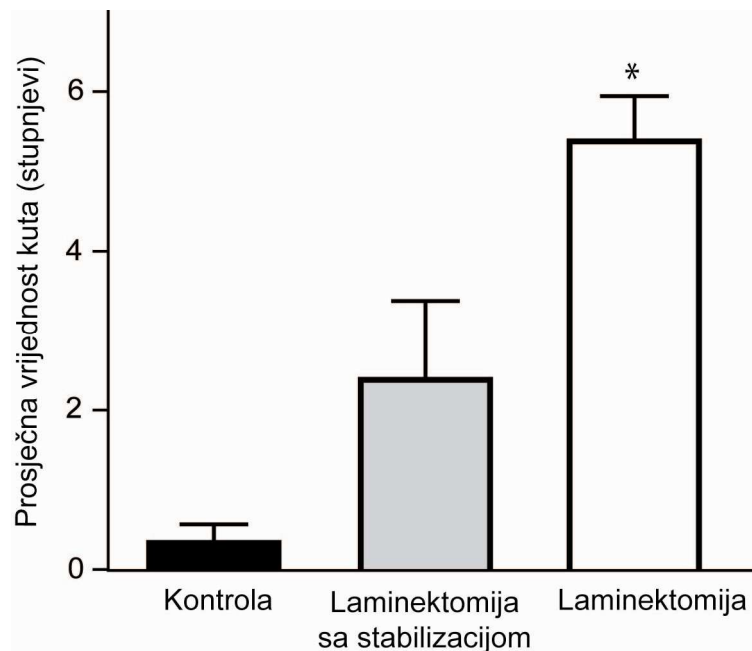
U skupini sa stabilizacijom broj hiperalgezijskih odgovora signifikantno se smanjuje u drugom i trećem postoperacijskom testiranju (ANOVA; $F(6, 63) = 2.22, p = 0.05$).

Podatci su prikazani kao srednja vrijednost \pm SEM).

Legenda: * - statistički značajna razlika u odnosu prema kontrolnoj skupini.

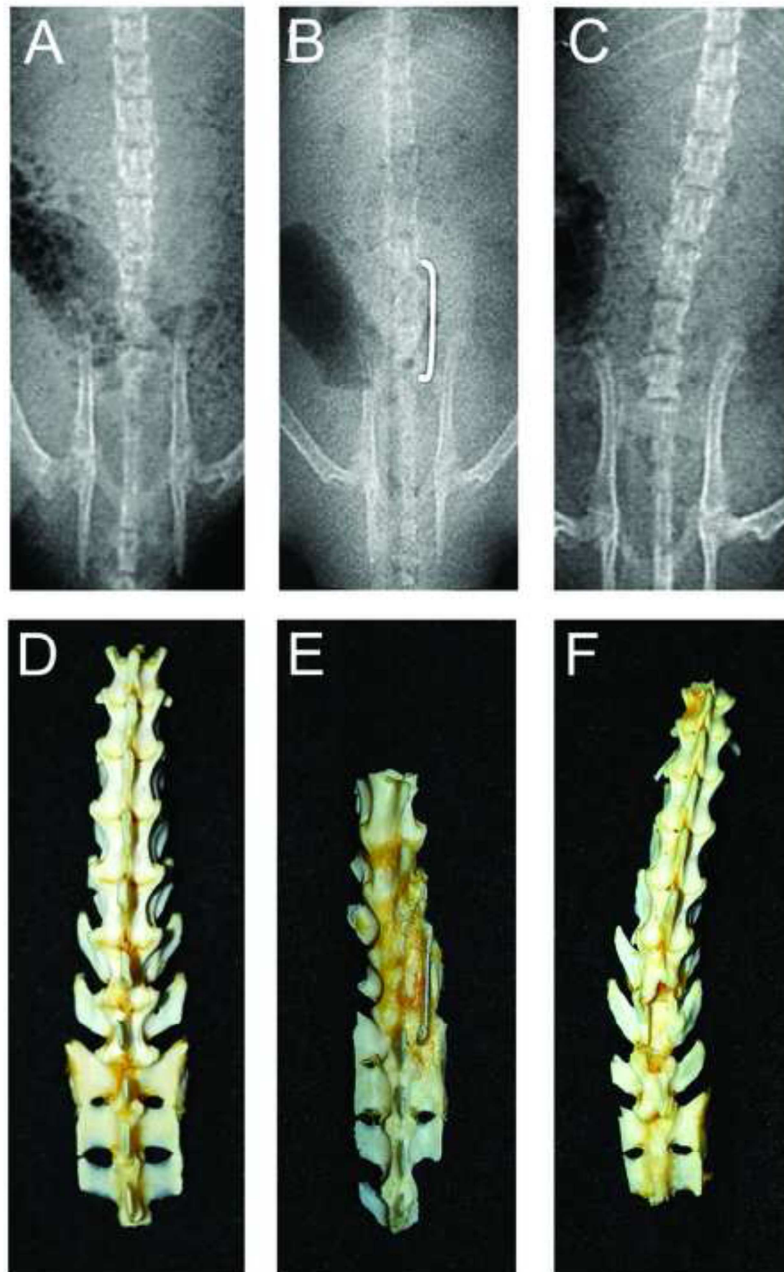
Interakcija između vrste operacije i vremena testiranja ponašanja pokazala se značajnom (ponavljana mjerenja ANOVA; $F(6, 63) = 2.22, p = 0.05$, slika 6). Kratko nakon laminektomije bez stabilizacije (prvo testiranje 4. poslijeoperacijski dan) postotak hiperalgezijskih odgovora nije bio značajno povećan u odnosu na mjerenja u skupini štakora s fiksacijom. Nakon 8. i 15. dana broj hiperalgezijskih odgovora u skupini laminektomiranih,

u odnosu na kontrolnu skupinu značajno je porastao (slika 6). Skupina životinja u kojoj je učinjena laminektomija i stabilizacija pokazala je različitu sliku ponašanja u odnosu na skupinu u kojoj je učinjena samo laminektomija (slika 6). Stabilizacija kralješnice nakon ekstenzivne laminektomije značajno smanjuje bolno ponašanje 8. i 15.dana nakon operacije u odnosu na skupinu životinja u kojoj je učinjena ekstenzivna laminektomija bez stabilizacije. Kirurška stabilizacija kralješnice nakon ekstenzivne laminektomije sprječava nastanak deformiteta kralješnice (slike 7. i 8.).



Slika 7. Prosječni kutovi deformacije u odnosu na središnju crtu. Statistički značajan odmak od središnje osi prisutan je u skupini s laminektomijom bez fiksacije (ANOVA; $F(2,22) = 15.3, p = 0.008$).

Legenda: * = značajna razlika u odnosu na kontrolnu skupinu.



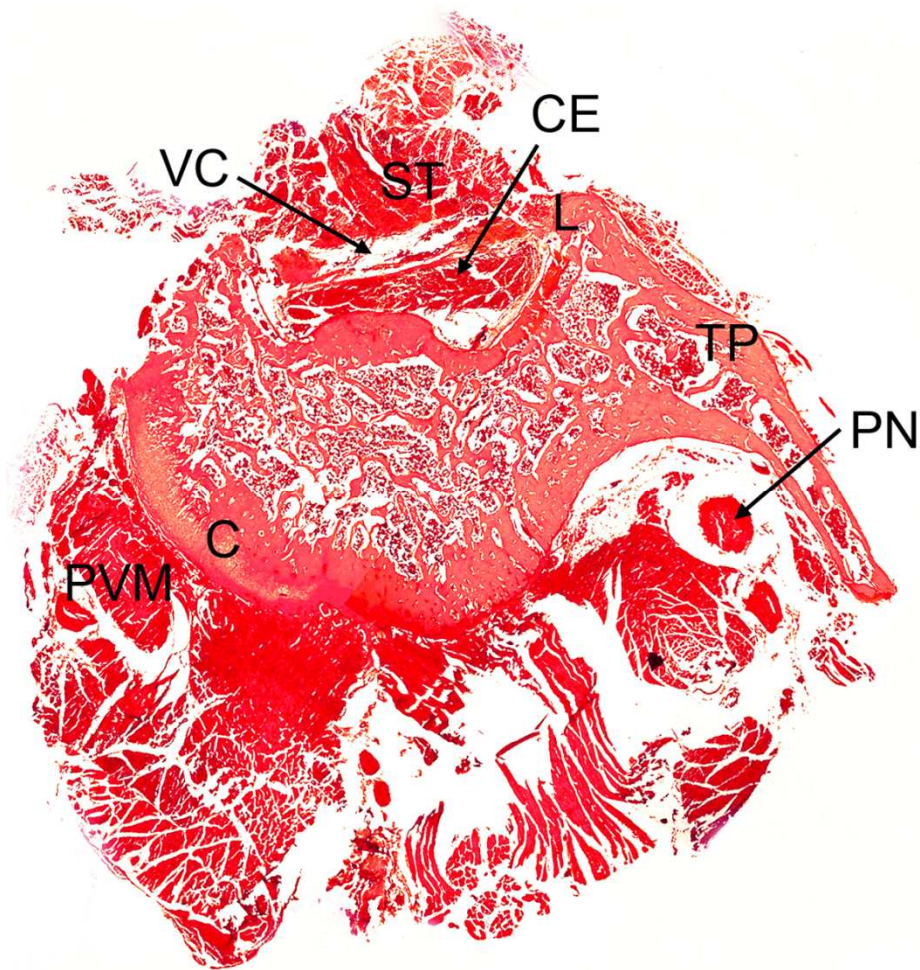
Slika 8. Koštani preparati i anteroposteriorni rtg snimci kralješnice u kontrolnoj skupini (A i D), u skupini sa (B i E) i bez stabilizacije (C i F). Na koštanim preparatima i rtg snimci kralješnice bez stabilizacije uočljiv je deformitet i savijanje kralješnice.

Izvjesni stupanj deformacije kralješnice uočljiv na rtg snimcima i preparatima kralješnice prisutan je nakon laminektomije unatoč stabilizaciji (slika 8). Također se na slikama 5 i 7 može vidjeti da je prosječni kut deformacije bio znatno veći u skupini životinja u kojih nije, nakon laminektomije, učinjena stabilizacija, dok je u kontrolnoj skupini taj kut bio očekivano najmanji.

Posve je jasno da ekstenzivna laminektomija bez fiksacije dovodi do nastanka značajnijeg deformiteta kralješnice. Stupanj devijacije bio je značajno veći u skupini bez u odnosu na skupinu sa stabilizacijom (5.4 ± 1.6 naspram 2.4 ± 2.8 stupnjeva) (slike 5 i 8).

Jednostrana ANOVA pokazala je značajnu razliku deformacije kralješnice između skupine životinja ($F(2,22) = 15.3$, $p = 0.008$), dok je post hoc analiza pokazala značajnu razliku između kontrolne skupine i skupine u kojoj je učinjena ekstenzivna laminektomija bez stabilizacije. Nije nađena statistički značajna razlika stupnja deformacije kralješnice između kontrolne i skupine u kojoj je učinjena ekstenzivna laminektomija i stabilizacija.

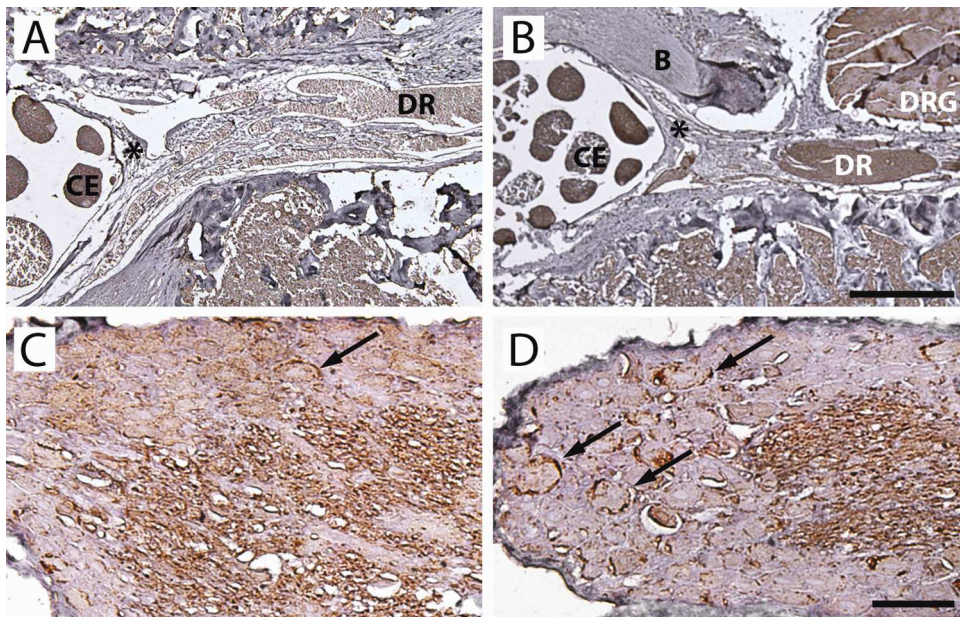
Histološka provjera kirurške procedure potvrdila je ekstenzivnost ozljede nastale laminektomijom. U skupinama životinja kojima je učinjena ekstenzivna laminektomija odstranjivan je veći dio lamine, desni poprečni nastavak, trnasti nastavak i zglobni nastavci. U tim skupinama živčani korjenovi bili su okruženi ekstenzivnim poslijeoperacijskim ožiljnim promjenama (slika 9).



Slika 9. Histološka provjera kirurške procedure. Presjek kroz kralješnicu nakon ekstenzivne laminektomije (H&E) .

Legenda: C = trup kralješka, TP =poprečni nastavak, L = lamina, VC = vertebralni kanal, CE = cauda equina, PVM = paravertebralni mišići, PN = periferni živac, PM = paraspinalni mišići, E = rub odstranjene lamine, i ST = ožiljno tkivo.

Dok je ožiljno tkivo nađeno uz kralješnice u skupinama s laminektomijom, posve očekivano isto nije nađeno u kontrolnoj skupini. GFAP imunohistokemijsko bojanje stražnjeg korijena, korjenčića i cauda equina nije pokazalo razliku između kontrolne skupine i skupina u kojih je učinjena ekstenzivna laminektomija sa ili bez stabilizacije (Slika 10).



Slika 10. GFAP imunoreaktivnost u kralješnici u kontrolnoj skupini (A) i skupini bez fiksacije (B). GFAP aktivacija satelitskih stanica u kontrolnoj skupini (C) i skupini bez fiksacije (D).

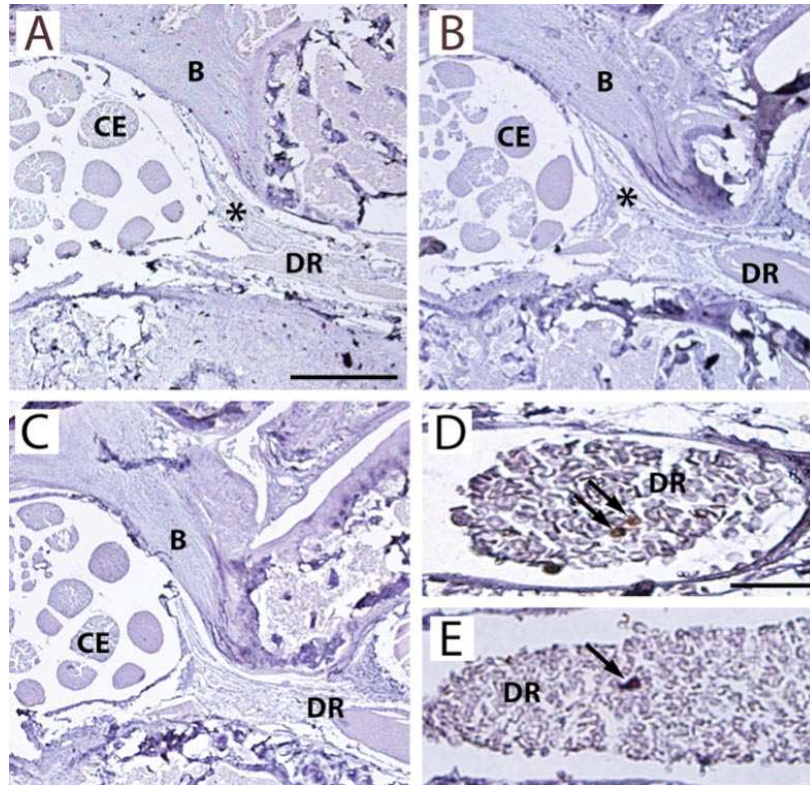
Legenda: DRG = spinalni ganglij, CE = cauda equina, DR = dorsal root, * = fibrozno ožiljno tkivo, strelice= aktivirane satelitske stanice koje okružuju neurone spinalnog ganglija.

Skala u dnu slika: (A i B)= 0.5 mm; (C i D) =50 μ m.

Laminektomija bez fiksacije značajno povećava aktivaciju satelitskih glijalnih stanica u susjednim spinalnim ganglijima (35% u skupini bez fiksacije naspram 17% u skupini s fiksacijom i 5% u kontrolnoj skupini; Kruskal- Wallis test, $p < 0.001$) (slike 9 i 10).

Korelacijska analiza nije pokazala povezanost bolnog ponašanja i GFAP aktivacije satelitskih stanica u eksperimentalnim skupinama. U eksperimentalnoj skupini životinja u

kojih je učinjena laminektomija samo ponekad su nađene OX-42 i Pan-T pozitivne stanice među živčanim vlaknima stražnjeg korijena (slika 11).



Slika 11. Mikroskopski izgled presjeka kroz kralješnicu u kontrolnoj skupini (A), skupini s laminektomijom i fiksacijom (B) i laminektomijom bez fiksacije (C). OX-42 (D) and Pan-T (E) bojani presjeci stražnjih korijena u skupini bez fiksacije.

Legenda: DRG = spinalni ganglij, B =kost, CE = cauda equina, DR = stražnji rog, * = ožiljno tkivo, strelice = imunopozitivne stanice.

Skala u dnu slika (A and B)= 0.5 mm; (C and D)= 20 μ m.

Ukupan broj OX-42 i Pan-T pozitivnih stanica (u pregledanim presjecima) u skupini sa fiksacijom bio je 4 odnosno 3, dok je u skupini bez fiksacije taj broj bio 2 odnosno 4. Nisu

nađene takve stanice u kontrolnoj skupini. Mali broj nađenih stanica nije bio dostatan za statističku analizu.

5. RASPRAVA

Polazeći od spoznaje da ekstenzivna laminektomija dovodi do nastanka deformacije kralješnice (17), radi nestabilnosti operiranog dinamičkog segmenta, glavni cilj ovog eksperimentalnog rada bio je utvrditi hoće li stabilizacija kralješnice nakon ekstenzivne laminektomije, spriječiti nastajanje deformiteta u operiranome području, te spriječiti razvitak, s time povezanog, bolnog ponašanja. Istraživanjem smo potvrdili našu pretpostavku da stabilizacija kralješnice nakon laminektomije sprječava nastanak deformiteta u operiranome području.

Rezultati su, nedvojbeno, pokazali da ovako učinjena stabilizacija ima protektivnu funkciju, te da sprječava pojavu bolnog ponašanja u štakora kod kojih je učinjena ekstenzivna laminektomija. Naši rezultati pokazuju da bi stabilizaciju trebalo učiniti u svim protokolima i modelima koji uključuju ekstenzivnu laminektomiju.

U radovima nekih autora pokazalo se da ekstenzivna laminektomija (sama po sebi) može prouzročiti deformaciju kralješnice koji onda može biti dodatni uzrok nastanku bolnog ponašanja eksperimentalne životinje. (17) Glavni pokazatelj bolnog ponašanja u ranijim, a isto tako i u ovome radu, bila je pojava kompleksnog hiperalgezijskog odgovora koji je uključivao odizanje šapice, licanje, grickanje šapice i sl. (18) Temeljeno na ranijim istraživanjima ovaj tip odgovora pokazao se kao najbolji pokazatelj neuropatske boli izazvane mehaničkom ozljedom. (18) Dok je refleks povlačenja relativno nepouzdan pokazatelj bolnog podražaja, kompleksan odgovor na podražaj i kompleksno ponašanje koje je s time povezano pokazatelj su i bolnog podražaja i boli. Razlikovanje bolnog podražaja i boli važno je u studijama ponašanja kojima je konačni cilj razumijevanje mehanizama boli i nastanka

bolnog ponašanja (25). Nadalje, stimulacija iglicom neugodna je u štakora koji odgovaraju hiperalgezijskim tipom ponašanja, te je time pouzdan pokazatelj boli. (26)

I drugi autori potvrdili su da ekstenzivna laminektomija i deformitet može doprinosti nastanku poslijeoperacijske mehaničke alodinije u štakorskom modelu. (27) Međutim u tim studijama učinak laminektomije ispitivan je kombinacijom obostrane laminektomije u kombinaciji s ozljedom intervertebralnog diska i retrakcijom spinalnog živca.(27) Kako ovdje nije učinjena samo laminektomija (odstranjenje dijelova lamine - slika 4), kako je uobičajeno u eksperimentalnom modelu za ispitivanje boli, već su oštećeni i drugi elementi kralješnice koji utječu na stabilnost, to i zaključci, makar sugestibilni, nisu posve primjenjivi na eksperimentalni model za ispitivanje boli.

Nije jasan razlog nastanka spinalnog deformiteta i posljedične boli izazvanih kirurškom procedurom, pa su pretpostavljani različiti mehanizmi (28), poput onoga da bi bliski kontakt, nježnog živca i čvrstih koštanih struktura, mogao biti glavnim razlogom pojave, deformitetom izazvane, boli. Laminektomijom se izlaže osjetljivu leđnu moždinu kompresiji mekim tkivima (poput mišića, ožiljnog tkiva i dr.) (slika 9), a ta kompresija može izazvati ozljedu leđne moždine. S druge strane, nakon laminektomije i destabilizacije, hiperobilni koštani dijelovi kralješnice mogu izazvati kompresijsku ozljedu leđne moždine. Da je tome tako daje nam za pravo misliti na temelju kliničke prakse u liječenju spinalnog instabiliteta nastalog radi koštane destrukcije metastazama, što podupire naše pretpostavke. Razaranje kosti i zamjena kosti tumorom dovodi do gubitka stabilnosti, te posljedične kompresije živčanih struktura unutar spinalnog kanala. Klinička iskustva pokazuju da stabilizacija smanjuje bol u takvih bolesnika. (29,30,31,32,33)

Dinamika razvijanja bolnog ponašanja u ovoj studiji potvrdila je neke od pretpostavki; početni porast bolnog ponašanja 8. poslijeoperacijskog dana može se objasniti kao posljedica procesa cijeljenja i akutne upale. Smanjenje bolnog ponašanja koje je utvrđeno u skupini

životinja kod kojih je učinjena ekstenzivna laminektomija, te fiksacija može se smatrati pokazateljem smanjene mehaničke kompresije na živčane strukture.

Nadalje, oštećenje korijena perifernog živca koštanom kompresijom izaziva sintezu i oslobađanje brojnih posrednika upale koji mogu podražiti nociceptore i pojačati bol. (8,34) Kronična kompresija spinalnog ganglija može prouzročiti otpuštanje citokina i drugih posrednika upale koji mogu izazvati pojavu hiperalgezije i alodinije. (35)

Također smo u studiji uspoređivali jačinu neuroinflamatorne reakcije između eksperimentalnih skupina. Ustanovili smo porast GFAP aktivnosti satelitskih glijalnih stanica u susjednim spinalnim ganglijima. Makar je GFAP najčešće korišteni marker aktivacije satelitskih stanica, porast njegove ekspresije ne može biti izravno povezan s neuroinflamacijom (brojni su mogući uzroci aktivacije GFAP, a ne samo neuroinflamacija). Utvrdili smo da fiksacija nakon laminektomije prevenira gliozu (aktivaciju satelitskih stanica i astrocita) u susjednim spinalnim ganglijima. Umanjenje posljedica ozljede na GFAP ekspresiju među nitima stražnjeg živčanog korijena moguće je stoga što su aktivirane glijalne i satelitske stanice uglavnom smještene u blizini tijela živčane stanice u DRG, koji gubi krvno-tkivnu barijeru.(36) Prisutnost malog broja upalnih OX-42 i T-stanica pokazuje da upalni proces popušta 2 tjedna nakon operacije, te da prekid krvno-tkivne barijere nema dugotrajan učinak.

Sukladno ranijim rezultatima, najbrojnije nakupljanje upalnih stanica u spinalnom gangliju i spinalnome živcu javlja se 4.poslijeoperacijskog dana, a potom postupno opada, dok testovi ponašanja pokazuju kontinuirani linearni porast hiperalgezijskih odgovora. (34) Ovi podaci govore da upala može biti okidač za pojavu neuropatske boli, koji potom ima samoodržavajući mehanizam. Slične rezultate objavio je Lu i suradnici (22) makar drugi autori opisuju znatno konzistentniju infiltraciju DRG limfocitima. (22) Mi sumnjamo da povećani broj OX-42 stanica u stražnjem korijenu označava aktivaciju ili fenotipsku

promjenu glijalnih stanica, no temeljem ove studije nismo u mogućnosti odrediti može li njihov povišeni broj dijelom biti posljedica hematogene popune monocitima.(38)

Postoje naznake da se deformitet kralješnice može pojaviti radi neravnoteže mišića ili osjetilnog i poremećaja dubokog osjeta. (28,39,40,41,42,43) Laminektomija i unilateralna stražnja rizotomija (40,41,44) ili ablacija interkostalnih živaca (39,42) može prouzročiti nastanak skolioze u eksperimentalnih životinja. Također su objavljene i studije na ljudima koje pokazuju da laminektomija može prouzročiti razvitak deformiteta. Odstranjenje većeg dijela laminarnog luka i zglobnih nastavaka čini segment nestabilnim kod opterećenja i podložnim stvaranju deformiteta. (45) Utvrđeno je u kliničkoj praksi, također, da laminektomija može imati za posljedicu razvitak deformiteta (46,47,48) i posljedično izazivati bol. (47,49)

Prema našim saznanjima ovo je prvi put opisana transpedikularna stabilizacija kralješnice u štakorskom modelu, metalnim žičanim fiksatorom izgledom slova U. Postoje, prethodne, brojne studije koje opisuju procedure za stabilizaciju kralješnice u štakora, pri čemu su korišteni različiti materijali i operacijske tehnike, ali nikada do sada nije korišten žičani metalni U fiksator. Svi ovi članci potvrđuju našu hipotezu da se fiksaciju može izvesti, i stabilnost dinamičkog segmenta kralješnice postići, ugradnjom različitih vrsta ortoza u području oštećenog, i time nestabilnog, dijela kralješnice. Nieto i suradnici potvrdili su i opisali stabilizaciju kralješnice titanskom mrežicom. (50) Opisana fiksacija puno je pogodnija za stabilizaciju nakon široke laminektomije koja se koristi u modelima za ispitivanje ozljeda leđne moždine, dok je stabilizacija koju smo u ovome radu opisali pogodnija u modelu za ispitivanje boli gdje se radi, jednostrano, proširena laminektomija. U modelima za ispitivanje ozljeda leđne moždine koristi se šira laminektomija ili laminektomija u više razina. Ovakva šira kirurška oštećenja potrebna su radi uvođenja i aplikacija različitih novih biomaterijala čiji se utjecaj, na regeneraciju tkiva nakon ozljede leđne moždine, ispituje. (44,51) Takeoka i

suradnici koristili su čeličnu nehrđajuću šipku koju su pričvrstili uz poprečni nastavak, da bi tako postigli stabilnost štakorske kralješnice. (52) Opisane su i druge metode stabilizacije, poput šivanja bio-nerazgradivim polipropilenskim fragmentima uzduž trnastih nastavaka štakorskih kralješaka (53), korištenjem serklažnih tehnika žicom (54), kompresijskim povezivanjem stražnjih nastavaka žicom uz korištenje fibrinskog ljepila (55), ili korištenjem titanskih kabela kojima se povezuju trnasti nastavci kako radi učvršćivanja grafta, tako i radi prevencije nastajanja kifoze. (56)

U ovoj studiji učinjena je proširena laminektomija kontinuirano u dvije razine, što je uključivalo (kako je detaljno opisano u metodama), pored ostaloga i odstranjenje zglobnih nastavaka, te pripadajućeg zgloba. Tako učinjena laminektomija prouzročila je nestabilnost tog dinamičkog segmenta kralješnice. Nestabilni dinamički segment kralješnice može pojačati stupanj oštećenja leđne moždine i dovesti do nastanka ili povećanja neurološkog deficita u skupini eksperimentalnih životinja u kojih nije učinjena stabilizacija. U našoj studiji nismo primijetili, niti u jednoj skupini eksperimentalnih životinja, da bi se pojavile bilo kakve uočljive promjene lokomotornoga sustava, kontrole mokrenja ili histopatološke posljedice. Slične zaključke iznose autori koji su u radovima koristili laminektomije u jednoj razini. (57,58,59)

S kliničkog stajališta ozljede u jednoj razini manje su značajne kada se ima na umu učestalost i klinički značaj ozljeda u više razina. (60, 61) Naime, ozljede u jednoj razini rjeđe su uzrokom nestabilnosti dinamičkog segmenta, nego ozljede u više razina. Kada se govori o ozljedama kralješnice, tada treba imati na umu da je učestalost tih ozljeda u SAD između 2% - 7,5% od ukupnog broja ozlijeđenih, pri čemu ih 40% - 50% razvije neki od neuroloških ispada. (62) Zbog značaja ozljede kralješnice, te možebitne nestabilnosti dinamičkog segmenta, koncem 70-ih i ranih 80-ih godina pojavile su se teorije i eksperimentalni modeli na kojima se istraživalo prijelome kralješaka, dijelova kralješaka i njihov utjecaj kako na

stabilnost kralješnice, kao i utjecaj nestabilnih dijelova kralješnice na nastanak možebitnih neuroloških oštećenja i pojavu neuropatske boli. U prvome redu treba istaknuti 2 modela. Model dvaju kolumni (puno oštećenje jedne od kolumni dovodi do nestabilnosti) (15), te nešto noviji model triju kolumni (oštećenje jedne od kolumni ne ugrožava stabilnost kralješnice. (16)

U našem radu pokušali smo primijeniti navedene teorije, te utvrditi kako nestabilnost kralješnice, koju smo proizveli ekstenzivnom laminektomijom, te oštećenjem jedne odnosno dvije kolumne (ukoliko možemo preslikati humani na animalni model), utječe na bolno ponašanje životinja. Isto tako pokazali smo da se stabilizacijom, koja je ovom vrstom fiksatora po prvi put učinjena, može bitno smanjiti bolno ponašanje eksperimentalnih životinja.

U kliničkim studijama jasne su terminološke odrednice naziva laminektomija. Kako do sada, u objavljenim eksperimentalnim studijama nije postojala standardizacija termina laminektomija ovaj rad držimo iznimno važnim u smislu standardizacije eksperimentalnog štakorskog modela, ističući nedostatke tog modela i nadopunjujući ga važnim dodatkom stabilizacije. U odnosu na neke druge modele stabilizacije i stabilizacije korištene u drugim eksperimentalnim modelima držimo da smo razvili relativno jednostavnu i pouzdanu tehniku stabilizacije. Nadalje, ne manje važnim, smatramo važnim standardizaciju (kako smo u radu opisali) laminektomije kontinuirano u više razina operacije u štakorskome modelu za ispitivanje boli.

Valja istaknuti da u razvijanju traumatskog modela u glodavaca, korištenjem ekstenzivne laminektomije znatno se uvećava opasnost kompresije, tako izložene leđne moždine, mekim tkivima. Također se uvećava opasnost ubodnih ozljeda leđne moždine nestabilnim koštanim dijelovima operirane kralješnice.

Kako smo već ranije istaknuli nedostaju eksperimentalni podaci, temeljem kojih bi se moglo valjano zaključivati, za sve pojedinačne ablativne procedure (neurektomije, simpatektomije, rizotomije, DRG-ektomija, DREZ-otomija, anterolateralna kordotomija, ekstralemniskalna mijelotomija i dr.) koje se koriste u kliničkoj praksi za liječenje kronične boli. U nekim studijama autori su uočili povratak neuropatskog bolnog ponašanja (63, 64, 65), dok su drugi našli da ablativne procedure ne preveniraju ponovno javljanja mehaničke hiperalgezije. (57, 66, 67)

U nekima od tih studija, nakon učinjene laminektomije nije uočeno bolno ponašanje u lažnoj pokusnoj skupini životinja u kojih je učinjena laminektomija, ali nije rađena nikakva neuroablativna procedura. Moguće tumačenje toga je da u nekim slučajevima, minimalna laminektomija nije dostatna da izazove nestabilnost operiranog dijela kralješnice, niti posljedičnu promjenu zakrivljenosti, pa slijedom toga ne dovodi do pojave hipersenzitivnosti. (66, 67) Tumačenje ovih proturječnih prikaza može biti čak znatno složenije u slučajevima neuropatske boli koja se javlja poslije dorzalne rizotomije (66, 67, 68) ili kod činjenice da se centralna neuropatska bol javlja u svega 10% životinja s ozljedom leđne moždine. (69)

Mogli smo zaključiti da laminektomije (različitog opsega i ekstenzivnosti) mogu rezultirati različitim posljedicama u smislu pojave neuropatske boli. Naša otkrića mogu pomoći u tumačenju proturječnih rezultata nakon ovih procedura. Dodatna standardizacija kirurških procedura koje se koriste u eksperimentalnim modelima za ispitivanje boli mogu pomoći u tumačenju zašto se gangliktomija ili rizotomija pokazala učinkovitom u nekim studijama, ali ne i u drugima.

Zaključno, naši podaci sugeriraju da je stabilizacija potrebna u svim eksperimentalnim modelima za ispitivanje boli, u kojih je učinjena laminektomija, da bi se otklonilo učinak same laminektomije i s njome povezane deformacije kralješnice, na bolno ponašanje

eksperimentalnih životinja. Stabilizacija kralješnice u eksperimentalnome modelu za ispitivanje boli, kao protektivan zahvat može pomoći da se izbjegne bilo kakvo neplanirano ozljeđivanje kralješničke moždine okolnim tkivima. Ključno je to što smo štakorski model za istraživanje boli izveli na pouzdan i ponovljiv način. Očekujemo da će rezultati ove studije utjecati na donošenje odluka koje će nove terapijske procedure biti pogodne za korištenje u studijama na ljudima i kliničkim pokusima.

6. ZAKLJUČCI

1. Ekstenzivna laminektomija u ispitivanome modelu uzrokom je nestabilnosti dinamičkog segmenta kralješnice.
2. Nestabilnost dinamičkog segmenta dovodi do nastanka deformiteta.
3. Deformitet kralješnice nakon laminektomije značajno utječe na pojavnost bolnog ponašanja životinja.
4. Stabilizacija kralješnice nakon laminektomije sprječava nastanak deformiteta i s time povezanog bolnog ponašanja.
5. Rezultati našeg istraživanja naglašavaju potrebu stabilizacije u svim eksperimentalnim modelima za ispitivanje boli, gdje je potrebno učiniti laminektomiju.

7. SAŽETAK

Različite ablacijske procedure, za istraživanje bolnog ponašanja u štakorskom modelu, zahtijevaju laminektomiju različite ekstenzivnosti. Prema dostupnoj literaturi nije definirano i jasno opisano kako učiniti laminektomiju i koliko obuhvatna ona treba biti. Nedostatak standardizirane kirurške tehnike otežava komparaciju rezultata različitih istraživačkih skupina.

U našem istraživanju, pored standardizacije kirurške tehnike u izvođenju laminektomije, testirali smo hipotezu da stabilizacija kralješnice nakon ekstenzivne laminektomije može spriječiti nastanak deformiteta (skolioze) kralješnice i tako prevenirati posljedično bolno ponašanje. Istraživanje smo sproveli na skupini životinja u kojih je učinjena samo ekstenzivna laminektomija, te na skupini u kojih je nakon laminektomije učinjena stabilizacija kralješnice. Koristili smo, u svim ispitivanim skupinama, muške Sprague-Dawley štakore približno jednake težine i životne dobi. Za stabilizaciju kralješnice nakon ekstenzivne laminektomije koristili smo žicu koju smo modelirali poput slova U. Test mehaničke hiperalgezije koristili smo za ispitivanje pojave bolnog neuropatskog ponašanja nakon operacije. Deformaciju kralješnice nakon operacije mjerili smo odstupanjem od središnje crte na rtg snimcima učinjenim u anteroposteriornoj projekciji.

Utvdili smo da je stabilizacija nakon ekstenzivne laminektomije spriječila nastanak deformiteta, da laminektomija bez stabilizacije inducira hiperalgeziju 8. i 15. dana nakon operacije, te da je u skupini u kojoj je nakon laminektomije učinjena stabilizacija kralješnice značajno smanjeno bolno ponašanja 8. i 15. dana nakon operacije u odnosu na skupinu bez stabilizacije.

8. SUMMARY

Study Design. Spine deformity and pain-related behavior following laminectomy with and without spine stabilization were investigated.

Objectives. We tested hypothesis that spine stabilization following extensive laminectomy can prevent spine deformation and consequent pain-related behavior.

Summary of Background Data. Various ablative procedures requiring laminectomy have been tested for prevention or reversal of pain-related behavior in studies using experimental animals. However there is no precise description indicating how laminectomy should be performed. Lack of standardized surgical techniques makes it difficult to achieve uniformity of result reporting and meaningfully compare results of different research groups.

Methods. To test or hypothesis, extensive laminectomy with and without spine stabilization was performed in Sprague-Dawley rats. For stabilization of the spine U-shaped surgical wire was used. To test the development of neuropathic pain behavior after surgery, a validated test of mechanical hyperalgesia was used. Deformity of the spine was evaluated by calculating deviation from the central axis on radiographs taken in anteroposterior projection.

Results. Surgical stabilization of the spine after laminectomy prevented development of spinal deformity. Laminectomy without stabilization induced hyperalgesia on the 8th and 15th day after surgery. Group with stabilized spine exhibited significant reduction in pain-related behavior on the 8th and 15th postoperative day, compared with the group without stabilization.

Conclusion. Surgical stabilization of the spine following laminectomy prevented development of spinal deformity and pain-related behavior. Our results suggest that spine

stabilization procedure should be used in all experimental pain models where laminectomy is performed.

8. LITERATURA

1. History of sensation and pain In Hains BC: Pain; Infobase Publishing New York 2007. pp 1-7
2. Turk, D.C., Okifuji, A. (2001). Pain terms and taxonomies. In Loeser, D.; Butler, S. H.; Chapman, J.J. et al. *Bonica's management of pain* (3 ed.). Lippincott Williams & Wilkins. pp. 18–25.
3. Main, C.J.; Spanswick, C.C. (2001). *Pain management :an interdisciplinary approach*. Elsevier. p. 93.
4. Thienhaus, O.; Cole, B.E. (2002). "Classification of pain" In Weiner, R.S.. *Pain management: A practical guide for clinicians* (6 ed.). American Academy of Pain Management.
5. Romero R, Souzgalnitski D,Banack T: Ischemic and visceral pain; In Vadivelu N, Urman RD, Hines RL: *Essentials of pain management*; Springer 2011 pp 545-556
6. Torrance N, Smith BH, Bennett MI, Lee AJ (April 2006). "The epidemiology of chronic pain of predominantly neuropathic origin. Results from a general population survey". *J Pain* 7 (4): 281–9.
7. Bouhassira D, Lantéri-Minet M, Attal N, Laurent B, Touboul C (June 2008). "Prevalence of chronic pain with neuropathic characteristics in the general population". *Pain* 136 (3): 380–7.
8. DeLeo JA, Winkelstein BA. Physiology of chronic spinal pain syndromes: from animal models to biomechanics. *Spine* 2002;27:2526-37.
9. Brennan F., Carr D.B., Cousins M., *Pain management: fundamental human right*. *Anesth. Analg.* 2007. (105), 205–221.

10. Dolin S.J., Cashman J.N., Bland J.M., Effectiveness of acute postoperative pain management: I. Evidence from published data. *Br. J. Anaesth.* 2002. (89), 409–423.
11. Cousins M.J., Brennan F., Carr D.B. Pain relief: a universal human right. *Pain* 2004. (112), 1–4.
12. Devor M. Neuropathic pain: what do we do with all these theories? *Acta Anaesthesiol Scand* 2001;45:1121-7.
13. Xie W, Strong JA, Meij JT, et al. Neuropathic pain: early spontaneous afferent activity is the trigger. *Pain* 2005;116:243-56.
14. Whitworth LA, Feler CA. Application of spinal ablative techniques for the treatment of benign chronic painful conditions: history, methods, and outcomes. *Spine* 2002; 27:2607-12.
15. Holdsworth F. Fractures, dislocations, and fracture-dislocations of the spine. *J Bone Joint Surg Am.* 1970;52:1534 -51
16. Denis F. The threecolumn spine and its significance in the classification of acute thoracolumbar spinal injuries. *Spine* 1983; 8(8): 817-831
17. Kosta V, Kojundzic SL, Sapunar LC, et al. The extent of laminectomy affects pain related behavior in a rat model of neuropathic pain. *Eur J Pain* 2009;13:243-8.
18. Hogan Q, Sapunar D, Modric-Jednacak K, et al. Detection of neuropathic pain in a rat model of peripheral nerve injury. *Anesthesiology* 2004;101:476-87.
19. Mogil JS. Animal models of pain: progress and challenges. *Nat Rev Neurosci* 2009;10:283-94.
20. Rice AS, Cimino-Brown D, Eisenach JC, et al. Animal models and the prediction of efficacy in clinical trials of analgesic drugs: a critical appraisal and call for uniform reporting standards. *Pain* 2008;139:243-7.

21. George R, Griffin JW. Delayed macrophage responses and myelin clearance during Wallerian degeneration in the central nervous system: the dorsal radicotomy model. *Experimental Neurology* 1994;129:225-36.
22. Hu P, McLachlan EM. Inflammation in sympathetic ganglia proximal to sciatic nerve transection in rats. *Neurosci Lett* 2004;365:39-42.
23. Hu P, McLachlan EM. Macrophage and lymphocyte invasion of dorsal root ganglia after peripheral nerve lesions in the rat. *Neuroscience* 2002;112:23-38.
24. Hunig T, Wallny HJ, Hartley JK, et al. A monoclonal antibody to a constant determinant of the rat T cell antigen receptor that induces T cell activation. Differential reactivity with subsets of immature and mature T lymphocytes. *J Exp Med* 1989;169:73-86.
25. National Research Council (US). Recognition and Alleviation of Pain in Laboratory Animals Washington (DC): National Academies Press, 2009.
26. Wu HE, Gemes G, Zoga V, et al. Learned avoidance from noxious mechanical simulation but not threshold semmes weinstein filament stimulation after nerve injury in rats. *J Pain*;11:280-6.
27. Massie JB, Huang B, Malkmus S, et al. A preclinical post laminectomy rat model mimics the human post laminectomy syndrome. *J Neurosci Methods* 2004;137:283-9.
28. Suk SI, Song HS, Lee CK. Scoliosis induced by anterior and posterior rhizotomy. *Spine* 1989;14:692-7.
29. Chan D, Carter SR, Grimer RJ, et al. Endoprosthetic replacement for bony metastases. *Ann R Coll Surg Engl* 1992;74:13-8.
30. Fallon MT, O'Neill WM. Spinal surgery in the treatment of metastatic back pain: three case reports. *Palliat Med* 1993;7:235-8.

31. Mercadante S. Malignant bone pain: pathophysiology and treatment. *Pain* 1997;69:1-18.
32. Tessmann UJ, Schmidt J. Operative treatment of bone metastases in the spine with loss of stability. *Gynakologische Praxis* 2011;35:497-503.
33. Witham TF, Khavkin YA, Gallia GL, et al. Surgery insight: current management of epidural spinal cord compression from metastatic spine disease. *Nat Clin Pract Neurol* 2006;2:87-94.
34. Znaor L, Lovric S, Hogan Q, et al. Association of neural inflammation with hyperalgesia following spinal nerve ligation. *Croat Med J* 2007;48:35-42.
35. Zhang JM, Song XJ, LaMotte RH. Enhanced excitability of sensory neurons in rats with cutaneous hyperalgesia produced by chronic compression of the dorsal root ganglion. *J Neurophysiol* 1999;82:3359-66.
36. Abram SE, Yi J, Fuchs A, et al. Permeability of injured and intact peripheral nerves and dorsal root ganglia. *Anesthesiology* 2006;105:146-53.
37. Lu X, Richardson PM. Inflammation near the nerve cell body enhances axonal regeneration. *J Neurosci* 1991;11:972-8.
38. Smith ML, Jr., Adrian EK, Jr. On the presence of mononuclear leucocytes in dorsal root ganglia following transection of the sciatic nerve. *Anat Rec* 1972;172:581-7.
39. Bisgard JD. Experimental thoracogenic scoliosis. *Journal of Thoracic and Cardiovascular Surgery* 1935;4:435-42.
40. Liszka O. Spinal cord mechanisms leading to scoliosis in animal experiments. *Acta Med Pol* 1961;2:45-63.
41. MacEwen GD. Experimental scoliosis. *Clin Orthop Relat Res* 1973:69-74.
42. Robin GC. Experimental paralytic scoliosis. *Israel Journal of Medical Sciences* 1966;2:208-11.

43. Schwartzmann JR, Miles N. Experimental production of scoliosis in rats and mice. *Journal of Bone and Joint Surgery* 1945;27:59-69.
44. Novikova LN, Novikov LN, Kellerth JO. Biopolymers and biodegradable smart implants for tissue regeneration after spinal cord injury. *Curr Opin Neurol* 2003;16:711-5.
45. Ozgur BM, Florman JE, Lew SM, et al. Laminectomy contributes to cervical spine deformity demonstrated by holographic interferometry. *J Spinal Disord Tech* 2003;16:51-4.
46. Asazuma T, Nakamura M, Matsumoto M, et al. Postoperative changes of spinal curvature and range of motion in adult patients with cervical spinal cord tumors: analysis of 51 cases and review of the literature. *J Spinal Disord Tech* 2004;17:178-82.
47. Johnson MB, Goldstein L, Thomas SS, et al. Spinal deformity after selective dorsal rhizotomy in ambulatory patients with cerebral palsy. *J Pediatr Orthop* 2004;24: 29-36.
48. Lonstein JE. Post-laminectomy kyphosis. *Clin Orthop Relat Res* 1977:93-100.
49. Campbell W. *Operative ortopaedics*. Tennessee: Mosby, 2003.
50. Nieto JH, Hoang TX, Warner EA, et al. Titanium mesh implantation--a method to stabilize the spine and protect the spinal cord following a multilevel laminectomy in the adult rat. *J Neurosci Methods* 2005;147:1-7.
51. Oudega M, Gautier SE, Chapon P, et al. Axonal regeneration into Schwann cell grafts within resorbable poly(alpha-hydroxyacid) guidance channels in the adult rat spinal cord. *Biomaterials* 2001;22:1125-36.

52. Takeoka A, Jindrich DL, Munoz-Quiles C, et al. Axon regeneration can facilitate or suppress hindlimb function after olfactory ensheathing glia transplantation. *J Neurosci* 2011;31:4298-310.
53. Moore MJ, Friedman JA, Lewellyn EB, et al. Multiple-channel scaffolds to promote spinal cord axon regeneration. *Biomaterials* 2006;27:419-29.
54. Dimar JR, 2nd, Ante WA, Zhang YP, et al. The effects of nonsteroidal antiinflammatory drugs on posterior spinal fusions in the rat. *Spine (Phila Pa 1976)* 1996;21:1870-6.
55. Cheng H, Cao Y, Olson L. Spinal cord repair in adult paraplegic rats: partial restoration of hind limb function. *Science* 1996;273:510-3.
56. Levi AD, Dancausse H, Li X, et al. Peripheral nerve grafts promoting central nervous system regeneration after spinal cord injury in the primate. *J Neurosurg* 2002;96:197-205.
57. Lindsey AE, LoVerso RL, Tovar CA, et al. An analysis of changes in sensory thresholds to mild tactile and cold stimuli after experimental spinal cord injury in the rat. *Neurorehabil Neural Repair* 2000;14:287-300.
58. Pikov V, Wrathall JR. Coordination of the bladder detrusor and the external urethral sphincter in a rat model of spinal cord injury: effect of injury severity. *J Neurosci* 2001;21:559-69.
59. Saporta S, Kim JJ, Willing AE, et al. Human umbilical cord blood stem cells infusion in spinal cord injury: engraftment and beneficial influence on behavior. *J Hematother Stem Cell Res* 2003;12:271-8.
60. Tannoury TY, Zmurko MG, Tannoury CA, et al. Multiple unstable cervical fractures with cord compromise treated nonoperatively: a case report. *Spine (Phila Pa 1976)* 2004;29:E234-8.

61. Taylor TK, Coolican MJ. Injuries of the conus medullaris. *Paraplegia* 1988; 26:393-400.
62. Janicki R, Vaccaro RA, Kwon BK. Thoracolumbar trauma. U: Winn RH. Youmans neurological surgery. Philadelphia: Elsevier Saunders; 2011, str. 3233-3249
63. Na HS, Ko KH, Back SK, et al. Role of signals from the dorsal root ganglion in neuropathic pain in a rat model. *Neuroscience Letters* 2000;288:147-50.
64. Sukhotinsky I, Ben-Dor E, Raber P, et al. Key role of the dorsal root ganglion in neuropathic tactile hypersensitivity. *Eur J Pain* 2004;8:135-43.
65. Yoon YW, Na HS, Chung JM. Contributions of injured and intact afferents to neuropathic pain in an experimental rat model. *Pain* 1996;64:27-36.
66. Eschenfelder S, Habler HJ, Janig W. Dorsal root section elicits signs of neuropathic pain rather than reversing them in rats with L5 spinal nerve injury. *Pain* 2000; 87:213-9.
67. Sheth RN, Dorsi MJ, Li Y, et al. Mechanical hyperalgesia after an L5 ventral rhizotomy or an L5 ganglionectomy in the rat. *Pain* 2002;96:63-72.
68. Li Y, Dorsi MJ, Meyer RA, et al. Mechanical hyperalgesia after an L5 spinal nerve lesion in the rat is not dependent on input from injured nerve fibers. *Pain* 2000;85:493-502.
69. Nesic O, Lee J, Johnson KM, et al. Transcriptional profiling of spinal cord injury-induced central neuropathic pain. *J Neurochem* 2005;95:998-1014.

1. ŽIVOTOPIS

Rođen sam 8.studenoga 1957.god. u Imotskome.

Osnovnoškolsko obrazovanje prošao sam u Republici BiH, a gimnaziju sam završio 1976.god. u Imotskome. Potom upisujem Medicinski fakultet u Sarajevu, odakle, nakon prvog semestra, prelazim na Medicinski fakultet u Tuzli, gdje sam radio kao demonstrator na zavodu za Anatomiju, do završetka studija 1981.god.

Nakon završenog pripravničkog staža, kao liječnik opće medicine radio sam u Domu zdravlja Imotski do 1986. god. kada dolazim na specijalizaciju u KBC Split, gdje sam nastavio raditi po završenoj specijalizaciji iz Neurokirurgije.

Nakon obavljenog poslijediplomskog studija na Prirodoslovno matematičkome fakultetu Sveučilišta u Zagrebu obranio sam magistarski rad naslova: „Komplikacije kod ranjenika s penetrantnim kranocerebralnim ozljedama“ godine 1997. U više navrata boravio sam u klinikama za neurokirurgiju u i izvan Republike Hrvatske na usavršavanjima od kojih ističem samo: Policlinico Universitario Agostino Gemelli u Rimu, Italia tijekom 1998.god.u Odjelu za dječju neurokirurgiju; Beth Israel Hospital u New York, USA tijekom 2004.god.; Cleveland Clinic u Cleveland, USA tijekom 2005.god. u Department of Pain Management.

Aktivno sam sudjelovao na više kongresa radovima:

Bušić Ž, Devčić S, Tomić Z : Clinical assesment of Adcon-L in reoperations afterlumbosacral discectomy. 3th Congress of the Croatian Neurosurgical Society, Zagreb, Hrvatska 2002.

Bušić Ž, Bušić Nj, Poljak K, Ledenko V, Tomić Z, Lapčić M: Rekonstrukcija prednje lubanjske jame u slučaju meningoencephalocoelae. 9. Kongres hrvatskog društva za maksiofacijalnu, plastičnu i rekonstrukcijsiku kirurgiju glave i vrata. Split, Hrvatska, 2011.

Tomić Z., Lapčić M., Ledenko V., Čarija R., Bušić Ž.: Prednji pristup kod rekonstrukcijskih zahvata na vratnoj kralješnici. 9. Kongres hrvatskog društva za maksilofacijalnu, plastičnu i rekonstrukcijsku kirurgiju glave i vrata,. Split, Hrvatska, 2011.

Bušić Ž., Lapčić M., Čarija R., Ledenko V., Tomić Z.: Nerve root sedimentation sign-our experience. 6th Congress of the Croatian Neurosurgical Society and joint meeting with the Slovenian Neurosurgical Society. Opatija, Hrvatska, 2011.

Do sada sam u CC časopisima objavio sljedeće radove:

Bušić Ž., Bradarić N., Ledenko V., Pavlek G.: Cystic echinococcosis of lung and heart coupled with repeated echinococcosis of brain-A case report, Collegium Antropologicum 35(4)2011.

Bušić Ž., Kostić S, Košta V, Čarija R, Puljak L., Sapunar D.: Postlaminectomy stabilization of the spine in a rat model of neuropathic pain reduces pain-related behavior. Spine (rad prihvaćen za objavu)

Kao suradnik učestvujem u vođenju vježbi i seminara studentima.