

Ki-67, p16INK4a i DNA ploidiya u cervikalnim prekanceroznim lezijama : usporedba s histološkim nalazom i HPV statusom

Mimica, Marko-Dražen

Doctoral thesis / Disertacija

2010

Degree Grantor / Ustanova koja je dodijelila akademski / stručni stupanj: **University of Split, School of Medicine / Sveučilište u Splitu, Medicinski fakultet**

Permanent link / Trajna poveznica: <https://um.nsk.hr/um:nbn:hr:171:067052>

Rights / Prava: [In copyright](#) / [Zaštićeno autorskim pravom.](#)

Download date / Datum preuzimanja: **2024-12-27**



Repository / Repozitorij:

[MEFST Repository](#)



Sveučilište u Splitu

Medicinski fakultet

Marko Dražen Mimica

Ki-67, p16^{INK4a} i DNA plovidija u cervikalnim
prekanceroznim lezijama – usporedba s histološkim
nalazom i HPV statusom

Doktorska disertacija

Split, 2010.

Rad je izrađen u Zavodu za patologiju, citologiju i sudsku medicinu KBC Split.

Mentor: prof. dr. sc. Snježana Tomić

ZAHVALE

Iako je doktorska disertacija najviši akademski stupanj koji pojedinac može postići i ostaje zabilježena imenom i prezimenom osobe, ona ni u kojem slučaju nije zasluga samo imenovanog pojedinca. Tako i ova disertacija nosi zasluge niza ljudi kojima sam neizmjereno zahvalan, a od kojih ću izdvojiti samo one najvažnije.

Prof. dr. sc. Snježana Tomić još jednom je dokazala da je vrhunski stručnjak, da je kolega i prijatelj, a uz to i nadasve poticajan mentor. Uz nju je rad na disertaciji, od osmišljavanja, preko razrade, do konačno uobličenog rada, bio iznimno iskustvo i primjer kako se u znanstvenom radu mogu riješiti sve poteškoće.

Prof. dr. sc. Irena Drmić vodila je s njom svojevremenoj preciznosti dio dijagnostičkog postupka koji se odnosio na tipizaciju humanog papiloma virusa.

Dr. Joško Bezić zaslužan je za analizu i interpretaciju rezultata protočne citometrije.

Veliku pomoć u statističkoj analizi i pravilnoj interpretaciji rezultata istraživanja pružio mi je doc. dr. sc. Goran Kardum.

Prim. dr. Lidija Pejković pomogla mi je svojim savjetima i nesebičnom podrškom tijekom cijele izrade doktorata.

Moji najdraži - supruga Radojka, Dorotea, Bianka i Ivan, pokazali su puno razumijevanja i strpljenja, bodrili me i pomagali mi svatko na svoj način i zaslužuju posebno mjesto na ovoj stranici, kao što posebno mjesto zauzimaju i u mom životu.

Svima još jedan put HVALA!

SADRŽAJ

POPIS KRATICA	1
I. UVOD	2
1.1. Epidemiologija raka vrata maternice	2
1.2. Cervikalna intraepitelna neoplazija	3
1.3. Humani papiloma virus i rak vrata maternice	5
1.4. Biomarkeri neoplastične transformacije	7
1.4.1. p16 ^{INK4a}	8
1.4.2. Ki-67	9
1.5. DNA ploidiya	9
II. CILJEVI ISTRAŽIVANJA I HIPOTEZE	11
2.1. Ciljevi istraživanja	11
2.2. Hipoteze	11
III. MATERIJALI I METODE	12
3.1. Ispitanice	12
3.2. Metode	12
3.3. Histološka analiza	12
3.4. HPV tipizacija	13
3.5. Imunohistokemijska analiza	13
3.6. Protočna citometrija	14
3.7. Statistički postupci	14
IV. REZULTATI	16
V. RASPRAVA	34
VI. ZAKLJUČAK	44
VII. SAŽETAK	45
VIII. SUMMARY	47
IX. LITERATURA	50
X. ŽIVOTOPIS	58

POPIS KRATICA

CDK – ciklin ovisna kinaza

CIN – cervikalna intraepitelna neoplazija

DNA – deoksiribonukleinska kiselina

HPV – humani papiloma virus

HSIL – skvamozna intraepitelna lezija visokog stupnja

LSIL – skvamozna intraepitelna lezija niskog stupnja

ORF – otvoreni okvir očitavanja (*engl. open reading frame*)

pRb – retinoblastoma protein

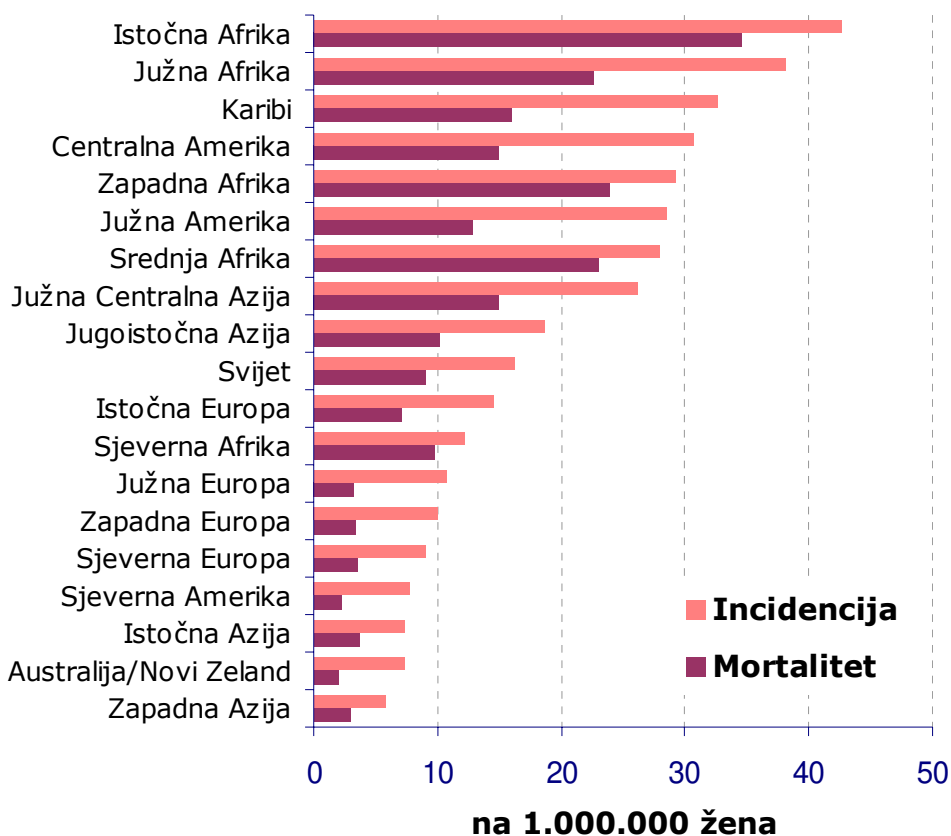
SIL – skvamozna intraepitelna lezija

URR – nekodirajuća regulatorna regija (*engl. upstream regulatory region*)

I. UVOD

1.1. Epidemiologija raka vrata maternice

Rak vrata maternice je, poslije raka dojke, po učestalosti drugi maligni tumor u žena (1). U zemljama u razvoju, gdje se javlja 80% svih novootkrivenih slučajeva, to je najčešći maligni tumor u žena (1). Godišnje se u svijetu registira gotovo 500.000 novooboljelih (493.243 u 2002. godini) i 250.000 smrtnih slučajeva (273.505 u 2002. godini) (1,2). Stope pojavnosti u razvijenim zemljama su oko 10/100.000, a u zemljama u razvoju i veće od 20/100.000 (slika 1).

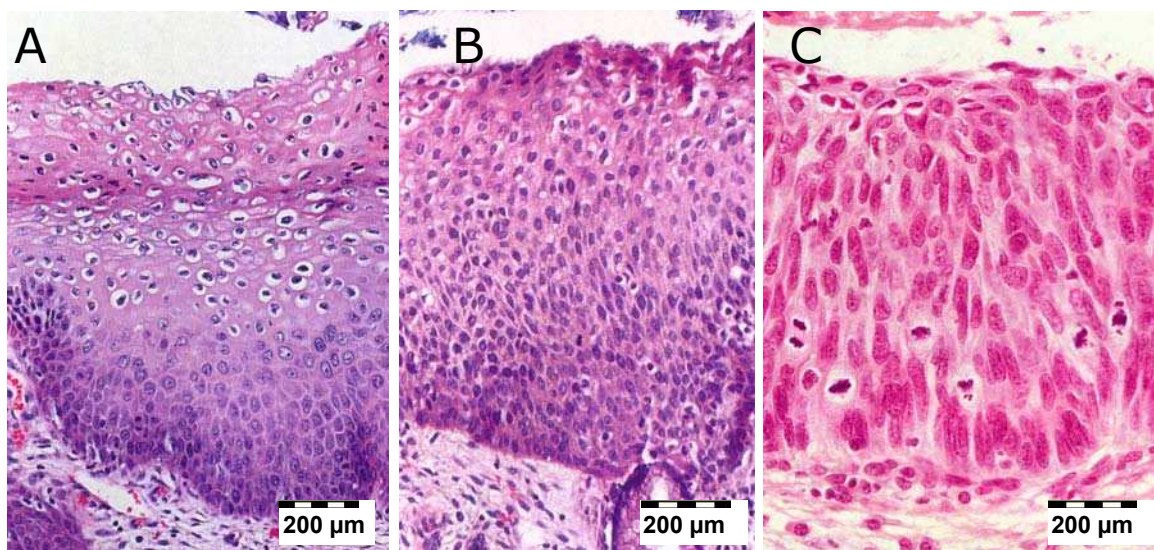


Slika 1. Stope pojavnosti i smrtnosti od raka vrata maternice u pojedinim dijelovima svijeta u 2002. godini.

Zahvaljujući sistematskom citološkom probiru asimptomatskih žena i otkrivanju preinvazivnih lezija, pojavnost i smrtnost od invazivnog raka vrata maternice u razvijenim zemljama znatno su se smanjili. U ovim zemljama se rak vrata maternice nalazi na 10. mjestu na ljestvici pojavnosti raka u žena, dok je u Hrvatskoj osmi po učestalosti. U populacijama koje nisu uopće podvrgnute probiru, ili su podvrgnute nepotpunom probiru, rak cerviksa nastavlja se javljati. U 2006. godini otkrivene su u Hrvatskoj 343 nove bolesnice sa stopom pojavnosti 14,9/100.000 i uz smrtnost od oko 100 žena godišnje (3).

1.2. Cervikalna intraepitelna neoplazija

Invazivnom karcinomu vrata maternice prethodi niz promjena u epitelu karakteriziranih poremećajima stanične zrelosti i orijentacije te nuklearnim atipijama. Ove promjene se nazivaju cervikalna intraepitelna neoplazija (CIN) i klasificiraju se mikroskopski s obzirom na debljinu zahvaćenog epitela kao CIN 1, CIN 2 i CIN 3 (slika 2) (4). Kao sinonim za cervikalnu intraepitelnu neoplaziju često se koristi i raniji izraz cervikalna displazija, pri čemu blaga displazija odgovara CIN-u 1, umjerena (srednje teška) displazija je CIN 2, a teška displazija je CIN 3. Patohistološka klasifikacija CIN-a ima niz nedostataka. Zasniva se isključivo na morfološkim promjenama vidljivim standardnim bojenjem hematoksilin-eozinom, ne uzimajući u obzir da je CIN dinamičan proces, koji nekad progredira, nekad regredira, a samo ponekad perzistira.



Slika 2. Cervikalna intraepitelna neoplazija: A – CIN 1; B – CIN 2; C – CIN 3

Koncept cervikalne intraepitelne neoplazije podrazumijeva da svi poremećaji koji prethode pločastom karcinomu vrata maternice predstavljaju jedinstveni patološki proces (5). Boljim razumijevanjem patogeneze cervikalnih prekanceroza predložena je i najnovija terminologija nazvana „Bethesda sustav“, koji je najveću primjenu našao u citološkoj dijagnostici (6). Ova terminologija koristi izraz skvamozna (pločasta) intraepitelna lezija niskog stupnja (*engl. low-grade squamous intraepithelial lesion – LSIL*) za promjene ranije klasificirane kao koilocitna atipija i CIN 1, te skvamozna (pločasta) intraepitelna lezija visokog stupnja (*engl. high-grade squamous intraepithelial lesion – HSIL*) za promjene koje su se ranije nazivale CIN 2 i CIN 3 (7). Naime, danas se smatra da LSIL predstavlja biološki različitu skupinu u odnosu na HSIL, što se očituje i višom stopom spontane regresije, kao i nižom stopom progresije u usporedbi s HSIL promjenama. Tako danas u patohistološkom izvještavanju paralelno egzistiraju oba ova terminološka sustava (8). Prednosti SIL terminologije su da točnije odražava biološke procese koji su podloga histoloških promjena, da se može koristiti i za citološku i za histološku dijagnostiku, te da je u skladu sa sadašnjim kliničkim pristupom u liječenju cervikalnih prekanceroza.

Razvoj invazivnog raka vrata maternice iz cervikalne intraepitelne neoplazije uključuje molekularne promjene i može se spriječiti ako se na vrijeme otkrije i liječi. Rizik progresije u invazivni rak je različit i ovisi o stupnju atipije. Za CIN 1 taj rizik iznosi otprilike 1%, za CIN 2 iznosi 5%, a za CIN 3 najmanje 12% (9). Mogućnost regresije u obrnutom je odnosu sa stupnjem lezije, ali čak i viši stupnjevi mogu spontano regredirati u značajnom broju slučajeva – CIN 3 u 32% (9). Još uvijek ne postoji pouzdani način da se utvrdi koji će CIN regredirati, koji ostati u istom obliku, a koji progredirati.

Podjela morfološkog kontinuuma kao što je CIN u tri stupnja podložna je subjektivnosti patologa, što rezultira značajnim razlikama u nalazima (10-12). Budući da liječenje ovisi o procjeni stupnja CIN-a (SIL-a), to može dovesti do nepotrebnog ili neprikladnog postupka liječenja. Kod LSIL-a klinički postupak je zasnovan prvenstveno na praćenju i manje agresivnim (ablacijskim) postupcima, dok se kod HSIL-a liječenje temelji na ekscizijskim postupcima. Zbog toga je upravo razgraničavanje LSIL-a (CIN 1) od HSIL-a (CIN 2 i CIN 3) za kliničara ključno u odabiru metode liječenja.

Za dinamičku interpretaciju morfologije CIN-a nužne su dodatne metode. Takve metode su važne i za bolje razlikovanje reaktivnih promjena od CIN-a, kao i za procjenu rizika progresije ili regresije intraepitelnih promjena.

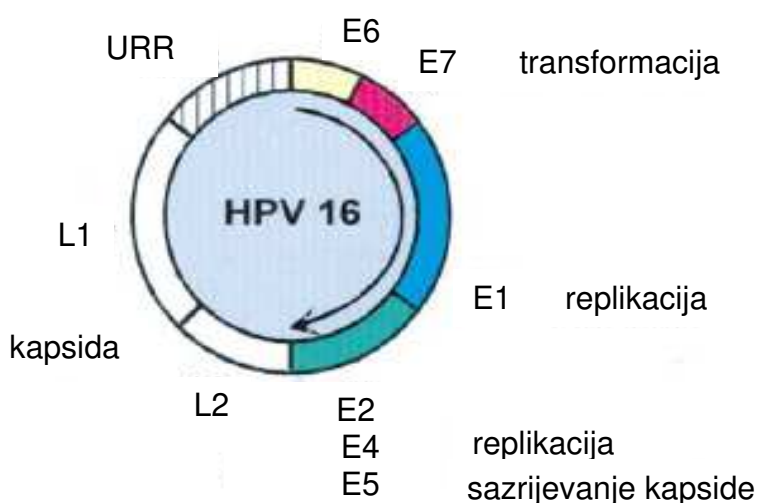
1.3. Humani papiloma virus i rak vrata maternice

Danas se na temelju brojnih istraživanja zna da su preinvazivne promjene i invazivni rak vrata maternice rezultat infekcije genitalnim humanim papiloma virusom (HPV). Harald zur Hausen i suradnici su 1985. godine po prvi put klonirali HPV (tip 16) iz raka cerviksa, a desetljeće poslije je Svjetska zdravstvena organizacija službeno proglasila HPV humanim karcinogenom (13,14). Istraživanja su pokazala da se HPV DNA nalazi u 99,7% karcinoma vrata maternice. Također je HPV pod optimalnim dijagnostičkim uvjetima nađen u 70 % slučajeva CIN-a 1, 80% CIN 2 promjena i 96% CIN 3 promjena (15,16). Iako rezultati molekularnih i epidemioloških istraživanja jasno ukazuju da je HPV nužan etiološki čimbenik raka vrata maternice, većina žena s HPV infekcijom neće nikada oboliti od raka cerviksa. Nesklad između visoke učestalosti HPV infekcije i relativno niske učestalosti raka cerviksa pokazuje da HPV infekcija predstavlja tek početak procesa karcinogeneze i da sama nije dovoljna za nastanak karcinoma. U seksualno aktivnih žena s citološki urednim nalazom PAPA testa nađena je HPV infekcija u 15 – 40% slučajeva (17,18). Infekcija HPV-om visokog rizika rezultirat će razvojem CIN-a u 20% slučajeva (19).

Postoji više od 150 genotipova HPV-a. Od toga oko 40 tipova može inficirati spolni sustav žene, uzrokujući spektar različitih bolesti od bradavica do invazivnog raka. Epidemiološka istraživanja govore da su 15 od njih, nazvani onkogeni tipovi ili tipovi visokog onkogenog rizika, značajno povezani s progresijom u invazivni rak cerviksa (20). U ove tipove ubrajaju se HPV 16 i 18 i filogenetski s njima povezani tipovi (31, 33, 35, 39, 45, 51, 52, 56, 58, 59, 68, 73, 82) (21,22). Neki ovu skupinu dijele na skupinu visokog rizika (HPV 16 i 18) i skupinu intermedijarnog rizika (svi ostali gore nabrojani tipovi). Tri tipa se ubrajaju u vjerojatno visoko rizične (26, 53, 66). Ostali tipovi HPV koji inficiraju genitalni sustav (6, 11, 14, 40, 42, 43, 44, 54, 55, 61, 70, 72, 81) nazivaju se tipovima niskog onkogenog rizika. Tipovi niskog rizika ne integriraju se u stanični genom domaćina, a uzrokuju skvamozne intraepitelne lezije niskog stupnja (L-SIL, tj. CIN 1) i benigne kondilome (23-25). Intermedijarni tipovi mogu prouzročiti intraepitelne lezije višeg stupnja (CIN 2 i CIN 3), ali rijetko napreduju do invazivnog stadija, dok su HPV 16 i 18 izrazito povezani s intraepitelnim lezijama visokog stupnja (CIN 3) i invazivnim karcinomom.

HPV pripada skupini DNA virusa. Karakteriziran je cirkularnim dvolančanim DNA genomom od 7.900 parova baza. Virus je za vrijeme svog životnog ciklusa u stanici prisutan u obliku episoma. Virusni genom se sastoji od tri veće regije: rane i kasne regije za kodiranje sinteze proteina i nekodirajuće regulatorne regije (URR - «upstream regulatory region») (slika 3). HPV genom je vezan histonima i okružen ikozahedralnom kapsidom, koja sadrži kapsidne bjelancevine L1 i L2. URR sadrži vezna

mjesta za virusne i stanične bjelančevine uključene u transkripciju i replikaciju virusa te regulira transkripciju ranih i kasnih regija i replikaciju virusa. Rana regija se sastoji od šest otvorenih okvira očitavanja (ORF - «open reading frames»), koji se nazivaju E1, E2, E4, E5, E6 i E7. ORF su segmenti DNA koji predstavljaju transkripcijske jedinice i kodiraju sintezu bjelančevina važnih za virusnu replikaciju. Dva ORF rane regije – E6 i E7, daju šifru za sintezu onkoproteina ključnih za kontrolu staničnog ciklusa. Kasna regija sadrži dva ORF nazvana L1 i L2. Oni daju kod za bjelančevine virusne kapside.



Slika 3. Humani papiloma virus – struktura DNA genoma

Do infekcije HPV-om dolazi tako da virus kroz mikrolezije epitela dođe u kontakt s bazalnim epitelnim stanicama transformacijske zone cerviksa. U početku se nalazi u latentnom stanju u jezgri bazalnih stanica u formi episoma, što nazivamo fazom «latentne infekcije». U fazi «produktivne infekcije» stanice kćeri nastale iz bazalnih stanica repliciraju virusni genom i sintetiziraju proteine ovojnice. Stanice u kojima se virusi razmnožavaju pokazuju tipične citološke promjene, od kojih je najvidljivija koilocitična atipija (povećana i nepravilna jezgra, perinuklearna vakuolizacija). Konačno, zrele virusne čestice se oslobađaju s odljuštenim epitelnim stanicama na površini epitela.

Iako epidemiološka istraživanja pokazuju da je više od 80% HPV infekcija dobroćudno i da prolaze u periodu od 12 - 18 mjeseci, jedan manji dio infekcija perzistira i može započeti staničnu transformaciju (26). Perzistirajuća infekcija HPV-om visokog rizika je potrebna (ali ne i sama po sebi dovoljna) za razvoj cervikalnih intraepitelnih lezija i raka cerviksa (27).

Dva su osnovna stanična mehanizma prevencije razvoja karcinoma u stanicama s akumuliranim somatskim mutacijama: apoptoza i starenje (*engl. senescence*). Starenje je stanje u kojem su metabolički aktivne stanice zaustavljene u G1 fazi staničnog ciklusa (28-30). Smatra se da je to mehanizam koji sprečava da stanice koje sadrže onkogene mutacije idu u dalju replikaciju i razvoj karcinoma. Regulatori staničnog ciklusa, kao što su proteini uključeni u Rb i p53 signalne putove, čuvari su koji održavaju program starenja.

HPV utječe na mehanizam kontrole staničnog ciklusa i potiče malignu transformaciju tako što se E6 i E7 onkoproteini vežu na p53 i Rb tumor supresorske bjelančevine. Nastanak displazije ili invazivnog karcinoma potaknut je nekontroliranom ekspresijom E6 ili E7 u proliferirajućim bazalnim i parabazalnim epitelnim stanicama (31). Pri tome dolazi do integracije virusne DNA u genom stanice domaćina, što se smatra kritičnim trenutkom u HPV induciranoj onkogenezi. Naime, učestalost integracije HPV-a korelira sa stupnjem displazije, odnosno pojavom invazivnog karcinoma (32). Integracija se smatra direktnom posljedicom kromosomske nestabilnosti, koja je inducirana djelovanjem E6 i E7. Kao posljedica pucanja episomalnog genoma i viralne integracije dolazi do gubitka E2 genskih sekvenci koje obavljaju kontrolu nad E6 i E7, što je čimbenik koji potiče karcinogenezu (33).

Ferber i suradnici opisuju da se HPV integracija događa unutar ili vrlo blizu MYC genskog lokusa i u području telomeraza (34,35). Dakle, vrlo je vjerojatno da je povećani rizik za napredak HPV-om inducirane preneoplazije u neoplaziju rezultat interferencije virusnih DNA sekvenci s određenim sekvencama stanice domaćina. Još jedno objašnjenje za bržu progresiju u malignitet nakon integracije HPV-a mogu biti strukturne promjene virusnog genoma koje omogućavaju pojačanu i nekontroliranu ekspresiju virusnih onkogenata.

1.4. Biomarkeri neoplastične transformacije

Neoplastična transformacija koja nastaje kao rezultat HPV infekcije može se dokazati specifičnim DNA, RNA, ili proteinskim biljezima. Budući da HPV kao uzročnik karcinogeneze djeluje mijenjajući stanični ciklus u inficiranim epitelnim stanicama, stanični geni koji su direktno ili indirektno uključeni u taj proces su bili intenzivno istraživani s ciljem upotrebe u svrhu probira, dijagnoze i prognoze. Idealni biomarker bi trebao biti gen koji se aktivira u stanicama domaćina kao odgovor na ekspresiju virusnih onkogenata, a koji ne pokazuje ekspresiju u normalnim, nepromijenjenim stanicama. U kombinaciji s morfološkom pretragom i određivanjem HPV-a visokog rizika, takav biomarker bi trebao pokazati je li u ispitivanom uzorku došlo do promjena koje će, ne budu li se liječile, dovesti do maligne transformacije.

HPV djeluje preko onkoproteina E6 i E7 na tumor supresorske gene p53 i Rb i smanjuje količinu p53 i Rb bjelančevina u stanicama.

E6 onkoprotein utječe na stanični rast, vezujući se na p53 bjelančevinu i razgrađujući ju. p53 je protein jezgre koji je uključen i u proces apoptoze i u proces starenja stanice. On regulira stanični ciklus i stanični odgovor na oštećenje DNA, blokirajući diobu i zaustavljajući stanicu u G1 fazi, aktivirajući inhibitor ciklin ovisne kinaze, p21. To omogućava popravak DNA, a u slučaju nemogućnosti popravka DNA potiče apoptozu, aktivirajući BAX (36,37). Vezanjem HPV E6 bjelančevine na p53 stimulira se raspadanje staničnog p53 selektivnom, ubikvitin ovisnom proteolizom (38). E6 protein kodiran od HPV 16 ili 18 (visokog onkogenog rizika) ima veći afinitet za p53 u usporedbi s E6 proteinom kodiranim od strane HPV niskog rizika (39).

E7 bjelančevina ima sposobnost vezanja Rb proteina (pRb) i njemu sličnih proteina p107 i p130. pRb je produkt retinoblastoma gena i predstavlja tumor supresorsku bjelančevinu koja inhibira ulazak stanice u S fazu. Fosforilacija Rb proteina dovodi do njegove inaktivacije i smanjenja njegove supresijske aktivnosti, što omogućava stanici da prijeđe iz G1 u S fazu (40-42).

Afinitet vezanja Rb proteina za E7 je veći u HPV-a visokog onkogenog rizika u odnosu na HPV niskog rizika (43). Vezanjem E7 bjelančevine za pRb i p107 oslobađa se iz veze s pRb transkripcijski faktor E2F i ubrzava stanična replikacija (44). Hipofosforilirani pRb vezuje E2F i ne dozvoljava prijelaz stanice iz G1 u S fazu i staničnu replikaciju. Hiperfosforilirani pRb oslobađa E2F i omogućava nastavak staničnog ciklusa.

1.4.1. p16^{INK4a}

Aktivnost ciklin ovisnih kinaza (CDK) reguliraju njihovi inhibitori – CDK inhibitori. Jedan od njih je i p16^{INK4a}. Bjelančevina p16^{INK4a} igra ključnu ulogu u kontroli staničnog rasta kompetitivnim vezanjem na ciklin ovisne kinaze CDK4 i CDK6 i inhibirajući tako njihovo vezivanje na ciklin D1. Tako p16^{INK4a} spriječava fosforilaciju retinoblastoma tumor supresorskog proteina (pRb), čime zaustavlja stanicu u G1 fazi. Ekspresija p16 regulirana je negativnom povratnom spregom od strane pRb (45,46). Smanjenje ili gubitak aktivnosti Rb proteina trebali bi rezultirati porastom nivoa p16^{INK4a} u stanicama. Analogno tome, inaktivacija pRb preko HPV E7, negativnom povratnom spregom dovodi do pojačanja djelovanja p16^{INK4a}, koji tako postaje biomarker ekspresije HPV onkogeno u stanicama (47,48). Pojačana ekspresija p16^{INK4a} u CIN-u visokog stupnja i cervikalnom karcinomu povezana je s integracijom virusa u genom za vrijeme neoplastične transformacije stanica cervikalnog epitela (47-50).

Istraživanja to i potvrđuju nalazom pojačane ekspresije p16^{INK4a} u displastičnim i neoplastičnim stanicama cerviksa (50-54). Neki autori nalaze i smanjenu ekspresiju p16^{INK4a} u stanicama raka cerviksa u usporedbi s normalnim cervikalnim epitelom, što tumače inaktivacijom p16^{INK4a} gena uslijed delecije, mutacije ili gubitka ekspresije gena (55,56).

1.4.2. Ki-67

Ki-67 protein igra važnu, mada ne još u cijelosti i istraženu ulogu u staničnoj proliferaciji. Ekspresija Ki-67 antigena prisutna je za vrijeme cijelog staničnog ciklusa osim u G0 fazi i koristi se kao biljeg za proliferaciju u različitim tumorima, uključujući i cervikalni karcinom.

Izmjena stanica u cervikalnom epitelu vrlo je brza. Procjenjuje se da je životni vijek normalnih stanica cervikalnog epitela četiri do pet dana, displastičnih stanica još i kraći, za CIN 3 samo 12 sati (57). Stupanj proliferacije cervikalnog epitela određen imunohistokemijskim bojenjem s Ki-67 protutijelom vrlo dobro korelira sa stupnjem cervikalne displazije (50,58,59).

Budući da su antigeni povezani s proliferacijom, kao što je Ki-67, specifični za stanice s aktivnom DNA replikacijom bez obzira na njihov maligni potencijal, njihova vrijednost u razlikovanju normalno proliferirajućih i metaplastičnih stanica od displastičnih stanica je prema rezultatima nekih istraživanja dovedena u pitanje (50,60-62). Nasuprot tome, drugi radovi potvrđuju vrijednost Ki-67 analize u diferencijaciji reaktivnih promjena od cervikalne intraepitelne neoplazije (49,59,63).

Kvantitativna Ki-67 analiza također ima dobru prognostičku vrijednost u procjeni onih cervikalnih displazija koje će napredovati u teže displazije i karcinom (64-66). U cervikalnim intraepitelnim neoplazijama prisutnost većeg broja Ki-67 pozitivnih stanica značajno je povezana s prisutnošću humanog papiloma virusa iz skupine visokog rizika, u usporedbi s onim lezijama u kojima je prisutan HPV niskog onkogenog rizika, ili s CIN-om bez dokazanog humanog papiloma virusa (50,67,68).

1.5. DNA ploidijska

Onkogeni HPV tipovi dovode do maligne transformacije izazivajući regulatorne promjene staničnog ciklusa i genetsku nestabilnost (69). Konačna stepenica u procesu maligne transformacije stanice akumuliranje je mnogih genetskih događanja koji vode do DNA oštećenja. Ta oštećenja manifestiraju se kao kvantitativne promjene u DNA sadržaju. Aneuploidija predstavlja abnormalnu količinu DNA. Period staničnog ciklusa za vrijeme kojeg su stanice u pripremi za stanično dijeljenje naziva se S faza. Ploidni status određene stanične populacije i njen dio koji je u S fazi određuju se protočnom

citometrijom. U populaciji malignih stanica u kojoj je proces karcinogeneze završen, sadržaj DNA je abnormalan – aneuploidija (70).

Stanična atipija i posljedične promjene sadržaja DNA u cervikalnim intraepitelnim neoplazijama rezultat su preegzistirajuće virusne infekcije. Cervikalne intraepitelne neoplazije s episomalnom HPV infekcijom su DNA diploidne. Izražena ekspresija HR-HPV E6 i E7 onkogeni u stanicama bazalnog sloja cervikalnog epitela izaziva kromosomsku nestabilnost i inducira DNA aneuploidiju. Aneuploidija olakšava integraciju HPV genoma i povezana je sa skvamoznim intraepitelnim lezijama visokog stupnja (H-SIL) (71-73). Aneuploidija se javlja u visokorizičnih HPV pozitivnih skvamoznih intraepitelnih lezija (SIL), dok se u niskorizičnih HPV pozitivnih SIL i u HPV negativnih SIL ne javlja (74). U premalignim endocervikalnim glandularnim lezijama također su primijećene iste promjene (70). Klinička istraživanja pokazuju da cervikalne lezije s aneuploidnim DNA profilom imaju veću vjerojatnost perzistiranja ili napredovanja iz CIN-a 1 u CIN 2 i CIN 3 nego one s diploidnim DNA sadržajem (75-77).

II. CILJEVI ISTRAŽIVANJA I HIPOTEZE

2.1. Ciljevi istraživanja

1. U ispitivanom materijalu utvrditi:
 - a) prisutnost HPV-a visokog i niskog rizika,
 - b) imunohistokemijsku ekspresiju Ki-67 i p16^{INK4a} proteina,
 - c) DNA ploidiiju.
2. Procijeniti povezanost ekspresije Ki-67 i p16^{INK4a} proteina i DNA ploidiije s prisutnošću HPV-a, posebno za HPV visokog i niskog rizika.
3. Procijeniti povezanost ekspresije Ki-67 i p16^{INK4a} proteina i DNA ploidiije s patohistološkim nalazom cervikalne intraepitelne neoplazije.
4. Utvrditi koji je od parametara najbolji pokazatelj prisustva srednje teške i teške cervikalne intraepitelne neoplazije (CIN 2 i CIN 3).
5. Utvrditi mogu li se istovremenim određivanjem i kombinacijom različitih biljega postići točniji rezultati u razdvajanju blage cervikalne intraepitelne neoplazije (CIN 1) od srednje teške i teške cervikalne intraepitelne neoplazije (CIN 2 i CIN 3).

2.2. Hipoteze

- S obzirom na etiološku ulogu HPV-a visokog rizika u nastanku cervikalnih displazija i karcinoma cerviksa očekuje se značajno veća učestalost HPV-a visokog rizika u umjerenih i teških displazija (CIN 2 i CIN 3) i u karcinomu cerviksa u odnosu na normalno tkivo i CIN 1. Prisutnost HPV-a niskog rizika ne bi trebala biti povezana s patohistološkom dijagnozom cervikalne intraepitelne neoplazije.
- Imunohistokemijska ekspresija Ki-67 i p16^{INK4a} proteina trebala bi biti u korelaciji s prisutnošću HPV-a visokog rizika, a posljedično i sa visokim stupnjem displazije odnosno karcinomom cerviksa.
- U aneuploidnim i tetraploidnim uzorcima očekivan je nalaz HPV-a visokog rizika i morfološka dijagnoza CIN-a.
- Kombinacija više parametara (Ki-67, p16^{INK4a}, DNA ploidiija) trebala bi imati veću osjetljivost i specifičnost u odvajanju kako cervikalnih intraepitelnih neoplazija od normalnog nalaza, tako i unutar skupine CIN-a na CIN 1, CIN 2 i CIN 3.

III. MATERIJALI I METODE

Istraživanje je provedeno u Kliničkom zavodu za patologiju, sudsku medicinu i citologiju KBC-a Split.

3.1. Ispitanice

Uzorci tkiva cerviksa uzeti su iz arhive Kliničkog zavoda za patologiju, sudsku medicinu i citologiju. Za ispitivanu skupinu uzeto je po 30 uzoraka tkiva vrata maternice s dijagnozom CIN 1, CIN 2 i CIN 3 te 20 uzoraka tkiva invazivnog karcinoma cerviksa. Ovi uzorci dobiveni su kolposkopski vođenom biopsijom cerviksa, konizacijom ili elektroekscizijom.

Za kontrolnu skupinu uzeto je 15 uzoraka normalnog tkiva cerviksa u pacijentica operiranih zbog drugih bolesti.

Kriterij uključenja u istraživanje je jasno definirana patohistološka dijagnoza od strane patologa eksperta za ginekološku patologiju.

3.2. Metode

Na svim uzorcima provedeni su slijedeći postupci:

- patohistološka analiza
- grupna tipizacija na HPV visokog i niskog rizika lančanom reakcijom polimeraze
- imunohistokemijska analiza upotrebom protutijela na antigen Ki-67
- imunohistokemijska analiza upotrebom protutijela na protein p16^{INK4a}
- protočna citometrija i određivanje DNA ploidijske

3.3. Histološka analiza

Tkivo za histološku analizu fiksirano je 24 sata u 4-postotnom puferiranom formalinu. Nakon fiksacije uklopljeno je u parafin, rezano u rezove debljine 4 μm , a zatim bojeno hemalaun-eozinom.

3.4. HPV tipizacija

DNA je izolirana iz tkivnih blokova uklopljenih u parafin koristeći *Nucleo Spin Tissue* reagens (Machery-Nagel, Düren, Njemačka). Prije izdvajanja DNA urađena je deparafinizacija koristeći uobičajeni trostepeni postupak sa ksilolom i apsolutnim etanolom. Grupna tipizacija HPV-a (na skupine visokog i niskog rizika) provedena je u dvije posebne reakcije s dva para početnica (engl. „*primer*“), koristeći *PCR Human Papilloma Virus Typing Set (TaKaRa, Shiga, Japan)*, prema preporukama proizvođača. Uvjeti u kojima se odvijala lančana reakcija polimeraze (PCR) bili su slijedeći: 94° C, 5 min; 94° C, 0,5 min, 55° C, 2 min, 72° C, 2 min (30 ciklusa); 72° C, 10 min. Pozitivna i negativna kontrola provedene su u svakoj reakciji. Produkti lančane reakcije polimeraze analizirani su elektroforezom na 3-postotnom agarozu gelu. U HPV tipizaciju su od genotipova visokog rizika bili uključeni HPV 16, 18, 31, 33, 52, 58, dok su od genotipova niskog rizika određivani HPV 6 i 11.

3.5. Imunohistokemijska analiza

Bojenje na Ki-67 antigen provedeno je koristeći protutijela na ljudski Ki-67 u razrjeđenju 1:200 (mišje protutijelo M7240, DAKO, Glostrup, Danska). U svrhu imunohistokemijskog bojenja rezovi debljine 4 µm su deparafinirani i rehidrirani, potom kuhani u mikrovalnoj pećnici na 750W i 110° C u citratnom puferu, isprani u destiliranoj vodi i PBS puferu, bojeni označenim streptavidin-biotinom i inkubirani s kromogen diaminobenzidinom. Za kontrastno bojenje bio je upotrijebljen Mayerov hematoksilin. Urađene su pozitivne i negativne kontrole. Obojenost staničnih jezgara Ki-67 antigenom kvantitativno je određena pomoću svjetlosnog mikroskopa *Olympus BX41* i računalnog sustava za morfometrijsku analizu (*Soft Imaging System GmbH, Muenster, Germany*). U svakom uzorku izabrano je najreprezentativnije područje (s najvećim stupnjem CIN-a) i označeno za mjerenje vodeći posebnu pažnju da se izbjegnu tangencijalno rezana područja. Brojao se ukupan broj Ki-67 pozitivnih jezgara na 100 µm bazalne membrane u cijeloj debljini epitela, te postotak Ki-67 pozitivnih jezgara posebno u donjoj, srednjoj i gornjoj trećini epitela.

Bojenje na protein p16^{INK4a} provedeno je koristeći monoklonsko protutijelo za protein p16^{INK4a} (*CINtec™ p16^{INK4a} cytology kit*, DAKO, Glostrup, Danska). Pri bojenju na protein p16^{INK4a} za pozitivnu kontrolu korišteni su rezovi karcinoma cerviksa. Prilikom bojenja uvijek je bila urađena i negativna kontrola (proveden je cijeli postupak bojenja preparata, ali je izostavljeno primarno protutijelo). Imunoreaktivnost na protein p16^{INK4a} procjenjivala se nalazom smeđe obojenosti jezgara i/ili citoplazmi, pri čemu se pozitivnim nalazom smatrala obojenost u više od 5% epitelnih stanica (50).

3.6. Protočna citometrija

Suspenzija stanica tumorskog tkiva za DNA analizu protočnom citometrijom pripremljena je iz parafinskih kocaka tumorskog tkiva koristeći se modificiranom metodom Hedley-a i suradnika (78). Izrezani su jedan do dva 40- μ m reza za DNA analizu protočnom citometrijom te jedan dodatni kontrolni 4- μ m hemalaun-eozinski rez. Rezovi su prvo deparafinirani u ksilolu, zatim rehidrirani u silaznom nizu alkohola (100%, 95% i 70%) te isprani destiliranom vodom. Tkivo je potom inkubirano u 2 ml 0,5% pepsina (Sigma, St.Louis, MO, USA) (pH 1.5) na 37° C/1h. Nakon toga suspenzija stanica je filtrirana kroz 42- μ m najlonsku mrežicu, centrifugirana 3 minute na 2000 okreta, isprana s 2 ml otopine fosfatnog pufera (PBS) te ponovno centrifugirana 3 minute na 2000 okreta kako bi dobili sediment jezgara. Zatim je dodano 200 μ l ribonukleaze (Sigma, St. Louis, MO, USA) u koncentraciji od 1mg/ml te 200 μ l propidij jodida (Sigma, St. Louis, MO, USA). Uzorci su inkubirani u tamnom na +4° C od 2 - 24h prije propuštanja. Suspenzija 25000 jezgara je propuštena na FACScan protočnom citometru (Becton-Dickinson, San Jose, CA) s 15 mW argon ionskim laserom (potreban je minimum od 10 000 jezgara ne uključujući debri i agregate) (78).

DNA histogrami analizirani su u računalnom programu Modfit 3.0 (Verity Software House, Inc.). Tumori s jednim G0/G1 vrškom klasificirani su kao diploidni, a oni koji imaju i dodatni odvojeni G0/G1 vršak (s više od 10% jezgara) kao aneuploidni. Tumori s tri ili više odvojena G0/G1 vrška su multiploidni (78). Koeficijent varijacije (CV, standardna devijacija u odnosu na srednju vrijednost) izračunat je na G0/G1 vršku, uz gornju prihvatljivu vrijednost od 8%. Uzorci s CV-om >8%, agregatima >10% te BAD-om (pozadina histograma, agregati i debri) >20% neadekvatni su za identifikaciju DNA aneuploidnih populacija ili za određivanje S faze, te su po preporukama konsenzusa isključeni iz ispitivanja (78). Stupanj aneuploidije izražen je DNA indeksom koji predstavlja omjer relativnog G0/G1 DNA sadržaja populacije uzorka i referentnih diploidnih stanica. DNA indeks diploidnih stanica iznosi 0,95 - 1,05 (79). Kod multiploidnih tumora koristila se aneuploidna subpopulacija s najvećim DNA indeksom (78). Tetraploidni tumori su oni čiji DNA indeks iznosi 1,9 - 2,1 (79).

3.7. Statistički postupci

Za statističku obradu podataka koristio se program Statistica 7.1 (StatSoft, Inc., Tulsa, USA). Nominalni podaci bili su uspoređeni χ^2 testom, a kontinuirani podaci Studentovim t testom i analizom varijance. Normalnost raspodjele kontinuiranih vrijednosti provjerena je upotrebom Kolmogorov-Smirnov testa normalnosti. Tamo

gdje je raspodjela značajno odstupala od normalnosti koristili su se neparametrijski testovi (Mann-Whitney U-test i Kruskal-Wallis test). Prognostička vrijednost pojedinih varijabli u odnosu na patohistološku dijagnozu ispitana je logističkom regresijom.

U svim statističkim analizama značajnom je smatrana P vrijednost manja od 0,05. Na temelju preliminarnih podataka razlika za imunohistokemijsku ekspresiju Ki-67 između histoloških skupina CIN-a bio je očekivan visoki učinak (effect size > 0,40) za razlike u Ki-67 između tri skupine. Da bismo ispitali takav učinak na razini značajnosti od 0,05 i uz 90% snage, bilo nam je potrebno 30 uzoraka tkiva u svakoj ispitivanoj skupini (CIN 1, CIN 2, CIN 3).

IV. REZULTATI

Uzorci tkiva koji su uzeti iz arhiva Kliničkog zavoda za patologiju, sudsku medicinu i citologiju prvo su pregledani od strane patologa eksperta za ginekološku patologiju. Za svaki uzorak je nedvojbeno potvrđena patohistološka dijagnoza. Tako su formirane tri dijagnostičke skupine cervikalnih intraepitelnih neoplazija (CIN 1, CIN 2 i CIN 3) s po 30 uzoraka tkiva, skupina s 20 uzoraka tkiva invazivnog karcinoma vrata maternice i kontrolna skupina s 15 uzoraka normalnog tkiva.

U skupini normalnog tkiva bilo je pet uzoraka koje je patolog okarakterizirao kao atrofični epitel, zatim pet uzoraka metaplastičnog epitela i pet uzoraka nepromijenjenog epitela. Grupnom tipizacijom na HPV visokog i niskog rizika u skupini normalnog tkiva utvrđena je prisutnost HPV-a niskog rizika u jednom uzorku metaplastičnog epitela, dok HPV visokog rizika nije bio prisutan niti u jednom uzorku (tablica 1).

Tablica 1. Patohistološka dijagnoza i HPV status u skupini normalnog tkiva

	HPV negativan n (%)	HPV niskog rizika n (%)	HPV visokog rizika n (%)
Atrofični (n = 5)	5 (100,0)	0 (0,0)	0 (0,0)
Metaplastični (n = 5)	4 (80,0)	1 (20,0)	0 (0,0)
Nepromijenjeni (n = 5)	5 (100,0)	0 (0,0)	0 (0,0)
Ukupno normalni (n = 15)	14 (93,3)	1 (6,7)	0 (0,0)

S obzirom na homogenost skupine normalnog tkiva u odnosu na HPV status, u daljoj analizi tu smo skupinu isključivo analizirali kao cjelinu i kao takvu uspoređivali s ostalim skupinama uzoraka.

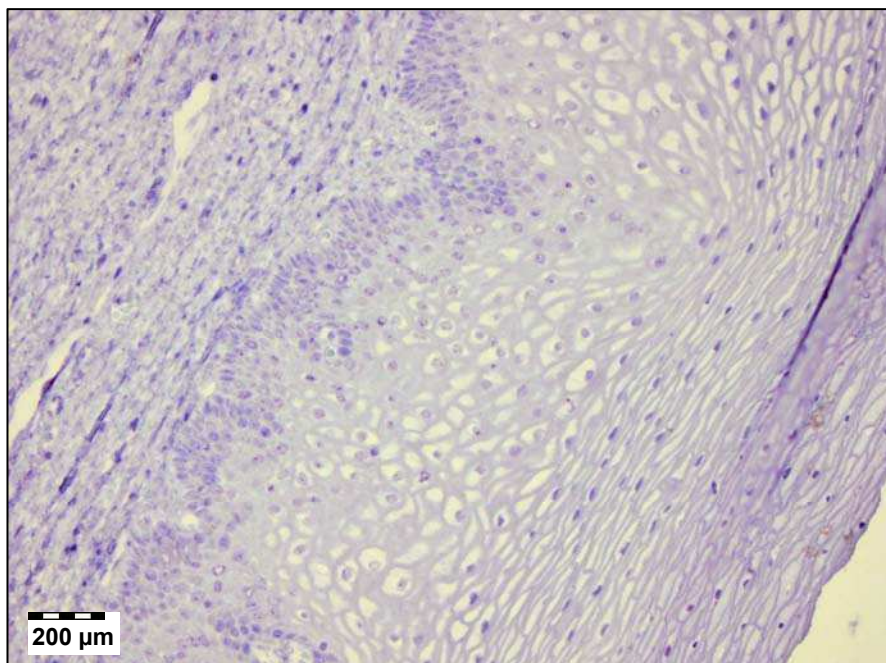
Analizom HPV statusa prema dijagnostičkim skupinama nađena je prisutnost HPV-a niskog rizika samo u skupini normalnog tkiva (1 od 15 uzoraka, tj. 6,7%) i CIN 1 skupini (9 od 30 uzoraka, tj. 30%) (tablica 2). HPV visokog rizika je bio sve učestaliji što je promjena epitela bila teža, pa je u CIN 3 skupini i skupini invazivnog karcinoma učestalost bila 90% (tablica 2). Ove razlike u HPV statusu bile su statistički značajne ($\chi^2 = 71,75$; $P < 0,001$).

Tablica 2. Dijagnostičke skupine i HPV status

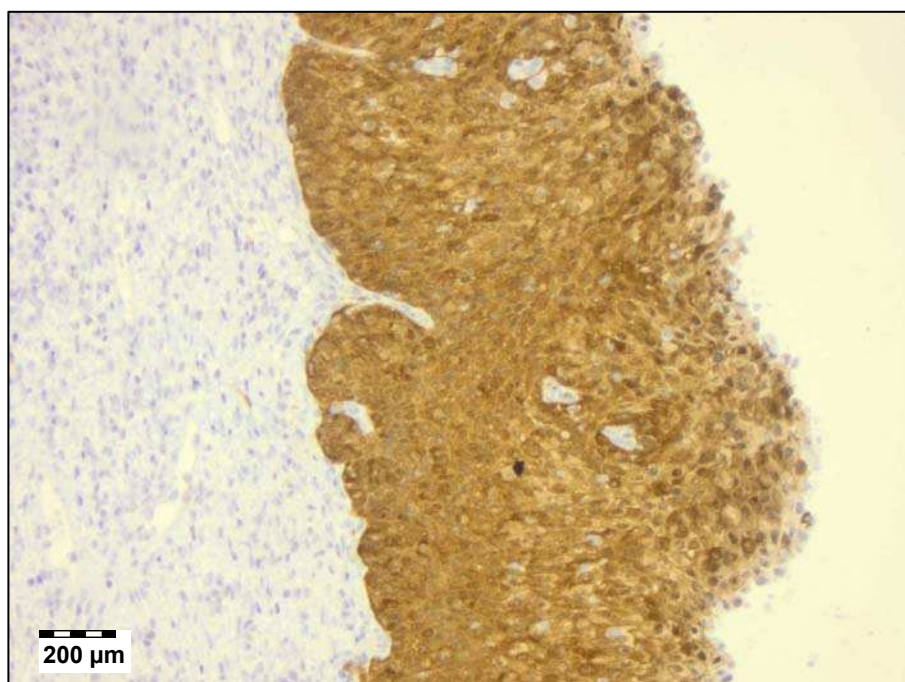
	HPV negativan n (%)	HPV niskog rizika n (%)	HPV visokog rizika n (%)
Ukupno normalni (n = 15)	14 (93,3)	1 (6,7)	0 (0,0)
CIN 1 (n = 30)	12 (40,0)	9 (30,0)	9 (30,0)
CIN 2 (n = 30)	13 (43,3)	0 (0,0)	17 (56,7)
CIN 3 (n = 31)	3 (9,7)	0 (0,0)	28 (90,3)
Invazivni karcinom (n = 20)	2 (10,0)	0 (0,0)	18 (90,0)

χ^2 test, $P < 0,001$ – za povezanost HPV statusa i patohistološke dijagnoze

Prisutnost p16^{INK4a} proteina u epitelnim stanicama vrata maternice vrlo je dobro odgovarala stupnju promjena u epitelu. Kod normalnog nalaza nije bilo prisutva p16^{INK4a} (slika 4), da bi učestalost njegovog prisutva rasla od 30% u CIN-u 1, preko 66,7% u CIN-u 2 do 100 % u CIN-u 3 (slika 5) i invazivnom karcinomu ($\chi^2 = 70,06$; $P < 0,001$) (tablica 3). Imunohistokemijskim bojenjem na p16^{INK4a} pozitivnim se bojio samo dio epitela koji je bio neoplastično transformiran.



Slika 4. Imunohistokemijsko bojenje na p16^{INK4a} antigen u histološki normalnom uzorku tkiva – nema p16^{INK4a} pozitivnih stanica. Povećanje 200x.



Slika 5. Imunohistokemijsko bojenje na p16^{INK4a} antigen kod CIN-a 3 - difuzno bojenje u punoj debljini epitela. Povećanje 200x.

U odnosu na HPV status vidljiva je povezanost p16^{INK4a} proteina i HPV-a visokog rizika (u 100% slučajeva), dok p16^{INK4a} nije bio prisutan u stanicama s HPV-om niskog rizika ($\chi^2 = 97,76$; $P < 0,001$) (tablica 3).

Tablica 3. p16^{INK4a} protein u odnosu na patohistološku dijagnozu i HPV status

Patohistološka dijagnoza	HPV status	p16 ^{INK4a} negativan	p16 ^{INK4a} pozitivan
		n (%)	n (%)
Normalni (n = 15)	HPV negativan	14 (93,3)	0
	HPV niskog rizika	1 (6,7)	0
	HPV visokog rizika	0	0
	Ukupno	15 (100,0)	0
CIN 1 (n = 30)	HPV negativan	12 (40,0)	0
	HPV niskog rizika	9 (30,0)	0
	HPV visokog rizika	0	9 (30,0)
	Ukupno	21 (70,0)	9 (30,0)
CIN 2 (n = 30)	HPV negativan	10 (33,3)	3 (10,0)
	HPV niskog rizika	0	0
	HPV visokog rizika	0	17 (56,7)
	Ukupno	10 (33,3)	20 (66,7)
CIN 3 (n = 31)	HPV negativan	0	3 (9,7)
	HPV niskog rizika	0	0
	HPV visokog rizika	0	28 (90,3)
	Ukupno	0	31 (100,0)
Invazivni karcinom (n = 20)	HPV negativan	0	2 (10,0)
	HPV niskog rizika	0	0
	HPV visokog rizika	0	18 (90,0)
	Ukupno	0	20 (100,0)

χ^2 test; $P < 0,001$ - za povezanost p16^{INK4a} s patohistološkom dijagnozom;

χ^2 test; $P < 0,001$ - za povezanost p16^{INK4a} s HPV statusom

Protočnom citometrijom nađeno je 25 aneuploidnih i 10 tetraploidnih uzoraka tkiva. Zbog malog broja tetraploidija, koji nije omogućavao pouzdanu statističku analizu, one su pribrojene skupini aneuploidija.

U aneuploidnim uzorcima je učestalost HPV-a visokog rizika bila vrlo visoka, 88,6% i značajno češća u odnosu na 45% kod diploidnih uzoraka ($\chi^2 = 20,79$; $P < 0,001$) (tablica 4).

Tablica 4. HPV status s obzirom na DNA ploidiiju

	HPV negativan	HPV niskog rizika	HPV visokog rizika
	n (%)	n (%)	n (%)
Diploidija (n = 91)	41 (45,0)	9 (10,0)	41 (45,0)
Aneuploidija (n = 35)	3 (8,6)	1 (2,8)	31 (88,6)

χ^2 test, $P < 0,001$

Učestalost aneuploidija je rasla sukladno težini promjena u cervikalnom epitelu. U skupini normalnog epitela su svi uzorci tkiva bili diploidni, u CIN-u 1 je bilo 10% aneuploidija, u CIN-u 2 16%, u CIN-u 3 41%, a u invazivnom karcinomu je bilo 70% aneuploidnih uzoraka ($\chi^2 = 33,21$; $P < 0,001$) (tablica 5).

Tablica 5. DNA ploidiya u odnosu na patohistološku dijagnozu i HPV status

Patohistološka dijagnoza	HPV status	Diploidija	Aneuploidija
		n (%)	n (%)
Normalni (n = 15)	HPV negativan	14 (93,3)	0
	HPV niskog rizika	1 (6,7)	0
	HPV visokog rizika	0	0
	Ukupno	15 (100,0)	0
CIN 1 (n = 30)	HPV negativan	12 (40,0)	0
	HPV niskog rizika	8 (26,7)	1 (3,3)
	HPV visokog rizika	7 (23,3)	2 (6,7)
	Ukupno	27 (90,0)	3 (10,0)
CIN 2 (n = 30)	HPV negativan	13 (43,3)	0
	HPV niskog rizika	0	0
	HPV visokog rizika	12 (40)	5 (16,7)
	Ukupno	25 (83,3)	5 (16,7)
CIN 3 (n = 31)	HPV negativan	2 (6,5)	1 (3,2)
	HPV niskog rizika	0	0
	HPV visokog rizika	16 (51,6)	12 (38,7)
	Ukupno	18 (58,1)	13 (41,9)
Invazivni karcinom (n = 20)	HPV negativan	0	2 (10,0)
	HPV niskog rizika	0	0
	HPV visokog rizika	6 (30)	12 (60,0)
	Ukupno	6 (30)	14 (70,0)

χ^2 test; $P < 0,001$ - za povezanost DNA ploidiye s patohistološkom dijagnozom

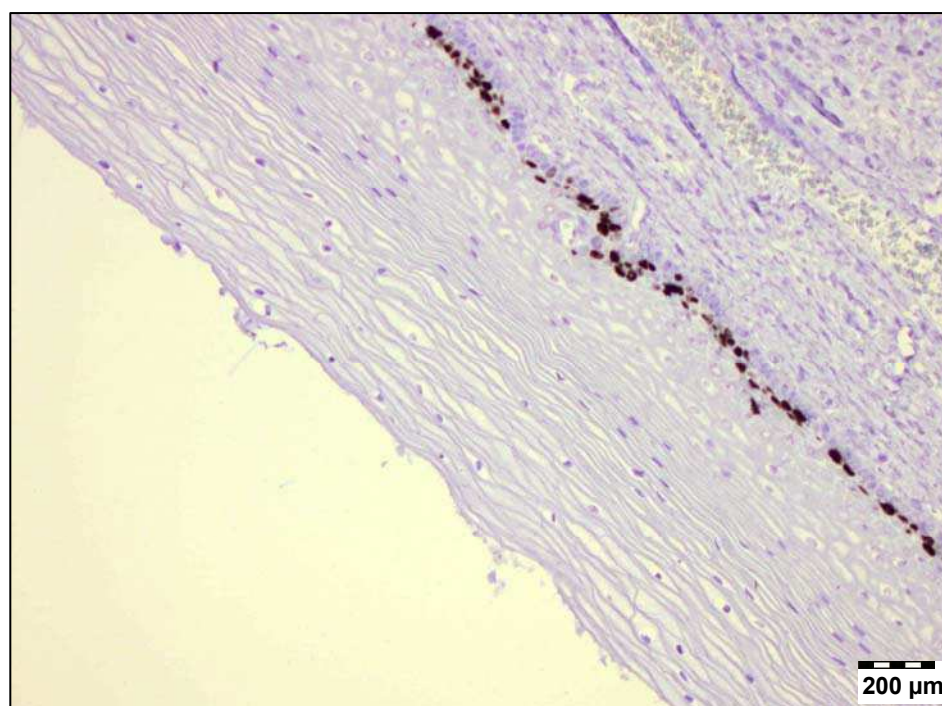
Uspoređujući ploidni status analiziranih uzoraka s rezultatima imunohistokemijskog bojenja na p16^{INK4a} (tablica 6) nađen je samo jedan p16^{INK4a} negativni uzorak kod aneuploidije (2,9%), dok su ostala 34 aneuploidna uzorka bili pozitivni na p16^{INK4a} antigen (97,1%). Kod diploidije je 49,5% uzoraka bilo p16^{INK4a} negativno ($\chi^2 = 23,67$; $P < 0,001$).

Tablica 6. p16^{INK4a} protein u odnosu na DNA ploidiju

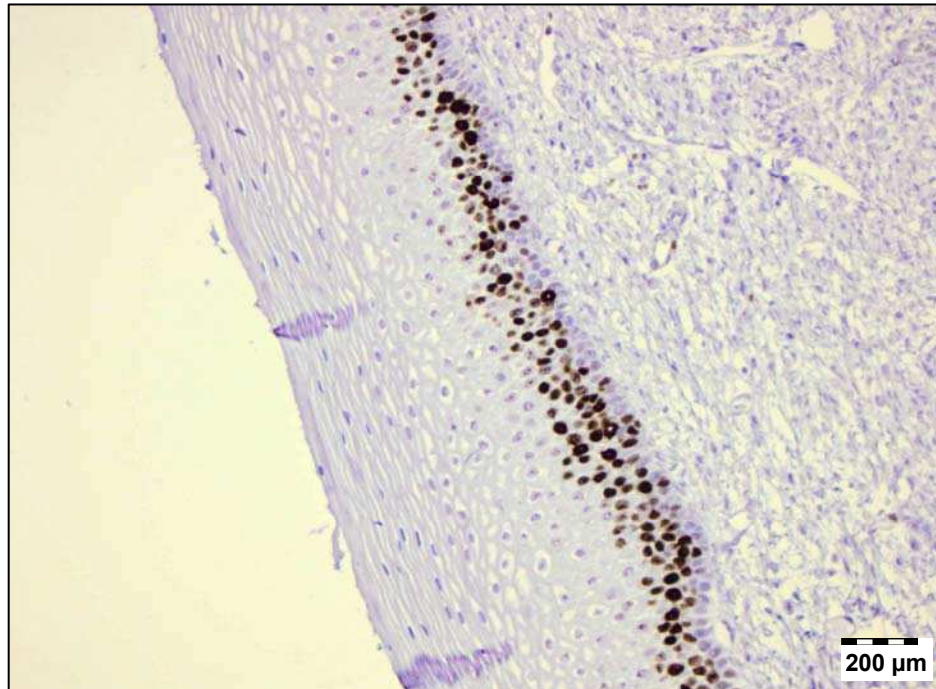
	p16^{INK4a} negativan	p16^{INK4a} pozitivan
	n (%)	n (%)
Diploidija (n = 91)	45 (49,5)	46 (50,5)
Aneuploidija (n = 35)	1 (2,9)	34 (97,1)

χ^2 test, $P < 0,001$

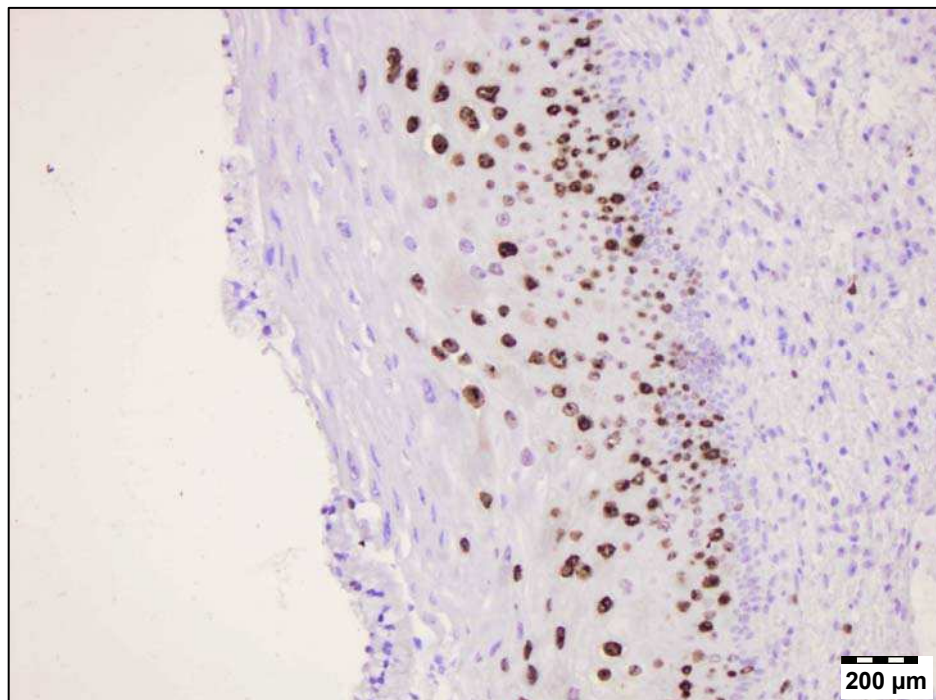
Rezultati imunohistokemijskog bojenja Ki-67 antitijelom prikazani su na slikama 6, 7, 8 i 9.



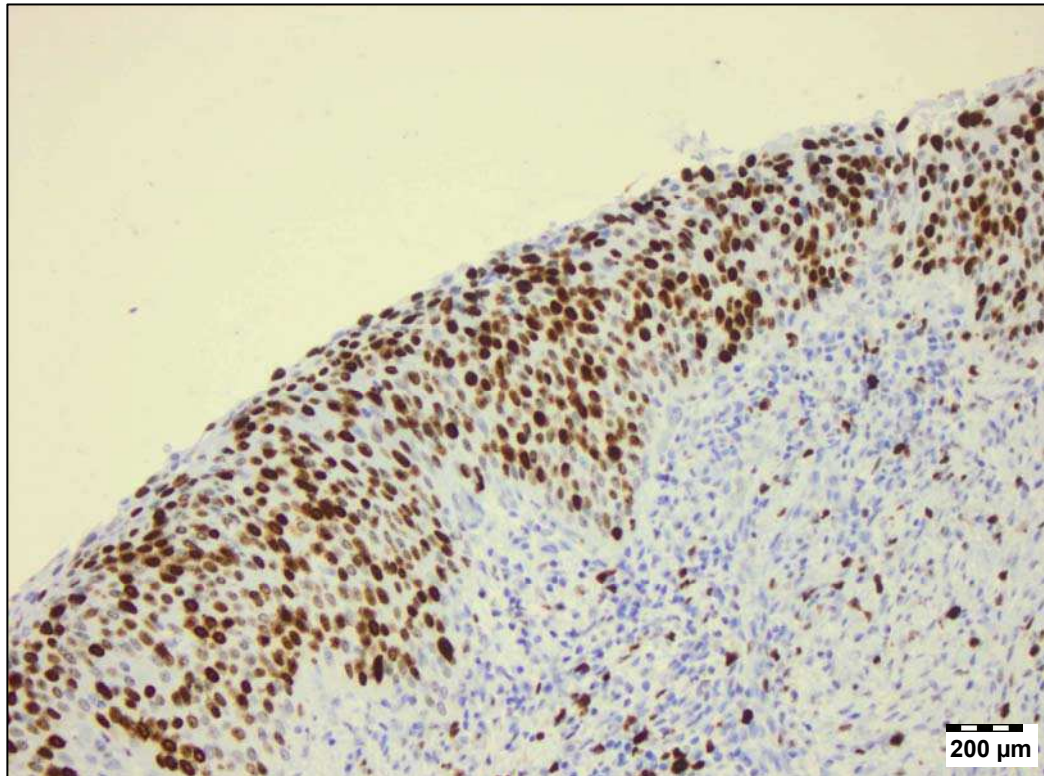
Slika 6. Imunohistokemijsko bojenje na Ki-67 antigen u histološki normalnom epitelu – ekspresija je prisutna samo u stanicama bazalnog sloja epitela. Povećanje 200x.



Slika 7. Imunohistokemijsko bojenje na Ki-67 antigen kod CIN-a 1 – Ki-67 pozitivne jezgre zauzimaju donju trećinu epitela. Povećanje 200x.



Slika 9. Imunohistokemijsko bojenje na Ki-67 antigen kod CIN-a 2 – vidljive su brojne pozitivne stanice u srednjoj trećini epitela. Povećanje 200x.



Slika 9. Imunohistokemijsko bojenje na Ki-67 antigen kod CIN-a 3 – pozitivne stanice se pružaju kroz cijelu debljinu epitelja. Povećanje 200x.

Kvantitativna imunohistokemijska analiza Ki-67 antigena dala je rezultate čija se raspodjela statistički značajno razlikovala od normalne raspodjele (Kolmogorov-Smirnov test, $P = 0,031$). Zbog toga su u analizi tih rezultata korištene neparametrijske statističke metode.

U šest uzoraka normalnog tkiva bojenje na Ki-67 bilo je negativno. Od ostalih devet normalnih uzoraka, osam ih je bilo pozitivno u donjoj trećini epitelja, a niti jedan nije bio pozitivan u gornjoj trećini. Ukupno je bilo pet nalaza metaplastičnog epitelja, koji se s obzirom na prisutnost Ki-67 pozitivnih stanica nisu razlikovali od ostalih nalaza iz skupine normalnog epitelja. U jednom uzorku tkiva našla se jedna izolirana Ki-67 pozitivna stanica u srednjoj trećini epitelja koji je okarakteriziran kao metaplastični.

Rezultati bojenja na Ki-67 u odnosu na morfološke nalaze prikazani su u tablici 7. Statistička analiza je pokazala značajne razlike između dijagnostičkih skupina u ukupnom broju Ki-67 pozitivnih stanica, kao i u postotku Ki-67 pozitivnih stanica u donjoj, srednjoj i gornjoj trećini epitela (Kruskal-Wallis test, $P < 0,001$). Ipak, analizirajući postotak Ki-67 pozitivnih stanica u pojedinim trećinama epitela, razlike nisu bile podjednako izražene između svih morfoloških skupina uzoraka. Tako se normalna skupina i CIN 1 skupina nisu značajno razlikovale niti u jednoj trećini epitela, dok su CIN 2 i CIN 3 skupine imale sličan postotak Ki-67 pozitivnih stanica u srednjoj trećini epitela. Kako je rastao stupanj displazije, tako je postotak Ki-67 pozitivnih stanica padao u donjoj trećini, a rastao u srednjoj i gornjoj trećini epitela.

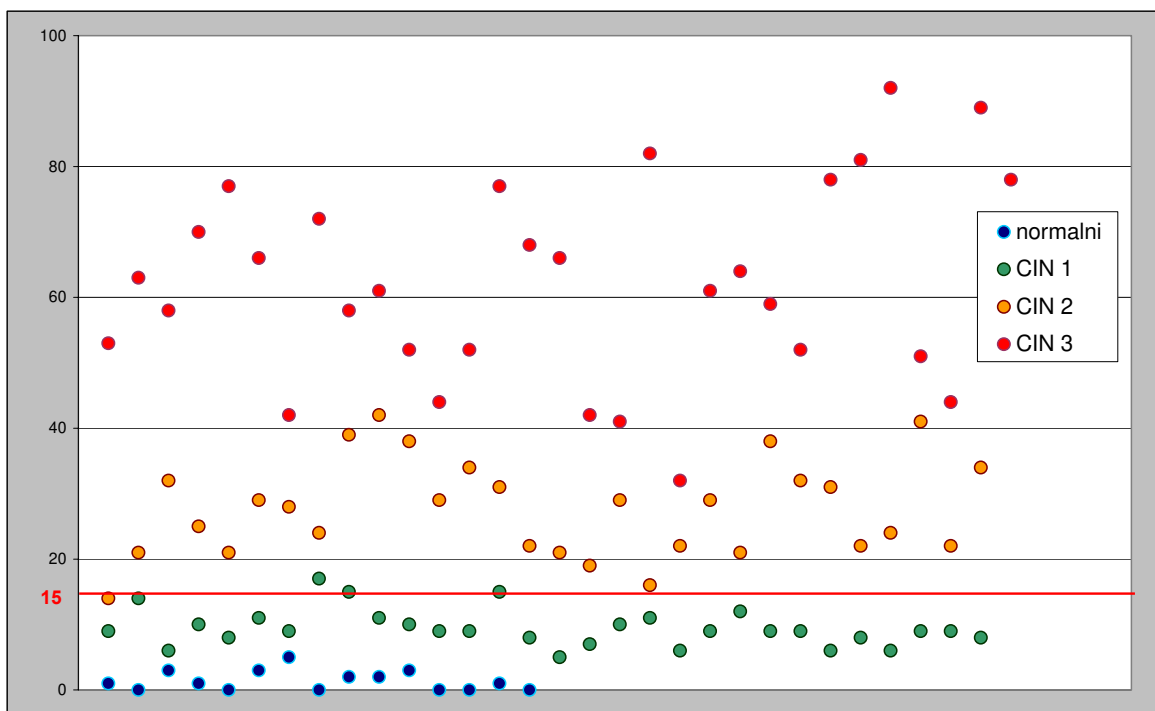
Tablica 7. Kvantitativna analiza Ki-67 antigena u odnosu na patohistološku dijagnozu

	Ki-67 pozitivne stanice ukupno/100 µm (SD)	Ki-67 pozitivne stanice % donja trećina (SD)	Ki-67 pozitivne stanice % srednja trećina (SD)	Ki-67 pozitivne stanice % gornja trećina (SD)
Normalni (n = 15)	1,4 (1,5)	97,8 (6,7)*	2,2 (6,7)*	0,0 (0,0)*
CIN 1 (n = 30)	9,5 (2,9)	89,4 (12,9)	7,9 (10,3)	2,7 (4,9)
CIN 2 (n = 30)	27,7 (7,5)	50,6 (8,4)	35,5 (8,6)**	13,9 (6,5)
CIN 3 (n = 31)	62,1 (15,2)	41,5 (7,1)	32,9 (6,1)	25,6 (4,7)

Rezultati su prikazani kao srednja vrijednost (standardna devijacija). Kruskal-Wallis test za razlike između dijagnostičkih skupina, $P < 0,001$ za sve Ki-67 varijable. * - bez statističke značajnosti u usporedbi s CIN 1 (Mann-Whitney U test). ** - bez statističke značajnosti u usporedbi s CIN 3 (Mann-Whitney U test).

Vrijednost imunohistokemijskog bojenja na Ki-67 antigen u predviđanju srednje teške i teške cervikalne displazije (CIN 2 i CIN 3) ocijenili smo na dva načina:

1. Brojanjem Ki-67 pozitivnih stanica na 100 μm bazalne membrane i uz graničnu vrijednost za CIN 2 + CIN 3 od >15 stanica (slika 10). U 61 uzorku srednje teške i teške displazije bio je jedan lažno negativan nalaz (1,6%), a u 45 uzoraka s normalnim ili CIN 1 nalazom bio je jedan lažno pozitivan nalaz (2,2%) (tablica 8).



Slika 10. Broj Ki-67 pozitivnih stanica ukupno na 100 μm bazalne membrane u odnosu na patohistološku dijagnozu – shematski prikaz rezultata.

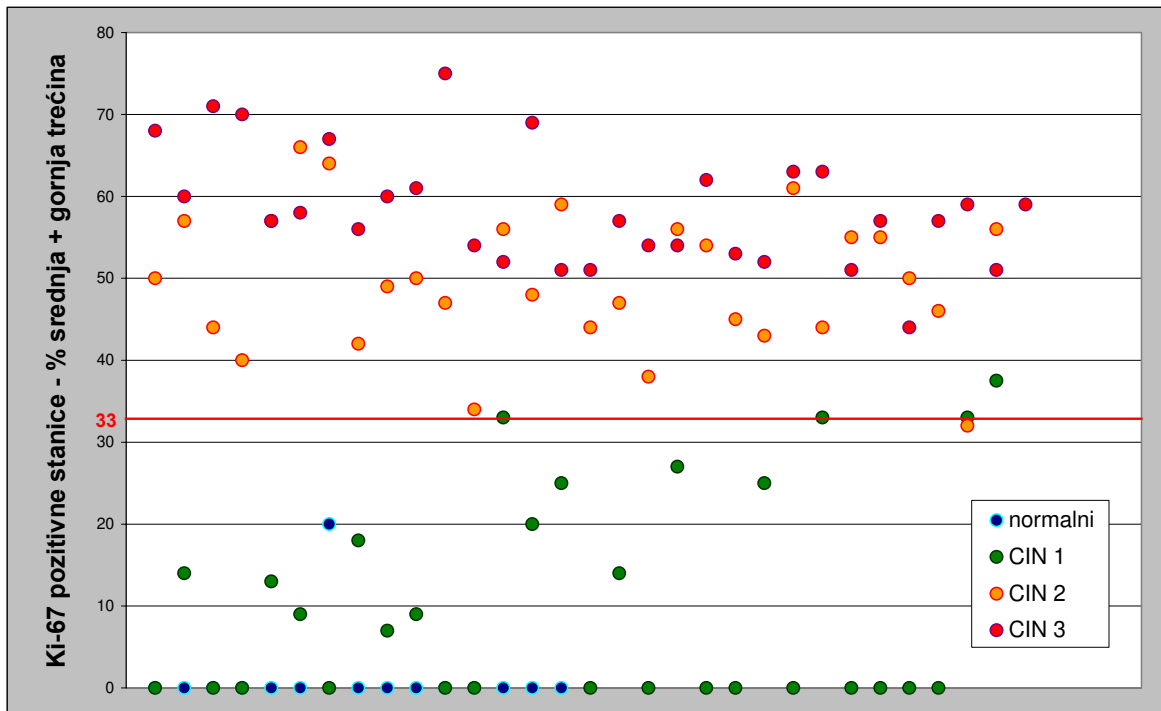
Tablica 8. Razdvajanje normalnih/CIN 1 od CIN 2/CIN 3 nalaza prema broju Ki-67 pozitivnih stanica na 100 µm bazalne membrane uz graničnu vrijednost od 15 stanica

Patohistološka dijagnoza	broj Ki-67 pozitivnih stanica ≤ 15	broj Ki-67 pozitivnih stanica > 15
	n (%)	n (%)
Normalni/CIN 1 (n = 45)	44 (97.8)	1 (2.2)
CIN 2/CIN 3 (n = 61)	1 (1.6)	60 (98.4)

Lažno pozitivan je bio uzorak tkiva s dijagnozom CIN 1, koji je imao 17 Ki-67 pozitivnih stanica na 100 µm bazalne membrane, od toga 3 stanice (18%) u gornje 2/3 epitela, pozitivan na HPV niskog rizika, negativan na p16^{INK4a}, ali s tetraploidnom DNA.

Lažno negativan je bio uzorak CIN-a 2, koji je imao 14 Ki-67 pozitivnih stanica na 100 µm bazalne membrane, od toga 7 stanica (50%) u gornje 2/3 epitela, s HPV-om visokog rizika, pozitivan na p16^{INK4a}, diploidne DNA strukture.

2. Računanjem postotka Ki-67 pozitivnih stanica u srednjoj i gornjoj trećini epitela zajedno i uz prag normale od 33% (slika 11). S ovom graničnom vrijednosti jedan od 61 (1,6%) CIN 2 ili CIN 3 slučajeva je bio ispod granične vrijednosti, tj. lažno negativan (tablica 9). Također, samo jedan od 45 (2,2%) normalnih ili CIN 1 slučajeva bio je iznad te granične vrijednosti, odnosno lažno pozitivan.



Slika 11. Postotak Ki-67 pozitivnih stanica u srednjoj i gornjoj trećini epitela zajedno u odnosu na patohistološku dijagnozu – shematski prikaz rezultata.

Tablica 9. Razdvajanje normalnih/CIN 1 od CIN 2/CIN 3 nalaza prema postotku Ki-67 pozitivnih stanica u srednjoj + gornjoj trećini epitela uz graničnu vrijednost od 33%.

Patohistološka dijagnoza	Ki-67 pozitivne stanice srednja + gornja trećina epitela ≤ 33%	Ki-67 pozitivne stanice srednja + gornja trećina epitela > 33%
	n (%)	n (%)
Normalni/CIN 1 (n = 45)	44 (97.8)	1 (2.2)
CIN 2/CIN 3 (n = 61)	1 (1.6)	60 (98.4)

Lažno pozitivan je bio uzorak tkiva CIN-a 1, koji je imao 8 Ki-67 pozitivnih stanica na 100 µm bazalne membrane, od toga 3 stanice (37,5%) u u srednjoj + gornjoj trećini epitela, pozitivan na HPV visokog rizika i na p16^{INK4a}, s diploidijom u DNA statusu.

Lažno negativan je bio uzorak CIN-a 2, koji je imao 22 Ki-67 pozitivne stanice na 100 μm bazalne membrane, od toga 7 stanica (32%) u gornje 2/3 epitela, pozitivan na HR-HPV i na p16^{INK4a}, diploidne DNA strukture.

HPV status se pokazao statistički značajno povezan s prisutnošću Ki-67 antigena u stanicama cervikalnog epitela (tablica 10). Uzorci u kojima je bio prisutan HPV visokog rizika imali su značajno više Ki-67 pozitivnih stanica, a te su stanice bile češće u srednjoj i gornjoj trećini epitela, a rjeđe u donjoj trećini epitela, u usporedbi s HPV negativnim uzorcima ili onima u kojima je bio prisutan HPV niskog rizika (Kruskal-Wallis test, $P < 0,001$). Između skupine s HPV-om niskog rizika i HPV negativne skupine uzoraka nije bilo razlike u prisutnosti Ki-67 antigena (Mann-Whitney U test).

Tablica 10. Kvantitativna analiza Ki-67 antigena u odnosu na HPV status

	Ki-67 pozitivne stanice ukupno/100 μm (SD)	Ki-67 pozitivne stanice % donja trećina (SD)	Ki-67 pozitivne stanice % srednja trećina (SD)	Ki-67 pozitivne stanice % gornja trećina (SD)
HPV negativan (n = 42)	15,1 (17,8)*	76,3 (24,7)*	17,8 (18,1)*	5,9 (8,4)*
HPV niskog rizika (n = 10)	9,1 (3,7)	90,1 (12,2)	8,1 (10,7)	1,8 (4,2)
HPV visokog rizika (n = 54)	43,3 (23,6)	50,2 (16,6)	30,1 (11,2)	19,7 (8,9)

Rezultati su prikazani kao srednja vrijednost (standardna devijacija). Kruskal-Wallis test za razlike između HPV skupina, $P < 0,001$ za sve Ki-67 varijable. * - bez statističke značajnosti u usporedbi s HPV niskog rizika (Mann-Whitney U test).

Prisutnost Ki-67 pozitivnih stanica bila je u korelaciji s prisutnosti p16^{INK4a} proteina u stanicama (tablica 11). p16^{INK4a} pozitivni uzorci imali su značajno više Ki-67 pozitivnih stanica, kao i značajno veći postotak Ki-67 pozitivnih stanica u srednjoj i gornjoj trećini epitela u odnosu na p16^{INK4a} negativne uzorke tkiva (Mann-Whitney U test, P < 0,001). U donjoj trećini epitela značajno veći postotak Ki-67 je bio kod p16^{INK4a} negativnih uzoraka.

Tablica 11. Kvantitativna analiza ekspresije Ki-67 antigena u odnosu na p16^{INK4a} protein

	Ki-67 pozitivne stanice ukupno/100 µm (SD)	Ki-67 pozitivne stanice % donja trećina (SD)	Ki-67 pozitivne stanice % srednja trećina (SD)	Ki-67 pozitivne stanice % gornja trećina (SD)
p16^{INK4a} negativan (n = 46)	9,9 (9,1)	84,3 (20,5)	13,0 (16,8)	2,7 (4,4)
p16^{INK4a} pozitivan (n = 60)	43,4 (23,6)	49,9 (15,9)	30,4 (10,8)	19,7 (8,8)

Rezultati su prikazani kao srednja vrijednost (standardna devijacija). Mann-Whitney U test za razlike između p16^{INK4a} skupina, P < 0,001 za sve Ki-67 varijable.

Imunohistokemijsko bojenje na Ki-67 pokazalo je da je kod aneuploidije broj Ki-67 pozitivnih stanica značajno veći nego kod diploidnih uzoraka tkiva (tablica 12). Postojala je i značajna razlika u raspodjeli prema trećinama epitela, tako da su aneuploidni uzorci imali manju učestalost Ki-67 pozitivnih stanica u donjoj trećini, a veću učestalost u gornjoj trećini epitela u usporedbi s diploidnim uzorcima (Mann-Whitney U test, $P < 0,05$). Jedino nije bilo značajnih razlika između diploidnih i aneuploidnih uzoraka u srednjoj trećini epitela.

Tablica 12. Kvantitativna analiza Ki-67 antigena u odnosu na DNA ploidiu

	Ki-67 pozitivne stanice ukupno/100 µm (SD)	Ki-67 pozitivne stanice % donja trećina (SD)	Ki-67 pozitivne stanice % srednja trećina (SD)	Ki-67 pozitivne stanice % gornja trećina (SD)
Diploidija (n = 79)	22,1 (19,6)	67,3 (25,6)	21,7 (16,8)	11,0 (11,2)
Aneuploidija (n = 21)	56,5 (25,9)	50,0 (13,8)	29,9 (9,9)	20,1 (7,2)
Statistička značajnost*	P < 0,001	P < 0,05	NS	P < 0,005

Rezultati su prikazani kao srednja vrijednost (standardna devijacija). * - Mann-Whitney U test za razlike između DNA skupina. NS - bez statističke značajnosti.

Četiri ispitivana parametra (imunohistokemijska ekspresija Ki-67 proteina i p16^{INK4a} proteina, HPV status, DNA ploidi status) uvrstili smo u multivarijantnu analizu, u kojoj je patohistološka dijagnoza bila zavisna varijabla. Cilj je bio utvrditi nezavisni doprinos svake od istraživanih varijabli u prognozi morfološkog nalaza CIN-a pri istovremenom određivanju tih parametara.

U logističkoj regresijskoj analizi kao Ki-67 varijablu uzeli smo ukupan broj Ki-67 pozitivnih stanica na 100 µm bazalne membrane, a patohistološku dijagnozu smo izrazili kao normalan nalaz/CIN 1 ili kao CIN 2/CIN 3. U ovakvoj analizi samo je Ki-67 bio značajno povezan s dijagnozom uz 97,2% točno predviđenih nalaza ($R^2 = 0,967$; $P = 0,013$).

Izostavljanjem Ki-67 varijable iz logističke regresije pojavila se ekspresija p16^{INK4a} proteina kao varijabla statistički značajno povezana s patohistološkim nalazom ($R^2 = 0,470$; $P < 0,001$; 82,1% točno predviđenih nalaza).

Kada smo ekspresiju Ki-67 izrazili kao postotak pozitivnih stanica u pojedinim trećinama cervikalnog epitela i uvrstili u multivarijantnu analizu kao tri zasebne nezavisne varijable, pokazalo se da su jedino postotak Ki-67 pozitivnih stanica u srednjoj i gornjoj trećini epitela bili značajno povezani s patohistološkom dijagnozom ($R^2 = 0,811$), dok sve ostale varijable nisu imale značajan utjecaj na zavisnu varijablu (tablica 13).

Tablica 13. Patohistološka dijagnoza kao zavisna varijabla u odnosu na postotak Ki-67 pozitivnih stanica u pojedinim trećinama epitela, p16^{INK4a}, HPV status i DNA ploidiu - multipla regresijska analiza

	Beta	Standardna pogreška	F	P
Ki-67 pozitivne stanice % donja trećina	- 0,209	0,171	1,491	0,225
Ki-67 pozitivne stanice % srednja trećina	0,405	0,130	9,717	0,002
Ki-67 pozitivne stanice % gornja trećina	0,406	0,105	14,806	< 0,001
p16^{INK4a}	0,006	0,117	0,002	0,962
HPV status	0,085	0,100	0,713	0,401
DNA ploidiya	0,005	0,050	0,012	0,915

Izostavljanjem Ki-67 varijabli iz multivarijantne analize statistički značajnu povezanost s patohistološkom dijagnozom ponovno je pokazala jedino imunohistokemijska ekspresija p16^{INK4a} proteina (tablica 14), ali uz slabije objašnjenje varijance u usporedbi s rezultatom kada je Ki-67 u analizi ($R^2 = 0,411$).

Tablica 14. Patohistološka dijagnoza kao zavisna varijabla u odnosu na p16^{INK4a}, HPV status i DNA ploidiu - multipla regresijska analiza

	Beta	Standardna pogreška	F	P
p16^{INK4a}	0,769	0,169	20,693	< 0,001
HPV status	0,174	0,169	1,056	0,307
DNA ploidiya	0,054	0,083	0,420	0,518

V. RASPRAVA

Proces nastanka raka vrata maternice se odvija preko preinvazivnih neoplastičnih promjena i obično traje pet do 15 godina. Etiološka uloga humanog papiloma virusa u cervikalnoj karcinogenezi dobro je proučena (80). Nekoliko istraživanja je pokazalo da HPV infekcija prethodi razvoju cervikalne intraepitelne neoplazije (15,81).

Usprkos relativnom uspjehu koji je postignut uobičajenim probirom na rak vrata maternice, postavljaju se brojna pitanja kako poboljšati pouzdanost standardne cervikalne citološke i histološke dijagnostike. Veliki broj biomarkera proučavan je u svrhu točnijeg otkrivanja raka vrata maternice i preinvazivnih promjena. U biljege koji su potencijalno najkorisniji ubrajaju se proliferacijski antigen Ki-67, inhibitor ciklin ovisnih kinaza p16^{INK4a} i DNA ploidni status.

U ovom istraživanju su svi histološki neneoplastični uzorci bili negativni na HPV visokog rizika (tablica 1), a učestalost HPV-a iz skupine visokog rizika rasla je sa porastom stupnja cervikalne intraepitelne neoplazije (tablica 2). Podatak da su tri od 31 CIN 3 uzorka (9,7%) i dva od 20 invazivnih karcinoma (10,0%) bili negativni na HPV visokog rizika je u skladu s ranije objavljenim radovima i ima nekoliko objašnjenja (49).

Poznato je da uslijed fiksacije u formalinu i uklapanja u parafin može doći do fragmentacije DNA, što smanjuje uspješnost izoliranja DNA lančanom reakcijom polimeraze (82). Zatim, budući da je iz istog materijala trebalo osim morfološke patohistološke analize uraditi još četiri dodatne analize (HPV status, DNA ploidni status, imunohistokemijsko bojenje na Ki-67 i p16^{INK4a}), a uzorci tkiva su u slučaju da su uzimani biopsijom mali, moguće je da se u rezovima koji su uzimani za analizu HPV DNA nije nalazila dovoljna količina pločastog epitela, ili je pak u cijelosti nedostajao. Također ne treba zaboraviti da humani papiloma virus nije neophodan za nastanak raka vrata maternice, odnosno do aktivacije gena uključenih u proces karcinogeneze može doći i na drugi način, a ne isključivo djelovanjem HPV-a.

HPV niskog rizika bio je prisutan kod normalnih uzoraka i onih s CIN 1, ali ne kod uzoraka s CIN 2, CIN 3 ili invazivnim karcinomom. Ovo je očekivano s obzirom da E6 i E7 geni niskorizičnih HPV genotipova ne izazivaju poremećaje staničnog ciklusa (83). Stoga HPV iz skupine niskog rizika nema utjecaja na nastanak raka vrata maternice,

već ga nalazimo kod dobroćudnih promjena kao što su šiljasti kondilomi (condylomata acuminata) i skvamozna intraepitelna lezija niskog stupnja (LSIL) (23-25).

Imunohistokemijskim bojenjem na p16^{INK4a} pokazalo se da je ekspresija ovog proteina značajno povezana s patološkim promjenama u cervikalnom epitelu i prisustvom HPV-a visokog rizika (tablica 3). U benignom epitelu (uključujući nepromijenjeni, atrofični i metaplastični) nije bilo imunoreaktivnosti na p16^{INK4a}, dok su neoplastične cervikalne stanice pokazale visoki stupanj ekspresije p16^{INK4a}.

Pozitivno bojenje na p16^{INK4a} je nađeno u 30% CIN 1 uzoraka, 67% CIN 2 uzoraka i 100% CIN 3 i invazivnih karcinoma. Za CIN 1 i CIN 2 to predstavlja nešto manju učestalost nego u radovima koji su ranije objavljeni, ali zbog nejednakih kriterija u interpretaciji nalaza kod različitih skupina autora usporedba rezultata je otežana (49,48,51,84). Naime, za razliku od ovog istraživanja gdje su svi uzorci s manje od 5% obojenih epitelnih stanica smatrani negativnima, neki autori uzimaju kriterij pozitivnosti već sa 1% obojenih stanica (84) ili koriste kvalitativnu podjelu gdje i vrlo slabu obojenost smatraju pozitivnim nalazom i pri tome nalaze i do 100-postotnu ekspresiju p16^{INK4a} u svim stupnjevima CIN-a (48,49,51), odnosno u HSIL-u (85). Agoff i suradnici, koji imaju isti kriterij koji je korišten u ovom istraživanju, tj. najmanje 5% stanica obojenih na p16^{INK4a} smatraju pozitivnim nalazom, pozitivno imunohistokemijsko bojenje na p16^{INK4a} nalaze kod 57% CIN-a 1, 75% CIN-a 2 i kod 91% CIN 3 uzoraka (50). Redman i suradnici, koji su prema istom kriteriju istraživali mogućnost razlikovanja reaktivnih promjena od CIN-a 1, nalaze p16^{INK4a} imunoreaktivnost u 30 od 81 (37%) CIN 1 uzoraka (86). Rezultate vrlo slične ovom istraživanju objavili su i Kurshumliu i suradnici. Oni su u uzorku cervikalnih biopsija našli p16^{INK4a} pozitivnost u 40% nalaza s CIN 1, 69,8% CIN 2 slučajeva i 100% biopsija s nalazom CIN 3 i karcinom cerviksa (87). U nedavno objavljenoj meta-analizi na osnovi 61 istraživanja rezultati ekspresije p16^{INK4a} u potpunosti su podudarni s ovim istraživanjem. U toj metaanalizi difuzno bojenje na p16^{INK4a} je bilo prisutno u 2% normalnih biopsija, 38% CIN 1, 68% CIN 2 i 82% CIN 3 nalaza (88). Tsoumpou i suradnici u tom istraživanju također naglašavaju problem ponovljivosti pretrage uslijed nedovoljno standardizirane interpretacije nalaza bojenja.

Porast broja p16^{INK4a} pozitivnih uzoraka u ovisnosti o porastu displazije cervikalnog epitela od CIN 1 prema invazivnom karcinomu odgovara ranijim zapažanjima (48,50). U ovom istraživanju niti jedan uzorak normalnog tkiva nije bio p16^{INK4a} pozitivan, odnosno svi p16^{INK4a} pozitivni uzroci su nađeni u uzorcima tkiva s CIN-om ili invazivnim karcinomom. Ovim su potvrđena ranija zapažanja da pozitivno bojenje na p16^{INK4a} pomaže u razdvajanju neoplastičnih promjena od nekada morfološki sličnih reaktivnih promjena, ali 70% negativnih rezultata kod CIN 1 i 33%

kod CIN 2 u ovom istraživanju ipak ne garantira dovoljnu osjetljivost, što je u suprotnosti sa rezultatima nekih istraživanja (48,51). Sličan stav imaju i Mulvany i suradnici, koji zaključuju da p16^{INK4a} pokazuje bolju specifičnost nego osjetljivost u otkrivanju pločastih lezija vrata maternice i da je dijagnostička vrijednost ovog markera u skladu s tim ipak ograničena (89).

Znajući da pojačanu ekspresiju p16^{INK4a} proteina povratnom spregom izaziva HPV E7 onkogen inaktivacijom Rb bjelančevine, bilo je očekivano je da će se HPV-om inducirana cervikalna neoplazija pokazati u značajnoj mjeri pozitivnom na p16^{INK4a} (47).

Hu i suradnici opisuju 61% p16^{INK4a} negativnih CIN 1 uzoraka s pozitivnim HPV-om visokog rizika (84). To objašnjavaju mogućom prolaznom HPV infekcijom kod koje nije došlo do integracije virusne DNA u genom domaćina. U ovom su istraživanju svi uzorci s HPV-om visokog rizika bili i p16^{INK4a} pozitivni bez obzira na patohistološki nalaz, ali nisu svi p16^{INK4a} pozitivni uzorci imali HPV visokog rizika. HPV negativni uzorci su bili pozitivni na p16^{INK4a} u osam od 44 (18%) slučajeva, što može biti posljedica ranije spomenutih poteškoća u detekciji HPV DNA, ali može biti i rezultat drugačijeg mehanizma ekspresije p16^{INK4a}, koji nije ovisan o HPV-u (51,90). Aktivacija p16^{INK4a} opisana je u slučajevima kada mutacijom inaktivirani Rb gen više povratnom spregom ne regulira transkripciju p16^{INK4a} (91). S druge strane, svi uzorci s pozitivnim HPV-om niskog rizika bili su p16^{INK4a} negativni, što potvrđuje tezu o malom afinitetu vezanja pRb od strane E7 HPV-a niskog rizika i njegovom niskom onkogenom potencijalu.

Ovi rezultati potvrđuju hipotezu da je p16^{INK4a} biljeg specifičan za stanice u kojima je prisutna E7 onkogeno aktivnost i u kojima se zbivaju promjene pod utjecajem HPV-a visokog rizika. To se podudara s brojnim ranijim istraživanjima koja opisuju pojačanu ekspresiju p16^{INK4a} (50-54), a ne ide u prilog onim izvještajima koji su govorili za smanjenu ekspresiju p16^{INK4a} u cervikalnim lezijama (55,56). Ipak, prema rezultatima ove studije osjetljivost imunohistokemijskog bojenja na p16^{INK4a} za procjenu stupnja cervikalne intraepitelne neoplazije nije zadovoljavajuća, tj. zadovoljava samo u CIN-u 3, dok je kod CIN-a 1 i CIN-a 2 nedovoljna (30% i 67%), a ne dozvoljava ni diferencijaciju CIN-a 1 od CIN 2/CIN 3 promjena.

HPV infekcija dovodi do kromosomske nestabilnosti koja uzrokuje aneuploidiju, a ona potiče ugradnju HPV genoma u genom stanice domaćina (73). Promjene sadržaja DNA su u ovom istraživanju bile značajno povezane s HPV statusom. Od 35 aneuploidnih uzoraka, HPV visokog rizika je izoliran u 31 uzorku tkiva (88,69%), HPV niskog rizika u jednome (2,8%), a u 3 uzorka (8,6%) HPV nije izoliran (tablica 4). Usporedbom s patohistološkim nalazom (tablica 5) aneuploidije nije bilo u normalnom

tkivu, pojavljuje se već u CIN-u 1 (10%), a nešto je bila češća u CIN-u 2 (16,7%). U CIN 3 promjenama aneuploidija je nađena u gotovo 42% uzoraka, a u invazivnom karcinomu u 70% uzoraka. Učestalost aneuploidije s obzirom na HPV status i patohistološki nalaz smo usporedili s tri ranija, metodološki slična istraživanja.

Bollmann i suradnici su usporedili HPV status i aneuploidiju u 112 tekućinskih citoloških preparata (engl. «liquid-based cytology»), od kojih su 63 bili LSIL, a 49 HSIL (74). U toj skupini HR-HPV je izoliran u 95 uzoraka, od kojih je aneuploidija nađena u 48%. U ovom istraživanju odgovarajuća skupina za usporedbu uključuje uzorke s patohistološkom dijagnozom CIN 1, CIN 2 i CIN 3. U tako definiranoj skupini, u ovom je istraživanju bio 91 uzorak, od toga 54 s visokorizičnim HPV-om, a od njih je 19 (35%) bilo s aneuploidijom (tablica 5), što je nešto manja učestalost nego kod Bollmanna i suradnika. Razlika u rezultatima možda je dijelom prouzročena činjenicom što Bollmann i suradnici analiziraju citološke preparate u kojima je dijagnoza ipak manje pouzdana u odnosu na «zlatni standard», tj. patohistološki nalaz uzorka tkiva.

Kod Bollmanna i suradnika ukupna je učestalost aneuploidija iznosila 44%, dok je u ovom istraživanju u ranije navedenoj skupini iznosila 23%. Bollmann i suradnici navode učestalost od 8% aneuploidija u LSIL skupini, što je usporedivo sa 10% (3/30) aneuploidija u CIN 1 skupini ovog istraživanja (tablica 5). Velika je razlika u učestalosti aneuploidije između HSIL skupine Bollmanna i suradnika (92%) i odgovarajuće skupine (CIN 2 + CIN 3) u ovom istraživanju, gdje je nađeno 30% (18/61) aneuploidija.

U skupini patohistološki normalnih nalaza u ovom istraživanju nije bilo aneuploidije. Lorenzato i suradnici su u istraživanju na 99 bioptičkih uzoraka tkiva, u skupini od 27 patohistološki normalnih uzoraka dobili 11% aneuploidnih nalaza (92). Također su u istom istraživanju u LSIL skupini imali 73% aneuploidija, što je puno više nego u ovom ili Bollmannovom istraživanju (74). U HSIL skupini su Lorenzato i suradnici imali 93% aneuploidnih uzoraka tkiva, više nego u ovom istraživanju, ali usporedivo s rezultatima Bollmanna i suradnika.

Analizirajući samo HR-HPV pozitivne uzorke Lorenzato i suradnici su u LSIL skupini našli 72%, a u HSIL skupini 93% aneuploidija (92). U ovom istraživanju je broj aneuploidija u HR-HPV pozitivnim CIN 1 uzorcima bio 22% (2/9), a u HR-HPV pozitivnim CIN 2/CIN 3 uzorcima 38% (17/35), što je također znatno manje nego u radu Lorenzatove i suradnika.

Melsheimer i suradnici su u 85 uzoraka tkiva dobivenih biopsijom, a svi su bili HPV 16 pozitivni, našli učestalost aneuploidije od 20% u CIN 1 skupini, 32% u CIN 2/3 skupini i 80% u skupini invazivnog karcinoma vrata maternice (73). Ovi rezultati su

podudarni rezultatima ovog istraživanja za identične HR-HPV skupine: 22% CIN 1, 38% CIN 2/CIN 3 i 67% (12/18) invazivni karcinom (tablica 5).

Brojna istraživanja, uključujući i ovo, pokazuju značajnu povezanost aneuploidije s HPV-om visokog rizika, cervikalnom intraepitelnom neoplazijom i invazivnim karcinomom vrata maternice. Međutim, činjenica da aneuploidija ipak nije nađena u znatnom broju teških displazija i invazivnih karcinoma ukazuje na to da ona nije nužan faktor u nizu promjena koje dovode do zloćudne promjene stanice. Izrazito različiti rezultati u pogledu učestalosti aneuploidija u pojedinim stupnjevima CIN-a kod raznih skupina autora upućuju na oprez pri tumačenju rezultata. Bollmann i suradnici, koji su dobili vrlo dobru osjetljivost i specifičnost protočne citometrije, preporučuju kombinaciju HPV tipizacije i protočne citometrije u otkrivanju promjena koje imaju visoki rizik za napredovanje u teži stupanj (77). U kombinaciji s prisustvom HPV-a visokog rizika, osjetljivost metode se u ovom istraživanju nije dovoljno poboljšala da bi opravdala kliničku primjenu. Isto mišljenje imaju i Melsheimer i suradnici, koji nalaze 27-postotnu osjetljivost za otkrivanje CIN 1/CIN 2 promjena, koje će perzistirati ili napredovati u teži stupanj (75). U kombinaciji s HPV tipizacijom ne dobivaju poboljšanje osjetljivosti protočne citometrije.

Statistički je značajno češća ekspresija p16^{INK4a} u aneuploidnim uzorcima logična s obzirom na zajedničku uzročnu vezu s HPV infekcijom (tablica 6). Od 35 aneuploidnih uzoraka samo je jedan bio p16^{INK4a} negativan (97% pozitivnih), a kod diploidije je p16^{INK4a} bio pozitivan u polovici uzoraka. Promatrajući te iste rezultate iz aspekta ekspresije p16^{INK4a}, vidimo da je od 80 p16^{INK4a} pozitivnih uzoraka njih 46 (57%) bilo diploidno, a od 46 p16^{INK4a} negativnih uzoraka samo je u jednom bila prisutna aneuploidija. Ove je rezultate teško objasniti rukovodeći se navodima iz literature da se aneuploidija javlja prije integracije HPV genoma, a pojačana ekspresija p16^{INK4a} kao posljedica integracije HPV genoma, dakle teoretski poslije pojave aneuploidije (48,73). Očito je da HPV-om inducirana onkogeneza djeluje preko više mehanizama, od kojih neke tek moramo razjasniti.

Antigen Ki-67 je indikator stanične proliferacije, tj. sposobnosti stanice da započne diobu. U ovom istraživanju je nađena statistički značajna povezanost imunohistokemijskog bojenja na Ki-67 antigen i HPV DNA statusa, što je u skladu s prethodno objavljenim podacima (49, 58). Iz rezultata je vidljivo da je samo infekcija s visokorizičnim humanim papiloma virusom bila povezana s prisutnošću Ki-67 antigena u stanicama i to se odnosilo kako na ukupan broj Ki-67 pozitivnih stanica, tako i na svaku pojedinu trećinu cervikalnog epitela (tablica 10). Uzorci s HPV-om niskog rizika su se u pogledu bojenja na Ki-67 antigen ponašali jednako kao i HPV negativni uzorci. Budući da je Ki-67 biljeg stanične proliferacije, može se zaključiti da

cervikalni epitel u slučaju infekcije s HPV-om niskog rizika ima nisku proliferativnu aktivnost, što je u skladu sa slabim onkogenim potencijalom HPV-a niskog rizika za rak vrata maternice (50,67,68).

Dosadašnji izvještaji nisu konzistentni u pogledu dijagnostičke vrijednosti imunohistokemijskog bojenja na Ki-67 antigen u razlikovanju reaktivnih promjena od cervikalne intraepitelne neoplazije. U ovom istraživanju je takvih uzoraka bilo premalo za relevantnu analizu, ali se broj Ki-67 pozitivnih stanica u metaplastičnom pločastom epitelu nije razlikovao od broja ovih stanica u nepromjenjenom i atrofičnom epitelu. Rezultati bojenja na Ki-67 antigen s obzirom na patohistološku dijagnozu u ovom istraživanju su u skladu s onim prethodnim istraživanjima koja govore za statistički značajan postupni porast ukupnog broja Ki-67 pozitivnih stanica s porastom stupnja intraepitelne neoplazije, označavajući tako sve veću proliferacijsku aktivnost epitela (59,67). Razlike između normalnih nalaza i CIN 1 uzoraka su nađene u ukupnom broju pozitivnih stanica, ali ne i u postotcima pozitivnih stanica u pojedinim trećinama epitela. Razlike između CIN 1 i CIN 2 skupina su nađene i u ukupnom broju pozitivnih stanica i u svakoj od trećina epitela, a razlika između CIN 2 i CIN 3 skupine nije nađena samo u postotku pozitivnih stanica u srednjoj trećini epitela (tablica 7).

Keating i suradnici nalaze suprabazalno bojenje na Ki-67 u dva od 29 (7,7%) normalnih uzoraka, u 15 od 21 (71,4%) skvamozne intraepitelne lezije niskog stupnja (LSIL) i u 18 od 19 (94,7%) skvamozne intraepitelne lezije visokog stupnja (HSIL) (49). U ovom istraživanju je pozitivno bojenje na Ki-67 u gornje dvije trećine epitela nađeno u jednom od 15 normalnih uzoraka, što je gotovo jednaka učestalost kao i u prethodnom istraživanju. Pri tome su u navedenom uzorku iz ovog istraživanja stanice pozitivne na Ki-67 nađene u srednjoj trećini epitela, dok su u dva normalna uzorka tkiva kod Keatinga i suradnika bile prisutne u cijeloj debljini epitela.

Kruse i suradnici su kvantitativno analizirali imunohistokemijsku ekspresiju Ki-67 proteina u različitim stupnjevima cervikalne intraepitelne neoplazije (67). Njihovi rezultati za ukupan broj pozitivnih jezgara na 100 μ m bazalne membrane kod CIN 1, CIN 2 i CIN 3, kao i za postotak pozitivnih jezgara u donjoj, srednjoj i gornjoj trećini za pojedini stupanj CIN-a jako dobro odgovaraju rezultatima ovog istraživanja. U analizi koriste tehnički zahtjevan tzv. «stratifikacijski indeks», koji predstavlja omjer udaljenosti Ki-67 pozitivne jezgre od bazalne membrane i debljine epitela, u prosjeku za sve pozitivne stanice (67). Kao i u ovom istraživanju, ne nalaze statistički značajnu razliku između CIN 2 i CIN 3 uzoraka u postotcima Ki-67 pozitivnih stanica u srednjoj trećini epitela.

Ovi rezultati ukazuju na odličnu ponovljivost kvantifikacije Ki-67 pozitivnih stanica, što pruža mogućnost korištenja ove metode u dijagnostičke svrhe. Prema

rezultatima ovog istraživanja, jednostavnom analizom koja dijeli epitel u trećine i brojanjem Ki-67 pozitivnih stanica na 100 µm bazalne membrane može se odrediti njihova raspodjela u epitelu i tako precizno procijeniti proliferacijska aktivnost cervikalnog epitela.

U rezultatima ovog istraživanja, najveća i statistički značajna razlika je na prijelazu iz CIN 1 u CIN 2 promjene, što se podudara s podjelom na LSIL i HSIL prema Bethesda klasifikaciji. Do istog zaključka dolaze i Keating i suradnici, koji nalaze da je bojenje na Ki-67 u gornje 2/3 epitela dobar prognostički znak za HSIL, ali manje pouzdan za LSIL (49). U analizi Ki-67 imunohistokemijskog bojenja vrlo je važna upravo podjela cervikalnog epitela na trećine i brojanje pozitivnih stanica po slojevima (19). Lorenzato i suradnici objavili su 100-postotnu osjetljivost za otkrivanje skvamozne intraepitelne lezije visokog stupnja kod prisutnosti Ki-67 pozitivnih stanica u gornje dvije trećine epitela, ali s niskom specifičnošću pretrage (92). U ovom istraživanju pokušano je na dva načina imunohistokemijskim bojenjem na Ki-67 antigen razdvojiti blagu displaziju (CIN 1) od srednje i teške displazije (CIN 2/CIN 3). Određena je granična vrijednost kako za ukupan broj stanica na 100 µm bazalne membrane (tablica 8, slika 12), tako i za postotak pozitivnih stanica u srednjoj i gornjoj trećini epitela (tablica 9, slika 13). Na oba načina bio je po jedan lažno pozitivan i jedan lažno negativan nalaz, što bi odgovaralo i osjetljivosti i specifičnosti od 98% za prognozu CIN 2/CIN 3 promjena. Uzorci tkiva koji su bili lažno pozitivni i lažno negativni prema jednom kriteriju, nisu to bili i prema drugome i obrnuto.

Ovi rezultati pokazuju da imunohistokemijsko bojenje na Ki-67 antigen može prilično točno razdvojiti ove dvije skupine promjena i to ne samo analizom prema trećinama epitela u kojima se nalaze pozitivne stanice, nego čak i apsolutnim brojem pozitivnih stanica na 100 µm bazalne membrane. Osim toga, s obzirom da prema ranijim izvješćima Ki-67 analiza ima i prognostičku vrijednost za progresiju cervikalnih promjena, moguće je da CIN 1 nalazi koji su prema rezultatima lažno pozitivni nose povećani rizik za kasnije napredovanje u težu displaziju (64,65).

Lorenzato i suradnici nalaze značajnu korelaciju između postotka Ki-67 pozitivnih i p16^{INK4a} pozitivnih stanica, ali samo u LSIL skupini, dok u HSIL skupini ne nalaze korelaciju (92). Pretpostavljaju da u toku razvoja promjena u cervikalnom epitelu pojačana ekspresija p16^{INK4a} inducira postupno povećanje stanične proliferacije, a da u fazi HSIL-a dolazi do gubitka kontrole nad proliferacijom. Iz toga zaključuju da je u toku razvoja HSIL-a prvi događaj HR-HPV infekcija, koju slijede genetske promjene, kao što su gubitak regulacije p16^{INK4a} i aneuploidija. Prema njihovom shvaćanju genetski poremećaji na kraju dovode do porasta proliferacijske aktivnosti, koja se može dokazati imunohistokemijskim bojenjem na Ki-67 antigen.

U ovom istraživanju postotak stanica pozitivnih na p16^{INK4a} nije određivan kvantitativno, već kvalitativno, kako je i uobičajeno u ranijim istraživanjima. Ki-67 pozitivne stanice bile su značajno brojnije u uzorcima tkiva pozitivnim na p16^{INK4a}. U tim uzorcima je bio i značajno veći postotak Ki-67 pozitivnih stanica u srednjoj i gornjoj trećini epitela, dok je značajno veći postotak Ki-67 pozitivnih stanica u donjoj trećini epitela bio prisutan kod p16^{INK4a} negativnih uzoraka (tablica 11). Usporedba rezultata bojenja na Ki-67 antigen s obzirom na prisutnost p16^{INK4a} za pojedine stupnjeve CIN-a nije rađena, a za CIN 3 skupinu i nije moguća, jer su svi uzorci tkiva u toj morfološkoj skupini bili p16^{INK4a} pozitivni.

Prema pretpostavci Lorenzatove i suradnika, u HSIL skupini bi trebalo doći do nestanka pojačane ekspresije p16^{INK4a} što ovo istraživanje, a ni većina prethodnih ne pokazuje. Dapače, Feng i suradnici prema rezultatima svoga i ranijih istraživanja zaključuju da je zaštitni mehanizam starenja stanice, kojega je dio i pojačana ekspresija p16^{INK4a}, očuvan i prilikom nastanka karcinoma vrata maternice, a rezultati ovog istraživanja to u potpunosti potvrđuju (47,93,94).

Usporedbom bojenja na Ki-67 antigen s obzirom na prisutnost aneuploidije nađene su značajne razlike i u apsolutnom broju Ki-67 pozitivnih stanica i u postotku pozitivnih stanica u pojedinim trećinama cervikalnog epitela. Kod diploidije je značajno više pozitivnih stanica u donjoj trećini epitela, a kod aneuploidije u gornjoj trećini. U srednjoj trećini je također nađen veći postotak Ki-67 pozitivnih stanica ako je bila prisutna aneuploidija, ali bez statistički značajne razlike. Ovi rezultati su razumljivi u svjetlu činjenice da su i genetska nestabilnost koja dovodi do aneuploidije i stanična proliferacija dio istog patološkog procesa, koji vodi od HPV infekcije preko cervikalne intraepitelne neoplazije do invazivnog karcinoma vrata maternice.

Do sada je objavljeno samo jedno istraživanje u kojemu su na istom materijalu određivani HPV status, Ki-67, p16^{INK4a} i DNA ploidijska (92). U tom istraživanju Lorenzato i suradnici nalaze da su aneuploidija i pojačana ekspresija p16^{INK4a} prvi znakovi promjena u epitelu koji prethode povećanju stanične proliferacije i da su to najbolji testovi za otkrivanje cervikalne displazije bez obzira na njen stupanj (pozitivne prediktivne vrijednosti 90% i 100%). U razlikovanju LSIL-a od HSIL-a najtočnija je, prema istoj skupini autora, kombinacija aneuploidije i Ki-67 pozitivnih stanica u gornje 2/3 epitela uz osjetljivost od 92,8%, specifičnost od 54,2%, pozitivnu prediktivnu vrijednost od 78%, negativnu prediktivnu vrijednost od 81,2% i ukupnu točnost od 78,8%. Rezultate Lorenzatove i suradnika nije moguće u svemu uspoređivati s rezultatima ovog rada jer metodologija nije bila ista (npr. bojenje na Ki-67 je ocjenjivano kvalitativno, a tetraploidija u DNA histogramu je uvrštena u normalan

nalaz), što je moglo utjecati na dijelom prilično različite rezultate između ova dva istraživanja.

Keating i suradnici uspoređuju i kombiniraju rezultate bojenja na Ki-67, ciklin E i p16^{INK4a} u nepromijenjenom epitelu, metaplastičnom epitelu i SIL-u i zaključuju da najveći potencijal ima kombinacija ciklina E i p16^{INK4a} (49). Iaconis i suradnici istražuju kombinaciju bojenja na p16^{INK4a} i Ki-67 u cilju boljeg razdvajanja atipične nezrele pločaste metaplazije na benigne promjene, atipiju i HSIL (95). Pri tome nalaze da su u HSIL-u pozitivni i Ki-67 i p16^{INK4a}, a u benignim promjenama da su oba ova bojenja negativna, što pomaže u boljoj interpretaciji i klasifikaciji nalaza atipične metaplazije.

Neki ranije citirani radovi sugeriraju da se bolja točnost rezultata analize navedenih biomarkera postiže ako se analizira samo podgrupa u kojoj su uzorci tkiva pozitivni na HPV visokog rizika, tj. da je korisno prethodno odrediti HPV status, a zatim ciljano raditi dalju analizu samo na tim uzorcima (73,84,92). Rezultati ovog istraživanja, kako multivarijantne analize, tako i prethodnog niza univarijantnih analiza, opovrgavaju korist od takvog načina rada. Naime, pojačana ekspresija i Ki-67 i p16^{INK4a} direktna je posljedica promjena u epitelnim stanicama koje su izazvane djelovanjem humanog papiloma virusa. Iz rezultata imunohistokemijske analize na Ki-67 i p16^{INK4a} i usporedbe s HPV statusom očito je da su ti rezultati sami po sebi odličan pokazatelj infekcije HPV-om visokog rizika, pa je i logično da prethodna selekcija uzoraka prema HPV statusu ne može doprinijeti konačnom rezultatu analize.

U ovom je radu analizirana točnost predviđanja stupnja cervikalne intraepitelne neoplazije kombinacijom četiriju parametara, a to su bili HPV status, DNA ploidijska i imunohistokemijska ekspresija antigena Ki-67 i p16^{INK4a}. U tu je svrhu korištena multivarijantna analiza s patohistološkom dijagnozom kao zavisnom varijablom. U takvoj analizi samo je bojenje na Ki-67 bilo značajno povezano s patohistološkom dijagnozom uz vrlo visoku razinu točnih nalaza (97%), dok ostali parametri nisu doprinosili točnosti rezultata. Podjednaka točnost što se tiče Ki-67 postignuta je uvođenjem jedinog parametra, apsolutnog broja Ki-67 pozitivnih stanica na 100 µm bazalne membrane, kao i uvrštavanjem postotka pozitivnih stanica u tri epitelna sloja kao triju zasebnih parametara. I u multivarijantnoj analizi se potvrdilo da je pri analizi Ki-67 pozitivnih stanica po trećinama epitela važan postotak stanica u srednjoj i gornjoj trećini epitela.

Isključenjem rezultata bojenja na Ki-67 antigen iz multivarijantne analize kao drugi po važnosti dijagnostički parametar pokazao se p16^{INK4a}, ali i tada s manjom točnošću nego Ki-67 (82%). HPV status i DNA ploidijski status, iako u univarijantnoj analizi značajno povezani s CIN-om, nisu se u multivarijantnoj analizi pokazali korisni u predviđanju stupnja cervikalne intraepitelne neoplazije.

Ovom analizom pokazalo se da istovremeno određivanje ova četiri parametra ne doprinosi točnijem određivanju stupnja cervikalne intraepitelne neoplazije u odnosu na imunohistokemijsko bojenje na Ki-67 antigen. Bojenje na p16^{INK4a} nije se pokazalo tako dobro kao analiza bojenja na Ki-67, ali rezultati opravdavaju korištenje i ovog biomarkera.

Ovo istraživanje stavlja u prvi plan imunohistokemijsku analizu Ki-67 antigena kao korisnu adjuvantnu metodu u patohistološkoj analizi graničnih slučajeva cervikalne intraepitelne neoplazije. Od ostalih istraživanih metoda imunohistokemijska analiza p16^{INK4a} proteina također ima vrijednost kao dodatna metoda. Analize DNA ploidnog statusa i HPV statusa ne mogu doprinijeti patohistološkoj dijagnostici CIN-a. Rezultate ovog istraživanja trebalo bi potvrditi u većem prospektivnom istraživanju, u kojem bi se u rutinskom radu usporedila dijagnostička vrijednost standardne patohistološke dijagnostike cervikalne intraepitelne neoplazije s dijagnostikom u koju bi bilo uključeno imunohistokemijsko bojenje na Ki-67 i p16^{INK4a}.

VI. ZAKLJUČAK

1. Infekcija humanim papiloma virusom iz skupine visokog rizika povezana je s pojavom cervikalne intraepitelne neoplazije i invazivnog raka vrata maternice, a njena učestalost raste s težinom histoloških promjena u cervikalnom epitelu.
2. Infekcija humanim papiloma virusom iz skupine niskog rizika može se naći kod blage displazije, ali nije povezana s pojavom umjerene i teške displazije ili karcinoma cerviksa.
3. Imunohistokemijsko bojenje na p16^{INK4a} omogućava specifičnu identifikaciju displastičnih stanica u kojima se odvija onkogeni HPV aktivnost. Zbog toga je p16^{INK4a} dobar biomarker infekcije HPV-om visokog rizika i pomaže pri razlikovanju dobroćudnih reaktivnih lezija od displastičnih lezija.
4. Određivanje ploidnog statusa dezoksiribonukleinske kiseline protočnom citometrijom metoda je koja pokazuje dobru specifičnost, ali nedovoljnu osjetljivost za otkrivanje displastičnih promjena u cervikalnom epitelu.
5. Imunohistokemijska analiza cervikalnog epitela bojenjem na Ki-67 antigen daje podatke o proliferacijskoj aktivnosti vezanoj uz infekciju HPV-om visokog rizika.
6. Kvantitativna analiza brojanjem Ki-67 pozitivnih stanica na 100 μ m bazalne membrane i u pojedinim trećinama cervikalnog epitela vrlo je osjetljiva i specifična metoda diferencijacije blage displazije (CIN 1) od umjerene i teške displazije (CIN 2 i CIN 3). Stoga ovakva analiza može biti od koristi kao dodatna metoda u točnijem određivanju stupnja cervikalne intraepitelne neoplazije.
7. Kombinacijom određivanja HPV statusa, DNA ploidnog statusa i imunohistokemijske ekspresije p16^{INK4a} i Ki-67 nije moguće postići veću točnost određivanja stupnja cervikalne intraepitelne neoplazije u odnosu na samu imunohistokemijsku analizu bojenja na Ki-67 antigen ili p16^{INK4a}.
8. Analiza ekspresije Ki-67 antigena u cervikalnom epitelu najtočnija je od istraživanih metoda u procjeni stupnja cervikalne intraepitelne neoplazije.

VII. SAŽETAK

Ciljevi istraživanja. Procijeniti povezanost ekspresije Ki-67 antigena i p16^{INK4a} proteina i DNA ploidijske prisutnošću HPV-a visokog i niskog rizika i s patohistološkim nalazom CIN-a. Na temelju dobivenih rezultata utvrditi koji je od parametara najbolji pokazatelj prisustva CIN-a 2 i CIN-a 3 i utvrditi mogu li se istovremenim određivanjem i kombinacijom različitih biljega postići točniji rezultati u razdvajanju blage displazije (CIN 1) od umjerene i teške displazije (CIN 2 i CIN 3).

Materijali i metode. Ispitivana skupina sastojala se od 111 uzoraka tkiva vrata maternice, od čega je bilo 30 CIN 1, 30 CIN 2, 31 CIN 3 i 20 uzoraka tkiva invazivnog karcinoma cerviksa. Kao kontrolna skupina uzeto je 15 uzoraka normalnog tkiva cerviksa. Na svim uzorcima bili su urađeni sljedeći postupci: patohistološka analiza, grupna tipizacija na HPV visokog i niskog rizika lančanom reakcijom polimeraze, imunohistokemijska analiza upotrebom protutijela na antigen Ki-67 i na protein p16^{INK4a}, protočna citometrija i određivanje DNA ploidijske.

Rezultati. U skupini normalnog tkiva HPV visokog rizika nije bio prisutan, a bio je učestaliji što je promjena epitela bila teža, pa je u CIN 3 skupini i skupini invazivnog karcinoma učestalost HPV-a visokog rizika bila 90% ($\chi^2 = 71,75$; $P < 0,001$). Kod normalnog nalaza nije bilo prisustva p16^{INK4a}, da bi učestalost njegovog prisutva rasla do 100% u CIN-u 3 i invazivnom karcinomu ($\chi^2 = 70,06$; $P < 0,001$). p16^{INK4a} je bio povezan s HPV-om visokog rizika u 100% slučajeva, a nije bio prisutan u stanicama s HPV-om niskog rizika ($\chi^2 = 97,76$; $P < 0,001$).

U aneuploidnim uzorcima je učestalost HPV-a visokog rizika bila 88,6%, statistički značajno češća u odnosu na 45% kod diploidnih uzoraka ($\chi^2 = 20,79$; $P < 0,001$). U skupini normalnog epitela svi su uzorci tkiva bili diploidni, u CIN-u 1 je bilo 10% aneuploidija, u CIN-u 2 16%, u CIN-u 3 41%, a u invazivnom je karcinomu bilo 70% aneuploidnih uzoraka ($\chi^2 = 33,21$; $P < 0,001$).

Uzorci u kojima je bio prisutan HPV visokog rizika imali su značajno više Ki-67 pozitivnih stanica, a te su stanice bile češće u srednjoj i gornjoj trećini epitela (Kruskal-Wallis test, $P < 0,001$). Između skupine s HPV-om niskog rizika i HPV negativne skupine uzoraka nije bilo razlike u prisutnosti Ki-67 antigena. Kako je rastao stupanj displazije, tako je postotak Ki-67 pozitivnih stanica rastao u srednjoj i gornjoj trećini epitela (Kruskal-Wallis test, $P < 0,001$).

Brojanjem Ki-67 pozitivnih stanica na 100 µm bazalne membrane i uz graničnu vrijednost za CIN 2 + CIN 3 od >15 stanica, u 61 uzorku umjerene i teške displazije bio je jedan lažno negativan nalaz (1,6%), a u 45 uzoraka s normalnim ili CIN 1 nalazom bio je jedan lažno pozitivan nalaz (2,2%). Računanjem postotka Ki-67 pozitivnih stanica u srednjoj i gornjoj trećini epitela zajedno i uz prag normale od 33%, jedan od 61 (1,6%) CIN 2 ili CIN 3 slučajeva bio je ispod granične vrijednosti, tj. lažno negativan. Također, samo je jedan od 45 (2,2%) normalnih ili CIN 1 slučajeva bio iznad te granične vrijednosti, odnosno lažno pozitivan. Mjereći na oba načina, to bi odgovaralo osjetljivosti i specifičnosti od 98% za prognozu CIN 2/CIN 3 promjena.

Imunohistokemijsku ekspresiju Ki-67 antigena i p16^{INK4a} proteina, HPV status i DNA ploidni status uvrstili smo u multivarijantnu analizu, u kojoj je patohistološka dijagnoza bila zavisna varijabla. Kada smo kao Ki-67 varijablu uzeli ukupan broj Ki-67 pozitivnih stanica na 100 µm bazalne membrane, samo je Ki-67 bio značajno povezan s dijagnozom uz 97,2% točno predviđenih nalaza ($R^2 = 0,967$; $P = 0,013$). Izostavljanjem Ki-67 varijable iz logističke regresije, pojavila se ekspresija p16^{INK4a} proteina kao varijabla statistički značajno povezana s patohistološkim nalazom ($R^2 = 0,470$; $P < 0,001$; 82,1% točno predviđenih nalaza). Izrazivši bojenje na Ki-67 antigen kao postotak pozitivnih stanica u pojedinim trećinama cervikalnog epitela, pokazalo se da su jedino postotci Ki-67 pozitivnih stanica u srednjoj i gornjoj trećini epitela bili značajno povezani s patohistološkom dijagnozom ($R^2 = 0,811$).

Zaključak. Učestalost infekcije HPV-om visokog rizika raste s težinom histoloških promjena u cervikalnom epitelu. Infekcija HPV-om niskog rizika nije povezana s pojavom umjerene i teške displazije ili karcinoma cerviksa. p16^{INK4a} je biomarker infekcije HPV-om visokog rizika i pomaže pri razlikovanju dobroćudnih reaktivnih lezija od displastičnih lezija. Određivanje DNA ploidnog statusa protočnom citometrijom metoda je koja pokazuje dobru specifičnost, ali nedovoljnu osjetljivost da bi se mogla primijeniti za otkrivanje displastičnih promjena.

Imunohistokemijska analiza cervikalnog epitela brojanjem Ki-67 pozitivnih stanica na 100 µm bazalne membrane i u pojedinim trećinama cervikalnog epitela je vrlo osjetljiva i specifična metoda diferencijacije blage displazije (CIN 1) od umjerene i teške displazije (CIN 2 i CIN 3). Ujedno je to i najtočnija od istraživanih metoda u procjeni cervikalne intraepitelne neoplazije. Kombinacijom određivanja HPV statusa, DNA ploidnog statusa i imunohistokemijske ekspresije p16^{INK4a} i Ki-67 nije moguće postići veću točnost predviđanja cervikalne intraepitelne neoplazije u odnosu na samu imunohistokemijsku analizu bojenja na Ki-67 antigen ili p16^{INK4a} protein.

VIII. SUMMARY

Ki-67, p16^{INK4a} and DNA ploidy in cervical precancerous lesions – comparison with pathohistology and HPV status

Objective. To correlate the expression of Ki-67 antigen and p16^{INK4a} protein and DNA ploidy status with the presence of high-risk and low-risk HPV and with the pathohistological diagnosis. Depending on these results to evaluate which parameter is the best indicator of the presence of CIN 2 and CIN 3 and to analyze if more accurate results in distinction of mild dysplasia (CIN 1) from moderate and severe dysplasia (CIN 2 and CIN 3) can be accomplished by combining various biomarkers.

Materials and methods. The study group consisted of 111 cervical tissue samples, including 30 CIN 1, 30 CIN 2, 31 CIN 3, and 20 samples of invasive squamous cell carcinoma. Fifteen samples of normal cervical tissue served as the control group. All samples were analyzed pathohistologically, by PCR for HPV group typing, by flow cytometry for DNA ploidy status and immunohistochemically using antibodies against Ki-67 antigen and p16^{INK4a} protein.

Results. In the group of normal samples there was no high-risk HPV positivity. The proportion of high-risk HPV positives grew gradually reaching 90% in the CIN 3 and invasive cancer groups, but there was no low-risk HPV finding among CIN 2 and CIN 3 cases ($\chi^2 = 71.75$; $P < 0.001$). p16^{INK4a} was not present in normal cervical tissue and its occurrence raised to 100% in CIN 3 and invasive cervical cancer ($\chi^2 = 70.06$; $P < 0.001$). All high-risk HPV cases and none of the low-risk HPV cases were p16^{INK4a} positive ($\chi^2 = 97.76$; $P < 0.001$).

In tissue samples with aneuploidy high risk HPV was present in 88.6% cases, which is significantly more frequent comparing with 45% in diploid samples ($\chi^2 = 20.79$; $P < 0.001$). In the normal tissue group all samples were diploid and aneuploidy was present in 10% of CIN 1 cases, 16% of CIN 2 cases, 41% of CIN 3 cases and 70% of invasive cancer cases ($\chi^2 = 33.21$; $P < 0.001$).

High-risk HPV positive cases exhibited significantly more Ki-67 positive nuclei per 100 μm basal membrane, which were more frequent in the middle and in the upper third of the epithelium (Kruskal-Wallis test, $P < 0.001$). The differences in immunostaining between low-risk HPV and HPV negative samples were not significant.

The percentage of Ki-67 positive cells rose in the middle and in the upper third of the epithelium with severity of the dysplasia (Kruskal-Wallis test, $P < 0.001$).

Counting total number of Ki-67 positive nuclei per 100 μm basal membrane and using the cutoff value for CIN 2 + CIN 3 of more than 15 cells, one of 61 (1.6%) cases of moderate/severe dysplasia was false negative and one of 45 (2.2%) normal/CIN 1 cases was false positive. Calculating the percentage of Ki-67 positive cells in the middle third and in the upper third layer of the epithelium, with the cutoff value of more than 33% for moderate/severe dysplasia, one of 61 (1.6%) CIN 2/CIN 3 cases was missed by Ki-67 immunohistochemistry. Also, only one of 45 (2.2%) normal/CIN 1 cases was above the cutoff value, meaning false positive. This would correspond to sensitivity and specificity of 98% for CIN 2/CIN 3 using any of the two models of calculation.

HPV status, DNA ploidy status, immunohistochemical expression of Ki-67 antigen and p16^{INK4a} protein were included in a multivariate analysis with pathohistological diagnosis as dependent variable. With total number of Ki-67 positive nuclei per 100 μm basal membrane as Ki-67 variable, only Ki-67 staining was significantly linked to pathohistology with 97.2% of correct predictions ($R^2 = 0.967$; $P = 0.013$). Omitting Ki-67 variable from logistic regression, p16^{INK4a} expression became statistically significant with 82.1% of correctly predicted cases ($R^2 = 0.470$; $P < 0.001$). Using the percentage of Ki-67 positive cells in three epithelial layers as three independent variables in multivariate analysis, only the percentages of Ki-67 positive cells in the middle third and in the upper third layer of the epithelium were significantly connected with pathohistological diagnosis ($R^2 = 0.811$).

Conclusion. The incidence of the infection with high-risk HPV raises according to the severity of histological changes in the cervical epithelium. Low-risk HPV infection is not associated with moderate or severe dysplasia, or cervical cancer. p16^{INK4a} is a biomarker of high-risk HPV infection, and is useful in the distinction of benign reactive lesions from true dysplastic lesions. The determination of DNA ploidy status by flow cytometry is a very specific, but not an enough sensitive one to be useful in the analysis of dysplastic changes in the cervical epithelium.

Immunohistochemical analysis of Ki-67 staining in cervical epithelium by counting the total number of Ki-67 positive cells per 100 μm basal membrane and the percentage of these cells in three epithelial layers is a sensitive and specific method of differentiation between CIN 1 and CIN 2/CIN 3 grades. The combination of HPV status, DNA ploidy status and immunohistochemical expression of p16^{INK4a} protein and Ki-67 antigen is not better in the prognosis of cervical intraepithelial neoplasia compared to the analysis of Ki-67 staining or p16^{INK4a} expression. Ki-67 immunostaining is the most

accurate of the analyzed methods in the evaluation of cervical intraepithelial neoplasia and can serve as a valuable adjunctive method for more accurate CIN grading in routine practice.

IX. LITERATURA

1. Parkin DM, Pisani P, Ferlay J. Estimates of the worldwide incidence of 25 major cancers in 1990. *Int J Cancer* 1999;80:827-41.
2. Vizcaino AP, Moreno V, Bosch FX, i sur. International trends in incidence of cervical cancer: II. Squamous-cell carcinoma. *Int J Cancer* 2000;86:429 -35.
3. Hrvatski zavod za javno zdravstvo. Incidencija raka u Hrvatskoj. Bilten br. 31, Zagreb 2006.
4. Ljubojević N. Dobročudne promjene vratra maternice. U: Šimunić V, ur. *Ginekologija*. Zagreb: Naklada Ljevak; 2001, 408-32.
5. Richart RM. Cervical intraepithelial neoplasia: a review. U: Sommers SC, ur. *Pathology annual*. East Norwalk: Appleton-Century-Crofts; 1973, 301- 28.
6. National Cancer Institute Workshop: the 1988 Bethesda system for reporting cervical/vaginal cytologic diagnoses. *JAMA* 1989;262:931-4.
7. Luff RD. The Bethesda System for reporting cervical/vaginal cytologic diagnoses: report of the 1991 Bethesda Workshop. *Hum Pathol* 1992;23:719-21.
8. Wright TC, Kurman RJ. A critical review of the morphologic classification systems of preinvasive lesions of the cervix: the scientific basis of the paradigm. *Papillomavirus Rep* 1994;5:175-81.
9. Ostor AG. Natural history of cervical intraepithelial neoplasia: a critical review. *Int J Gynecol Pathol* 1993;12:186-92.
10. Ismail SM, Colclough AB, Dinnen JS, i sur. Reporting cervical intra-epithelial neoplasia (CIN): intra and inter-pathologist variation and factors associated with disagreement. *Histopathology* 1990;16:371-6.
11. Abadi MA, Ho GY, Burk RD, Romney SL, Kadish AS. Stringent criteria for histological diagnosis of koilocytosis fail to eliminate overdiagnosis of human papillomavirus infection and cervical intraepithelial neoplasia grade 1. *Hum Pathol* 1998;29:54 -9.
12. Heatley MK. How should we grade CIN? *Histopathology* 2002;40:377-390.
13. Schwarz E, Freese UK, Gissmann L, i sur. Structure and transcription of human papillomavirus sequences in cervical carcinoma cells. *Nature* 1985;314:111-4.

14. World Health Organization International Agency for Research on Cancer. Human Papillomaviruses. U: IARC Monographs on the Evaluation of Carcinogen Risks to Humans. Lyon; 1996, vol. 64,1-6. (Meeting of IARC Working Group on 6-13 June 1995).
15. Nobbenhuis MA, Walboomers JM, Helmerhorst TJ, i sur. Relation of human papilloma virus status to cervical lesions and consequences for cervical-cancer screening: a prospective study. *Lancet* 1999;354:20-5.
16. Walboomers JM, Jacobs MV, Manos MM, i sur. Human papillomavirus is a necessary cause of invasive cervical cancer worldwide. *J Pathol* 1999;189:12-19.
17. Schneider a, Koutsky LA. Natural history and epidemiological features of genital HPV infection. *IARC Sci Publ* 1992;119:25-52.
18. Melkert PW, Hopman E, Van Den Brule AJ, i sur. Prevalence of HPV in cytomorphologically normal cervical smears, as determined by the polymerase chain reaction, is age dependent. *Int J Cancer* 1993;53:919-23.
19. Baak JP, Kruse AJ, Robboy SJ, Janssen EAM, van Diermen B, Skaland I. Dynamic behavioural interpretation of cervical intraepithelial neoplasia with molecular biomarkers. *J Clin Pathol* 2006;59:1017-28.
20. Bosch FX, Manos MM, Munoz N, i sur. Prevalence of human papillomavirus in cervical cancer: a worldwide perspective. International biological study on cervical cancer (IBSCC) Study Group. *J Natl Cancer Inst* 1995;87:796-802.
21. Chan SY, Delius H, Halpern AL, Bernard HU. Analysis of genomic sequences of 95 papillomavirus types: uniting typing, phylogeny, and taxonomy. *J Virol* 1995;69:3074-83.
22. Muñoz N, Bosch FX, de Sanjosé S, i sur.; International Agency for Research on Cancer Multicenter Cervical Cancer Study Group. Epidemiologic classification of human papillomavirus types associated with cervical cancer. *N Engl J Med* 2003;348:518-27.
23. Lorincz AT, Reid R, Bennett Jenson A, Greenberg MD, Lancaster W, Kurman RJ: Human papillomavirus infection of the cervix: relative risk associations of 15 common anogenital types. *Obstet Gynecol* 1992;79:328-337.
24. Matsukura T, Sugase M: Identification of genital human papillomaviruses in cervical biopsy specimens: segregation of specific virus types in specific clinicopathologic lesions. *Int J Cancer* 1995;61:13-22.
25. zur Hausen H: Papillomavirus infections: a major cause of human cancers. *Biochim Biophys Acta* 1996;1288:F55-F78.

26. Hildesheim A, Schiffman MH, Gravitt PE, i sur. Persistence of type-specific human papillomavirus infection among cytologically normal women. *J Infect Dis* 1994;169:235-40.
27. Ferenczy A, Franco E. Persistent human papillomavirus infection and cervical neoplasia. *Lancet Oncol* 2002;3:11-6.
28. Collado M, Gil J, Efeyan A, i sur. Tumour biology: senescence in premalignant tumours. *Nature* 2005;436:642.
29. Sharpless NE, DePinho RA. Cancer: crime and punishment. *Nature* 2005;436:636-7.
30. Lowe SW, Cepero E, Evan G. Intrinsic tumour suppression. *Nature* 2004;432:307-315.
31. von Knebel Doeberitz M. New markers for cervical dysplasia to visualise the genomic chaos created by aberrant oncogenic papillomavirus infections. *Eur J Cancer* 2002;38:2229-42.
32. Klaes R, Woerner SM, Ridder R, i sur. Detection of high-risk cervical intraepithelial neoplasia and cervical cancer by amplification of transcripts derived from integrated papillomavirus oncogenes. *Cancer Res* 1999;59:6132-6.
33. Thorland EC, Myers SL, Persing DH, i sur. Human papillomavirus type 16 integrations in cervical tumors frequently occur in common fragile sites. *Cancer Res* 2000;60:5916-21.
34. Ferber MJ, Thorland EC, Brink AA, i sur. Preferential integration of human papillomavirus type 18 near the c-myc locus in cervical carcinoma. *Oncogene* 2003;22:7233-42.
35. Ferber MJ, Montoya DP, Yu C, i sur. Integrations of the hepatitis B virus (HBV) and human papillomavirus (HPV) into the human telomerase reverse transcriptase (hTERT) gene in liver and cervical cancers. *Oncogene* 2003;22:3813-20.
36. Hockenbery DM. The bcl-2 oncogene and apoptosis. *Semin Immunol* 1992;4:413-420.
37. Kroemer G. The proto-oncogene Bcl-2 and its role in regulating apoptosis. *Nat Med* 1997;3:614-20.
38. Werness BA, Levine AJ, Howley PM. Association of human papillomavirus types 16 and 18 E6 proteins with p53. *Science* 1990;248:76-9.
39. Lechner MS, Laimins LA. Inhibition of p53 DNA binding by human papillomavirus E6 proteins. *J Virol* 1994;68:4267-73.

40. Kato JY, Matsushime H, Hiebert SW, i sur. Direct binding of cyclin D to the retinoblastoma gene product (pRB) and pRb phosphorylation by the cyclin D-dependent kinase CDK4. *Genes Dev* 1993;7:331-42.
41. Tsuda H, Hashiguchi Y, Nishimura S, Kawamura N, Takeshi I, Yamamoto K. Relationship between HPV typing and abnormality of G1 cell cycle regulators in cervical neoplasm. *Gynecol Oncol* 2003;91:476-85.
42. Kim YT, Zhao M. Aberrant cell cycle regulation in cervical carcinoma. *Yonsei Med J* 2005;46:597-613.
43. Heck DV, Yee CL, Howley PM, Munger K. Efficiency of binding the retinoblastoma protein correlates with the transforming capacity of the E7 oncoproteins of the human papillomaviruses. *Proc Natl Acad Sci USA* 1992;89:4442-6.
44. Chellappan S, Kraus VB, Kroger B, i sur. Adenovirus E1A, simian virus 40 tumor antigen, and human papillomavirus E7 protein share the capacity to disrupt the interaction between transcription factor E2F and the retinoblastoma gene product. *Proc Natl Acad Sci USA* 1992;89:4549-53.
45. Li Y, Nichols MA, Shay JW, Xiong Y. Transcriptional repression of the D-type cyclin-dependent kinase inhibitor p16 by the retinoblastoma susceptibility gene product pRb. *Cancer Res* 1994;54:6078-82.
46. Khleif SN, DeGregori J, Yee CL, i sur. Inhibition of cyclin D-CDK4/CDK6 activity is associated with an E2F-mediated induction of cyclin kinase inhibitor activity. *Proc Natl Acad Sci USA* 1996;93:4350-54.
47. Sano T, Oyama T, Kashiwabara K, Fukuda T, Nakajima T. Expression status of p16 protein is associated with human papillomavirus oncogenic potential in cervical and genital lesions. *Am J Pathol* 1998;153:1741- 8.
48. Klaes R, Friedrich T, Spitkovsky D, i sur. Overexpression of p16(INK4A) as a specific marker for dysplastic and neoplastic epithelial cells of the cervix uteri. *Int J Cancer* 2001;92:276-84.
49. Keating JT, Cviko A, Riethdorf S, i sur. Ki-67, Cyclin E, and p16INK4 are complimentary surrogate biomarkers for human papilloma virus-related cervical neoplasia. *Am J Surg Pathol* 2001;25:884-91.
50. Agoff SN, Lin P, Morihara J, Mao C, Kiviat NB, Koutsky LA. p16(INK4a) expression correlates with degree of cervical neoplasia: a comparison with Ki-67 expression and detection of high-risk HPV types. *Mod Pathol* 2003;16:665-73.
51. Murphy N, Ring M, Killalea AG, i sur. p16INK4A as a marker for cervical dyskaryosis: CIN and cGIN in cervical biopsies and ThinPrep smears. *J Clin Pathol* 2003;56:56-63.

52. Branca M, Ciotti M, Santini D, i sur. p16(INK4A) expression is related to grade of CIN and high-risk human papillomavirus but does not predict virus clearance after conization or disease outcome. *Int J Gynecol Pathol* 2004;23:354-65.
53. Tringler B, Gup CJ, Singh M, i sur. Evaluation of p16INK4a and pRb expression in cervical squamous and glandular neoplasia. *Hum Pathol* 2004;35:689-96.
54. Wang SS, Trunk M, Schiffman M, i sur. Validation of p16INK4a as a marker of oncogenic human papillomavirus infection in cervical biopsies from a population-based cohort in Costa Rica. *Cancer Epidemiol Biomarkers Prev* 2004;13:1355-60.
55. Kim YT, Cho NH, Park SW, Kim JW. Underexpression of cyclindependent kinase (CDK) inhibitors in cervical carcinoma. *Gynecol Oncol* 1998;71:38-45.
56. Nakashima R, Fujita M, Enomoto T, i sur. Alteration of p16 and p15 genes in human uterine tumours. *Br J Cancer* 1999;80:458-67.
57. Ferenczy A, Wright TC. Anatomy and histology of the cervix. U: Kurman RJ, ur. Blaustein's pathology of the female genital tract. New York: Springer-Verlag; 1994, str. 185-201.
58. Kruse AJ, Baak JP, de Bruin PC, i sur. Ki-67 immunoquantitation in cervical intraepithelial neoplasia (CIN): a sensitive marker for grading. *J Pathol* 2001;193:48-54.
59. Zanotti S, Fisseler-Eckhoff A, Mannherz HG. Changes in the topological expression of markers of differentiation and apoptosis in defined stages of human cervical dysplasia and carcinoma. *Gynecol Oncol* 2003;89:376-84.
60. Williams GH, Romanowski P, Morris L, i sur. Improved cervical smear assessment using antibodies against proteins that regulate DNA replication. *Proc Natl Acad Sci USA* 1998;95:14932-7.
61. Klaes R, Benner A, Friedrich T, i sur. p16INK4a immunohistochemistry improves interobserver agreement in the diagnosis of cervical intraepithelial neoplasia. *Am J Surg Pathol* 2002;26:1389-99.
62. Türkçüoğlu I, Tezcan S, Kaygusuz G, i sur. The role of p53, Bcl-2 and Ki-67 in premalignant cervical lesions and cervical cancer. *Eur J Gynaecol Oncol* 2007;28:290-3.
63. Kruse AJ, Baak JP, Helliesen T, Kjellevoid KH, Bol MG, Janssen EA. Evaluation of MIB-1-positive cell clusters as a diagnostic marker for cervical intraepithelial neoplasia. *Am J Surg Pathol* 2002;26:1501-7.


64. Kruse AJ, Baak JP, Janssen EA, i sur. Low- and high-risk CIN 1 and 2 lesions: prospective predictive value of grade, HPV, and Ki-67 immuno-quantitative variables. *J Pathol* 2003;199:462–470.
65. Kruse AJ, Gudlaugsson E, Helliesen T, i sur. Evaluation of prospective, routine application of Ki-67 immunoquantitation in early CIN for assessment of short-term progression risk. *Anal Quant Cytol Histol* 2004;26:134-40.
66. van Hamont D, Bulten J, Shirango H, Melchers WJ, Massuger LF, de Wilde PC. Biological behavior of CIN lesions is predictable by multiple parameter logistic regression models. *Carcinogenesis* 2008;29:840-5.
67. Kruse AJ, Baak JPA, de Bruin PC, van de Goot FRW, Kurten N. Relationship between the presence of oncogenic HPV DNA assessed by polymerase chain reaction and Ki-67 immunoquantitative features in cervical intraepithelial neoplasia. *J Pathol* 2001;195:557–62.
68. Bar JK, Harlozinska A, Sedlaczek P, Kasiak J, Markowska J. Relations between the expression of p53, c-erbB-2, Ki-67 and HPV infection in cervical carcinomas and cervical dysplasias. *Anticancer Res* 2001;21:1001-6.
69. Hanselaar AG, Vooijs GP, Mayall BH, Pahlplatz MM, Van't Hof-Grootenboer AE. DNA changes in progressive cervical intraepithelial neoplasia. *Anal Cell Pathol* 1992;4:315-24.
70. Hlupić L, Jukić S, Švagelj D, Kos M. Malignant potential of dysplastic endocervical epithelium assessed by ploidy status, S-phase fraction and C-myc expression. *Coll Antropol* 2003;27:247-57.
71. Rihet S, Lorenzato M, Clavel C. Oncogenic human papillomaviruses and ploidy in cervical lesions. *J Clin Pathol* 1996;49:892-6.
72. Bollmann R. DNA-cytometry in dysplasias of the uterine cervix. *Zentralbl Gynakol* 2001;123:206-10.
73. Melsheimer P, Vinokurova S, Wentzensen N, Bastert G, von Knebel Doeberitz M. DNA aneuploidy and integration of human papillomavirus type 16 E6/E7 oncogenes in intraepithelial neoplasia and invasive squamous cell carcinoma of the cervix uteri. *Clin Cancer Res* 2004;10:3059-63.
74. Bollmann R, Mehes G, Torcka R, Speich N, Schmitt C, Bollmann M. Human papillomavirus typing and DNA ploidy determination of squamous intraepithelial lesions in liquid-based cytologic samples. *Cancer* 2003;99:57-62.

75. Melsheimer P, Klaes R, Doeberitz MV, Bastert G. Prospective clinical study comparing DNA flow cytometry and HPV typing as predictive tests for persistence and progression of CIN I/II. *Cytometry* 2001;46:166-71.
76. Lorenzato M, Bory JP, Cucherousset J, i sur. Usefulness of DNA ploidy measurement on liquidbased smears showing conflicting results between cytology and high-risk human papillomavirus typing. *Am J Clin Pathol* 2002;118:708 - 13.
77. Bollmann R, Mehes G, Speich N, Schmitt C, Bollmann M. Aberrant, highly hyperdiploid cells in human papillomavirus-positive, abnormal cytologic samples are associated with progressive lesions of the uterine cervix. *Cancer (Cancer Cytopathol)* 2005;105:96-100.
78. Hedley DW, Clark GM, Cornelisse CJ, Killander D, Kute T, Merkel D. Consensus review of the clinical utility of DNA citometry in carcinoma of the breast. Report of the DNA citometry consensus conference. *Cytometry* 1993;14:482-5.
79. Shankey TV, Rabinovitch PS, Bagwell B, i sur. Guidelines for implementation of clinical DNA cytometry. *Cytometry* 1993;14:472-7.
80. Bosch FX, Muñoz N. The viral etiology of cervical cancer. *Virus Res* 2002;89:183-90.
81. Kjaer SK, van den Brule AJ, Bock JE, i sur. Human papillomavirus – the most significant risk determinant of cervical intraepithelial neoplasia. *Int J Cancer* 1996;65:601-6.
82. Pirog EC, Kleter B, Olgac S, i sur. Prevalence of human papillomavirus DNA in different histological subtypes of cervical adenocarcinoma. *Am J Pathol* 2000;157:1055-62.
83. Duensing S, Munger K. Centrosome abnormalities, genomic instability and carcinogenic progression. *Biochim Biophys Acta* 2001;1471:M81–8.
84. Hu L, Guo M, He Z, Thornton J, McDaniel LS, Hughson MD. Human papillomavirus genotyping and p16^{INK4a} expression in cervical intraepithelial neoplasia of adolescents. *Mod Pathol* 2005;18:267–73.
85. Yldiz IZ, Usubutun A, Firat P, Ayhan A, Kucukali T. Efficiency of immunohistochemical p16 expression and HPV typing in cervical squamous intraepithelial lesion grading and review of the p16 literature. *Pathol Res Pract* 2007;203:445-9.
86. Redman R, Rufforny I, Liu C, Wilkinson EJ, Massoll NA. The utility of p16(Ink4a) in discriminating between cervical intraepithelial neoplasia 1 and nonneoplastic equivocal lesions of the cervix. *Arch Pathol Lab Med* 2008;132:795-9.
87. Kurshumliu F, Thorns C, Gashi-Luci L. p16^{INK4a} in routine practice as a marker of cervical epithelial neoplasia. *Gynecol Oncol* 2009;115:127-31.

88. Tsoumpou I, Arbyn M, Kyrgiou M, i sur. p16(INK4a) immunostaining in cytological and histological specimens from the uterine cervix: a systematic review and meta-analysis. *Cancer Treat Rev* 2009;35:210-20.
89. Mulvany NJ, Allen DG, Wilson SM. Diagnostic utility of p16^{INK4a}: a reappraisal of its use in cervical biopsies. *Pathology* 2008;40:335-44.
90. Murphy N, Ring M, Heffron CCBB, i sur. p16^{INK4a}, CDC6, and MCM5: predictive biomarkers in cervical preinvasive neoplasia and cervical cancer. *J Clin Pathol* 2005;58:525-34.
91. Milde-Langosch K, Hagen M, Bamberger AM, i sur. Expression of cyclindependent kinase inhibitors p16MTS1, p21WAF1, and p27KIP1 in HPVpositive and HPV-negative cervical adenocarcinomas. *Virchows Arch* 2001;439:55-61.
92. Lorenzato M, Caudroy S, Bronner C, i sur. Cell cycle and/or proliferation markers: what is the best method to discriminate cervical high-grade lesions? *Hum Pathol* 2005;36:1101-7.
93. Sano T, Masuda N, Oyama T, Nakajima T. Overexpression of p16 and p14ARF is associated with human papillomavirus infection in cervical squamous cell carcinoma and dysplasia. *Pathol Int* 2002;52:375-83.
94. Feng W, Xiao J, Zhang Z, i sur. Senescence and apoptosis in carcinogenesis of cervical squamous carcinoma. *Mod Pathol* 2007;20:961-6.
95. Iaconis L, Hyjek E, Ellenson LH, Pirog EC. p16 and Ki-67 immunostaining in atypical immature squamous metaplasia of the uterine cervix. *Arch Pathol Lab Med* 2007;131:1343-9.

X. ŽIVOTOPIS

Osobni podaci



Školovanje

1985. Diplomirao na Medicinskom fakultetu Sveučilišta u Zagrebu, Studij u Splitu.
1987. Položio državni ispit.
- 1988.-1990. Poslijediplomski studij iz Opće kliničke patofiziologije na Medicinskom fakultetu Sveučilišta u Rijeci.
1996. Stekao zvanje magistra medicinskih znanosti s magistarskim radom „Procjena ugroženosti ploda mjerenjem fetalnog moždanog protoka krvi“.
Položio specijalistički ispit iz ginekologije i opstetricije.

Usavršavanja

- | | | |
|-------|--|--|
| 1999. | Frauenklinik Prien, Njemačka | Asistirana reprodukcija |
| 2004. | Klinika za ženske bolesti i porode
KBC Zagreb | Ginekološka
laparoskopska kirurgija |
| 2005. | Landeskrankenhaus Villach, Austrija | Ginekološka
laparoskopska kirurgija |

Zaposlenja

1986.-1988.	Dom zdravlja Split	Liječnik u primarnoj zdravstvenoj zaštiti
1988.-1992.	Znanstvena jedinica KB Split	Znanstveni novak na području ginekologije i opstetricije
1992.-1996.	Klinika za ženske bolesti i porode KB Split	Specijalizacija iz ginekologije i opstetricije
1996.-2006.	Klinika za ženske bolesti i porode KB Split	Specijalist ginekolog na Odjelu za ginekološku endokrinologiju i fertilitet
2006.-	Ginekološka poliklinika „Gynenova“	

Od 1998. – 2003. godine asistent na Katedri za ginekologiju i opstetriciju Medicinskog fakulteta Sveučilišta u Splitu.

Sudjelovanje na znanstveno istraživačkim projektima Ministarstva znanosti:

- 1992.-1996. „Humana reprodukcija u Dalmaciji“
- 2002.-2005. „Razvoj i bolesti osovinskih organa u čovjeka“
- „Dvostruki model ovarijalne kancerogeneze, morfološka, molekularna i klinička studija“ – projekt u tijeku

Članstva u stručnim društvima:

- Hrvatski liječnički zbor
- Hrvatsko društvo ginekologa i opstetričara
- Hrvatsko društvo za ginekološku endokrinologiju i humanu reprodukciju
- Hrvatsko društvo za ginekološku endoskopiju

POPIS OBJAVLJENIH RADOVA

Znanstveni rad objavljen u časopisu citiranom u bazi podataka „Current Contents“

1. Mimica M, Pejković L, Furlan I, Vulić Mladinić D, Praprotnik T. Middle cerebral artery velocity waveforms in fetuses with absent umbilical artery end-diastolic flow. *Biol Neonate* 1995;67:21-25.
2. Vilović K, Sapunar D, Ilijić E, Mimica MD, England MA, Saraga-Babić M. Morphological characteristics of dying cells in axial structures of developing human embryos. *Cells Tissues Organs* 2001;169:347-54.
3. Tadin I, Bojić M, Mimica M, Karelović D, Đogaš Z. Hypertensive retinopathy and pre-eclampsia. *Coll Antropol* 2001;25Suppl:77-81.
4. Tadin I, Roje D, Banović I, Karelović D, Mimica M. Fetal reduction in multifetal pregnancy – ethical dilemmas. *Yonsey Med J* 2002;43:252-8.
5. Roje D, Banovic I, Tadin I, Vucinovic M, Capkun V, Barišić A, Vulic M, Mestrovic Z, Mimica M, Miletic T. Gestational age – the most important factor of neonatal ponderal index. *Yonsei Med J* 2004;45:273-80.
6. Brajenović-Milić B, Tišlarić D, Žuvić-Butorac M, Bačić J, Petrović O, Ristić S, Mimica M, Kapović M. Elevated second-trimester free β -hCG as an isolated finding and pregnancy outcomes. *Fetal Diagn Ther* 2004; 19:483-7.
7. Mimica M, Tomić S, Kardum G, Drmić Hofman I, Kaliterna V, Pejković L. Ki-67 quantitative evaluation as a marker of cervical intraepithelial neoplasia and HPV infection. *Int J Gynecol Cancer* 2009 (u tisku).

Znanstveni rad objavljen u časopisu citiranom u ostalim bazama podataka

1. Mimica M. Predoperacijske vrijednosti serumskog CA 125 u bolesnica s tumorima jajnika. *Gynaecol Perinatol* 1993;2:71-74.
2. Banović I, Barišić A, Tadin I, Mikulandra F, Mimica M, Jukić M, Praprotnik T, Delić B, Bačić B, Pejković L, Aračić N. Carski rez. *Gynaecol Perinatol* 1994;3Suppl 1:51-61.
3. Tadin I, Banović I, Barle M, Botić M, Pejković L, Mimica M, Aračić N. Vaginalni porod nakon prethodnog carskog reza. *Gynaecol Perinatol* 1994;3Suppl 1:79-82.
4. Pejković L, Banović I, Tadin I, Mimica M, Barle M. Carski rez kod prijevremenog poroda. *Gynaecol Perinatol* 1995;4:25-27.

5. Mimica M, Banović I, Pejković L, Tadin I, Barle M, Vulić Mladinić D. Indeks otpora u pupčanoj arteriji - normalne vrijednosti i predviđanje patnje u fetusa malih za dob. *Gynaecol Perinatol* 1995;4:95-99.
6. Pejković L, Mimica M, Delić B, Tadin I, Banović I, Barle M. Prijevremeno prsnuće vodenjaka i prijevremeni porod. *Gynaecol Perinatol* 1995;4:173-175.
7. Pejković L, Mimica M, Banović I, Barle M. Kompjutorska kardiografna analiza kucaja čedinjeg srca u trudnoćama s EPH gestozom. *Gynaecol Perinatol* 1997;6:139-41.
8. Branica Z, Banović I, Karelović D, Mimica M. Utjecaj morskog okoliša na tijek trudnoće. *Medicina* 1997;33:29-33.
9. Mimica M, Banović I, Tadin I, Karelović D, Roje D. Prosudba fetalne hipoksije mjerenjem moždanog protoka krvi. *Gynaecol Perinatol* 1999;8Suppl. 1:88-93.
10. Tadin I, Roje D, Vulić M, Karelović D, Banović I, Mimica M, Vučinović M, Mikulandra F. Dovršenje trudnoće s fetalnom hipotrofijom. *Gynaecol Perinatol* 2000;9Suppl. 2:41-4.
11. Šestanović Ž, Mimica M, Banović I, Tadin I, Tomić S, Čečuk S, Jurić A, Grzunov B. Ultrazvuk u procjeni ožiljka uterusa nakon carskog reza. *Gynaecol Perinatol* 2001;10:161-7.
12. Šestanović Ž, Mimica M, Vulić M, Roje D, Tomić S. Utječu li materijal i tehnika šivanja na cijeljenje uterotomije pri carskom rezu? *Liječ Vjesn* 2003;125:245-51.
13. Pejković L, Jeličić I, Tomić S, Mimica M, Drmić Hoffman I. Važnost određivanja HPV infekcije i proteina p16INK4a u cervikalnim intraepitelnim novotvorinama i invazivnim karcinomima cerviksa. *Gynaecol Perinatol* 2008;17:33-6.

Poglavlje u knjizi

1. Mimica M. Dugotrajna hormonska kontracepcija. U: Šimunić V, ur. Kontracepcija i reproduktivno zdravlje. Zagreb: FotoSoft; 2002, str. 181-8.
2. Mimica M, Banović I. Programirani porod – da ili ne? U: Kuvačić I, Škrablin-Kučić S, ur. Perinatologija danas. Zagreb: Nakladni zavod Matice Hrvatske; 2003, str. 155-61.
3. Mimica M, Karelović D. Ultrazvuk u ginekologiji. U: Hozo I, Karelović D, ur. Ultrazvuk u kliničkoj praksi. Split: Hrvatsko gastroenterološko društvo; 2004, str. 293-310.
4. Mimica M, Karelović D. Ultrazvuk u porodništvu. U: Hozo I, Karelović D, ur. Ultrazvuk u kliničkoj praksi. Split: Hrvatsko gastroenterološko društvo; 2004, str. 311-24.

5. Karelović D, Hozo I, Mimica M, Strinić T. Trodimenzionalni ultrazvuk. U: Hozo I, Karelović D, ur. Ultrazvuk u kliničkoj praksi. Split: Hrvatsko gastroenterološko društvo; 2004, str. 431-35.
6. Mimica M. Fetalni i fetoplacentni dopler kod prenošenosti. U: Kupešić S, Stanojević M, ur. Odabrana poglavlja iz ultrazvuka u ginekologiji i perinatologiji. Varaždinske Toplice: Tonimir; 2005, str. 89-93.
7. Mimica M. Doplerski parametri fetalne cerebralne cirkulacije. U: Kupešić S, Stanojević M, Habek D, ur. Odabrana poglavlja iz ultrazvuka u ginekologiji i perinatologiji 2. Varaždinske Toplice: Tonimir; 2006, str. 159-64.