

# Gastrointestinalni stromalni tumori u KBC Split - trogodišnja retrospektivna studija

---

**Lovrić, Matea**

**Master's thesis / Diplomski rad**

**2024**

*Degree Grantor / Ustanova koja je dodijelila akademski / stručni stupanj:* **University of Split, School of Medicine / Sveučilište u Splitu, Medicinski fakultet**

*Permanent link / Trajna poveznica:* <https://um.nsk.hr/um:nbn:hr:171:370693>

*Rights / Prava:* [In copyright](#)/[Zaštićeno autorskim pravom.](#)

*Download date / Datum preuzimanja:* **2025-04-02**



*Repository / Repozitorij:*

[MEFST Repository](#)



**SVEUČILIŠTE U SPLITU**

**MEDICINSKI FAKULTET**

**Matea Lovrić**

**GASTROINTESTINALNI STROMALNI TUMORI U KBC SPLIT – TROGODIŠNJA  
RETROSPEKTIVNA STUDIJA**

**Diplomski rad**

**Akademska godina:**

**2023./2024.**

**Mentor:**

**Doc. dr. sc. Ivana Mrklič, dr. med.**

**Split, srpanj 2024.**

## ZAHVALA

*Želim zahvaliti mojoj mentorici doc. dr. sc. Ivani Mrklič na velikoj pomoći, posvećenom vremenu i strpljenju prilikom pisanja ovog diplomskog rada.*

*Od srca hvala mojoj obitelji, posebno roditeljima, čija me beskrajna ljubav i podrška uvijek motivirala da nastavim napredovati i ostvarivati svoje ciljeve.*

*Hvala i mojim dragim prijateljima te mom Anti, koji su mi pružali podršku i razumijevanje tijekom svih izazova koje sam susrela tijekom studija.*

## POPIS KRATICA

AFIP – Institut za patologiju oružanih snaga (engl. *Armed Forces Institute of Pathology*)

AJCC – Američko društvo za rak (engl. *The American Joint Committee on Cancer*)

ATP – adenzin trifosfat (engl. *adenosine triphosphate*)

BRAF – proto-onkogen B-Raf (engl. *B-Raf proto-oncogene*)

CD34 – klaster diferencijacije 34 (engl. *cluster of differentiation 34*)

CD117 – klaster diferencijacije 117 (engl. *cluster of differentiation 117*)

CT – kompjuterizirana tomografija (engl. *computed tomography*)

DOG-1 – otkriven na GIST-u-1 (engl. *discovered on GIST-1*)

FDG – fludeoksiglukoza (engl. *fludeoxyglucose*)

GIST – gastrointestinalni stromalni tumor (engl. *gastrointestinal stromal tumor*)

KBC – Klinički bolnički centar

KIT – receptor tirozin kinaze (engl. *tyrosine-protein kinase*)

MR – magnetska rezonanca (engl. *magnetic resonance*)

NIH – Nacionalni instituti za zdravlje (engl. *National Institutes of Health*)

PDGFRA – alfa receptor za čimbenik rasta podrijetla trombocita (engl. *platelet-derived growth factor receptor alpha*)

PET-CT – pozitronska emisijska tomografija (engl. *positron emission tomography*)

RAS – štakor, sarkom, virus (engl. *rat, sarcoma, virus*)

RH – Republika Hrvatska

TNM – tumor, čvor, metastaza (engl. *tumor, node, metastasis*)

UICC – Unija za međunarodnu kontrolu raka (engl. *Union for International Cancer Control*)

VEGFR – receptor faktora rasta vaskularnog endotela (engl. *vascular endothelial growth factor receptor*)

## SADRŽAJ

1. UVOD .....	7
1.1. Gastrointestinalni stromalni tumori- GIST .....	2
1.4. Dijagnostika.....	4
1.4.1.Makroskopske značajke .....	5
1.4.2. Mikroskopske značajke.....	5
1.4.3. Imunohistokemijska bojenja .....	7
1.5. Molekularna patologija.....	9
1.6. Diferencijalna dijagnoza.....	10
1.7. Liječenje .....	10
1.8. Procjena rizika povrata bolesti i prognoza tumora .....	11
2.CILJEVI ISTRAŽIVANJA .....	15
2.1. Ciljevi istraživanja .....	16
2.2. Hipoteze.....	16
3.ISPITANICI I METODE .....	17
3.1 Mjesto studije .....	18
3.2 Organizacija studije .....	18
3.4 Klinički postupci i imunohistokemijske analize.....	18
3.5 Statistički postupci.....	19
3.6 Etička načela.....	19
4.REZULTATI.....	20
5.RASPRAVA.....	35
6.ZAKLJUČCI .....	41
7. LITERATURA.....	43
8. SAŽETAK.....	52
9. SUMMARY .....	54
10. ŽIVOTOPIS .....	<b>Pogreška! Knjižna oznaka nije definirana.</b>

## **1. UVOD**

## 1.1. Gastrointestinalni stromalni tumori- GIST

Gastrointestinalni stromalni tumori (GIST) najčešći su mezenhimalni tumori gastrointestinalnog trakta (1). Izvorno se vjerovalo da ovi tumori potječu iz mezenhimalnih stanica gastrointestinalnog trakta sve do 1998. godine kada su Kindblom i suradnici dokazali da se razvijaju iz Cajalovih intersticijskih stanica (2-4). Cajalove stanice se nalaze u stijenci probavne cijevi te imaju imunofenotipske i strukturne značajke glatko- mišićnih stanica djelujući kao tzv. „pacemaker“ stanice i utječući na motilitet probavne cijevi (5). GIST najčešće nastaje u želudcu i tankom crijevu te se uglavnom radi o malim tumorima koji se otkriju slučajno. Veći tumori uzrokuju simptome poput krvarenja, pritiska i boli te mogu metastazirati, najčešće u jetru i peritoneum (6). Nastanak GIST-a je uglavnom uzrokovan onkogenim mutacijama receptora tirozin kinaze (KIT) i/ili receptora faktora rasta koji potječe iz trombocita- $\alpha$  (PDGFR- $\alpha$ ) (7, 8). Otkrićem ovih mutacija došlo je do velikog napretka u liječenju gastrointestinalnih stromalnih tumora inhibitorima tirozin kinaze poput imatiniba i sunitiniba (9). Oni se koriste kao adjuvatna ili neoadjuvatna terapija, dok je kirurška resekcija zlatni standard liječenja (10).

## 1.2. Epidemiologija

Sistemska analiza koju su proveli Søreide i suradnici pokazala je da je godišnja incidencija GIST-a u svijetu između 10 i 15 na 1 000 000 ljudi. Dob pacijenata u trenutku postavljanja dijagnoze kretala se od 10 do 100 godina, pri čemu je medijan dobi u većini studija bio 65 godina (11). Manje od 10% svih GIST-a dijagnosticirano je u ljudi mlađih od 40 godina (12). Tumor se u oba spola javlja s približno jednakom učestalošću (11). Većina GIST-a je sporadična i bez jasno utvrđenih etioloških faktora, ali prepoznata su određena nasljedna stanja koja povećavaju mogućnost nastanka GIST-a (13-16).

Carneyeva dijada ili Carney-Stratakisov sindrom je povezan s mutacijama koje deaktiviraju germinalnu liniju u podjedinicama B, C ili D sukcinat dehidrogenaze, što dovodi do rane prezentacije multifokalnog GIST-a, sa želučanom predominacijom, sporim rastom i mogućnošću razvoja paraganglioma (13).

Carneyeva trijada uključuje želučani GIST, paragangliome i plućni hondrom. U usporedbi s sporadičnim želučanim gastrointestinalnim stromalnim tumorima, želučani GIST u Carneyevoj trijadi većinom se javlja u mlađoj dobi i pogađa ženski spol. Karakterizira ga

epiteloidni izgled stanica, multifokalnost, česte metastaze u limfne čvorove, nepredvidljivo ponašanje i rezistentnost na terapiju imatinibom (14).

Također 7-10% pacijenata oboljelih od neurofibromatoze tip 1 razvije GIST koji tipično multifokalno zahvaća tanko crijevo. Iako su CD117 (engl. *cluster of differentiation 117*) pozitivni, GIST-ove u sklopu neurofibromatoze tip 1 karakterizira odsutnost mutacija KIT ili PDGFRA gena. Mitotički su najčešće inaktivni, građeni su od vretenastih stanica i većinom benignog kliničkog tijeka (15).

Obiteljski podtip GIST-a koji nastaje zbog germinalne mutacije KIT (egzon 8, 11, 13 ili 17) ili PDGFRA (egzon 12) gena je iznimno rijedak. Medijan dobi u kojoj se javljaju ovi tumori je 44 godine, nema razlike između spolova i klinički tijek je većinom benignan. Mogu se povezati s hiperpigmentacijama kože, disfagijom i poremećajima mastocita (16).

### **1.3. Klinička slika**

U 18% slučajeva GIST se otkrije slučajno tijekom endoskopije, operacije i CT pretraga koje su indicirane iz drugih razloga, dok se ostatak otkrije na temelju kliničkih simptoma. Simptomi ovise o veličini tumora i njegovom položaju u gastrointestinalnom sustavu. Najčešće sijelo GIST-a s 56% slučajeva je želudac, zatim slijedi tanko crijevo sa 32%, debelo crijevo sa 6%, dok se manje od 1% nalazi u jednjaku. Preostalih 5% ima primarno ishodište u omentumu, peritoneumu ili mezenteriju (11). Želučani GIST-ovi prezentiraju se krvarenjem iz gornjeg dijela GI sustava, nelagodnom u želudcu ili simptomima nalik ulkusu praćenim hematemezom ili melenom. Krvarenje može biti kronično što dovodi do nastanka mikrocitne anemije. GIST tankog crijeva osim abdominalnim bolovima može se prezentirati i opstrukcijom crijeva, a u manjem broju slučajeva može rezultirati rupturom tumora i nastankom hematoperitoneuma. Simptomi GIST-a debelog crijeva mogu biti abdominalna bol, krvarenje iz donjeg dijela gastrointestinalnog trakta, opstrukcija ili perforacija. Polovica pacijenata s rektalnim GIST-om navela je probleme s defekacijom, a nije opisan niti jedan slučaj kada se prezentirao akutnim simptomima (17).

GIST tankog crijeva je pri dijagnosticiranju uglavnom većih dimenzija od želučanog, te češće metastazira. Najčešće sijelo metastaza GIST-a su jetra i peritoneum. Ekstraabdominalna sijela metastaza su rijetka te se većinom radi o plućima i kostima. Metastaze u pluća češće nastaju u rektalnim GIST-ovima, osobito u slučaju uznapredovale bolesti. Ova vrsta tumora



rijetko metastazira u limfne čvorove, pa zbog toga limfadenektomija nije nužna osim u slučaju uvećanog ili suspektog limfnog čvora. Iznimno je važno dugoročno praćenje nakon resekcije tumora jer se metastaze mogu javiti i do 42 godine nakon primarnog tumora (17-19).

U kliničko-patološkim studijama jako visoku incidenciju ima mikro-GIST (20). To je GIST veličine do 10 mm koji se najčešće nalazi u osoba starijih od 50 godina većinom u proksimalnom dijelu želudca (21). Mikro-GIST posjeduje isti tip mutacija KIT ili PDGFRA gena, ali te mutacije nisu dovoljno aktivne za daljnju progresiju tumora te ih uglavnom nije potrebno uklanjati kirurški već je dovoljno samo kliničko praćenje (22).

Za određivanje stupnja proširenosti bolesti preporuča se TNM klasifikacijski sustav prema smjernicama AJCC (engl. *The American Joint Committee on Cancer*) i UICC (engl. *International Union Against Cancer*) (Tablica 1). TNM klasifikacija zasniva se na veličini tumora (T), prisutnosti regionalnih metastaza u limfne čvorove (N) te metastaza u udaljene organe (M). Ne preporuča se njena uporaba kod pedijatrijskog, obiteljskog i GIST-a povezanog s sindromima poput neurofibromatoze tip 1, Carney trijade i Carney-Stratakis sindroma (23).

**Tablica 1.** TNM klasifikacija gastrointestinalnih tumora

---

<b>Tx</b>	primarni tumor se ne može procijeniti
<b>T0</b>	nema dokaza primarnog tumora
<b>T1</b>	$\leq 2$ cm
<b>T2</b>	$>2$ cm i $\leq 5$ cm
<b>T3</b>	$>5$ cm i $\leq 10$ cm
<b>T4</b>	$>10$ cm
<b>N0</b>	nema regionalnih metastaza
<b>N1</b>	prisutne su regionalne metastaze
<b>M0</b>	nema udaljenih metastaza
<b>M1</b>	prisutne su udaljene metastaze

---

Preuzeto iz: International union against cancer (UICC) Sobin LH, Wittekind Ch, editors. 7th ed. New York: Wiley; 2010. TNM classification of malignant tumours.

#### 1.4. Dijagnostika

GIST se može prikazati abdominalnim ultrazvukom, kompjuterskom tomografijom (CT), magnetskom rezonancom (MR), pozitronskom emisijskom tomografijom (PET) i endoskopijom, ali konačna dijagnoza moguća je tek nakon patohistološke analize. CT

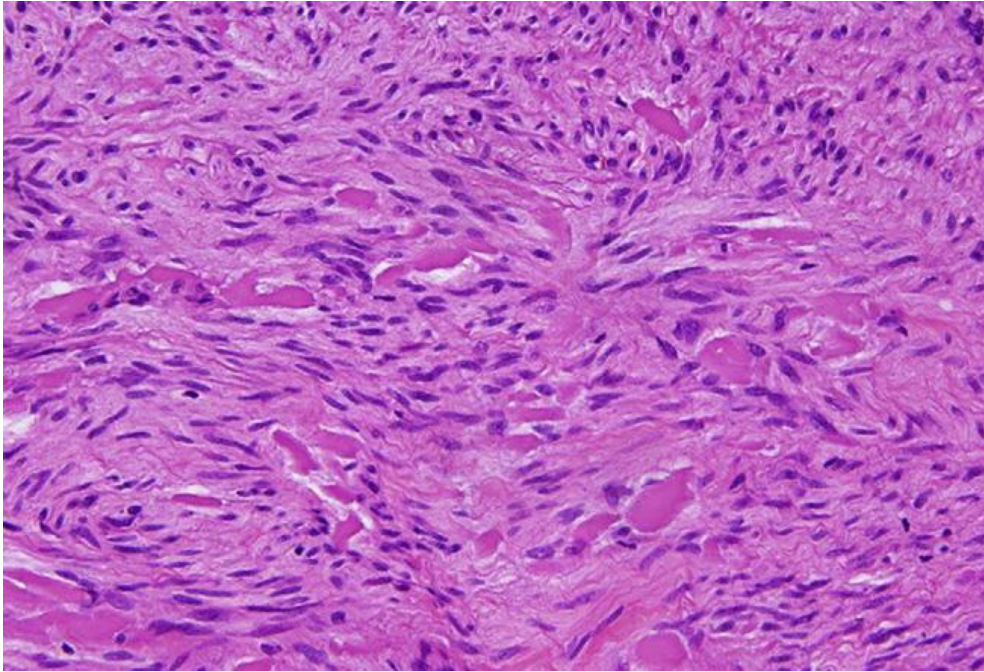
enterografija je najbolja za prikazivanje lokalizacije, eventualne perforacije i moguće invazije tumora u okolne strukture te prisutnosti metastaza. Iako se mogu prikazati MR-om, CT ima prednost zbog boljeg prikaza debljine stijenke crijeva i pripadajućeg mezenterija. Ultrazvuk nije primarna metoda za dijagnozu GIST-a, ali može poslužiti pri dijagnozi tumora većih od 5 cm. PET napravljen s fluoro-2-deoksi-D-glukozom (FDG), u kombinaciji s CT-om može biti od pomoći pri određivanju stadija tumora i procijeni postojanja nekroze (19, 24). Endoskopskim metodama se GIST često otkrije slučajno, a važne su za dijagnostiku intraluminalnih tumora koji čine oko 40% (25). U preoperativnoj dijagnostici za uzimanje uzorka tumora najuspješnija metoda je aspiracija tankom iglom uz pomoć endoskopskog ultrazvuka. Kod većih tumora moguća je i CT-om vođena iglena biopsija (26).

#### **1.4.1. Makroskopske značajke**

Gastrointestinalni stromalni tumori su uglavnom dobro ograničeni, solidni, ružičaste ili žućkasto-smečkaste površine, a mogu biti prisutna područja hemoragijske nekroze i cistične degeneracije. Najčešće su smješteni submukozno, ali mogu se nalaziti i u mišićnom dijelu stijenke (lat. *muscularis propria*) i subserozno. Kreću se od 1 cm do više od 40 cm, s prosjekom od približno 5 cm (27).

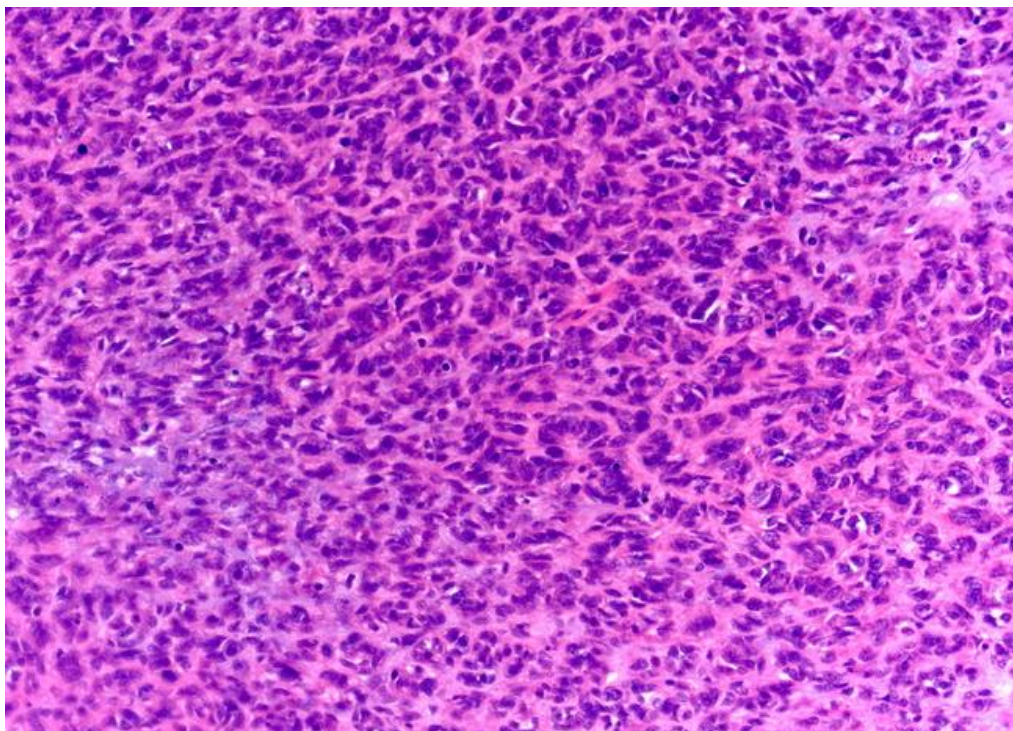
#### **1.4.2. Mikroskopske značajke**

Morfološki razlikujemo tri podvrste GIST-a: vretenastih stanica (70%), epiteloidnih stanica (20%) ili s miješanom slikom (10%). Prije primjene imunohistokemijskog bojenja u rutinskoj kliničkoj praksi, često su zbog slične histološke slike krivo dijagnosticirani kao lejomiom ili lejomiosarkomi (28). U tumorima koji su građeni od vretenastih stanica, citoplazme su blijedo eozinofilne i fibrilirane, a u citoplazmama je izražena perinuklearna vakuolizacija (Slika 1). Stanice tvore palisade i vrtloge, a između se nalazi sklerozirajući matriks. Kod tumora s epitelodnim stanicama jezgre su centralno smještene, citoplazme su svjetlije i oblikuju gnijezda, a mogu se pronaći i intracitoplazmatske vakuole (Slika 2) (18, 29). Epiteloidni podtip GIST-a češći je u želudcu i povezan je s PDGFRA mutacijama, a poznato je i da je GIST povezan s neurofibromatozom tipa 1 uvijek epiteloidne morfologije (30). Tumori s miješanom slikom građeni su od vretenastih i epiteloidnih stanica.



**Slika 1.** Gastrointestinalni stromalni tumor vretenastog podtipa.

Preuzeto iz: Miettinen M, Lasota J. Gastrointestinal stromal tumors. *Gastroenterol Clin North Am.* 2013;42:399-415.

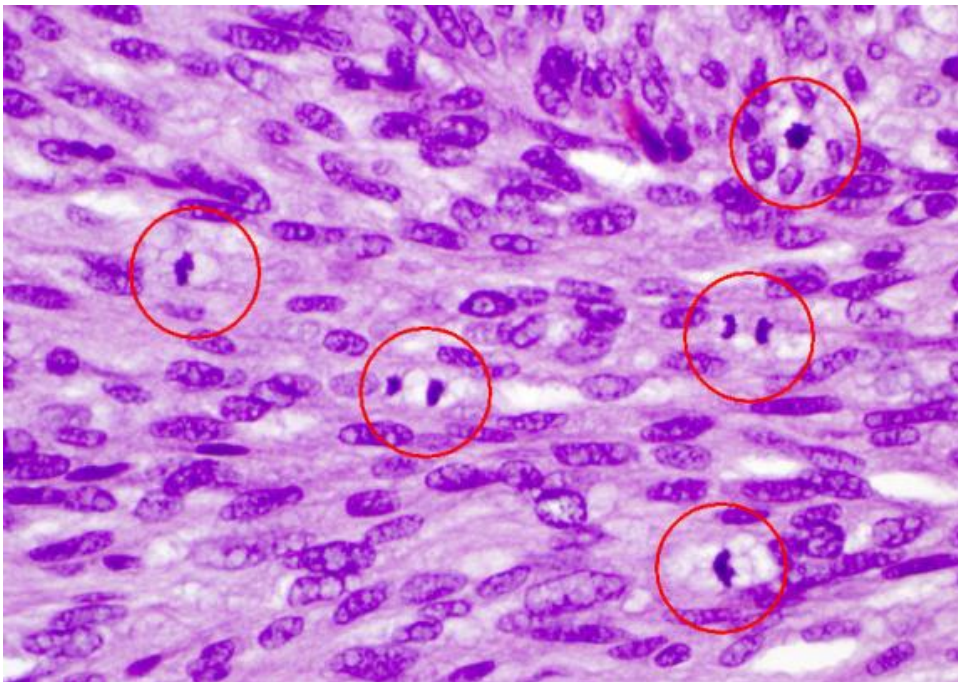


**Slika 2.** Gastrointestinalni stromalni tumor epitelioidnog podtipa.

Preuzeto iz: WebPathology. GIST : Epithelioid [Internet]. WebPathology.com [citirano 12.05. 2024.]. Dostupno na: <https://www.webpathology.com/image.asp?case=200&n=10>

Nakon liječenja inhibitorima tirozin kinaze kod tumora sa dobrim odgovorom na terapiju celularnost je smanjena, a vidljiv je i utjecaj na stromu koji se najčešće očituje kao izražena hijalinizacija ili mikroidne promjene strome (31). Osim toga, nakon liječenja može doći i do gubitka ekspresije KIT-a, te promjene iz vretenaste u epiteloidnu morfologiju (32).

Histološki gradus GIST-a određuje se na osnovu mitotske aktivnosti. Ukoliko je mitotska aktivnost  $\leq 5$  mitoza/5 mm<sup>2</sup> GIST se klasificira kao niski gradus (G1), dok se u slučaju mitotske aktivnosti  $>5$  mitoza/5 mm<sup>2</sup> klasificira kao visoki gradus (G2). Mitoze je potrebno brojati u područjima najviše mitotske aktivnosti (Slika 3) (30, 33).



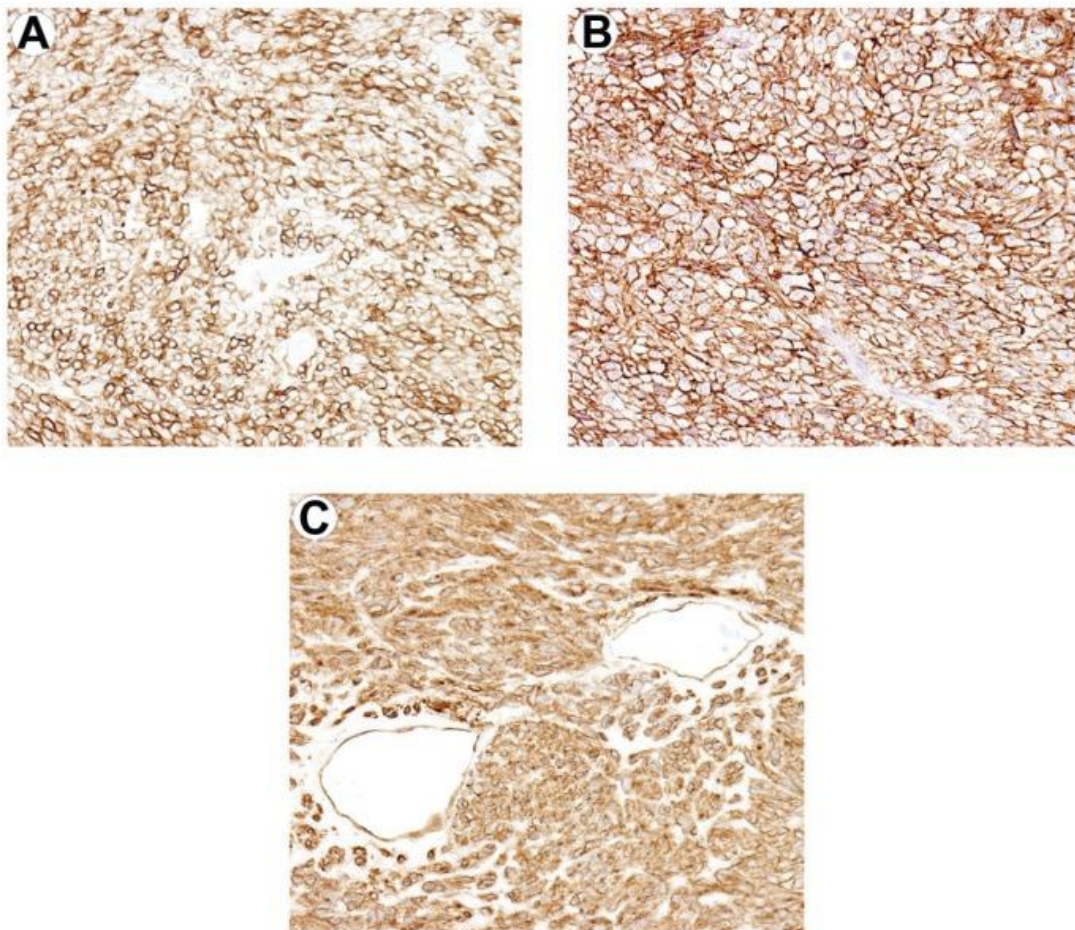
**Slika 3.** Mitotski aktivan gastrointestinalni stromalni tumor, crvenom bojom označene su stanice u fazi mitoze.

Preuzeto iz: GIST Support International. Mitoses marked [Internet]. GIST Support International; c2024 [citirano 12.05.2024.]. Dostupno na: <https://www.gistsupport.org/media/Understanding%20Pathology%20Report/mitoses-marked-575pix.jpg>

### 1.4.3. Imunohistokemijska bojenja

Imunohistokemijska bojenja ključna su za razlikovanje GIST-a od drugih mezenhimalnih tumora sličnih morfoloških karakteristika poput lejomiona, lejomiosarkoma, švanoma i dezmoidne fibromatoze (34). U dijagnostici GIST-a primjenjuju se

imunohistokemijska bojenja na CD117 (engl. *cluster of differentiation 117*), poznat i pod nazivom KIT, DOG1 (engl. *discovered on GIST-1*), dezmin, S100 protein i CD34 (engl. *cluster of differentiation 34*). Pozitivna CD117 imunoreaktivnost nalazi se u otprilike 95%, a DOG1 u 99% GIST-a (35-37). CD117 imunoreaktivnost je u 75% slučajeva jaka i difuzna, a u ostalim slučajevima je fokalna. Može se naći i točkasto perinuklearno bojenje, a tek rijetko membranozno, ali te razlike nisu povezane s odgovorom na liječenje. Većina CD117 negativnih, a DOG1 pozitivnih GIST-a su želučanog ili ekstrasvisceralnog podrijetla te sadrže PDGFRA mutaciju. Ekspresija DOG1 nije povezana s mutacijskim statusom GIST-a i može biti koristan marker za identifikaciju podskupine pacijenata s CD117-negativnim GIST-om, koji bi mogli imati korist od ciljane terapije. Otprilike 70% GIST-a je pozitivno na CD34, 30% na aktin, 5-10% na S100 i 2-4% na dezmin (Slika 4) (36-40).



**Slika 4.** Najčešća imunohistokemijska bojenja koja se koriste u dijagnostici gastrointestinalnih stromalnih tumora: (A) CD117; (B) DOG-1; i (C) CD34.

Preuzeto iz: Foo WC, Liegl-Atzwanger B, Lazar AJ. Pathology of gastrointestinal stromal tumors. Clin Med Insights Pathol. 2012;5:23-33.

## 1.5. Molekularna patologija

Većina gastrointestinalnih stromalnih tumora, približno 85-90 %, sadrži KIT ili PDGFRA mutaciju. KIT i PDGFRA su tirozin kinazni receptori za faktor matičnih stanica i za alfa faktor rasta koji potječe od trombocita. Navedene kinaze se fiziološki aktiviraju fosforilacijom nakon dimerizacije izazvane vezivanjem liganda. Mutirani receptori mogu se sami fosforilirati neovisno o ligandu čineći kinazu aktiviranom. Smatra se da je to čimbenik koji igra ključnu ulogu u staničnoj proliferaciji i patogenezi GIST-a. Međutim, budući da su mutacije prisutne i u vrlo malim tumorima, od kojih se većina nikad ne razvije u kliničke vidljive tumore, za maligni rast potrebne su dodatne genetske promjene (40, 41).

Poznato je kako KIT mutacije dovode do pojačane stanične proliferacije, što je potvrđeno i na limfoblastoidnoj staničnoj liniji. Također, obitelji transgeničnih miševa koji nose usporedive "knock-in" KIT mutacije i KIT ili PDGFRA mutacije zametne linije imaju veću vjerojatnost da će dobiti brojne GIST-ove (7). Nadalje, dokazano je da je konstitutivno fosforilirani KIT 21 povezan s KIT mutacijama i da inhibitori KIT tirozin kinaze, poput imatinib mesilata, mogu preokrenuti fosforilirano stanje, in vitro i in vivo, te time smanjiti pojačanu staničnu proliferaciju (42). Klinički značaj analize tipa mutacije uključuje procjenu osjetljivosti na inhibitore tirozin kinaze posebice imatinib, a u određenim situacijama tip mutacije također može biti prognostički pokazatelj. Neuobičajene homozigotne mutacije povezane su s agresivnim tijekom bolesti (43).

U gastrointestinalnim stromalnim tumorima mutacije KIT i PDGFRA gena većinom uključuju domenu citoplazmatske kinaze ili jukstamembranske domene. Otprilike 90% KIT mutacija su jukstamembranske i nalaze se u egzonu 11, a rijetke su u egzonu 9 (44). Može se raditi o deleciji, supstituciji, inserciji, točkastim mutacijama ili njihovim kombinacijama, a mutacije će dovest do aktivacije kinaze neovisno o ligandu. GIST s KIT egzon 11 mutacijom može biti prisutan bilo gdje unutar gastrointestinalnog trakta, dok su GIST-ovi s KIT egzon 9 mutacijom najčešće prisutni u tankom crijevu (45). Iznimno rijetko postoje točkaste mutacije u egzonu 13 i 17, a oba kodiraju dio domene kinaze i dovode do aktivacije kinaze. GIST-ovi koji nose ove mutacije vrlo su rijetki, a obično nastaju u tankom crijevu (46). Manje od 10% čine PDGFRA mutacije i to većinom u egzonu 18 ili 14. PDGFRA mutirani GIST-ovi općenito su ograničeni na želudac, pretežno su epiteloidne morfologije i klinički su manje agresivni (30)

U ostalih 10-15% slučajeva koji ne sadrže ni KIT, ni PDGFRA mutacije govorimo o tumorima divljeg tipa. Oni posjeduju onkogenske mutacije poput BRAF (engl. *B-Raf proto-oncogene*) (V600E) mutacije, mutacije u podjedinicama sukcinat-dehidrogenaze ili RAS (engl.

*rat sarcoma virus*) mutacije. GIST koji se javlja u sklopu Carney-Stratakis sindroma, Carneyeve trijade i neurofibromatoze tip 1 također je divljeg tipa (47).

## 1.6. Diferencijalna dijagnoza

Na diferencijalnu dijagnozu GIST-a utječe morfologija tumora te ovisno o morfologiji u obzir dolaze i epitelni i mezenhimalni tumori. U slučaju GIST-a vretenastih stanica diferencijalno dijagnostički treba razmatrati mezenhimalne tumore poput lejomiona, lejomiosarkoma, dezmoidnih fibroma i švanoma (49). Lejomiomimi i lejomiosarkomi imaju vretenaste stanice s eozinofilnim citoplazmama, te pokazuju imunoekspresiju na kaldezmom, ali i aktin koji može biti pozitivan i kod GIST-a (49, 50). Diferencijalna dijagnoza kod epiteloidnog podtipa GIST-a uključuje neuroendokrine karcinome i druge mezenhimalne neoplazme poput sarkoma svijetlih stanica. Neuroendokrini karcinomi karakterizirani su pozitivnošću na citokeratin, sinaptofizin i kromogranin. Karcinom svijetlih stanica eksprimira protein S-100 i markere melanoma druge linije, kao što su HMB-45 ili melan A, a karakteriziran je i fuzijom gena EWSR1-CREB1 ili ATF1 (51).

## 1.7. Liječenje

Primarna terapija za lokalizirani GIST je kompletna kirurška resekcija. Cilj je u potpunosti odstraniti tumor (R0 resekcija) s očuvanom pseudokapsulom, uz preporučen makroskopski resekcijski rub od 1 cm. To se može učiniti otvorenim kirurškim zahvatom ili, za manje tumore, laparoskopskom operacijom (52, 53). Disekcija limfnih čvorova nije indicirana, osim ako se uoči uvećan ili suspektan limfni čvor (18). Iako je potpuna kirurška resekcija izvediva u većini lokaliziranih GIST-a, recidiv bolesti javi se u približno 40% pacijenata (54). Zbog toga se nakon operacije kod većine pacijenata provodi adjuvantna terapija imatinibom u trajanju od najmanje tri godine. Imatinib je inhibitor tirozin kinaze koji se veže za ATP vezna mjesta na KIT i PDGFRA i blokira transdukciju signala. Stoga je potrebno molekularno testiranje na KIT i PDGFRA prije adjuvantne primjene imatiniba. Pacijenti s tumorom koji ima mutaciju u egzonu 11 postižu terapijski odgovor u oko 85% slučajeva, dok kod tumora s mutacijom u egzonu 9 terapijski se odgovor postiže u 25-48% pacijenata. Terapijski odgovor je još slabiji kod pacijenata s mutacijama u egzonu 13 i 17, te kod tumora divljeg tipa. Neoadjuvantno liječenje imatinibom može se razmotrit u slučaju lokalno uznapredovale bolesti kod koje smanjenje tumora može olakšati kirurški postupak. U slučaju neuspjeha

neoadjuvantne terapije, multidisciplinarni tim može razmotriti R1 resekciju s mikroskopski pozitivnim rubovima, osobito za tumore niskog rizika (55, 56).

Prije uporabe inhibitora tirozin kinaze kemoterapija je bila primarni način liječenja uznapredovalog GIST-a, ali većinom bez značajnijeg odgovora, te medijan preživljenja od otprilike godinu dana. Imatinib je lijek izbora i u slučaju metastatskog i neoperabilnog GIST-a uz prosječno preživljenje od 5 godina. Oralna primijena imatiniba je sigurna s rijetkim nuspojavama poput leukopenije, anemije, periorbitalnih edema, mučnine i povraćanja. Nažalost, tumori često razvijaju rezistenciju, uglavnom zbog sekundarnih KIT ili rijetko PDGFRA mutacija koje se grupiraju u domenama tirozin kinaze. To se često radiološki može vidjeti kao novonastali gusti čvor unutar tumora (56-59). Nekoliko novijih inhibitora tirozin kinaze, kao što su sunitinib, nilotinib i dasatinib koriste se kod rezistencije na imatinib. Oni inhibiraju druge tirozin kinaze, uz KIT i PDGFRA, kao što su receptori faktora rasta vaskularnog endotela (VEGFR). Iako različito učinkoviti kod GIST-a rezistentnih na imatinib, novi inhibitori tirozin kinaze imaju širi spektar nuspojava. Najčešće nuspojave su umor, mučnina, anemija, leukopenija, proljev, povraćanje, hipertenzija, kardiotsičnost i hipotireoza (60). U Republici Hrvatskoj, sunitinib je registriran kao druga linija liječenja za pacijente s inoperabilnim i/ili metastatskim gastrointestinalnim stromalnim tumorom nakon što su prethodno liječeni imatinibom u dozi od 800 mg dnevno, u slučajevima progresije bolesti ili nepodnošenja lijeka. Nakon prethodne dvije linije liječenja, kao treća linija, registriran je regorafenib (61). Metastazektomija kod pacijenata na terapiji inhibitorima tirozin kinaze nije uobičajna praksa, te se izvodi samo u hitnim slučajevima. Kod jetrenih metastaza kao palijativna metoda koristi se radioterapija te embolizacija ili radiofrekventna ablacija (62). Za pacijente s progresivnim GIST-om nakon svih standardnih terapija, ne preporučuje se prekid terapije inhibitorima tirozin kinaze s obzirom na brzu stopu napredovanja zabilježenu nakon prekida (60).

### **1.8. Procjena rizika povrata bolesti i prognoza tumora**

Za određivanje rizika povrata bolesti tokom godina razvijeno je nekoliko klasifikacijskih sustava, ali nijedan se nije izdvojio kao superiorniji u odnosu na druge. Fletcher i suradnici su 2002. godine osmislili prvi klasifikacijski sustav pod imenom NIH (engl. *National Institutes of Health*). Određivao je rizik povrata bolesti klasificirajući pacijente u skupine vrlo niskog, niskog, umjerenog i visokog rizika s obzirom na veličinu i mitotsku aktivnost tumora. Zaključili su da tumori veći od 5 cm sa mitotskom aktivnošću većom od 5 mitoza na 50 vidnih



polja velikog povećanja (VPVP), te tumori veći od 10 cm bez obzira na mitotsku aktivnost imaju veći rizik povrata bolesti i zahtijevaju primjenu adjuvantne terapije (33). Miettinen i suradnici su 2006. godine usporedili 1055 želučanih GIST-a, 639 GIST-a tankog crijeva, 144 GIST-a duodenuma, 111 GIST-a rektuma i predložili novu klasifikaciju pod imenom AFIP (engl. *Armed Forces Institute of Pathology*). Utvrdili su da je osim veličine tumora i mitotske aktivnosti, lokalizacija tumora iznimno važan prognostički faktor. Također, preporučili su da se broj mitotoza procijenjuje na  $5 \text{ mm}^2$  tumorske površine. Prema AFIP-u rizik povrata bolesti je kod tumora iste veličine i mitotske aktivnosti, manji za GIST lokaliziran u želudcu u odnosu na GIST smješten na ostalim lokalizacijama. S obzirom na to GIST su podijelili u 6 prognostičkih skupina uključujući i novu skupinu tumora bez rizika povrata bolesti (63) (Tablica 2). Goh i suradnici su revidirali AFIP klasifikaciju tako što su spojili skupine vrlo niskog i niskog rizika u jednu, i uveli novu skupinu vrlo visokog rizika. Otkrili su da nema signifikantne razlike u povratu bolesti između skupina vrlo niskog i niskog rizika, te da jedino tumori veći od 5 cm i s više od 10 mitotoza/VPVP imaju visok rizik povrata bolesti (64). Joensuu i suradnici su 2008. godine modificirali NIH klasifikaciju, te su i rupturu tumora uključili u faktore visokog rizika za povrat bolesti. Visoki rizik povrata bolesti za GIST definirali su za tumore veće od 10 cm bez obzira na mitotski indeks, u slučaju tumora većeg od 5 cm s mitotskim indeksom višim od 5 mitotoza/50 VPVP, ili za tumor sa prisutnom rupturom. Dodatno, utvrđeno je da je za tumore bez prisutne ruptore mitotski indeks najvažniji prognostički faktor za povrat bolesti te za odluku o primjeni adjuvantne terapije (Tablica 3) (65).

Za tumore s vrlo niskim rizikom povrata bolesti, ukoliko su u potpunosti kirurški uklonjeni, nije potrebno dodatno kliničko praćenje, a za one s niskim rizikom dovoljan je kontrolni CT jednom godišnje. Kod pacijenata koji imaju umjeren i visok rizik povrata bolesti preporuča se praćenje uporabom CT-a svaka 4 mjeseca u prve dvije godine, svakih 6 mjeseci sljedeće tri godine, te nakon toga jednom godišnje. Pacijenti koji imaju neresektibilnu ili metastatsku bolest trebali bi se kontrolirati svaka 3 mjeseca, uz mogućnost produženja na svakih 6 mjeseci u slučaju dobrog odgovora na terapiju (66).

Prognoza GIST-a ovisi o veličini tumora, mitotskoj aktivnosti, lokalizaciji i prisustvu metastaza. Manji tumori sa niskom mitotskom aktivnošću imaju povoljniju prognozu, dok veći tumori sa visokom mitotskom aktivnošću ili metastazama nose lošiju prognozu. GIST-ovi u želudcu imaju bolju prognozu od GIST-a u tankom crijevu. Petogodišnje preživljenje za pacijente sa lokaliziranim GIST-om iznosi oko 70-80%, dok je za metastatske oblike znatno niže, krećući se oko 40-50%. Terapija imatinibom značajno je unaprijedila preživljenje u

pacijenata sa metastatskim ili visokorizičnim GIST-ovima, omogućavajući dužu kontrolu bolesti i bolju kvalitetu života (66, 67).

**Tablica 2.** Procjena stupnja rizika povrata bolesti kod primarnih gastrointestinalnih stromalnih tumora prema AFIP klasifikaciji

Parametri tumora		Rizik za progresiju bolesti <sup>a</sup> (%)				
Rizična skupina	Mitotski indeks	Veličina tumora (cm)	Želudac	Duodenum	Jejunum/Ileum	Rektum
<b>1</b>	≤5 na 5 mm <sup>2</sup>	≤2	Bez rizika (0)	Bez rizika (0)	Bez rizika (0)	Bez rizika (0)
<b>2</b>	≤5 na 5 mm <sup>2</sup>	>2 i ≤5	Vrlo nizak (1.9)	Nizak (8.3)	Nizak (4,3)	Nizak (8,5)
<b>3a</b>	≤5 na 5 mm <sup>2</sup>	>5 i ≤10	Nizak (3.6)	- <sup>c</sup>	Umjeren (24)	- <sup>c</sup>
<b>3b</b>	≤5 na 5 mm <sup>2</sup>	>10	Umjeren (12)	Visok (34)	Visok (52)	Visok (57)
<b>4</b>	>5 na 5 mm <sup>2</sup>	≤2	Bez rizika <sup>b</sup>	- <sup>c</sup>	Visok <sup>b</sup>	Visok (54)
<b>5</b>	>5 na 5 mm <sup>2</sup>	>2 i ≤5	Umjeren (16)	Visok (50)	Visok (73)	Visok (52)
<b>6a</b>	>5 na 5 mm <sup>2</sup>	>5 i ≤10	Visok (55)	- <sup>c</sup>	Visok (85)	- <sup>c</sup>
<b>6b</b>	>5 na 5 mm <sup>2</sup>	>10	Visok (86)	Visok (86)	Visok (90)	Visok (71)

<sup>a</sup> Progresija bolesti definira se kao pojava metastaza ili smrt povezana s tumorom

<sup>b</sup> Podaci se temelje na ograničenom broju slučajeva

<sup>c</sup> Nedostatni podatci CD34.

Preuzeto iz: Miettinen M , Lasota J. Gastrointestinal stromal tumors: pathology and prognosis at different sites. Semin Diagn Pathol. 2006;23:70-83.

**Tablica 3.** Procjena stupnja rizika povrata bolesti kod primarnih gastrointestinalnih stromalnih tumora prema NIH klasifikaciji

<b>Rizik povrata bolesti</b>	<b>Veličina tumora (cm)</b>	<b>Mitotski indeks (na 50 VPVP)</b>	<b>Lokacija tumora</b>
Vrlo nizak rizik	<2	≤5	Bilo koja
Nizak rizik	2.1-5	≤5	Bilo koja
Umjeren rizik	2.1-5	>5	Želudac
Visok rizik	<5	6-10	Bilo koja
	5.1-10	≤5	Želudac
	Bilo koji	Bilo koji	Ruptura tumora
	>10	Bilo koji	Bilo koja
	Bilo koji	>10	Bilo koja
	>5	>5	Bilo koja
	2.1-5	>5	Sve osim želuca
	5.1-10	≤5	Sve osim želuca

Preuzeto iz: Joensuu H. Risk stratification of patients diagnosed with gastrointestinal stromal tumor. Hum Pathol. 2008;39:1411-9.

## **2. CILJEVI ISTRAŽIVANJA**

## **2.1. Ciljevi istraživanja**

Osnovni ciljevi ovog istraživanja bili su istražiti incidenciju GIST-a dijagnosticiranih u KBC Split u razdoblju od 2021. godine do 2023. godine, te evaluirati sve dostupne kliničko-patološke parametre (dob, spol, vrsta uzorka, lokalizacija, veličina tumora, histološki tip, histološki gradus, mitotski indeks, primjenjena imunohistokemijska bojenja, Ki-67 proliferacijski indeks, prognostička grupa, rizik povrata bolesti, TNM stadij).

## **2.2. Hipoteze**

1. Incidencija GIST-a bit će češća u bolesnika veće životne dobi.
2. Incidencija GIST-a bit će podjednaka u muškaraca i žena.
3. Najčešće primarno sjelo GIST-a bit će želudac.
4. Imunohistokemijska bojenja na biopsijskim uzorcima podudarati će se s imunohistokemijskim bojenjima na resekcijskim uzorcima.
5. Usporedbom primarnog tumora i lokalnog recidiva, kao i primarnog tumora i metastaze, dobit će se podudarni rezultati imunohistokemijskih bojenja.

### **3. ISPITANICI I METODE**

### **3.1 Mjesto studije**

Istraživanje je provedeno u Zavodu za patologiju, citologiju i sudsku medicinu, KBC-a Split.

### **3.2 Organizacija studije**

Istraživanje je po organizaciji retrospektivno, a prema načinu dobivanja podataka opservacijsko.

### **3.3 Ispitanici**

U istraživanje su uključeni pacijenti kojima je u razdoblju od 1. siječnja 2021. godine do 31. prosinca 2023. godine u Zavodu za patologiju, citologiju i sudsku medicinu Kliničkog bolničkog centra (KBC) Split postavljena dijagnoza gastrointestinalnog stromalnog tumora.

Pretraživanjem baze podataka Zavoda za patologiju, citologiju i sudsku medicinu KBC-a Split izdvojeni su bolesnici u kojih je u dijagnostici korišteno imunohistokemijsko protutijelo CD117, te je pregledom patohistoloških nalaza izdvojeno 50 bolesnika kod kojih je postavljena dijagnoza GIST-a.

### **3.4 Klinički postupci i imunohistokemijske analize**

Uvidom u medicinsku dokumentaciju dobiveni su kliničko-patološki podaci (dob, spol, vrsta uzorka, lokalizacija, veličina tumora, histološki tip, histološki gradus, mitotski indeks, primjenjena imunohistokemijska bojenja, Ki-67 proliferacijski indeks, prognostička grupa prema AFIP klasifikaciji, rizik povrata bolesti, TNM stadij).

Imunohistokemijske analize napravljene su u Laboratoriju za imunohistokemiju Zavoda za patologiju, sudsku medicinu i citologiju KBC-a Split. Uzorci tumora za analizu dobiveni su 3-5 $\mu$ m rezovima parafinskih blokova. U stroju Ventana Ultrabenchmark GX (Ventana, Tuscon, Arizona) obavljen je standardni predanalitički postupak deparafiniranja, rehidracije, otkrivanja antigenskih epitopa, blokade aktivnosti endogene peroksidaze i analitički postupak imunohistokemijskog bojenja primjenom primarnih monoklonalnih protutijela: CD117 (c-KIT) Dako, CD34 (QBEnd/10) Ventana, DOG-1 (SP 31) Ventana i SMA (1A4) Ventana.

### 3.5 Statistički postupci

Podaci prikupljeni tijekom istraživanja obrađeni su pomoću softverskih alata Microsoft Office za tekstualne dokumente te Microsoft Excel za izradu tablica. Za statističku analizu podataka korišten je MedCalc Statistical Software, verzija 19.1.2 (MedCalc Software, Ostend, Belgija). Kvantitativni podaci prikazani su medijanom i interkvartilnim rasponom, dok su kategorijski podaci prikazani apsolutnim brojevima i postotcima. Za analizu kategorijskih podataka korišten je Hi-kvadrat *goodness of fit* test. Statističke hipoteze testirane su na razini značajnosti od  $P \leq 0,05$ .

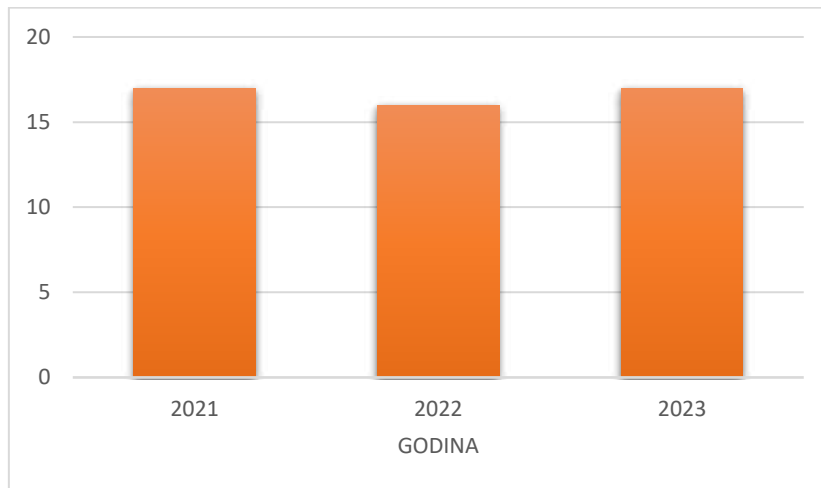
### 3.6 Etička načela

Etičko povjerenstvo KBC-a Split odobrilo je istraživanje rješenjem br. 2181-147/01-06/LJ.Z.-24-02, klasa: 520-03/24-01/72 na dan 22. ožujka 2024. godine. Plan istraživanja usklađen je s odredbama o zaštiti prava i osobnih podataka ispitanika iz Zakona o zaštiti prava pacijenta (NN169/04, 37/08) i Zakona o provedbi Opće uredbe o zaštiti podataka (NN 42/18), te odredbama Kodeksa liječničke etike i deontologije (NN55/08, 139/15) i pravilima Helsinške deklaracije (1964. – 2013.) na koje upućuje Kodeks.



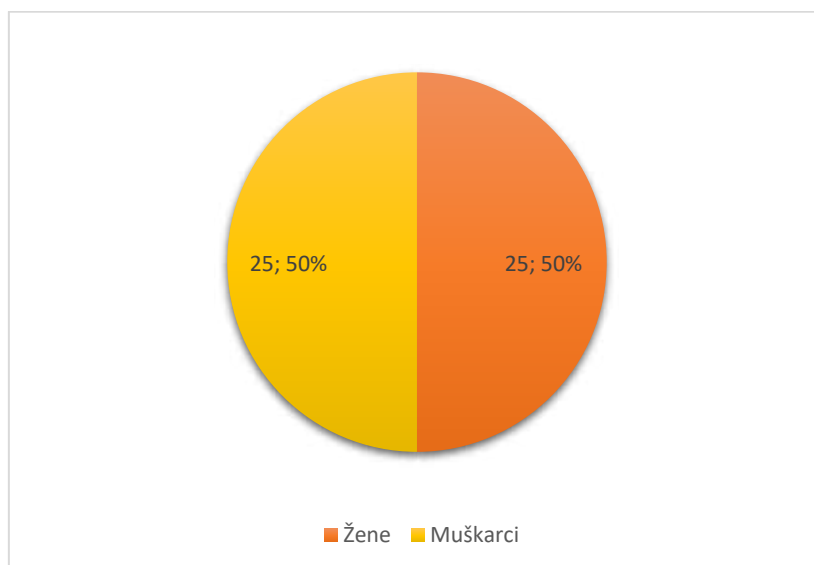
## **4. REZULTATI**

Istraživanjem je obuhvaćeno 50 pacijenata kojima je u razdoblju od 1. siječnja 2021. godine do 31. prosinca 2023. godine u Zavodu za patologiju, sudsku medicinu i citologiju KBC-a Split postavljena dijagnoza gastrointestinalnog stromalnog tumora- GIST. U 2021. godini dijagnosticirano je 17 (34%), u 2022. godini 16 (32%), a u 2023. godini 17 (34%) GIST-a (Slika 5). Nema statistički značajne razlike u raspodjeli pacijenata prema godini u kojoj je postavljena dijagnoza ( $P = 0,983$ ).



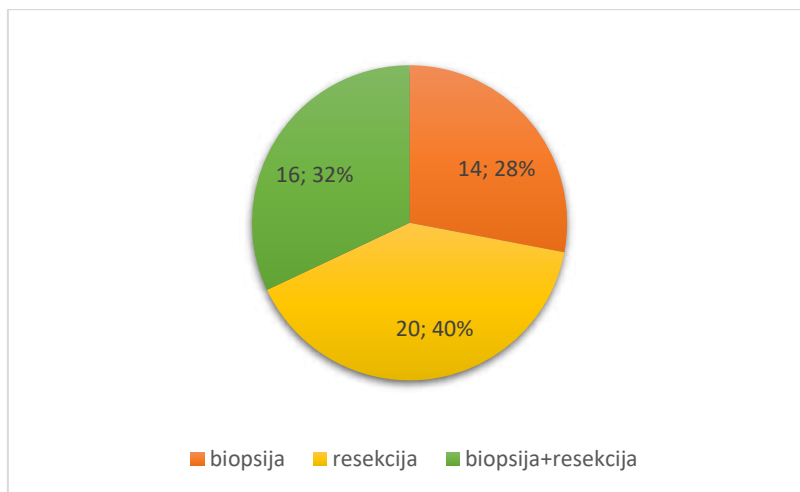
**Slika 5.** Raspodjela pacijenata prema godini u kojoj je postavljena dijagnoza.

Medijan životne dobi iznosio je 68 godina (raspon 44-89 godina). Od ukupno 50 pacijenata sa dijagnozom GIST-a bilo je 25 muškaraca (50%) i 25 žena (50%) te nema statistički značajne razlike u incidenciji među spolovima ( $P = 1,000$ ) (Slika 6).



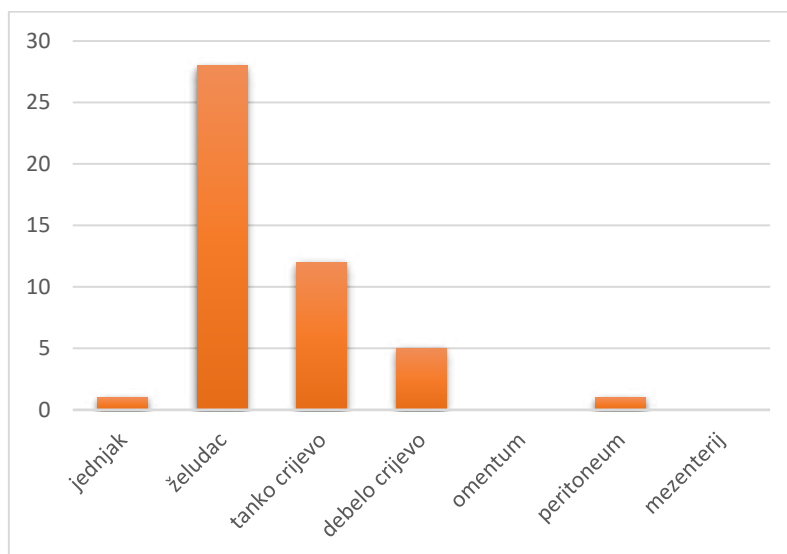
**Slika 6.** Raspodjela pacijenata po spolu.

Od ukupno 50 pacijenata, u 14 (35%) je dijagnoza postavljena na bioptičkom uzorku, u 20 (50%) na resekcijskom uzorku, a za 16 (15%) pacijenta bio je dostupan i bioptički i resekcijski uzorak. Nije bilo statistički značajne razlike u vrsti uzorka na kojem je postavljena dijagnoza ( $P = 0.658$ ) (Slika 7).



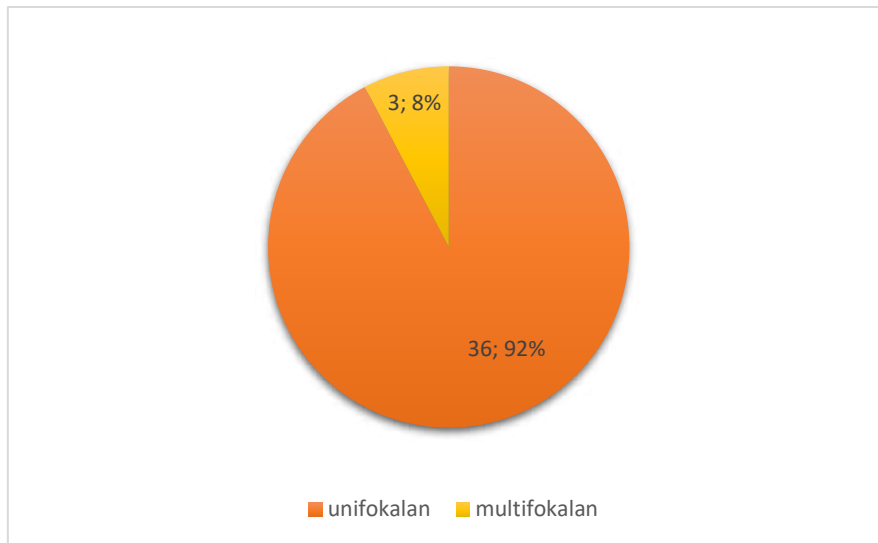
**Slika 7.** Raspodjela pacijenata prema vrsti uzorka na kojem je postavljena dijagnoza

Prema lokalizaciji GIST-a, jednjak je bio primarno sjelo tumora u 1 (2%), želudac u 28 (60%), tanko crijevo u 12 (25%), debelo crijevo u 5 (11%), a peritoneum u 1 (2%) pacijenta. U niti jednog pacijenta u ovom istraživanju nije zabilježeno primarno sjelo GIST-a u omentumu ili mezenteriju. Želudac je bio statistički značajno najčešće primarno sjelo gastrointestinalnog stromalnog tumora ( $P < 0,001$ ) (Slika 8).



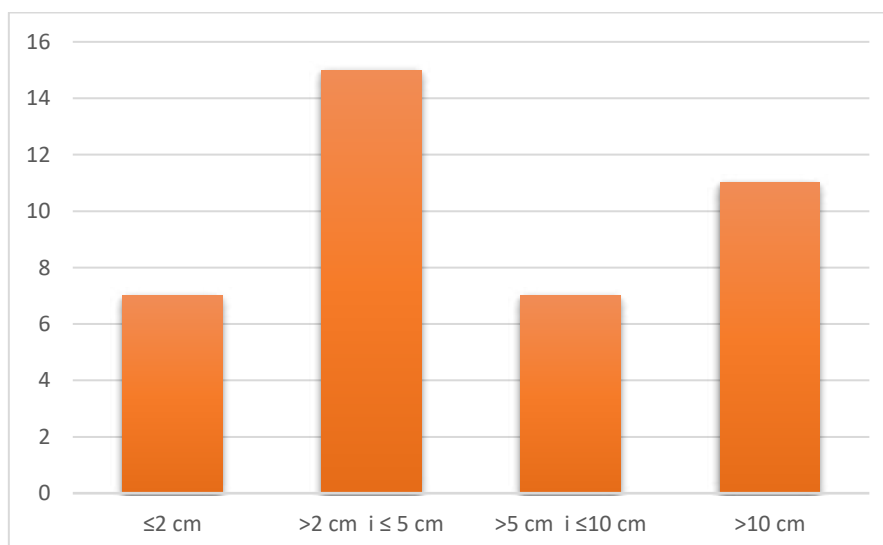
**Slika 8.** Raspodjela gastrointestinalnih stromalnih tumora prema lokalizaciji.

Pri inicijalnoj dijagnozi 36 (92%) GIST-a bilo je unifokalan, dok su 3 (8%) bila multifokalna, te postoji statistički značajna razlika obzirom na fokalnost tumora ( $P < 0,001$ ) (Slika 9).



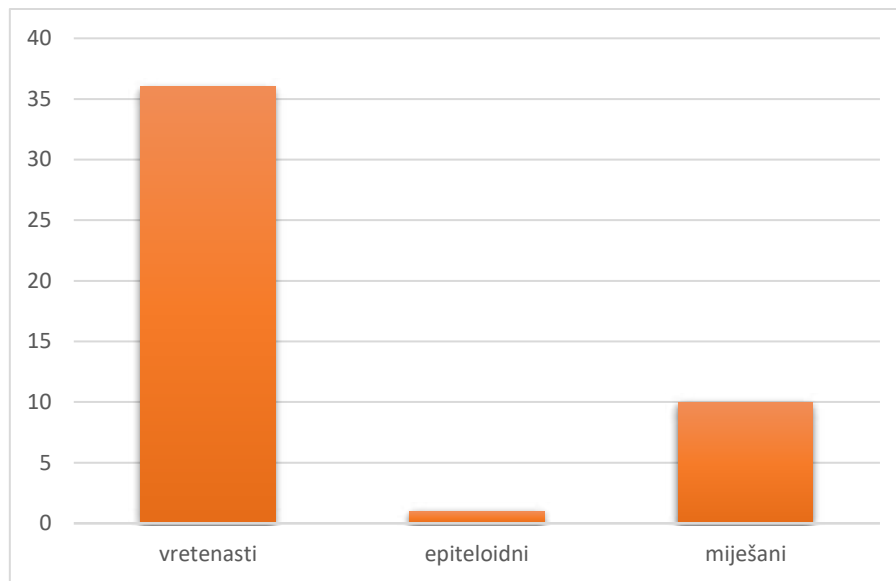
**Slika 9.** Raspodjela gastrointestinalnih stromalnih tumora prema fokalnosti.

Medijan veličine tumora iznosio je 5 cm (raspon 0,7-21 cm). S obzirom na veličinu tumori su dodatno raspoređeni u 4 grupe: bilo je 7 (17%) tumora  $\leq 2$  cm, 15 (37%) tumora  $> 2$  cm i  $\leq 5$  cm, 7 (18%) tumora  $> 5$  cm i  $\leq 10$  cm, dok je 11 (28%) tumora bilo  $> 10$  cm. Nije postojala statistički značajna razlika u raspodjeli tumora s obzirom na veličinu ( $P = 0,098$ ) (Slika 10).



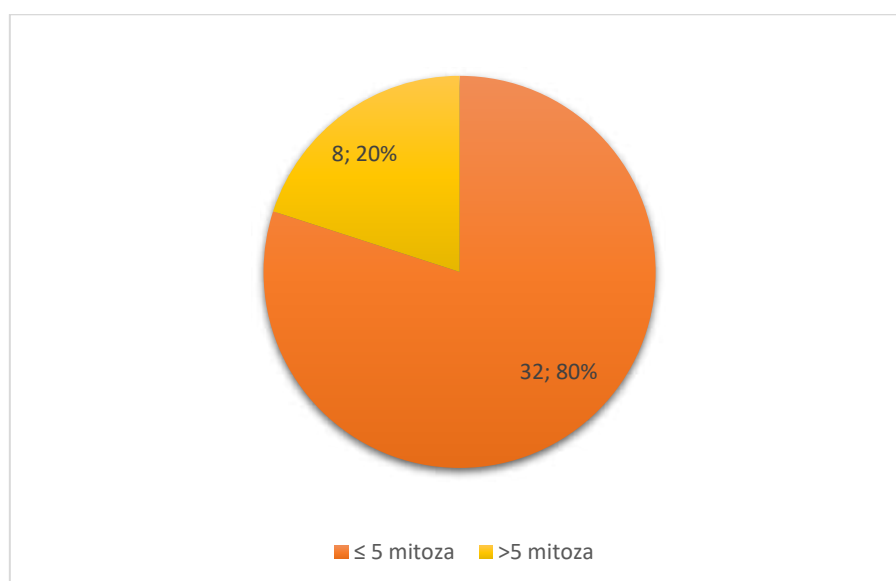
**Slika 10.** Raspodjela gastrointestinalnih stromalnih tumora prema veličini.

Prema histološkom podtipu u 36 (77%) pacijenata dijagnosticiran je vretenasti, u jednog (2%) pacijenta epiteloidni, a u 10 (21%) pacijenata miješani podtip GIST-a (Slika 11). Većina tumora je bila vretenastog podtipa što je bilo statistički značajno ( $P < 0,001$ ).



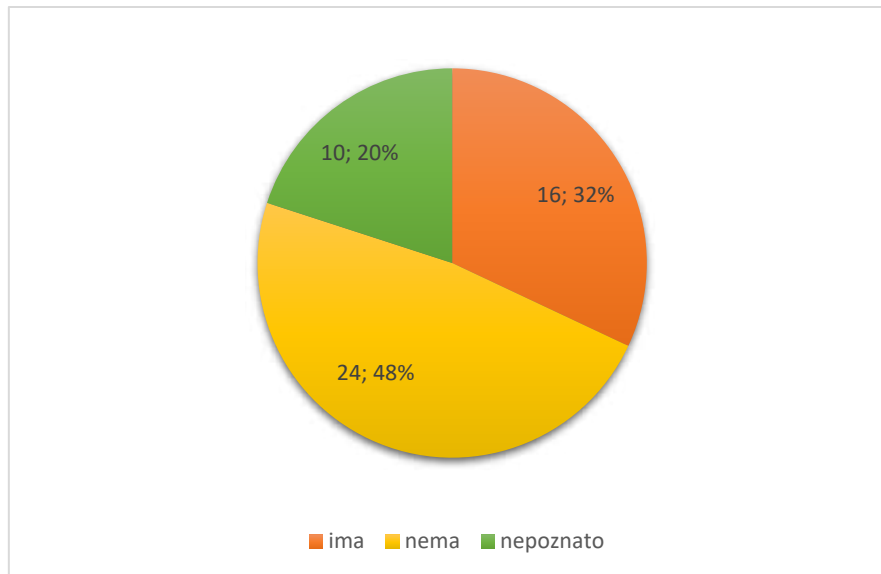
**Slika 11.** Raspodjela gastrointestinalnih stromalnih tumora prema histološkom podtipu.

Medijan mitotskog indeksa (broj mitozu/5 mm<sup>2</sup>) iznosio je 3 (raspon 0-95). Obzirom na mitotski indeks pacijenti su dodatno raspoređeni u dvije grupe. Bilo je 8 (20%) tumora sa > 5 mitozu/mm<sup>2</sup>, te 32 (80%) tumora sa ≤ 5 mitozu/mm<sup>2</sup> što je statistički značajna razlika ( $P < 0,001$ ) (Slika 12).



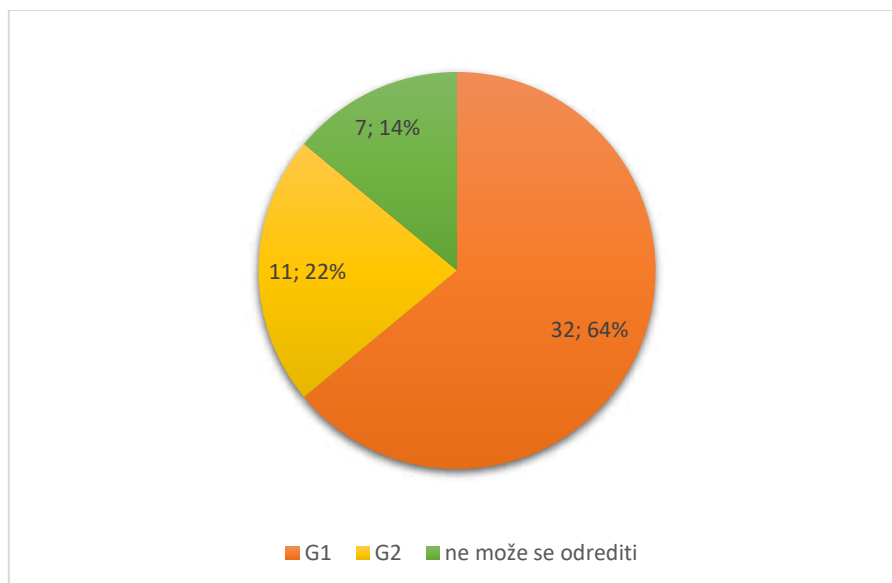
**Slika 12.** Raspodjela gastrointestinalnih stromalnih tumora u grupe prema mitotskom indeksu.

Nekroza je pronađena u 16 (32%) tumora, u 24 (48%) tumora nije bilo nekroze, dok za 10 (20%) tumora nije bio dostupan podatak o postojanju nekroze, te nije bilo statistički značajne razlike ( $P = 0,196$ ) (Slika 13).



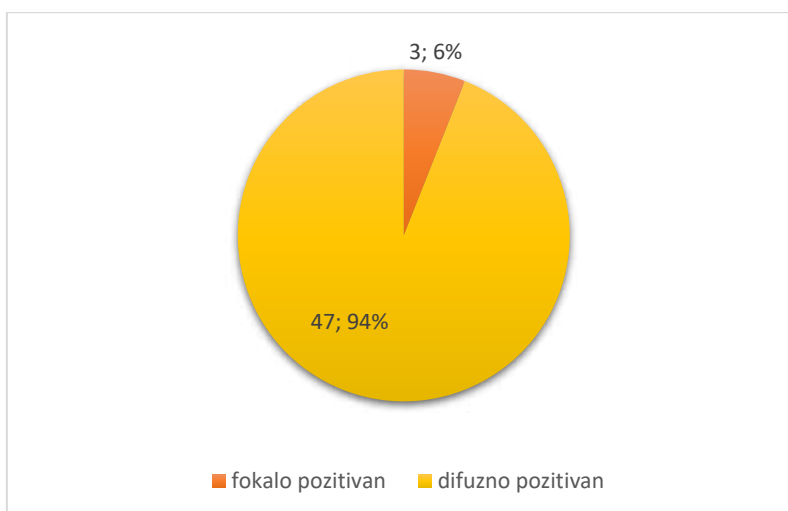
**Slika 13.** Raspodjela gastrointestinalnih stromalnih tumora prema prisutnosti nekroze.

Obzirom na raspodjelu prema gradusu, 32 (64%) tumora bilo je gradusa 1 (G1), 11 (22%) tumora bilo je gradusa 2 (G2), dok se za 7 (14%) tumora zbog oskudnosti uzorka gradus nije mogao odrediti (Slika 14). Većina tumora je bila G1 što je statistički značajno ( $P = 0,018$ ).



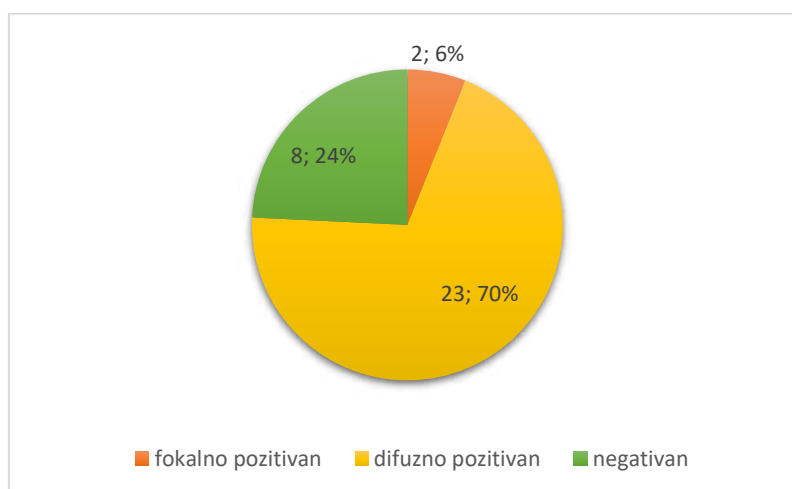
**Slika 14.** Raspodjela gastrointestinalnih stromalnih tumora prema gradusu.

Imunohistokemijskim bojenjem na CD117, svih 50 tumora bilo je CD117 pozitivno, od čega je u 47 (94%) tumora zabilježena difuzna obojenost na CD117, dok je u 3 (6%) obojenost bila fokalna (Slika 15). Statistički značajan broj tumora je bio difuzno pozitivan na CD117 ( $P < 0,001$ ).



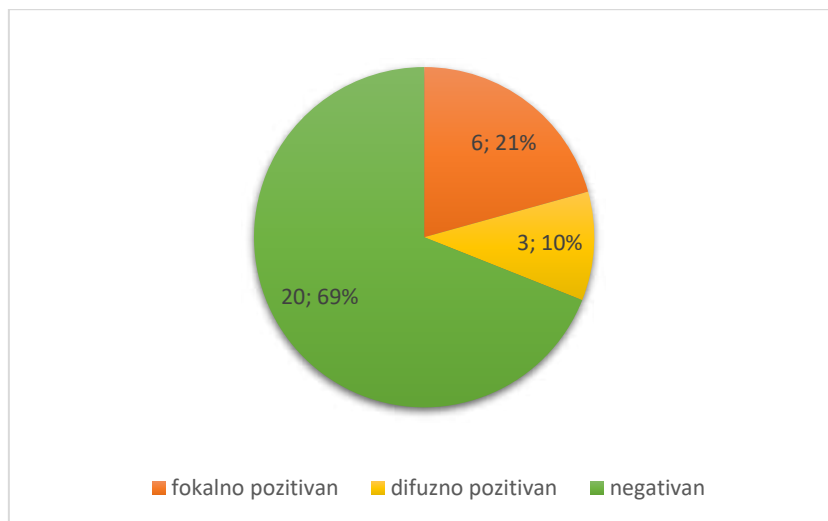
**Slika 15.** Raspodjela gastrointestinalnih stromalnih tumora prema vrsti imunohistokemijske obojenosti na CD117.

Imunohistokemijsko bojenje na CD34 bilo je dostupno za 41 tumor; 25 (76%) tumora bilo je CD34 pozitivno od čega je u 23 (70%) tumora zabilježena difuzna obojenost, dok je u 2 (6%) obojenost bila fokalna (Slika 16). Statistički značajan broj tumora bio je difuzno pozitivan na CD34 ( $P < 0,001$ ).



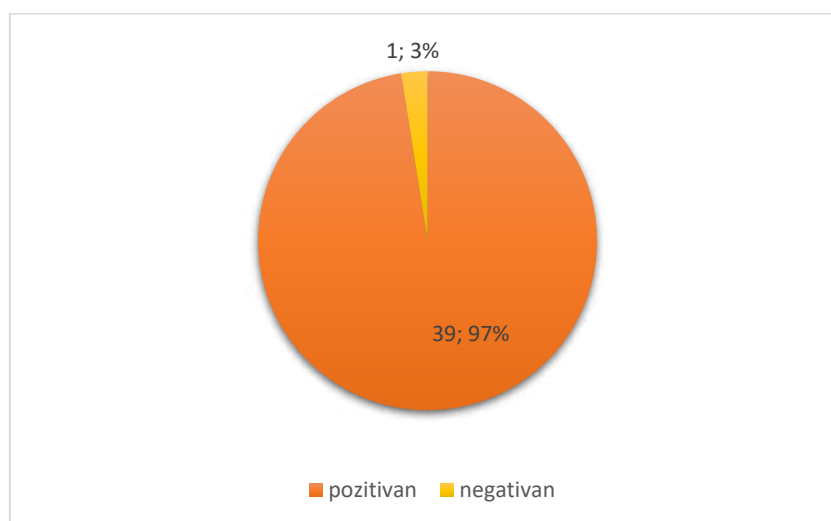
**Slika 16.** Raspodjela gastrointestinalnih stromalnih tumora prema vrsti imunohistokemijske obojenosti na CD34.

Imunohistokemijsko bojenje na aktin bilo je dostupno za 29 tumora; 20 (69%) tumora bilo je aktin negativno, a 9 (31%) tumora bilo je aktin pozitivno, od čega je u 6 (21%) tumora zabilježena fokalna pozitivnost na aktin, dok je u tri (10%) tumora obojenost bila difuzna. Statistički značajan broj tumora je bio negativan na aktin ( $P < 0,001$ ) (Slika 18).



**Slika 18.** Raspodjela gastrointestinalnih stromalnih tumora prema vrsti imunohistokemijske obojenosti na aktin.

Imunohistokemijsko bojenje na DOG-1 bilo je dostupno za 40 tumora; 39 (97%) tumora bilo je DOG-1 difuzno pozitivno, dok je samo jedan (3%) tumor bio DOG-1 negativan što je statistički značajno ( $P < 0,001$ ) (Slika 17).

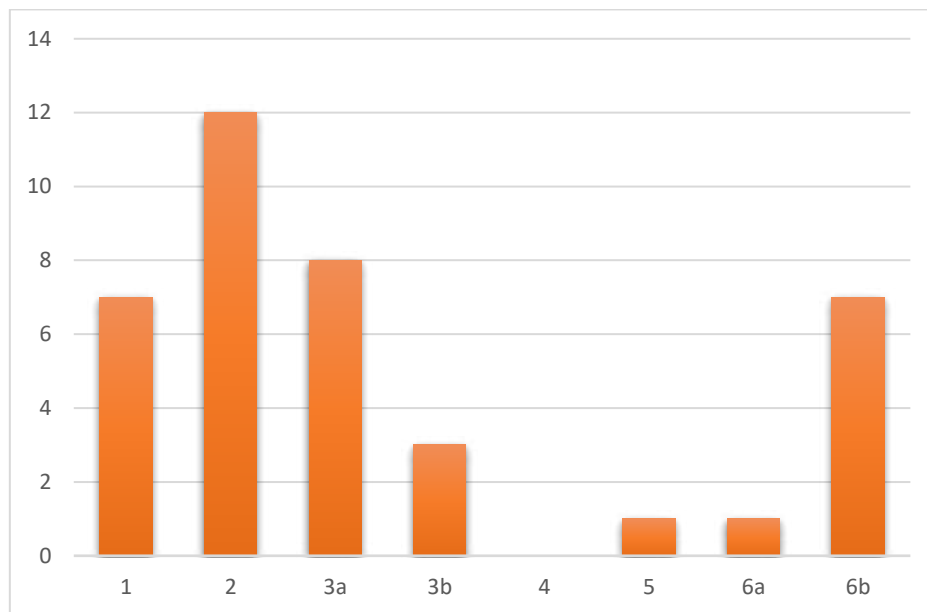


**Slika 17.** Raspodjela gastrointestinalnih stromalnih tumora prema imunohistokemijskoj obojenosti na DOG-1.



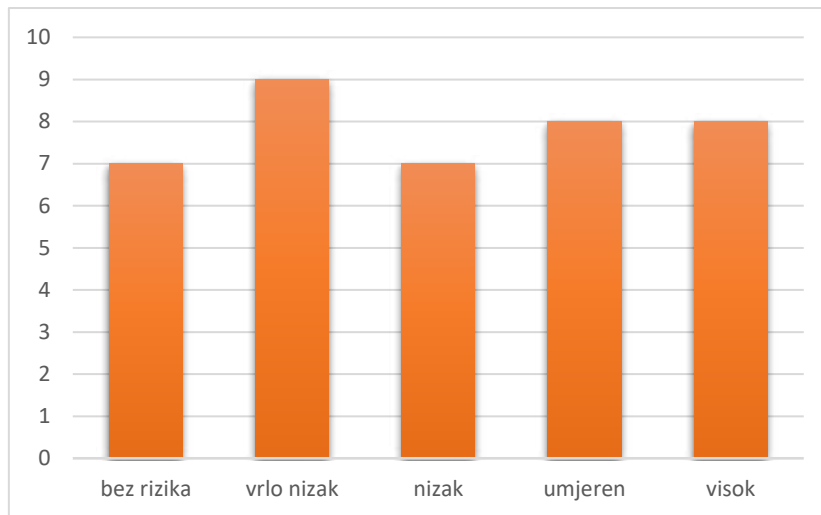
Proliferacijska aktivnost mjerena uporabom Ki-67 protutijela bila je dostupna za 34 tumora, s medijanom od 5% (raspon 0,9%-52%).

Prema AFIP klasifikaciji tumori su podijeljeni u 8 prognostičkih grupa: u grupi 1 bilo je 7 (18%) tumora, u grupi 2 bilo je 12 (31%) tumora, u grupi 3a bilo je 8 (20%) tumora, u grupi 3b bila su 3 (8%) tumora, u grupama 5 i 6a po jedan (2%) tumor, te u grupi 6b 7 (18%) tumora. Niti jedan tumor nije klasificiran kao prognostička grupa 4. Zabilježena je statistički značajna razlika u raspodjeli tumora u prognostičke grupe, pri čemu je najveći broj tumora bio u grupi 2 ( $P = 0,003$ ) (Slika 19).



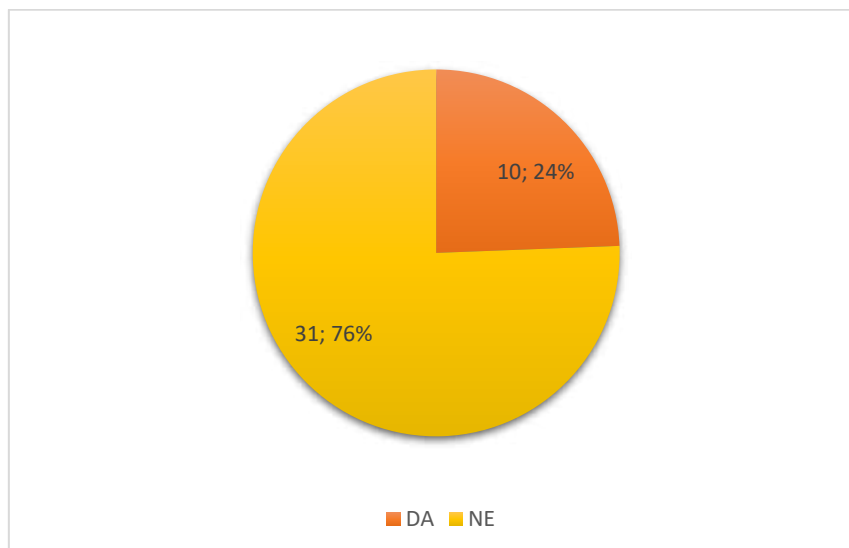
**Slika 19.** Raspodjela tumora u prognostičke grupe prema AFIP klasifikaciji.

Obzirom na rizik povrata bolesti pacijenti su podijeljeni u 5 prognostičkih grupa: 7 (18%) pacijenata bilo je u grupi bez rizika za povrat bolesti, 9 (23%) pacijenata bilo je u grupi s vrlo niskim rizikom za povrat bolesti, 7 (18%) pacijenta bilo je u grupi s niskim rizikom za povrat bolesti, 8 (20%) s umjerenim rizikom, te 8 (21%) s visokim rizikom povrata bolesti. Nije zabilježena statistički značajna razlika u raspodjeli pacijenata obzirom na kategoriju rizika za povrat bolesti ( $P = 0,833$ ) (Slika 20).



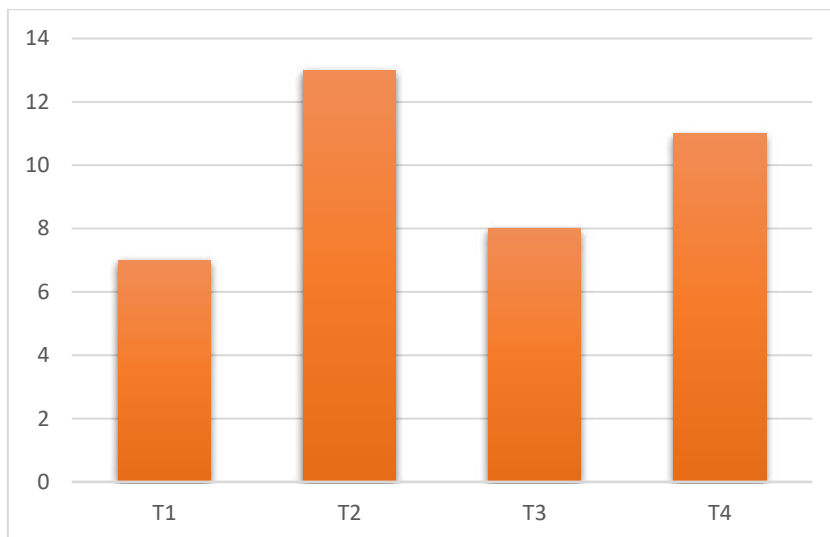
**Slika 20.** Raspodjela pacijenta prema riziku povrata bolesti.

U 10 (24%) pacijenata uz gastrointestinalni stromalni tumor istodobno je zabilježeno sinhrono postojanje drugog tumora (karcinom jajnika kod dvije pacijentice, karcinom kolona u tri pacijenta, te u jednog pacijenta karcinom pluća, karcinom rektuma, kronična limfoblastična leukemija, karcinom dojke i karcinom želudca). U 31 (76%) pacijenta u vrijeme postavljanja dijagnoze GIST-a nije zabilježeno sinhrono postojanje drugog tumora, što je bilo statistički značajano ( $P = 0,034$ ) (Slika 21).



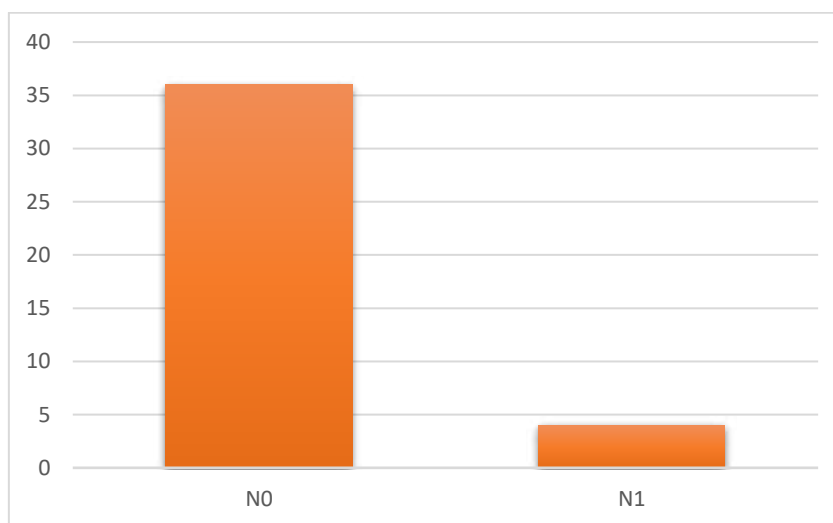
**Slika 21.** Pacijenti sa sinhronim postojanjem drugog tumora u trenutku postavljanja dijagnoze GIST-a.

Pacijenti su obzirom na veličinu tumora podijeljeni u 4 stadija: 7 (18%) pacijenata je bilo u stadiju T1, 13 (33%) pacijenata je bilo u stadiju T2, 8 (21%) pacijenata u stadiju T3, dok je 11 (28%) pacijenta bilo u stadiju T4 (Slika 22). Nije zabilježena statistički značajna razlika u raspodjeli pacijenta prema stadiju bolesti ( $P < 0,276$ ).



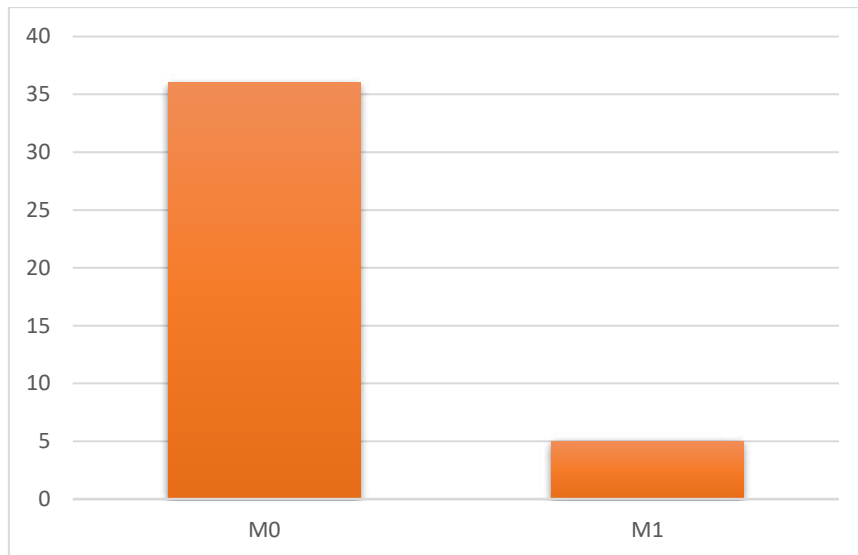
**Slika 22.** Raspodjela pacijenta prema T stadiju tumora.

Pacijenti su s obzirom na zahvaćanje limfnih čvorova podijeljeni u 2 grupe: u 4 (10%) pacijenta mikroskopskim pregledom dokazana je infiltracija jednog ili više limfnih čvorova (N1), dok je 36 (90%) pacijenta bilo bez kliničkih i mikroskopskih znakova infiltracije limfnih čvorova (N0). Većina pacijenata je bila N0 stadij što je bilo statistički značajno ( $P = 0,016$ ) (Slika 23).



**Slika 23.** Raspodjela pacijenata prema N stadiju tumora.

Pacijenti su obzirom na prisutnost udaljenih presadnica podijeljeni u 2 grupe: u 5 (12%) pacijenta dokazano je postojanje udaljenih presadnica (M1), dok je 36 (88%) pacijenata bilo bez znakova prisutnosti presadnica (M0). Statistički je značajan broj pacijenata bio u M0 stadiju tumora ( $P = 0,003$ ) (Slika 24).



**Slika 24.** Raspodjela pacijenata prema M stadiju tumora.

**Tablica 4.** Usporedba imunohistokemijskih bojenja za pacijente u kojih je bio dostupan bioptički i resekcijski uzorak.

	BIOPSIJA				RESEKCIJA			
	CD117	CD34	DOG-1	AKTIN	CD117	CD34	DOG-1	AKTIN
1.	difuzno pozitivan	difuzno pozitivan	difuzno pozitivan	fokalno pozitivan	fokalno pozitivan	difuzno pozitivan	difuzno pozitivan	negativan
2.	difuzno pozitivan	difuzno negativan	difuzno pozitivan	fokalno pozitivan	difuzno pozitivan	difuzno negativan	difuzno pozitivan	
3.	difuzno pozitivan	difuzno pozitivan			difuzno pozitivan	difuzno pozitivan	difuzno pozitivan	
4.	difuzno pozitivan	difuzno pozitivan			difuzno pozitivan	difuzno pozitivan	difuzno pozitivan	negativan
5.	difuzno pozitivan		difuzno pozitivan		difuzno pozitivan	difuzno pozitivan	difuzno pozitivan	fokalno
6.	difuzno pozitivan	difuzno		negativan fokalno	difuzno pozitivan	difuzno	difuzno pozitivan	fokalno
7.	difuzno pozitivan	difuzno pozitivan	difuzno	pozitivan	difuzno pozitivan	difuzno pozitivan	difuzno pozitivan	pozitivan
8.	difuzno pozitivan	difuzno pozitivan	difuzno pozitivan	negativan	difuzno pozitivan	difuzno pozitivan	difuzno pozitivan	negativan
9.	difuzno pozitivan				difuzno pozitivan	difuzno pozitivan	difuzno pozitivan	fokalno
10.	difuzno pozitivan				difuzno pozitivan	difuzno		pozitivan
11.	difuzno pozitivan	difuzno pozitivan	difuzno pozitivan		difuzno pozitivan			
12.	difuzno negativan	difuzno	difuzno pozitivan		difuzno pozitivan	difuzno pozitivan	difuzno pozitivan	negativan
13.	difuzno pozitivan	difuzno pozitivan	difuzno pozitivan		difuzno pozitivan		difuzno pozitivan	

U Tablici 4 uspoređena su imunohistokemijska bojenja za 13 od ukupno 16 pacijenata u kojih je bio dostupan bioptički i resekcijski uzorak, uz napomenu da se razlikuju palete primjenjenih imunohistokemijskih bojenja te nisu bili dostupni podaci za sva bojenja. Za 3 pacijenta imunohistokemijska bojenja nisu ponavljana na resekcijskom uzorku, te usporedba s bioptičkim uzorkom nije bila moguća.

U 11 od ukupno 13 pacijenta usporedbom bioptičkog i resekcijskog uzorka zabilježena je podudarnost dostupnih imunohistokemijskih bojenja, dok je u 2 pacijenta zabilježena razlika. U prvog pacijenta bioptički uzorak je bio fokalno pozitivan na aktin, dok je resekcijski bio negativan. U istog pacijenta zabilježena je različita vrsta imunoekspresije na CD117, u

bioptičkom uzorku obojenost je bila difuzna, a u resekcijskom fokalna. U drugog pacijenta bioptički uzorak je bio CD117 negativan, a resekcijski CD117 difuzno pozitivan.

**Tablica 5.** Usporedba imunohistokemijskih bojenja za pacijente s metastatskim gastrointestinalnim tumorom.

	PRIMARNI TUMOR				METASTAZA			
	CD117	CD34	DOG-1	AKTIN	CD117	CD34	DOG-1	AKTIN
1.	difuzno pozitivan	difuzno pozitivan	difuzno pozitivan	difuzno pozitivan	difuzno pozitivan		difuzno pozitivan	
2.	difuzno pozitivan		difuzno pozitivan		difuzno pozitivan			
3.	difuzno pozitivan		difuzno pozitivan		difuzno pozitivan	difuzno pozitivan	difuzno pozitivan	fokalno pozitivan
4.	difuzno pozitivan	difuzno pozitivan	difuzno pozitivan	negativan	difuzno pozitivan	fokalno pozitivan	difuzno pozitivan	negativan

Od ukupno 50 pacijenata s dijagnosticiranim gastrointestinalnim stromalnim tumorom, u 5 pacijenta potvrđeno je postojanje presadnica. Imunohistokemijska bojenja primarnog tumora i metastatskog sjela bila su dostupna za 4 pacijenta, dok je u jednog pacijenta uzorak metastaze bio preoskudan za dodatne imunohistokemijske analize, uz napomenu da su korištene različite palete primjenjenih imunohistokemijskih bojenja te nisu bili dostupni podaci za sva bojenja (Tablica 5).

U 3 pacijenta usporedbom primarnog tumora i metastaze zabilježena je podudarnost dostupnih imunohistokemijskih bojenja, dok je u jednog pacijenta pronađena razlika u CD34 imunoekspresiji, te je zabilježena difuzna pozitivnost u primarnom tumoru, a fokalna pozitivnost u metastazi.

**Tablica 6.** Usporedba imunohistokemijskih bojenja za pacijente s recidivirajućim gastrointestinalnim tumorom.

	PRIMARNI TUMOR				RECIDIV			
	CD117	CD34	DOG-1	AKTIN	CD117	CD34	DOG-1	AKTIN
1.	difuzno pozitivan	negativan			difuzno pozitivan	negativan	difuzno pozitivan	fokalno pozitivan
2.	difuzno pozitivan				difuzno pozitivan		difuzno pozitivan	
3.	difuzno pozitivan		difuzno pozitivan	negativan	difuzno pozitivan	difuzno pozitivan	difuzno pozitivan	negativan
4.	difuzno pozitivan		difuzno pozitivan		difuzno pozitivan		difuzno pozitivan	

U Tablici 6 uspoređena su imunohistokemijska bojenja za 4 pacijenta s recidivom gastrointestinalnog stromalnog tumora te je zabilježena podudarnost dostupnih imunohistokemijskih bojenja između primarnog GIST-a i recidiva, uz napomenu da se razlikuju palete primjenjenih imunohistokemijskih bojenja te nisu bili dostupni podaci za sva bojenja.

## **5. RASPRAVA**



GIST-ovi su najčešći mezenhimalni tumori gastrointestinalnog trakta te je dokazano da se razvijaju iz Cajalovih intersticijskih stanica (1, 4). GIST se u pacijenata klinički može manifestirati simptomima kao što su bol i nelagoda u abdomenu, akutno ili kronično krvarenje s anemijom, slabost, mučnina, povraćanje, a rijetko i opstruktivne tegobe (17). Zbog nespecifičnih simptoma, većinom se otkriva slučajno putem endoskopije, CT-a ili tijekom operacije. Prema patohistološkim karakteristikama GIST nalikuje drugim mezenhimalnim tumorima (lejomiom, lejomiosarkom, švanom, sinovijalni sarkom) pa su dodatne imunohistokemijske analize neophodne za postavljanje dijagnoze. Dodatno, svaki GIST potrebno je svrstati u određenu prognostičku grupu kako bi se utvrdio daljnji plan liječenja i omogućilo što adekvatnije onkološko praćenje. Terapijske opcije uključuju kiruršku resekciju i liječenje inhibitorima tirozin kinaze (imatinib, sunitinib i regorafenib) (28).

U ovom istraživanju retrospektivno su prikupljeni i pregledani nalazi s dijagnozom GIST-a postavljenom u Zavodu za patologiju, citologiju i sudsku medicinu KBC-a Split u razdoblju od 2021. do 2023. godine, te je izdvojeno ukupno 50 pacijenata. Raspodjela pacijenata po godinama bila je ravnomjerna, te je 2021. i 2023. godine dijagnoza GIST-a postavljena za po 17 pacijenata, a 2022. za 16 pacijenata. Medijan životne dobi prilikom dijagnoze u razvijenim zemljama iznosi 65 godina, što se podudara s medijanom životne dobi ispitanika u našem istraživanju, koji je iznosio 68 godina. U istraživanoj populaciji bio je jednak broj muškaraca i žena, što se slaže sa sistemskom analizom koju su proveli Søreide i suradnici 2016. godine (11).

Najčešće sjelo GIST-a u ovom istraživanju je bio želudac (60% slučajeva), a slijedili su ga tanko crijevo (25% slučajeva), debelo crijevo (11% slučajeva), te jednjak i peritoneum (obje lokalizacije u 2% slučajeva). Slične rezultate nalazimo u istraživanju Miettinenena i suradnika, u kojih je želudac bio sjelo tumora u 60% pacijenata, tanko crijevo u 35% pacijenata, debelo crijevo u 5% pacijenata te jednjak u <1% pacijenata (68-72). Søreide i suradnici navode želučano sjelo tumora u 56%, tanko crijevu u 32% slučajeva, debelo crijevo u 6%, jednjak u <1%, te ostale lokacije u 5% slučajeva (11).

Medijan veličine tumora u ovom istraživanju iznosio je 5 cm (raspon 0,7-21 cm), 17% tumora bilo je  $\leq 2$  cm, a 46% tumora bilo je  $> 5$  cm. Slične rezultate navode Søreide i suradnici u čijem je istraživanju 13% tumora bilo  $\leq 2$  cm, a 49% tumora  $> 5$  cm (11). Medijan veličine tumora u istraživanju Pandurengana i suradnika iznosio je 7,5 cm (raspon 0,1-35 cm) (73), dok je u istraživanju Eisenberga i suradnika iznosio 9 cm (raspon 5-25 cm) (74).

Većina GIST-a je sporadična, a multifokalnost tumora se smatra iznimnim nalazom ograničenim na specifična stanja: u pedijatrijskih pacijenata ili u pojedinaca sa nasljednim GIST-om, neurfibromatozom tip 1, paragangliomom/sarkomom te sindromom Carneyjeve trijade (13-16). Od 442 tumora, iz istraživanja Gasparotte i suradnika, samo njih 26 (6%) bilo je multifokalno (75). Slični rezultati dobiveni su i u ovom istraživanju gdje su 3 (8%) tumora bila multifokalna.

Obzirom na histološki izgled, razlikujemo vretenasti, epiteloidni ili miješani histološki podtip GIST-a (64). Prema literaturi najčešći je vretenasti podtip (70%), zatim epiteloidni (20%) pa miješani (10%) (28). U ovom istraživanju vretenasti podtip je nađen u 77% pacijenata, što je u skladu s prethodno navedenim podacima, dok je epiteloidni podtip nađen u samo 2% pacijenata, što se prvenstveno može objasniti malom veličinom uzorka. Uz karakterističnu histološku sliku, konačna dijagnoza GIST-a zasniva se na pozitivnoj imunohistokemijskoj ekspresiji CD117 i/ili DOG-1 (76, 77). Studije rađene na velikom broju pacijenata s GIST-om pokazale su da ih je samo 1-2% CD117 i DOG-1 negativno (78). U ovom istraživanju niti jedan GIST nije bio CD117 negativan, dok je samo jedan (3%) bio DOG-1 negativan. Prema istraživanju Miettinen i suradnika, mutacija PDGFRA, receptora ključnog za proliferaciju, diferencijaciju, rast i razvoj mezenhimalnih stanica, može biti mogući uzrok pojave DOG-1 negativnog GIST-a jer smanjuje osjetljivost imunohistokemijskih markera (37). Osim CD117 i DOG-1 ekspresije, analizirali smo imunoekspresiju CD34 i aktina. Prema literaturi, 70% GIST-a je pozitivno na CD34, a 30% na aktin (63), što je potvrdilo i naše istraživanje gdje je 76% tumora bilo CD34 pozitivno, a 31% aktin pozitivno.

Uspoređivali smo navedena imunohistokemijska bojenja za 13 pacijenata u kojih je bio dostupan i bioptički i resekcijski uzorak. U 11 od ukupno 13 pacijenata zabilježena je podudarnost imunohistokemijskih bojenja između bioptičkog i resekcijskog uzorka, dok je u 2 pacijenta zabilježena razlika. U jednog pacijenta bioptički uzorak je bio fokalno pozitivan na aktin i difuzno pozitivan na CD117, dok je resekcijski uzorak bio negativan na aktin i fokalno pozitivan na CD117, što nije imalo utjecaja na dijagnozu. Razlika zabilježena u drugog pacijenta bila je u imunoekspresiji CD117; bioptički uzorak bio je CD117 negativan, a resekcijski CD117 difuzno pozitivan, što je moglo imati utjecaj na postavljanje inicijalne dijagnoze, ali je difuzna pozitivnost na DOG-1 u bioptičkom uzorku olakšala postavljanje dijagnoze GIST-a. Iz toga proizlazi da je, zbog visoke specifičnosti, korisno primijeniti oba dostupna protutijela, CD117 i DOG-1, osobito u slučaju CD117 negativnosti, kako bi se smanjio broj neprepoznatih slučajeva. Imunoekspresija na aktin i vrsta CD117 obojenosti nema veliki

utjecaj na postavljanje dijagnoze. Prema dostupnoj literaturi CD117 imunoreaktivnost je u 75% slučajeva jaka i difuzna, a u ostalim slučajevima je fokalna. Može se naći i točkasto perinuklearno bojenje, a tek rijetko membranozno, ali te razlike nisu povezane s odgovorom na liječenje (39).

U ovom istraživanju četiri pacijenta imala su lokalni recidiv GIST-a, a u četiri pacijenta bioprirane su udaljene presadnice. Usporedili smo imunohistokemijska bojenja primarnog tumora s lokalnim recidivom i presadnicama, te su svi uzorci u oba slučaja bili difuzno pozitivni na CD117 i DOG-1. Imunoekspresija CD34 bila je različita u jednog pacijenta s metastatskim GIST-om, gdje je primarni tumor bio difuzno pozitivan, a uzorak presadnice fokalno pozitivan na CD34, što nije imalo dijagnostički značaj. U ostala tri pacijenta s presadnicama, kao i u četiri pacijenta s lokalnim recidivom GIST-a, zabilježena je podudarnost u dostupnim bojenjima na CD34 i aktin. Iz ovih rezultata proizlazi da imunohistokemijska bojenja na CD117 i DOG-1 imaju presudan utjecaj u dijagnozi lokalnog recidiva ili metastaze GIST-a, dok se bojenja na CD34 i aktin mogu koristiti kao prošireni imunopanel za postavljanje dijagnoze.

Prilikom dijagnosticiranja GIST-a važno je odrediti i histološki gradus temeljem mitotske aktivnosti tumora (broj mitozâ/5 mm<sup>2</sup>). Ukoliko je mitotska aktivnost ≤5 mitozâ/5 mm<sup>2</sup> GIST se klasificira kao niski gradus (G1), dok se u slučaju mitotske aktivnosti >5 mitozâ/5 mm<sup>2</sup> klasificira kao visoki gradus (G2) (30). Medijan mitotskog indeksa u ovom istraživanju iznosio je 3 mitoze/5 mm<sup>2</sup> (raspon 0-95 mitozâ/5 mm<sup>2</sup>), 20% tumora je imalo > 5 mitozâ/mm<sup>2</sup>, a 80% tumora je imalo ≤ 5 mitozâ/mm<sup>2</sup>.

Mitotski indeks dio je dvije najkorištenije klasifikacije koje se koriste u dijagnostici gastrointestinalnih stromalnih tumora, modificirane NIH i AFIP klasifikacije. Osim mitotskog indeksa, modificirana NIH klasifikacija koristi veličinu tumora, lokalizaciju tumora i rupturu tumora kako bi procijenila rizik povrata bolesti. AFIP klasifikacija osim što svrstava tumor u određenu prognostičku grupu temeljem mitotskog indeksa, veličine i lokalizacije tumora, pruža numerički izračunat rizik za pojavu recidiva i/ili progresije tumora, što je velika pomoć pri donošenju terapijskih odluka za ovu skupinu pacijenta (63, 79). Prema AFIP klasifikaciji u ovom istraživanju najviše tumora, njih 12 (31%), bilo je u prognostičkoj grupi 2. Gledajući rizik povrata bolesti, približno jednak broj pacijenata bio je raspoređen u svih 5 grupa (bez rizika, vrlo nizak rizik, nizak rizik, umjeren rizik i visok rizik), što je u skladu s retrospektivnom studijom Wangâ i suradnika iz 2023. godine (80).

Složenost AFIP stratifikacije rizika dovela je do kreiranja TNM klasifikacijskog sustava za GIST. Sedmo izdanje Međunarodne unije za borbu protiv raka (UICC), objavljeno 2010. godine, po prvi je put uključilo sustav klasifikacije i stadija za GIST korištenjem TNM sustava (81). Glavni cilj TNM sustava je omogućiti jedinstvenu i standardiziranu analizu malignih tumora na temelju njihovog stupnja razvoja i proširenosti. Neki istraživači tvrde da korištenje TNM sustava nije ništa više od preimenovanja postojeće rizične skupine koju je razvio AFIP, te AFIP i NIH još uvijek prednjače u upotrebi nad TNM klasifikacijom (79). Ipak Kim i suradnici, u studiji koja je uključivala 1057 pacijenata sa želučanim GIST-om, pokazali su da TNM sustav bolje predviđa 5-godišnje preživljenje u usporedbi s NIH klasifikacijom rizika (82).

Indeks Ki-67 jedan je od najvažnijih imunohistokemijskih markera proliferacije tumora, no kriteriji za Ki-67 indeks u gastrointestinalnim stromalnim tumorima još nisu dobro definirani. Zhao i suradnici su 2014. godine pokušali procijeniti prognostičku vrijednost Ki-67 indeksa u bolesnika s GIST-om. U njihovo istraživanje bilo je uključeno 370 pacijenata, a medijan Ki-67 bio je 2% (raspon 0-30%). U ovom istraživanju proliferacijska aktivnost tumora, mjerena uporabom Ki-67 protutijela, bila je dostupna za 34 pacijenta s medijanom od 5% (raspon 0,9-52%). Zhao i suradnici podijelili su Ki-67 indeks u tri kategorije:  $Ki-67 \leq 5\%$ ,  $5-8\%$  i  $> 8\%$ , te su dokazali da indeks  $Ki-67 > 8\%$  može učinkovito podijeliti visokorizične GIST-e u dodatne podskupine sa različitim prognozama. Iz toga proizlazi da čak i u istoj skupini, prema modificiranim NIH kriterijima, još uvijek postoji prostor za preciznije predviđanje ishoda, te se Ki-67 indeks pokazao kao učinkovita dopuna modificiranim NIH kriterijima u predviđanju prognoze (83).

Nekada se smatralo da je prisutnost drugog primarnog tumora u pacijenata s GIST-om rijetka pojava, ali danas se to smatra relativno uobičajenim. GIST se može javiti uz druge neoplazme te u okviru sindroma kao što su neurofibromatoza tipa 1, Carneyjeva dijada, Carneyjeva trijada i obiteljski GIST. Prema dostupnoj literaturi, sinhrono postojanje drugog tumora u pacijenata sa GIST-om zabilježeno je u 14-43% slučajeva (84, 79). U skladu s literaturom, od ukupno 50 pacijenata uključenih u ovo istraživanje 10 (24%) pacijenata je istovremeno imalo drugi tumor (2 karcinoma jajnika, 3 karcinoma kolona, po jedan karcinom pluća, rektuma, želuca i dojke te jedna kronična limfoblastična leukemija). Većina sinhrono evidentiranih tumora su epitelnog podrijetla, što je u skladu s objavljenim istraživanjima (85, 86).

Imunohistokemijska ekspresija CD117 i DOG-1 protutijela pokazala se kao pouzdana i korisna metoda u dijagnostici GIST-a. Kombinacija ovih markera je neophodna za preciznu dijagnozu, kako bi se smanjio broj neprepoznatih GIST-ova. Pri interpretaciji rezultata potrebno je uzeti u obzir morfološke karakteristike i kliničku prezentaciju tumora. Multidisciplinarni pristup je ključan za pravilnu dijagnozu i određivanje prognostičkog rizika, što omogućava odabir najboljih dijagnostičkih i terapijskih mjera za ovu skupinu pacijenata.

Glavno ograničenje ove studije je retrospektivan ustroj i relativno mali broj ispitanika, što može ograničiti generalizaciju rezultata na širu populaciju. Također, studija je provedena u jednom medicinskom centru (KBC Split), što može ograničiti primjenljivost rezultata na druge regije ili centre s različitim demografskim i kliničkim karakteristikama. Studija je obuhvatila razdoblje od samo tri godine, što može biti nedovoljno za uočavanje dugoročnih trendova i ishoda.

## **6. ZAKLJUČCI**

1. Incidencija GIST-a češća je u bolesnika veće životne dobi.
2. Incidencija GIST-a podjednaka je u muškaraca i žena.
3. Najčešće primarno sjelo GIST-a je želudac.
4. Imunohistokemijska bojenja na biopsijskim uzorcima u većini slučajeva podudraju se s imunohistokemijskim bojenjima na resekcijskim uzorcima.
5. Usporedbom primarnog tumora i lokalnog recidiva, kao i primarnog tumora i metastaze, dobiveni su visoko podudarni rezultati imunohistokemijskih bojenja.

## **7. LITERATURA**



1. Rubin BP, Heinrich MC, Corless CL. Gastrointestinal stromal tumour. *Lancet*. 2007;369:1731-41.
2. Mazur MT, Clark HB. Gastric stromal tumors. Reappraisal of histogenesis. *Am J Surg Pathol*. 1983;7:507-19.
3. Rammohan A, Sathyanesan J, Rajendran K, Pitchaimuthu A, Perumal SK, Srinivasan U, i sur. A gist of gastrointestinal stromal tumors: A review. *World J Gastrointest Oncol*. 2013;5:102-12.
4. Kindblom LG, Remotti HE, Aldenborg F, Meis-Kindblom JM. Gastrointestinal pacemaker cell tumor (GIPACT): gastrointestinal stromal tumors show phenotypic characteristics of the interstitial cells of Cajal. *Am J Pathol*. 1998;152:1259-69.
5. Nakama A, Hirota S, Okazaki T, Nagano K, Kawano S, Hori M, i sur. Disturbed pyloric motility in Ws/Ws mutant rats due to deficiency of c-kit-expressing interstitial cells of Cajal. *Pathol Int*. 1998;48:843-9.
6. Miettinen M, Lasota J. Gastrointestinal stromal tumors: pathology and prognosis at different sites. *Semin Diagn Pathol*. 2006;23:70-83.
7. Hirota S, Isozaki K, Moriyama Y, Hashimoto K, Nishida T, Ishiguro S, i sur. Gain-of-function mutations of c-kit in human gastrointestinal stromal tumors. *Science*. 1998;279:577-80.
8. Heinrich MC, Corless CL, Duensing A, McGreevey L, Chen CJ, Joseph N, i sur. PDGFRA activating mutations in gastrointestinal stromal tumors. *Science*. 2003;299:708-10.
9. Szucs Z, Thway K, Fisher C, Bulusu R, Constantinidou A, Benson C, i sur. Molecular subtypes of gastrointestinal stromal tumors and their prognostic and therapeutic implications. *Future Oncol*. 2017;13:93-107.
10. Wu PC, Langerman A, Ryan CW, Hart J, Swiger S, Posner MC. Surgical treatment of gastrointestinal stromal tumors in the imatinib (STI-571) era. *Surgery*. 2003;134:656-65.
11. Søreide K, Sandvik OM, Søreide JA, Giljaca V, Jureckova A, Bulusu VR. Global epidemiology of gastrointestinal stromal tumours (GIST): A systematic review of population-based cohort studies. *Cancer Epidemiol*. 2016;40:39-46.
12. IJzerman NS, Drabbe C, den Hollander D, Mohammadi M, van Boven H, Desar IME, i sur. Gastrointestinal stromal tumours (GIST) in young adult (18-40 Years) patients: A report from the Dutch GIST registry. *Cancers*. 2020;12:730.

13. Janeway KA, Kim SY, Lodish M, Nosé V, Rustin P, Gaal J, i sur. Defects in succinate dehydrogenase in gastrointestinal stromal tumors lacking KIT and PDGFRA mutations. *Proc Natl Acad Sci U S A*. 2011;108:314-8.
14. Zhang L, Smyrk TC, Young WF, Stratakis CA, Carney JA. Gastric stromal tumors in carney triad are different clinically, pathologically, and behaviorally from sporadic gastric gastrointestinal stromal tumors: Findings in 104 cases. *Am J Surg Pathol*. 2010;34:53–64.
15. Maertens O, Prenen H, Debiec-Rychter M, Wozniak A, Sciot R, Pauwels P, i sur. Molecular pathogenesis of multiple gastrointestinal stromal tumors in NF1 patients. *Hum Mol Genet*. 2006;15:1015-23.
16. Fornasarig M, Gasparotto D, Foltran L, Campigotto M, Lombardi S, Del Savio E, i sur. A novel kindred with familial gastrointestinal stromal tumors caused by a rare *KIT* germline mutation (N655K): Clinico-pathological presentation and TKI sensitivity. *J Pers Med*. 2020;10:234.
17. Menge F, Jakob J, Kasper B, Smakic A, Gaiser T, Hohenberger P. Clinical presentation of gastrointestinal stromal tumors. *Visc Med*. 2018;34:335-40.
18. Miettinen M, Lasota J. Gastrointestinal stromal tumors. *Gastroenterol Clin North Am*. 2013;42:399-415.
19. Patnaik S, Jyotsnarani Y, Rammurti S. Radiological features of metastatic gastrointestinal stromal tumors. *J Clin Imaging Sci*. 2012;2:43.
20. Kawanowa K, Sakuma Y, Sakurai S, Hishima T, Iwasaki Y, Saito K, i sur. High incidence of microscopic gastrointestinal stromal tumors in the stomach. *Hum Pathol*. 2006;37:1527–35.
21. Muenst S, Thies S, Went P, Tornillo L, Bihl MP, Dirnhofer S. Frequency, phenotype, and genotype of minute gastrointestinal stromal tumors in the stomach: An autopsy study. *Hum Pathol*. 2011;42:1849–54.
22. Demetri GD, von Mehren M, Antonescu CR, Dematteo RP, Ganjoo KN, Maki RG, i sur. NCCN task force report: Update on the management of patients with gastrointestinal stromal tumors. *J Natl Compr Canc Netw*. 2010;8:1–41.
23. Miettinen M, Sobin LH, Lasota J. Gastrointestinal stromal tumors of the stomach: a clinicopathologic, immunohistochemical, and molecular genetic study of 1765 cases with longterm follow-up. *Am J Surg Pathol*. 2005;29:52-68.

24. Tateishi U, Hasegawa T, Satake M, Moriyama N. Gastrointestinal stromal tumor. Correlation of computed tomography findings with tumor grade and mortality. *J Comput Assist Tomogr.* 2003;27:792-8.
25. Ghanem N, Althoefer C, Furtwängler A, Winterer J, Schäfer O, Springer O, i sur. Computed tomography in gastrointestinal stromal tumors. *Eur Radiol.* 2003;13:1669-78.
26. Vander Noot MR 3rd, Eloubeidi MA, Chen VK, Eltoun I, Jhala D, Jhala N, i sur. Diagnosis of gastrointestinal tract lesions by endoscopic ultrasound-guided fine-needle aspiration biopsy. *Cancer.* 2004;102:157-63.
27. Park CH, Kim EH, Jung DH. Impact of periodic endoscopy on incidentally diagnosed gastric gastrointestinal stromal tumors: findings in surgically resected and confirmed lesions. *Ann Surg Oncol* 2015;22:2933-9.
28. Corless CL. Gastrointestinal stromal tumors: what do we know now? *Mod Pathol.* 2014;27:1-16.
29. Graadt van Roggen JF, van Velthuysen ML, Hogendoorn PC. The histopathological differential diagnosis of gastrointestinal stromal tumours. *J Clin Pathol.* 2001;54:96-102.
30. Liegl-Atzwanger B, Fletcher JA, Fletcher CD. Gastrointestinal stromal tumors. *Virchows Arch.* 2010;456:111-27.
31. Loughrey MB, Mitchell C, Mann GB, Michael M, Waring PM. Gastrointestinal stromal tumour treated with neoadjuvant imatinib. *J Clin Pathol.* 2005;58:779-81.
32. Pauwels P, Debiec-Rychter M, Stul M, De Wever I, Van Oosterom AT, Sciot R. Changing phenotype of gastrointestinal stromal tumours under imatinib mesylate treatment: a potential diagnostic pitfall. *Histopathology.* 2005;47:41-7.
33. Fletcher CD, Berman JJ, Corless C, Gorstein F, Lasota J, Longley BJ, i sur. Diagnosis of gastrointestinal stromal tumors: A consensus approach. *Hum Pathol.* 2002;33:459-65.
34. Hornick JL, Fletcher CD. Immunohistochemical staining for KIT (CD117) in soft tissue sarcomas is very limited in distribution. *Am J Clin Pathol.* 2002;117:188-193.
35. Sarlomo-Rikala M, Kovatich AJ, Barusevicius A, Miettinen M. CD117: a sensitive marker for gastrointestinal stromal tumors that is more specific than CD34. *Mod Pathol.* 1998;11:728-34.

36. Espinosa I, Lee CH, Kim MK, Rouse BT, Subramanian S, Montgomery K, i sur. A novel monoclonal antibody against DOG1 is a sensitive and specific marker for gastrointestinal stromal tumors. *Am J Surg Pathol.* 2008;32:210-8.
37. Miettinen M, Wang ZF, Lasota J. DOG1 antibody in the differential diagnosis of gastrointestinal stromal tumors: a study of 1840 cases. *Am J Surg Pathol.* 2009;33:1401-8.
38. Miettinen M, Lasota J. Gastrointestinal stromal tumors—definition, clinical, histological, immunohistochemical, and molecular genetic features and differential diagnosis. *Virchows Arch.* 2001; 438:1-12.
39. Rubin BP. Gastrointestinal stromal tumours: an update. *Histopathology.* 2006; 48:83–96.
40. Medeiros F, Corless CL, Duensing A, Hornick JL, Oliveira AM, Heinrich MC, i sur. KIT-negative gastrointestinal stromal tumors: proof of concept and therapeutic implications. *Am J Surg Pathol.* 2004;28:889-94.
41. Corless CL, Barnett CM, Heinrich MC. Gastrointestinal stromal tumours: origin and molecular oncology. *Nat Rev Cancer.* 2011;1:865–78.
42. Rubin BP, Singer S, Tsao C, Duensing A, Lux ML, Ruiz R, i sur. KIT activation is a ubiquitous feature of gastrointestinal stromal tumors. *Cancer Res.* 2001;61:8118–21.
43. Demetri GD. Targeting c-kit mutations in solid tumors: scientific rationale and novel therapeutic options. *Semin Oncol.* 2001;28:19–26.
44. Taniguchi M, Nishida T, Hirota S, Isozaki K, Ito T, Nomura T, i sur. Effect of c-kit mutation on prognosis of gastrointestinal stromal tumors. *Cancer Res.* 1999;59:4297–300.
45. Antonescu CR, Sommer G, Sarran L, Tschernyavsky SJ, Riedel E, Woodruff JM, i sur. Association of KIT exon 9 mutations with nongastric primary site and aggressive behavior: KIT mutation analysis and clinical correlates of 120 gastrointestinal stromal tumors. *Clin Cancer Res.* 2003;9:3329-37.
46. Lasota J, Corless CL, Heinrich MC, Debiec-Rychter M, Sciot R, Wardelmann E, i sur. Clinicopathologic profile of gastrointestinal stromal tumors (GISTs) with primary KIT exon 13 or exon 17 mutations: a multicenter study on 54 cases. *Mod Pathol.* 2008;21:476-84.
47. Hohenberger P, Ronellenfitsch U, Oladeji O, Pink D, Ströbel P, Wardelmann E, i sur. Pattern of recurrence in patients with ruptured primary gastrointestinal stromal tumour. *Br J Surg.* 2010;97:1854-9.

48. Foo WC, Liegl-Atzwanger B, Lazar AJ. Pathology of gastrointestinal stromal tumors. *Clin Med Insights Pathol.* 2012;5:23-33.
49. Abraham SC. Distinguishing gastrointestinal stromal tumors from their mimics: an update. *Adv Anat Pathol.* 2007;14:178–88.
50. Turner MS, Goldsmith JD. Best practices in diagnostic immunohistochemistry: spindle cell neoplasms of the gastrointestinal tract. *Arch Pathol Lab Med.* 2009;133:1370–4.
51. Lyle PL, Amato CM, Fitzpatrick JE, Robinson WA. Gastrointestinal melanoma or clear cell sarcoma? Molecular evaluation of 7 cases previously diagnosed as malignant melanoma. *Am J Surg Pathol.* 2008;32:858-66.
52. Gronchi A, Bonvalot S, Poveda Velasco A, Kotasek D, Rutkowski P, Hohenberger P, i sur. Quality of surgery and outcome in localized gastrointestinal stromal tumors treated within an international intergroup randomized clinical trial of adjuvant imatinib. *JAMA Surg.* 2020;155:e200397.
53. Joensuu H, Vehtari A, Riihimäki J, Nishida T, Steigen SE, Brabec P, i sur. Risk of recurrence of gastrointestinal stromal tumour after surgery: an analysis of pooled population-based cohorts. *Lancet Oncol.* 2012;13:265-74.
54. Amin MB, Greene FL, Edge SB, Compton CC, Gershenwald JE, Brookland RK, i sur. The Eighth Edition AJCC Cancer Staging Manual: Continuing to build a bridge from a population-based to a more "personalized" approach to cancer staging. *CA Cancer J Clin.* 2017;67:93-99.
55. Serrano C, Martín-Broto J, Asencio-Pascual JM, López-Guerrero JA, Rubió-Casadevall J, i sur. 2023 GEIS Guidelines for gastrointestinal stromal tumors. *Ther Adv Med Oncol.* 2023;15:17588359231192388.
56. Reichardt P, Blay JY, Boukovinas I, Brodowicz T, Broto JM, Casali PG, i sur. Adjuvant therapy in primary GIST: state-of-the-art. *Ann Oncol.* 2012;23:2776-81.
57. DeMatteo RP, Lewis JJ, Leung D, Mudan SS, Woodruff JM, Brennan MF. Two hundred gastrointestinal stromal tumors: recurrence patterns and prognostic factors for survival. *Ann Surg.* 2000;231:51-8.
58. Casali PG, Fumagalli E, Gronchi A. Adjuvant therapy of gastrointestinal stromal tumors (GIST) *Curr Treat Options Oncol.* 2012;13:277–84.
59. Demetri GD, von Mehren M, Antonescu CR, DeMatteo RP, Ganjoo KN, Maki RG, i sur. NCCN Task Force report: update on the management of patients with gastrointestinal stromal tumors. *J Natl Compr Canc Netw.* 2010;S1-41; quiz S42-4.

60. Demetri GD. Differential properties of current tyrosine kinase inhibitors in gastrointestinal stromal tumors. *Semin Oncol.* 2011;38:10-19.
61. Hrvatski zavod za zdravstveno osiguranje. Hrvatski zavod za zdravstveno osiguranje [Internet]. HZZO; 2024 [citirano 12. ožujka 2024]. Dostupno na: <https://hzzo.hr/>
62. Raut CP, Posner M, Desai J, Morgan JA, George S, Zahrieh D, i sur. Surgical management of advanced gastrointestinal stromal tumors after treatment with targeted systemic therapy using kinase inhibitors. *J Clin Oncol.* 2006;24:2325-31.
63. Miettinen M, Lasota J. Gastrointestinal stromal tumors: review on morphology, molecular pathology, prognosis, and differential diagnosis. *Arch Pathol Lab Med.* 2006;130:1466-78.
64. Parab TM, DeRogatis MJ, Boaz AM, Grasso SA, Issack PS, Duarte DA, i sur. Gastrointestinal stromal tumors: a comprehensive review. *J Gastrointest Oncol.* 2019;10:144-54.
65. Joensuu H, Martin-Broto J, Nishida T, Reichardt P, Schöffski P, Maki RG. Follow-up strategies for patients with gastrointestinal stromal tumour treated with or without adjuvant imatinib after surgery. *Eur J Cancer.* 2015;51:1611-7.
66. Casali PG, Blay JY. Gastrointestinal stromal tumours: ESMO clinical practice guidelines for diagnosis, treatment and follow-up. *Ann Oncol.* 2010;21:98-102.
67. Joensuu H. Risk stratification of patients diagnosed with gastrointestinal stromal tumor. *Hum Pathol.* 2008;39:1411-9.
68. Miettinen M, Kopczynski J, Makhlof HR, Sarlomo-Rikala M, Gyorffy H, Burke A, i sur. Gastrointestinal stromal tumors, intramural leiomyomas, and leiomyosarcomas in the duodenum: a clinicopathologic, immunohistochemical, and molecular genetic study of 167 cases. *Am J Surg Pathol.* 2003;27:625-41.
69. Miettinen M, Furlong M, Sarlomo-Rikala M, Burke A, Sobin LH, Lasota J. Gastrointestinal stromal tumors, intramural leiomyomas, and leiomyosarcomas in the rectum and anus: a clinicopathologic, immunohistochemical, and molecular genetic study of 144 cases. *Am J Surg Pathol.* 2001;25:1121-33.
70. Miettinen M, Makhlof H, Sobin LH, Lasota J. Gastrointestinal stromal tumors of the jejunum and ileum: a clinicopathologic, immunohistochemical, and molecular genetic study of 906 cases before imatinib with long-term follow-up. *Am J Surg Pathol.* 2006;30:477-89.
71. Miettinen M, Sarlomo-Rikala M, Sobin LH, Lasota J. Esophageal stromal tumors: a clinicopathologic, immunohistochemical, and molecular genetic study of 17 cases and

- comparison with esophageal leiomyomas and leiomyosarcomas. *Am J Surg Pathol*. 2000;24:211-22.
72. Miettinen M, Sobin LH, Lasota J. Gastrointestinal stromal tumors of the stomach: a clinicopathologic, immunohistochemical, and molecular genetic study of 1765 cases with long-term follow-up. *Am J Surg Pathol*. 2005;29:52-68.
73. Pandurengan RK, Dumont AG, Araujo DM, Ludwig JA, Ravi V, Patel S, et al. Survival of patients with multiple primary malignancies: a study of 783 patients with gastrointestinal stromal tumor. *Ann Oncol*. 2010;21:2107-11.
74. Eisenberg BL, Harris J, Blanke CD, Demetri GD, Heinrich MC, Watson JC, et al. Phase II trial of neoadjuvant/adjuvant imatinib mesylate (IM) for advanced primary and metastatic/recurrent operable gastrointestinal stromal tumor (GIST): early results of RTOG 0132/ACRIN 6665. *J Surg Oncol*. 2009;99:42-7.
75. Gasparotto D, Rossi S, Bearzi I, Doglioni C, Marzotto A, Hornick JL, et al. Multiple primary sporadic gastrointestinal stromal tumors in the adult: an underestimated entity. *Clin Cancer Res*. 2008;14:5715-21.
76. Tan CB, Zhi W, Shahzad G, Mustacchia P. Gastrointestinal stromal tumors: a review of case reports, diagnosis, treatment, and future directions. *ISRN Gastroenterol*. 2012;2012:595968.
77. Kang GH, Srivastava A, Kim YE, Park HJ, Park CK, Sohn TS, et al. DOG1 and PKC- $\theta$  are useful in the diagnosis of KIT-negative gastrointestinal stromal tumors. *Mod Pathol*. 2011;24:866-75.
78. Novelli M, Rossi S, Rodriguez-Justo M, Taniere P, Seddon B, Toffolatti L, et al. DOG1 and CD117 are the antibodies of choice in the diagnosis of gastrointestinal stromal tumours. *Histopathology*. 2010;57:259-70.
79. Agaimy A. Gastrointestinal stromal tumors (GIST) from risk stratification systems to the new TNM proposal: more questions than answers? A review emphasizing the need for a standardized GIST reporting. *International Journal of Clinical and Experimental Pathology*. 2010;3:461-71.
80. Wang S, Dai P, Si G, Zeng M, Wang M. Multi-slice CT features predict pathological risk classification in gastric stromal tumors larger than 2 cm: A retrospective study. *Diagnostics*. 2023;13:3192.
81. Sobin LH, Compton CC. TNM seventh edition: what's new, what's changed: communication from the International Union Against Cancer and the American Joint Committee on Cancer. *Cancer*. 2010;116:5336-39.

82. Kim MC, Yook JH, Yang HK, Lee HJ, Sohn TS, Hyung WJ, i sur. Long-term surgical outcome of 1057 gastric GISTs according to 7th UICC/AJCC TNM system: Multicenter observational study from Korea and Japan. *Medicine*. 2015;94:1526.
83. Zhao WY, Xu J, Wang M, Zhang ZZ, Tu L, Wang CJ, i sur. Prognostic value of Ki67 index in gastrointestinal stromal tumors. *Int J Clin Exp Pathol*. 2014;7:2298-304.
84. Vassos N, Agaimy A, Hohenberger W, Croner RS. Coexistence of gastrointestinal stromal tumours (GIST) and malignant neoplasms of different origin: prognostic implications. *Int J Surg*. 2014;12:371–7.
85. Ferreira SS, Werutsky G, Toneto MG, Alves JM, Piantá CD, Breunig RC, i sur. Synchronous gastrointestinal stromal tumors (GIST) and other primary cancers: case series of a single institution experience. *Int J Surg*. 2010;8:314-7.
86. Gonçalves R, Linhares E, Albagli R, Valadão M, Vilhena B, Romano S, i sur. Occurrence of other tumors in patients with GIST. *Surg Oncol*. 2010;19:140-3.



## **8. SAŽETAK**

**Cilj istraživanja:** Osnovni ciljevi ovog istraživanja bili su istražiti incidenciju gastrointestinalnih stromalnih tumora (GIST) dijagnosticiranih u KBC Split u razdoblju od 2021. godine do 2023. godine, te evaluirati sve dostupne kliničko-patološke parametre.

**Ispitanici i postupci:** U istraživanje je uključeno 50 pacijenta kojima je u razdoblju od 1. siječnja 2021. godine do 31. prosinca 2023. godine u Zavodu za patologiju, citologiju i sudsku medicinu KBC-a Split postavljena dijagnoza GIST-a. Uvidom u medicinsku dokumentaciju dobiveni su ostali kliničko-patološki podaci (dob, spol, vrsta uzorka, lokalizacija, veličina tumora, histološki tip, histološki gradus, mitotski indeks, primjenjena imunohistokemijska bojenja, Ki-67 proliferacijski indeks, prognostička grupa, rizik povrata bolesti, TNM stadij). Za usporedbu ispitivanih varijabli korišten je  $\chi^2$ -test.

**Rezultati:** Od ukupno 50 pacijenata sa dijagnozom GIST-a bilo je 25 muškaraca (50%) i 25 žena (50%) ( $P = 1,000$ ). Medijan životne dobi iznosio je 68 godina (raspon 44-89 godina). Želudac je bio statistički značajno najčešće primarno sjelo GIST-a ( $P < 0,001$ ), a vretenasti podtip najčešći histološki podtip ( $P < 0,001$ ). Medijan veličine tumora bio je 5 cm (raspon 0,7-21 cm), a 36 (92%) tumora je pri inicijalnoj dijagnozi bilo unifokalno ( $P < 0,001$ ). Medijan mitotskog indeksa iznosio je 3 (raspon 0-95), a 32 (80%) tumora imalo je  $\leq 5$  mitoza/mm<sup>2</sup> ( $P < 0,001$ ). Imunohistokemijskim bojenjem 100% tumora bilo je CD117 pozitivno, 97% DOG-1 pozitivno, a 76% CD34 pozitivno. Zabilježena je statistički značajna razlika u raspodjeli tumora u prognostičke grupe prema AFIP klasifikaciji, pri čemu je najveći broj tumora bio u grupi 2 ( $P = 0,003$ ). U 10 (24%) pacijenata zabilježeno je sinhrono postojanje drugog tumora ( $P = 0,034$ ). Usporedbom biotičkih i resekcijskih uzorka, kao i usporedbom primarnog tumora sa recidivom i metastazom, zabilježena je visoka razina podudarnosti dostupnih imunohistokemijskih bojenja.

**Zaključci:** Gastrointestinalni stromalni tumori javljaju se u pacijenta više životne dobi, podjednako u muškaraca i žena, s najčešćim sjelom u području želudca. Imunohistokemijska ekspresija CD117 i DOG-1 protutijela visoko je specifična i pouzdana metoda u dijagnostici GIST-a, a kombinacija ovih markera korisna je za dijagnozu primarnog tumora, te potvrdu lokalnih recidiva i metastaza.

## **9. SUMMARY**

**Diploma thesis title:** Gastrointestinal stromal tumors at University Hospital Split – a three-year retrospective study

**Objectives:** The primary objectives of this study were to investigate the incidence of gastrointestinal stromal tumors (GIST) diagnosed at the University Hospital Center Split from 2021 to 2023 and to evaluate all available clinical and pathological parameters.

**Subjects and procedures:** The study included 50 patients who were diagnosed with GIST at the Department of Pathology, Cytology, and Forensic Medicine of the University Hospital Center Split from January 2021 to December 2023. Clinical and pathological data were obtained from medical records, including age, sex, type of sample, tumor localization, size, histological type, histological grade, mitotic index, applied immunohistochemical stainings, Ki-67 proliferation index, prognostic group, risk of recurrence, and TNM stage. The  $\chi^2$ -test was used to compare the examined variables.

**Results:** Out of a total of 50 patients diagnosed with GIST, there were 25 men (50%) and 25 women (50%) ( $P = 1.000$ ). The median age was 68 years (range 44-89 years). The stomach was statistically the most common primary site of GIST ( $P < 0.001$ ), and the spindle cell subtype was the most common histological subtype ( $P < 0.001$ ). The median tumor size was 5 cm (range 0.7-21 cm), and 36 (92%) tumors were unifocal at initial diagnosis ( $P < 0.0001$ ). The median mitotic index was 3 (range 0-95), and 32 (80%) tumors had  $\leq 5$  mitoses/mm<sup>2</sup> ( $P < 0.001$ ). Immunohistochemical staining results showed that 100% of tumors were CD117 positive, 97% were DOG-1 positive, and 76% were CD34 positive. There was a statistically significant difference in the distribution of tumors in prognostic groups according to the AFIP classification, with the largest number of tumors classified as group 2 ( $P = 0.003$ ). Synchronous occurrence of another tumor was noted in 10 (24%) patients ( $P = 0.034$ ). A high level of concordance among the available immunohistochemical stainings was observed by comparing biopsy and resection samples, as well as by comparing the primary tumor with recurrences and metastases.

**Conclusions:** GISTs occur in older age patients, equally in men and women, with the stomach as the most common site. Immunohistochemical expression of CD117 and DOG-1 antibodies is a highly specific and reliable method in determining the GIST. The combination of these markers is useful for diagnosis of the primary tumor, as well as confirming local recurrences and metastases.

