

Patohistološke karakteristike posteljica trudnoća kompliciranih kolestazom

Bulić, Sara

Master's thesis / Diplomski rad

2024

Degree Grantor / Ustanova koja je dodijelila akademski / stručni stupanj: **University of Split, School of Medicine / Sveučilište u Splitu, Medicinski fakultet**

Permanent link / Trajna poveznica: <https://um.nsk.hr/um:nbn:hr:171:057466>

Rights / Prava: [In copyright](#)/[Zaštićeno autorskim pravom.](#)

Download date / Datum preuzimanja: **2025-01-31**



Repository / Repozitorij:

[MEFST Repository](#)



SVEUČILIŠTE U SPLITU
MEDICINSKI FAKULTET

Sara Bulić

PATOHISTOLOŠKE KARAKTERISTIKE POSTELJICA TRUDNOĆA
KOMPLICIRANIH KOLESTAZOM

Diplomski rad

Akademska godina:

2023./2024.

Mentor:

Doc. dr. sc. Sandra Zekić Tomaš, dr. med.

Split, srpanj 2024.

SADRŽAJ

1. UVOD	1
1.1 Razvoj posteljice	2
1.2 Građa	2
1.3 Funkcija posteljice	6
1.3.1 Fetoplacentarni omjer	6
1.3.2 Masa posteljice i ploda	7
1.4 Patohistološke lezije posteljice	8
1.4.1 Maternalna vaskularna malperfuzija	8
1.4.2 Fetalna vaskularna malperfuzija	9
1.4.3 Upalne lezije posteljice	11
1.4.3.1 Vilitis	11
1.4.3.2 Funikulitis	13
1.4.3.3 Korioamnionitis	14
2.1 Definicija, etiologija i epidemiologija kolestaze	16
2.2 Dijagnostika, simptomi i liječenje kolestaze	17
2.3 Kolestaza i posteljica	17
2. CILJ ISTRAŽIVANJA I HIPOTEZA	19
3. ISPITANICI I METODE	21
3.1 Opis istraživanja	22
3.2 Ispitanice	22
3.3 Statistička analiza	23
4. REZULTATI	24
5. RASPRAVA	28
6. ZAKLJUČCI	31

7. POPIS CITIRANE LITERATURE	33
8. SAŽETAK.....	37
9. SUMMARY	39

A, hvala ti što si uvijek tu.

POPIS OZNAKA I KRATICA

CRL – *engl.* crown-rump length

FVM – *engl.* fetal vascular malperfusion

IUGR – *engl.* intrauterine growth restriction

KBC – Klinički bolnički centar

MVM – *engl.* maternal vascular malperfusion

NF – *engl.* necrotising funisitis

SGA – *engl.* small for gestational age

SIAI – *engl.* syndrome of intraamniotic infection

VUE – *engl.* villitis of unknown etiology

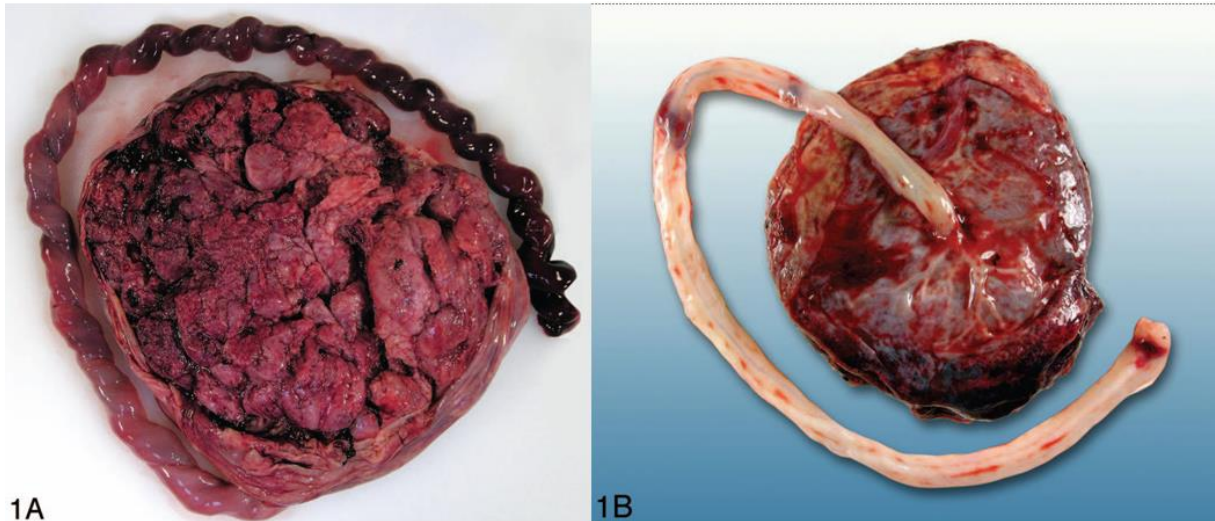
1. UVOD

1.1. Razvoj posteljice

Posteljica (lat. *placenta*) je organ specifičan po svojoj strukturi, funkciji, ali i činjenici da se odbacuje nakon dovršene trudnoće. Razvoju posteljice prethodi nastanak predimplantacijske blastociste oplodnjom, koja se implantira kroz tri stadija. U prvom stadiju blastocista prijanja uz decidualno izmijenjeni endometrij - deciduu (engl. *apposition*), nakon čega se priljubljuje uz deciduu (engl. *attachment*), te je u konačnici i invadira u obliku trofoblasta (engl. *invasion*) (1). Ovaj proces traje pet dana od oplodnje, kad se blastocista dijeli na embrioblast i trofoblast. Embrioblast je osnova za nastanak pupkovine i ploda, dok je trofoblast osnova nastanka posteljice. Trofoblast je odgovoran za prehranu embrija, kasnije i fetusa, te za stvaranje i izlučivanje hormona prijeko potrebnih za održavanje trudnoće (1).

1.2. Građa posteljice

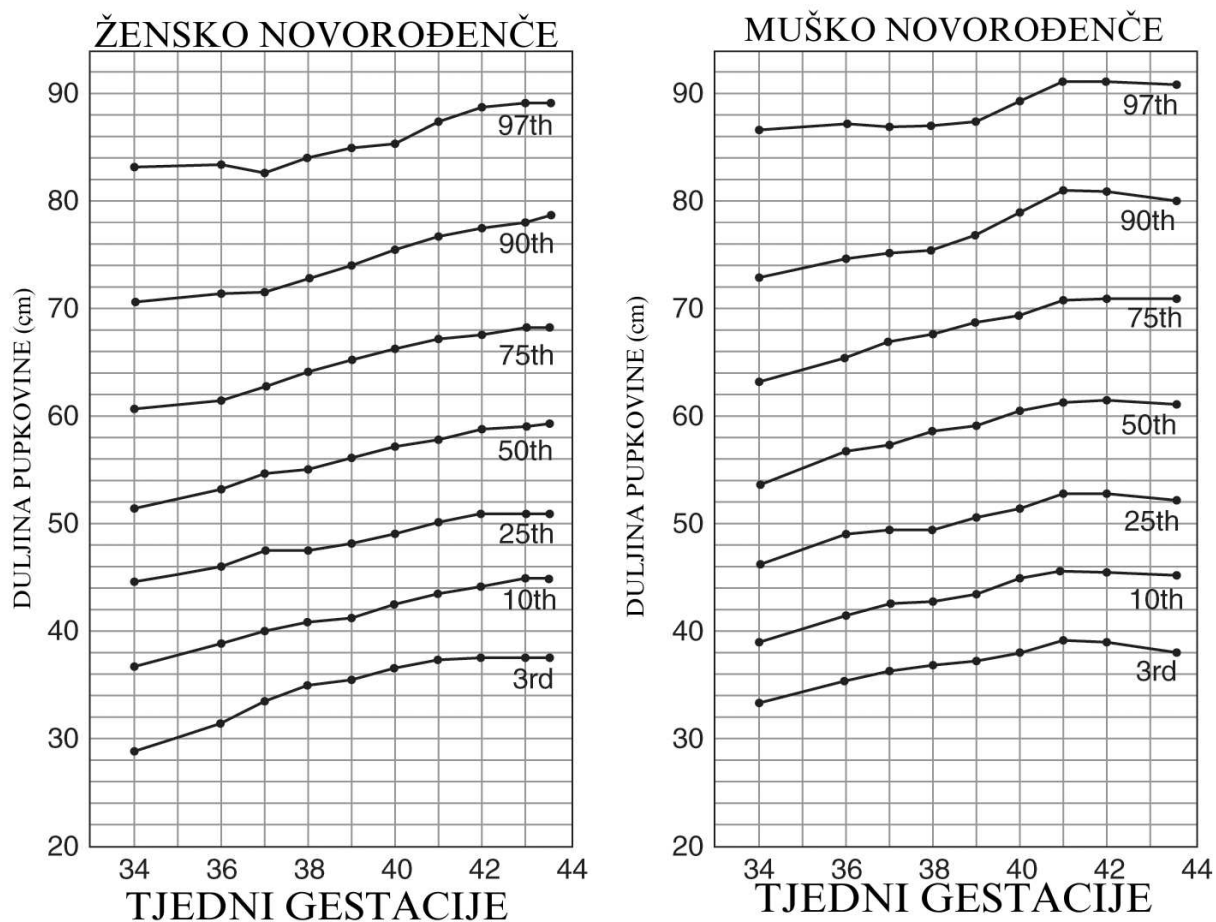
Posteljica se sastoji od bazalne ploče, koja predstavlja majčinu stranu, i korionske ploče, koja predstavlja fetalnu stranu posteljice (Slika 1). Korionska ploča sadrži korionske resice s fetalnim krvnim žilama koje se spajaju u sve veće krvne žile i na kraju formiraju krvne žile korionske ploče koje se izravno nastavljaju u tri krvne žile pupkovine. Korionske resice obložene su trofoblastom koji se sastoji od jednostaničnog citotrofoblasta i višestaničnog sinciotrofoblasta. Između korionskih resica se nalazi intervilozni prostor u kojem cirkulira majčina krv koja oplakuje korionske resice (2). Bazalna ploča (majčina strana posteljice) sadrži ogranke arterija i vena maternice.



Slika 1. Makroskopski izgled termenske posteljice. Preuzeto iz: *Khong TY, Mooney EE, Ariel I, Balmus NC, Boyd TK, Brundler MA i sur. Sampling and Definitions of Placental Lesions: Amsterdam Placental Workshop Group Consensus Statement. Arch Pathol Lab Med. 2016; 140:698-713 [Citirano: 30. lipnja 2024.]*

Pupkovina (lat. *funiculus umbilicalis*) je poveznica posteljice s djetetom i nužna je za preživljavanje ploda. Formira se u petom tjednu trudnoće kao zamjena za žumanjčanu vreću pri prehrani ploda. Sastoji se od tri krvne žile: dvije arterije, koje vode deoksigeniranu krv od fetusa do placente, i jedne umbilikalne vene, koja dovodi oksigeniranu krv do fetusa. Ove tri krvne žile umetnute su u Whartonovu sluz (lat. *substantia gelatinaea funiculi umbilicalis*), mukopolisaharidnu tvar mezodermalnog podrijetla koja štiti krvne žile i regulira protok krvi.

Pupkovina je pri porodu prosječne dužine kao CRL (engl. *crown-rump length*) u novorođenčeta, što označava najveću duljinu ploda, od vrška glave do dna ekstremiteta. To iznosi oko 50 cm u duljinu, a široka je svega 2 cm. Korelacija pupkovine i CRL (Slika 2).



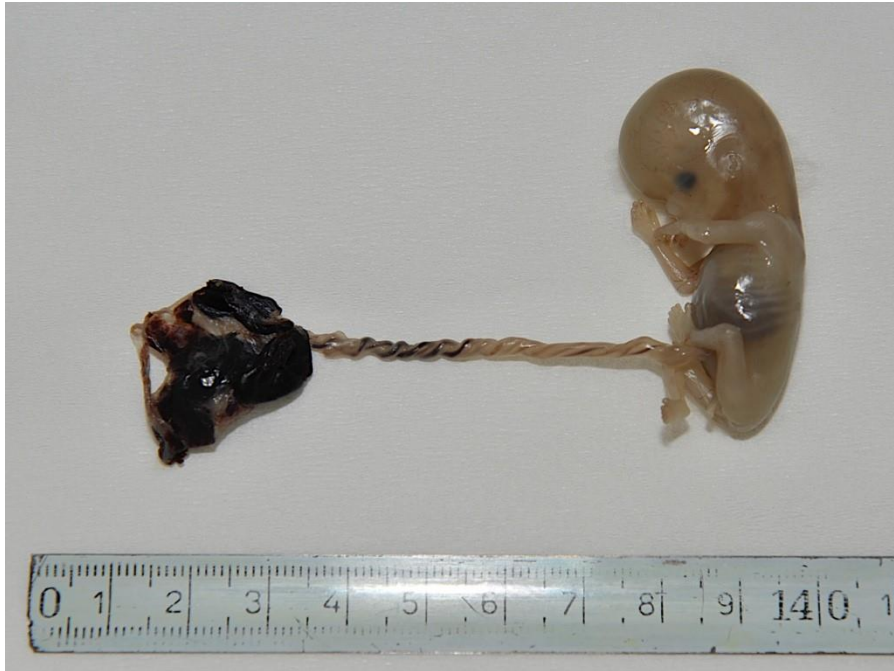Slika 2. Duljina pupkovine ovisno o tjednu gestacije. Preuzeto iz: Redline RW, Boyd TK, Roberts DJ. *Umbilical Cord Length by Gestational Age. Placental and Gestational Pathology. Diagnostic Pediatric Pathology. Cambridge University Press; 2017;339-40.* [Citirano: 1. srpnja 2024.]

Za razumijevanje ovog istraživanja važno je poznavati pojam indeksa torzije pupkovine. On označava broj spiralnih namotaja krvnih žila pupkovine za 360 stupnjeva u određenoj duljini pupčane vrpce (3). Definiira se na dva načina:

- broj namotaja po jednom centimetru duljine pupkovine:
 - normalno: jedan namotaj na 5 cm duljine pupkovine
 - visoka torzija: više od jednog namotaja na 5 cm duljine pupkovine
 - niska torzija: manje od jednog namotaja na 5 cm duljine pupkovine
- ukupan broj namotaja podijeljen na duljinu cjelokupne pupkovine (gledaju se percentili)

Indeks se koristi kao prediktivan alat za ishod trudnoće i rizik niske porođajne mase. Visoki indeks torzije (hipertorzija pupčane vrpce) nosi rizik od razvoja fetalne vaskularne malperfuzije i njenih komplikacija, abrupcije placente, poroda prije termina, oligohidramnija i abnormalne

frekvencije čedovog srca (Slika 3). Niski indeks torzije (hipotorzija pupkovine) nosi rizik za fetalnu vaskularnu malperfuziju, gestacijski dijabetes, polihidramnij, kongenitalne poremećaje i neonatalni respiratorni distres (3).



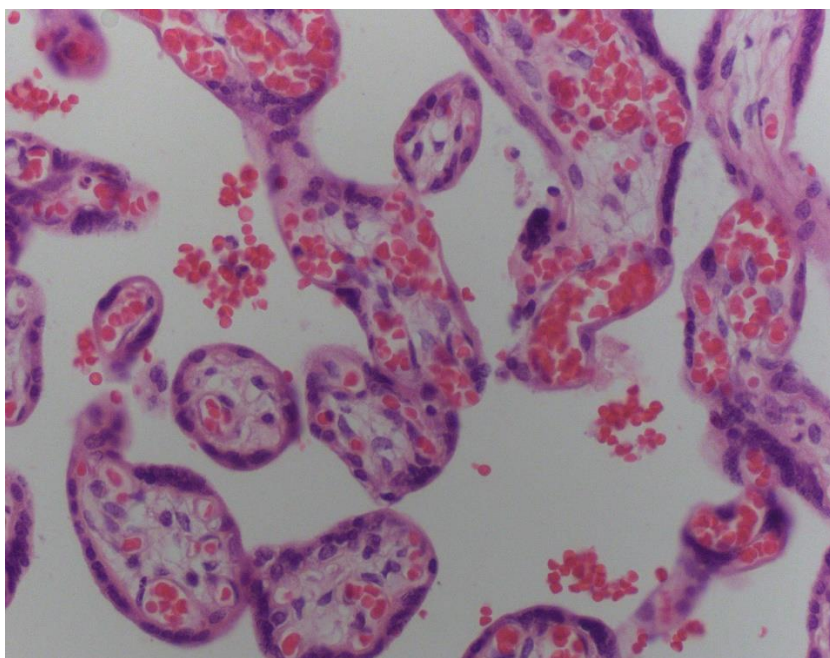
Slika 3. Hipertorzija pupčane vrpce kao uzrok smrti ploda. Izvor: Arhiva mentora.

Normalni indeks torzije iznosi $0.17 (\pm 0.009)$ namotaja po centimetru duljine pupkovine. Niski indeks torzije označava vrijednosti manje od 10. centila i iznosi $<0,07$, dok je visoki indeks torzije onaj iznad 90. centila i iznosi $>0,3$ (4).

Nakon poroda pupkovina se prereže, a dio pupkovine koji ostaje uz novorođenče se klema, te fiziološki otpada između prvog i trećeg tjedna života. Ukoliko se to ne dogodi postoji mogućnost razvoja komplikacija, te se u te je u tom slučaju nužan pregled neonatologa.

1.3. Funkcija posteljice

Osnovna funkcionalna jedinica posteljice je terminalna resica preko koje se odvija izmjena plinova i hranjivih tvari. Prijenos plinova i hranjivih tvari moguć je zahvaljujući prilagodabama na mjestu dodira kapilara s trofoblastom koje se naziva sincicio-kapilarna membrana (Slika 4). Na mjestu sincicio-kapilarne membrane fetalne kapilare su dilatirane, a trofoblast iznimno stanjen, čime je značajno olakšana izmjena tvari. Posteljica kao takva ima mogućnost prepoznavanja potreba fetusa i vlastitim hormonima regulira dotok kisika i hranjivih tvari ovisno o potrebama (1).



Slika 4. Mikroskopski prikaz terminalnih resica s razvijenim sincicio-kapilarnim membranama, povećanje 400x. Izvor: Arhiva mentora.

1.3.1 Fetoplacentarni omjer

Fetoplacentarni omjer definira se kao porođajna masa djeteta podijeljena s porođajnom masom posteljice. Normalno iznosi oko $5,6 \pm 0,96$. U studiji provedenoj 2016., Kolluri S. i Shakuntala S. pokazali su značajnu korelaciju ovih dviju mjera, kao i masu posteljice kao važan prediktor porođajne mase djeteta (5).

Niži fetoplacentarni omjer često se vidi u hipertenzivnih trudnica i onih s

preeklampsijom ili eklampsijom, s obzirom da je veća masa posteljice u odnosu na plod dokazana kao adaptivni mehanizam na hipoksiju djeteta intrauterino. Također, dokazano je kako se ovaj omjer može primijeniti kao prediktivna vrijednost za čedo manje mase od one očekivane za gestacijsku dob (SGA – od engl. *small for gestational age*) (6).

1.3.2 Masa posteljice i ploda

Veličina posteljice rutinski se mjeri po porodu, a samim time i njena masa. Masa posteljice dobar je indikator dopreme kisika i nutrijenata plodu. Prosječne mase posteljica ženskog novorođenčeta ovisno o gestacijskoj dobi i paritetu majke prikazane su u Tablicama 1 i 2.

Tablica 1. Prosječna masa posteljice ženskog novorođenčeta ovisno o gestacijskoj dobi i paritetu majke.

Gestacijska dob u tjednima	Nuliparitet, žensko novorođenče										Multiparitet, žensko novorođenče									
	N	3%	5%	10%	25%	50%	75%	90%	95%	97%	N	3%	5%	10%	25%	50%	75%	90%	95%	97%
28+0	13	226.6	238.5	257.7	292.2	334.7	383.0	432.9	466.4	490.0	11	213.5	225.1	243.5	276.4	316.9	363.3	411.8	444.8	468.3
29+0	13	243.7	256.5	277.2	314.2	360.0	411.9	465.6	501.6	527.0	6	244.4	257.6	278.7	316.3	362.8	415.8	471.3	509.2	536.1
30+0	28	261.5	275.3	297.5	337.2	386.3	442.1	499.7	538.4	565.6	18	272.4	287.1	310.6	352.5	404.3	463.4	525.3	587.5	597.4
31+0	31	279.8	294.6	318.3	360.8	413.3	473.0	534.6	576.0	605.1	18	297.9	313.9	339.6	385.5	442.1	506.7	574.4	620.5	653.3
32+0	52	298.2	314.0	339.3	384.6	440.6	504.2	569.9	614.0	645.1	32	321.1	338.4	366.1	415.6	476.6	546.3	619.2	688.9	704.3
33+0	83	316.7	333.4	360.3	408.4	467.9	535.4	605.1	652.1	685.0	64	342.4	360.9	390.4	443.2	508.2	582.6	660.3	713.4	751.0
34+0	126	335.0	352.7	381.1	432.1	495.0	566.4	640.1	689.8	724.6	118	362.1	381.6	412.8	468.6	537.4	615.9	698.2	754.2	794.1
35+0	220	353.1	371.8	401.7	455.4	521.6	596.9	674.7	727.0	763.7	197	380.2	400.7	433.5	492.0	564.3	646.8	733.1	792.0	833.8
36+0	402	370.8	390.4	421.9	478.2	547.9	626.9	708.6	763.5	802.1	442	397.0	418.4	452.6	513.8	589.2	675.4	765.5	827.0	870.7
37+0	947	388.2	408.7	441.6	500.6	573.5	656.2	741.7	799.2	839.6	1178	412.6	434.9	470.4	534.0	612.4	701.9	795.6	859.6	904.9
38+0	2346	405.1	426.5	460.9	522.5	598.5	684.9	774.1	834.1	876.2	3569	427.2	450.2	487.1	552.9	634.1	726.8	823.8	889.9	936.9
39+0	4830	421.6	443.9	479.6	543.7	622.9	712.7	805.6	868.0	911.9	6922	440.9	464.6	502.6	570.6	654.3	750.0	850.1	918.4	966.9
40+0	6070	437.6	460.8	497.8	564.4	646.5	739.8	836.2	901.0	946.5	8269	453.7	478.2	517.3	587.2	673.4	771.8	874.9	945.1	995.0
41+0	4116	453.2	477.1	515.5	584.4	669.5	766.1	865.9	933.0	980.1	4876	465.8	490.9	531.1	602.8	691.3	792.4	898.2	970.3	1021.6
42+0	1488	468.2	493.0	532.7	603.9	691.7	791.5	894.7	964.0	1012.7	1367	477.2	503.0	544.1	617.6	708.3	811.9	920.2	994.1	1046.6

Preuzeto iz: Flatley C, Sole-Navais P, Vaudel M, Helgeland Ø, Modzelewska D, Johansson S i sur., *Placental weight centiles adjusted for age, parity and fetal sex, Placenta, Vol. 117, 2022; 117:87-94.* [Citirano: 1. srpnja 2024.]

Tablica 2. Prosječna masa posteljice muškog novorođenčeta ovisno o gestacijskoj dobi i paritetu majke.

Gestacijska doba u tjednima	Nuliparitet, muško novorođenče										Multiparitet, muško novorođenče									
	N	3%	5%	10%	25%	50%	75%	90%	95%	97%	N	3%	5%	10%	25%	50%	75%	90%	95%	97%
28+0	15	189.4	199.5	215.6	244.4	279.8	319.9	361.2	389.0	408.5	10	216.5	227.8	245.8	278.3	318.6	364.4	411.5	443.0	465.0
29+0	14	218.8	230.4	249.0	282.3	323.2	369.5	417.2	449.3	471.8	19	245.2	257.9	278.3	315.2	360.8	412.6	465.9	501.6	526.6
30+0	25	245.8	258.9	279.8	317.2	363.1	415.1	468.8	504.8	530.2	24	272.3	286.4	309.0	349.9	400.6	458.1	517.3	557.0	584.7
31+0	36	270.9	285.3	308.3	349.5	400.1	457.4	516.6	556.3	584.2	28	297.8	313.2	338.0	382.7	438.1	501.0	565.8	609.2	639.5
32+0	62	294.2	309.9	334.9	379.6	434.6	496.9	561.1	604.3	634.6	49	321.8	338.5	365.3	413.6	473.5	541.5	611.5	658.3	691.1
33+0	91	316.1	332.9	359.8	407.9	467.0	533.9	602.9	649.3	681.8	77	344.4	362.2	390.9	442.7	506.7	579.5	654.4	704.6	739.6
34+0	148	336.8	354.7	383.3	434.5	497.5	568.7	642.3	691.7	726.4	102	365.6	384.5	415.0	469.9	537.9	615.1	694.7	747.9	785.1
35+0	229	356.3	375.3	405.6	459.8	526.4	601.8	679.6	731.9	768.6	215	385.4	405.4	437.5	495.4	567.1	648.5	732.4	788.5	827.7
36+0	470	375.0	394.9	426.8	483.9	554.0	633.3	715.2	770.2	808.8	471	403.9	424.9	458.5	519.2	594.3	679.7	767.5	826.4	867.5
37+0	925	392.9	413.8	447.2	506.9	580.4	663.5	749.3	806.9	847.4	1092	421.2	443.0	478.1	541.3	619.7	708.7	800.3	861.6	904.5
38+0	2166	410.1	431.9	466.8	529.2	605.8	692.6	782.1	842.3	884.5	3343	437.1	459.8	496.2	561.9	643.2	735.5	830.7	894.3	938.8
39+0	4393	426.8	449.5	485.8	550.7	630.4	720.7	813.9	876.5	920.5	6204	451.9	475.3	513.0	580.9	664.9	760.4	858.7	924.5	970.5
40+0	8068	443.0	466.5	504.2	571.6	654.4	748.1	844.8	909.8	955.4	8427	465.5	489.6	528.4	598.3	684.9	783.3	884.5	952.3	999.7
41+0	4799	458.8	483.2	522.2	592.0	677.8	774.9	875.0	942.3	989.6	6017	477.9	502.7	542.5	614.3	703.2	804.2	908.2	977.7	1026.4
42+0	2379	474.3	499.6	539.9	612.1	700.7	801.1	904.6	974.2	1023.1	2132	489.2	514.6	555.4	628.8	719.8	823.2	929.7	1000.9	1050.7

Preuzeto iz: Flatley C, Sole-Navais P, Vaudel M, Helgeland Ø, Modzelewska D, Johansson S i sur., *Placental weight centiles adjusted for age, parity and fetal sex, Placenta, Vol. 117, 2022; 117:87-94.* [Citirano: 1. srpnja 2024.]

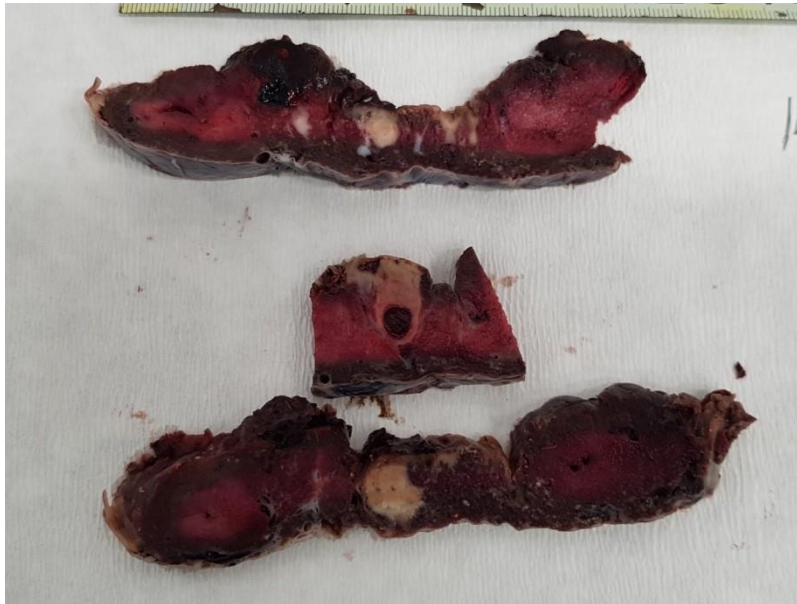
1.4. Patohistološke lezije posteljice

1.4.1. Maternalna vaskularna malperfuzija

Maternalna vaskularna malperfuzija (MVM – od engl. *maternal vascular malperfusion*) zajednički je naziv za sva stanja koja utječu na prijenos tvari između posteljice i djeteta, a uključuju smanjeni protok krvi, neprilagođenu perfuziju, kao i visokoprotočnu malperfuziju. Svi oni negativno utječu na normalni razvoj posteljice. Predispozicije za razvoj maternalne vaskularne malperfuzije nastaju već prilikom rane placentacije, točnije pri invaziji trofoblasta i remodeliranju spiralnih arterija (7). MVM uključuje sljedeće lezije posteljice: infarkte korionskih resica, retroplacentarne hematome i poremećaje sazrijevanja resica (Slika 5).

MVM čest je poremećaj u trudnoća kompliciranih preeklampsijom i intrauterinim zastojem rasta (IUGR – od engl. *intrauterine growth restriction*), a u manjem postotku prisutan je i u nekomplikiranim trudnoćama. Tako je kod preeklampsije MVM zastupljen u 10,2% trudnoća, fetalne smrti u 9%, SGA novorođenčadi u 1,7%, prerane rupture ovojnice u 1,2%, dok je u nekomplikiranih trudnoća incidencija svega 0,4% (8).

MVM ima incidenciju ponavljanja u sljedećim trudnoćama između 10 i 25%. Iako specifična terapija ne postoji, incidencija se smanjuje primjenom preventivnih mjera, ponajviše usmjerenih na kontrolu majčina krvnog tlaka, glukoze u krvi, funkcije bubrega te optimizaciju tjelesne težine trudnice (9).



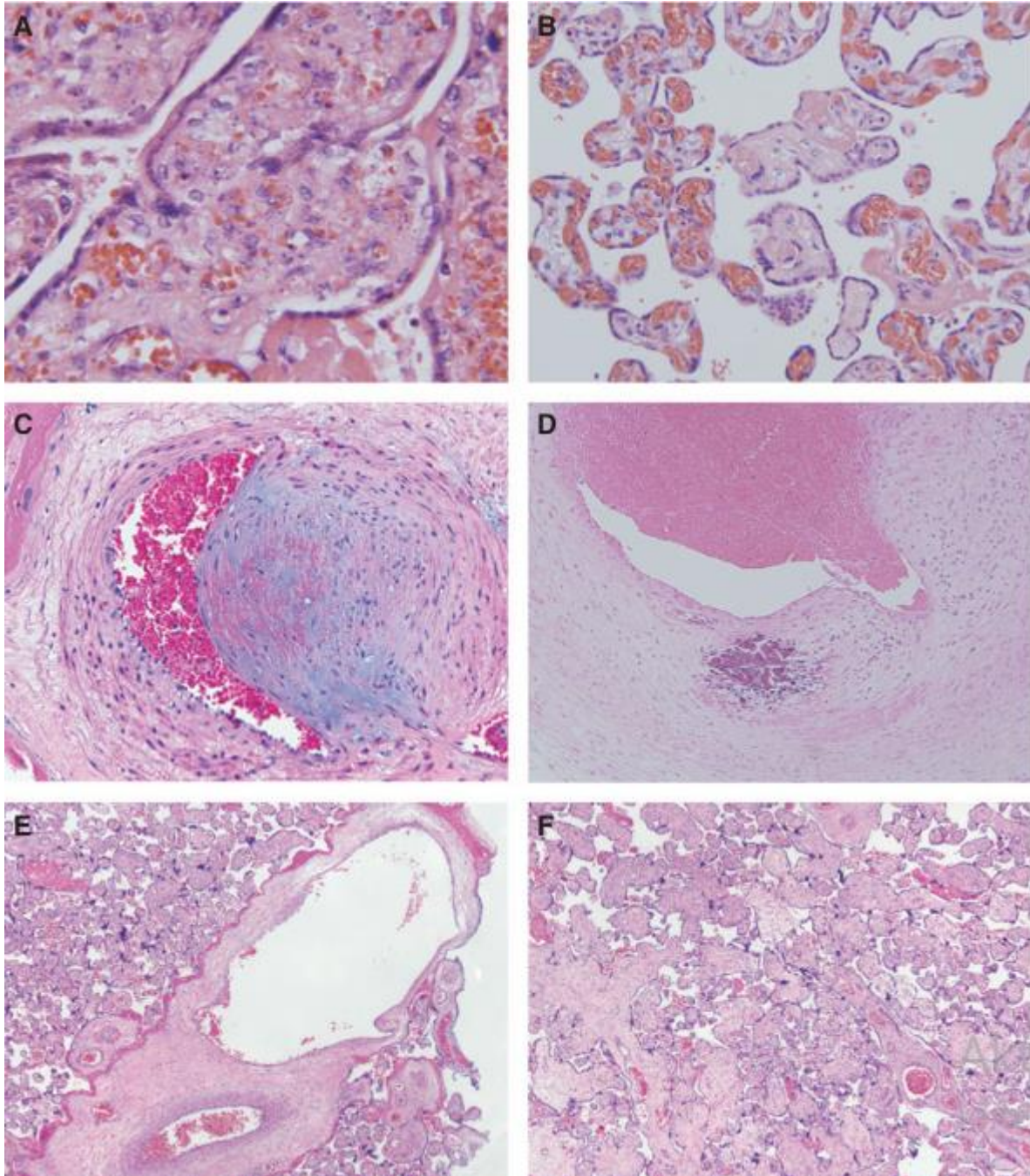
Slika 5. Makroskopski prikaz maternalne vaskularne malperfuzije. Na prerezima kroz posteljini parenhim prisutni su višestruki kronični infarkti. Izvor: Arhiva mentora.

1.4.2. Fetalna vaskularna malperfuzija

Fetalna vaskularna malperfuzija (FVM – od engl. *fetal vascular malperfusion*) relativno je nov pojam uveden u patohistologiju posteljice tek 2015. godine (7). Predstavlja klinički tihi, nezamjetan proces koji može za posljedicu imati nepovoljan ishod trudnoće. Majčin dijabetes i trombofilije mogu biti povezane s razvojem FVM, ali ipak glavni rizični faktor je hemostaza/opstrukcija u protoku kroz pupčanu vrpca iz bilo kojeg razloga. Trombookluzivni događaji također nepovoljno utječu na uzvodne korionske ili trunkalne žile u posteljici, što dovodi do ograničenja fetalnog rasta i fetalne hipoksije. Stanjena Whartonova sluz, uska ili preduga pupčana vrpca i hipertenzija pupkovine mogu biti povezani s takvim stanjima. Susjedne terminalne resice gube kapilare, što rezultira stvaranjem avaskularnih resica (Slika 6) (10).

FVM se može podijeliti na onaj niskog i visokog stupnja (engl. *low-grade and high grade*), kako je definirala Amsterdamska radna skupina 2016. Prvi je segmentalni FVM, predstavlja trombotičnu okluziju krvne žile korionske ploče ili krvne žile korionske resice, ili obliteraciju krvne žile korionske resice — iako je distribucija lezija segmentalna, tromb ili opstrukcija mogu rezultirati potpunom opstrukcijom krvnih žila korionskih resica nizvodno.

Drugi je globalni FVM, koji pokazuje djelomično otežan krvotok pupkovine s venskim ektazijama, intramuralnim taloženjem fibrina u velikim krvnim žilama i/ili malim žarištima (<5 resica po žarištu) avaskularnih ili kariorektnih resice—opstrukcija je djelomična ili povremena, ali lezije mogu biti raspoređene po većem dijelu posteljice.



Slika 6. Histološke promjene uzrokovane fetalnom vaskularnom malperfuzijom.

(A) Terminalna resica koja pokazuje nuklearnu fragmentaciju stromalnih i kapilarnih endotelnih stanica plus brojni fragmenti crvenih krvnih stanica (H&E 40x). (B) Malo žarište hijaliniziranih avaskularnih resica koje pokazuju gustu stromalnu kolagenizaciju

i odsutnost kapilara (H&E 20x). (C) Krvna žila s recentnim intramuralnim taloženjem fibrina unutar izdignutog subendotelnog žarišta vezivnog tkiva (H&E 20x). (D) Krvna žila s udaljenim (kalcificiranim) intramuralnim taloženjem fibrina (H&E 10x). (E) Vaskularna ektazija koja zahvaća jednu od dvije susjedne grane vilozne žile (H&E 4x). (F) Mjestimični edem i odgođeno sazrijevanje distalnih resica u terminskom porodu (H&E 4x). Preuzeto iz: *Redline RW, Ravishnakar S. Fetal vascular malperfusion, an update. 2018; 126: 561–69.* [Citirano: 3. srpnja 2024.]

1.4.3. Upalne lezije posteljice

1.4.3.1. Vilitis

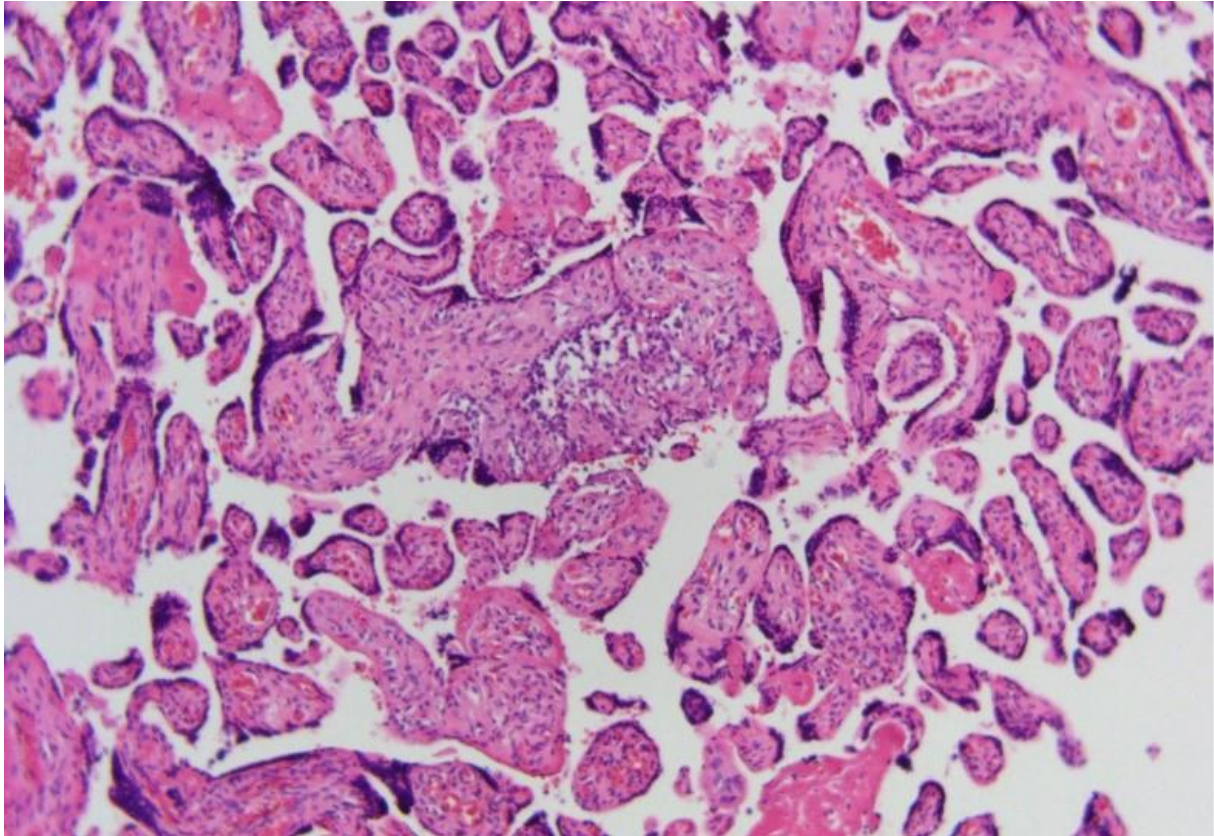
Vilitis je upala korionskih resica, koja može biti praćena i upalom u intervilloznom prostoru- intervilitisom. Najčešće je kronični, ili vilitis nepoznatog porijekla (VUE – od engl. *villitis of unknown etiology*), rjeđe akutni, poznatog uzročnika.

Akutni vilitis karakteriziran je predominantnom leukocitnom infiltracijom resica koje su maternalnog, ili rjeđe, fetalnog porijekla. Najčešće se može identificirati mikroskopski, a nekad i makroskopski ako su prisutni apscesi (11). Uzrok je gotovo uvijek bakterijska infekcija majke, nekad sifilis ili tuberkuloza, pri čemu hematogenim širenjem bakterija dospije u korionske resice i tu uzrokuje upalu. Nakon infekcije posteljice, zbog propusnosti fetoplacentarne barijere, može doći do fetalne sepse (11). Upala najčešće potječe od infekcija probavnog sustava, oralnih ili kožnih lezija te pneumonija. Uzročnici koji se obično izoliraju, osim *Treponema pallidum* i *Mycobacterium tuberculosis*, su streptokok grupe B (lat. *Streptococcus agalactiae*), *Listeria monocytogenes* i *Escherichia coli*. Laboratorijski se u krvi može dokazati uzročnik. Vilitis prati značajna stopa mortaliteta fetusa, a rjeđe i smrt majke (12).

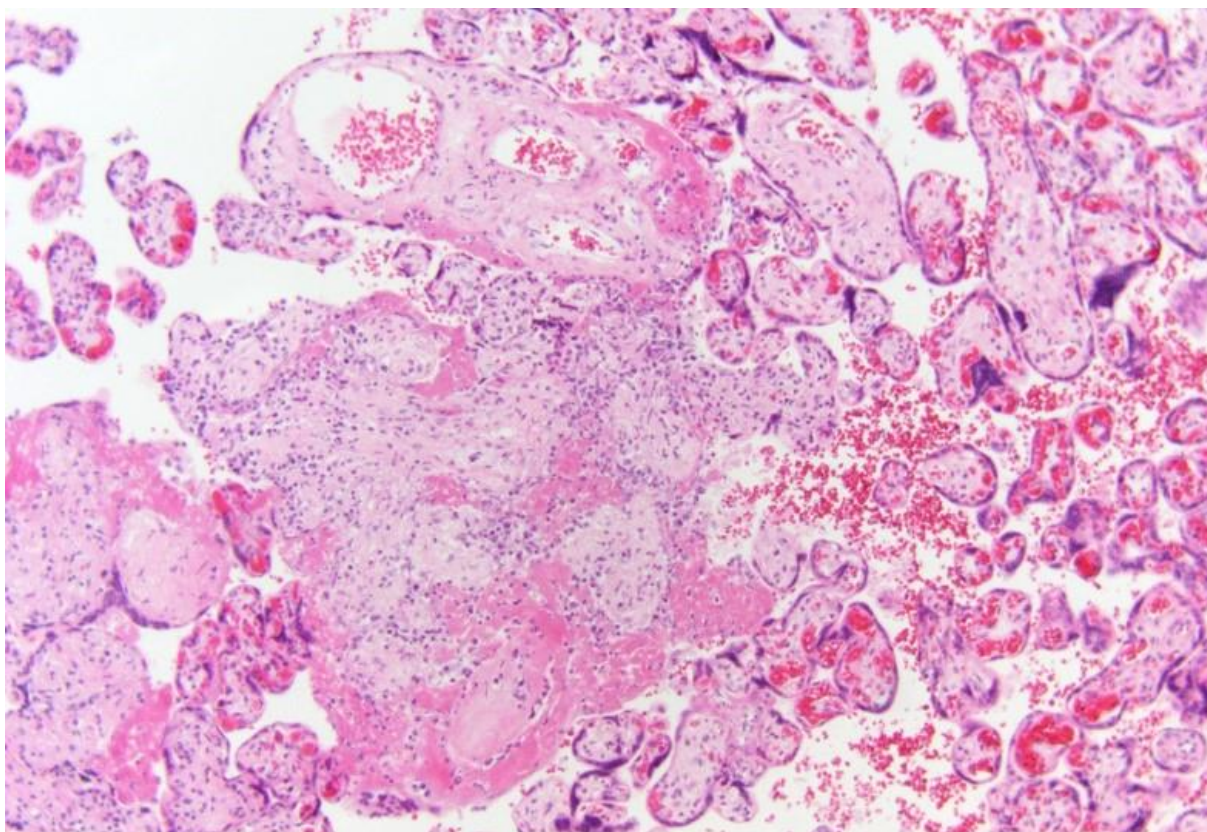
Kronični vilitis nepoznate etiologije (VUE) je kronična upalna lezija placente u trećem tromjesečju trudnoće, koja pridonosi nepovoljnim opstetričkim ishodima. Međutim, poticajni čimbenici i mehanizmi kojima VUE pridonosi nepovoljnim ishodima slabo su poznati (13). Karakteriziran je prisutnošću stanica kronične upale koje infiltriraju korionske resice što dovodi do aglutinacije resica i konačnog gubitka funkcije posteljice. Većina slučajeva naziva se kroničnim vilitisom nepoznate etiologije (VUE), budući da okidač za upalu obično nije morfološki očit. VUE je relativno česta lezija od sredine do kasnog trećeg tromjesečja s prevalencijom od približno 0,76-1,36% (14).

Kada je vilitis nepoznate etiologije dijagnosticiran, treba ga gradirati u niski i visoki

stupanj. Niski stupanj definiran je kao prisutnost upale koja zahvaća manje od 10 susjednih resica u bilo kojem žarištu, s više od jednim fokusom potrebnim za dijagnozu (Slika 7) (14). Visoki stupanj definira se kao prisutnost višestrukih žarišta, na više od jednom presjeku, od kojih barem jedan pokazuje upalu koja zahvaća više od 10 susjednih resica (Slika 8). Razlikovanje vilitisa niskog i visokog stupnja je važno jer postoje značajne asocijacije između potonjeg i zastoja u rastu fetusa, neurorazvojnog oštećenja i vjerojatnosti recidiva.



Slika 7. Mikroskopski prikaz kroničnog vilitisa nepoznate etiologije niskoga stupnja, povećanje 200x. Izvor: Arhiva mentora.



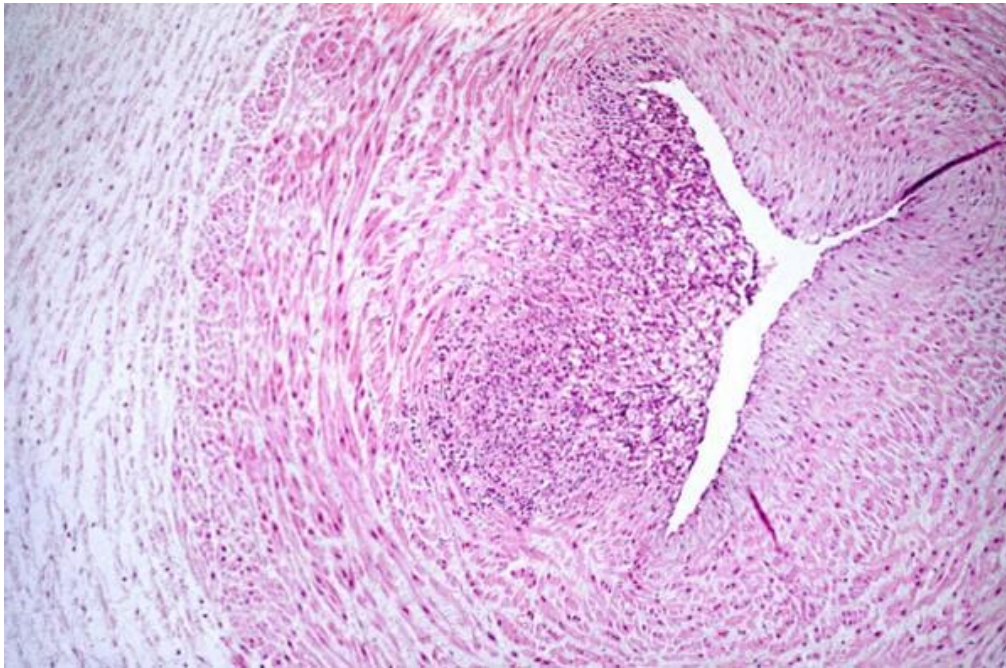Slika 8. Mikroskopski prikaz kroničnog vilitisa nepoznate etiologije niskoga stupnja, povećanje 200x. Izvor: Arhiva mentora.

Postoje dvije glavne teorije o patogenezi kronične upale u VUE. Prevladavajuća teorija ukazuje da su kronični upalni infiltrati majke usmjereni protiv fetalnih aloantigena i proizvode upalnu reakciju sličnu odbacivanju alografta transplantata (13). Druga je mogućnost da kronični upalni infiltrati u placenti predstavljaju reakciju majke ili fetusa na još neotkriveni uzročnik infekcije (15). Poznato je da su neki kronični vilitisi uzrokovani infektivnim TORCH patogenima, kao što su citomegalovirus, herpes simplex virus, toksoplazmoza i sifilis, a ti se slučajevi općenito odvajaju od VUE njihovim označavanjem kao infektivni vilitis. Međutim, dobro je poznato da se histološke značajke infektivnog vilitisa i VUE znatno preklapaju (13). U liječenju se ponajviše koriste aspirin, heparin, prednizolon i hidroksiklorokin (16).

1.4.3.2. Funikulitis

Funikulitis predstavlja fetalni upalni odgovor, a histološki je karakteriziran prisutnošću neutrofilnih leukocita u stijenjkama krvnih žila i/ili okolnoj stromi (Slika 9). U najtežem obliku govorimo o nekrotizirajućem funikulitisu. Nekrotizirajući funikulitis (NF) je rijedak, kronični

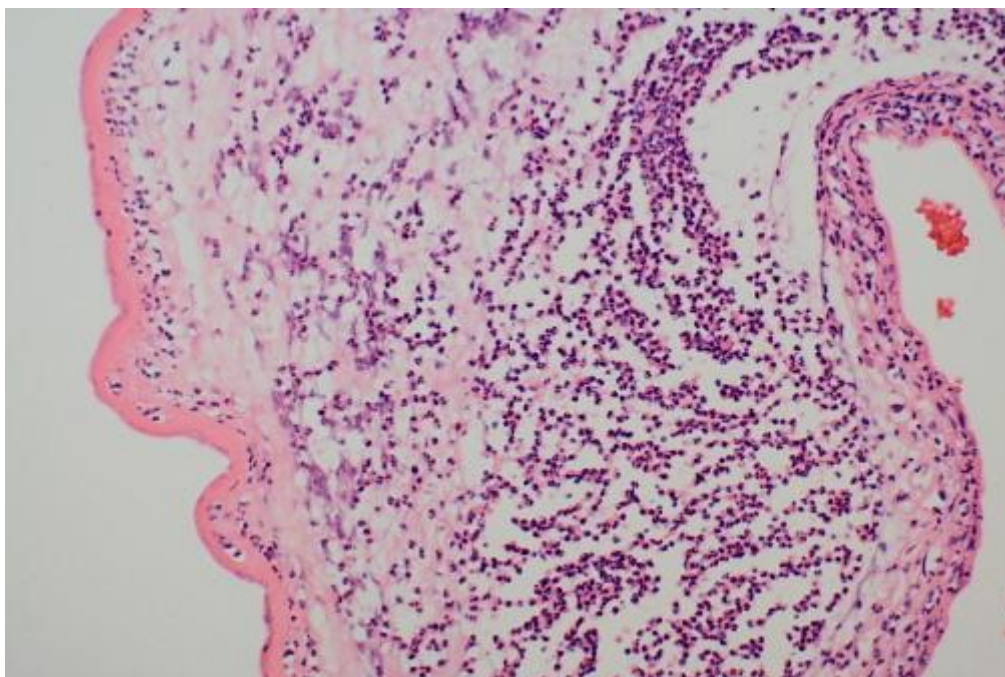
stadij funikulitisa, teške upale pupkovine i važan čimbenik rizika za nepovoljne ishode trudnoće (13). Stupnjevanje funikulitisa opisano je kao fetalni upalni odgovor u Tablici 3.



Slika 9. Mikroskopski prikaz fetalnog upalnog odgovora. Unutar stijenke krvne žile pupkovine su nakupine neutrofilnih leukocita, povećanje 400x. Izvor: Arhiva mentora.

1.4.3.3. Korioamnionitis

Korioamnionitis je infekcija posteljinih ovoja koja se mikroskopski očituje prisutnošću neutrofilnih leukocita u ovojima (Slika 10). Javlja se u oko 4% porođaja u terminu, ali se češće javlja kod prijevremenih porođaja i prijevremenog pucanja ovojnice, pa je tako kod poroda između 21. i 24. tjedna gestacije prisutan u 94% slučajeva (17).



Slika 10. Mikroskopski prikaz korioamnionitisa, povećanje 200x. Izvor: Arhiva mentora.

U procjeni žena sa simptomima korioamnionitisa, studije pokazuju jaku korelaciju između histološkog korioamnionitisa i kliničkih simptoma vrućice, osjetljivosti maternice, sindroma aspiracije mekonija i vaginalnog iscjetka neugodnog mirisa (18). Isti simptomi javljaju se kod pojave SIAI (engl. *syndrome of intraamniotic infection*). Intraamniotska infekcija je infekcija i posljedična upala koriona, amniona, amniotske tekućine, placente, decidue, fetusa ili kombinacije. Dijagnoza se postavlja na temelju specifičnih kliničkih kriterija ili, za subkliničku infekciju, analizom amniotske tekućine (18).

Najčešće je korioamnionitis, kao i SIAI, povezan s prijevremenim trudovima, produljenim prsnućem ovoja, produljenim porodom, korištenjem duhana, tekućinom obojenom mekonijem, višestrukim vaginalnim pregledima nakon prsnuća plodova i u žena s poznatim bakterijskim ili virusnim infekcijama (18). Međutim, može se pojaviti u terminskom porodu i kod žena bez prethodnih infekcija. Pokazalo se da antibiotska terapija smanjuje učestalost i težinu infekcije i kod majke i kod novorođenčeta (19) Stupnjevanje korioamnionitisa opisano je kao maternalni upalni odgovor u Tablici 3.

Tablica 3. Stupnjevanje maternalnog i fetalnog upalnog odgovora.

Stupnjevanje i gradiranje maternalnog i fetalnog upalnog odgovora	
<i>Maternalni upalni odgovor</i>	
Stadij 1: akutni subkorionitis ili korionitis	Gradus 1: lakši
Stadij 2: akutni korioamnionitis: polimorfonukleari se protežu do fibroznog koriona i/ili amniona	Gradus 2: teži: konfluirajući polimorfonukleari ili subkorionski mikroapscesi
Stadij 3: nekrotizirajući korioamnionitis: karioreksa polimorfonukleara, nekroza amniocita uz nekad prisutnu hipereozinofiliju amniona	
<i>Fetalni upalni odgovor</i>	
Stadij 1: kronični vaskulitis ili umbilikalni flebitis	Gradus 1: lakši
Stadij 2: uključena umbilikalna vena ili jedna ili više umbilikalnih arterija	Gradus 2: teži: konfluirajući intramuralni polimorfonukleari s atenuacijom glatkog krvožilnog mišićja
Stadij 3: nekrotizirajući funikulitis	

Preuzeto i prilagođeno iz: *Khong, T. Y., Mooney, E. E., Ariel, I., Balmus, N. C. M., Boyd, T. K., Brundler, M.-A i sur. Sampling and Definitions of Placental Lesions: Amsterdam Placental Workshop Group Consensus Statement. Archives of pathology & laboratory medicine 2016; 140:698-713. [Citirano: 3. srpnja 2024.]*

2.1. Definicija, etiologija i epidemiologija kolestaze

Kolestaza je karakterizirana redukcijom ili zastojem protoka žuči u nekoj točki na putu njenog protoka, od jetrenih stanica gdje se proizvodi do dvanaesnika (duodenuma) gdje se ulijeva u probavni sustav (20). Uloga žuči je olakšavanje probave masti razbijanjem kompleksnijih masti u micelije koji mogu ući u krvotok i iskoristiti se u metabolizmu, dok je u jetri njena uloga konjugacija bilirubina iz eritrocita kako bi se bilirubin mogao izlučiti (21). U općoj populaciji, rizični faktori za kolestazu označavaju se kao 4F (engl. *female, forty, fat, fertile*), što označava veću incidenciju kod žena u fertilnom razdoblju, osoba visoke tjelesne mase te u četrdesetim godinama života (22, 23). Također, utjecaja imaju i pušenje, masnija prehrana te bolesti jetre (23).

Staza žuči kao takva uzrokuje začepljenje žučnih vodova, te dovodi do resorpcije vode, čime se žuč postaje gušća i njen protok otežan (22, 24). Kolestaza, ako je intrahepatična, uzrokuje promjene i na samim hepatocitima.

2.2. Dijagnostika, simptomi i liječenje kolestaze

Pruritus je primarni klinički simptom. Pruritus može biti blag i podnošljiv za neke pacijente, ali može biti i vrlo jak i ometati svakodnevno funkcioniranje. Može značajno narušiti kvalitetu pacijentovog života uzrokujući deprivaciju sna, psihičku patnju pa čak i suicidalne misli (25). Pruritus je najjači navečer, s predilekcijom za dlanove i tabane, i nije povezan s nikakvim specifičnim kožnim lezijama. U trudnica se obično javlja u trećem trimestru, nakon 30 tjedana trudnoće, no opisani su rijetki slučajevi koji se razvijaju već nakon 6 do 10 tjedana (26). Pruritus kao simptom kolestaze nije čest i njegov nedostatak utječe na kasniju dijagnozu kolestaze u trudnoći. Žutica se obično javlja 1-4 tjedna nakon pruritusa, no nekad se pojavljuje i izolirano (27).

Glavne biokemijske promjene su povišenje serumskih žučnih kiselina i aktivnosti aminotransferaza. Ukupna razina žučne kiseline u serumu može porasti 10-100 puta iznad normalnog raspona (28), a primijećene su veće stope fetalnih komplikacija s razinama žučne kiseline majke natašte iznad 40 $\mu\text{mol/L}$ (29).

Danas se ursodeoksikolna kiselina i dalje smatra zlatnim standardom liječenja kolestaze (25). Uz učinke na majčinu jetru, ursodeoksikolna kiselina obnavlja poremećeni prijenos žučne kiseline između majke i posteljice kroz trofoblast. Ovaj učinak ursodeoksikolne kiseline bi mogao biti posredovan pojačanom ekspresijom plazma membranskih transportera uključenih u izlučujuću ulogu posteljice i sprečavanjem razvoja strukturnih promjena trofoblasta izazvanih kolestazom majke (30).

2.3. Kolestaza i posteljica

Kolestaza se ističe kao čest problem kod trudnica. Incidencija kolestaze je 1-2 na 1000 trudnica (31, 32). Rizični faktori kod trudnica djelomično se razlikuju, a čine ih anamneza intrahepatične kolestaze, kronična bolest jetre, kronični hepatitis C, višeplodna trudnoća te podmakla dob majke (33). Rezultati studije iz 2023. pokazali su da kolestaza u trudnoći nosi viši rizik za prijevremeni porod i abnormalne nalaze amnijske tekućine (32). Neliječena kolestaza može dovesti do uništenja jetrenog parenhima zbog oslobađanja toksičnih tvari koje dovode do upale, razaranja i fibroze jetrenog parenhima (34), a konačno može dovesti do ciroze jetre i njenog zatajenja (35).

Intrahepatična kolestaza u trudnoći povećava rizik od prijevremenog porođaja (60%),

mekonijskog obojenja amnionske tekućine (27%), fetalne bradikardije (14%), fetalnog distresa (22–41%) i gubitka ploda (0,4–4,1%), posebno kada je povezana s razinama žučne kiseline u serumu natašte > 40 $\mu\text{mol/L}$ (25).

Hidrofilna ursodeoksikolna kiselina (10-20 mg/kg/dan) danas se smatra prvom linijom liječenja intrahepatične kolestaze u trudnoći. Preporučeno je porođ u 38. tjednu kada se utvrdi zrelost pluća (25).

Do sada nema dovoljno objavljenih studija koje su istraživale utjecaj kolestaze na patohistološke karakteristike posteljica, već se mnogo njih fokusira na perinatalne ishode u trudnoćama kompliciranim kolestazom.

2. CILJ ISTRAŽIVANJA I HIPOTEZA

Cilj ovog istraživanja bio je trostruk:

1. Istražiti učestalost patohistoloških lezija posteljica iz trudnoća kompliciranih kolestazom i usporediti ih s učestalosti patohistoloških lezija kod posteljica iz normalnih trudnoća. Očekujemo kako će trudnoće komplicirane kolestazom imati veću učestalost patohistoloških lezija posteljica.
2. Zasebno odrediti učestalost vaskularnih (maternalnih i fetalnih) i upalnih patohistoloških lezija posteljica iz trudnoća kompliciranih kolestazom i usporediti ih s učestalošću patohistoloških lezija kod posteljica iz normalnih trudnoća. Očekujemo više vaskularnih i upalnih patohistoloških lezija u trudnoćama kompliciranim kolestazom.
3. Utvrditi postoji li razlika u demografskim karakteristikama između ispitivanih skupina. Očekujemo stariju životnu dob roditelja, kao i nižu gestacijsku dob djeteta, te nižu porođajnu masu djeteta kod skupine s kolestazom.

Naša hipoteza je da očekujemo veću učestalost patohistoloških lezija posteljica iz trudnoća kompliciranih kolestazom, više vaskularnih i upalnih lezija u istoj skupini te stariju životnu dob roditelje uz nižu gestacijsku dob djeteta i nižu porođajnu masu djeteta u skupini roditelja s kolestazom u trudnoći.

3. ISPITANICI I METODE

3.1. Opis istraživanja

Istraživanje je provedeno kao opservacijska retrospektivna presječna studija te je u cijelosti provedeno u Kliničkom zavodu za patologiju, sudsku medicinu i citologiju te Klinici za ženske bolesti i porode KBC-a Split. Protokol studije odobrilo je Etičko povjerenstvo Kliničkog bolničkog centra (KBC) Split s brojem odobrenja 520-03/24-01/69, datum odobrenja: 22. ožujka 2024. Plan istraživanja usklađen je s odredbama o zaštiti prava i osobnih podataka ispitanika iz Zakona o zaštiti prava pacijenata (NN169/04, 37/08) i Zakona o provedbi Opće uredbe o zaštiti podataka (NN 42/18) te odredbama Kodeksa liječničke etike i deontologije (NN 55/08, 139/15) i pravilima Helsinške deklaracije WMA 1964-2013 na koje upućuje Kodeks.

3.2. Ispitanice

Analizirana populacija sastojala se rodilja koje su zaprimljene u Kliniku za ženske bolesti i porode KBC-a Split te čije su posteljice patohistološki analizirane pri Kliničkom zavodu za patologiju, sudsku medicinu i citologiju KBC Split tijekom promatranog razdoblja od 24 mjeseca (od 1. siječnja 2021. do 31. prosinca 2022.).

Ispitanice uključene u istraživanje bile su one koje su u navedenom razdoblju zaprimljene te su rodile u Klinici za ženske bolesti i porode KBC-a Split, a koje su u tijeku trudnoće imale dijagnosticiranu kolestazu, te su njihove posteljice patohistološki analizirane po porodu pri Kliničkom zavodu za patologiju, sudsku medicinu i citologiju KBC-a Split.

Uvjet za uključenje u istraživanje bio je da pacijentica ima dokazanu kolestazu u trudnoći te da je posteljica (posteljice kod višeplođnih trudnoća) iste trudnoće analizirana te su podatci arhivirani u razdoblju od 1. siječnja 2021. do 31. prosinca 2022. godine. Isključni kriteriji bili su ponovljeni nalazi u istom vremenskom periodu.

Podaci o ispitanicama prikupljeni su iz središnje elektroničke bolničke evidencije i uključuju dob, graviditet, paritet, za trudnoće dijagnosticiranu anemiju, trombocitopeniju, gestacijski dijabetes, hipotireozu, postojanje žučnih kamenaca te pruritusa, zatim podatak o višeplođnoj trudnoći, dimenzije posteljice (veličina, debljina, masa), duljinu i promjer pupkovine, broj krvnih žila pupkovine, inserciju pupkovine, indeks torzije pupkovine, masu ploda, fetoplacentarni omjer masa, postojanje maternalne ili fetalne vaskularne malperfuzije, postojanje vilitisa te naslaga fibrina.

3.3. Statistička analiza

Podaci su prikazani za kvantitativne varijable kao aritmetička sredina \pm standardna devijacija, odnosno kao broj s postotkom za kvalitativne varijable. Razlike u distribuciji kvalitativnih podataka između skupina testirane su Hi-kvadrat testom. Kvantitativni podaci između dvaju skupina ispitanika uspoređivani su pomoću neuparenog Studentovog -t testa ili Mann-Whitney U testa, ovisno o normalnosti raspodjele podataka koja je testirana Kolmogorov Smirnovljevim testom. *P* vrijednosti < 0.05 smatrane su značajnima. Statistička analiza provedena je softverom MedCalc Statistical Software, Version 19.1.2 (MedCalc Software, Ostend, Belgium; medcalc.org; 2019.).

4. REZULTATI

Naše istraživanje obuhvatilo je 58 roditelja koje su rodile u razdoblju od 1. siječnja 2021. do 31. prosinca 2022. godine u Klinici za ženske bolesti i porode KBC-a Split, a čije su posteljice analizirane na Odjelu patologije, Kliničkog zavoda za patologiju, sudsku medicinu i citologiju iste bolnice. Studija je obuhvatila 28 terminskih posteljica roditelja s dijagnozom kolestaze te 30 terminskih posteljica urednih trudnoća. U skupini kolestaze bilo je 16 posteljica iz biamnijalnih bikorijalnih blizanačkih trudnoća, dok u kontrolnoj skupini nije bila nijedna blizanačka posteljica što je bilo statistički značajno ($P < 0,001$). Demografske karakteristike ispitivanih skupina su prikazane u Tablici 4.

Tablica 4. Demografske karakteristike ispitivanih skupina

	Kolestaza N=28	Kontrola N=30	P
Dob roditelja	33 ± 3	31 ± 4	0,012*
Gestacijska dob (tjedni)	36 ± 4,9	38 ± 0,9	<0,001*
Spol djeteta M:Ž	17:11	13:17	0,189†
Masa ploda (grami)	2802 ± 664	3388 ± 362	0,0001*
IUZR**	4 (14,3%)	0	0,019†

Rezultati su prikazani kao srednja vrijednost ± SD, ili kao N (%).

*Hi-kvadrat test; †Studentov t-test

**Intrauterini zastoje rasta

Roditelji u skupini kolestaze su bile statistički značajno starije od roditelja u kontrolnoj skupini ($P=0,012$). Gestacijska dob je bila statistički značajno niža kod roditelja s kolestazom u usporedbi s kontrolnom skupinom ($P < 0,001$), kao i masa novorođenčadi ($P < 0,001$). U ispitivanoj skupini su zabilježena 4 IUZR-a, a u kontrolnoj skupini nijedan, što je bilo statistički značajno ($P=0,019$). Više djece muškog spola bilo je u ispitivanoj skupini u usporedbi s kontrolnom skupinom što nije bilo statistički značajno ($P=0,189$).

U skupini kolestaze gestacijski dijabetes i hipotireoza zabilježeni su kod 4 roditelje, anemija kod 19 roditelja, trombocitopenija kod 8 roditelja, pruritus i žučni kamenci kod 12, to jest jedne roditelje. Niti jedna od navedenih dijagnoza, laboratorijskih nalaza ni kliničkih simptoma nije zabilježena kod trudnica kontrolnih skupina. Patohistološke karakteristike posteljica su prikazane u Tablici 5.

Tablica 5. Patohistološke karakteristike posteljica ispitivanih skupina

	Kolestaza N=28	Kontrolna skupina N=30	P
Masa posteljice (grami)	461 ± 69	497 ± 90	0,091†
Veličina posteljice (najveći dijametar u cm)	17,9 ± 2,9	17,7 ± 2,3	0,829†
Debljina posteljice (cm)	2,5 (1-3)	2,5 (1-4,5)	0,375††
Duljina pupkovine (cm)	27 ± 10	44 ± 12	<0,001†
Promjer pupkovine (cm)	1,2 (0,8-2)	1,2 (1-1,7)	0,352††
Indeks torzije pupkovine	0,28 (0,1-4,6)	0,20 (0,06-0,5)	0,027††
Uredna torzija pupkovine	18	24	0,622*
Hipertorzija	5	5	
Hipotorzija	5	1	
MVM**	5	1	0,072*
FVM***	1	0	0,301*
Majčin upalni odgovor	3	0	0,068*
Fetalni upalni odgovor	1	0	0,301*
Kronični vilitis			
Visoki gradus	1	3	0,526*
Niski gradus	2	1	
Pojačano odlaganje periviloznog fibrina	14	1	< 0,001*

Rezultati su prikazani kao medijan i interkvartilni raspon.

*Hi-kvadrat test; †Studentov t-test; †† Mann-Whitney U test

****Maternalna vaskularna malperfuzija, ***Fetalna vaskularna malperfuzija**

Nije bilo statistički značajne razlike u masi ($P=0,091$), veličini ($P=0,829$) i debljini posteljice ($P=0,375$) između ispitivanih skupina.

Posteljice iz skupine kolestaze su imale statistički značajno kraću pupkovinu ($P<0,001$) u usporedbi s posteljicama kontrolne skupine, bez razlike u promjeru pupkovine ($P=0,352$). Pupkovine iz skupine kolestaze su imale statistički značajno veći indeks torzije u usporedbi s pupkovinama kontrolne skupine ($P=0,027$), ali bez statistički značajne razlike u postojanju abnormalnosti torzije pupkovine ($P=0,622$).

U skupini kolestaze zabilježeno je pet MVM u usporedbi s jednom MVM u kontrolnoj skupini što je nije bilo statistički značajno ($P=0,072$). Jedna FVM je zabilježena u skupini kolestaze, a nijedna u kontrolnoj skupini što nije bilo statistički značajno ($P=0,301$).

Majčin upalni odgovor je zabilježen kod 3 posteljice, a fetalni upalni odgovor u jednoj posteljici skupine kolestaze, dok u kontrolnoj skupini ove lezije nisu zabilježene, što nije bilo statistički značajno ($P=0,068$ za majčin upalni odgovor, $P=0,301$ za fetalni).

Tri posteljice iz skupine kolestaze imale su kronični vilitis, u usporedbi s četiri posteljice kontrolne skupine, što nije bilo statistički značajno ($P=0,526$).

Pojačano odlaganje periviloznog fibrina zabilježeno je kod 14 posteljica iz skupine kolestaze u odnosu na jednu posteljicu kontrolne skupine, što je bilo statistički značajno ($P<0,001$).

5. RASPRAVA

Kolestaza je stanje koje je definirano redukcijom ili zastojem protoka žuči, a javlja se u oko 1-2 na 1000 trudnice (20, 31, 32). Budući su istraživanja koja su se bavila utjecajem kolestaze na pojavnost patohistoloških lezije posteljice rijetka, glavni cilj ovog istraživanja bio je utvrditi pojavnost patohistoloških lezija posteljica trudnoća kompliciranih kolestazom i dobivene rezultate usporediti s proučavanim posteljicama urednih trudnoća.

Istraživanje je pokazalo veću učestalost patohistoloških lezija koje spadaju u skupinu MVM lezija posteljice. Iako rezultat nije statistički značajan, na granici je statističke značajnosti ($P=0,072$). MVM je indirektni pokazatelj smanjene funkcije posteljice, te kao takva može dovesti do intrauterinog zastoja rasta ploda i manje mase novorođenčeta (36). Štoviše, u skupini kolestaze bila su četiri slučaja IUZR-a ploda, dok nijedan slučaj nije zabilježen u kontrolnoj skupini, što je bilo statistički značajno. Za pretpostaviti je kako IUZR-u u kolestazi pridonosi dokazano oštećenje endotela krvnih žila žučnim kiselinama što izaziva upalnu reakciju koja potiče hipoksiju i otežava izmjenu tvari između majke i djeteta (37, 38). Ovo istraživanje je pokazalo veću učestalost majčinog upalnog odgovora, na granici statističke značajnosti ($P=0,068$), što također možemo povezati s proupalnim učincima žučne kiseline. Kod 14 posteljica iz trudnoća kompliciranih kolestazom zabilježeno je pojačano odlaganje periviloznog fibrina u usporedbi sa samo jednom posteljicom kontrolne skupine, što je bilo statistički značajno. Etiologija pojačanog odlaganja interviloznog fibrina nije do kraja razjašnjenja, ali je poznato da je povezan s razvojem IUZR-a i nepovoljnih ishoda trudnoće kao što je intrauterina smrt ploda (39).

Većoj pojavnosti IUZR-a u skupini kolestaza doprinio je i nalaz značajno kraće pupkovine s većim indeksom torzije u usporedbi s kontrolnom skupinom. Zdrava pupkovina je jedan od preduvjeta urednog razvoja ploda. Ukoliko postoji pretjerana zavijenost pupkovine ili njena smanjena duljina, ugrožena je komunikacija u izmjeni tvari između majke i ploda, čime se plodu potencijalno ograničava rast (40).

Kondrackiene i ostali su u svom istraživanju utvrdili povezanost kolestaze majke u trudnoći i povećane učestalosti fetalnog distresa, intrauterine smrti i prijevremenog poroda, a posljednji podatak je u skladu s našim rezultatima (41). Novorođenčad iz skupine trudnoća kompliciranih kolestazom je u usporedbi s novorođenčadi kontrole skupine imala statistički značajno manju masu, što također može biti odraz učestalijih MVM lezija posteljice i pojačanog odlaganja periviloznog fibrina kod kolestaze, ali ovaj rezultat treba sagledati s oprezom. Skupina kolestaze je imala i značajno nižu gestacijsku dob, što je zasigurno pridonijelo i nižoj porođajnoj masi kao i činjenica da je u skupini kolestaze bilo 16 blizanačkih trudnoća, dok su

kontrolnu skupinu činile jednoplodove trudnoće. Poznato je da blizanačke trudnoće u prosjeku završavaju ranije, dakle s nižom gestacijskom dobi i porođajnom masom, što može donekle objasniti dobivene rezultate (42).

Od ostalih ispitivanih patohistoloških lezija posteljica u skupini kolestaze zabilježena je veća učestalost FVM-a, fetalnog i majčinog upalnog odgovara, kao i kroničnog vilitisa neovisno o gradusa, ali navedeno nije bilo statistički značajno. Razlog dobivenim rezultatima može biti i veličina uzorka istraživanja. Nažalost, u nama dostupnoj literaturi istraživanja koja su se ograničila isključivo na kolestazu i gore navedene patohistološke lezije posteljice nisu pronađena, te je usporedba naših rezultata s rezultatima drugih studija nemoguća.

Kolestaza ima veliku incidenciju u trudnoći, često zahtijeva hospitalizaciju trudnica i medicinski indicirano dovršenje trudnoće, te predstavlja javno zdravstveni problem. Istraživanje Rook i sur. pokazalo je kako se u istraživanom periodu od četiri godine porod inducirao u čak 87% slučajeva kod trudnoća kompliciranih kolestazom majke kako bi se smanjila vjerojatnost fetalnih komplikacija, ponajprije respiratornog distresa (43). Meta-analizom objavljenom u *Lancetu* 2019. godine Ovadia i sur. obradili su 109 istraživanja koja povezuju perinatalne ishode s kolestazom u trudnoći i pokazali kako je mrtvorođenje bilo ishod u 0,83% trudnoća s kolestazom majke te u 0,32% urednih trudnoća. Te su podatke povezali sa znatno višim razinama totalnih serumskih žučnih kiselina koje koreliraju s postotkom smrtnosti (44).

Utjecaj kolestaze na posteljicu i nastanak različitih patohistoloških lezija nije do kraja razjašnjen. Potrebna su daljnja istraživanja kako bi se razjasnio mehanizam, ali i opseg oštećenja posteljice kolestazom. Predstavljeno istraživanje pokazalo je da su pojačano odlaganje periviloznog fibrina i poremećaji pupkovine značajno učestaliji, a MVM i majčin upalni odgovor učestaliji kod posteljica iz trudnoća kompliciranih kolestazom, uz napomenu da su postojala ograničenja studije. Najznačajnije ograničenje istraživanja bio je relativno mali uzorak posteljica i činjenica kako je istraživanje provedeno u jednom centru te je retrospektivne naravi.

6. ZAKLJUČCI

Našim istraživanjem dobili smo slijedeće rezultate:

1. Posteljice iz trudnoća kompliciranih kolestazom imaju veću učestalost patohistoloških lezija u usporedbi s posteljicama iz urednih trudnoća
2. Posteljice trudnoća kompliciranih kolestazom imale su statistički značajno veću učestalost pojačanog odlaganja periviloznog fibrina i poremećaje pupkovine koji su uključivali kraću pupkovinu i veći indeks torzije, u usporedbi s posteljicama urednih trudnoća. Zabilježena je i veća incidencija lezija u sklopu maternalne vaskularne malperfuzije i majčinog upalnog odgovora koje su bile na granici statističke značajnosti.
3. Rodilje s kolestazom u trudnoći su bile starije, imale su nižu gestacijsku dob pri završetku trudnoće, a novorođenčad je imala manju porođajnu masu i učestaliji intrauterini zastoj rasta ploda u usporedbi sa skupinom urednih trudnoća.

7. POPIS CITIRANE LITERATURE

1. Škrablin S. Razvoj posteljice. U: Kuvačić I, Kurjak A, Đelmiš J i sur., urednici. Porodništvo. Prvo izdanje. Zagreb: Medicinska naklada; 2009. 82-4
2. Herrick EJ, Bordoni B. Embryology, Placenta. 2023. PMID:31869098.
3. Venkatesh M, Elfeky M, Dmytriw A. Umbilical cord coiling index. Reference article, Radiopaedia.org (pristupljeno 2. srpnja 2024). Dostupno na: <https://doi.org/10.53347/rID-25353> 2019.
4. de Laat MW, Franx A, van Alderen ED, Nikkels PG, Visser GH. The umbilical coiling index, a review of the literature. *J Matern Fetal Neonatal Med.* 2005;17:93-100.
5. Kolluri S, Shakuntala S, Fetoplacental weight ratio: Comparative study in term normotensive and hypertensive pregnancies. *Sch J App Med Sci* 2016;4:1928-30.
6. Luque-Fernandez MA, Ananth CV, Jaddoe VW, Gaillard R, Albert PS, Schomaker M, i sur. Is the fetoplacental ratio a differential marker of fetal growth restriction in small for gestational age infants? *Eur J Epidemiol.* 2015;30:331-41.
7. McBride CA, Bernstein IM, Sybenga AB, McLean KC, Orfeo T, Bravo MC. Placental maternal vascular malperfusion is associated with prepregnancy and early pregnancy maternal cardiovascular and thrombotic profiles. *Reprod Med.* 2022;3:50-61.
8. Kim YM, Chaemsaitong P, Romero R, Shaman M, Kim CJ, Kim JS i sur. The frequency of acute atherosclerosis in normal pregnancy and preterm labor, preeclampsia, small-for-gestational age, fetal death and midtrimester spontaneous abortion. *J Matern Fetal Neonatal Med* 2015;28: 2001–9.
9. Redline RW. Classification of placental lesions. *Am J Obstet Gynecol* 2015;213:21–8.
10. Redline RW, Pappin A. Fetal thrombotic vasculopathy: The clinical significance of extensive avascular villi. *Hum Pathol* 1995;26:80–5.
11. Roberts DJ. Acute villitis and intervillitis. *PathologyOutlines.com* (pristupljeno 29. lipnja 2024.). Dostupno na: <http://www.pathologyoutlines.com/topic/placentaacutevillitis.html>
12. Ernst LM, Bockoven C, Freedman A, Wang V, Pellerite M, Wylie TN. Chronic villitis of unknown etiology: Investigations into viral pathogenesis. *Placenta.* 2021;107:24-30.
13. Ip S, Griffin A, Lourie R, Matsika A. Chronic villitis of unknown aetiology: an Australian institution's 5-year experience. *Pathology.* 2022;54:882-7.
14. Redline RW, Villitis of unknown etiology: noninfectious chronic villitis in the placenta, *Hum Pathol* 2007;38:1439–46.
15. Derricott H, Jones RL, Heazell AE. Investigating the association of villitis of unknown etiology with stillbirth and fetal growth restriction - a systematic review, *Placenta.* 2013;34:856–62.

16. Brady CA, Williams C, Batra G, Church E, Tower CL, Crocker IP. Immunomodulatory Therapy Reduces the Severity of Placental Lesions in Chronic Histiocytic Intervillositis. *Front Med.* 2021;8:275-6.
17. Kim CJ, Romero R, Chaemsaitong P, Chaiyasit N, Yoon BH, Kim YM. Acute chorioamnionitis and funisitis: definition, pathologic features, and clinical significance. *Am J Obstet Gynecol.* 2015;213:29-52.
18. Suzuki S. Association between clinical chorioamnionitis and histological funisitis at term. *J Neonatal Perinatal Med.* 2019;12:37-40.
19. Fowler JR, Simon LV. Chorioamnionitis. Treasure Island (FL): StatPearls Publishing; 2024.
20. Elferink RO. Cholestasis. *Gut.* 2003;52:42-8.
21. Alrehaili BD, Lee M, Takahashi S, Novak R, Rimal B, Boehme S. Bile acid conjugation deficiency causes hypercholanemia, hyperphagia, islet dysfunction, and gut dysbiosis in mice. *Hepatol Commun.* 2022;6:2765-80.
22. Camilleri M. Bile acid diarrhea: prevalence, pathogenesis, and therapy. *Gut Liver.* 2015;9:332-9.
23. Shah R, John S. Cholestatic Jaundice. Treasure Island (FL): StatPearls Publishing; 2024.
24. Pollock G, Minuk GY. Diagnostic considerations for cholestatic liver disease. *J Gastroenterol Hepatol.* 2017;32:1303-9.
25. Pust T, Beuers U. Intrahepatic cholestasis of pregnancy. *Orphanet J Rare Dis.* 2007;2:26.
26. Fagan EA. Intrahepatic cholestasis of pregnancy. *Clin Liver Dis.* 1999;3:603-32.
27. Knox TA, Olans LB. Liver disease in pregnancy. *N Engl J Med.* 1996;335:569-76.
28. Poupon R. Intrahepatic cholestasis of pregnancy: from bedside to bench to bedside. *Liver Int.* 2005;25:467-68.
29. Glantz A, Marschall HU, Mattsson LA. Intrahepatic cholestasis of pregnancy: Relationships between bile acid levels and fetal complication rates. *Hepatology.* 2004;40:467-74.
30. Serrano MA, Brites D, Larena MG, Monte MJ, Bravo MP, Oliveira N. Beneficial effect of ursodeoxycholic acid on alterations induced by cholestasis of pregnancy in bile acid transport across the human placenta. *J Hepatol.* 1998;28:829-39.
31. Gardiner FW, McCuaig R, Arthur C, Carins T, Morton A, Laurie J i sur. The prevalence and pregnancy outcomes of intrahepatic cholestasis of pregnancy: A retrospective clinical audit review. *Obstet Med.* 2019;12:123-8.
32. Li P, Jiang Y, Xie M, You Y. Factors associated with intrahepatic cholestasis of pregnancy and its influence on maternal and infant outcomes. *Medicine.* 2023;102:86-8.

33. Wu K, Yin B, Li S, Zhu X, Zhu B. Prevalence, risk factors and adverse perinatal outcomes for Chinese women with intrahepatic cholestasis of pregnancy: a large cross-sectional retrospective study. *Ann Med.* 2022;54:2966-74.
34. Yu L, Liu Y, Wang S, Zhang Q, Zhao J, Zhang H i sur. Cholestasis: exploring the triangular relationship of gut microbiota-bile acid-cholestasis and the potential probiotic strategies. *Gut Microbes.* 2023;15:2181930.
35. Stefaniak AA, Pereira MP, Zeidler C, Ständer S. Pruritus in Pregnancy. *Am J Clin Dermatol.* 2022;23:231-46.
36. Schiffer V, Borghans C, Arts N, Bons J, Severens-Rijvers C, van Kuijk S i sur. The association between first trimester placental biomarkers and placental lesions of maternal vascular malperfusion. *Placenta.* 2021;103:206-13.
37. Garner CM, Mills CO, Elias E, Neuberger JM. The effect of bile salts on human vascular endothelial cells. *Biochimica et Biophysica Acta (BBA) - Molecular Cell Research.* 1991;1091:41-5.
38. Perez MJ, Briz O. Bile-acid-induced cell injury and protection. *World J Gastroenterol.* 2009;15:1677-89.
39. Burton GJ, Jauniaux E. Pathophysiology of placental-derived fetal growth restriction. *Am J Obstet Gynecol.* 2018;218:745-61.
40. Ferrari F, Ferrari FA, Negri B, Forte S, Franceschetti L, Sartori E. Uterine torsion and intrauterine growth restriction: Case report and systematic literature review. *J. Obstet Gynaecol.* 2021; 47:4224-31.
41. Kondrackiene J, Kupcinskas L. Intrahepatic cholestasis of pregnancy-current achievements and unsolved problems. *World J Gastroenterol.* 2008;14:5781-8.
42. Michalopoulos S, Tsikouras P, Varlami V, Lambrinos D, Bothou A, Nikolettos K i sur. Retrospective study of the correlation between twin pregnancies and perinatal outcome in association to the impact of preterm birth. *Mater Sociomed.* 2023;35:215-21
43. Rook M, Vargas J, Caughey A, Bacchetti P, Rosenthal P, Bull L. Fetal outcomes in pregnancies complicated by intrahepatic cholestasis of pregnancy in a Northern California cohort. *PLoS One.* 2012; 7:e28343.
44. Ovdia C, Seed PT, Sklavounos A, Geenes V, Di Ilio C, Chambers J i sur. Association of adverse perinatal outcomes of intrahepatic cholestasis of pregnancy with biochemical markers: results of aggregate and individual patient data meta-analyses. *Lancet.* 2019; 393:899-909

8. SAŽETAK

Cilj istraživanja: Utvrditi učestalost patohistoloških lezija posteljica, demografske karakteristike roditelja i novorođenčadi iz trudnoća kompliciranih kolestazom, te ispitivane parametre usporediti s onima iz urednih trudnoća.

Materijali i metode: Istraživanje je opservacijsko, retrospektivno i presječno. Ispitivani uzorak obuhvaća posteljice iz trudnoća kompliciranih kolestazom za razdoblje od 1. siječnja 2021. do 31. prosinca 2022. godine pohranjene na Klinici za patologiju, sudsku medicinu i citologiju KBC–a Split. Podaci o ispitanicama prikupljeni su iz središnje elektroničke bolničke evidencije.

Rezultati: Studija je obuhvatila 28 terminskih posteljica roditelja s dijagnozom kolestaze te 30 terminskih posteljica urednih trudnoća. U skupini kolestaze bilo je 16 posteljica iz biamnijalnih bikorijalnih blizanačkih trudnoća, dok u kontrolnoj skupini nije bila nijedna blizanačka posteljica. Rodilje u skupini kolestaze su bile statistički značajno starije od roditelja u kontrolnoj skupini ($P=0,012$). Gestacijska dob je bila statistički značajno niža kod roditelja s kolestazom u usporedbi s kontrolnom skupinom ($P<0,001$), kao i masa novorođenčadi ($P=0,0001$). U ispitivanoj skupini su zabilježena 4 IUZR-a, a u kontrolnoj skupini nijedan, što je bilo statistički značajno ($P=0,019$). Posteljice iz skupine kolestaze su imale statistički značajno kraću pupkovinu ($P<0,0001$) u usporedbi s posteljicama kontrolne skupine, bez razlike u promjeru pupkovine ($P=0,352$). Pupkovine iz skupine kolestaze su imale statistički značajno veći indeks torzije u usporedbi s pupkovinama kontrolne skupine ($P=0,027$). U skupini kolestaze zabilježeno je pet MVM i jedna FVM, dok je u kontrolnoj skupini bila jedna MVM i nijedna FVM što nije bilo statistički značajno ($P=0,072$) ($P=0,301$). U skupini kolestaze zabilježena su 3 slučaja majčinog upalnog odgovora naspram nijednog u kontrolnoj skupini, što nije bilo statistički značajno ($P=0,068$). Pojačano odlaganje periviloznog fibrina zabilježeno je kod 14 posteljica iz skupine kolestaze u odnosu na jednu posteljicu kontrolne skupine, što je bilo statistički značajno ($P=0,0001$).

Zaključak: Ovim istraživanjem dokazana je veća učestalost pojačanog odlaganja periviloznog fibrina i poremećaja pupkovine koji su uključivali kraću pupkovinu i veći indeks torzije u ispitivanoj skupini posteljica. MVM i majčin upalni odgovor su također bili učestaliji u ispitivanoj skupini ali je rezultat na granici statističke značajnosti. Novorođenčad je bila manje gestacijskoj dobi, manje mase i s učestalijim intrauterinim zastojem rasta u ispitivanoj skupini. Potrebne su daljnje studije na većem uzorku kako bi se razjasnio utjecaj kolestaze na morfologiju i funkciju posteljice.

9. SUMMARY

The aim of the research: To determine the frequency of pathohistological lesions of the placenta, the demographic characteristics of mothers and newborns from pregnancies complicated by cholestasis and to compare the examined parameters with those from normal pregnancies.

Materials and methods: The research is observational, retrospective and cross-sectional. The examined sample includes placentas from pregnancies complicated by cholestasis in the period from January 1, 2021 to December 31, 2022, stored at the Clinic for Pathology, Forensic Medicine and Cytology of University Hospital of Split. Data on the subjects were collected from the central electronic hospital records.

Results: The study included 28 full-term placentas of mothers diagnosed with cholestasis and 30 full-term placentas from normal pregnancies. There were 16 placentas from biannial bichorionic twin pregnancies in the cholestasis group, while there were no twin placentas in the control group. Parturients in the cholestasis group were statistically significantly older than parturients in the control group ($P=0.012$). Gestational age was statistically significantly lower in mothers with cholestasis compared to the control group ($P<0.001$), as was the weight of newborns ($P=0.0001$). In the examined group, 4 IUZR were recorded, and none in the control group, which was statistically significant ($P=0.019$). Placentas from the cholestasis group had a statistically significantly shorter umbilical cord ($P<0.0001$) compared to placentas from the control group, with no difference in cord diameter ($P=0.352$). The umbilical cords from the cholestasis group had a statistically significantly higher torsion index compared to the umbilical cords of the control group ($P=0.027$). Five MVM and one FVM were recorded in the cholestasis group, while in the control group there was one MVM and no FVM, which was not statistically significant ($P=0.072$) ($P=0.301$). In the cholestasis group, there were 3 cases of maternal inflammatory response compared to none in the control group, which was not statistically significant ($P=0.068$). Increased deposition of perivillous fibrin was recorded in 14 placentas from the cholestasis group compared to one placenta from the control group, which was statistically significant ($P=0.0001$).

Conclusion: This research proved a higher frequency of enhanced deposition of perivillous fibrin and umbilical cord disorders that included a shorter umbilical cord and a higher torsion index in the tested group of placentas. MVM and the mother's inflammatory response were also more frequent in the examined group, but the result is at the limit of statistical significance. Newborns were smaller for gestational age, less mass and with more frequent intrauterine growth retardation in the examined group. Further studies on a larger sample are needed to clarify the impact of cholestasis on placental morphology and function.