

Inervacija intradermalnih nevusa ovisno o mjestu nastanka

Minigo, Bruno

Master's thesis / Diplomski rad

2024

Degree Grantor / Ustanova koja je dodijelila akademski / stručni stupanj: **University of Split, School of Medicine / Sveučilište u Splitu, Medicinski fakultet**

Permanent link / Trajna poveznica: <https://um.nsk.hr/um:nbn:hr:171:967581>

Rights / Prava: [In copyright](#)/[Zaštićeno autorskim pravom.](#)

Download date / Datum preuzimanja: **2025-01-13**



Repository / Repozitorij:

[MEFST Repository](#)



**SVEUČILIŠTE U SPLITU
MEDICINSKI FAKULTET**

Bruno Minigo

INERVACIJA INTRADERMALNIH NAEVUSA OVISNO O MJESTU NASTANKA

Diplomski rad

Akademska godina:

2023./2024.

Mentor:

doc. dr. sc. Dubravka Vuković, dr. med

Split, srpanj 2024.

Zahvaljujem svojoj mentorici, doc. dr. sc. Dubravki Vuković, na uloženom trudu i pomoći prilikom izrade ovog diplomskog rada. Hvala Vam što ste u rekordnom roku odgovarali na mojih milijun pitanja!

Hvala mom dragom prijatelju i „pseudomentoru“, dr. sc. Marinu Ogorevcu, na pomoći i brojnim savjetima, kako prilikom izrade diplomskog rada, tako i za vrijeme čitavog obrazovanja.

Neizmjerno sam zahvalan cijeloj svojoj obitelji i prijateljima na neprestanoj podršci i ohrabrenju koje su mi pružali tijekom studija! Bez Vas ne bih uspio.

SADRŽAJ

<i>1. UVOD</i>	<i>1</i>
1.1. Uloga kože	2
1.2. Histologija kože	2
1.2.1 Epidermis	2
1.2.2. Melanociti	4
1.2.3. Langerhansove stanice	6
1.2.4. Merkelove stanice	6
1.2.5. Dermis	6
1.3. Embriologija kože	8
1.3.1. Embriološki razvoj epidermisa	9
1.3.2. Embriološki razvoj dermisa	9
1.3.3. Embriološki razvoj melanocita	9
1.4. Melanocitni nevusi	10
1.5. Intradermalni nevusi.....	12
1.6. Dermatoskopska prezentacija intradermalnih nevusa.....	14
<i>2. CILJ ISTRAŽIVANJA</i>	<i>17</i>
2.1. Cilj istraživanja	18
2.2. Hipoteze	18
<i>3. MATERIJALI I METODE</i>	<i>19</i>
3.1. Mjesto i ustroj istraživanja.....	20
3.2. Materijali	20
3.3. Imunoflorescencijski protokol	20
3.4. Etička načela	22
3.5. Metode kvantifikacije imunoflorescencijskog signala.....	22
3.6. Metode statističke obrade podataka	23
<i>4. REZULTATI</i>	<i>24</i>
4.1. Opći podaci	25

4.2. Analiza inervacije.....	26
5. RASPRAVA	30
6. ZAKLJUČCI.....	34
7. LITERATURA.....	36
8. SAŽETAK.....	40
9. SUMMARY	42

POPIS OZNAKA I KRATICA

CGRP – peptid povezan s kalcitoninskim genom (engl. *calcitonin gene related peptide*)

DAPI – 4,6-diamidino-2-fenilindol (engl. *4',6-diamidino-2-phenylindole*)

FGF – čimbenik rasta fibroblasta (engl. *fibroblast growth factor*)

GAG – glikozaminoglikani (engl. *glycosaminoglycans*)

H&E – hematoksilin i eozin (engl. *hematoxylin and eosin*)

NC – neuralni greben (engl. *neural crest*)

PBS – fosfatom puferirana fiziološka otopina (engl. *phosphate buffer saline*)

PGP 9.5 – proteinski genski produkt 9.5 (engl. *protein gene product 9.5*)

RPE – retinalni pigmentni epitel (engl. *retinal pigment epithelium*)

TGF β - transformirajući faktor rasta beta (engl. *transforming growth factor beta*)

TRP2/DCT - dopakrom tautomeraza (engl. *dopachrome tautomerase*)

TYR – tirozinaza (engl. *tyrosinase*)

TYRP1 – protein srodan tirozinazi 1 (engl. *tyrosinase related protein – 1*)

VIP – vazoaktivni intestinalni peptid (engl. *vasoactive intestinal peptide*)

VR – vaniloidni receptor (engl. *vanilloid receptor*)

1. UVOD

1.1. Uloga kože

Koža je najveći organ ljudskog tijela. Kod prosječne odrasle osobe doseže površinu od 1,5 do 2 m², a na nju otpada čak 16% tjelesne mase (1). Koža ima funkciju barijere koja štiti tijelo od štetnih vanjskih utjecaja poput kemikalija, ultraljubičastog (engl. *Ultraviolet – UV*) zračenja i mikroorganizama, dok istovremeno pomaže pri termoregulaciji i održavanju homeostaze tjelesnih tekućina. Koža ima jedinstvene egzokrine i endokrine uloge. Izlučuje znoj, male količine ureje i sebum. Od endokrinih uloga važno je istaknuti proizvodnju dušikova oksida (NO) i sudjelovanje u proizvodnji vitamina D, uz pomoć ultraljubičastog zračenja (2). Koža je bogata senzornim živčanim vlaknima koja imaju ključnu ulogu u zaštiti tijela od potencijalnih toplinskih, kemijskih ili mehaničkih ozljeda. Ova su vlakna promjera manjeg od jednog mikrometra, a neurofiziološki pripadaju A delta i C vlaknima (3).

1.2. Histologija kože

Kožu histološki možemo podijeliti na dva osnovna dijela: epidermis i dermis, koji zajedno leže na sloju potkožnog masnog tkiva poznatog kao hipodermis (1).

1.2.1 Epidermis

Epidermis je višeslojni pločasti epitel koji se neprestano regenerira. Ovaj je sloj pretežito građen od keratinocita (80%), a među ostalim stanicama valja spomenuti melanocite, specijalizirane makrofage (Langerhansove stanice) i osjetne Merkelove stanice (4). Histološkom analizom epidermisa možemo razlikovati pet slojeva keratinocita: temeljni ili bazalni sloj (lat. *stratum basale*) kao najdublji sloj epidermisa, sloj trnastih stanica (lat. *stratum spinosum*), sloj zrnatih stanica (lat. *stratum granulosum*), svijetli sloj (lat. *stratum lucidum*) i rožnati sloj (lat. *stratum corneum*) kao površinski sloj epidermisa (1).

Temeljni se sloj histološki opisuje kao jedan red bazofilnih kubičnih ili cilindričnih stanica. Stanice ovog dijela stoje pričvršćene hemidezmosomima za bazalnu membranu, koja ih dijeli od podležućeg dermisa. Dezmosomi međusobno povezuju stanice temeljnog sloja na njihovim lateralnim ploham a staničnih membrana. Ljudski epidermis obnavlja se svakih 15 do 30 dana. Brzina obnove epidermisa ponajprije ovisi o dobi pojedinca i anatomske lokalizaciji, ali i drugim vanjskim i unutarnjim čimbenicima (5). Stanice bazalnog sloja epidermisa izrazito su mitotički aktivne i predstavljaju izvor novih keratinocita (6).

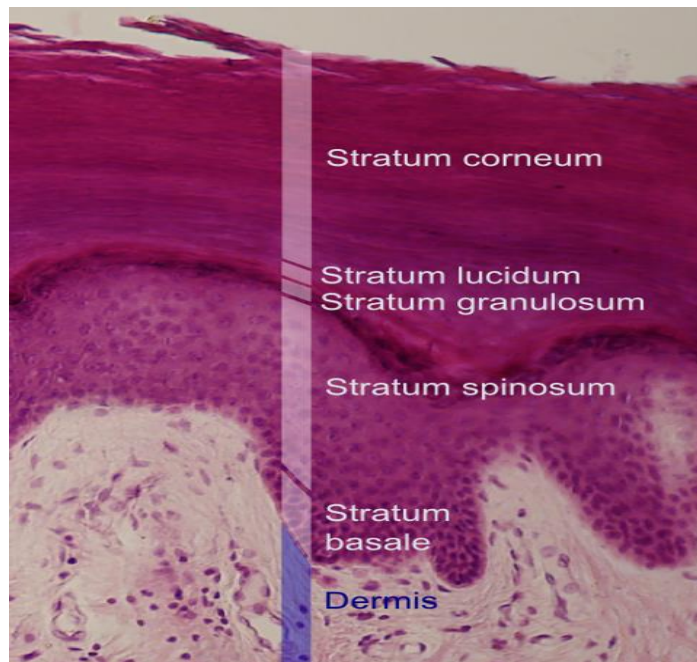
Trnasti sloj čini osam do deset slojeva stanica. Histološki se vide poliedarske stanice s brojnim „bodljama“ koje su zapravo citoplazmatski izdanci na mjestima gdje se stanice spajaju dezmosomima (6). Neke stanice trnastog sloja koje se nalaze neposredno iznad bazalnog još se

mogu dijeliti. Taj kombinirani sloj poznat je kao germinativni sloj (lat. *stratum germinativum*). Njega čine bazalni sloj i donji dio trnastog sloja i najdublji je dio epidermisa (5).

Zrnati je sloj sastavljen od nekoliko slojeva stanica za koje su karakteristična brojna keratohijalina zrnca bogata proteinima poput involukrina, lorikrina i profilagrina. Profilagrin se enzimatskom pretvorbom specifičnim fosfatazama pretvara u filagrin koji ima nezamjenjivu ulogu u agregaciji staničnog citoskeleta keratinocita. Navedena tri proteina mogu se koristiti i kao markeri stanične diferencijacije (6). Nadalje, tipično je obilježje stanica zrnatog sloja i prisutnost lamelarnih zrnca koja nastaju u Golgijevom kompleksu. Ta su zrnca bogata lipidima i glikolipidima koja egzocitozom izlaze i stvaraju lipidni sloj oko stanica. Stvaranje lipidnog sloja ključna je prilagodba koja omogućava zadržavanje vlažnosti u koži i sprječava prodor većine stranih, potencijalno štetnih kemikalija kroz kožnu barijeru (5).

Svijetli je sloj amorfan i vidljiv samo na mjestima gdje je koža najdeblja, primjerice na dlanovima i tabanima (1). Jezgre i organele u ovom su sloju već nestale, a citoplazma se sastoji gotovo u potpunosti od zbijenih keratinskih filamenata (5).

Rožnati je sloj najviši u cijelom epidermisu i sastavljen je od 20 do 30 redova stanica. Ovaj je sloj po debljini izrazito varijabilan, ovisno o tjelesnoj lokalizaciji. Mrtve stanice rožnatog sloja izlučuju defenzine koji imaju važne antibakterijske učinke (7). U stanicama rožnatoga sloja obično se ne nalazi jezgara, kao ni citoplazmatskih organela, koji su hidrolizirani enzimima lizosoma iz stanica zrnatog sloja (6). Slika 1 jasno prikazuje sve navedene histološke slojeve epidermisa.



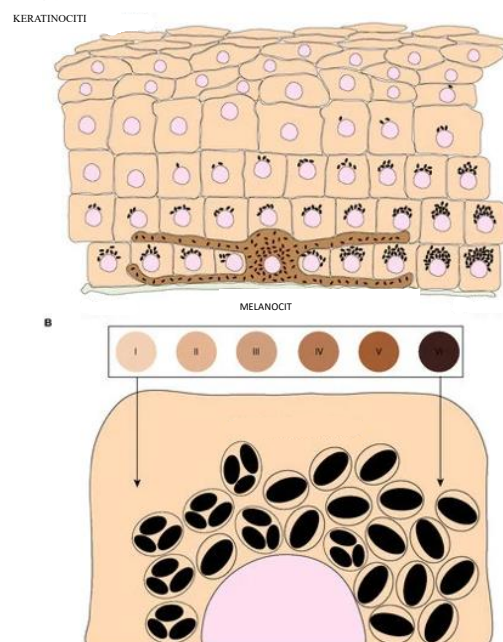
Slika 1. Histološki prikaz slojeva epidermisa. Preuzeto i prilagođeno prema:

Wikipedia. Epidermis. [Internet]. San Francisco, USA: Wikimedia Foundation, Inc.;2023 [citirano 15. lipnja 2024]. Dostupno na: <https://en.wikipedia.org/wiki/Epidermis>

1.2.2. Melanociti

Melanociti su stanice koje nalazimo u bazalnom sloju epidermisa (1). Ljudski melanociti nisu ograničeni samo na epidermis i folikul dlake, već ih nalazimo po cijelom tijelu s posebnim naglaskom na sluznice, šarenice, *mesencephalon* i unutarnje uho (8). Melanociti, za razliku od keratinocita, nisu povezani dezmosomima s okolnim stanicama, no hemidezmosomima su povezani s podležućom bazalnom membranom. Njihovi brojni citoplazmatski nastavci bogati su melanosomima (zrnca ispunjena melaninom) (1). Melanosomi se do vrhova citoplazmatskih nastavaka prenose kinezinom. Susjedni keratinociti fagocitozom citoplazmatskih nastavaka unose melanosome i dineinom ih prenose prema jezgrama. U citoplazmi se melanosomi smještaju poput kape iznad jezgre keratinocita. Na taj način melanin štiti DNA živih, nekeratiziranih stanica od mutagenog djelovanja UV zračenja (5). U bazalnom je sloju epidermisa omjer broja melanocita i keratinocita približno 1:10, iako točan omjer uvelike ovisi o anatomskoj lokalizaciji. Nadalje, broj melanocita podjednak je kod svih rasa iz čega valja zaključiti da se u osoba tamnije puti stvara veća količina melanina zbog povećane sintetske aktivnosti melanocita (1). Jedan melanocit i svi keratinociti kojima prenosi melanosome čine epidermalno-melaninsku jedinicu (5). Produkcija pigmenta od strane

melanocita ovisi o aktivnosti tri ključna enzima TYR (tirozinaza), TYRP1 (*tyrosinase related protein-1*) i TRP2/DCT (dopakrom tautomeraza). Mutacije u navedenim enzimima mogu rezultirati poremećajima pigmentacije koje tradicionalno razvrstavamo u tri skupine: hiperpigmentacije čiji je glavni predstavnik melazma, hipopigmentacije poput okulokutanog albinizma i mješovite hiper/hipopigmentacije poput *dyschromatosis symmetrica hereditaria* (8). Melanociti proizvode dvije različite podvrste melanina: eumelanin i feomelanin. Eumelanin se stvara enzimatskom pretvorbom tirozina u dopu i dopakinon pod utjecajem tirozinaze. Tim slijedom reakcija nastaje tamno smeđi do crni pigment eumelanin kojim obiluje koža Afrikanaca i stanovnika istočne Indije. Nadalje, feomelanin nastaje kemijskom reakcijom dopakinona s cisteinom ili glutationom. Feomelanin je žuto-crveni pigment tipičan za kožu osoba keltskog porijekla u sjevernoj Europi (9). Konačna boja kože, rezultat je nekoliko čimbenika poput sintetske aktivnosti melanocita i posljedično većeg ili manjeg sadržaja melanina, količine karotena u keratinocitima te broja i distribucije dermalnih krvnih žila (5). Slika 2 predstavlja shematski prikaz epidermo-melaninske jedinice.



Slika 2. Model organizacije keratinocita i melanocita u epidermisu. Preuzeto i prilagođeno prema Bento-Lopes L, Cabaço LC, Charneca J, Neto MV, Seabra MC, Barral DC. Melanin's Journey from Melanocytes to Keratinocytes: Uncovering the Molecular Mechanisms of Melanin Transfer and Processing. *Int J Mol Sci.* 2023 10;24:11289.

1.2.3. Langerhansove stanice

Langerhansove su stanice, poput melanocita, dendritičke stanice koje nalazimo primarno u suprabazalnom sloju epidermisa (1). Porijeklom su iz koštane srži, a zapravo se radi o visoko specijaliziranim makrofagima. U ljudskoj se koži može pronaći oko 800 Langerhansovih stanica po kvadratnom milimetru. Mikroskopski su dobro uočljivi specijalnim bojanjima na adenzin trifosfatazu. Što se tiče epidermisa, Langerhansove su stanice jedine koje na svojoj površini eksprimiraju receptore za C3b i Fc fragmente imunoglobulina G i E. Mreža Langerhansovih stanica sudjeluje u obradi i prezentaciji kontaktnih alergena T limfocitima u limfnim čvorovima (6).

1.2.4. Merkelove stanice

Merkelove se stanice nalaze u bazalnom sloju epidermisa i predstavljaju mehanoreceptore za osjet dodira. Mali broj dezmosoma učvršćuje Merkelove stanice za okolne keratinocite (6). Povezane su s proširenim živčanim završetkom koji prenosi podražaj (5).

1.2.5. Dermis

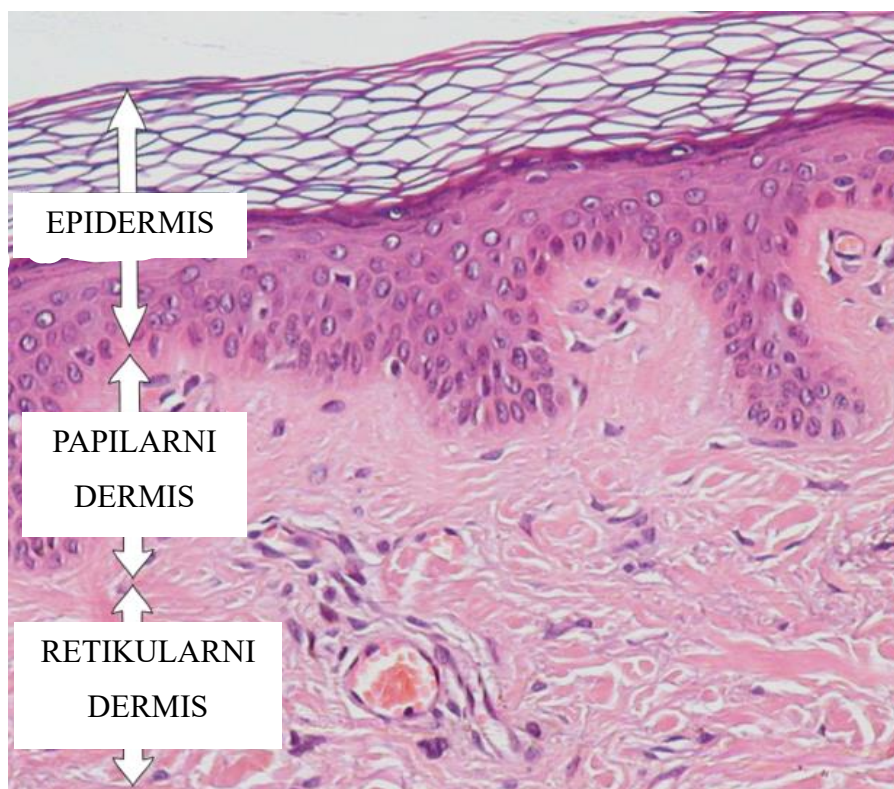
Dermis je sloj kojeg nalazimo između epidermisa i subkutisa. Debljina dermisa varira ovisno o tjelesnoj lokalizaciji pa je najdeblji na dlanovima i tabanima, a najtanji na penisu, vjeđama i vratu. Dermis i epidermis se međusobno isprepliću na način da se dermalne papile usmjeravaju prema gore i umeću između epidermalnih grebena usmjerenih prema dolje. Ovakav je odnos epidermisa i dermisa koristan jer povećava njihovu kontaktnu površinu i na taj način omogućava čvrsto prijanjanje struktura (6). Dermis tradicionalno dijelimo na površinski papilarni dermis i duboki retikularni dermis. Sastoji se od ekstracelularnog matriksa sastavljenog većinom od kolagena i elastina koje proizvode fibroblasti (1) Tanki papilarni sloj bogat je fibroblastima uz pokoji mastocit i leukocit koji su okruženi rahlim vezivom od kolagena tipa I i III. Retikularni se sloj nalazi dublje, mnogo je deblji i gušći, a sastavljen je većinom od gusto smještenih snopova kolagena tipa I i manje stanica nego papilarni sloj (10). Fibroblasti su glavne stanice u dermisu. Oni sintetiziraju kolagen, elastin i većinu drugih sastojaka međustanične tvari poput glikozaminoglikana, proteoglikana i multiadhezivnih glikoproteina koji formiraju osnovnu tvar. Histološka slika aktivnih fibroblasta se uvelike razlikuje od fibroblasta u mirovanju, koje neki nazivaju fibrocitima. Fibroblasti koji su trenutno aktivni u biosintezi imaju obilnu i nepravilno razgranatu citoplazmu s velikom jezgrom, a bogata je i hrapavim endoplazmatskim retikulumom te Golgijevim kompleksom. Fibrociti su

manji, vretenastog su oblika s manje izraženim prethodno navedenim organelima. U normalnom tkivu fibroblasti nemaju izraženu mitotsku aktivnost. Ukoliko su potaknuti lokalnim čimbenicima rasta uslijed ozljede tkiva, fibroblasti imaju sposobnost pokretanja staničnog ciklusa i mitoze kao odgovor na potrebu ozlijeđenog tkiva za novim fibroblastima (10).

Kolagen, kao temeljni strukturni protein dermisa, građen je kao trostruka uzvojnica bogata glicinom, prolinom i hidroksiprolinom (1). Kolageni su zapravo čitava obitelj bjelančevina koje imaju sposobnost udruživanja u izvanstanične strukture u obliku vlakana izrazito otpornih na mehaničke sile. Kolagen, osim što formira dermis, jedan je od najzastupljenijih proteina u ljudskom tijelu jer formira sve vrste vezivnih tkiva, bazalne membrane epitela te vanjske lamine živaca i mišića. Kolageni tipa I i III spadaju u skupinu vlaknastih ili fibrilarnih kolagena. Histološki su vidljivi kao eozinofilni snopovi poznati kao kolagena vlakna. Kolagena vlakna oblikuju tetive, čahure organa i dermis. Kolagen tipa IV oblikuje strukture koje nalikuju na mrežice i listiće te tako tvori bazalne lamine epitelnih tkiva. Sinteza kolagena primarna je zadaća fibroblasta, iako brojne druge stanice imaju sposobnost njegove sinteze. Na hrapavom endoplazmatskom retikulumu počinje stvaranje alfa lanaca prokolagena. Disulfidnim se vezama tri takva lanca povezuju na svojim karboksilnim krajevima i tako formiraju trostruku uzvojnicu. Različite kombinacije alfa lanaca prokolagena stvaraju različite vrste kolagena s različitim funkcionalnim osobitostima. Konačno, posttranslacijskim se modifikacijama u međustaničnoj tvari sintetizira konačan oblik kolagena (10).

Elastična vlakna, sastavljena od monomera elastina, ključna su za održavanje gipkosti i rastezljivosti kože (1). Ona su tanja od kolagenih vlakana, a imaju nezamjenjivu ulogu u vraćanju kože u prvobitni položaj nakon djelovanja mehaničke sile. Elastična vlakna slabo se boje hematoksilinom i eozinom jer nisu izrazito acidofilna međutim, uspješno ih možemo prikazati korištenjem orceina ili aldehid fuksina. Kao i kolagen, uglavnom je proizveden od strane fibroblasta (10).

Osnovna je tvar sastavljena od glikozaminoglikana (GAG) i proteoglikana. Za strukturu kože najvažniji glikozaminoglikani su hijaluronska kiselina, heparan sulfat, hondroitin sulfat i keratan sulfat (1). Osnovna tvar sadržava i velike količine vezane vode i kao takva ispunjava prostor između stanica i vezivnih vlakana. Ona zbog svoje viskoznosti omogućava podmazivanje okolne strukture, olakšava kretanje, sprječava prodor mikroorganizama dok u isto vrijeme omogućava difuziju malih molekula (10). Slika 3 predstavlja histološki prikaz dermisa.



Slika 3. Histološki prikaz normalne kože (epidermis i dermis). Preuzeto i prilagođeno prema: Wikipedia. Dermis. [Internet]. San Francisco, USA: Wikimedia Foundation, Inc.;2023 [citirano 15. lipnja 2024]. Dostupno na: <https://en.wikipedia.org/wiki/Dermis>

1.3. Embriologija kože

Koža je složen organ sastavljen od dva glavna sloja: epidermisa, površinskog sloja koji potječe od embrionalnog ektoderma, i dermisa, dubljeg sloja vezivnog tkiva koji potječe od mezenhima. Razvoj kože uključuje interakcije između ovih ektodermalnih i mezenhimalnih slojeva putem signalnih molekula kao što su WNT (engl. *Wingless and Int-1*), faktor rasta fibroblasta (engl. *Fibroblast growth factor* – FGF), transformirajući čimbenik rasta beta (engl. *transforming growth factor* β -TGF- β) i SHH (engl. *Human sonic hedgehog*). Struktura kože različita je na različitim dijelovima tijela, s razlikama u debljini kože i prisutnosti kožnih adneksa, a tijekom embrionalnog razvoja svi elementi razvijaju se iz jednog sloja površinskog ektoderma koji prekriva mezenhim između četvrtog i petog tjedna (11).

1.3.1. Embriološki razvoj epidermisa

Površinski ektoderm, izvorno jednostanični sloj, nakon neurulacije prolazi kroz transformaciju. Stvara se vanjski sloj jednoslojnog pločastog epitela, takozvani periderm. Istodobno, unutarnji sloj stanica sada je preimenovan u bazalni/temeljni sloj koji je odgovoran za trajno stvaranje epidermisa tijekom života. Za vrijeme jedanaestog tjedna embrionalnog razvoja, bazalni sloj započinje formiranje srednjeg sloja smještenog između njega i periderma, koji se sada naziva *stratum germinativum*. Do dvadeset prvog tjedna fetalnog razvoja taj se međusloj formira u tri definitivna sloja epidermisa; *stratum spinosum*, *stratum granulosum* i *stratum corneum*. Periderm se postupno ljušti u amnijsku tekućinu. Te stanice, poznate kao amniociti, imaju potencijal biti primjenjene u terapijske svrhe (12).

1.3.2. Embriološki razvoj dermisa

Dermis je struktura kompleksnog embriološkog porijekla. Dermis kod čovjeka nastaje iz 3 različita embriološka izvora. Dermis s područja lica i kože prednjeg dijela vrata, potječe od ektoderma kranijalnog neuralnog grebena. Dermis kože leđa razvija se iz dermatoma somita. Od mezoderma bočnih ploča, razvija se dermis kože prednje i lateralnih strana trupa te udova. Početkom trećeg mjeseca razvoja, dermis doživljava brojne promjene. Do tada izrazito celularan dermis daljnjom diferencijacijom mezenhimalnog tkiva postaje bogat fibroblastima. Novonastali fibroblasti počinju formirati međustanični matriks proizvodnjom kolagena tipa I i III i elastičnih vlakana. Nadalje, započinje i formacija ostalih struktura kojima obiluje normalan dermis, kao što su krvne žile i živci. Formacijom živčanih završetaka i njihovim urastanjem u dermis i epidermis fetus postaje osjetljiv na dodir i pritisak (13).

1.3.3. Embriološki razvoj melanocita

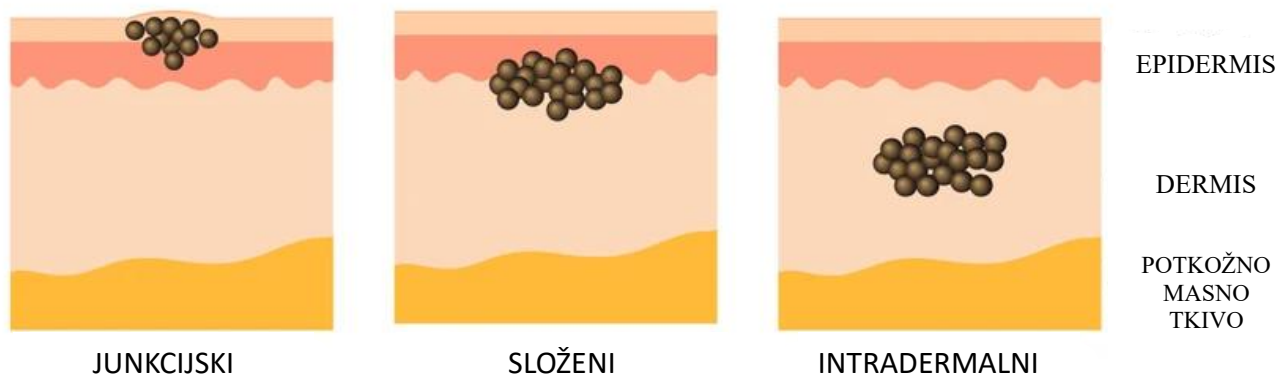
Tijekom ranih faza embrionalnog razvoja, iz neuralne se cijevi odvaja prolazna populacija stanica poznata kao neuralni greben (engl. *Neural crest* – *NC*). Neuralni greben predstavlja embriološki izvor za nastanak pigmentnih stanica u cijelom tijelu, izuzev retinalnog pigmentnog epitela (RPE). Stanice neuralnog grebena, osim pigmentnih stanica, prekursori su i živčanih stanica, ovisno o anatomskej razini. Nadalje, različite linije stanica imaju različite puteve kojima migriraju u vrijeme embrionalnog razvoja zahvaljujući ekspresiji različitih receptora i signalnih molekula. Melanoblasti su prekursori melanocita. Odmah po izlasku iz neuralne cijevi, uočljivo je njihovo specifično migracijsko ponašanje. Melanoblasti kretanjem prema dorzolateralno prolaze između somita i ektoderma. Daljnjim razvojem započinje i njihova invazija u ektoderm, gdje se konačno diferenciraju u melanocite (14)

1.4. Melanocitni nevusi

Izraz madež (lat. *naevus*) zapravo označava kožne hamartome, to jest novotvorine sastavljene od nakupine stanica na mjestu na kojem se inače nalaze. Histološki razlikujemo više vrsta nevusa u ovisnosti o vrsti stanica koje predvladavaju; epidermalni nevusi sastavljeni od keratinocita, melanocitni nevusi, nevusi vezivnog tkiva i slično (15).

Većina se madeža pojavljuje u mlađoj životnoj dobi, posebice nakon izgaranja na suncu za vrijeme adolescencije uslijed čega dolazi do naglog porasta broja madeža. Nakon dvadesete godine novonastali nevusi su relativno rijetki. Tada se novonastali madeži pojavljuju uglavnom za vrijeme trudnoće ili estrogenske terapije, u sklopu bolesti poput sistemskog eritematoznog lupusa ili kao posljedica kemoterapije i imunosupresije (15).

Patohistološkom analizom melanocitnih nevusa razlikujemo sljedeće tri glavne podvrste u ovisnosti o smještaju gnijezda melanocita: junkcijski (lat. *naevus pigmentosus junctionalis/marginalis*) u kojemu se nakupine melanocita lokaliziraju na spoju epidermisa i dermisa, složeni (lat. *naevus compositus*) kojemu se dio melanocitnih gnijezda nalazi na epidermodermalnom spoju, a ostatak u podležecem dermisu i intradermalni nevusi (lat. *naevus intradermalis*) (16). Teorija „propadanja“ (njem. *Abtropfung*) iz 1893. sugerira da nevusi nastaju u epidermisu i kasnije mutacijama melanocita započinje njihovo propadanje u dermis preko dermo-epidermalnog spoja (eng. *Dermoepidermal junction- DEJ*). Daljnjim propadanjem melanocita gubi se junkcijska komponenta i nastaju intradermalni nevusi. Iako postoje dobri dokazi za epidermalno porijeklo melanocitnih nevusa, današnja klinička saznanja nisu u potpunosti u skladu s ovom teorijom. Skoro stoljeće kasnije predstavljena je i druga teorija „penjanja prema gore“ (njem. *Hochsteigerung*) bazirana na daljnjim embriološkim istraživanjima. Prema toj teoriji formacija nevusa rezultat je migracije nevomelanocita preko pojedinačnih živčanih vlakana koja prolaze kroz dermis. Nadalje, neki melanociti ne uspijevaju migrirati do finalnog odredišta i tako nastaju junkcijski nevusi. Treća u nizu teorija o nastanku nevusa u priču uključuje matične stanice. Matične su stanice lokalizirane u samim tkivima ili u cirkulaciji, a uslijed spontanijh mutacija ili djelovanjem nekog vanjskog čimbenika započinju diferencijaciju u nevomelanocite. Zadnji potencijalni model nastanka nevusa jest model dvostrukog porijekla (engl. *dual origin*). Novija embriološka saznanja podupiru i ovu teoriju prema kojoj postoje dva u potpunosti odvojena puta migracije melanocitnih prekursorskih stanica iz neuralnog grebena. Melanoblasti dorzolateralnim putem dolaze do epidermisa. Sada imamo dokaze da ventralnim putem ne migriraju samo neuroni i glija stanice perifernog živčanog sustava, već i melanoblasti koji formiraju intradermalne nevuse ili velike kongenitalne melanocitne nevuse (17). Slika 4 pokazuje različite vrste melanocitnih nevusa.



Slika 4. Prikaz smještaja nakupina melanocita u različitim tipovima nevusa

Preuzeto i prilagođeno prema: Junctional nevus. Shutterstock [Internet]. New York City, USA: Shutterstock,inc. 2024 [citirano 15. lipnja 2024]. Dostupno na <https://www.shutterstock.com/search/junctional-nevus>

Koža je inervirana brojnim živčanim vlaknima koje nalazimo primarno u dermisu. Većina živčanih vlakana u koži otpada na senzorna, a ostatak su postganglijska vlakna simpatičkog i parasimpatičkog živčanog sustava. Živčana vlakna, koja su se tradicionalno smatrala primarno aferentnima, dokazano provode i eferente impulse. Na taj način dolazi do stimulacije kožnih struktura neuropeptidima (engl. *Neuropeptides*- NP) poput CGRP-a (engl. *Calcitonin gene related peptide*), VIP-a (vazoaktivni intestinalni polipeptid) i supstance P. Nadalje, dobro je poznata činjenica da stres uzrokuje egzacerbaciju brojnih kožnih bolesti poput psorijaze, atopijskog dermatitisa i urtikarije. Dobro nam je poznato da su melanociti, kao i periferni živci porijekla neuralnog grebena. Upravo je ta činjenica dovela do daljnjeg istraživanja odnosa između te dvije embriološki slične strukture. Elektronskom je mikroskopijom dokazan bliski kontakt, to jest zadebljanje staničnih membrana na mjestu kontakta, slično kao kod sinaptičkog kontakta. Stimulacija CGRP-om djeluje mitogeno na melanocite i potiče sintezu stanične DNA (18).

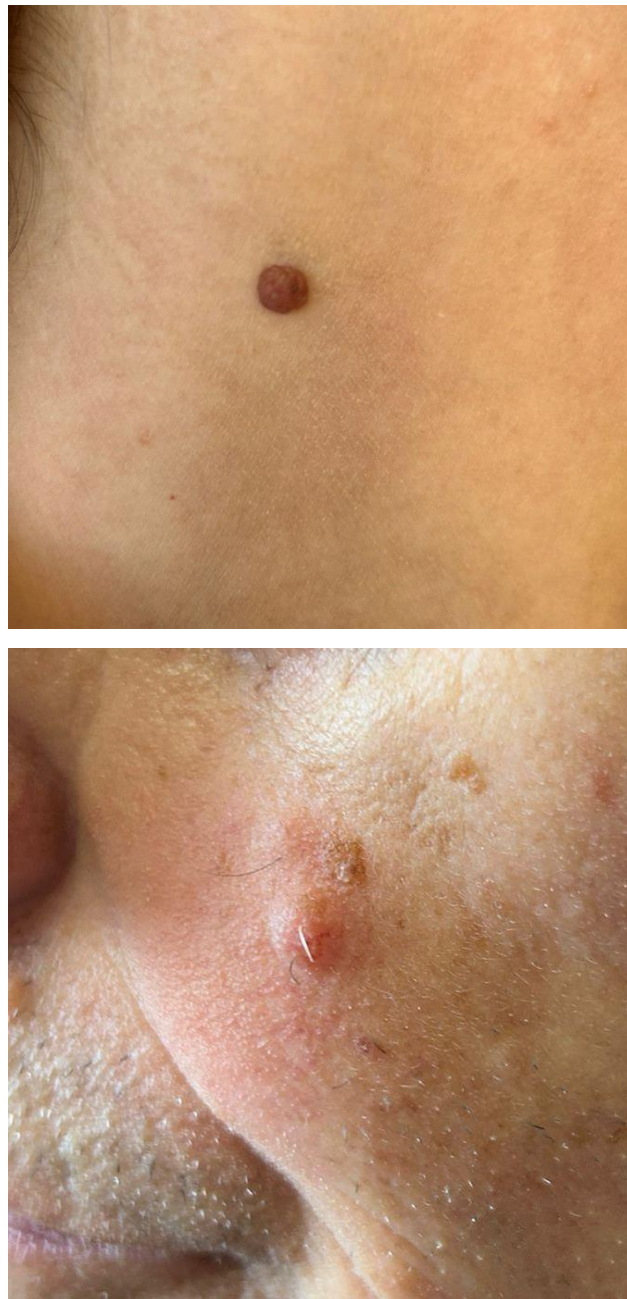U svakodnevnom patohistološkim analizama intradermalnih melanocitnih nevusa, inervacija je uglavnom zanemarena komponenta. U većini udžbenika koji obrađuju dermatopatologiju pažnja se usmjerava većinom na melanocite, dok se neuralna komponenta uglavnom ni ne spominje. Patohistološki se u svim intradermalnim nevusima može jasno vidjeti gusta mreža finih živčanih završetaka koji penetriraju dermis (19). PGP 9.5 je protein specifičan za neuralna i neuroendokrina tkiva gdje djeluje kao C-terminalna hidrolaza čija je

uloga regeneracija ubikvitina nakon njegove unutarstanične regeneracije (20). Imunohistokemijom uz pomoć PGP 9.5 (engl. *Protein gene product 9.5*) vide se brojni gusto smješteni živčani. snopovi, kao i pojedinačni aksoni. Stupanj inervacije je veći u dubokim i srednjim dijelovima nevusa, a smanjuje se prema površinskim dijelovima intradermalnog nevusa (21). Ovakav obrazac inervacije nije vidljiv kod svih tipova nevusa. Primjerice kod junkcijskih se nevusa u odraslih osoba ne nalazi gusta mreža neuralnih vlakana. Nasuprot tome, neke su studije dokazale prisutnost mijeliniziranih neurona u složenim nevusima kod djece (19). Nadalje, za detaljniju analizu inervacije naevusa može se koristiti i imunoflorescencijske metode bojenja na acetilirani alfa tubulin. Neuroni nam predstavljaju izvrstan primjer stanica kojima su mikrotubule ključne za postizanje njihove kompleksnosti kako morfološke tako i funkcionalne. Brojne izoforme tubulina i njihove posttranslacijske modifikacije predstavljaju osnove za postojanje raznolih biokemijskih i biofizičkih svojstava mikrotubula uključujući stabilnost i transport unutar samog neurona. Acetilacija je jedna od ključnih modifikacija tubulina i kako takva ima važan utjecaj na strukturu stanice, kao i na mehanička te biološka svojstva mikrotubula (22).

1.5. Intradermalni nevusi

Kao što smo već naveli, intradermalni su nevusi građeni od nakupina melanocita u cijelosti smještenih unutar dermisa. Oni su nešto manje pigmentirani i uglavnom se opisuju kao glatke, kupolaste papule promjera do jedan centimetar. Nadalje, bojom se uglavnom ni ne razlikuju od okolne kože (15). Svaki se intradermalni nevus može klasificirati bilo u skupinu Unna ili u skupinu Miescher nevusa. Takva klasifikacija, osim što pruža uvid u histološke razlike intradermalnih nevusa, ima i važne kliničke implikacije. Gotovo svi intradermalni nevusi uklonjeni s područja glave spadaju u skupinu Miescherovih nevusa. Nadalje, nevusi uklonjeni s vrata, trupa i udova predominantno su Unna podtipa. Iznimka je koža tjemena na kojoj ne pronalazimo statistički značajnu prevlast jednog od ova dva podtipa intradermalnih nevusa. Glavna je histološka razlika između Unna i Miescher intradermalnog nevusa u distribuciji melanocitnih gnijezda. Melanocitne nakupine kod Unna intradermalnih nevusa uglavnom nalazimo u papilarnom dermisu i perifolikularno, oko terminalne dlake obično smještene u središtu same lezije. Nadalje, kod Miescher nevusa melanociti prodiru još dublje, pa je vidljiv njihov klinasti prodor sve do retikularnog dermisa (23). Posebnim bojenjima kod Unna nevusa vidljiva je tijesna mreža debelih elastičnih vlakana koja podsjećaju na *naevus elasticus*. S druge strane, Miescher nevusi i okolna koža histološki pokazuju brojne promjene uzrokovane ultraljubičastim oštećenjima, što je posljedica njihove uobičajene lokalizacije na

koži lica. Melanociti su često atipični s povećanim hiperkromatskim jezgrama nepravilnog oblika, a mogu biti prisutna i elastična vlakna (24). Unna nevusi se tipično prezentiraju kao egzofitične lezije koje mogu biti papilomatozne (ukoliko je egzofitična proliferacija obložena epidermisom), horizontalne (ako prevladava vodoravna os), semisferične (ako niti jedna os nije dominantna) te verukozne (kod kojih površinski epidermis ima karakteristike seboroične keratoze). Miescherovi nevusi klinički se prezentiraju kao glatke, blago uzdignute papule boje kože (23). Makroskopski izgled ovih dvaju tipova intradermalnih nevusa vildjiv je na Slici 5.



Slika 5. Unna nevus (gore) i Miescher nevus (dolje).

Slike su djelo autora.

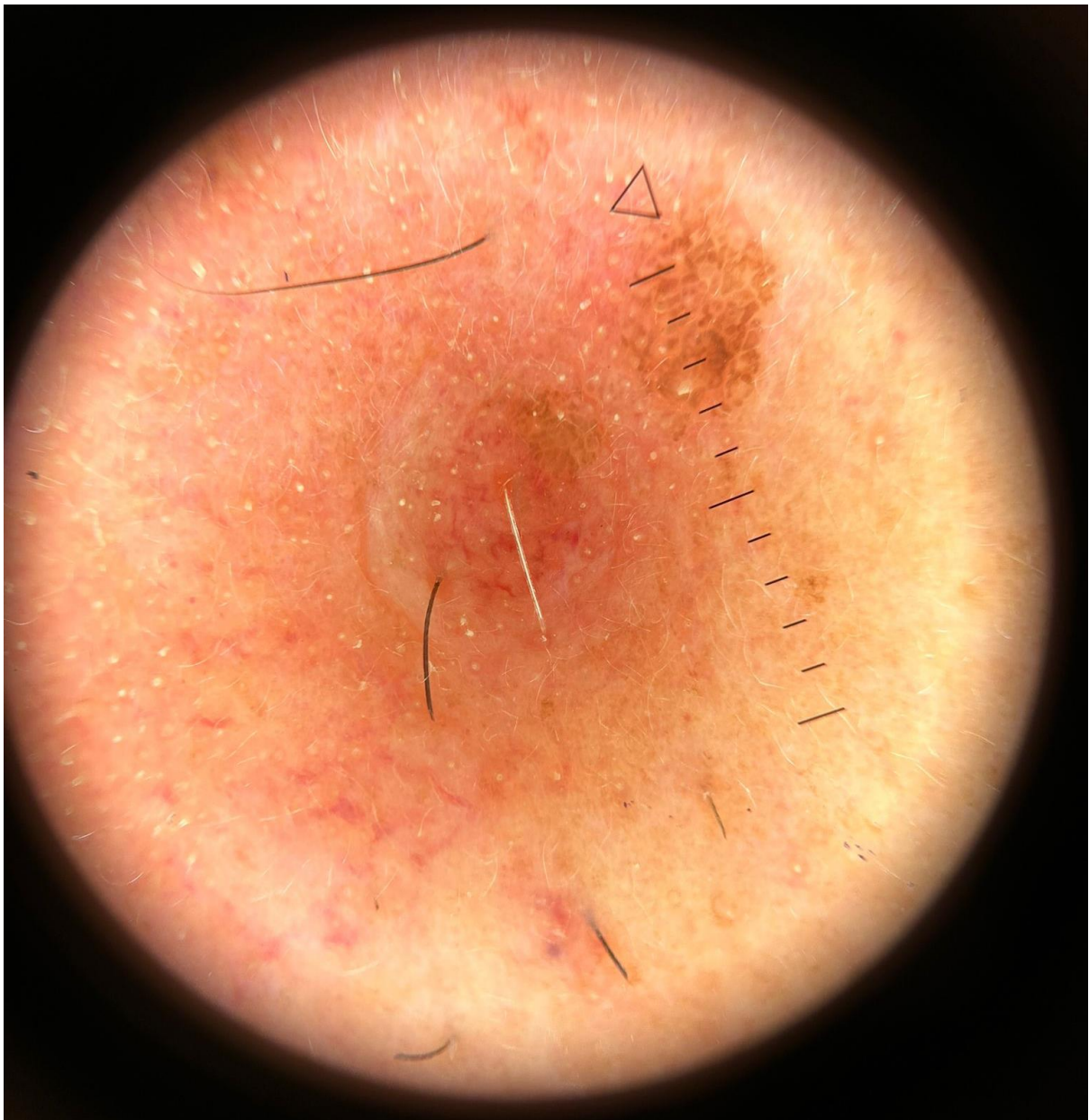
1.6. Dermatoskopska prezentacija intradermalnih nevusa

Prepoznavanje benignih melanocitnih nevusa i razlikovanje od njihove zloćudne inačice, malignog melanoma, jedna je od najvažnijih vještina koju dermatolog treba steći u svom svakodnevnom radu (16). Kliničke znakove koji bi upućivali na malignu alteraciju nevusa to jest njegovu progresiju u maligni melanom tradicionalno pratimo uz pomoć takozvanog ABCDEF pravila. Tada nam A označava asimetriju (engl. *Asymmetry*), B neoštru granicu pigmentirane i normalne okolne kože (engl. *Border*), C nepravilnu pigmentaciju s prisutnošću svijetlo smeđih, tamno smeđih do crnih tonova ili pak sivih i plavih boja u nevusu koji je prethodno bio jednolično pigmentiran (engl. *Color*), D povećanje samog nevusa (engl. *Diameter*), E uzdignuće ili evoluciju nevusa kroz vrijeme (engl. *Elevation, evolution*) i F subjektivan osjećaj poput boli, peckanja i svrbeža (engl. *Feeling*) (16).

Dermatoskopija je in vivo neinvazivna dijagnostička metoda kojom gledamo kožu u povećanju od deset puta na način da boja i struktura epidermisa, epidermo-dermalne granice i papilarnog dermisa postaju vidljive. U klasičnoj se dermatoskopiji stavlja mineralno ulje, voda ili alkohol preko lezije koja se pregledava. Tekućina sprječava refleksiju svjetlosti s površine kože i čini rožnati sloj prozirnim. Takvom je tehnikom omogućena vizualizacija boja i strukture dubljih slojeva kože. Danas se više koristimo ručnim dermatoskopima koji koriste polariziranu svjetlost (polarizirana dermatoskopija) pa se vidljivost dubljih kožnih struktura može postići i bez tekućine i izravnog kontakta s kožom (25). Dermatoskopija nam omogućuje razlikovanje melanocitnih benignih lezija, melanoma, seboroičnih keratoza, bazocelularnih karcinoma i potkožnih hemoragija. Nadalje, dermatoskopijom se koristimo i za dijagnostiku netumorskih kožnih promjena poput infestacije uzročnikom svraba (lat. *Sarcoptes scabiei*) ili alopecije. Metoda se koristi već preko sto godina, a poznata je i pod nazivom epiluminiscentna mikroskopija površine kože. Dermatoskopski pregled kožnih promjena se provodi u dva koraka. Prvi je korak razlikovati leziju melanocitnog od one nemelanocitnog porijekla. Kod melanocitnih je lezija vidljiva pigmentna mrežica s točkama, globulima ili prugama plave do sive boje. Pigmentna mrežica se pojavljuje u sljedećim najčešćim uzorcima: retikularni, globularni, homogeni, paralelni, poput kaldrme ili zvjezdane prašine. Nadalje, slijedi razlikovanje benignih od malignih kožnih promjena. Kao i kod pregleda golim okom, benigne lezije najčešće su simetrične i ujednačene boje (26).

Miescher nevusi nemaju specifičnih dermatoskopskih uzoraka ili struktura koje bi ih mogle razlikovati od ostalih intradermalnih nevusa. Najčešće je vidljiv homogeni globularni uzorak. Globuli mogu imati svijetlo do tamnosmeđu te ponekad plavu boju. Histološki globuli koreliraju s gnijezdima melanocita. Nevus često ima područja svijetlo smeđe boje bez jasne

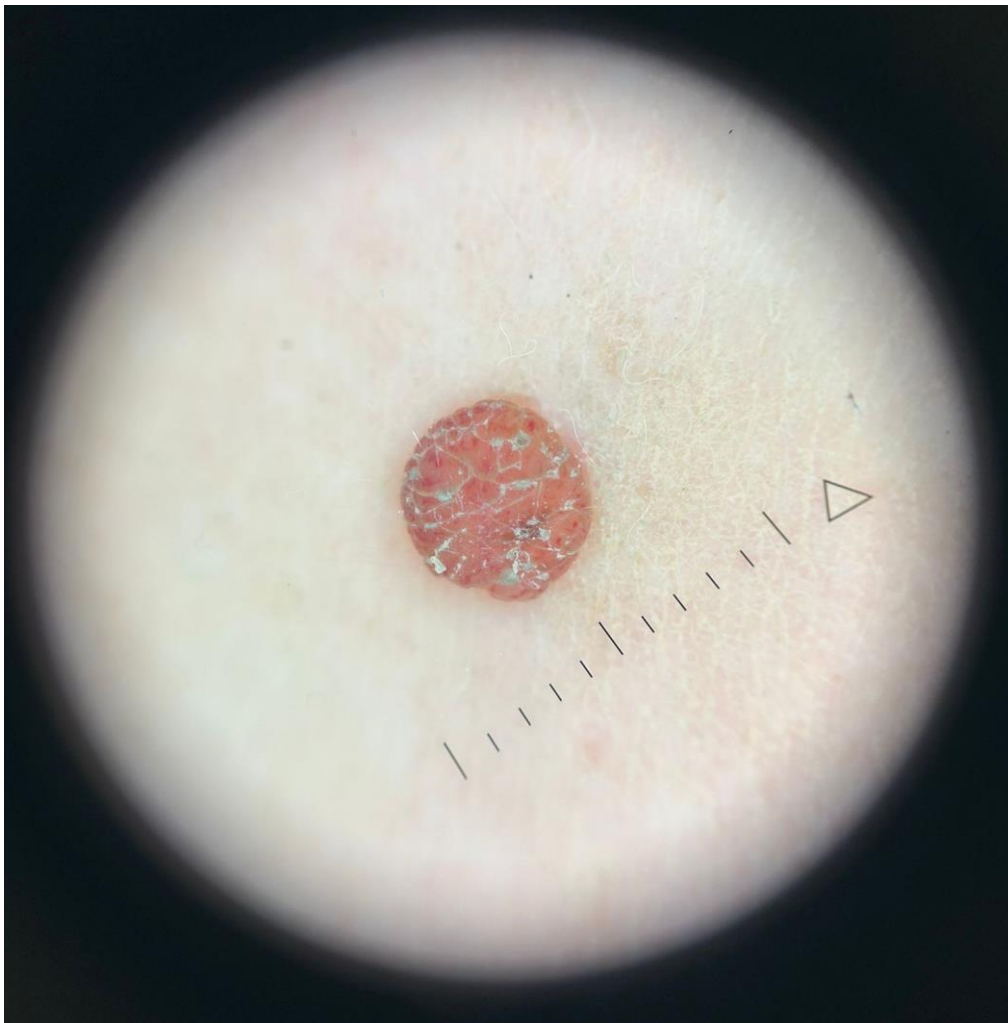strukture. Miescher nevus može imati krvne žile "u obliku zarez", takozvane arborizirajuće krvne žile što nameće pitanje bazocelularnog karcinoma kao diferencijalne dijagnoze. Pigmentirane mrežice i karakteristične strukture melanocitnih nevusa općenito se ne vide u Miescherovom nevusu jer isti nema junkcijske komponente (27) (Slika 6).



Slika 6. Dermatoskopski izgled Miescher nevusa.

Slika je djelo autora.

Dermatoskopski, Unna nevusi prezentiraju se s tipičnim globularnim uzorkom. Kroz samu leziju vidljivi su brojni žutosmeđi do tamnosmeđi, okrugli ili ovalnih globuli ili je pak prisutan kaldrmični uzorak složen od većih, poligonalnih struktura koje zapravo odgovaraju velikim gnijezdima melanocita. Nadalje, Unna nevusi u nekim se slučajevima prezentiraju i s gusto zbijenim egzofitnim papilarnim masama, obično odvojenima nepravilnim, crnim otvorima nalik komedonima. Ti su otvori poznati i kao nepravilne kripte (engl. *Irregular crypts*), slične onima koje nalazimo kod seboreičnih keratoza. Ponekad se dermoskopijom mogu otkriti i ciste poput milija. Kada su hipopigmentirani ili boje kože, uoče se brojne žile koje su ponekad polimorfne. Štoviše, dermoskopija obično pokazuje već spomenite tipične žile poput zareza (28). Uobičajan izgled Unna nevusa prikazuje Slika 7.



Slika 7. Dermatoskopski izgled Unna nevusa.

Slika je djelo autora.

2. CILJ ISTRAŽIVANJA

2.1. Cilj istraživanja

Osnovni je cilj ovoga istraživanja korištenjem imunoflorescencije odrediti razlikuje li se inervacija intradermalnih neevusa ovisno o mjestu nastanka, uzimajući u obzir embriološko porijeklo melanocita i dermisa.

2.2. Hipoteze

Inervacija intradermalnih neevusa u području glave bit će izraženija u odnosu na trup i udove.

Inervacija intradermalnih neevusa u području udova bit će manje intenzivna u usporedbi s trupom.

3. MATERIJALI I METODE

3.1. Mjesto i ustroj istraživanja

Istraživanje je provedeno na Zavodu za anatomiju, histologiju i embriologiju Medicinskog fakuleta u Splitu. Biološki materijal korišten u svrhu ovog istraživanja posuđen je iz arhive Zavoda za patologiju, citologiju i sudsku medicinu Kliničkog bolničkog centra Split. Radi se o presječnom istraživanju, što spada u skupinu opažajnih istraživanja.

3.2. Materijali

Za potrebe istraživanja iz arhive Zavoda za patologiju, citologiju i sudsku medicinu Kliničkog bolničkog centra Split uzeto je 40 parafinskih blokova uzoraka intradermalnih naevusa. Naevusi su podijeljeni u četiri kategorije ovisno o tjelesnoj lokalizaciji s koje su uklonjeni. Po deset uzoraka uzeto je s područja glave, isto toliko s leđa, kao i s prednjeg trupa i udova. Uzorci su uključeni u istraživanje pretraživanjem arhive nalaza specijalista patologa. Prilikom odabira uzoraka u obzir su uzeti dob i spol ispitanika.

3.3. Imunoflorescencijski protokol

Parafinski blokovi intradermalnih naevusa serijski su izrezani na debljinu od 5 mikrometara. Takvi rezovi tkiva postavljeni su na predmetna stakalca. Svaki deseti rez obojan je hematoksilin-eozinom (engl. *hematoxylin and eosin*, - H&E) kako bi se provjerila kvaliteta i očuvanost tkiva koje će se ispitivati. Tkiva obojena H&E mikroskopski su analizirana koristeći Olympus (CX43; Tokyo, Japan). Fotografije tkiva na H&E preparatima slikane su uz pomoć *CellA Imaging Software for Life Sciences Microscopy* (Olympus, Tokyo, Japan).

Stakalca određena za imunoflorescencijsko bojenje prvo su podvrgnuta procesu deparafinizacije u otopini ksilena tri puta kroz pet minuta. Zatim je uslijedila rehidracija u vodenim otopinama etanola od 70% do 100%. Uzorci su nakon ispiranja destiliranom vodom inkubirani tijekom 30 minuta na 95° C u kuhalu na paru u natrijevom citratnom puferu čija je pH vrijednost 6,0. Stakalca su zatim ohlađena na sobnoj temperaturi i isprana otopinom fosfatnog pufera (engl. *phosphate buffer saline* - PBS). Zatim se na stakalca primjeni pufer za blokiranje (*Protein Block ab64226*, Abcam, Cambridge, UK) čija je uloga sprječavanje nespecifičnog vezanja sekundarnih protutijela. Tako pripremljeni preparati stavljeni su u vlažnu komoru na inkubaciju dvadeset minuta. Nakon inkubacije preparati su još jednom isprani otopinom fosfatnog pufera te se na njih apliciraju primarna protutijela (Tablica 1). Nakon primjene primarnih protutijela ostavljeni su na inkubaciju u vlažnoj komori do sljedećeg

dana. Preparati su zatim ponovno isprani otopinom PBS-a te se na njih konačno dodaju i sekundarna protutijela koja se inkubiraju 60 minuta. Rezovi se zatim posljednji put ispiru otopinom fosfatnog pufera, a jezgre su obojene otopinom 4,6-diamidino-2-fenilindol (engl. *4',6-diamidino-2-phenylindole- DAPI*). Rezovi se za kraj isperu destiliranom vodom i osuše na sobnoj temperaturi. Na tako pripremljene uzorke stavlja se pokrovno stakalce (*Immuno-Mount, Thermo Shandon, Pittsburgh, PA, SAD*).

Analiza preparata provedena je na fluorescencijskom mikroskopu Olympus (BX51; Tokyo, Japan). Fotografije preparata snimljene su kamerom *Nikon DS-Ri2 (Nikon corporation; Tokyo, Japan)* i obrađene u Adobe Photoshopu verzije 21.0.2 (Adobe, San Jose, SAD).

Tablica 1. Primarna i sekundarna protutijela

	Protutijelo	Šifra br.	Domaćin	Razrjeđenje	Proizvođač
Primarno	Anti-acetyl- α -tubulin (Lys40) (6-11B-1)	12152S	miš	1:500	Cell Signaling Technology (CST), (Danvers, MA, USA)
Sekundarno	Alexa Fluor $\text{\textcircled{R}}$ 488 AffiniPure Anti-Mouse IgG (H + L)	715-545-150	magarac	1:400	Jackson Immuno Research Laboratories

3.4. Etička načela

Sve postupke provedene u ovom istraživanju odobrilo je Etičko povjerenstvo Kliničkog bolničkog centra Split (urudžbeni broj: 2181-147/01/06/LJ.Z.-23-02) i Medicinskog fakulteta Sveučilišta u Splitu (urudžbeni broj: 2181-198-03-04-24-0002). Istraživanje je usklađeno s odredbama Kodeksa liječničke etike i deontologije te pravilima Helsinške deklaracije.

3.5. Metode kvantifikacije imunofluorescencijskog signala

Kako bismo kvantificirali signal imunofluorescencije analiziranih proteina, izračunali smo postotak površine koji je signal zauzima u snimljenim slikama. Za svaki smo uzorak snimili po deset reprezentativnih slika s objektivom povećanja 40 puta. To je dalo ukupno 90 slika potrebnih za analizu za svaku od 4 skupine intradermalnih nevusa. Svaka je slika obrađena na sljedeći način: prvo, korištenjem Adobe Photoshopa verzije 21.0.2 (Adobe, San Jose, SAD) uklonjen je pozadinski signal pomoću funkcije "*levels*". Zatim je nevus odabran alatom „*Lasso*“ i odvojen od ostatka dermisa izrezujući ga iz izvorne slike i stavljajući ga u praznu sliku istih dimenzija. Odvojene slike su zatim otvorene u softveru ImageJ verzija 1.53o (NIH, Bethesda, SAD), a kanal crvene boje je oduzet kako bi se izolirao zeleni signal. Slike su duplicirane, a „*median*“ filter primijenjen je na jednu od slika (s radijusom 10). Filtrirane slike su oduzete od nefiltriranih kako bi se izolirao pozitivan signal. Rezultirajuće slike pretvorene su u 8-bitne slike i prag im je određen metodom "*triangle*". Postotak površine slika s ograničenim pragom određen je pomoću funkcije "*analyze particles*". S obzirom da su dijelovi svih analiziranih slika bili bez ikakvog tkiva, izmjereni postotak površine bio je manji od stvarnog postotka površine. Kako bismo ispravili vrijednost postotka površine, odredili smo ukupni broj piksela (*px*) slika i broj piksela praznog prostora pomoću alata „*Magic Wand*“ u Adobe Photoshopu. Ispravljeni postotak površine izračunat je pomoću sljedeće formule:

$$\text{Ispravljeni postotak površine} = \frac{\text{neispravljeni postotak površine} \times \text{ukupni pikseli}}{\text{ukupni pikseli} - \text{broj piksela praznog prostora}}$$

Tako ispravljeni postotak površine iskorišten je za statističku analizu.

3.6. Metode statističke obrade podataka

Za statističku obradu podataka koristio se GraphPad Prism verzija 9.0.0. (GraphPad Software, San Diego, CA, USA). Za korelacije se koristio Spearmanov koeficijent korelacije. Za određivanje postojanja značajne razlike između nominalnih varijabli koristio se Hi-kvadrat test, dok se za određivanje normalnosti distribucije podataka se koristio Kolmogorov-Smirnov test – podaci nisu pokazali normalnu distribuciju pa smo koristili neparametrijske testove. Prilikom određivanja postojanja statistički značajnih razlika između dvije skupine koristio se Mann-Whitney U test, a za više od dvije skupine Kruskal-Wallis test s Dunnovim post-hoc testom. Statistička značajnost postavljena je na $P < 0,05$.

4. REZULTATI

4.1. Opći podaci

Demografske i histološke karakteristike uspoređene su između skupina na temelju anatomske lokalizacije nevusa (Tablica 2). Nije bilo značajne povezanosti između regionalne lokacije nevusa i spola ($P = 0,664$). Također nije bilo značajnih razlika između skupina s obzirom na dob bolesnika u vrijeme uzimanja uzorka ($P = 0,113$) ili veličinu nevusa ($P = 0,102$). Tablica 3 prikazuje prisutnost neurotizacije i pseudovaskularnih prostora u analiziranim preparatima nevusa.

Tablica 2. Demografski podaci

Lokalizacija nevusa		Lice (N = 10)	Leđa (N = 10)	Prednji trup (N = 10)	Udovi (N = 10)	<i>P</i> -vrijednost
Spol, %	ženski	0,7	0,7	0,9	0,8	0,664*
	muški	0,3	0,3	0,1	0,2	
Dob, godine ^a		64,5 (20-77)	43,5(30-76)	44 (29-65)	44 (29-75)	0,113 [†]
Veličina, mm ^b		6,4 ± 2,8	7,1 ± 3,0	5,8 ± 2,6	4,2 ± 2,2	0,102 [†]

Podaci su prikazani kao N (%), ^a medijan (raspon) ^b prosjek ± standardna devijacija, * hi-hvadrat test, [†] Kruskal-Wallis test s Dunnovim post hoc testom

Tablica 3. Histološki podaci uzoraka

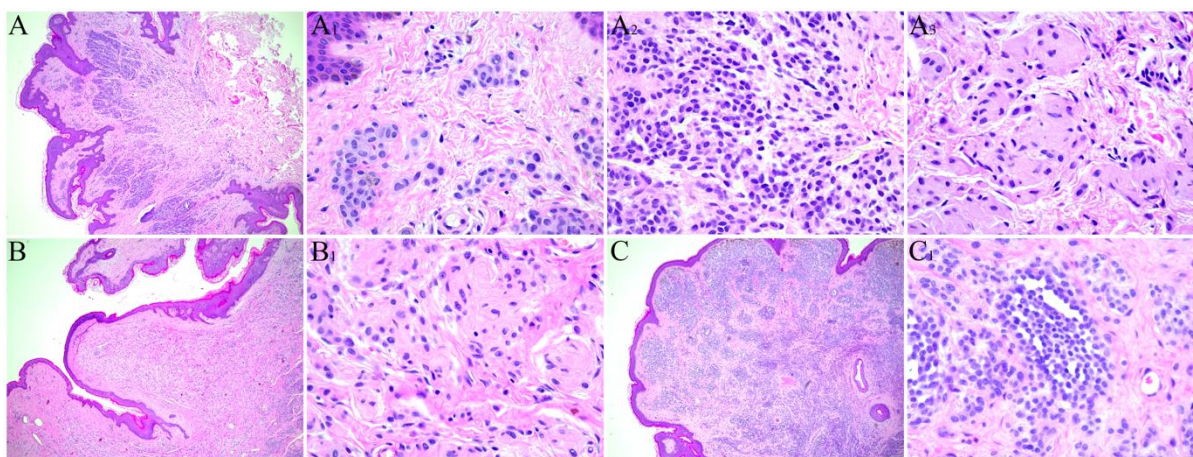
Lokalizacija nevusa		Lice (N = 9)	Leđa (N = 9)	Prednji trup (N = 9)	Udovi (N = 9)	<i>P</i> -vrijednost
Neurotizacija, %	Prisutna	4 (44,4)	2 (22,2)	4 (44,4)	1 (11,1)	0,316*
	Nije prisutna	5 (55,6)	7 (77,8)	5 (55,6)	8 (88,9)	
Pseudovaskularni prostori, %	Prisutni	4 (44,4)	7 (77,8)	2 (22,2)	2 (22,2)	0,053*
	Nisu prisutni	5 (55,6)	2 (22,2)	7 (77,8)	7 (77,8)	

Podaci su prikazani kao N (%), *Mann-Whitney

4.2. Analiza inervacije

Spearmanova analiza korelacije nije pronašla značajnu korelaciju između razine inervacije i dobi ispitanika ($r = 0,175 \pm 0,309$; $P = 0,308$). Pronađena je značajna pozitivna korelacija između razine inervacije i najvećeg promjera nevusa ($r = 0,368 \pm 0,259$; $P = 0,027$). Analizom inervacije nije pronađena značajna razlika ($P = 0,756$) u inervaciji između muškaraca ($1,438 \pm 0,651$) i žena ($1,529 \pm 1,103$).

U istraživanju smo obratili pozornost i na prisutnost pseudovaskularnih prostora i morfoloških obilježja neurotizacije intradermalnih nevusa. Na HE preparatima smo podijelili nevuse u skupine s obzirom na prisutnost ili odsutnost neurotizacije i pseudovaskularnih prostora (Slika 8).



Slika 8. Morfološke značajke intradermalnih nevusa. A - prikaz intradermalnog nevusa s vrstama stanica, A1 - tip A epiteloidne nevusne stanice, A2 - tip B nevusne stanice nalik na limfocite, A3 - tip C vretenaste nevusne stanice. B - intradermalni nevus s neurotizacijom, B1 - detalj prikazuje strukture nalik na živčana vlakna. C - intradermalni nevus sa znatnom količinom pseudovaskularnih prostora, C1 - detalj prikazuje pseudovaskularne prostore. Bojenje hematoksilinom i eozinom; slike A, B i C su slikane pri uvećanju od x40, ostale slike pri x400.

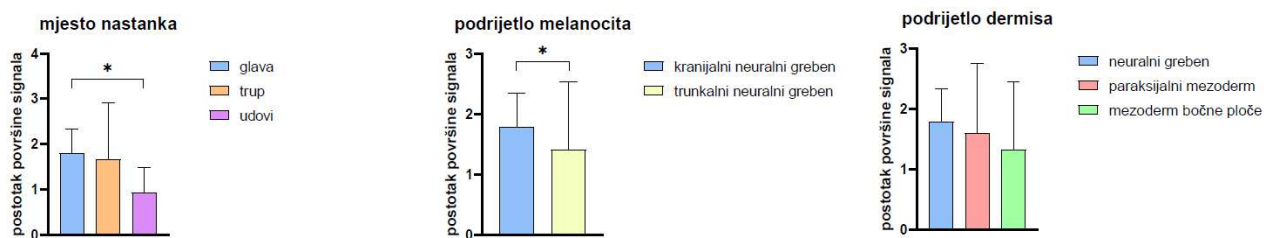
Naši rezultati ukazuju da nema značajne razlike ($P = 0,630$) između neurotiziranih ($1,708 \pm 1,371$) i ne-neurotiziranih nevusa ($1,421 \pm 0,827$). Nadalje, analiza je pokazala da nema značajne razlike ($P = 0,955$) između prisutnosti ($1,402 \pm 0,634$) i odsutnosti pseudovaskularnih prostora ($1,585 \pm 1,223$) u intradermalnim nevusima.

Prema mjestu nastanka, uzorke intradermalnih nevusa možemo podijeliti u tri skupine, a to su: nevusi glave, trupa i udova. Gustoća inervacije nevusa glave iznosi $1,791 \pm 0,546$, trupa $1,657 \pm 1,258$ i udova $0,930 \pm 0,554$. Značajna razlika pronađena je u gustoći inervacije samo nevusa glave i udova ($P = 0,018$).

Prema porijeklu melanocita nevuse smo za analizu podijelili ovisno o tome jesu li porijeklom iz kranijalnog ili trunkalnog neuralnog grebena. Melanociti koji tvore nevuse s glave su porijeklom iz kranijalnog neuralnog grebena, dok su svi ostali nevusi svrstani u skupinu čiji su melanociti porijekla trunkalnog neuralnog grebena. Gustoća inervacije nevusa porijekla kranijalnog neuralnog grebena jest $1,791 \pm 0,546$, dok je gustoća inervacije nevusa trunkalnog neuralnog grebena $1,415 \pm 1,119$. Utvrđeno je da postoji statistički značajna razlika u inervaciji između dvije skupine $P = 0,032$.

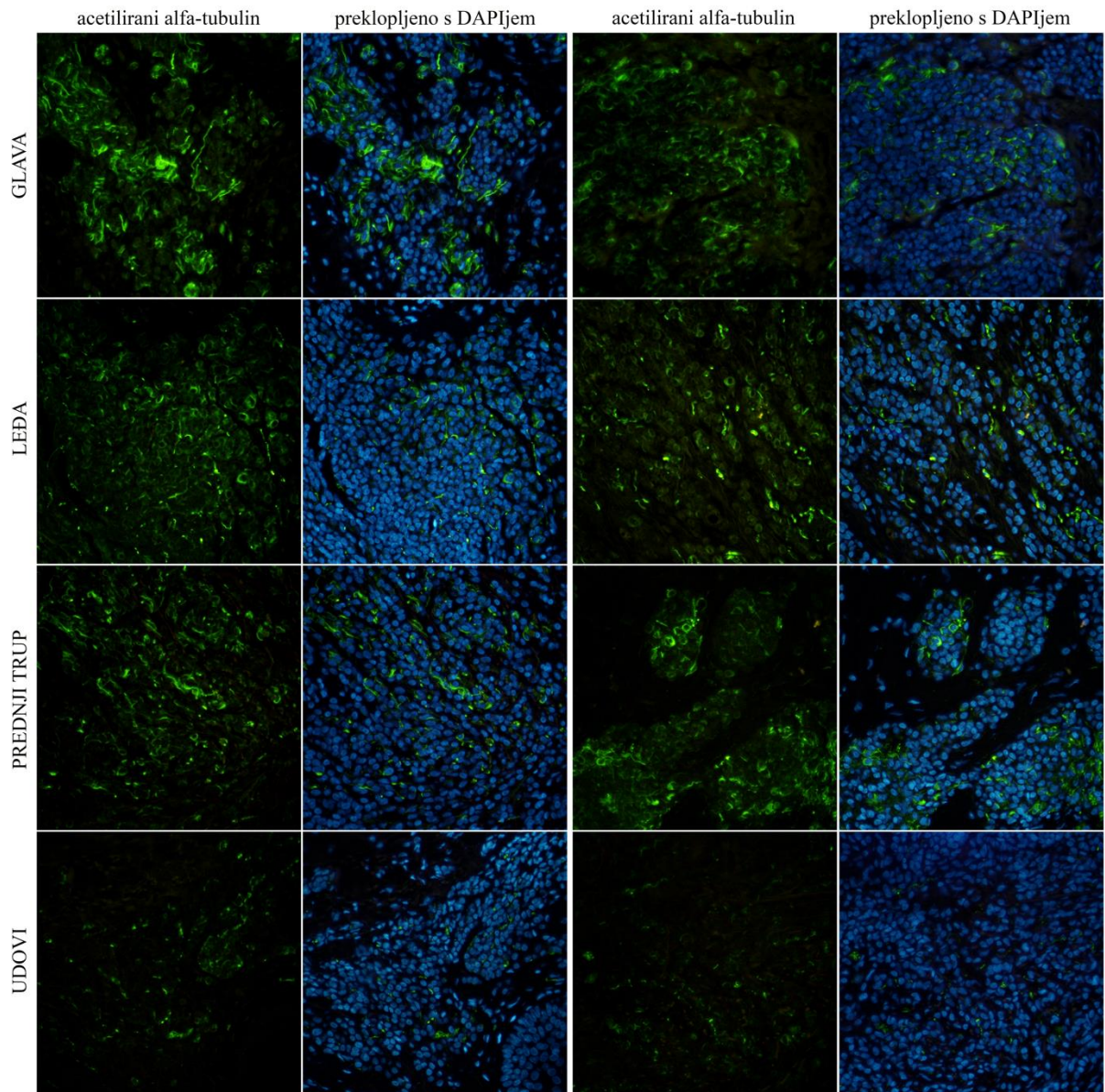
Prema porijeklu podležećeg dermisa, nevuse dijelimo u tri skupine. Dermis na u koži glave razvija se iz neuralnog grebena, na leđima iz paraksijalnog mezoderma, dok se na prednjem trupu i udovima razvija iz mezoderma bočnih ploča. Analizom inervacije nevusa ovisno o porijeklu podležećeg dermisa da je gustoća inervacije u dermisu porijekla neuralnog grebena $1,791 \pm 0,546$. Gustoća inervacije dermisa koji se razvija iz paraksijalnog mezoderma jest $1,602 \pm 1,148$. Gustoća inervacije dermisa koji se razvija iz mezoderma bočnih ploča jest $1,322 \pm 1,125$. Nije pronađena statistički značajna razlika među skupinama ($P = 0,074$).

Slika 9 prikazuje stupičaste grafikone gustoće inervacije intradermalnih nevusa ovisno o ovim trima prethodno navedenim podjelama.



Slika 9. Stupičasti grafikoni gustoće inervacije intradermalnih nevusa mjerene postotkom površine fluorescentnog signala acetiliranog alfa-tubulina. Prikazane su aritmetičke sredine uz standardne devijacije (*error bars*); * $P < 0,05$.

Različita gustoća inervacije intradermalnih nevusa ovisno o mjestu nastanka jasno je vidljiva na snimljenim fotografijama imunofluorescencijskog bojanja na acetilirani alfa-tubulin i 4',6'-diamidino-2-fenilindol (DAPI) (Slika 10).



Slika 10. Prikaz inervacije intradermalnih nevusa ovisno o mjestu nastanka. Imunofluorescencijsko bojenje na acetilirani alfa-tubulin i 4',6'-diamidino-2-fenilindol (DAPI); sve slike su slikane pri uvećanju od x400 puta.

5. RASPRAVA

Prema prikupljenim informacijama, naše je istraživanje prvo koje je proučavalo inervaciju intradermalnih nevusa na različitim anatomskim lokalizacijama. Inervacija nevusa često je zanemarena komponenta kada se proučava histološka stručna literatura. Naša je analiza pokazala definitivne razlike u inervaciji intradermalnih nevusa ovisno o anatomskoj lokalizaciji. Rezultati ukazuju da nema nikakvih razlika u gustoći inervacije ovisno o demografskim obilježjima bolesnika. Naime, neovisno o spolu i dobi ispitanika u vrijeme kirurške ekscizije nevusa, njihova inervacija po određenim anatomskim lokalizacijama ne pokazuje značajne razlike. Kao što smo ranije naveli, inervacija intradermalnih nevusa važna je za njihov razvoj. Poznato je da neuropeptidi, to jest, molekule poput CGRP-a, VIP-a i supstance P preko eferentnih živčanih završetaka stimuliraju mitotičku aktivnost melanocita. Studija iz 2004. godine istraživala je povezanost spola ispitanika i broja prisutnih melanocitnih nevusa. U istraživanju o prijašnjem izlaganju ispitanika ultraljubičastom sunčevom zračenju i navikama zaštite od sunca, u koje je bilo uključeno 628 djece u dobi od 6 i 7 godina rezultati su pokazali 7% više malih nevusa (veličine od 2 mm do 4.9 mm u promjeru) u muške djece u usporedbi sa ženskom djecom (29). S obzirom na takve rezultate dosadašnjih studija, očigledno je da inervacija nije jedina komponenta koja utječe na nastanak nevusa. Potrebna su daljnja istraživanja fiziologije neovogeneze uključujući ostale čimbenike, osim same inervacije.

Inervacija epidermisa puno je bolje istražena i opisana u stručnoj literaturi. Broj epidermalnih živčanih završetaka u područjima lica značajno je veći od njihovog broja u području abdomena i prsnog koša. Epidermis vjeđa pokazuje najveći omjer površine živčanih vlakana i površine samog epidermisa (30). Gustoća inervacije epidermisa na području udova je najmanja. Na udovima je poznat i obrazac pada gustoće inervacije od proksimalno prema distalno. Primjerice, gustoća epidermalnih živčanih vlakana veća je za 60% na koži bedara nego na distalnim djelovima noge (31). Naši rezultati pokazuju iste obrasce gustoće inervacije i kod intradermalnih nevusa. Nevusi na glavi pokazuju najveću, a oni na udovima najmanju gustoću inervacije.

Gledajući embriološko porijeklo podležeg dermisa, nevusi se mogu podijeliti u tri odvojene skupine. Dermis kože glave porijekla je neuralnog grebena. Nadalje, paraksijalni mezoderm predstavlja osnovu razvoja dermisa s područja leđa, a iz mezoderma bočnih ploča proizlazi dermis prednje strane trupa i udova (13). Našom analizom nismo pronašli nikakvu značajnu razliku u inervaciji intradermalnih nevusa ovisno o porijeklu dermisa u kojemu se nalazi.

Treći način na koji možemo usporediti naše uzorke jest po porijeklu melanocitnih stanica. Melanociti nevusa s glave nastaju iz kranijalnog neuralnog grebena, a melanociti ostalih triju skupina (prsa, leđa i udovi) iz trunkalnog neuralnog grebena. Rezultati su pokazali statistički značajnu razliku između ove dvije skupine. Međutim, promatrajući rezultate svake skupine zasebno dolazimo do zaključka da je ta razlika zapravo posljedica grupiranja ove tri skupine. Gustoća inervacije nevusa glave je slična gustoći inervacije na trupu, međutim, kada se u analizu uključe nevusi s udova koji su znatno slabije inervirani, prosječna gustoća inervacije se smanjuje i nastaje razlika. Iz ovoga se da zaključiti da samo porijeklo melanocita ipak ne igra značajnu ulogu u konačnoj inervaciji nevusa koje će ti melanociti tvoriti.

Promatrenjem neurotizacije na HE preparatima nevusa, pokušali smo odrediti postoji li razlika u inervaciji s obzirom na starost naevusa. Stanice nevusa pretežno teže stvaranju nakupina ili gnijezda u junkcijskim nevusima. Pojedinačni melanociti s vremenom propadaju između snopova kolagena u intradermalnim i složenim nevusima dok idu dublje u dermis. Ove se stanice također raspršuju jedna od druge dok propadaju. Tijekom ove pretvorbe iz velikih gnijezda u manja gnijezda i konačno u pojedinačne stanice, nevomelanociti ili nevus stanice imaju tendenciju smanjivanja. Ovaj fenomen je poznat kao normalno sazrijevanje ili zoniranje. Na temelju promjena u obliku, te su stanice označene kao tipovi A, B i C. Stanice tipa A su velike epiteloidne stanice raspoređene u gnijezda na spoju i u površinskom dermisu i imaju ovalne do okrugle jezgre i obilnu blijedoružičastu citoplazmu. Stanice tipa B nalikuju limfocitima jer izgledaju poput malih okruglih plavih melanocita, ali su limfociti manji i imaju gušći kromatin od stanica tipa B. Konačno, stanice tipa C su stanice vretenastog oblika i nalikuju Schwannovim stanicama (32). Prisutnost stanica tipa C i neurotizacije upućivalo bi na to da je nevus "stariji". Naše istraživanje ne pronalazi povezanost između neurotizacije i gustoće inervacije intradermalnih nevusa.

Dokazano je da pacijenti ponekad prijavljuju osjećaj boli, pečenja i svrbeža na koži zahvaćenoj melanomom, bazocelularnim ili planocelularnim karcinomom (33). Detekcija bolnih podražaja događa se primarno na perifernim završecima specijaliziranih osjetnih neurona koji se nazivaju nociceptori. Ovi neuroni malog promjera pretvaraju signale kemijske, mehaničke ili toplinske prirode u akcijske potencijale i prenose ih središnjem živčanom sustavu, u konačnici izazivajući percepciju neugodnih osjeta boli. Kapsaicinski (vaniloidni) receptori, ekscitatorni su ionski kanali izraženi na nociceptorima, koji pridonose detekciji i integraciji kemijskih i toplinskih podražaja koji uzrokuju bol (34). Poznato nam je da većina melanoma nastaje *de novo*, a tek 25% do 33% nastaje progresijom iz nevusa. Junkcijski i

složeni nevusi vjerojatnije napreduju u melanom nego intradermalni nevusi, ali to još uvijek nije definitivno potvrđeno većim studijama (34). Daljnjim istraživanjima koja bi uključila imunohistokemijska bojenja na vaniloidne receptore (engl. *vanilloid receptor-VR*) mogao bi se dobiti uvid u povezanost inervacije nevusa i potencijalnih senzacija koje neki pacijenti prijavljuju. Još uvijek ne znamo jesu li takvi simptomi češći na području glave, nego na ostalim lokalizacijama i potrebna su detaljnija ispitivanja kojima bi se utvrdila potencijalna klinička primjenjivost naših saznanja o inervaciji intradermalnih nevusa.

Moguće ograničenje ovog istraživanja je činjenica da su svi uzorci prikupljeni u jednom centru. Naše istraživanje uključilo je 36 bolesnika, a za donošenje bilo kakvih zaključaka koji bi bili reprezentativni na razini populacije potrebne su opsežnije studije. Kao potencijalno ograničenje valja navesti i samu metodu imunohistokemije. Naime, mogu postojati i varijabilnost u obojenju jer tehnike imunohistokemijskog bojenja mogu varirati u svojoj osjetljivosti i specifičnosti. Razlike u intenzitetu i kvaliteti bojenja mogu utjecati na točnost mjerenja gustoće inervacije.

6. ZAKLJUČCI

Analizom histoloških preparata intradermalnih nevusa imunoflorescencijskim metodama i klasičnom svjetlosnom mikroskopijom na uzorcima obojenim HE analizirali smo inervaciju intradermalnih nevusa. Naše smo preparate obojali protutijelima na acetilirani alfa tubulin radi vizualizacije prisutnih živčanih vlakana. Nakon provedene analize nevuse smo grupirali i uspoređivali na nekoliko različitih načina kako slijedi:

1. Ovisno o anatomskim lokalizacijama
2. Ovisno o embriološkom porijeklu dermisa
3. Ovisno o embriološkom porijeklu melanocita
4. Ovisno o prisutnosti neurotizacije
5. Ovisno o prisutnosti pseudovaskularnih prostora

Pokazali smo da je gustoća inervacije intradermalnih nevusa najveća na glavi, a najmanja na udovima. Ova se saznanja u potpunosti poklapaju s već poznatim obrascem gustoće inervacije epidermisa.

Embriološko porijeklo podležećeg dermisa nema utjecaja na konačnu gustoću inervacije intradermalnih nevusa.

Embriološko porijeklo melanocita nema utjecaja na konačnu gustoću inervacije intradermalnih nevusa.

Analizom HE preparata i grupiranjem nevusa ovisno o prisutnosti neurotizacije i pseudovaskularnih prostora nismo utvrdili povezanost s gustoćom inervacije nevusa.

7. LITERATURA

1. Basta-Juzbašić A i sur. Građa i funkcija kože. U: Dermatovenerologija, Zagreb: Medicinska naklada, 2014; str. 6-9.
2. Weller RB, Hunter HJA, Mann MW, Puizina Ivić N. Općenito o kožnim bolestima. U: Klinička dermatologija. 1. izdanje. Split: Placebo d.o.o.; 2022. str. 1.
3. Hsieh ST, Lin WM, Chiang HY, Huang IT, Ko MH, Chang YC i sur. Skin innervation and its effects on the epidermis. *J Biomed Sci.* 1997;4:264-68.
4. Prost-Squarcioni C. Histologie de la peau et des follicules pileux [Histology of skin and hair follicle]. *Med Sci (Paris).* 2006;22:131-7.
5. Mescher AL, Ćurlin M, Mitrečić D, Belovari T, Polić B, Saraga-Babić M. Koža. U: Junqueira Histologija udžbenik i atlas. Zagreb: Naklada Slap; 2023 str. 371-92
6. Weller RB, Hunter HJA, Mann MW. Funkcije i struktura kože. U: Klinička dermatologija. 1. izdanje. Split: Placebo d.o.o.; 2022. str. 7-18.
7. Yousef H, Alhadj M, Sharma S. Anatomy, Skin (Integument), Epidermis. U: StatPearls [Internet]. Treasure Island: StatPearls Publishing; 2023. PMID: 29262154.
8. Yamaguchi Y, Hearing VJ. Melanocytes and their diseases. *Cold Spring Harb Perspect Med.* 2014;4:a017046.
9. Weller RB, Hunter HJA, Mann MW. Koža različitih rasa. U: Klinička dermatologija. 1. izdanje. Split: Placebo d.o.o.; 2022. str. 203.
10. Mescher AL, Ćurlin M, Mitrečić D, Belovari T, Polić B, Saraga-Babić M. Vezivno tkivo. U: Junqueira Histologija udžbenik i atlas. Zagreb: Naklada Slap; 2023. str 96-121.
11. Moore KL, Persaud TVN, Torchia MG. Integumentary system. U: The developing human. 10. izdanje, Philadelphia: Elsevier; 2016. str. 437
12. Schoenwolf GC, Bleyl SB, Brauer PR, Francis-West PH. Development of the skin and its derivatives. U: Larsen's human embryology, 5. izdanje. Philadelphia: Elsevier; 2015. str 155.
13. Carlson BM. Integumentary, skeletal, and muscular systems. U: Human embryology and developmental biology. 6. izdanje. St. Louis: Elsevier; 2019. str 148-9.
14. Thomas AJ, Erickson CA. The making of a melanocyte: the specification of melanoblasts from the neural crest. *Pigment Cell Melanoma Res.* 2008;21:598-610.
15. Weller RB, Hunter HJA, Mann MW. Tumori kože. U: Klinička dermatologija. 1. izdanje. Split: Placebo d.o.o.; 2022. str. 292-6.

16. Basta-Juzbašić A i sur. Nevusi. U: Dermatovenerologija. Zagreb: Medicinska naklada; 2014. str. 617-31.
17. Marghoob AA. Nevogenesis: Changing theories. U: Nevogenesis. Berlin: Springer; 2012. str. 1-23.
18. Hara M, Toyoda M, Yaar M, Bhawan J, Avila EM, Penner IR, Gilchrest BA. Innervation of melanocytes in human skin. *J Exp Med.* 1996;184:1385-95.
19. Shelley WB, Arthur RP. Nerve fibers, a neglected component of intradermal cellular nevi. *J Invest Dermatol.* 1960;34:59-65.
20. Wang GY, Nazarian RM, Zhao L, Hristov AC, Patel RM, Fullen DR, Chan MP. Protein gene product 9.5 (PGP9.5) expression in benign cutaneous mesenchymal, histiocytic, and melanocytic lesions: comparison with cellular neurothekeoma. *Pathology.* 2017;49:44-49.
21. Yang P, Hasegawa T, Hirose T, Hizawa K. The innervation of intradermal nevi. On the nevus-axon relations. *Zentralbl Pathol.* 1993;139:295-9.
22. Cappelletti G, Calogero AM, Rolando C. Microtubule acetylation: A reading key to neural physiology and degeneration. *Neurosci Lett.* 2021;755:135900.
23. Yus ES, del Cerro M, Simón RS, Herrera M, Rueda M. Unna's and Miescher's nevi: two different types of intradermal nevus: hypothesis concerning their histogenesis. *Am J Dermatopathol.* 2007;29:141-51.
24. Massi G, Leboit PE, Pasquini P, Celleno L. Common nevus U: Histological diagnosis of nevi and melanoma. *Darmstadt Steinkopff Veriag;* 2004. str. 45-51.
25. Soyer HP, Argenziano G, Hoffman-Wellenhof R, Zalaudek I. Introduction: The 3-point checklist. U: *Dermoscopy The Essentials*, 2. izdanje. St. Louis: Elsevier; 2012. str. 1.
26. Weller RB, Hunter HJA, Mann MW. *Dermatoskopija U: Klinička dermatologija*, 1. izdanje. Split: Placebo d.o.o.; 2022. str. 401-11.
27. Soyer HP, Argenziano G, Hoffman-Wellenhof R, Jorh R. Miescher nevus. U: *Color atlas of melanocytic lesions of the skin.* Berlin: Springer; 2007. str. 139-40.
28. Soyer HP, Argenziano G, Hoffman-Wellenhof R, Jorh R. Unna nevus. U: *Color atlas of melanocytic lesions of the skin.* Berlin: Springer; 2007. str. 181-4.
29. Autier P, Boniol M, Severi G, Pedeux R, Grivegnée AR, Doré JF. Sex differences in numbers of nevi on body sites of young European children: implications for the etiology of cutaneous melanoma. *Cancer Epidemiol Biomarkers Prev.* 2004;13:2003-5.
30. Besné I, Descombes C, Breton L. Effect of age and anatomical site on density of sensory innervation in human epidermis. *Arch Dermatol.* 2002;138:1445-50.

31. McArthur JC, Stocks EA, Hauer P, Cornblath DR, Griffin JW. Epidermal nerve fiber density: normative reference range and diagnostic efficiency. *Arch Neurol.* 1998;55:1513-20.
32. Waqar S, George S, Jean-Baptiste W, Yusuf Ali A, Inyang B, Koshy FS i sur. Recognizing Histopathological Simulators of Melanoma to Avoid Misdiagnosis. *Cureus.* 2022;14:e26127.
33. Yosipovitch G, Mills KC, Nattkemper LA, Feneran A, Tey HL, Lowenthal BM, et al. Association of pain and itch with depth of invasion and inflammatory cell constitution in skin cancer: results of a large clinicopathologic study. *JAMA Dermatol.* 2014;150:1160-6.
34. Caterina MJ, Julius D. The vanilloid receptor: a molecular gateway to the pain pathway. *Annu Rev Neurosci.* 2001;24:487-517.
35. Ledić Drvar D, Radoš J, Manola I, Mataić A, Dotlić S, Krušlin B. Melanoma Developing from an Intradermal Nevus: Report on Two Patients. *Acta Dermatovenerol Croat.* 2023;31:40-2.

8. SAŽETAK

Ciljevi istraživanja: Usporediti inervaciju intradermalnih nevusa ovisno o anatomske lokalizaciji, embriološkom porijeklu dermisa i melanocita. Također, utvrditi postoji li razlika u inervaciji nevusa kod kojih je prisutna neurotizacija i pseudovaskularni prostori.

Materijali i metode: U studiju je uključeno 36 melanocitnih nevusa s četiri anatomske lokalizacije (lice, prednji trup, leđa i udovi). Na svim nevusima provedeno je imunohistokemijsko bojanje na acetilirani alfa tubulin. Za svaki smo uzorak snimili po deset reprezentativnih slika s objektivom povećanja 40 puta. Slike su softverski obrađene i analizirana je površina signala.

Rezultati: Ovo je istraživanje pokazalo da ne postoji značajna razlika u inervaciji ovisno o embriološkom porijeklu dermisa (NG $1,791 \pm 0,546$; paraksijalni $1,602 \pm 1,148$; bočna ploča $1,322 \pm 1,125$; nema značajne razlike među skupinama $P = 0,074$). Razlika ovisno o porijeklu melanocita nastaje isključivo zbog grupiranja svih nevusa porijekla trunkalnog NG (Kranijalni NG $1,791 \pm 0,546$; Trunkalni $1,415 \pm 1,119$; postoji značajna razlika $P = 0,032$). Prema mjestu nastanka: Glava $1,791 \pm 0,546$; trup $1,657 \pm 1,258$; udovi $0,930 \pm 0,554$; značajna razlika pronađena je između glave i udova $P = 0,018$). Nema značajne razlike ($P = 0,6303$) između neurotiziranih ($1,708 \pm 1,371$) i ne-neurotiziranih nevusa ($1,421 \pm 0,8275$). Nema značajne razlike ($P = 0,9558$) između prisutnosti ($1,402 \pm 0,6345$) i odsutnosti pseudovaskularnih prostora ($1,585 \pm 1,223$).

Zaključci: Pokazali smo da je gustoća inervacije intradermalnih nevusa najveća na glavi, a najmanja na udovima. Embriološko porijeklo podležeg dermisa nema utjecaja na konačnu gustoću inervacije intradermalnih nevusa kao ni embriološko porijeklo melanocita. Analizom HE preparata i grupiranjem nevusa ovisno o prisutnosti neurotizacije i pseudovaskularnih prostora nismo utvrdili povezanost s gustoćom inervacije nevusa.

9. SUMMARY

Diploma thesis title: Innervation of intradermal nevi depending on the place of origin

Research objectives: To compare the innervation of intradermal nevi depending on anatomical localization, embryological origin of dermis and melanocytes. Also, to determine whether there is a difference in the innervation of nevi with neurotization and pseudovascular space.

Materials and methods: The study included 36 melanocytic nevi with four anatomical locations (face, anterior trunk, back and limbs). Immunohistochemical staining for acetylated alpha tubulin was performed on all nevi. For each sample, we took ten pictures with a 40x magnification lens. The images were processed by software and the signal surface was analyzed.

Results: This study showed that there is no significant difference in innervation depending on the embryological origin of the dermis (Neural Crest - NC 1.791 ± 0.546 ; paraxial 1.602 ± 1.148 ; lateral plate 1.322 ± 1.125 ; no significant difference between groups $P = 0.074$). The difference depending on the melanocyte origin is solely due to the grouping of all nevi of truncal NC origin (Cranial NC 1.791 ± 0.546 ; Truncal 1.415 ± 1.119 ; there is a significant difference $P = 0.032$). According to the place of origin: Head 1.791 ± 0.546 ; trunk 1.657 ± 1.258 ; limbs 0.930 ± 0.554 ; a significant difference was found between head and limbs $P = 0.018$). There is no significant difference ($P = 0.6303$) between neurotized (1.708 ± 1.371) and non-neurotized nevi (1.421 ± 0.8275). There is no significant difference ($P = 0.9558$) between the presence (1.402 ± 0.6345) and absence of pseudovascular spaces (1.585 ± 1.223).

Conclusions: We demonstrated that the innervation density of intradermal nevi is highest on the head and lowest on the limbs. The embryological origin of the underlying dermis has no influence on the final innervation density of intradermal nevi and neither does the biological origin of melanocytes. By analyzing H&E preparations and grouping nevi depending on the presence of neurotization and pseudovascular spaces, we did not establish a connection with the density of innervation of the nevi.