

Čimbenici ishoda liječenja laparoskopske orhidopeksije u jednom aktu zbog abdominalne retencije testisa u djece: retrospektivna studija

Šitum, Josipa

Master's thesis / Diplomski rad

2024

Degree Grantor / Ustanova koja je dodijelila akademski / stručni stupanj: **University of Split, School of Medicine / Sveučilište u Splitu, Medicinski fakultet**

Permanent link / Trajna poveznica: <https://um.nsk.hr/um:nbn:hr:171:385707>

Rights / Prava: [In copyright](#) / [Zaštićeno autorskim pravom.](#)

Download date / Datum preuzimanja: **2024-12-01**



Repository / Repozitorij:

[MEFST Repository](#)



**SVEUČILIŠTE U SPLITU
MEDICINSKI FAKULTET**

Josipa Šitum

**ČIMBENICI ISHODA LIJEČENJA LAPAROSKOPSKE ORHIDOPEKSIJE U
JEDNOM AKTU ZBOG ABDOMINALNE RETENCIJE TESTISA U DJECE:
RETROSPEKTIVNA STUDIJA**

Diplomski rad

Akadska godina:

2023./2024.

Mentor:

Izv. prof. dr. sc. Zenon Pogorelić, dr. med.

Split, srpanj, 2024.

SADRŽAJ

1. UVOD	1
1.1. Testis	2
1.1.1. Anatomija testisa	2
1.1.1.1. Ovojnice testisa	2
1.1.1.2. Ovojnice testisa	2
1.1.1.3. Krvna, limfna i živčana opskrba testisa.....	2
1.1.2. Histologija testisa	4
1.1.3. Fiziologija testisa.....	4
1.1.4. Embriologija.....	5
1.1.4.1. Razvoj testisa.....	5
1.1.4.2. Spuštanje testisa	6
1.2. Kriptorhizam	8
1.2.1. Epidemiologija	9
1.2.2. Etiologija	9
1.2.3. Komplikacije	10
1.2.3.1. Neplodnost.....	10
1.2.3.2. Malignost.....	11
1.2.4. Postavljanje dijagnoze.....	11
1.2.5. Diferencijalna dijagnoza.....	12
1.2.6. Liječenje	13
1.2.6.1. Konzervativno liječenje.....	13
1.2.6.2. Kirurško liječenje	15
1.2.6.2.1. Palpabilni testis.....	15
1.2.6.2.1.1. Ingvinalna orhidopeksija.....	16
1.2.6.2.1.2. Transskrotalna orhidopeksija	17
1.2.6.2.2. Nepalpabilni testisi	18
1.2.6.2.2.1. Laparoskopska orhidopeksija.....	19
2. CILJ ISTRAŽIVANJA.....	22
3. ISPITANICI I METODE	24
3.1. Ispitanici	25
3.2. Mjesto studije	25
3.3. Metode obrade i prikupljanja podataka	25
3.3.1. Mjere ishoda studije	26
3.3.2. Statistička obrada podataka	26

3.3.3. Etička načela.....	27
3.4. Opis istraživanja	27
3.5. Kirurška tehnika	28
4. REZULTATI	30
5. RASPRAVA	38
6. ZAKLJUČCI	42
7. POPIS CITIRANE LITERATURE.....	44
8. SAŽETAK.....	50
9. SUMMARY.....	52
10. PRILOZI	54

Od srca zahvaljujem svom mentoru izv. prof. dr. sc. Zenonu Pogoreliću na pristupačnosti, stručnoj pomoći i posvećenom vremenu pri izradi ovog diplomskog rada.

Veliko hvala obitelji i najbližim prijateljima što su uvijek vjerovali u mene i bili mi oslonac tijekom cijelog studiranja.

Posebno hvala prijateljici i kolegici Luciji što me nasmijavala kada nam je bilo najteže.

Popis kratica

Ad spermatogonije – adult dark spermatogonije

CGRP – peptid povezan s kalcitoninom

FS orhidopeksija – Fowler-Stephenova orhidopeksija

FSH – folikulostimulirajući hormon

GnRH – hormon koji stimulira lučenje gonadotropina

hCG – humani korionski gonadotropin

INSL3 – inzulinu sličan hormon 3

KBC – Klinički Bolnički Centar

LH – luteinizirajući hormon

MIS – Müllerova inhibirajuća tvar

MR – magnetska rezonanca

SRY – spol determinirajuća regija Y

UZ – ultrazvuk

1. UVOD

1.1. Testis

1.1.1. Anatomija testisa

Testisi (sjemenici) su unutarnji muški spolni organi. To su parne žlijezde ovalnog oblika, veličine 4 do 5 cm. Smješteni su u kožnoj vrećici – mošnjama, *scrotum*. Na testisu razlikujemo dvije strane – medijalnu i lateralnu, dva ruba – prednji i stražnji te dva pola – gornji i donji. Na medijalnoj strani testisa smješten je *mediastinum* testisa s krvnim i limfnim žilama te živcima. Sa stražnje strane testisa nalazi se epididimis (pasjemenik). Na gornjem polu testisa smještena je glava epididimisa, a na donjem polu rep edidimisa (1) (Slika 1).

1.1.1.2. Ovojnice testisa

Testis prekrivaju ovojnice, izvana prema unutra nalaze se: *tunica dartos*, *fascia spermatica externa*, *fascia cremasterica*, *fascia spermatica interna*, zatim parijetalni i visceralni list *tunice vaginalis*, *tunica albuginea* i *tunica vasculosa*.

Tunica dartos sloj je kože i potkožnog vezivnog tkiva koji je čvrsto prirastao uz kožu. *Fascia spermatica externa* tanka je ovojnica koja je nastavak vanjskog kosog mišića. *Fascia cremasterica* nastavak je unutarnjeg kosog mišića, njegove fascije i kremasteričnog mišića, a *fascia spermatica interna* nastavak je poprečnog trbušnog mišića i njegove fascije. *Tunica vaginalis* serozna je membrana koja obavija testis, osim na mjestima gdje se nalazi epididimis i druge tvorbe sjemenog snopa koje pristupaju na gornji kraj i stražnju površinu testisa. Sastoji se od dva međusobno spojena sloja, visceralnog i parijetalnog. Ispod visceralnog sloja nalazi se *tunica albuginea*. *Tunica albuginea* čvrsta je sjajna i glatka membrana koja u potpunosti obavija testis i sa stražnje strane tvori medijastinum testisa. U njezinom dubokom sloju nalazi se *tunica vasculosa*, unutrašnja ovojnica koju čini rjeđe vezivo i mnoštvo krvnih žila (1).

1.1.1.3. Krvna, limfna i živčana opskrba testisa

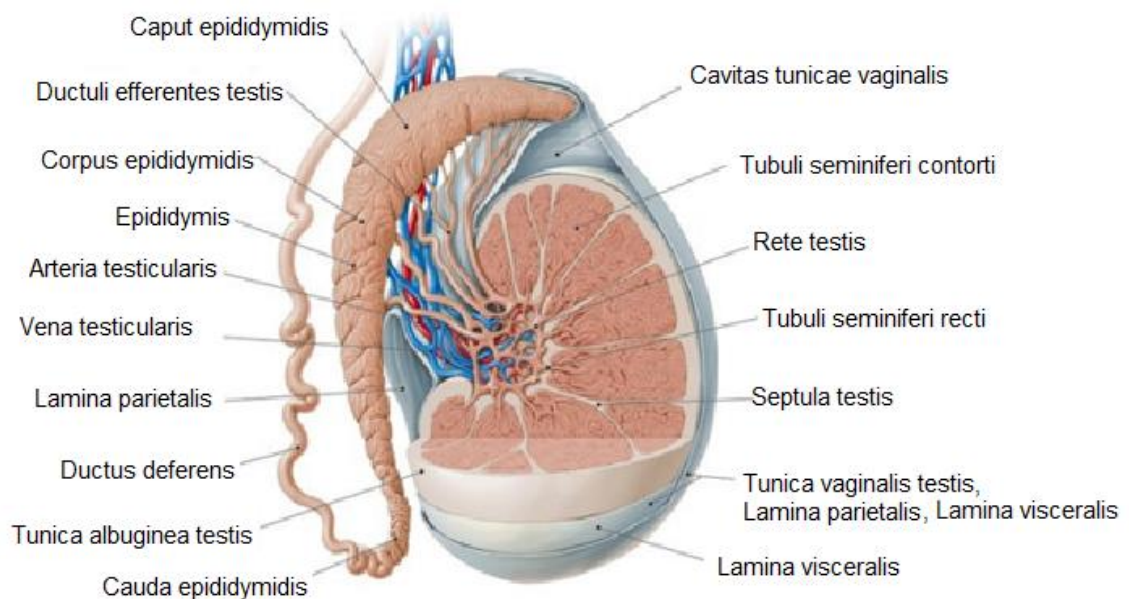
Testisi primaju arterijsku krvnu opskrbu iz testikularnih arterija. Testikularne arterije ogranci su abdominalne aorte. Polaze ispod renalnih arterija, u razini drugog lumbalnog kralješka i pružaju se po stražnjoj trbušnoj stijenci te ispod peritoneja. Desna testikularna arterija ide nadesno, ispred donje šuplje vene, a lijeva ide s lijeve strane abdominalne aorte. Spuštaju se prema zdjelici i ulaze u ipsilateralni duboki ingvinalni prsten. Prolaze kroz ingvinalni kanal kao dio sjemenskog snopa zajedno s pampiniformnim pleksusom, limfnim žilama i autonomnim živčanim spletom. Nakon izlaska iz ingvinalnog kanala ulaze u *tunicu*

albugineu. U testis ulaze kroz medijastinum. Anastomoziraju s kremasteričnim arterijama i arterijama sjemenovoda, također važnim za krvnu opskrbu testisa. Kremasterična arterija polazi od donje epigastrične arterije, dok arterije sjemenovoda polaze najčešće od gornje vezikalne arterije, a rjeđe od donje vezikalne arterije. U *tunici vasculosi* daju ogranke koji ulaze u pregrade testisa i granaju se između zavijenih kanalića.

Venska krv skuplja se u venski splet koji se nalazi u sjemenom snopu – *plexus pampiniformis*. Venski se snop reducira na dvije komitantne vene, a kasnije na jednu testikularnu venu. Desna testikularna vena ulijeva se u donju šuplju venu, a lijeva u lijevu bubrežnu venu.

Limfa iz testisa drenira se u visoke lumbalne limfne čvorove.

Testis je inerviran od strane autonomnog živčanog sustava. Simpatička živčana vlakna polaze iz torakalnog dijela kralježnične moždine. Osjetna vlakna idu zajedno sa simpatičkim vlaknima (1, 2).



Slika 1. Anatomija testisa.

Preuzeto i prilagođeno prema: Testes: anatomy, definition and diagram [Internet]. Kenhub. [Citirano: 18. travnja 2024.]. Dostupno na: <https://www.kenhub.com/de/library/anatomie/hoden>

1.1.2. Histologija testisa

Tunica albuginea prodire u parenhim testisa tvoreći septe i dijeleći ga na režnjiće. Režnjići testisa piramidnog su oblika s bazom na periferiji, a vrškom prema medijastinumu. Oko 300 režnjića nalazi se u svakom testisu, a u svakom režnjiću 2 ili više zavijena kanalića. U vrhu režnjića, kanalići se spajaju u ravni kanalić. U medijastinumu testisa ravni kanalići stvaraju mrežu – *rete testis*. *Rete testis* nastavlja se na izvodne kanaliće koji se spajaju s epididimisom (1).

Zavijeni kanalići obloženi su Sertolijevim stanicama, somatskim stanicama testisa i zametnim stanicama. Zametne stanice poredane su u 4 do 5 koncentričnih slojeva ovisno o tome u kojoj su fazi diferencijacije. Nezrele zametne stanice, spermatogonije, nalaze se uz bazalnu membranu, a zrele spolne stanice, spermatocite i spermatide, zauzimaju gornje slojeve u blizini cjevastog lumena (3). Između sjemenih kanalića nalazi se intersticij u kojemu su smještene Leydigove stanice (4).

1.1.3. Fiziologija testisa

Proizvodnja hormona i stvaranje spermija dvije su ključne uloge testisa.

Testosteron, najvažniji androgen, sintetizira se u intersticijskim Leydigovim stanicama. Za vrijeme fetalnog razdoblja lučenje androgena regulirano je hormonima posteljice, a nakon rođenja, kada se uspostavi hipotalamo-hipofizno-gonadalna osovina uz posredovanje gonadotropnih hormona hipofize, posebice luteinizirajućim hormonom (LH). Androgeni su važni u kontroli brojnih fizioloških procesa u muškaraca uključujući spermatogenezu, razvoj primarnih i sekundarnih spolnih karakteristika te spuštanju testisa u skrotum.

Difundirajući iz intersticija u zavijene kanaliće testosteron djeluje na Sertolijeve stanice koje su važne za rast i diferencijaciju zametnih stanica (4). Iz zametnih stanica, spermatogonija, procesima stanične diobe, mitozom i mejozom, nastaju zreli spermiji (5).

1.1.4. Embriologija

Razvoj testisa složen je embrionalni proces koji se odvija u dvije faze: faza razvoja testisa kao organa i faza spuštanja testisa u skrotum.

1.1.4.1. Razvoj testisa

Do sedmog tjedna embrionalnog razvoja traje indiferentni stadij u kojem nije moguće razlikovati mušku od ženske spolne žlijezde. Prve osnove spolnih žlijezda, spolni nabori, razvijaju se iz intermedijarnog mezoderma medijalno od mezonefrosa. Građeni su od mezenhima i celomskog epitela koji proliferira i urasta u mezenhim tvoreći spolne tračke. U šestom tjednu spolne prastanice migriraju iz žumanjčane vreće u spolne tračke. Ukoliko spolne prastanice sadrže XY-par kromosoma, embrio je genetski muškog spola. Na kratkom kraku Y kromosoma nalazi se SRY-gen (spol determinirajuća regija Y) koji kodira SRY-protein, koji je ključan za diferencijaciju stanica spolnih žlijezda i razvoj testisa (6).

Nastankom testisa i početkom lučenja hormona, stvorene su osnove za razvoj i oblikovanje ostalih dijelova muškog spolnog sustava. Leydigove stanice luče inzulinu sličan faktor 3 (INSL3) i testosteron važan za održavanje Wolffovog kanala, iz kojeg će se razviti muški spolni organi. Sertolijeve stanice luče anti-Müllerov hormon, zaslužan za regresiju Müllerovih kanala. Iz Müllerovih kanala, inače razvijaju se ženski spolni organi (7).

Između drugog i trećeg mjeseca života uspostavlja se hipotalamo-hipofizno-gonadalna osovina, što se očituje porastom gonadotropin-oslobađajućeg hormona (GnRH) te posljedično porastom gonadotropina i testosterona. To se razdoblje naziva mini-pubertet. Tada dolazi do pretvorbe zametnih stanica (gonocita) u „adult dark“ (Ad) spermatogonije koje će biti osnova za razvoj spermija nakon puberteta, a rezidualni gonociti ulaze u apoptozu. Sam proces traje do šestog mjeseca života.

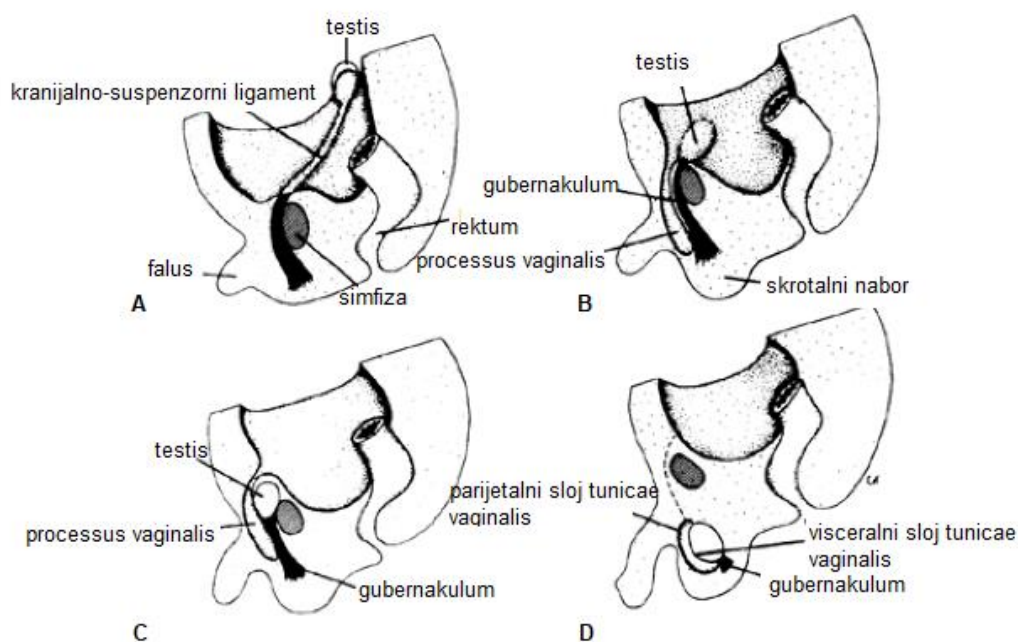
Oko treće i četvrte godine života dolazi do pretvorbe Ad spermatogonija u B spermatogonije. B spermatogonije diferenciraju se u primarne spermatocite te testis ulazi u stanje mirovanja u kojemu će biti sve do puberteta kada kreće konačna spermatogeneza (8).

1.1.4.2. Spuštanje testisa

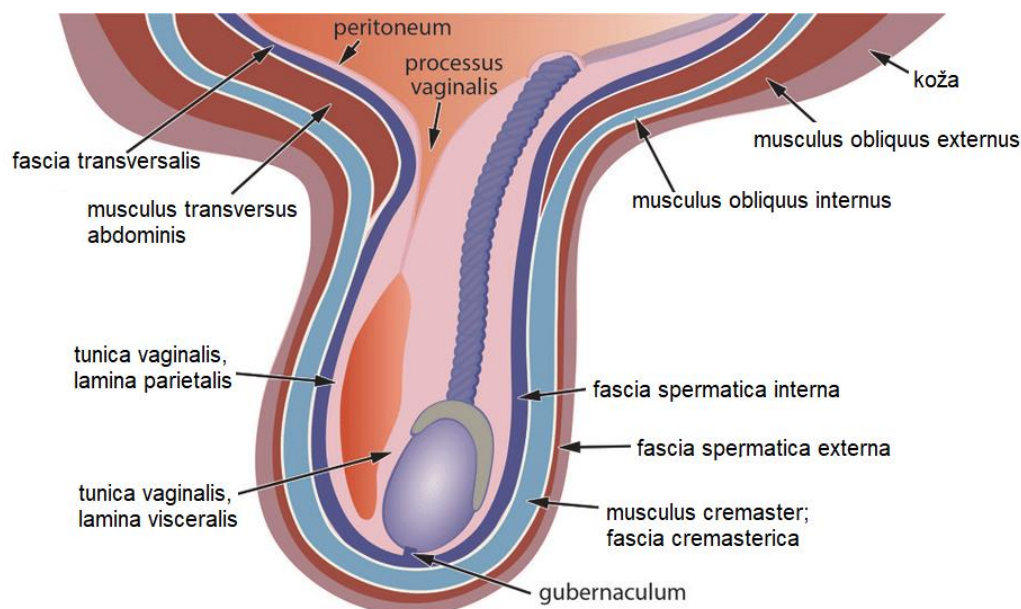
Razvoj testisa započinje u trbušnoj šupljini neposredno uz bubreg. Kranijalno, suspenzorni ligament pričvršćuje testis za stražnju trbušnu stijenku, a kaudalno, pričvršćen je za gubernakulum, genito-ingvinalni ligament. Konačni je položaj testisa unutar skrotuma. Spuštanje testisa iz trbušne šupljine do skrotuma kao konačnog položaja regulirano je mehaničkim i hormonskim čimbenicima. Sam proces dijeli se na dvije faze: transabdominalnu fazu i ingvinalno-skrotalnu fazu (8).

Transabdominalna faza traje od 8. do 15. tjedna gestacije. INSL3 glavni je posrednik ove faze. On uzrokuje kaudalno zadebljanje i oticanje gubernakuluma, čime se određuje njegova konačna duljina. Rastom fetusa, izdužuje se trbušna šupljina, a testis pričvršćen za gubernakulum, ostaje usidren u blizini ingvinalne regije. Androgeni potiču degradaciju suspenzornog ligamenta.

Ingvinalno-skrotalna faza traje od 25. do 35. tjedna gestacije i regulirana je peptidom povezanim s kalcitoninom (CGRP) kojeg luči genitofemoralni živac te androgenima. Razvojem visceralnih organa raste tlak u trbušnoj šupljini, što dodatno pomaže spuštanju testisa (8). Testis i gubernakulum spuštaju se s *processusom vaginalisom*. *Processus vaginalis* peritonealni je izdanak, koji je vezan za ventralnu površinu gubernakuluma. Sam *processus vaginalis* uvlači se kroz trbušnu stijenku noseći sa sobom slojeve fascija i mišića: fasciju vanjskog i unutarnjeg kosog mišića, transverzalnu fasciju, vanjski i unutarnji kosi mišić te kremasterični mišić. Ulazna točka hernijacije kroz prednju trbušnu stijenku postaje unutarnji ingvinalni prsten. Sloj mišića tvori ingvinalni kanal. Izlazi kroz aponeurozu vanjskog kosog mišića koja postaje vanjski ingvinalni prsten. Gubernakulum se veže za skrotum. Testis ostaje obavijen slojevima mišića prednje trbušne stijenke (9). Iznutra prema vani: transeverzalna fascija zajedno s istoimenim mišićem čini unutarnju spermatičnu fasciju – *fascia spermatica interna*, unutarnji kosi mišić i njegova fascija čine kremasterični mišić i fasciju – *fascia cremasterica*, a aponeuroza vanjskog kosog mišića čini vanjsku spermatičnu fasciju – *fascia spermatica externa* (1). *Processus vaginalis* može obliterirati prenatalno, premda najčešće obliterira do druge godine života. Poremećaji na putu spuštanja testisa dovode do kriptorhizma (9).



Slika 2. Proces spuštanja testisa: (A) 8.-15. tjedan gestacije (B) 25.-35. tjedan gestacije (C). Preuzeto i prilagođeno prema: Cryptorchidism [Internet]. Oncohemakey. [Citirano: 18. travnja 2024.]. Dostupno na: <https://oncohemakey.com/cryptorchidism/>



Slika 3. Ovojnice testisa

Preuzeto i prilagođeno prema: US of the inguinal canal: Comprehensive review of pathologic processes with CT and MR imaging correlation [Internet]. ResearchGate. [Citirano: 18. travnja 2024.]. Dostupno na: [https://www.researchgate.net/figure/Diagram-of-the-IC-and-scrotum-shows-obliteration-of-the-superior-portion-of-the-PV_fig2_308946108,](https://www.researchgate.net/figure/Diagram-of-the-IC-and-scrotum-shows-obliteration-of-the-superior-portion-of-the-PV_fig2_308946108)

1.2. Kriptorhizam

Kriptorhizam ili nespušteni testis označuje sve oblike patološke lokalizacije testisa. Dijeli se na retenciju i ektopiju. Retencija testisa podrazumijeva zaostajanje testisa na svojem normalnom putu od retroperitonealnog prostora do skrotuma. Za razliku od retencije, ektopija je pojava kada se testis nalazi izvan mjesta duž svog normalnog spuštanja (10). Retencija testisa relativno je česta anomalija, a češće je povezana s desnim testisom. S obzirom na smještaj testisa razlikujemo supraskrotalnu, ingvinalnu i abdominalnu retenciju.

Supraskrotalna retencija ili kližući testis najblaži je oblik retencije. Podrazumijeva zaostajanje testisa visoko u skrotumu, distalno od vanjskog ingvinalnog prstena. Obilježen je izostajanjem gubernakuluma i *processusa vaginalisa*, što dovodi do pomicanja (klizanja) testisa između vanjskog ingvinalnog prstena i skrotuma. Ovakvi testisi mogu se lako spustiti u skrotum i u njemu ostati barem privremeno (11). Ingvinalna retencija najčešći je oblik kriptorhizma i opisuje testis unutar ingvinalnog kanala (10). Najrjeđi je oblik retencije abdominalna retencija. Intraabdominalni nespušteni testisi mogu se pojaviti na različitim mjestima unutar trbušne šupljine, a očekivana su mjesta retencije na liniji koja spaja bubrežni hilus i unutarnji ingvinalni prsten, pa testis možemo naći u razini bubrega, na prednjem trbušnom zidu i retrovezikalno. Najčešće se nalazi unutar 2 cm od unutarnjeg ingvinalnog prstena (12).

Najkorisnija klasifikacija nespuštenih testisa temelji se na mogućnosti palpacije testisa, stoga nespuštene testise dijelimo na palpabilne i nepalpabilne nespuštene testise. Ova podjela ima veliko kliničko značenje jer na osnovi položaja i prisutnosti testisa ovisi samo liječenje. Oko 80% svih nespuštenih testisa su palpabilni. Palpabilni testisi uključuju sve prave nespuštene testise i ektopične testise koji se palpiraju. Nepalpabilni testisi uključuju intraabdominalne, odsutne i neke ingvinalne te ektopične testise. Nepalpabilni testisi čine oko 20% svih nespuštenih testisa. Oko 50–60% svih nepalpabilnih testisa dijagnosticirano je intraabdominalno, ingvinalno ili točno unutar unutarnjeg ingvinalnog prstena – “vireći” testis. Preostalih 20% je odsutno, a 30% je atrofično ili rudimentarno (13).

Kriptorhizam je povezan s muškom neplodnosti, povećanim rizikom razvoja maligne bolesti (posebice rizik raste kod bilateralnog i intraabdominalnog kriptorhizma), torzijom testisa, ingvinalnim hernijama, endokrinološkim i psihološkim problemima. Stoga je važno kriptorhizam liječiti čim prije kako bi smanjujemo rizik mogućih neželjenih komplikacija (10).

1.2.1. Epidemiologija

Kriptorhizam je jedna od najčešćih kongenitalnih anomalija muških spolnih organa. Može se pojaviti bilateralno ili unilateralno. Unilateralni kriptorhizam češći je s desne strane. Bilateralno nespušteni testis nađe se u oko 10% djece s kriptorhizmom. Unilateralni ili bilateralni nespušteni testis pojavljuje se u oko 30% nedonošćadi i oko 3% donešene muške djece. Tijekom prva tri mjeseca života u oko 80% te djece dolazi do spontanog spuštanja testisa u skrotum, pa nakon tri mjeseca života prevalencija pada na otprilike 1%. Ukoliko se testis ne spusti do šestog mjeseca života djeteta, vjerojatnost kasnijeg spontanog spuštanja izuzetno je mala (10).

1.2.2. Etiologija

Uzrok kriptorhizma još nije u potpunosti razjašnjen. Poznato je da važnu ulogu u njegovu nastanku imaju genetski, endokrini i okolišni čimbenici.

Nedonešenost, mala porođajna masa (ispod 2,5 kg), pozitivna obiteljska anamneza kriptorhizma, životna dob majke (iznad 30 ili ispod 20 godina života), paritet (povećan rizik kod prvorođanke), izloženost majke estrogenima tijekom prvog tromjesečja, niske razine humanog korionskog gonadotropina, dijabetes (uključujući i gestacijski dijabetes), pušenje bilo kojeg roditelja, lijekovi (analgetici kao što su ibuprofen i paracetamol), izloženost endokrinim disruptorima iz okoliša kao što su ftalati, pesticidi, dioksini te spojevi slični dioksinima predisponirajući su čimbenici nastanka kriptorhizma (14–16).

Kriptorhizam se također može naći u sklopu brojnih sindroma povezanim s poremećajem organogeneze, u sklopu sindroma testikularne disgeneze (TSD), te brojnih drugih kromosomskih poremećaja (10).

1.2.3. Komplikacije

1.2.3.1. Neplodnost

Neplodnost u muškaraca posljedica je poremećaja stvaranja sjemena i/ili njegovog izbacivanja. Dječaci s unilaterlnim ili bilateralni kriptorhizmom imaju veći rizik neplodnosti u odrasloj dobi, nego dječaci sa spuštenim testisima. Neplodnost je 3,5 puta češća u dječaka s bilateralnim kriptorhizmom, nego u dječaka s unilaterlnim kriptorhizom. Također, neplodnost je šest puta češća u dječaka s bilateralnim kriptorhizmom nego u zdravoj populaciji. Međutim, u dječaka s unilaterlnim kriptorhizmom nalazimo smanjeni broj gonocita u oba testisa, u nespuštenom ali i u normalno spuštenom testisu u skrotumu. Tijekom prvih šest mjeseci života djeteta broj gonocita jednak je u spuštenom i nespuštenom testisu. Nakon prve godine života taj se broj smanjuje, a do desete godine života taj se broj drastično smanjuje i plodnost je značajno narušena. Abdominalno smješteni testisi imaju manji broj gonocita od onih smještenih distalnije. Potpuni izostanak spermija ili azospermija prisutna je u i oko 13% dječaka s unilaterlnim kriptorhizmom, a u dječaka s neliječenim bilateralnim kriptorhizmom iznosi 90% (17).

Uzroci neplodnosti u dječaka s kriptorhizmom povezani su s hormonskim poremećajem i nepovoljnom okruženju u kojem se testis nalazi. Izostanak mini-puberteta dovodi do poremećaja u pravilnom radu hipotalamo-hipofizno-gonadalne osovine, što dovodi do neadekvatnog lučenja gonadotropina i izostanka njegovog djelovanja na Leydigove stanice. Zbog izostanka djelovanja gonadotropina, Leydigove stanice atrofiraju, a to dovodi do smanjene sinteze i lučenja testosterona. Testosteron, osim što je važan u procesima spuštanja testisa ključan je i u diferencijaciji zametnih stanica. Ne odvija se adekvatna transformacija gonocita u Ad spermatogonije. Brojni gonociti koji se nisu transformirali u Ad spermatogonije umiru procesom apoptoze (18). Također je poznata da na sazrijevanje gonocita utječe i temperatura u okruženju oko testisa. Intraskrotalno testisi su izloženi nižoj temperaturi nego intraabdominalno, a viša temperatura trbušne šupljine zaustavlja proces sazrijevanja gonocita (19).

Prema tome, za normalno sazrijevanje gonocita važna je temperatura u okruženju oko testisa, ali i normalna hormonska funkcija, što su potvrdila brojna istraživanja. Stoga, neki autori smatraju da rana orhidopeksija nije dovoljna za očuvanje plodnosti, već je potrebno provoditi i hormonsko liječenje (20).

1.2.3.2. Malignost

Maligna alteracija javlja se u 3,5 do 17,1% dječaka s nespuštenim testisima. Učestalost pojave malignih tumora je 32 puta veća u odnosu na zdravu populaciju. Dječaci s abdominalno smještenim testisima imaju pet puta veći rizik od maligne alteracije nego dječaci s ingvinalno smještenim testisima. Veći je rizik pojave bolesti u muškaraca s bilateralnim kriptorhizmom. U muškaraca s unilateralnim kriptorhizmom bolest se uglavnom razvija na nespuštenom testisu, premda se u 20% slučajeva nalazi i na zdravom (21).

Incidencija malignih tumora testisa najviša je između trećeg i četvrtog desetljeća života. Patohistološki, seminomi čine 43% svih malignih tumora u muškaraca s kriptorhizmom (22).

Rana orhidopeksija smanjuje rizik pojave maligne bolesti. U dječaka operiranih prije dvanaeste godine života rizik pojave maligne bolesti smanjuje se na 2% (23).

1.2.4. Postavljanje dijagnoze

Nužno je postaviti ispravnu dijagnozu, lokalizirati nespušteni testis, kako bi se provelo ispravno liječenje u pravo vrijeme. Dijagnoza nespuštenih testusa postavlja se na temelju kliničkog pregleda, laboratorijske dijagnostike, slikovnih metoda i eksplorativne laparoskopije.

Za postavljanje pravilne dijagnoze najvažniji je klinički pregled skrotuma i ingvinalne regije. To zahtijeva iskustvo kliničara i izvodi se u toploj te opuštajućoj okolini kako se ne bi izazvala tjeskoba u djeteta. Klinički pregled uključuje inspekciju i palpaciju. Inspekcija se najprije izvodi u ležećem položaju, a ako je moguće i u stojećem te čučućem položaju. Potom slijedi palpacija skrotuma i ingvinalnog kanala. Asimetrični skrotum ukazuje na jednostrano, a prazni skrotum na obostrano nespušteni testis (24). Ponekad testis koji se ne može palpirati u ležećem položaju, može se palpirati u sjedećem ili čučućem položaju. U slučaju jednostranog nepalpabilnog testisa potrebno je pregledati i kontralateralni testis. Njegova veličina i položaj mogu imati važne prognostičke implikacije. Svaka kompenzatorna hipertrofija ukazuje na odsutnost ili atrofiju testisa. Ipak, to ne isključuje kiruršku eksploraciju jer znak kompenzacijske hipertrofije nije dovoljno specifičan (13).

Laboratorijske pretrage ne provode se rutinski. U muške novorođenčadi s bilateralno nespuštenim testisima potrebno je isključiti ženski kariotip s popratnim adrenogenitalnim sindromom. Nakon što se isključi ženski kariotip radi se endokrinološko testiranje. Postojanje tkiva koje luči testosteron otkriva se konvencionalnim stimulacijskim testom s humanim korionskim gonadotropinom (hCG). Negativan test uz visoke razine gonadotropina i

nemjerljive razine Müllerove inhibirajuće tvari (MIS) ukazuju na odsustvo testisa - anorhiju (24).

Od slikovnih metoda koriste se ultrazvuk i magnetna rezonanca, međutim zbog niske osjetljivosti ni jedna nije pouzdana za postavljanje definitivne dijagnoze (25).

Eksplozivna laparoskopija zlatni je standard za postavljanje dijagnoze nepalpabilnih testisa. S visokom pouzdanošću određuje prisutnost testisa, položaj, veličinu i strukturu parenhima. Također, određuje se točna lokalizacija testisa (25). Ako je testis udaljen do 2 cm proksimalno od unutarnjeg ingvinalnog prstena govorimo o nisko položenom intraabdominalnim testisu, a ukoliko je udaljen više od 2 cm proksimalno od unutarnjeg ingvinalnog prstena govorimo o visoko položenom intraabdominalnom testisu. Zahvat se najčešće izvodi iza trećeg mjeseca života djeteta, jer je velika vjerojatnost da će ostati nepalpabilan i iduća tri mjeseca (26). Definitivni terapijski postupak moguće je provesti u isto vrijeme. Nedostaci laparoskopije uključuju invazivnost, potrebu za anestezijom i cijenu (25).

1.2.5. Diferencijalna dijagnoza

Pri postavljanju dijagnoze kriptorhizma važno je isključiti retraktilni testis. Retraktilni testis normalno je položen u skrotumu, a kontrakcijom kremasteričnog mišića povlači se visoko u skrotum ili ingvinalni kanal. Kremasterični refleks aktivniji je u dojenčadi nego u starije djece. Dijagnoza retraktilnog testisa postavlja se češće od kriptorhizma i ne zahtjeva kiruršku korekciju (10). Ovakvi testisi obično su normalne veličine i konzistencije. Oni koji nisu normalne veličine i konzistencije treba pažljivo pratiti jer trećina ovakvih testisa vrati se u ingvinalni kanal te ostaje kao ingvinalni nespušteni testisi (13).

Ukoliko su testisi bilateralno nepalpabilni, a prisutne visoke koncentracije foliklostimulirajućeg hormona (FSH), MIS i inhibina B u serumu postavlja se sumnja na anorhiju (10).

Diferencijalno dijagnostički također treba isključiti i „*vanishing testis*“, u kojega s kirurškom eksploracijom nađu krvne žile testisa i vas deferens uz odsustvo parenhima testisa. Smatra se da nastaje uslijed torzije testikularnih krvnih žila između 12. i 14. tjedna gestacije što posljedično uzrokuje infarkt testisa i njegovo propadanje (12).

1.2.6. Liječenje

Liječenjem se nastoji spustiti testis u skrotum. Glavni je cilj liječenja očuvanje endokrinološke funkcije testisa i smanjenje rizika pojave dugoročnih problema poput neplodnosti i raka testisa. Osim toga, samo liječenje ima kozmetiku i psihološku dobit u vidu percepcije slike vlastitog tijela. Liječenje treba započeti u dobi od šest mjeseci jer nakon te dobi, nespušteni testisi rijetko se spontano spuštaju. Bilo kakav tretman koji dovodi do skrotalnog pozicioniranja testisa treba dovršiti do dvanaest mjeseci, najkasnije do osamnaest mjeseci, jer histološki nalaz nespuštenih testisa nakon te dobi pokazuje progresivan gubitak zametnih i Leydigovih stanica (18). Rano vrijeme liječenja također je povezano s konačnim rezultatima u odrasloj dobi (spermatogeneza, proizvodnja hormona, kao i o riziku od razvoja malignih tumora) (13). Liječenje može biti konzervativno, kirurško ili kombinacija oba postupka. Konzervativno liječenje uključuje metodu nadziranja (engl. *watchful waiting*) i hormonsku terapiju, dok kirurško liječenje uključuje orhidopeksiju ili orhidektomiju provedenu klasičnim (otvorenim) ili laparoskopskim pristupom.

1.2.6.1. Konzervativno liječenje

U kliničkoj praksi izbor liječenja ovisi o dobi djeteta i položaju nespuštenog testisa. Konzervativno liječenje uključuje nadziranje (*watchful waiting*) i hormonsku terapiju.

Nadziranje (*watchful waiting*) metoda je koja uključuje redovne kliničke preglede (inspekciju i palpaciju). Ovo je metoda izbora u djece s nisko položenim nespuštenim testisom i u djece starosti do jedne godine života, jer je još uvijek moguće spontano spuštanje testisa (27).

Hormonsku terapiju koristimo s ciljem poticanja spuštanja testisa i u svrhu poboljšanja plodnosti.

U svrhu poticanja spuštanja testisa hormonsko liječenje nespuštenih testisa počelo se provoditi 1930. godine. Prema danas dostupnim podacima iz literature učinak hormonske terapije na spuštanje testisa i dalje je neodređen. U prošlosti, korišteno je više različitih hormona, međutim najveća učinkovitost pokazala se korištenjem parenteralnog hCG-a ili GnRH u obliku nazalnog spreja (28, 29). Hormonska terapija s hCG ili GnRH temelji se na hormonskoj ovisnosti spuštanja testisa, ali ima ograničenu stopu uspjeha od samo 20% (13). Također, u usporedbi s placebo, hormonsko liječenje daje tek nešto bolje rezultate (4-6%). Sistemski pregled iz 2013. godine pokazuje graničnu učinkovitost hormonske terapije u

spuštanju testisa u odnosu na placebo grupu (28, 30). Smatra se da je pozicija testisa prije početka same terapije ključni čimbenik uspjeha. Općenito, stope uspjeha ovise o položaju testisa, što je testis položen proksimalnije prije hormonske terapije, to je niža stopa uspjeha, a što je testis prije terapije položen distalnije vjerojatnost je pozitivnog ishoda veća. Stoga, testisi položeni visoko u skrotumu ili distalno u ingvinalnom kanalu puno će prije odgovoriti na ovakvu vrstu terapije, nego testisi smješteni visoko u ingvinalnom kanalu i abdomenu (31). Osim položaja testisa važan čimbenik na ishod liječenja ima i dob djeteta. Što je dijete mlađe, očekuje se veća uspješnost liječenja (32). Također, rizik od recidiva iznosi oko 20% (31). Neki su autori preporučili kombinirano liječenje hCG-GnRH i izvijestili su o uspješnom spuštanju testisa u čak 38% te djece koja prethodno nisu odgovorila na liječenje monoterapijom (13). Nažalost, ove studije s kombiniranom terapijom imaju brojne nedostatke, rezultati su slabo dokumentirani, a liječene skupine su neusklađene. Usprkos pozitivnim rezultatima nekih studija, danas sve relevantne smjernice za liječenje nespuštenih testisa, Smjernice Europskog urološkog društva, Konsenzus grupa iz 2023, smjernice Nordijskog konsenzusa iz 2007. i Smjernice Američkog urološkog društva iz 2014. godine, ne preporučuju hormonsko liječenje u svrhu spuštanja testisa zbog loše kvalitete provedenih istraživanja i nedostatka dugoročnih podataka (30, 33, 34, 35).

Osim u svrhu spuštanja testisa, hormonsko liječenje koristi se i u svrhu poboljšanja plodnosti. Premda mnogi autori smatraju da hormonsko liječenje treba provoditi unatoč ranoj orhidopeksiji kako bi se potakla diferencijacija gonocita u Ad spermatogonije i na taj način smanjio rizik za nastanak neplodnosti, drugi pak bilježe dugoročne štetne posljedice hormonske terapije (19, 34, 35). Nije zabilježena razlika u poboljšanju indeksa plodnosti između djece liječene GnRH-om prije (neo-adjuvantno liječenje) ili nakon (adjuvantno liječenje) kirurške orhidopeksije. Neki su autori pokazali da muškarci u djetinjstvu liječeni buserelinom imaju bolje rezultate analize sjemena u usporedbi s muškarcima koji su u djetinjstvu liječeni samo orhidopeksijom ili u usporedbi s placebo grupom (29). Drugi su autori pak pokazali da liječenje hCG-om može biti štetno za kasniju spermatogenezu. Zabilježili su pojačanu apoptozu zametnih stanica, akutne upalne promjene u testisima i smanjeni volumen testisa u odrasloj dobi. Ostale nuspojave uključuju opetovanu bol na mjestu injekcije, bol u preponi, povećanje testisa i penisa, pubičnu dlakavost, bolne erekcije i edem skrotuma. Iako su nuspojave česte, nakon prekida terapije obično se povlače. Identifikacija specifičnih podskupina dječaka s nespuštenim testisima koji bi imali koristi od hormonske terapije još uvijek je nedefinirana. Budući da još uvijek nedostaju ti važni podaci za identifikaciju

podskupina kao i dodatna saznanja o dugoročnim učincima terapije Nordijska konsenzus grupa ne preporučuje hormonsku terapiju (35). Konsenzus panel grupa Europskog urološkog društva, u najnovijim smjernicama iz 2023. godine preporučuje hormonsko liječenje analogima GnRH u dječaka s bilateralnim nespuštenim testisima u svrhu očuvanja potencijala plodnosti (13).

1.2.6.2. Kirurško liječenje

Kirurško liječenje zlatni je standard u liječenju kriptorhizma (27). Ako testis nije završio svoje spuštanje u dobi od šest mjeseci (korigirano za gestacijsku dob), malo je vjerojatno da će doći do spontanog spuštanja testisa nakon te dobi, pa prema smjernicama Europskog urološkog društva operaciju treba izvesti unutar prve godine, barem do dobi od osamnaest mjeseci. Osim toga, rana orhidopeksija može biti praćena naknadnim rastom testisa, što se pak ne viđa nakon odgođene operacije (13). Međutim, unatoč ranoj i uspješnoj orhiopeksiji unutar prve godine života, do 25% dječaka s nesindromskim nespuštenim testisima može biti izloženo riziku od neplodnosti što je pokazala nedavno objavljena studija koja je uključivala 333 dječaka. Rizik od neplodnosti posebno je izražen u dječaka s bilateralnim nespuštenim testisima (36). To nam ukazuje da rana orhidopeksija nije dovoljna za očuvanje plodnosti (20).

Dva se kirurška postupka primjenjuju u liječenju nespuštenih testisa, i to orhidektomija i orhidopeksija. Metodu liječenja odabire kirurg uz suglasnost roditelja uzimajući u obzir dob djeteta, položaj testisa, veličinu testisa te njegov izgled i krvnu opskrbu.

Orhidektomija ili uklanjanje testisa provodi se u dječaka s nespuštenim i atrofičnim testisom s vrlo malo ili bez održivih zametnih stanica (27).

Orhidopeksija je postupak kojim se testis mobilizira, spušta i fiksira u skrotumu.

S obzirom na položaj testisa, oba postupka mogu se provesti otvorenim, klasičnim pristupom ili laparoskopski (27).

1.2.6.2.1 Palpabilni testis

Klasični kirurški pristup standard je za liječenje nespuštenih, ali palpabilnih testisa. Kod njih nema potrebe za prethodnom eksplorativnom laparoskopijom. Kirurški zahvat može se izvesti ingvinalnim (Schoemaker) ili transskrotalnim pristupom. Potonji je pristup uglavnom rezerviran za nisko položene nespuštene testise, no prije odabira u obzir treba uzeti sve prednosti i mane pojedine metode kao i pridruženu patologiju (37).

1.2.6.2.1.1. Ingvinalna orhidopeksija

Ingvinalna orhidopeksija široko je korištena tehnika s visokom stopom uspjeha do 92% (13). Konvencionalni ingvinalni pristup sa skrotalnom incizijom standard je i opće prihvaćena metoda liječenja palpabilnih testisa. Izvodi se u općoj anesteziji. Važni koraci uključuju poprečnu inciziju u razini ingvinalnog kanala što omogućava adekvatnu mobilizaciju testisa i funikulusa, disekciju i odvajanje svih kremasteričnih vlakana, presijecanje gubernakuluma ukoliko postoji i ligiranje *processusa vaginalisa* (hernijacijske vreće) u razini unutarnjeg ingvinalnog prstena. Neadekvatno popravljene, otvorene procesus vaginalis važan je čimbenik neuspjeha orhidopeksije. Također, treba uraditi inspekciju testisa i razriješiti svaku dodatnu pronađenu patologiju (kao što je npr. uklanjanje Morgagnijeve hidatide), izmjeriti veličinu testisa i procijeniti povezanost epididimisa s testisom te sve značajke navesti u operacijskom protokolu. Neki dječaci imaju značajnu disocijaciju između testisa i epididimisa, što je loš prognostički znak po pitanju plodnosti. Na kraju, mobilizirani testis smjesti se u dartosnu vrećicu, koja se formira putem skrotalne incizije, između kože i *tunicae dartos*, izbjegavajući bilo kakvu napetost testisa i elemenata funikulusa. Ako je duljina postignuta korištenjem gore navedene tehnike još uvijek neadekvatna i postoji napetost može se posegnuti za Prentissovom manevrom. Ovim postupkom funikulus se transponira medijalno i ispod donjih epigastričnim krvnih žila ili se pak iste ligiraju i presjeku. Na ovaj način se osigurava najkraći put testisa i elementa funiklusa do skrotuma (13, 40). Limfna drenaža testisa koji je bio podvrgnut orhidopeksiju može se promijeniti iz visoke retroperitonealne drenaže u ilijačnu i ingvinalnu drenažu, što treba imati na umu u slučaju kasnijeg razvoja malignog tumora testisa (13).

1.2.6.2.1.2. Transskrotalna orhidopeksija

Sredinom 1980-ih godina Bianchi i Squire uveli su novu tehniku izvođenja orhidopeksije putem jedne transskrotalne incizije. Ovaj postupak posebno je pogodan kod nisko položenih testisa. Poprečna incizija učini se duž gornjih kožnih nabora skrotuma. Učini se disekcija subkutanog tkiva i fascija sve do *tunice vaginalis*. Testis se mobilizira i odvaja od gubernakuluma ukoliko postoji. *Processus vaginalis* odvaja se od sjemenog snopa i disecira visoko u ingvinalnom kanalu gdje se i podvezuje. Nježnom trakcijom testis se unosi u dartosnu vrećicu, a vrat vrećice stegne se jednostavnim resorptivnim šavom koji onemogućava ponovno podizanje testisa. Zatvaranje dartosa učini se jednostavnim resorptivnim šavom. Potom se zatvara koža jednostavnim supkutikularnim šavom. Zbog elastičnosti kože novorođenčadi i kratke udaljenosti između unutarnjeg i vanjskog ingvinalnog prstena te veće elastičnosti i mobilnosti testisa postupak je lako izvediv. Također je učinkovitost visoka i manje je invazivan postupak od ingvinalnog pristupa. Sve promjene na testisu i epididimisu ovim postupkom mogu se lako identificirati i ukloniti. Međutim, kod testisa položenih proksimalnije u ingvinalnom kanalu ponekad nije moguće učiniti transskrotalnu orhidopeksiju bez tenzije, pa je potrebno učiniti i ingvinalnu inciziju (38). Ingvinalna incizija kod ovog pristupa također je potrebna i u do 20% slučajeva zbog korekciju pridružene ingvinalne kile. Sustavni pregledni članak je pokazao da su ukupne stope uspjeha kod ovog pristupa bile u rasponu od 88-100%, sa stopama recidiva i postoperativne atrofije ili hipotrofije testisa manje od 1% (13).

Nedavno objavljeni sustavni pregled i meta-analiza pokazali su slične rezultate između transskrotalnog i ingvinalnog pristupa u ishodima liječenja u djece s palpabilnim nisko položenim nespuštenim testisima. Rezultati su slični po pitanju poslijeoperacijskih komplikacija kao što su infekcije rane, atrofija testisa, ponovno podizanje testisa i pojava hernije, a jedina statistički značajna razlika bila je kraće operativno vrijeme kod transskrotalnog pristupa (13).

Nakon zahvata provode se redovne kontrole, jednom tjedno tijekom prvih mjesec dana, a zatim svakih šest mjeseci. Ultrazvukom prati se volumen testisa. Poslijeoperacijske komplikacije su rijetke, a uključuju edem skrotuma, ponovno podizanje testisa i atrofiju testisa (38).

1.2.6.2.2. Nepalpabilni testisi

Za nepalpabilne testise važno je utvrditi postoji li uopće testis ili ne. Ako se pronađe testis, mora se donijeti odluka o njegovom uklanjanju ili spuštanju u skrotum. Važan je korak prije kirurškog zahvata ponovni temeljiti pregled dječaka u općoj anesteziji, budući da se prethodno nepalpabilni testis tada može identificirati i naknadno promijeniti način liječenja (kirurški pristup prema standardnoj ingvinalnoj orhidopeksiji). Inače, najlakši i najtočniji način određivanja položaja intraabdominalnog testisa je dijagnostička laparoskopija. Tijekom dijagnostičke laparoskopije donosi se odluka o primarnom (neposrednom) ili odgođenom terapijskom postupku, koja se također može izvesti laparoskopskim pristupom. Međutim, neki autori smatraju da je bolje započeti s ingvinalnom kirurškom eksploracijom, uz moguću naknadnu laparoskopsku proceduru zbog mogućnosti nalaza atrofičnog testisa ili „*vanishing testis*“ distalno od unutarnjeg ingvinalnog prstena, u ingvinalnom kanalu (13). Ukoliko postoji hipertrofija kontralateralnog testisa (1,8 cm ili veća) vjerojatnost ovakvog nalaza je veća. Izbjegava se nepotrebna laparoskopija, a skrotalnom incizijom ukloni se kvržica, čime se potvrđuje dijagnoza atrofičnog testisa (39).

1.2.6.2.2.1. Laparoskopiska orhidopeksija

Godine 1976. Cortesi prvi je put preporučio laparoskopiju u svrhu liječenja nepalpabilnih testisa (40). Godine 1992. prvi su je put izveli Jordan i suradnici (41). U posljednje se vrijeme sve češće koristi laparoskopski pristup koji je postao zlatni standard za dijagnozu i liječenje nepalpabilnih nespuštenih testisa. Laparoskopiska orhidopeksija može se izvesti u jednom ili u više navrata ovisno o položaju testisa. Pokazala je brojne prednosti naspram klasičnoj orhidopeksiji u slučaju nepalpabilnih testisa uključujući: bolju vizualizaciju cijele trbušne šupljine zajedno s kontralateralnom stranom; inspekciju nespuštenog testisa i njegov odnos s okolnim strukturama. Najvažnije je od svega to što se disekcija testisa ne izvodi naslijepo, čak i kada se testis nalazi proksimalno od unutarnjeg ingvinalnog prstena, u blizini bubrega. Također, moguće je učiniti širi raspon disekcije testisa i potpuno oslobađanje sjemenih krvnih žila što omogućuje pozicioniranje testisa u skrotum bez napetosti. Ostale prednosti uključuju: manju incidenciju za reoperacijom, kraći boravak u bolnici, manju poslijeoperacijsku bol i bolji kozmetički rezultat. Međutim, unatoč brojnim prednostima mogu se dogoditi i komplikacije poput ozljede velikih krvnih žila, interferencije s drugim abdominalnim organima, stvaranja priraslica, potkožnog emfizema, hiperkarbije, zračne embolije, srčanih aritmija i srčanog zastoja. Sama potreba za općom anestezijom može sa sobom nositi komplikacije. Također, viša je i cijena laparoskopске orhidopeksije (42, 43).

Prije početka laparoskopije, napravi se fizikalni pregled u općoj anesteziji. Učini se incizija u području umbilikusa i postavlja troakar od 3 ili 5 mm u koji se umetne laparoskop. Zatim se učine još dvije incizije s lijeve i desne strane, malo ispod poprečne umbilikalne linije, lateralno od ravnog trbušnog mišića i postave još dva troakara od 3 mm u koja će se umetati instrumenti potrebni za sam zahvat. Postiže se pneumoperitonej, insulfacijom ugljikovog dioksida volumena u skladu s djetetovom tjelesnom masom i dobi. Slijedi eksplorativna laparoskopija. Nakon što se vizualizira testis, odredi se njegov položaj u odnosu na unutarnji ingvinalni prsten. Na temelju ovog nalaza, nespušteni testis se klasificiraju kao visoko ili nisko položeni (42). Testis je smješten intraabdominalno (visoko ili nisko) u 40% slučajeva, a u 10% slučajeva može se naći vireći testis (13). Procijeni se izgled testisa s obzirom na dob pacijenta ili kontralateralni testis. Testis može biti normalan, hipoplastičan i atrofičan. Ukoliko veličina i izgled testisa odgovaraju sukladno dobi djeteta radi se o normalnom testisu. Hipoplastični testis manji je i meke konzistencije. Atrofični testis izrazito je malen. Također se vizualizira gubernakulum, sjemena vrpca i krvne žile te procijeni njihova sposobnost pomicanja (42).

Moguće je naći spermatične krvne žile koje ulaze u ingvinalni kanal (u 40% slučajeva) ili spermatične krve žile koje slijepo završavaju čime se potvrđuje dijagnoza „*vanishing testis*“ (u 10% slučajeva).

Ako je dijagnosticiran „*vanishing testis*“ postupak se završava. Ako spermatične krvne žile ulaze u ingvinalni kanal, slijedi ingvinalna otvorena eksploracije prilikom koje se može pronaći atrofični ili zdravi testis. Atrofični testis se uklanja, a zdravi testis treba podvrgnuti standardnoj orhidopeksiji. „Vireći“ ili nisko položeni intraabdominalni testis (do 2 cm) može se spustiti u skrotum laparoskopskim ili ingvinalnim pritupom, tada govorimo o primarnoj orhidopeksiji (13, 27).

Primarna orhidopeksija podrazumijeva kiruršku mobilizaciju i fiksaciju testisa u skrotum kada je veličina testisa uredna i duljina njegovih krvnih žila te sjemenog snopa adekvatna. Prikaže se gubernakulum (ukoliko postoji) i nastoji se prerezati na mjestu što dalje od testisa kako ne bi došlo do oštećenja kolateralne cirkulacije. Izbjegava se bilo kakva manipulacija epididimisom da se izbjegnu moguće ozljede. Slijedi disekcija testisa, sjemenovoda i spermatičnih krvnih žila. Učini se incizija na skrotumu. Napravi se dartosna vrećica, a testis se spusti u skrotum (27).

Spuštanje intraabdominalnog testisa ponekad može biti kirurški izazov. Obično testisi koji leže više od 2 cm iznad unutarnjeg ingvinalnog prstena ne dosežu skrotum bez presijecanja testikularnih krvnih žila (13). Ukoliko nije moguće spustiti testis u skrotum zbog ograničavajuće duljine testikularnih krvnih žila i sjemenog snopa, može se provesti Fowler-Stephenova (FS) orhidopeksija. FS orhidopeksija može se izvesti u jednom ili u dva akta. Za tu je metodu karakteristično podvezivanje, odnosno ligacija testikularnih krvnih žila. FS orhidopeksija u jednom aktu predstavljena je od strane istoimenih kirurga 1959. godine (44). Podrazumijeva ligaciju testikularnih krvnih žila zbog čega krvna opskrba testisa počinje ovisiti o kolateralnoj cirkulaciji iz deferencijalne arterije, ogranku donje vezikalne arterije i kremasterične arterije, ogranku donje epigastrične arterije. Godine 1984., Phil Ransley i suradnici predložili su izvođenje Fowler-Stephenove orhidopeksije u dva akta (45). U prvom zahvatu učini se ligacija testikularnih krvnih žila. Zatim se testis ostavi u trbušnoj šupljini da uspostavi kolateralnu cirkulaciju i da se poveća protok kroz deferencijalnu arteriju. Nakon 3 do 6 mjeseci učini se drugi zahvat, odnosno orhidopeksija u kojemu se testis mobilizira i fiksira u skrotum (27, 46, 47). Ovaj postupak u dva akta prihvaćen je od mnogih kirurga diljem svijeta, omogućava spuštanje dobro prokrvljenog testisa u skrotum bez napetosti. Inače, zbog nedostatke kolateralne krvne opskrbe može doći do atrofije ili hipotrofije testisa, no postupkom

u dva akta poboljšava se preživljavanje testisa zbog bolje kolateralna opskrbe krvlju i stvaranja uvjeta veće pokretljivosti testisa. Osim toga, čuvanjem gubernakuluma također se može smanjiti mogućnost atrofije testisa. Stopa preživljavanja testisa prilikom izvođenja zahvata u jednom aktu Fowler-Stephensovoj tehnici iznosi od 50 do 60% na temelju rezultata poslijeoperacijskog Doppler ultrazvučnog nalaza, a za postupke u dva akta stope uspjeha rastu do 90%. Alternativa ovom postupku mogla bi biti mikrokirurška autotransplantacija, koja ima stopu uspješnosti do 90%. Međutim, ovaj pristup zahtijeva vješte i iskusne kirurge i izvodi se u ograničenom broju centara (13, 48).

Alternativa, koju danas sve više dječjih kirurga prihvaća je Shehatina tehnika, odnosno trakcijska orhidopeksija. Ova tehnika primjenjuje se uglavnom za liječenje visoko položenih abdominalnih testisa, a izvodi se u dva akta. Cilj je spuštanje testisa u skrotum bez prethodnog presijecanja ili ligacije testikularnih krvnih žila. U prvom zahvatu, mobilizira se testis, a zatim se privremeno fiksira bez napetosti šavom, nešto iznad i medijalno od kontralateralne prednje gornje ilijačne spine. Potom se izmjeri duljina testikularnih krvnih žila. Nakon 12 tjedana učini se drugi zahvat. Izmjeri se duljina testikularnih krvnih žila i usporedi s duljinom izmjerenom na kraju prvog akta. Testikularne krvne žile trebale bi biti produljene. Potom se presijecaju fiksacijski šavovi te putem male ingvinalne incizije testis se postavlja u skrotum, u subdartosnu vrećicu (49).

Svi bolesnici prate se idućih 6 mjeseci do godinu dana. Stopa uspješnosti određuje se na temelju položaja testisa nakon zahvata i njegovoj vijabilnosti, a procjenjuje se na temelju fizikalnih pregleda (26, 42, 46, 47).

2. CILJ ISTRAŽIVANJA

Cilj istraživanja:

Cilj ove retrospektivne, monocentrične studije je ispitati čimbenike ishoda liječenja laparoskopske orhidopeksije u jednom aktu, u djece s dijagnozom abdominalne retencije testisa.

Hipoteze:

1. Laparoskopska orhidopeksija u jednom aktu sigurna je i učinkovita metoda liječenja abdominalne retencije testisa.
2. Laparoskopska orhidopeksija rezultira malim brojem atrofije testisa.
3. Postoji značajno povećanje volumena testisa šest mjeseci nakon laparoskopske orhidopeksije u jednom aktu.
4. Intraabdominalni položaj testisa ima značajan utjecaj na ishod liječenja laparoskopske orhidopeksije u jednom aktu.
5. Postoji značajna pozitivna korelacija između volumena testisa koji se nalaze u blizini ilijačnih krvnih žila prije i šest mjeseci nakon operacije.
6. Postoji značajna pozitivna korelacija između dobi djeteta i volumena testisa prije te šest mjeseci nakon operacijskog zahvata.

3. ISPITANICI I METODE

3.1. Ispitanici

Ispitanici su svi bolesnici u dobi od 0 do 17 godina kojima je urađena laparoskopna orhidopeksija u jednom aktu zbog abdominalne retencije testisa u razdoblju od 1. siječnja 2014. godine do 31. prosinca 2023. godine u Klinici za dječju kirurgiju Kliničkog Bolničkog Centra (KBC) Split.

Kriteriji uključenja:

1. Djeca muškog spola u dobi od 0 do 17 godina u kojih je učinjena laparoskopna orhidopeksija u jednom aktu zbog abdominalne retencije testisa.

Kriteriji isključenja:

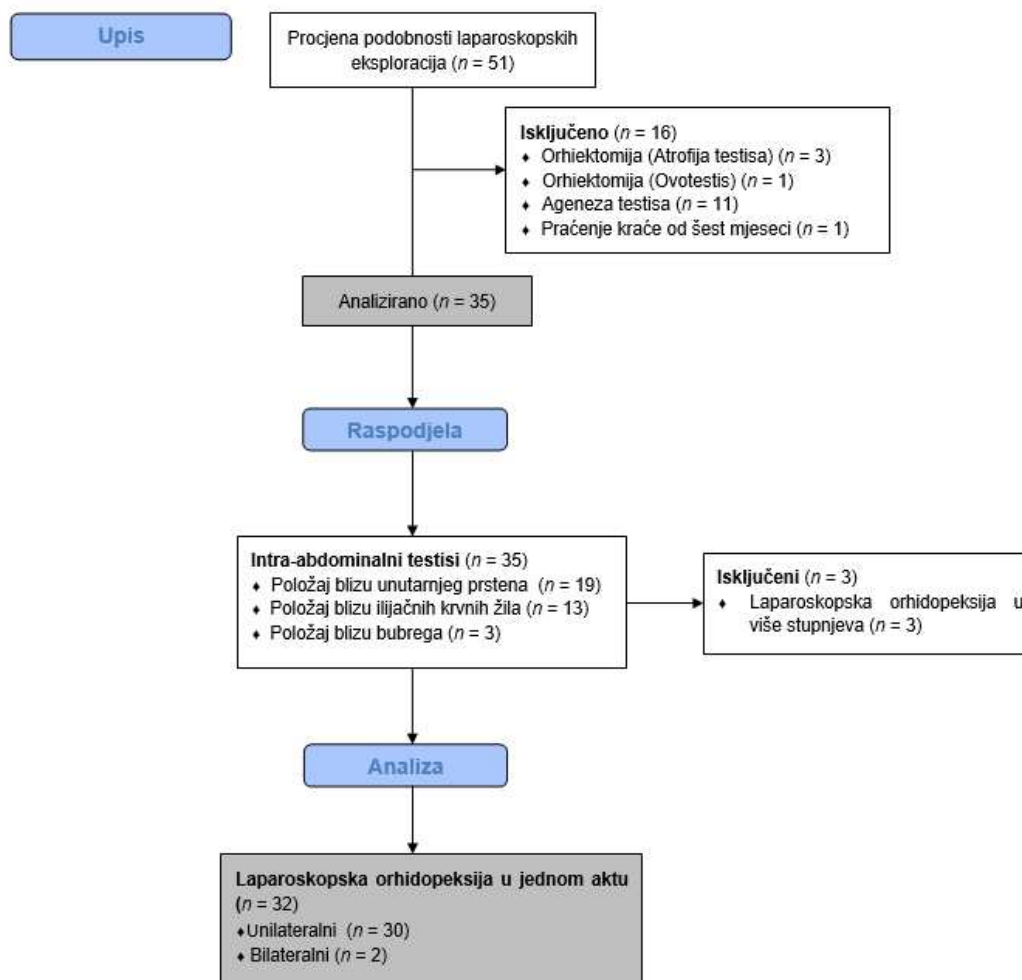
1. Bolesnici stariji od 17 godina.
2. Bolesnici s nepotpunom dokumentacijom.
3. Bolesnici kojima je učinjena orhidopeksija/trakcija u dva ili više aktova.
4. Bolesnici u kojih je učinjena orhidektomija/ekscizija sjemenog snopa zbog agenezije ili atrofije testisa.
5. Bolesnici koji su liječeni klasičnim pristupom.
6. Bolesnici koji su se pratili manje od šest mjeseci nakon zahvata.

3.2. Mjesto studije

Istraživanje je provedeno u Klinici za dječju kirurgiju KBC-a Split u Republici Hrvatskoj.

3.3. Metode obrade i prikupljanja podataka

Provedena je retrospektivna monocentrična studija. Izvor podataka jest arhiva elektronskih podataka iz Informacijskog Bolničkog Sustava i pisani protokol operacijskih zahvata te pismohrana povijesti bolesti. Demografski i klinički podaci bilježe se u tablicu. Svi uneseni podaci su statistički obrađeni. Dijagram tijeka studije prikazan je na Slici 4.



Slika 4. Dijagram tijeka studije

3.3.1. Mjere ishoda studije

Primarna je mjera ishoda volumen testisa prije i nakon operacijskog zahvata. Sekundarne su mjere ishoda pojava ranih i kasnih komplikacija, trajanje operacijskog zahvata i duljina trajanja hospitalizacije.

3.3.2. Statistička obrada podataka

Prikupljeni podatci uneseni su u programske pakete Microsoft Office (Windows verzija 11.0, Microsoft Corporation, Redmond, WA, USA) za obradu teksta. Microsoft Excel korišten je za izradu tabličnog prikaza. Statistički paket za socijalne znanosti (SPSS verzija 28.0, IBM Corp, Armonk, NY, USA) korišten je za statističku analizu. Kvantitativni podaci opisani su medijanom i interkvartilnim rasponom (IQR) ili srednjom vrijednosti \pm standardnom devijacijom (SD), dok su kategorijske varijable izražene apsolutnim brojevima i postocima. Za

usporedbu zavisnih varijabli (prijeoperacijski i postoperacijski volumen testisa) korišten je Wilcoxon matched pairs test. Razina statističke značajnosti za dvostrane testove postavljena je na $P < 0,05$.

3.3.3. Etička načela

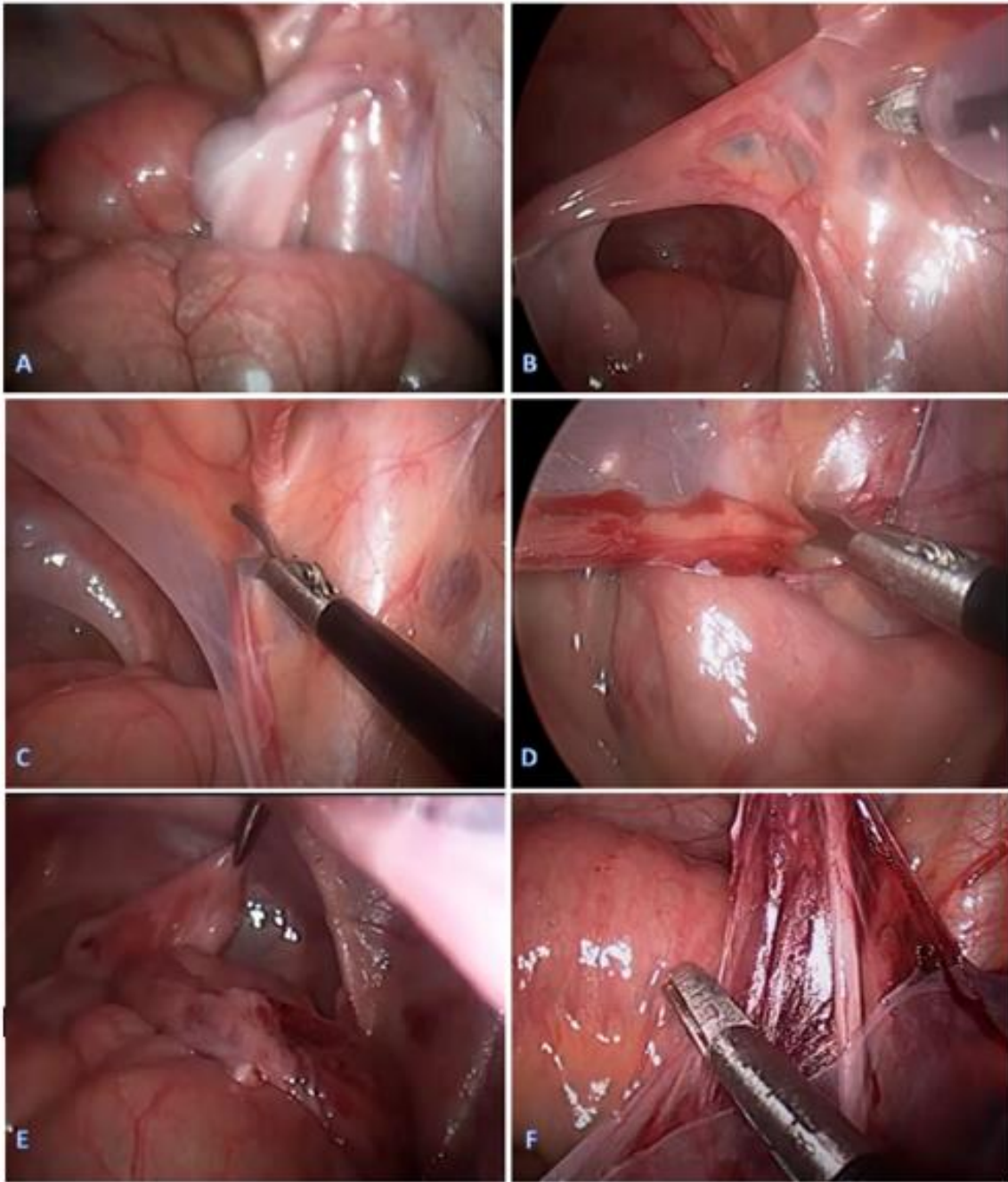
Tijekom i nakon istraživanja štite se prava i osobni podaci ispitanika u skladu sa Zakonom o zaštiti prava bolesnika (NN 169/04, 37/08) i Zakonom o zaštiti osobnih podataka (NN 103/03-106/12), a istraživanje je usklađeno s odredbama Kodeksa liječničke etike i deontologije (NN 55/08, 139/15) te pravilima Helsinške deklaracije (1964.–2013.). Pristupnik i njegov mentor uputili su zamolbu Etičkom povjerenstvu KBC-a Split za odobrenje provedbe naslovnog istraživanja, koje je studiju odobrilo rješenjem br. 500-03/23-01/207 od 26. listopada 2023. (Prilog 1). Zakonski zastupnici djece potpisali su dobrovoljni pristanak za sudjelovanjem u studiji.

3.4. Opis istraživanja

Prema trenutnoj literaturi i smjernicama, kirurški zahvat planiran je u dobi između šestog i dvanaestog mjeseca života. Samo dječaci koji su pregledani po prvi put u dobi nakon dvanaestog mjeseca, operirani su nakon planiranog intervala. Svakom dječaku prije zahvata učinjen je ultrazvuk (UZ) ili magnetska rezonanca (MR) abdomena u svrhu određivanja položaja i volumena testisa. Dječaci u kojih je sjemeni snop bio prekratak zbog visokog položaja testisa, učinjena je laparoscopska trakcijska orhidopeksija u više stupnjeva (Shehatina tehnika) te su isključeni iz daljnje analize. Svi maloljetni bolesnici, u kojih je dijagnostičkom obradom postavljena dijagnoza abdominalne retencije testisa i kojima je učinjena laparoscopska orhidopeksija u Klinici za dječju kirurgiju KBC-a Split uključeni su s studiju. Iz arhive elektronskih zapisa iz Informacijskog Bolničkog Sustava zabilježeni su slijedeći podatci: dob, tjelesna visina, indeks tjelesne mase (ITM), lateralizacija nespuštenog testisa, pridružene bolesti, položaj nespuštenog testisa (iznad unutarnjeg prstena, pokraj ilijačnih krvnih žila ili pokraj bubrega), veličina testisa (normalan, hipotrofičan ili atrofičan), rane komplikacije (krvarenje, ozljede spermaticnih krvnih žila ili sjemenovoda, infekcije, vrućica), kasne komplikacije (neuspjeh postizanja skrotalnog položaja testisa, atrofija testisa), trajanje operacije, trajanje hospitalizacije ponovni prijem i reoperacije. Svakom dječaku izračunat je volumen testisa prije zahvata i šest mjeseci nakon koristeći formulu: $\text{volumen testisa} = 0,52 \times \text{duljina} \times \text{širina}^2$.

3.5. Kirurška tehnika

Svi kirurški zahvati izvedeni su u općoj anesteziji u supinacijskom položaju bolesnika. Pomoću Veressove igle insufliran je CO₂ i uspostavljen je pneumoperitonem kroz supraumbilikalnu inciziju. Ovisno o tjelesnoj masi bolesnika, razina pneumoperitoneuma iznosi od 6 do 8 mmHg. Nakon uspostavljanja pneumoperitoneuma, u supraumbilikalnu inciziju uvodi se troakar od 3,5 mm, a potom laparoskop od 3,5 mm. Nakon inspekcije trbušne šupljine, ako je identificiran testis (Slika 5A), uvode se još dva troakara od 3,5 mm. Jedan troakar uvodi se u desni ili lijevi donji kvadrant trbuha, lateralno od ravnog trbušnog mišića, a drugi desno ili lijevo ispod rebrenog luka. Nakon identifikacije položaja testisa, testis se povuče endoskopskom hvatalicom (Slika 5B). Nakon elektrokoagulacije, presiječe se gubernakulum laparoskopskim škarama. Kada je testis povučen, a stražnja peritonealna stijenka otvorena, sjemenovod se odvoji od stražnje peritonealne stijenke laparoskopskim škarama (Slika 5C). Nakon toga, krvne žile sjemenog snopa pažljivo se odvajaju od stražnje peritonealne stijenke laparoskopskim škarama (Slika 5D). Kada se postigne potrebna dužina sjemenog snopa (testis mora dosezati suprotnu stranu), učini se skrotalna incizija i postavlja se hvataljka kroz ingvinalni kanal do trbušne šupljine, medijalno od epigastričnih krvnih žila (Slika 5E). Uhvati se testis i nježno povuče u skrotum. Ukoliko je potrebno, učini se dodatna disekcija peritoneja dok se testis ne fiksira u središte skrotuma bez tenzije (Slika 5F). Zatim se ponovno učini inspekcija trbušne šupljine da se odredi točna pozicija sjemenog snopa. Na kraju procedure, CO₂ se uklanja iz peritonealne šupljine i incizije se zatvaraju sterilne samoljepljive trakice za zatvaranje kože (3MTM Steri-Strip™, Neuss, Njemačka).



Slika 5. Prikaz laparoskopske orhidopeksije u jednom aktu u dječaka starog 11 mjeseci s dijagnozom abdominalne retencije testisa. (A) Identifikacija desnog testisa blizu ilijačne krvne žile; (B) povlačenje testisa endoskopskom hvatalicom i identifikacija krvnih žila sjemenog snopa i sjemenovoda s krvnim žilama; (C) otvaranje peritonijeja i odvajanje sjemenovoda sa stražnje peritoenalne stijenke; (D) pažljivo odvajanje krvnih žila sjemenog snopa od peritoneja; (E) umetanje endoskopske hvatalice medijalno od epigastričnih krvnih žila i povlačenje testisa u skrotum; (F) dodatna disekcija peritoneja. Izvor: Arhiva Klinike za dječju kirurgiju KBC-a Split.

4. REZULTATI

Učinjena je ukupno 51 laparoscopska eksploracija u djece s nepalpabilnim nespuštenim testisima. Od ukupnog broja, laparoscopska orhidopeksija u jednom aktu učinjena je u 32 djece (ukupno 34 testisa, dvoje djece imalo je bilateralno nespuštene testise). Zabilježena je blaga ljevostrana predominacija (n=16; 50%). Medijan dobi u vrijeme operacije bio je 10 mjeseci (IQR 9, 13). Većina djece (n=24; 75%) u vrijeme operacije bilo je mlađe od 12 mjeseci. Udružene anomalije pronađene su u 7 (21,9%) djece. Demografska obilježja i klinički podatci bolesnika s intraabdominalnim kriptorhidnim testisom koji su podvrgnuti laparoscopskoj orhidopeksiji u jednom aktu prikazani su u Tablici 1.

Tablica 1. Demografski i klinički podaci bolesnika (n=32)

Parametri	Vrijednost
Demografska obilježja	
Dob (mjeseci)	10 (9; 13)
< 12 mjeseci	24 (75)
12 – 24 mjeseci	6 (18,8)
24 – 36 mjeseci	1 (3,1)
36 – 48 mjeseci	1 (3,1)
> 48 mjeseci	0 (0)
Tjelesna visina (cm)	84,5 (81; 86)
Tjelesna masa (kg)	10 (9, 12)
ITM(kg/m ²)	14,9 (13,4; 15,6)
Klinički podaci bolesnika	
Lateralizacija	
Desno	14 (43,8)
Lijevo	16 (50)
Bilateralno	2 (6,2)
Pridružene anomalije	7 (21,9)
Srčane anomalije	3 (9,4)
Hematološke anomalije	1 (3,1)
Metaboličke anomalije	1 (3,1)
Downov sindrom	2 (6,3)

Podatci prikazani kao medijan (IQR) ili n (%); ITM – indeks tjelesne mase

Napravljena je analiza intraoperacijskih nalaza i kliničkih ishoda laparoskopske orhidopeksije u jednom aktu za 34 intraabdominalno pozicionirana kriptorhidna testisa. U 24 djece (70,6%) pronađen je normalan testis, dok je u 10 slučajeva (29,4%) pronađen hipotrofični testis. Većina testisa bila je smještena u blizini unutarnjeg ingvinalnog prstena (n=19; 55,9%), dok su u ostalim slučajevima testisi bili smješteni u blizini ilijačnih krvnih žila. Medijan trajanja kirurškog zahvata bio je 37,5 min (IQR 33; 42,5). Duljina boravka u bolnici bila je jedan dan u sve djece. Nije zabilježena ni jedna intraoperacijska komplikacija. Jedno je dijete razvilo infekciju rane na mjestu umbilikalnog troakara i liječeno je konzervativno. U dva slučaja (5,5%) zabilježena je atrofija testisa tijekom dugotrajnog praćenja. Tijekom perioda praćenja, u tri slučaja testisi su nađeni visoko u skrotumu, ali nakon jedne do tri godine u dva od tih slučajeva položaj je bio normalan, dok je u jednom slučaju ostao visoko u skrotumu. Tijekom praćenja, s medijanom od 35 mjeseci (IQR 19; 60,5) ukupna stopa uspješnosti iznosila je 94,5%. Nije zabilježen niti jedan slučaj ponovnog prijema u roku od 30 dana, neplaniranog povratka u operacijsku dvoranu ili ponavljane operacije. Intraoperacijski nalazi i klinički ishodi laparoskopske orhidopeksije u jednom aktu u djece s intraabdominalno položenim testisima prikazani su u Tablici 2.

Tablica 2. Intraoperacijski nalazi i klinički ishodi laparoskopske orhidopeksije u jednom aktu u djece s intraabdominalno položenim testisima (n=34)

Varijable	Vrijednosti
Intraoperacijski nalaz	
Normalan testis	24 (70,6)
Hipotrofičan testis	10 (29,4)
Atrofičan testis	0 (0)
Intra-abdominalna pozicija testisa	
Blizu unutarnjeg prstena	19 (55,9)
Blizu ilijačnih krvnih žila	15 (44,1)
Blizu bubrega	0 (0)
Trajanje operacije (min)	37,5 (33, 42,5)
Duljina boravka u bolnici (dani)	1 (1, 1)
Komplikacije	
Infekcija rane	1 (2,8)
Atrofija testisa	2 (5,5)
Visoki položaj u skrotumu	3 (8,3)
Praćenje (mjeseci)	35 (19, 60,5)
Ponovna operacija	0 (0)
ReAd	0 (0)
uROR	0 (0)

Podatci prikazani kao medijan (IQR) ili n (%); ReAd – ponovni prijem u roku od 30 dana od operacije; uROR – neplanirani povratak u operacijsku dvoranu

Volumen testisa svakog dječaka mjerio se ultrazvučno prije i šest mjeseci nakon laparoskopske orhidopeksije. Medijan duljine testisa prije i poslije laparoskopske procedure bio je 13,5 mm (IQR 12, 15) i 14 mm (IQR 11,5, 16), odnosno ($P=0,313$). Medijan širine testisa prije i poslije laparoskopske orhidopeksije bio je 7 mm (IQR 7, 8) i 8 mm (IQR 7, 8), odnosno ($P=0,158$). Konačno, medijan volumena testisa nakon praćenja od šest mjeseci porastao je s 0,31 ml (IQR 0,28, 0,43) do 0,40 ml (IQR 0,33, 0,53) ($P=0,031$). Usporedbu rezultata prije i šest mjeseci nakon laparoskopske orhidopeksije prikazuje Tablica 3.

Tablica 3. Usporedba volumena testisa prije i šest mjeseci nakon operacije (n=34)

	Prije operacije	Šest mjeseci nakon operacije	P*
Duljina testisa (mm)	13,5 (12, 15)	14 (11,5, 16)	0,313
Širina testisa (mm)	7 (7, 8)	8 (7, 8)	0,158
Volumen testisa (ml)	0,31 (0,28, 0,43)	0,40 (0,33, 0,53)	0,031

Podatci prikazani kao medijan (IQR); **Wilcoxon matched pairs test*

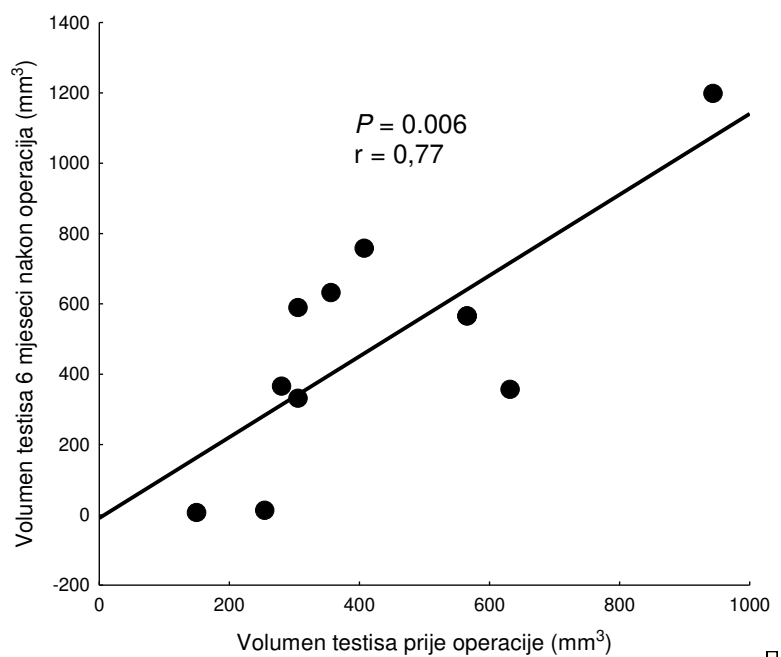
Zabilježen je medijan duljine onih testisa smještenih u razini ilijačnih krvnih žila prije i poslije laparoskopske procedure ($P=0,944$) te medijan širine tih testisa prije i poslije laparoskopske procedure ($P=0,833$). Nije bilo statistički značajnog povećanja volumena testisa smještenih u blizini ilijačnih krvnih žila nakon praćenja od šest mjeseci ($P=0,286$). Usporedbu rezultata prije i šest mjeseci nakon laparoskopske orhidopeksije prikazuje Tablica 4. Također zabilježen je medijan duljine onih testisa smještenih u razini unutaršnjeg ingvinalnog prstena prije i poslije laparoskopske procedure ($P=0,173$) te medijan širine tih testisa prije i poslije laparoskopske procedure ($P=0,038$). Konačno, zabilježeno je statistički značajno povećanje volumena testisa smještenih u razini unutaršnjeg ingvinalnog prstena nakon praćenja od šest mjeseci ($P = 0,017$). Usporedbu rezultata prije i šest mjeseci nakon laparoskopske orhidopeksije prikazuje Tablica 4.

Tablica 4. Usporedba volumena testisa smještnih u razini ilijačnih krvnih žila i unutarnjeg ingvinalnog prstena prije i šest mjeseci nakon operacije (n=25)

Parametri	Vrijednosti prije operacije	Vrijednosti 6 mjeseci nakon operacije	P*
Ilijačne krvne žile (n=9)			
Duljina testisa (mm)	14 (11, 16)	14 (12, 16,5)	0,944
Širina testisa (mm)	7 (7, 8)	8 (7, 9)	0,833
Volumen testisa (mL)	0,36 (0,28; 0,57)	0,47 (0,33; 0,61)	0,286
Unutarnji ingvinalni prsten (n=16)			
Duljina testisa (mm)	13 (12, 14)	14 (12, 15)	0,173
Širina testisa (mm)	7 (7, 7)	8 (7, 8)	0,038
Volumen testisa (mL)	0,31 (0,28; 0,43)	0,40 (0,36; 0,43)	0,017

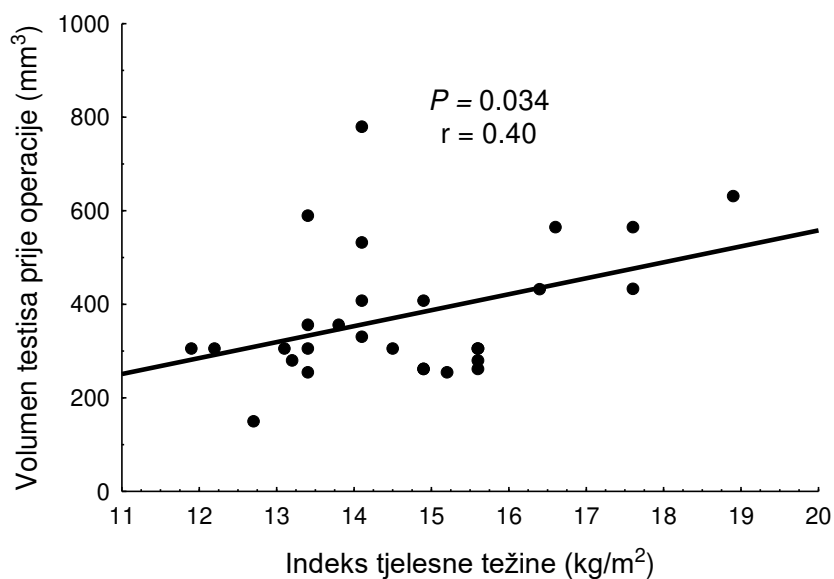
Podatci prikazani kao medijan (IQR); **Wilcoxon matched pairs test*

Nadalje, napravljena je analiza odnosa volumena testisa položenih u blizini ilijačnih krvnih žila kao i onih u blizini unutarnjeg ingvinalnog prstena prije i šest mjeseci nakon operacije. Volumen testisa koji se nalaze u blizini ilijačnih krvnih žila prije operacije značajno je korelirao s volumenom tih testisa nakon operacije ($P=0,006$) (Slika 6). Međutim, ne postoji značajna korelacija između volumena testisa smještenih u blizini unutarnjeg ingvinalnog prstena prije i šest mjeseci nakon operacije ($P=0,677$).



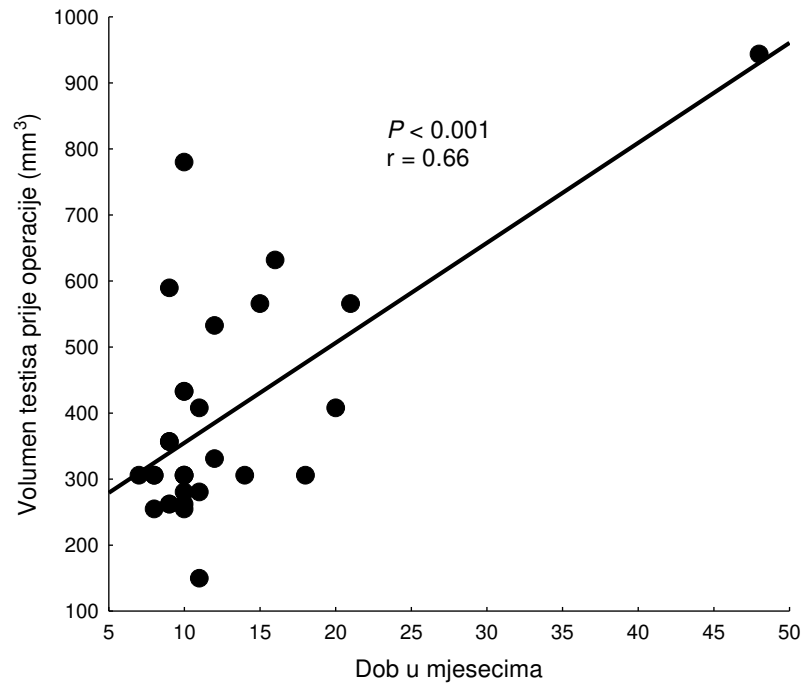
Slika 6. Korelacija između volumena testisa smještenih u blizini ilijačnih krvnih žila prije i šest mjeseci nakon operacije

Također, napravljena je analiza odnosa indeksa tjelesne mase i volumena testisa prije te šest mjeseci nakon operacije. Indeks tjelesne mase značajno je korelirao s volumenom testisa prije operacije ($P=0,034$) kao što prikazuje Slika 7, ali ne i s volumenom testisa nakon operacije ($P=0,129$).

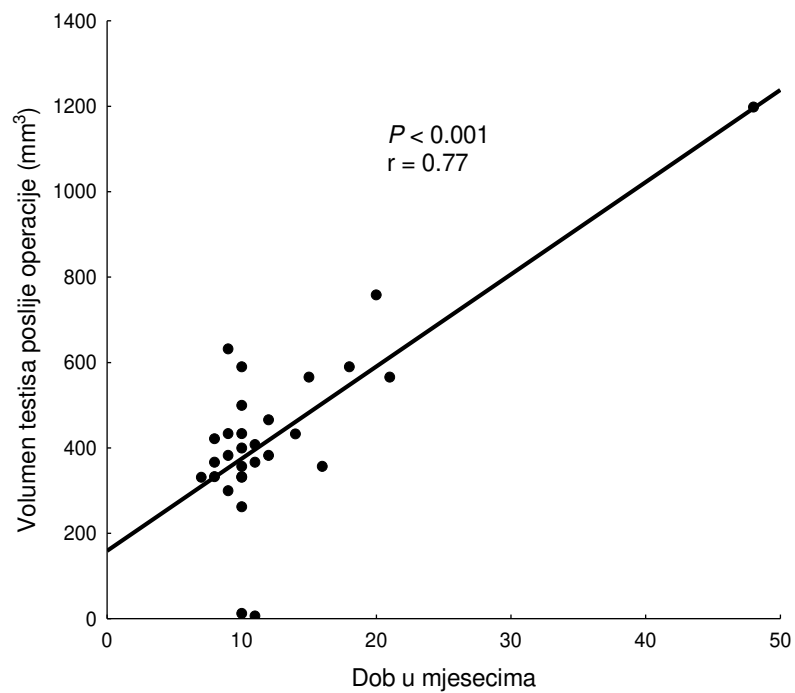


Slika 7. Korelacija između indeksa tjelesne mase i volumena testisa prije operacije

Napravljena je analiza odnosa dobi djeteta i volumena testisa prije te šest mjeseci nakon operacije. Dob djeteta u mjesecima značajno je korelirala s volumenom testisa prije ($P < 0,01$) (Slika 8) i nakon operacije ($P < 0,01$) (Slika 9).



Slika 8. Korelacija između dobi i volumena testisa prije operacije



Slika 9. Korelacija između dobi i volumena testisa šest mjeseci nakon operacije

5. RASPRAVA

Svrha ove retrospektivne studije bila je dokazati sigurnost i dugoročnu uspješnost laparoskopske orhidopeksije u jednom aktu u djece s dijagnozom abdominalne retencije testisa. Učinkovitost se definira kao intraskrotalno položen, ne atrofirani testis. U ovoj studiji, laparoskopska orhidopeksija u jednom aktu provedena je u slučajevima intraabdominalnih testisa pozicioniranih od ilijačnih krvnih žila do unutarnjeg ingvinalnog prstena. Nakon dugoročnog praćenja, stopa atrofije kao i stopa uspješnosti bila je prihvatljiva. Također, zabilježene intraoperacijske komplikacije bile su rijetke. Dakle, ovom studijom nedvojbeno je dokazan očekivani ishodi laparoskopske orhidopeksije u jednom aktu.

Budući da je intraabdominalna retencija testisa relativno česta dijagnoza u muške dojenčadi, provedena su mnoga istraživanja s ciljem utvrđivanja optimalnog liječenja ovog stanja (50). U posljednje je vrijeme standard kirurškog liječenja intraabdominalne retencije testisa laparoskopska orhidopeksija (51). Laparoskopska orhidopeksija može se izvesti u jednom aktu ili u više njih. Na koji će se način izvesti ovisi prvenstveno o preferencijama kirurga i o samom položaju testisa (52). U usporedbi s otvorenim orhidopeksijom, laparoskopska orhidopeksija ima brojne prednosti i dokazano manji broj komplikacija (49, 53, 54, 55). Većina kirurga smatra Fowler-Stephenovu (FS) orhidopeksiju metodom izbora u liječenju intraabdominalne retencije testisa u pedijatrijskih bolesnika. Međutim, navedena metoda podrazumijeva disekciju spermatičnih krvnih žila, stoga su Eposito i sur. pokazali da unatoč pravilnom pozicioniranju testisa ovom metodom, zbog manipulacije krvnim žilama, moguće je u konačnici ugroziti vaskularizaciju testisa. Prema tome, to ne može rezultirati uspješnim ishodom. Stoga su preporučili tehniku koja podrazumijeva očuvanje krvnih žila što posljedično znači i očuvanje krvne opskrbe samih testisa (53). Dakle, osim što ova metoda omogućuje manji rizik za nastanak atrofije testisa i minimalno je invazivna (49, 53, 55).

Nekoliko je studija opisalo ishode laparoskopske orhidopeksije s očuvanjem krvnih žila, kao i ishode FS orhidopeksije (56–60). Prema tim studijama, kada se uzmu u obzir oba pristupa FS, laparoskopska orhidopeksija s očuvanjem žila daje veću stopu uspjeha. Međutim, niti jedno od njih nije zabilježilo promjenu volumena nakon razdoblja praćenja. Također, Powell i sur. nisu dokumentirali točan položaj retiniranog testisa u trbuhu (56). Budući da ne postoji standardizirana klasifikacija položaja testisa u abdomenu, neki su autori usvojili vlastite specifične definicije položaja testisa. Samadi i sur. usvojili su sljedeću nomenklaturu. Visoki intraabdominalni testisi oni su koji se nalaze proksimalnije od ilijačnih žila, a niski intraabdominalni testisi oni koji se nalaze između ilijačnih krvnih žila i unutarnjeg ingvinalnog prstena (57). Baker i sur. definirali su položaj testisa na temelju njihove udaljenosti od

unutarnjeg ingvinalnog prstena kao udaljen manje od 2 cm ili udaljen više od 2 cm od unutarnjeg ingvinalnog prstena (58). Moursy i sur. definirali su položaj testisa kao visok ili nizak na temelju toga može li se testis povući do kontralateralnog unutarnjeg ingvinalnog prstena ili ne (60).

U pregledu 61 slučaja intraabdominalnih testisa, Powell i sur. istraživali su kirurške obrasce sedam različitih kirurga. Dakle, svaki je kirurg odabrao tehniku koju najviše preferira. Polovica slučajeva bila je podvrgnuta laparoskopskoj orhidopeksiji s očuvanjem krvnih žila, a ostali FS orhidopeksiji u jednom ili dva akta. Zabilježili su atrofiju testisa u 6,5% slučajeva i uspješan ishod u 96,7% onih koji su bili podvrgnuti laparoskopskoj orhiopeksiji s očuvanjem žila. Stope atrofije za one koji su podvrgnuti FS orhidopeksiji u jednom i dva akta bile su 25% i 12,5%, dok su stope uspješnosti za iste skupine bile 75% i 87,5% (56).

Slično tome, u studiji od 101 slučaja nepalpabilnih testisa koju su proveli Chang i sur., 80 djece bilo je podvrgnuto laparoskopskoj operaciji. Tijekom laparoskopije identificirali su 46 intraabdominalnih testisa, 14 u razini ilijačnih krvnih žila, 22 u razini unutarnjeg ingvinalnog prstena, 12 „virećih“, tri iza mjehura i četiri intrakanalikularno. U 72 testisa korištena je laparoskopija s očuvanjem krvnih žila. Autori nisu zabilježili ni jedan slučaj atrofije testisa, a stopa uspješnosti bila je 92%. Ostalih 29 podvrgnuto je FS orhidopeksiji u jednom ili dva akta. Njihove stope atrofije bile su 16% i 14%. Dakle, ukupni uspjeh FS postupaka bio je 85%. Također su naveli da bi atrofija testisa mogla biti vjerojatnija u slučajevima prethodnog kirurškog zahvata ili nakon disekcije spermatične krvne žile (59).

Ishodi Samadija i sur. također su se poklapali prethodnim studijama. Kod laparoskopije 58% testisa bilo je u razini ilijačnih žila ili više (visoko intraabdominalno), 22% bilo je između ilijačnih žila i unutarnjeg prstena (nisko intraabdominalno), 16% ih je virilo, 3% testisa bilo je intrakanalikularno, a 1% retrovezikalno. Ukupno su učinjena 203 zahvata u 173 djece. Tako je laparoskopija s očuvanjem žila učinjena u 70,5% djece, dok je 29,5% djece liječeno FS orhiopeksijom u jednom ili dva akta. U prvoj skupini nisu zabilježili niti jednu atrofiju testisa i uspješnost je bila 97%, dok je u drugoj skupini stopa atrofije bila 7%, a uspješnost 90%. Međutim, nisu precizirali koji su pristup koristili s obzirom na položaj testisa (57).

Također je važno napomenuti da su Baker i sur. imali slične ishode. U njihovoj studiji od 310 slučajeva intraabdominalnih testisa, 252 djece podvrgnuto je laparoskopskoj operaciji. Atrofija je zabilježena u 2,2% slučajeva, a uspješan ishod u 97,2% slučajeva koji su podvrgnuti laparoskopskoj orhiopeksiji s očuvanjem žila. To se odnosi se na 85,5% testisa koji se nalaze

manje od 2 cm i 42,8% testisa koji se nalaze više od 2 cm udaljeni od unutarnjeg ingvinalnog prstena. Stope atrofije za one koji su podvrgnuti FS orhiopeksiji u jednom ili dva akta bile su 22,2% i 10,3%, dok su stope uspješnosti za iste skupine bile 74,1% i 87,9% (58).

U seriji od 78 intraabdominalnih testisa od strane Moursyja i sur., 45 testisa identificirano je kao visoko (FS u 43; orhiektomija u dva atrofična testisa), a 33 kao nisko (laparoscopska orhiopeksija s očuvanjem žila). Ukupna stopa uspjeha bila je 100% onih koji su bili podvrgnuti laparoscopskoj orhidopeksiji s očuvanjem žila i 88,8% onih koji su bili podvrgnuti FS orhidopeksiji (60).

Al Hindi i sur. analizirali su ishode laparoscopske orhiopeksije za očuvanje krvnih žila u 19 slučajeva. Tijekom laparoskopije identificirano je 10 testisa iznad unutarnjeg prstena, pet blizu ilijačnih žila i četiri testisa blizu bubrega. Tijekom praćenja nije zabilježen niti jedan atrofiran testis, a ukupna uspješnost bila je 89,46% (61).

U našem istraživanju također smo analizirali volumen testisa i pokazali mogućnost rasta testisa nakon orhidopeksije. Nakon šest mjeseci praćenja, primijetili smo statistički značajno povećanje volumena testisa. Al Hindi i sur. osim visoke stope uspješnosti, također su pokazali značajno povećan volumen testisa nakon orhidopeksije. U njihovim studijama stopa rasta testisa bila je viša od normalne (61). Stoga, promjene u volumenu testisa tijekom perioda praćenja mogu biti jedan od kriterija uspjeha.

Postoji nekoliko ograničenja ove studije uključujući retrospektivni karakter studije, podatke korištene iz jednog centra i relativno mali uzorak.

Zaključno, naša studija, kao i prethodno spomenute studije, ukazuje na korisnost laparoscopske orhidopeksije u jednom aktu s očuvanjem krvnih žila. Dakle, to se može smatrati "zlatnim standardom" za liječenje intraabdominalnih testisa, posebno onih koji se nalaze od ilijačnih krvnih žila do unutarnjeg ingvinalnog prstena. Nadalje, potrebno je još randomiziranih istraživanja kako bi se potvrdila valjanost ove preporuke.

6. ZAKLJUČCI

1. Laparoskopska orhidopeksija u jednom aktu sigurna je i učinkovita metoda liječenja abdominalne retencije testisa.
2. Laparoskopska orhidopeksija rezultira malim brojem atrofija testisa.
3. Što je testis položen niže u abdomenu veći je porast volumena šest mjeseci nakon laparoskopske orhidopeksije.
4. Što je volumen testisa veći prije laparoskopske orhidopeksije očekuje se i veći volumen šest mjeseci nakon operacije.
5. Što je dijete starije prije laparoskopske orhidopeksije očekuje se i veći volumen šest mjeseci nakon operacije.

7. POPIS CITIRANE LITERATURE

1. Krmpotić-Nemanić J, Marušić A. Spolni organi. U: Krmpotić- Nemanić J, Marušić A, urednici. Anatomija čovjeka. 2. korigirano izdanje. Zagreb: Medicinska naklada; 2007. str. 367–90.
2. Nallikuzhy TJ, Rajasekhar SSSN, Malik S, Tamgire DW, Johnson P, Aravindhyan K. Variations of the testicular artery and vein: A meta-analysis with proposed classification. *Clin Anat.* 2018;31:854–69.
3. Nakata H. Morphology of mouse seminiferous tubules. *Anat Sci Int.* 2019;94:1–10.
4. Aladamat N, Tadi P. Histology, Leydig Cells. StatPearls [Internet]. Treasure Island (FL): StatPearls Publishing; 2022 [citirano 14. studenog 2023.]. Dostupno na: <https://www.statpearls.com/point-of-care/24239>
5. Guyton AC, Hall JE. Medicinska fiziologija. 9. izdanje. Zagreb: Medicinska naklada; 1999. str. 876–83.
6. Titi-Lartey OA, Khan YS. Embryology, Testicle. StatPearls [Internet]. Treasure Island (FL): StatPearls Publishing; 2023 [citirano 24. travnja 2023.]. Dostupno na: <https://www.statpearls.com/point-of-care/36068>
7. Hutson J. Testis Embryology, Anatomy and Physiology. U: Ledbetter D, Johnson P, urednici. *Endocrine surgery in children.* Springer, Berlin, Heidelberg; 2017. str. 271–9.
8. Hadziselimovic F, Herzog B. Importance of early postnatal germ cell maturation for fertility of cryptorchid males. *Horm Res.* 2001;55:6–10.
9. Brainwood M, Beirne G, Fenech M. Persistence of the processus vaginalis and its related disorders. *Australas J Ultrasound Med.* 2020;23:22–9.
10. Leslie SW, Sajjad H, Villanueva CA. Cryptorchidism. StatPearls [Internet]. Treasure Island (FL): StatPearls Publishing; 2023 [citirano 5. lipnja 2023.]. Dostupno na: <https://www.statpearls.com/point-of-care/20158>
11. Ferro F, Lais A, Matarazzo E, Capozza N, Caione P. Testicolo retrattile e gliding testis. Due entità cliniche distinte [Retractile testis and gliding testis. Two distinct clinical entities]. *Minerva Urol Nefrol.* 1996;48:145–9.
12. Almaawi AR, Prasad DR, Waqas Z. Intra abdominal testis – role of laproscopy in search of hidden testis. *J Pediatr Neonatal Care.* 2017;6:1–6.
13. Radmayr C, Dogan, HS, Hoebeke P, Kocvara R, Nijman, R, Stein R i sur. Management of undescended testes: European Association of Urology/European Society for Paediatric Urology Guidelines. *J Pediatr Urol.* 2016;12:335–43.

14. Gurney JK, McGlynn KA, Stanley J, Merriman T, Signal V, Shaw C i sur. Risk factors for cryptorchidism. *Nat Rev Urol.* 2017;14:534–48.
15. Virtanen HE, Tapanainen AE, Kaleva MM, Suomi AM, Main KM, Skakkebaek NE i sur. Mild gestational diabetes as a risk factor for congenital cryptorchidism. *J Clin Endocrinol Metab.* 2006;91:4862–5.
16. Mitsui T. Effects of the prenatal environment on cryptorchidism: A narrative review. *Int J Urol.* 2021;28:882–9.
17. Goel P, Rawat JD, Wakhlu A, Kureel SN. Undescended testicle: An update on fertility in cryptorchid men. *Indian J Med Res.* 2015;141:163–71.
18. Kogan SJ. Fertility in cryptorchidism. An overview in 1987. *Eur J Pediatr.* 1987;146:21–4.
19. Elder JS. Surgical management of the undescended testis: recent advances and controversies. *Eur J Pediatr Surg.* 2016;26:418–26.
20. Hadziselimovic F. On the descent of the epididymo-testicular unit, cryptorchidism, and prevention of infertility. *Basic Clin Androl.* 2017;27:21.
21. Mathers MJ, Sperling H, Rübber H, Roth S. The undescended testis: diagnosis, treatment and long-term consequences. *Dtsch Arztebl Int.* 2009;106:527–32.
22. Carlotto JR, Colleoni-Neto R, Shigueoka DC, Artigiani-Neto R, Lopes-Filho Gde J. Intra-abdominal seminoma testis in adult: case report. *Arq Bras Cir Dig.* 2015;28:296–7.
23. Hadziselimović F, Herzog B. Treatment with a luteinizing hormone-releasing hormone analogue after successful orchiopexy markedly improves the chance of fertility later in life. *J Urol.* 1997;158:1193–5.
24. Todorčić D, Stanišić L, Meštrović J, Jurić I, Pogorelić Z, Milunović KP i sur. Nove spoznaje u liječenju nespuštenih testisa. *Paediatr Croat.* 2015;59:109–15.
25. Sepúlveda X, Egaña PL. Current management of non-palpable testes: a literature review and clinical results. *Transl Pediatr.* 2016;5:233–9.
26. Pradhan MR, Ansari MS. Imaging studies for non-palpable testis: Are they at all required?. *Indian J Urol.* 2012;28:227–9.
27. Penson D, Krishnaswami S, Jules A, McPheeters ML. Effectiveness of hormonal and surgical therapies for cryptorchidism: a systematic review. *Pediatrics.* 2013;131:1897–907.
28. de Muinck Keizer-Schrama SM. Hormonal treatment of cryptorchidism. *Horm Res.* 1988;30:178–86.

29. Rajfer J, Handelsman DJ, Swerdloff RS, Hurwitz R, Kaplan H, Vandergast T i sur. Hormonal therapy of cryptorchidism. A randomized, double-blind study comparing human chorionic gonadotropin and gonadotropin-releasing hormone. *N Engl J Med.* 1986;314:466–70.
30. Henna MR, Del Nero RG, Sampaio CZ, Atallah AN, Schettini ST, Castro AA, Soares BG. Hormonal cryptorchidism therapy: systematic review with metanalysis of randomized clinical trials. *Pediatr Surg Int.* 2004;20:357–9.
31. Pyörälä S, Huttunen N, Uhari M. A review and meta-analysis of hormonal treatment of cryptorchidism. *J Clin Endocrinol Metab.* 1995;80:2795–9.
32. Christiansen P, Müller J, Buhl S, Hansen OR, Hobolth N, Jacobsen BB i sur. Hormonal treatment of cryptorchidism-hCG or GnRH-a multicentre study. *Acta Paediatr.* 1992;81:605–8.
33. Kolon TF, Herndon CD, Baker LA, Baskin LS, Baxter CG, Cheng EY i sur. American Urological Association. Evaluation and treatment of cryptorchidism: AUA guideline. *J Urol.* 2014;192:337–45.
34. Hadziselimovic F. Opinion: Comment on evaluation and treatment of cryptorchidism: AUA/AAP and Nordic Consensus Guidelines. *Urol Int.* 2016;96:249–54.
35. Ritzén EM, Bergh A, Bjerknes R, Christiansen P, Cortes D, Haugen SE i sur. Nordic consensus on treatment of undescended testes. *Acta Paediatr.* 2007;96:638–43.
36. Hildorf S, Clasen-Linde E, Cortes D, Fossum M, Thorup J. Fertility potential is compromised in 20% to 25% of boys with nonsyndromic cryptorchidism despite orchiopexy within the first year of life. *J Urol.* 2020;203:832–40.
37. Novaes HF, Carneiro Neto JA, Macedo A Jr, Barroso Júnior U. Single scrotal incision orchiopexy - a systematic review. *Int Braz J Urol.* 2013;39:305–11.
38. Khirallah MG, Elafifi MA, Elbatarny AM, Elsharaby AM. Orchiopexy through a single high transverse scrotal incision. *Afr J Paediatr Surg.* 2015;12:61–5.
39. Snodgrass WT, Yucel S, Ziada A. Scrotal exploration for unilateral nonpalpable testis. *J Urol.* 2007;178:1718–21.
40. Cortesi N, Ferrari P, Zambarda E, Manenti A, Baldini A, Morano FP. Diagnosis of bilateral abdominal cryptorchidism by laparoscopy. *Endoscopy.* 1976;8:33–4.
41. Jordan GH, Winslow BH. Laparoscopic single stage and staged orchiopexy. *J Urol.* 1994;152:1249–52.

42. Erdoğan C, Bahadır B, Taşkınlar H, Naycı A. Laparoscopic management and its outcomes in cases with nonpalpable testis. *Turk J Urol.* 2017;43:196–201.
43. Anand S, Krishnan N, Pogorelić Z. Utility of laparoscopic approach of orchiopexy for palpable cryptorchidism: A systematic review and meta-analysis. *Children.* 2021;8:677.
44. Fowler R, Stephens FD. The role of testicular vascular anatomy in the salvage of high undescended testes. *Aust N Z J Surg.* 1959;29:92–106.
45. Ransley PG, Vordermark, JS, Caldamone, AA, Bellinger, MF. Preliminary ligation of the gonadal vessels prior to orchidopexy for the intra-abdominal testicle. *World J Urol.* 1984;2:266–8.
46. Papparella A, De Rosa L, Noviello C. Laparoscopic Fowler-Stephens orchidopexy for intra-abdominal cryptorchid testis: a single institution experience. *Pediatr Med Chir.* 2021;42.
47. Jawdat JR, Kocherov S, Chertin B. One-stage laparoscopic orchiopexy for the treatment of intraabdominal testis. *Isr Med Assoc J.* 2016;18:669–72.
48. Radmayr C, Oswald J, Schwentner C, Neururer R, Peschel R, Bartsch G. Long-term outcome of laparoscopically managed nonpalpable testes. *J Urol.* 2003;170:2409–11.
49. Shehata S, Shalaby R, Ismail M, Abouheba M, Elrouby A. Staged laparoscopic traction-orchiopexy for intraabdominal testis (Shehata technique): Stretching the limits for preservation of testicular vasculature. *J Pediatr Surg.* 2016;51:211–5.
50. Wayne C, Chan E, Nasr A. Canadian Association of Paediatric Surgeons Evidence-Based Resource. What is the ideal surgical approach for intra-abdominal testes? A systematic review. *Pediatr Surg Int.* 2015;31:327–38.
51. Shehata S, Hadziselimovic F, Khater D, Kotb M. The Management of intraabdominal testis: A survey of the world federation of associations of pediatric surgeons (WOFAPS) practices. *Front Pediatr.* 2022;10:928069.
52. Bawazir OA, Maghrabi AM. A comparative study between two techniques of laparoscopic orchiopexy for intra-abdominal testis. *Indian J Urol.* 2021;37:261–6.
53. Esposito C, Vallone G, Settini A, Gonzalez Sabin MA, Amici G, Cusano T. Laparoscopic orchiopexy without division of the spermatic vessels: can it be considered the procedure of choice in cases of intraabdominal testis?. *Surg Endosc.* 2000;14:658–60.
54. Docimo SG. The results of surgical therapy for cryptorchidism: a literature review and analysis. *J Urol.* 1995;154:1148–52.

55. Jordan GH. Will laparoscopic orchiopexy replace open surgery for the nonpalpable undescended testis?. *J Urol*. 1997;158:1956.
56. Powell C, McIntosh J, Murphy JP, Gatti J. Laparoscopic orchiopexy for intra-abdominal testes-a single institution review. *J Laparoendosc Adv Surg Tech A*. 2013;23:481–3.
57. Samadi AA, Palmer LS, Franco I. Laparoscopic orchiopexy: report of 203 cases with review of diagnosis, operative technique, and lessons learned. *J Endourol*. 2003;17:365–8.
58. Baker LA, Docimo SG, Surer I, Peters C, Cisek L, Diamond DA i sur. A multi-institutional analysis of laparoscopic orchidopexy. *BJU Int*. 2001;87:484–9.
59. Chang B, Palmer LS, Franco I. Laparoscopic orchidopexy: a review of a large clinical series. *BJU Int*. 2001;87:490–3.
60. Moursy EE, Gamal W, Hussein MM. Laparoscopic orchiopexy for non-palpable testes: outcome of two techniques. *J Pediatr Urol*. 2011;7:178–81.
61. Al Hindi S, Khalaf Z. The outcome of laparoscopic assisted orchidopexy in very young children: A single hospital experience. *J Pediatr Urol*. 2021;17:536.e1–536.e7.

8. SAŽETAK

Ciljevi: Cilj ove retrospektivne, monocentrične studije je ispitati čimbenike ishoda liječenja laparoskopske orhidopeksije u jednom aktu, u djece s dijagnozom abdominalne retencije testisa.

Ispitanici i metode: U studiju je uključeno 32 dječaka s dijagnozom abdominalne retencije testisa koji su podvrgnuti laparoskopskoj orhidopeksiji u periodu između 1. siječnja 2014. i 31. prosinca 2023. godine. Od ukupno 32 dječaka, dvoje je imalo bilateralnu abdominalnu retenciju testisa. Volumen testisa mjerio se ultrazvučno prije i šest mjeseci nakon laparoskopske orhidopeksije. Za usporedbu zavisnih varijabli korišten je Wilcoxon matched pairs test. Razina statističke značajnosti postavljena je na $P < 0,05$.

Rezultati: Nije zabilježena ni jedna intraoperacijska komplikacija. Jedno je dijete razvilo infekciju rane na mjestu umbilikalnog troakara, koja je liječena konzervativno. Za vrijeme praćenja, zabilježena je atrofija testisa u dva slučaja (5,5%). U tri slučaja testis je ostao visoko u skrotumu, ali u dva od tih slučajeva, s vremenom, vratio se u normalni položaj u skrotum. Dugotrajno praćenje, sa srednjim trajanjem od 35 mjeseci (IQR 19, 60,5), pokazalo je ukupnu stopu uspješnosti od 94,5%. Srednji volumen testisa pri 6-mjesečnom praćenju povećao se s 0,31 ml (IQR 0,28, 0,43) na 0,40 ml (IQR 0,33, 0,53) ($P=0,031$).

Zaključci: Laparoskopska orhidopeksija u jednom aktu sigurna je i učinkovita metoda u liječenju abdominalne retencije testisa.

9. SUMMARY

Diploma thesis title: Clinical outcomes of single-stage laparoscopic orchidopexy for abdominal testicular retention in children: A retrospective study.

Objectives: The aim of the study was to investigate the outcomes of single-stage laparoscopic orchidopexy for intra-abdominal testes in paediatric patients.

Materials and methods: From January 1st 2014 until December 31st 2023, a total of 32 paediatric patients who were diagnosed with abdominal testicular retention and underwent laparoscopic orchidopexy were included in the study. Out of a total of 32, two children had bilateral testicular retention. The testicular volume of each children was measured by the ultrasound before and six months after laparoscopic orchidopexy. The Wilcoxon matched pairs test was used for comparison of dependent variables. *P* value <0.05 was considered to be statistically significant.

Results: No intraoperative complications were recorded. One child developed a wound infection at the site of the umbilical trocar, which was managed conservatively. During the follow-up period, testicular atrophy was observed in two cases (5.5%). In three cases, the testis remained high in the scrotum initially, but in two of these cases, it returned to a normal position over time. Long-term follow-up, with a median duration of 35 months (IQR 19, 60.5), showed an overall success rate of 94.5%. The median testicular volume at 6-month follow-up increased from 0.31 ml (IQR 0.28, 0.43) to 0.40 ml (IQR 0.33, 0.53) (*P*=0.031).

Conclusion: A single-stage laparoscopic orchidopexy is safe and effective method for treatment of intra-abdominal testicular retention.

10. PRILOZI

Prilog 1. Rješenje Etičkog povjerenstva KBC-a Split



KLINIČKI BOLNIČKI CENTAR SPLIT
ETIČKO POVJERENSTVO

Klasa: 500-03/23-01/207
Ur.broj: 2181-147-01-06/LJ.Z.-23-02

Split, 26.10.2023.

IZVOD IZ ZAPISNIKA SJEDNICE ETIČKOG POVJERENSTVA KBC SPLIT 18/2023

10.

Prof.dr.sc. Zenon Pogorelić, dr.med. iz Klinike za dječju kirurgiju KBC-a Split je uputio Etičkom povjerenstvu zamolbu za odobrenje provedbe istraživanja:

" Čimbenici ishoda liječenja laparoskopske orhidopeksije u jednom aktu zbog abdominalne retencije testisa u djece: retrospektivna studija "

Istraživanje će u Klinici za dječju kirurgiju KBC-a Split provesti voditelj istraživanja prof.dr.sc. Zenon Pogorelić, dr.med. i suradnica u istraživanju Josipa Šitum, studentica Medicinskog fakulteta u Splitu.

Nakon razmatranja zamolbe, donesen je sljedeći

Zaključak

Iz priložene dokumentacije razvidno je da je Plan istraživanja usklađen s odredbama o zaštiti prava i osobnih podataka ispitanika iz Zakona o zaštiti prava pacijenata (NN169/04, 37/08) i Zakona o provedbi Opće uredbe o zaštiti podataka (NN 42/18), te odredbama Kodeksa liječničke etike i deontologije (NN55/08, 139/15) i pravilima Helsinške deklaracije WMA 1964-2013 na koje upućuje Kodeks.

Etičko povjerenstvo odobrava i suglasno je s provedbom istraživanja.

KLINIČKI BOLNIČKI CENTAR SPLIT
ZAMJENICA PREDSEDNIKA ETIČKOG POVJERENSTVA
KLINIČKOG BOLNIČKOG CENTRA SPLIT
IZV.PROF. DR. SC. IVANA UNIC, DR.MED.