

Učestalost i klinički tijek postoperativne keratopatije nakon operacije mrežne postupkom fakoemulzifikacije

Rizvan, Petra

Master's thesis / Diplomski rad

2024

Degree Grantor / Ustanova koja je dodijelila akademski / stručni stupanj: **University of Split, School of Medicine / Sveučilište u Splitu, Medicinski fakultet**

Permanent link / Trajna poveznica: <https://um.nsk.hr/um:nbn:hr:171:741720>

Rights / Prava: [In copyright](#)/[Zaštićeno autorskim pravom.](#)

Download date / Datum preuzimanja: **2025-01-09**



Repository / Repozitorij:

[MEFST Repository](#)



**SVEUČILIŠTE U SPLITU
MEDICINSKI FAKULTET**

Petra Rizvan

**UČESTALOST I KLINIČKI TIJEK POSTOPERATIVNE KERATOPATIJE NAKON
OPERACIJE MRENE POSTUPKOM FAKOEMULZIFIKACIJE**

Diplomski rad

**Akadska godina:
2023./2024.**

**Mentor:
izv. prof. dr. sc. Ljubo Znaor**

Split, srpanj 2024.

SADRŽAJ

1. UVOD	1
1.1. Anatomija i histologija oka.....	2
1.2. Katarakta.....	4
1.2.1. Epidemiologija	4
1.2.2. Patofiziologija	5
1.2.3. Etiologija	5
1.2.4. Klinička slika.....	8
1.2.5. Dijagnoza	9
1.3. Operacija katarakte	10
1.3.1. Pregled kroz povijest.....	10
1.3.2. Fakoemulzifikacija	10
1.3.3. Femtosecond laserom potpomognuta operacija katarakte	12
1.3.4. Ekstrakapsularna operacija katarakte	13
1.3.5. Operacija katarakte kroz malu inciziju.....	13
1.3.6. Perioperativno razdoblje	13
1.4. Komplikacije operacije katarakte	15
1.4.1. Komplicirana katarakta	15
1.4.2. Intraoperativne komplikacije.....	18
1.4.3. Postoperativne komplikacije	20
2. CILJ ISTRAŽIVANJA.....	24
2.1. Hipoteza.....	25
2.2. Ciljevi istraživanja	25
3. ISPITANICI I POSTUPCI.....	26
3.1. Ispitanici	27
3.2. Postupci	27
3.3. Etička načela studije	27
3.4. Statistička obrada podataka	27
4. REZULTATI.....	29
5. RASPRAVA	36
6. ZAKLJUČCI.....	39
7. LITERATURA.....	41
8. SAŽETAK.....	47
9. SUMMARY	49

ZAHVALA

Zahvaljujem se svom mentoru, izv. prof. dr. sc. Ljubi Znaoru, na izdvojenom vremenu i savjetima kojima mi je pomogao u pisanju ovog diplomskog rada.

Također se od sveg srca zahvaljujem svojoj obitelji koja mi je pružala bezuvjetnu potporu tijekom godina studiranja.

POPIS KRATICA

ACG (engl. *Angle-Closure Glaucoma*) – glaukom zatvorenog kuta

DMD (engl. *Descemet Membrane Detachment*) – odvajanje Descemetove membrane

ECCE (engl. *Extracapsular Cataract Extraction*) – ekstrakapsularna operacija katarakte

FLACS (engl. *Femtosecond Laser Assisted Cataract Surgery*) – femtosecond laserom potpomognuta operacija katarakte

FUS (engl. *Fuchs Uveitis Syndrome*) – Fuchsov uveitični sindrom

ICCE (engl. *Intracapsular Cataract Surgery*) – intrakapsularna operacija katarakte

IOL – intraokularna leća

MSICS (engl. *Manual Small Incision Cataract Surgery*) – operacija katarakte kroz malu inciziju

OVS – oftalmičko viskoelastično sredstvo

PEX – pseudoeksfolijativni sindrom

POAG (engl. *Primary Open-Angle Glaucoma*) – primarni glaukom otvorenog kuta

PCO (engl. *Posterior Capsular Opacification*) – замуćenje stražnje kapsule leće

PCME – pseudofakični cistoidni makularni edem

1. UVOD

1.1. Anatomija i histologija oka

Oko (lat. *oculus*) čovjeka paran je organ koji čine očna jabučica i vidni živac. Zajedno s pomoćnim organima, oči se nalaze unutar koštanih šupljina (lat. *orbitae*) te predstavljaju osjetilo vida (lat. *organum visus*) (1).

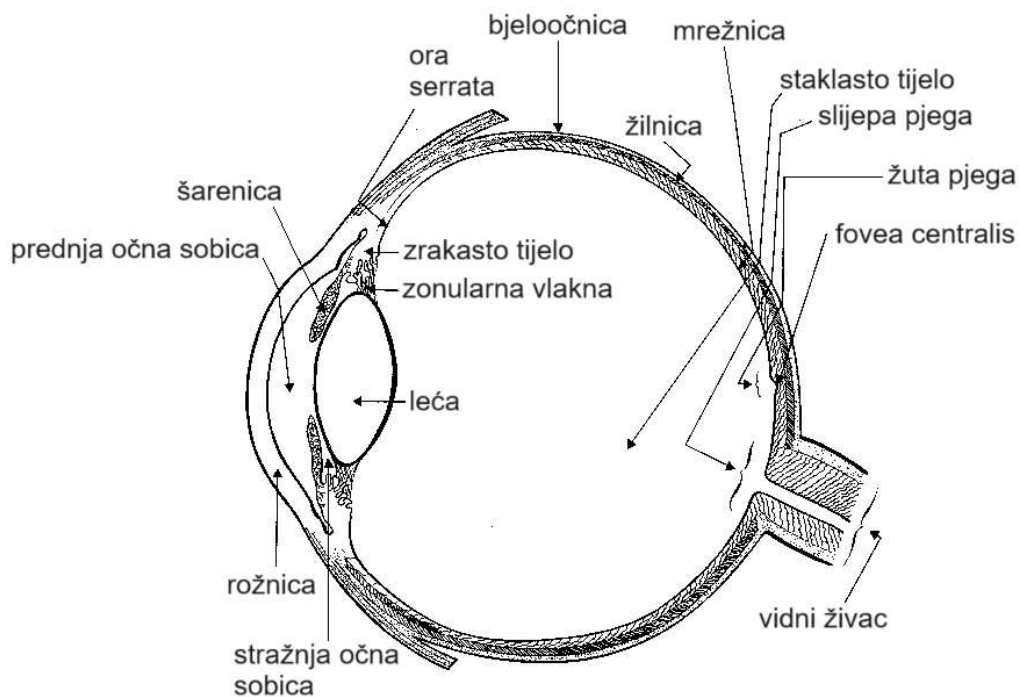
Očna jabučica sastavljena je od tri očne ovojnice, vanjske, srednje i unutarnje, a njenu unutrašnjost tvore leća, sobna vodica i staklovina (2).

Vanjsku očnu ovojnicu (lat. *tunica fibrosa bulbi*) tvore bjeloočnica (lat. *sclera*) i rožnica (lat. *cornea*). Bjeloočnica je neprozirni, nerastezljivi dio vezivnog tkiva koji obavija stražnje četiri petine očne jabučice. Sa stražnje se strane nastavlja na duralnu ovojnicu vidnog živca, a s prednje na rožnicu. Vanjska je površina bjeloočnice slobodna što je potrebno za gibanje očne jabučice, dok je unutarnja od žilnice odvojena tankim perikoroidealnim prostorom (lat. *spatium perichoroideum*) (1, 3). Prednju petinu vanjske očne ovojnice čini prozirna rožnica koja je građena od pet slojeva: pločastog neorožnjenog epitela, Bowmanovog sloja, strome, Descemetove membrane i endotela. Nedostatak krvnih i limfnih žila te građa pokrovnog epitela i strome omogućuju rožnici prozirnost, njezino najvažnije svojstvo (4). Sloj endotelnih stanica otprema tekućinu iz strome u očnu vodicu. Tim se procesom stromu održava u stanju relativne dehidracije nužnim za prozirnost rožnice (5). Rožnica predstavlja i mehaničku barijeru između vanjskih čimbenika i unutarnjih struktura oka. Ona je također optički medij s najvećom refrakcijskom moći. Prehrana se odvija putem očne vodice, suznog filma i krvnih žila limbusa rožnice. Rožnica je bogato inervirana osjetnim živcima prve, oftalmičke, grane trigeminalnog živca što ju čini iznimno osjetljivom na bol (6).

Srednja očna ovojnicu (lat. *tunica vasculosa bulbi*) ili uveja građena je od tri glavne strukture, a od prednje prema stražnjoj strani to su šarenica (lat. *iris*), zrakasto tijelo (lat. *corpus ciliare*) i žilnica (lat. *choroidea*). Šarenica, koja se nalazi između rožnice i leće, ima ulogu u propuštanju svjetlosnih zraka u oko. Dva mišića, *m. sphincter pupillae* i *m. dilatator pupillae*, širenjem i sužavanjem zjenice kontroliraju količinu ulazeće svjetlosti. Zrakasto tijelo ima dvojak ulogu. *M. ciliaris*, koji je dio zrakastog tijela, zadužen je za akomodaciju oka, a cilijarni nastavci odgovorni su za sekreciju očne vodice i na taj način stvaranje intraokularnog tlaka (IOT). Poremećaj sekrecije i otjecanja sobne vodice može dovesti do pada ili porasta IOT-a, što se u oba slučaja može negativno odraziti na oko. Žilnica se sastoji od tri sloja krvnih žila: sloja velikih krvnih žila, sloja srednje velikih krvnih žila i koriokapilarisa, a glavna joj je zadaća nutritivna opskrba mrežnice (1, 2).

Unutarnja očna ovojnicu (lat. *tunica interna bulbi*) ili mrežnica (lat. *retina*) funkcionalno je najvažniji dio oka. Ona se dijeli na slijepi dio (lat. *pars caeca retinae*) koji pokriva stražnji

dio šarenice i zrakasto tijelo te vidni dio (lat. *pars optica retinae*) koji pokriva žilnicu. Granicu ta dva dijela čini zupčasta linija (lat. *ora serrata*). Vidni dio mrežnice histološki se sastoji od deset slojeva. To su, poredani iznutra prema van, unutarnja granična membrana (lat. *membrana limitans interna*), sloj živčanih vlakana (lat. *stratum fibrarum opticarum*), sloj ganglijskih stanica (lat. *stratum gangliosum*), unutarnji mrežasti sloj (lat. *stratum reticulare internum*), unutarnji zrnati sloj (lat. *stratum granulosum internum*), vanjski mrežasti sloj (lat. *stratum reticulare externum*), vanjski zrnati sloj (lat. *stratum granulosum externum*), vanjska granična membrana (lat. *membrana limitans externa*), sloj štapića i čunjića (lat. *stratum neuroepitheliale*) i retinalni pigmentni epitel (lat. *stratum pigmenti*). Tri histološka sloja predstavljaju neurone vidnog puta: prvi neuron čine neuroepitelne stanice, štapići i čunjići, koji imaju ulogu fotoreceptora, drugi neuron su bipolarne stanice unutarnjeg zrnatog sloja i treći neuron čine ganglijske stanice koje pružaju svoje aksone i tvore vidni živac (2).



Slika 1. Anatomija očne jabučice

Preuzeto i prilagođeno prema: Human eyeball cross-section. [Internet]. Wikimedia Commons. [citirano 1. lipnja 2024.]. Dostupno na: https://commons.wikimedia.org/wiki/File:Ojo_2.gif

Oftalmoskopom se promatra površina mrežnice ili fundus oka na kojem se mogu uočiti dva područja: papila vidnog živca i žuta pjega (lat. *macula lutea*). Papila je mjesto iz kojeg aksoni ganglijskih stanica mrežnice napuštaju oko i tvore vidni živac. Zbog nedostatka

fotoreceptora i neosjetljivosti na svjetlosni podražaj, ona se naziva slijepom pjegom (lat. *macula caeca*). U središtu žute pjege nalazi se jamica ili foveja (lat. *fovea centralis*), područje najoštrijeg vida i visoko specijalizirano za vid u boji. U foveji se povećava gustoća čunjića, a smanjuje gustoća štapića u usporedbi s ostatkom mrežnice, dok se u njezinom središnjem dijelu, foveoli, nalaze samo čunjići (7). *Macula lutea* dobila je naziv prema ksantofilnim pigmentima koji osim što joj daju žutu boju, pružaju zaštitu od kratkovalnih svjetlosnih zraka visoke energije. Fotopigmenti također posjeduju antioksidativna svojstva (8).

Leća je bikonveksno i elastično tijelo smješteno ispred staklovine, a ima važnu ulogu u akomodaciji i refrakciji oka. Dvije trećine sastavljene od vode, a jedna trećina od bjelančevina, čine leću strukturom s najvećim proteinskim udjelom u čovjeka. Nedostatak krvnih žila i živaca te dobro topivi proteini koji je grade, preduvjet su prozirnosti leće. Ona se hrani preko sobne vodice i staklastog tijela procesom difuzije. Zonularna vlakna (lat. *zonulae ciliares Zinni*) polaze od zrakastog tijela i hvataju se u području ekvatora leće te ju na taj način stabiliziraju unutar oka. Kontrakcijom i relaksacijom cilijarnog mišića, mijenja se napetost zonularnih vlakana, a time i oblik leće. Prilikom gledanja na blizu cilijarni se mišić kontrahira, zrakasto se tijelo skrati, zonularna vlakna opuste, a prednja se površina leće izrazito ispupči te jače prelama zrake svjetlosti. Obrnuti se procesi zbivaju prilikom gledanja u daljinu (2, 9, 10).

Staklasto tijelo (lat. *corpus vitreum*) prozirna je želatinozna masa koja ispunjava gotovo 80 % unutrašnjosti oka. Voda dominira u sastavu staklovine, dok manje od 1 % čine makromolekule. Pretežno građene od hijaluronske kiseline, molekule su umetnute između kolagenih vlakana. Staklasto tijelo ima više uloga: daje oblik i volumen očnoj jabučici, sudjeluje u refrakciji svjetlosti, predstavlja prepreku staničnoj invaziji te je metabolički aktivno (11).

U pomoćne organe oka ubrajaju se dijelovi kostiju koje grade očnu šupljinu, fascijalne tvorbe i mišići u očnoj šupljini, spojnica, lakrimalni uređaj, vjeđe i obrve (2).

1.2. Katarakta

Katarakta ili siva mrena patološka je promjena leće ili njezine kapsule sa ili bez utjecaja na kvalitetu vida. Definicija podrazumijeva i zamućenje nastalo taloženjem materijala koji nije lećnog podrijetla (12). Katarakta predstavlja vodeći uzrok sljepoće diljem svijeta te unatoč napretku medicine i pokušajima otkrivanja nekirurškog pristupa u njezinoj prevenciji i liječenju, operacija i dalje preostaje jedinim učinkovitim terapijskim postupkom (13).

1.2.1. Epidemiologija

Od devedesetih godina prošlog stoljeća katarakta nastavlja biti vodeći uzrok sljepoće u svijetu. Procjenjuje se da je 2020. godine više od 15 milijuna ljudi starijih od pedeset godina

bilo slijepo posljedično katarakti, što čini 45 % svih slučajeva sljepoće te dobne skupine (14). Ukupan broj oboljelih u svijetu 2019. godine iznosio je približno 97 milijuna (15). Prema nedavnim podacima, siva je mrena odgovorna za polovinu slučajeva sljepoće u zemljama nižeg socioekonomskog statusa, a za svega 5 % slučajeva razvijenih zemalja (16).

1.2.2. Patofiziologija

Osnovna karakteristika leće je prozirnost koja omogućava neometan prolazak svjetlosnih zraka do mrežnice gdje se stvara slika promatranog objekta. Poremećaj u njezinoj građi dovest će do zamućenja, odnosno katarakte. Iako postoje različite podjele mrena, u svima se njima prepoznaje ista patogenetska podloga: oksidativni stres dovodi do nakupljanja proteinskih agregata, peroksidacije lipida i oštećenja DNA molekule koji nadalje uzrokuju poremećaj stanične funkcije (17). Katarakta je multifaktorijalna bolest u čijem nastanku sudjeluju kako okolišni tako i genetski čimbenici. Istraživanja upućuju na važnost modifikacije proteina koji izgrađuju leću. Više od 90 % topivih proteina čine kristalini, a upravo su njihova struktura i uređenje od najvećeg utjecaja na prozirnost leće. Dođe li do mutacije kristalina ili pak drugih proteina koji grade leću, stvaraju se agregati, a leća posljedično postaje neprozirna. Teške mutacije mogu samostalno uzrokovati navedene promjene te se njih povezuje s kongenitalnom kataraktom, dok blaže mutacije čine pojedinca osjetljivijim na akumulirana oštećenja uzrokovana vanjskim čimbenicima u nastanku senilne katarakte (18, 19).

1.2.3. Etiologija

Kongenitalna i razvojna katarakta. Važnu ulogu u nastanku ima genetska podloga, a procjenjuje se da se čak trećina mutacija nasljeđuje bilo autosomno dominantnim, autosomno recesivnim ili X-vezanim putem. Majčina malnutricija te infekcije rubela virusom, citomegalovirusom i toksoplazmom u vrijeme trudnoće pokazali su se rizičnim čimbenicima. Osim toga endokrini poremećaji, konzumacija alkohola i nekih lijekova mogu dovesti do zamućenja leće ploda. Od fetalnih čimbenika izdvaja se hipoksija. Žene, vjerojatno zbog izmijenjenog lučenja hormona u postmenopauzi, nose veći rizik nego muškarci. Određene rase, poput Afroamerikanaca, više su predisponirane za kataraktogenezu od drugih (20).

Senilna katarakta. Javlja se u starijih ljudi, u pravilu nakon pedesete godine života. Od najveće je važnosti u patogenezi oksidativni stres, to jest oštećenje leće slobodnim kisikovim radikalima koji se nakupljaju s dobi. Dodatno se kao razlog nastanka navodi i slabljenje zaštitnih antioksidativnih mehanizama. Istraživanja su također otkrila moguću ulogu intenzivne dehidracije, pušenja i hipertenzije kao pokretača razvoja katarakte vezane za stariju dob (20).

Traumatska katarakta. Najčešća pogođena skupina su mladi muškarci u opasnom radnom okruženju. Prekid kontinuiteta lećne kapsule nakon kontuzijske ili penetrantne ozljede oka dovodi do nakupljanja vode i posljedičnog zamućenja leće (20).

Komplicirana katarakta. Riječ je o zamućenju leće koje nastaje sekundarno drugim očnim te upalnim i degenerativnim bolestima. Glaukom zatvorenog kuta i antiglaukomska terapija rizični su faktori. Uveitis, hipopion, endoftalmitis, retinitis pigmentosa, uznapredovali stadiji retinoblastoma i melanoma te patološka miopija dodatna su stanja koja povećavaju rizik nastanka katarakte. Pseudoeksfolijativni sindrom (PEX) sistemska je bolest koja se javlja u starijoj životnoj dobi, a prvenstveno zahvaća oko. Njega karakterizira odlaganje vlaknastog izvanstaničnog materijala na endotelu rožnice, rubu zjenice, šarenici, prednjoj lentikularnoj kapsuli, zonulama, spojnicima i drugim intraokularnim tkivima. Katarakta koja se javlja u okviru navedenog sindroma ima lošiju postoperativnu prognozu. PEX se najčešće dijagnosticira otkrivanjem popratnog glaukoma (2, 20).

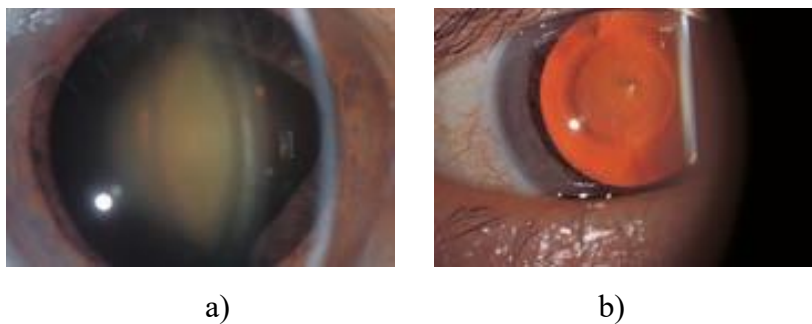
Metabolička katarakta. Galaktozemija je autosomno recesivni poremećaj metabolizma galaktoze u kojem je zbog nedostatka enzima onemogućena pretvorba galaktoze u glukozu. Povezuje se s obostranom kataraktom, gluhoćom, mentalnom retardacijom te oštećenjem slezene, jetre i bubrega. Dijabetičari i do pet puta češće obolijevaju od katarakte u odnosu na ostatak populacije. Osim toga, u njih se mrežnica razvija u ranijoj životnoj dobi te brže napreduje, a rizik razvoja mrežnice u pozitivnoj je korelaciji s trajanjem i lošom kontrolom osnovne bolesti. Patofiziološki se nakupljanje poliola smatra glavnim uzrokom promjena leće. Enzim aldoza reduktaza katalizira redukciju glukoze u sorbitol mnogo brže nego što se on može pretvoriti u fruktozu, a s obzirom na to da je sorbitol osmotski aktivna tvar, navlačenje vode uzrokuje degeneraciju lentikularnih vlakana. Hiperglikemija također uzrokuje i neenzimatsku glikozilaciju proteina intraokularnog tkiva. Oksidativni stres i autoimuno oštećenje u dijabetesu tipa 1 teorije su kataraktogeneze koje se ne mogu zanemariti. Hipoparatiroidizam s popratnom hipokalcemijom, hipotireoza, Wilsonova bolest, Fabryjeva bolest, Loweov okulocerebrorenalni sindrom još su neki od metaboličkih kataraktogenih poremećaja (2, 21).

Toksična katarakta. Među lijekovima koji mogu predisponirati pojedinca za razvoj katarakte navode se steroidi, oralni kontraceptivi, anksiolitici, antipsihotici, metotreksat, tiazidi, miotici, tiazolidindioni i mnogi drugi. Primjena ne samo sistemskih steroida već inhalacijskih i topičkih pokazala se štetnom. Iako je mehanizam nastanka toksične katarakte nedovoljno razjašnjen, poznato je da steroidi narušavaju metabolizam vezivnog tkiva koje gradi leću. Leća se također pokazala osjetljivom na učinak alkohola (20).

Zračenje. U brojnim se dosadašnjim istraživanjima ultraljubičasto zračenje povezalos razvojem senilne katarakte. Leća je najosjetljivija na UVB zrake valne duljine 300 nm, dok je utjecaj UVA zraka na nju mnogo manji. Rizik također predstavlja i izlaganje X i gama zrakama te infracrvenom i neutronsom zračenju (20).

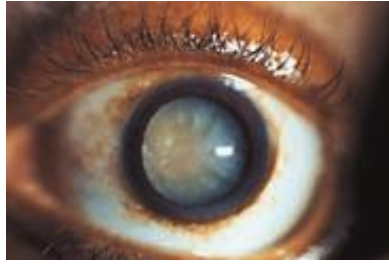Katarakta starije životne dobi može se podijeliti prema lokalizaciji promjena leće na nuklearnu, kortikalnu i supkapsularnu. Nuklearna katarakta najčešći je tip katarakte koji se fiziološki javlja s procesom starenja, no može biti ubrzan djelovanjem različitih faktora. Prezentira se žućkastim zamućenjem i otvrdnjavanjem koji primarno zahvaćaju nukleus, a zatim ostale slojeve leće. Kod kortikalne se katarakte promjene prvo javljaju na vanjskim slojevima leće, a zatim se šire prema središtu. Ovaj tip katarakte češći je u dijabetičara. Zamućenje u stražnjem dijelu leće karakteristično je za supkapsularnu kataraktu koja se povezuje s učestalom upotrebom kortikosteroida. Oboljeli se javljaju doktoru tek u uznapređovalom stadiju zato što se simptomi razvijaju kasno (22).

Prema stupnju zamućenja razlikuje se imaturna, intumescentna, maturna i hipermaturna katarakta. Imaturna katarakta ne daje nikakve simptome, a granica između prozirnih i zamućenih dijelova leće jasno je vidljiva. Kod intumescentne katarakte leća je edematozna kao posljedica nakupljanja vode procesom osmoze. Bijelo zamućenje koje zahvaća čitavi korteks javlja se u maturnoj katarakti. Posljednje, hipermaturnu kataraktu karakterizira curenje građevnih proteina kroz lećnu kapsulu ili drugim riječima likvefakcija korteksa i nukleusa leće (18). Na slikama koje slijede prikazan je izgled katarakti promatranih biomikroskopom (Slika 2., 3., 4.)



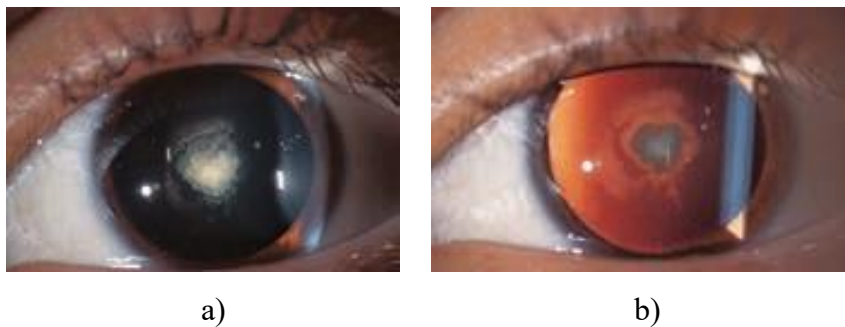
Slika 2. Nuklearna katarakta a) Biomikroskopom prikazana nuklearna skleroza u obliku žućkastog zamućenja b) Crveni refleksi pokazuje centralnu distorziju leće

Preuzeto: Allen RC, Harper RA. Basic ophthalmology: essentials for medical students [Internet]. 10. izdanje. San Francisco: Amer Academy of Ophthalmology; 2016. Slika 3.12, Nuklearna katarakta; str. 72. [citirano 1. lipnja 2024.]. Dostupno na: https://store.aao.org/media/resources/0230062U/p69-74_BO10e_cropped_lores.pdf



Slika 3. Kortikalna matura katarakta. Crveni se refleksi ne može dobiti. Zjenica se čini bijelom

Preuzeto: Allen RC, Harper RA. Basic ophthalmology: essentials for medical students [Internet]. 10. izdanje. San Francisco: Amer Academy of Ophthalmology; 2016. Slika 3.10, Matura katarakta; str. 70. [citirano 1. lipnja 2024.]. Dostupno na: https://store.aao.org/media/resources/0230062U/p69-74_BO10e_cropped_lores.pdf



Slika 4. Stražnja supkapsularna katarakta a) Prikaz na biomikroskopu b) Crveni refleksi ima središnje zatamnjenje

Preuzeto: Allen RC, Harper RA. Basic ophthalmology: essentials for medical students [Internet]. 10. izdanje. San Francisco: Amer Academy of Ophthalmology; 2016. Slika 3.11, Stražnja supkapsularna katarakta; str. 71. [citirano 1. lipnja 2024.]. Dostupno na: https://store.aao.org/media/resources/0230062U/p69-74_BO10e_cropped_lores.pdf

1.2.4. Klinička slika

Progresija kliničke prezentacije katarakte je spora i bezbolna zbog čega ljudi često ne prijavljuju pogoršanje vida sve dok bolest ne dosegne uznapredovali stadij. Pacijenti se žale na smanjenje vidne oštrine ili zamagljenje kojem ne pomaže nošenje dioptrijskih naočala. Zbog napredovanja i sazrijevanja katarakte, ljudi češće imaju potrebu pregledavati vid u oftalmologa. Osjetljivost na svjetlo najčešće je povezano sa svjetlima automobila u prometu ili sunčevom svjetlosti. Također su prisutni haloi, odnosno obojeni prsteni oko izvora svjetla. Od simptoma

se još javljaju diplopija ili dvoslike te poremećena percepcija boja (23). Iako se kliničke slike preklapaju, postoje razlike u simptomima između različitih podtipova katarakte. Nuklearna katarakta slabi vid na daleko. Sklerozirajuće promjene povećavaju indeks loma zbog čega oko postaje miopično, odnosno dalekovidnim se osobama vid može i poboljšati. S druge strane, supkapsularna katarakta više pogađa vid na blizu, nego li na daleko (24).

1.2.5. Dijagnoza

Osobe koje u anamnezi navode prethodno opisane smetnje vida, naročito ako se radi o starijoj populaciji, treba dodatno obraditi zbog sumnje na kataraktu. Dijagnostička obrada uključuje ispitivanje vidne oštine, prosvjetljavanje optičkih medija oftalmoskopom te pregled biomikroskopom s procjepnom svjetiljkom.

Vidna oština kvantitativna je mjera funkcije vida, a predstavlja sposobnost ljudskog oka da razluči fine detalje. Kako bi ispitali vidnu oštinu koriste se različiti optotipi. To su tablice s crnim slovima ili simbolima različite veličine na bijeloj podlozi standardno udaljene od ispitanika. Najpoznatiji od njih su Snellenovi optotipi na udaljenosti od šest metara. Iako se njihova uporaba više ne preporučuje, u ordinacijama se i dalje najčešće koriste. Tablice organizirane po logMAR principu, poput Lejinih optotipa, smatraju se preciznijima. Potrebno je odrediti vidnu oštinu sa i bez korekcije, na blizu i na daleko, te prvo binokularno, a zatim i monokularno. U slučaju smanjene vidne oštine, može se izvesti i test sa stenopeičnim otvorom. Probna neprozirna leća s rupicom stavlja se ispred oka koje se ispituje, dok je drugo oko zatvoreno ili pokriveno. Zrake svjetlosti koje prolaze kroz stenopeični otvor padaju na foveolu, a one koje dopiru do perifernih dijelova mrežnice se uklanjaju. Na ovom će testu osobe koje vide slabije zbog refrakcijskih grešaka moći čitati manja slova, dok izostanak poboljšanja vidne oštine upućuje na drugu patologiju, primjerice ambliopiju (25).

Biomikroskop s procjepnom svjetiljkom najzastupljeniji je instrument u oftalmološkom pregledu. On pruža izvor svjetlosti visokog intenziteta za prosvjetljavanje optičkih medija te omogućuje dobivanje uvećane trodimenzionalne slike s uvidom u dubinu intraokularnog prostora. Biomikroskopom se prikazuju strukture prednjeg očnog segmenta, a dodatkom posebnih leća i stražnjeg očnog segmenta (26).

Oftalmoskopija je osnovna dijagnostička metoda kojom se pregledava očna pozadina ili fundus oka. Razlikujemo dva oblika oftalmoskopije: direktnu ili izravnu i indirektnu ili neizravnu. Iako se indirektnom oftalmoskopijom može pregledati veće područje mrežnice, stvorena slika je obrnuta te je za njezino razumijevanje potrebno više iskustva. Direktna oftalmoskopija ili oftalmoskopija u uspravnoj slici jednostavnija je metoda koja daje oko petnaest puta uvećan prikaz očnog dna. Pregled se izvodi u zamračenoj sobi, a za precizniji se

nalaz zjenice ispitanika mogu proširiti ukapavanjem midrijatika. Prosvjetljavanje oftalmoskopom izaziva uredan crveni refleks ako su optički mediji prozirni. Zamućenja rožnice, leće ili staklovine uočavaju se kao tamna područja ili ispadi u crvenom odsjaju (27). Imaturna mrena koja zahvaća dio korteksa leće prekida kontinuitet crvenog refleksa. Isti se u maturnoj katarakti uopće ne može izazvati, a zjenica je izgledom bijela. Crveni refleks ima središnje zatamnjenje ako je riječ o stražnjoj supkapsularnoj katarakti. U nuklearnoj katarakti od crvenog refleksa ostaje samo rub koji okružuje mutni dio leće (28).

1.3. Operacija katarakte

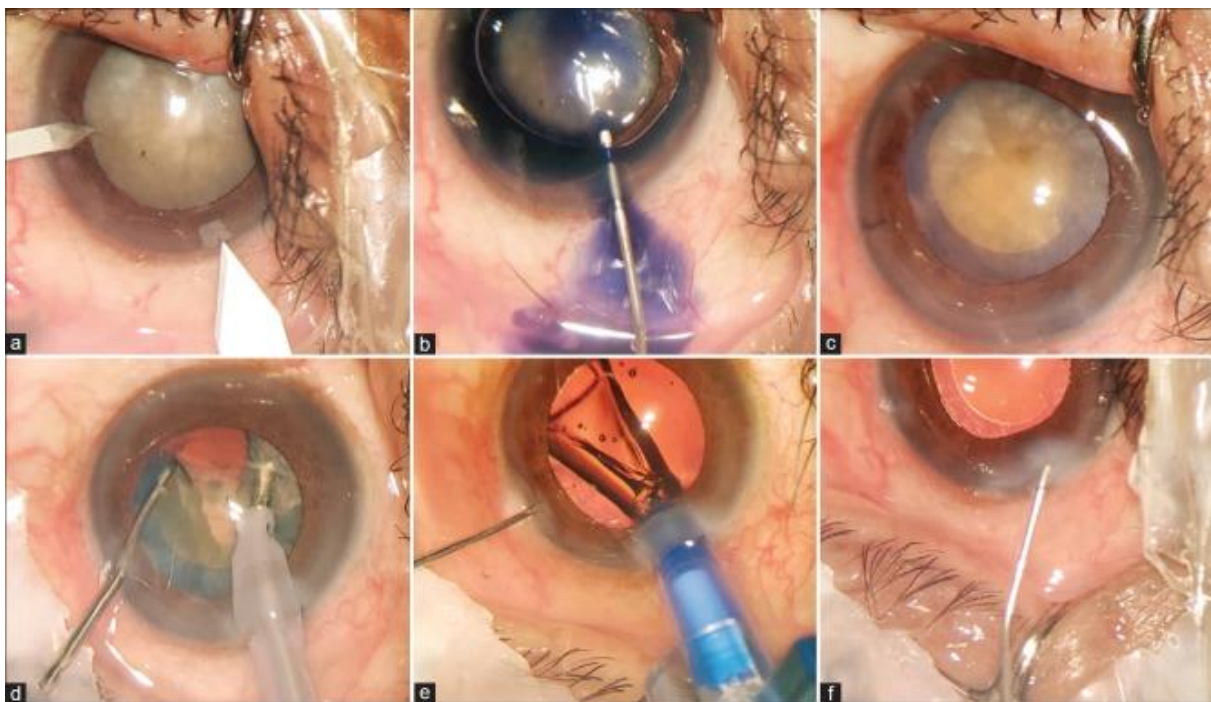
1.3.1. Pregled kroz povijest

Operacija katarakte jedan je od najstarijih i najizvođenijih zahvata diljem svijeta, a njezini početci datiraju stoljećima unazad. Iz prvih zapisa saznaje se o prastarj metodi dislociranja zamućene leće u staklasto tijelo u svrhu liječenja katarakte. Koristeći se oštrom iglom, mrena bi se uklanjala iz vidne osi te iako bi ostala u oku, više ne bi ometala prolazak svjetlosnih zraka do foveje. Ostavljanje zamućene leće u oku i nepoštivanje aseptičkih uvjeta za vrijeme postupka dovodili bi do poražavajućeg ishoda. Po pravilu bi se u ljudi već nedugo nakon zahvata razvila sljepoća (29). Unatoč postojećim komplikacijama i napredovanju medicine, ovaj rizični zahvat se i dalje odvija u slabije razvijenim zemljama Afrike (30). Intrakapsularna ekstrakcija katarakte (engl. *intracapsular cataract extraction* ili ICCE) danas se rijetko koristi s obzirom na to da je došlo do razvoja drugih kirurških opcija s boljim postoperativnim ishodom. Iako se razvila nakon ekstrakapsularne ekstrakcije katarakte, ICCE je bila preferirani pristup samo kraće razdoblje, dok ekstrakapsularna ekstrakcija nije doživjela napredak (29). Riječ je o kirurškoj metodi kojom se zamućena leća i njezina kapsula zajedno odstranjuju iz oka. Intraokularna se leća nakon ugradnje mora zašiti za bjeloočnicu ili šarenicu kako bi bila stabilna. Također se može implantirati u prednju očnu sobicu (31).

1.3.2. Fakoemulzifikacija

Operacija katarakte doživjela je revoluciju šezdesetih godina prošlog stoljeća uvođenjem fakoemulzifikacije, postupka koji i danas predstavlja prvu terapiju izbora. Prije samog zahvata zjenica se proširi topičkom primjenom midrijatika. U perifernoj se rožnici za početak učini mala incizija kroz koju se u prednji očni segment injicira oftalmičko viskoelastično sredstvo (OVS). Viskoelastici koriste se kako bi se zaštitile intraokularne strukture, povećao tlak u prednjoj očnoj sobici i održao oblik očne jabučice tijekom kirurškog zahvata. Uvođenjem viskoelastika povećalo se zadovoljstvo pacijenata zbog njihovog povoljnog djelovanja na brzinu oporavka vida nakon operacije. Zatim se nešto većom incizijom prilazi prednjem polu leće nakon čega se izvodi kapsuloreksa prednje strane kapsule te se

pristupa unutrašnjem lentikularnom sadržaju. Hidrodisekcija, kojom se odvaja unutarnji sloj kapsule od vanjskog sloja korteksa, i hidrodelineacija, odnosno odvajanje lećnog nukleusa od epinukleusa i korteksa, slijede iza kontinuirane cirkularne kapsulorekse. Fakosonda, spojena na fakouređaj, uvodi se u prednju očnu sobicu te se emitiranjem ultrazvučnih valova leća razbija na manje dijelove koji se zatim aspiriraju. Nakon uklanjanja zamućene leće, na njeno se mjesto ugrađuje nova, umjetna intraokularna leća (IOL). Ultrazvučna energija primijenjena u kontinuiranom longitudinalnom zahvatu pretvara se u toplinu koja može uzrokovati oštećenja okularnog tkiva. Zbog mogućeg navedenog štetnog djelovanja, kirurgija katarakte morala je dodatno napredovati (29, 32). Mikropulsna fakoemulzifikacija tako je jedan od postupaka uklanjanja zamućene leće s boljim postoperativnim ishodom. U pitanju je zahvat koji se izvodi u kraćem vremenskom periodu i u kojem se koristi manja količina energije čime temperatura igle ostaje niža, a nepovoljno djelovanje na okolno tkivo također je manje. Torzijska i transverzna fakoemulzifikacija također su primjeri sigurnijih kirurških metoda upravo zbog manje proizvodnje topline (33). Fakoemulzifikacija zahtijeva manji kornealni rez i kraće vrijeme izvedbe u usporedbi s ekstrakapsularnom ekstrakcijom katarakte. Istraživanja su pokazala kako je većina pacijenata metodom fakoemulzifikacije operirana u vremenskom razdoblju od trideset minuta, a mnogi i unutar petnaest minuta. Osim toga, rezultati ukazuju na manju učestalost intraoperativnih i postoperativnih komplikacija te bolju postoperativnu vidnu oštrinu nakon fakoemulzifikacije, nego li nakon tradicionalnog ekstrakapsularnog zahvata. Troškovi modernije metode dakako su veći, zbog čega fakoemulzifikacija prednjači u zemljama visokog socioekonomskog statusa, a ekstrakapsularna operacija katarakte i dalje ostaje izbor liječenja u zemljama u razvoju (34).



Slika 5. Postupci u fakoemulzifikaciji. a) Incizija rožnice b) Bojenje prednje očne sobice c) Kapsuloreksa d) Emulzifikacija i aspiracija lećnog materijala fakosondom e) Implantacija IOL-e f) Hidracija strome i uspostavljanje prednjeg očnog segmenta

Preuzeto: Brayan J, Chandrakanth P, Narendran S, Narendran K, Narendran V. PHACOSIT: A sitting phacoemulsification technique for patients unable to lie down during cataract surgery. *Indian J Ophthalmol* [Internet]. 2022; 70:1396-1401. Slika 5. [citirano 1. lipnja 2024.].

Dostupno na: <https://www.ncbi.nlm.nih.gov/pmc/articles/PMC9240489/>

1.3.3. Femtosecond laserom potpomognuta operacija katarakte

Femtosecond laserom potpomognuta kirurgija katarakte (engl. *femtosecond laser assisted cataract surgery*, FLACS) koristi laserske pulsacije trajanja 10^{-15} sekundi čija se energija iskorištava za stvaranje kornealnih incizija, izvođenje prednje kapsulotomije i fragmentiranje lećnog nukleusa. Laserom se također mogu činiti incizije unutar strome rožnice kako bi se promijenila njezina refrakcijska snaga i smanjio postojeći astigmatizam. Nakon korištenja lasera, operativni se zahvat odvija kao klasična fakoemulzifikacija. FLACS pokazuje razne prednosti u usporedbi s manualnim kirurškim zahvatima zbog čega se sve češće upotrebljava. Mogućnost određivanja duljine i širine prije operacije čini kornealne incizije kvalitetnijima, odnosno preciznijima od onih ručno rađenih. Isto vrijedi i za prednju kapsulotomiju koja nosi rizik od rupture kapsule čak i u rukama iskusnog kirurga. Femtosecond laserom izveden rez prednje kapsule leće pravilnije je oblikovan i omogućava uspješniju ugradnju umjetne IOL-e. Segmentacija leće laserom smanjuje potrebnu energiju ultrazvučne

igle i skraćuje vrijeme aspiracije zbog čega nastaju manja toplinska oštećenja intraokularnog tkiva, što podrazumijeva i sloj endotelne stanice rožnice (35, 36).

1.3.4. Ekstrakapsularna operacija katarakte

Ekstrakapsularna ekstrakcija katarakte (engl. *extracapsular cataract extraction*, ECCE) kirurški je zahvat u kojem se nukleus zamučene leće odstranjuje u cijelosti, bez prethodnog razbijanja na manje dijelove. Kao što sam naziv upućuje, kapsula se ne uklanja zajedno s lećom, nego se stražnji dio kapsule ostavlja u oku. Intaktna kapsula čini umjetnu leću stabilnijom nakon ugradnje. Kornealna incizija omogućava ulazak u prednji očni segment nakon čega se u isti ubrizgavaju zrak i fiziološka otopina u svrhu stvaranja potiska i održavanja intraokularne arhitekture. Dio kapsule koji obavija prednji pol leće otvara se savijenom iglom ili ND Yag laserom. Nukleus se u cijelosti ekstrahira istovremenim pritiskom na očnu jabučicu odozgo i odozdo, a nakon njegovog uklanjanja korteks se odstranjuje ispiranjem fiziološkom otopinom i aspiracijom. Tijekom vađenja korteksa treba paziti da ne dođe do ruptуре stražnje kapsule. Važno je izvaditi lećni materijal u potpunosti jer u suprotnom mogu nastupiti komplikacije. Na završetku operacije stavljaju se resorptivni korneoskleralni šavovi (27, 31).

1.3.5. Operacija katarakte kroz malu inciziju

MSICS (engl. *manual small incision cataract surgery*) način je operacije katarakte kroz malu inciziju čiji su rezultati usporedivi s onima kod fakoemulzifikacije. Za razliku od konvencionalne ECCE, incizija kroz koju se pristupa prednjem očnom segmentu ima sposobnost samostalnog cijeljenja zbog čega je uporaba šavova nepotrebna. Fakoemulzifikacija koliko god da je uspješna, posljedično velikim troškovima koristi se ponajviše u zemljama visokog ekonomskog statusa. S druge strane, MSICS je jeftinija operacijska metoda te je kao takva zastupljena u manje razvijenim zemljama. Kirurški zahvat traje svega deset minuta, što je kraće vrijeme izvedbe od fakoemulzifikacije. S obzirom na to da kirurzi ne koriste opremu visoke tehnologije, također relativno brzo stječu vještine potrebne za operaciju katarakte ovim putem (37).

1.3.6. Perioperativno razdoblje

Prije detaljnije obrade bolesnika mora se razjasniti je li operacija oka uopće potrebna, pristaje li na nju pacijent te hoće li od nje imati koristi. U obzir se uzimaju subjektivni i objektivni kriteriji. Subjektivni kriteriji podrazumijevaju tegobe koje pacijent sam navodi, a koje mu otežavaju profesionalne i svakodnevne aktivnosti te narušavaju kvalitetu života. Objektivno se pad oštine vida procjenjuje optotipima. Ako bolesnik ne pristaje na operacijski zahvat, donio se zaključak da operacija neće poboljšati trenutno stanje ili pacijentov status predstavlja kontraindikaciju za operaciju, od iste se odustaje (27). Predoperativna priprema

sljedeći je korak u slučaju odluke na operiranje bolesnog oka, a ona uključuje oftalmološki status bolesnika, definiranje rizika komorbiditeta za izvođenje samog zahvata i njihov utjecaj na postoperativne rezultate te određivanje osobitosti IOL-e koja se ugrađuje. U svrhu određivanja vrste i jakosti leće koristi se biometrija koja može biti optička ili nekontaktna i ultrazvučna ili kontaktna. Njezinom se upotrebom dobivaju anatomske dimenzije oka: kornealna zakrivljenost ili keratometrija kojom se izračunava refrakcijska snaga rožnice, dubina prednjeg očnog segmenta i duljina osovine oka, odnosno udaljenost kornealne površine do retinalnog pigmentnog epitela. Iako se operacija katarakte smatra niskorizičnom, činjenica je da se obično radi o osobama starije životne koje u osobnoj anamnezi imaju jednu ili često više bolesti na što treba obratiti pozornost. Bolesnicima s hipertenzijom preporučuje se nastaviti uzimati terapiju, ali ako su vrijednosti tlaka poviše 180/100 mmHg, operacija zahtijeva odgodu. Oni s koronarnom bolesti ne prekidaju antianginoznu terapiju, ali nestabilna angina ili infarkt preboljeni unutar protekla tri mjeseca kontraindikacija su za izvođenje zahvata. Preporuka je dijabetičare operirati rano ujutro te uzeti inzulin ili oralne hipoglikemike kasnije kako bi se izbjegla moguća hipoglikemija. Ako pacijent u razdoblju zakazanog kirurškog zahvata ima akutnu infektivnu bolest, isti se odgađa. Operacija katarakte nosi niski rizik krvarenja zbog čega se pacijentima ne prekida uzimanje antitrombocitne i antikoagulantne terapije. Antibiotiska profilaksa u slučaju bolesti srčanih zalistaka također nije potrebna (25, 38).

Spekularni mikroskop dijagnostički je uređaj kojim se prikazuje endotelni sloj rožnice oka. Njime se određuje veličina, oblik, gustoća endotelnih stanica, koeficijent stanične varijabilnosti i debljina rožnice. Ovom se metodom dobiva uvid u stanje endotelnih stanica prije i poslije intraokularnih kirurških zahvata. Dokazano je da dolazi do pada u broju stanica nakon operacije katarakte i ugradnje IOL-e. Kornealne endotelne stanice nemaju sposobnost regeneracije, pa se nakon njihova oštećenja preostale stanice povećavaju i migriraju kako bi prekrile ozlijeđeno područje. Jatrogena endoteliopatija koja je u ovom slučaju nastala postoperativno može dovesti do razvoja stromalnog edema rožnice. Osim intraokularnih operacija, rizični čimbenici za razvoj bolesti kornealnog endotela su šećerna bolest, nekontrolirani glaukom, kronični uveitis, pleomorfizam, starenje te trauma oka. Gustoća endotelnih stanica smanjuje se s dobi, tako da u dječjoj iznosi preko 3500 stanica/mm², a u starijoj životnoj dobi oko 2000 stanica/mm². Prosječna vrijednost iznosi 2400 stanica/mm². Gustoća u prosjeku opada za 0,6 % godišnje. Vrijednosti manje od 1000 stanica/mm² dovode do disfunkcije endotelnog sloja i moguća su kontraindikacija za operaciju katarakte s obzirom na to da postoperativno povećavaju rizik dekompenzacije rožnice. Koeficijent varijabilnosti predstavlja stupanj različitosti endotelnih stanica u veličini, a normalno iznosi manje od 0,30.

Povećana varijabilnost veličine naziva se polimegatizam. Unutarnji sloj rožnice idealno bi u cijelosti trebao biti izgrađen od heksagonalnih stanica, no normalnim se smatra i udio od 60 %. Ako se udio heksagonalnih endotelnih stanica dodatno smanji, odnosno varijabilnost oblika stanica se poveća, riječ je o pleomorfizmu. Važno je znati da su polimegatizam i pleomorfizam razlozi za odustajanje od intraokularnih operacija (39, 40).

U oftalmološkoj se kirurgiji koristi topička, regionalna i opća anestezija. Posljednjih par desetljeća mnogo je češća upotreba lokalne anestezije s obzirom na to da nosi manji rizik za pacijenta. Danas se također operacije katarakte primarno vrše u lokalnoj topičkoj anesteziji. Ukapavanje anestetika u oko, kao što je tetrakain, uzrokovat će gubitak osjeta, ali ne i pokretljivosti oka, pa je preduvjet za primjenu topičke anestezije sposobnost bolesnika da ostane miran. Komplikacije su moguće ozljede pri pomicanju oka ili tijela te osjećaj boli prilikom zahvata. Za one koji ne mogu ostati mirni tijekom operacije dobar odabir je opća anestezija koja paralizirajući ekstraokularne mišiće onemogućava bilo kakve pokrete oka. Njima je prije operacije obavezna hematološka i biokemijska laboratorijska obrada te snimanje EKG-a onima starijim od pedeset godina života s dodatnim rizičnim čimbenicima poput pušenja, konzumacije alkohola, dijabetesa, hipertenzije, bubrežne i srčane bolesti. Uobičajeni rizici opće anestezije vrijede i u oftalmološkoj kirurgiji. Obavezno je postoperativno korištenje kortikosteroidnih kapi kako bi se prevenirao potencijalni razvoj upale. Lijek izbora je deksametazon, a ukapavanje se vrši četiri puta dnevno prvih tjedan dana, a zatim dva puta dnevno sljedećih sedam dana. Prvi se kontrolni pregled obavlja dan nakon operacije, a zatim se pacijenta naručuje na dodatnu oftalmološku kontrolu za četiri do šest tjedana. To vrijedi za one koji nisu imali komorbiditete niti komplikacije za vrijeme trajanja kirurškog zahvata. Međutim, učestalost kontrolnih pregleda može varirati ako je riječ o pacijentima narušenog zdravstvenog stanja ili onima u kojih su prilikom operacije nastupile komplikacije (25).

1.4. Komplikacije operacije katarakte

1.4.1. Komplicirana katarakta

Komplicirana katarakta podrazumijeva zamućenje leće koje nastaje posljedično drugoj intraokularnoj bolesti, iako se definicija može proširiti tako da naziv uključuje i kataraktu nastalu sekundarno sistemskoj bolesti. U podlozi se najčešće nalaze upalna stanja poput uveitisa, ulkusa rožnice, hipopiona te endoftalmitisa. Atrofija šarenice i retinitis pigmentosa neke su od degenerativnih bolesti odgovornih za proces sekundarne kataraktogeneze. Upalne i degenerativne bolesti u većini slučajeva dovode do razvoja stražnje supkapsularne katarakte. Glaukom te razni intraokularni tumori poput retinoblastoma, melanoma i metastatskih tumora prednjeg očnog segmenta prepoznati su uzročnici. Najteži oblici komplicirane katarakte nastaju

zbog kroničnih upala, ali i kortikosteroida koji se koriste u njihovom zbrinjavanju. Zbrinjavanje kompliciranih katarakti predstavlja izazov za liječnika zbog potrebne terapije podležeće bolesti (41).

Osobe s rekurentnom pojavom uveitisa ili oni kod kojih upala pređe u kronični stadij pod rizikom su od razvoja katarakte. U tim slučajevima замуćenje leće nastupa ne samo kao posljedica upalnog zbijanja, već i kortikosteroida koji se koriste za liječenje podležeće bolesti. Katarakta u pacijenata s uveitisom predstavlja vodeći uzrok gubitka vida i najčešću indikaciju za operaciju. Na uveitične katarakte otpada nešto više od 1 % ukupnih operacija katarakte, a postoperativni ishod teško je predvidjeti zbog upalnog oštećenja i strukturnih abnormalnosti oka. Rezultati dakako ovise o tipu samog uveitisa, pa je tako kod prednjeg zabilježen najbolji oporavak, dok je kirurški zahvat pacijenata sa stražnjim uveitisom i panuveitisom znatno manje uspješan. Katarakta je česta klinička prezentacija u sindromu Fuchsovog uveitisa (engl. *Fuchs uveitis syndrome*, FUS). U slučaju dobre kontrole bolesti, postoperativni rezultati usporedivi su čak s vidnim oštrinama ljudi koji su operirali neuveitičnu mreću. Visoka uspješnost kirurških zahvata pripisuje se niskom stupnju upale koja pritom primarno zahvaća prednji očni segment. Za razliku od FUS-a, uveitis povezan s juvenilnim idiopatskim artritismom prezentira se intenzivnijom upalom, a nosi znatni rizik od razvoja komplikacija nakon operacije katarakte. U pacijenata s lošom kontrolom bolesti izbjegava se ugradnja IOL-e zbog učestale formacije adhezija i mogućeg perzistiranja upale, koji bi pak bili indikacija za uklanjanje iste. Do trećine pacijenata s Behcetovom bolesti razvije kataraktu. Uspjeh nakon uklanjanja mreće kao i u prethodnim slučajevima ovisi prvenstveno o stupnju intraokularne upale, ali konačna vidna oštrina općenito je manja nego li kod ostalih etiologija uveitisa. Kao najčešće komplikacije navode se замуćenje stražnje kapsule leće, razvoj sinehija, cistoidni makularni edem i atrofija vidnog živca. Prije ekstrakcije mreće potrebno je potvrditi da je upravo ona uzrok vidnih smetnji. Predoperativna supresija intraokularnog upalnog procesa na minimalno tri mjeseca preduvjet je izvođenja kirurškog zahvata (42).

Lijekovi koji se dovode u uzročno-posljedičnu vezu s kataraktom mogu se razvrstati u četiri skupine: lijekovi poznati po svom kataraktogenom djelovanju, lijekovi s vjerojatnim kataraktogenim djelovanjem, lijekovi s mogućim kataraktogenim djelovanjem i oni čije je djelovanje i dalje nedovoljno istraženo. U skupini lijekova dokazanog štetnog učinka od najveće se važnosti, uzimajući u obzir njihovu široku i relativno čestu upotrebu, navode glukokortikoidi. Neovisno o tome daju li se lokalno ili sistemski, mogu uzrokovati замуćenje leće, a njihovo se korištenje ponajviše povezuje s razvojem stražnje supkapsularne katarakte. Međutim, istraživanja su također dokazala glukokortikoidni učinak na pojavu morfološki

nuklearne katarakte. Molekularni mehanizmi razvoja steroidne mreže i dalje nisu dovoljno istraženi, no predvodi teorija o aktivaciji specifičnih staničnih receptora vezanjem glukokortikoida i migraciji epitelnih stanica iz područja ekvatora prema stražnjem polu leće. Nju također podupire činjenica da se samo steroidima s glukokortikoidnim učinkom pripisuje uloga u nastanku katarakte (43, 44).

Katarakta i glaukom, vodeći uzroci oštećenja vida u svijetu, mogu u pacijenta postojati istovremeno te također djelovati jedno na drugo. Katarakta može dovesti do razvoja fakomornog glaukoma, odnosno sekundarnog glaukoma zatvorenog kuta koji nastaje zbog pupilarnog bloka. S druge strane moguće je ubrzano napredovanje katarakte i pogoršanje simptoma primanjem antiglaukomske terapije ili zbrinjavanjem glaukoma kirurškim putem (45). Operacija katarakte pokazala se uspješnom u sniženju IOT-a, glavnog rizičnog faktora za progresiju glaukoma na koji se može djelovati. Stoga se pad tlaka ovom kirurškom metodom smatra korisnim dodatkom uobičajenim operativnim tehnikama tretiranja glaukoma. Operacija katarakte pokazala je svoj pozitivan učinak u pacijenata s glaukomom otvorenog kuta (engl. *primary open-angle glaucoma*, POAG), glaukomom zatvorenog kuta (engl. *angle-closure glaucoma*, ACG) i PEX-om. Iz istraživanja koja su proučavala POAG može se zaključiti da postoji izravna veza između predoperativnog IOT-a i njegove postoperativne vrijednosti. Preciznije, što je IOT bio viši prije početka operacije to je njegovo smanjenje bilo veće. Također je važno spomenuti da su pad tlaka, iako manji, doživjeli i oni oboljeli samo od katarakte, ne i od glaukoma. Pacijenti s ACG-om imali su još veću korist od kirurške ekstrakcije katarakte. Kod njih je postoperativno sniženje IOT-a bilo veće i dugotrajnije u odnosu na prethodnu skupinu ispitanika. Između ostalog, pozitivni učinci operacije katarakte pokazali su se od najveće važnosti u osoba s kroničnim ACG-om. PEX je drugi vodeći uzrok glaukoma otvorenog kuta, nakon POAG-a. Fibrilarni materijal koji se odlaže u prednji očni segment može poremetiti drenažu očne vodice putem trabekularne mreže i posljedično tome povisiti tlak. Zbog male zjenice otporne na medikamentnu dilataciju, duljeg trajanja kirurškog postupka i oštećenog endotela, PEX može pogoršati ishode operacija. Fakoemulzifikacija tako može rezultirati razvojem edema rožnice, upalnim zbivanjima, zamućenjem i rupturom stražnje kapsule, krvarenjem u prednji očni segment te gubitkom staklovine. Pacijenti s istovremeno razvijenim glaukomom su nakon operacije katarakte imali znatno kraću kontrolu IOT-a u usporedbi s onima koji uz PEX nisu bolovali od glaukoma. No, unatoč manje uspješnoj regulaciji tlaka, kirurško liječenje je u skupini s PEX-om i glaukomom svejedno smanjilo potrebu antiglaukomske terapije. Istraživanja su dovela do zaključka da je sigurnije prvo operirati kataraktu, a zatim liječiti glaukom u osoba kojima su planirana oba zahvata. Takva odluka

temelji se na riziku zamućenja leće unutar nekoliko godina od izvedene trabekulektomije ili postavljanja drenažnog puta. Prethodne su metode ugrožavale naknadno operiranje glaukoma, no napretkom oftalmološke kirurgije i uvođenjem fakoemulzifikacije te su prepreke uklonjene. Dodatna potpora odluci o izvođenju operacije katarakte prije operacije glaukoma je saznanje da obrnuti poredak daje lošije rezultate. Mrena koja je nastala kao posljedica operacije glaukoma zahtijeva vlastitu operaciju, koja se pak pokazala rizičnim čimbenikom za neuspjeh same trabekulektomije. Odnosno, ekstrakcija jatrogeno nastale katarakte predstavlja rizik za ponovni porast IOT-a na vrijednosti iznad 21 mmHg. No, takav zaključak vrijedi za POAG. S druge strane, operacija katarakte nakon trabekulektomije u slučajevima ACG-a pokazala se poželjnom u smislu dodatnog sniženja tlaka (46, 47).

1.4.2. Intraoperativne komplikacije

Intraoperativne komplikacije fakoemulzifikacije mogu nastati zbog različitih rizičnih čimbenika povezanih sa samim pacijentom, kirurgom ili kirurškom metodom. Najvažnijom se pokazala uvježbanost kirurga u izvođenju zahvata, odnosno težina komplikacija i učestalost njihovog pojavljivanja su manje što je kirurg iskusniji. Komplikacije su u daljnjem tekstu navedene po zahvatima koji se obavljaju u postupku fakoemulzifikacije.

Incizija. Pravilno izvedene incizije važne su za održavanje arhitekture oka i pravilno cijeljenje rane, pa se tako smatraju prvim uvjetom uspješnog ishoda operacije. Incizije premale za kirurške instrumente mogu rezultirati opeklinama, a prevelike pak incizije propuštanjem intraokularnog sadržaja. Odvajanje Descemetove membrane (engl. *Descemet membrane detachment*, DMD) iduća je nepovoljna pojava koja može nastati zbog korištenja tupih instrumenata, nepravilno postavljenih ili preuskih kornealnih rezova te nedostatka stručnosti kirurga. Propadanje endotelne stanice u sklopu Fuchsove endotelne distrofije također je mogući uzrok DMD-a. Nazalne incizije rožnice predstavljaju veći rizik razvoja astigmatizma od onih temporalno učinjenih. Marfanov sindrom smanjuje čvrstoću bjeloočnice te otežava zatvaranje incizija kao i kornealna ektazija u slučajevima keratokonusa i keratoglobusa. Neispravno zatvaranje rane, dijabetes i imunosupresija predispozicije su za razvoj endoftalmitisa.

Šarenica i zjenica. Fakoemulzifikacija je kirurški zahvat koji zahtijeva širenje zjenice topičkim midrijaticima. Dijabetes, kronična bubrežna bolest i uremija neka su od stanja koja otežavaju pupilarnu dilataciju. Intraoperativni sindrom mlohave šarenice (engl. *floppy iris syndrome*) nastaje uzimanjem različitih lijekova, među kojima se najčešće spominju alfa blokatori. U tih je pacijenata povećana vjerojatnost prolapsa šarenice kroz kirurške incizije za vrijeme trajanja fakoemulzifikacije. Manjak iskustva operatera također može uzrokovati

traumu šarenice i pupilarnog sfinktera. Glaukom, uveitis, prethodna trauma kao i prethodna operacija oka osim što otežavaju širenje zjenice, dodatno povećavaju rizik razvoja postoperativne upale.

Kapsuloreksa. U slučaju okularnih anatomskih abnormalnosti i kompliciranih katarakti postoji rizik nastanka komplikacija povezanih s otvaranjem prednje kapsule leće kao što je produženje kapsularnog reza. Ukoliko je učinjena kapsuloreksa veličinom mala, nakon određenog vremena može nastupiti fibroza i kontrakcija kapsule koji dovode do dislokacije IOL-e. Do pomaka ugrađene IOL-e dovodi i pretjerano velika kapsuloreksa, ali u toj se situaciji može također razviti zamućenje stražnje kapsule leće.

Hidrodisekcija i hidrodelineacija. Agresivno odvajanje korteksa leće od njezine kapsule te nukleusa od epinukleusa i korteksa leće može dovesti do ruptуре stražnje kapsule i potonuća nukleusa. Stražnja kapsula leće također je sklona pucanju kod ljudi sa stražnjom polarnom kataraktom, pa se izvođenje hidrodisekcije i hidrodelineacije izbjegava. Rizik ruptуре postoji i kod ljudi koji su nekoć primali intravitrealnu terapiju. Osim toga, ovi postupci mogu povećati stupanj otprije postojeće subluksacije leće.

Nuklearna fakoemulzifikacija. Najčešća komplikacija za vrijeme ove faze fakoemulzifikacije je ruptura stražnje kapsule leće koja može biti udružena s gubitkom staklovine. Postoji vjerojatnost potonuća nukleusa, postoperativnog razvoja endoftalmitisa i cistoidnog makularnog edema, a otežana je i ugradnja IOL-e. Suprakoroidealno krvarenje rijetka je komplikacija koja ozbiljno ugrožava vid. Teška sklerozacija zahtijeva dulje vremensko trajanje fakoemulzifikacije i veću upotrebu energije što kao posljedicu može dovesti do jatrogene endoteliopatije. Preegzistirajuća patologija endotelnog sloja rožnice također predisponira operiranog na dodatni gubitak endotelних stanica. Plitka prednja očna sobica, kao što je slučaj u ekstremnoj dalekovidnosti, potencijalni je uzrok odvajanja šarenice od zrakastog tijela, poznato pod nazivom iridodijaliza. Duboka prednja očna sobica u visokih miopa također komplicira kirurgiju katarakte.

Irigacija i aspiracija. U ovoj fazi kirurškog zahvata glavni je uzrok ruptуре stražnje kapsule neiskustvo kirurga, no rizik povećava i ekstrakcija stražnje polarne katarakte kao i neispravnost fakoemulzifikacijskog uređaja.

Ugradnja IOL-e. Ugradnja leće može oštetiti razne intraokularne strukture. Pogrešno rukovanje s IOL-om također povećava rizik loma njezinog optičkog dijela ili produžetaka. Stabilnost intraokularne leće narušena je ako ju se implantira na obrnutu stranu (48).

1.4.3. Postoperativne komplikacije

Zahvaljujući rešetkastom uređenju kolagenih vlakana te stanju relativne dehidracije za koji je zadužena aktivnost endotelno sloja, rožnica je proziran optički medij. Endotelne stanice imaju ulogu crpke koja održava stupanj hidracije kornealne strome stalnim, ali postoperativno ta funkcija može biti narušena mehaničkom ozljedom, kemijskom ozljedom, upalom ili egzacerbacijom prethodno postojećeg oštećenja. Jednom kad je uloga crpke poremećena, nastupa edem rožnice, česta postoperativna komplikacija. Pseudofakična bulozna keratopatija termin je koji se koristi ako početni edem napreduje i prestane zahvaćati samo stromu, odnosno dodatno se proširi na subepitelni i epitelni sloj rožnice uz razvoj bula. Rizici razvoja kornealnog edema mogu se podijeliti na predoperativne, intraoperativne i postoperativne. Predoperativni uključuju endotelne distrofije kao što je Fuchsova endotelna kornealna distrofija, zatim PEX, kronični uveitis, kronični glaukom zatvorenog kuta te traumatsko oštećenje endotelnih stanica. Fuchsova endotelna distrofija smatra se jednim od najvažnijih rizičnih čimbenika za razvoj bulozne keratopatije. Istraživanja su pokazala da je gubitak stanica u osoba s glaukomom proporcionalan vrijednostima i trajanju povišenog IOT-a, a operacija katarakte u tih pacijenata okidač je dekompenzacije endotelno sloja. U uveitisu je smanjena gustoća endotelnih stanica, a oštećenje je u pozitivnoj korelaciji s duljinom trajanja aktivne upale i povišenog IOT-a. Intraoperativne rizične čimbenike čine neiskustvo kirurga, trauma nanesena kirurškim instrumentom, ozljede prilikom postupka irigacije, produljeno trajanje operacije, pretjerana upotreba energije, DMD, toksičnost lijekova injiciranih u prednju očnu sobicu te komplikacije vezane za ugradnju IOL-e. U postoperativne čimbenike rizika za razvoj edema rožnice ubrajaju se gubitak staklovine u prednji očni segment, sindrom toksičnog prednjeg segmenta, povišeni IOT, kronična upala, plitka očna sobica i hipotonija. Pacijenti kojima se kornealni edem razvio kao komplikacija fakoemulzifikacije u neposrednom će postoperativnom periodu imati oslabljen vid. Bol, fotofobija, iritacija, crvenilo i epifora također mogu biti prisutni u uznapređovalom stadiju. Oftalmološkim pregledom može se zamijetiti kako je rožnica povećane debljine, mutna i bez uobičajenog sjaja. Biomikroskopom se mogu prikazati defekti svih slojeva rožnice uključujući edem, ciste, bule, zamagljenje i ožiljkavanje. Detaljnija obrada kornealnog edema podrazumijeva optičku ili ultrazvučnu pahimetriju kojom se određuje debljina rožnice, odnosno težina edema, zatim optičku koherentnu tomografiju prednjeg očno segmenta te upotrebu spekularnog i konfokalnog mikroskopa. U terapiji se koriste hipertonični agensi u obliku kapi ili masti koji navlače vodu iz edematozne rožnice. Hidrofilne kontaktne leće stvaraju zaštitni sloj između buloznog epitela i vjeđe čime smanjuju osjećaj boli i sprječavaju rupturu nastalih bula. S obzirom na to da su tanke i visoke propusnosti za kisik,

prikladne su za dugotrajnije nošenje. One pacijentima olakšavaju simptome, no ne smanjuju edem. Preporučuje se upotreba antibiotika širokog spektra za vrijeme korištenja leća radi sprječavanja moguće infekcije. Ukoliko paralelno postoji i povišen IOT, isti se rješava antiglaukomskom terapijom ili kirurški. Reguliranje IOT-a prevenira daljnja oštećenja endotela, ali dovodi i do poboljšanja trenutnog stanja. Prisustvo upale suzbija se topičkim steroidima. Ako se u podlozi kornealnog edema nalazi DMD, terapijski pristup je kirurški. Iako postoji mogućnost spontanog prolaska, descemetopeksija ostaje standard liječenja. Neki pak slučajevi zahtijevaju uklanjanje Descemetove membrane i transplantaciju endotela (49, 50).

Zamućenje stražnje kapsule leće (engl. *posterior capsule opacification*, PCO) još se naziva i sekundarnom kataraktom, a predstavlja jednu od češćih postoperativnih komplikacija. Ono se razvija nekoliko mjeseci do nekoliko godina nakon fakoemulzifikacije. Pokretanje imunološkog odgovora za vrijeme kirurškog zahvata uzrok je postoperativnom umnažanju ostatnih epitelnih stanica leće, njihovom diferenciranju u stanice nalik na fibroblaste i migriranju prema stražnjoj kapsuli leće. Navedena se kaskadna reakcija odvija posljedično ugradnji IOL-e koju ljudski organizam prepoznaje kao strano tijelo. Osim fibrozne metaplazije i kontrahiranja stražnje kapsule, stanice mogu samo neprestano prolaziti kroz dijeljenje, umnažanje i hipertrofiju konačno rezultirajući zamućenjem. Također postoji mogućnost regeneracije preostalih kortikalnih vlakana koja stvaraju zamagljenja poznatija pod terminom Soemmeringov prsten i Elschnigove ciste. Posljednja dva fenomena važnija su za pad vidne oštine nakon operacije katarakte, nego li su to fibrozne promjene. Incidencija je veća u pacijenata mlađe životne dobi te onih u čijoj se povijesti anamneze mogu pronaći supkapsularna katarakta, glaukom, uveitis, arterijska hipertenzija, trauma oka ili pigmentni retinitis. Znanstvenici pretpostavljaju da su dijabetičari skloniji razvoju teškog kapsularnog zamućenja u odnosu na zdravu populaciju, iako postoje studije koje govore suprotno. PCO smanjuje vidnu oštrinu i kontrastnu osjetljivost te narušava binokularni vid. Odabrana terapija za PCO je laserska kapsulotomija (51).

Jedna od najozbiljnijih komplikacija nakon operacije katarakte je endoftalmitis koji u visokoj mjeri narušava kvalitetu života pacijenta. Njegove posljedice variraju od slabljenja vidne oštine sve do gubitka oka. U rizične čimbenike ubrajaju se starija životna dob, muški spol, imunosuprimirajuća stanja, bolesti koje povećavaju broj okularnih bakterija kao što je blefaritis, način ugradnje i vrsta IOL-e, produljeno trajanje operacije posljedično nastalim komplikacijama i zakašnjela primjena antibiotika. Smjer razvijanja endoftalmitisa uvelike ovisi broju patogenih organizama i njihovom stupnju virulencije. Istraživanja su otkrila koagulaza-negativne stafilokoke kao najčešće izolirane uzročnike postoperativnog endoftalmitisa koje se

može liječiti antibioticima: karbapenemima, vankomicinom, fluorokinolonima i većinom aminoglikozida. Problem predstavlja razvoj mikroorganizama otpornih na antibiotike poput meticilin rezistentnog *Staphylococcus aureus* (MRSA) i *Staphylococcus epidermidis* (MRSE). *Klebsiella pneumoniae* i *Enterococci* još su neki bakterijski uzročnici, a *Candida albicans* najčešća je izolirana gljivica. U kliničkoj slici nalaze se hipopion, zamućeni optički mediji, oslabljena vidna oštrina, fotofobija, crvenilo, otok vjeđe i bol. Tegobe koje muče pacijenta navedu liječnike da posumnjaju na endoftalmitis, a dijagnoza se potvrđuje uzimanjem uzorka očne vodice i staklovine te kultivacijom patogena, bojenjem po Gramu i PCR-om. Terapija akutnog postoperativnog endoftalmitisa počiva na istovremenoj intravitrealnoj injekciji kortikosteroida i antibiotika širokog spektra djelovanja, a u slučaju fulminantnog refraktornog oblika izbor liječenja je vitrektomija. Razvoj kroničnog postoperativnog endoftalmitisa osim intravitrealne primjene antibiotika zahtijeva kapsulektomiju, a ponekad su neizbježni uklanjanje IOL-e i vitrektomija. Zbog mogućih katastrofalnih posljedica endoftalmitisa, danas se preporučuje profilaksa povidon jodidom i antibioticima (52, 53).

Povišenim intraokularnim tlakom (IOT) smatraju se vrijednosti veće od 22 mmHg. Najčešće se radi o prolaznom povišenju tlaka koje ne ostavlja dugoročne posljedice. Skok u vrijednostima tlaka događa se najčešće nekoliko sati nakon kirurškog zahvata, a povratak na normalnu razinu uslijedi unutar par dana. No, postoperativni porast IOT-a ne prolazi uvijek bezazleno. On može uzrokovati osjećaj boli, okluziju retinalnih krvnih žila, ishemijsku neuropatiju vidnog živca te gubitak vida. Intraoperativni rizični čimbenici uključuju ostatni OVS u kapsuli leće ili prednjoj očnoj sobici, šivanje incizija te nedovoljnu kvalifikaciju kirurga za izvođenje metode fakoemulzifikacije. U pacijenata s prethodno povišenim IOT-om zamijećen je veći porast tlaka nakon operacije u usporedbi s normotenzivnom populacijom. Znatno više vrijednosti postoperativnog IOT-a također su zabilježene u osoba s glaukomom otvorenog kuta i PEX-om. Aksijalna os oka veća od 25 mm, postoperativna upotreba topičkih kortikosteroida i tamsulosin koji se koristi u liječenju benigne hiperplazije prostate prepoznati su kao dodatni rizici za patološko povišenje IOT-a (54, 55).

Nakon kirurškog zahvata postoji niski rizik razvoja ablacije retine koju je važno spomenuti s obzirom na to da predstavlja jedan od najučestalijih uzroka postoperativnog gubitka vida. Unatoč napretku oftalmološke kirurgije i prelaska s ECCE na manje rizičnu fakoemulzifikaciju, pojava ablacije je i dalje do devet puta češća u odnosu na neoperirane oči. Muški spol i životna dob manja od šezdeset godina u odnosu na starije dobne skupine predisponirajući su čimbenici za razvoj ablacije retine. Pacijenti s izduljenim očnim jabučicama, odnosno aksijalnom duljinom većom od 25 mm te oni koji su tijekom operacije

doživjeli komplikacije kao što su ruptura stražnje kapsule i gubitak staklovine skloniji su nastanku postoperativne ablacije (56).

Pseudofakični cistoidni makularni edem (PCME), poznat i pod nazivom Irvine-Gassov sindrom, postoperativna je komplikacija s velikim rizikom od gubitka vida. Iako je kirurško zbrinjavanje katarakte napredovalo te se incidencija cistoidnog makularnog edema nakon fakoemulzifikacije smanjila u odnosu na starije zahvate, ukupna incidencija je i dalje visoka zbog same učestalosti izvođenja operacija katarakte. PCME se dijagnosticira klinički u ljudi sa smanjenom vidnom oštrinom ili angiografski. Akutni oblik javlja se unutar šest mjeseci od fakoemulzifikacije, a dijagnoza kroničnog se postavlja ako se edem razvije nakon tog razdoblja. PCME je multifaktorijalna bolest, ali postoperativna upala koja povećava vaskularnu permeabilnost smatra se najvažnijim uzročnim mehanizmom. Gubitak staklovine, vitrektomija, trauma šarenice, ruptura stražnje kapsule, dislokacija IOL-e i potreba za stabilizacijom IOL-e šivanjem za šarenicu neki su od intraoperativnih čimbenika koji nose rizik nastanka makularnog edema. Njegova incidencija veća je u osoba s dijabetičkom makulopatijom, uveitisom i okluzijom retinalne vene. Analozii prostaglandina također su se pokazali rizičnima (57).

U ranijem ili kasnijem postoperativnom periodu može doći do dislokacije ugrađene IOL-e koja zatim može, ali i ne mora zahtijevati kirurško zbrinjavanje. Neovisno o razdoblju nastanka, u podlozi se nalazi slabost zonularnih vlakana. Muškarci i oni mlađi od pedeset godina pokazali su se rizičnom skupinom za razvoj subluksacije ili luksacije leće. Glaukom, uveitis, PEX, traumatska i maturna brunescetna katarakta identificirani su predoperativni faktori rizika. Postoperativni rizik od dislokacije leće povećavaju parcijalna vitrektomija, ozljeda šarenice, ozljeda zrakastog tijela, operacija glaukoma, ozljeda sloja endotelne stanice i makularni edem (58).

Od postoperativnih komplikacija fakoemulzifikacije također se mogu pojaviti uveitis, astigmatizam, hifema i pogrešno izračunavanje jakosti ugrađene IOL-e (2).

2. CILJ ISTRAŽIVANJA

Nakon operacije katarakte postupkom fakoemulzifikacije jedna od najčešćih komplikacija je zamućenje rožnice. Korištenjem ultrazvučne sonde oslobađa se energija koja oštećuje endotelne stanice unutarnjeg sloja rožnice te se smanjuje njihov broj. Na taj način smanjuje se i njihov učinak dehidracije rožnice te ona postaje edematozna i neprozirna.

2.1. Hipoteza

Mali broj endotelnih stanica prije operativnog zahvata preduvjet je zamućenja rožnice kao postoperativne keratopatije.

2.2. Ciljevi istraživanja

1. Gustoća endotelnih stanica prije operativnog zahvata uvjetuje postoperativno zamućenje rožnice.
2. Demografske karakteristike (dob i spol) pacijenata su povezane s postoperativnim komplikacijama.
3. Broj endotelnih stanica se smanjuje s povećanjem dobi.

3. ISPITANICI I POSTUPCI

3.1. Ispitanici

Podatci su dobiveni iz baze podataka pacijenata operiranih od katarakte na Klinici za očne bolesti KBC-a Split u studenom i prosincu 2022. godine.

Radi se o retrospektivnom kohortnom istraživanju.

U istraživanje su uključeni pacijenti kojima je operirana katarakta postupkom fakoemulzifikacije. U istraživanju nisu korišteni podatci pacijenata kojima je katarakta operirana nekom drugom metodom i/ili podatci o pacijentima koji su uz fakoemulzifikaciju imali vitrektomiju ili operaciju glaukoma.

3.2. Postupci

U razdoblju od dva mjeseca 2022. (studeni i prosinac) obavljena su 323 kirurška zahvata katarakte postupkom fakoemulzifikacije. S obzirom na to da je 58 pacijenata iz tog vremenskog razdoblja operiralo kataraktu i na drugom oku, nekoliko mjeseci kasnije, razmatrani su podatci i o tim operativnim zahvatima. Obradeni su podatci o ukupno 381 postupku fakoemulzifikacije. Prije svake operacije pacijenti su prošli oftalmološki pregled kojim je određen broj endotelnih stanica uporabom spekularnog mikroskopa i vidna oština pomoću optotipa. U istraživanju su korišteni sljedeći podatci operiranih pacijenata: demografski podatci (dob, spol), predoperativni broj endotelnih stanica rožnice, datum prve kontrole nakon operacije i vidna oština tih pacijenata, datum posljednje kontrole nakon operacije i vidna oština u tom trenutku, podatci o izgledu rožnice na kontrolama.

3.3. Etička načela studije

Istraživanje je odobrilo Etičko povjerenstvo KBC-a Split rješenjem br. 2181-147-01-06/LJ.Z.-23-02. Plan ovog istraživanja usklađen je s odredbama o zaštiti prava i osobnih podataka ispitanika iz Zakona o zaštiti prava pacijenata (NN169/04, 37/08) i Zakona o provedbi Opće uredbe o zaštiti podataka (NN 42/18), te odredbama Kodeksa liječničke etike i deontologije (NN55/08, 139/15) i pravilima Helsinške deklaracije WMA 1964-2013 na koje upućuje Kodeks.

3.4. Statistička obrada podataka

Svi prikupljeni podatci su se unosili i pohranjivali u računalni program Microsoft Excel 2007 (Microsoft, SAD) te su obrađeni s pomoću računalnog programa Social Science Statistics dostupnog na web stranici <https://www.socscistatistics.com/>. Za analizu statističkih podataka koristile su se deskriptivne statističke metode. Kvalitativne varijable prikazane su kao cijeli broj i postotak, a kvantitativne u obliku srednje vrijednosti (\bar{x}) i standardne devijacije (SD). Za ispitivanje razine značajnosti razlike između skupina korišten je t-test. Za ispitivanje povezanosti kategorijskih varijabli korišten je χ^2 test, a za usporedbu više aritmetičkih sredina

kod ponovljenih mjerenja jednosmjerna analiza varijance (ANOVA test). Korelacija između pojedinih varijabli ispitivala se Pearsonovim koeficijentom korelacije. Vrijednosti $P < 0,05$ smatraju se statistički značajnima.

4. REZULTATI

U KBC-u Split u vremenskom razdoblju od dva mjeseca (studeni i prosinac 2022.) obavljene su 323 operacije katarakte. U 58 pacijenata operirana je i katarakta na drugom oku, pa su nam na raspolaganju bili podatci za ukupno 381 operativni zahvat te je taj broj zahvata i razmatran u ovom istraživanju. Od ukupnog broja operacija 154 (40,4 %) ih je izvršeno u muškaraca, a 227 (59,6 %) u žena. Žene su bile statistički značajno starije od muškaraca ($t = 2,29$; $P = 0,023$) (Tablica 1.). Nije bilo statistički značajne razlike u prosječnoj gustoći endotelnih stanica (stanice/mm²) između spolova ($t = 0,541$; $P = 0,589$) (Tablica 2.). Pri analizi postoperativnog zamućenja rožnice koristili smo podatke iz 375 operativnih zahvata jer u 6 slučajeva nije bilo dovoljno podataka. Od ukupno 308 operacija koje nisu rezultirale naknadnim zamućenjem rožnice u muškaraca ih je bilo 124 (40,3 %), a u žena 184 (59,7 %). Nakon 67 operacija (AR = 17,9 %) došlo je naknadnih zamućenja i to u muškaraca u 28 (41,8 %) slučajeva, a kod žena u 39 (58,2 %) slučajeva. Relativni rizik pojave zamućenja neznatno je viši kod muškaraca u odnosu na žene (RR = 1,05).

Tablica 1. Prosječna dob u muškaraca i žena

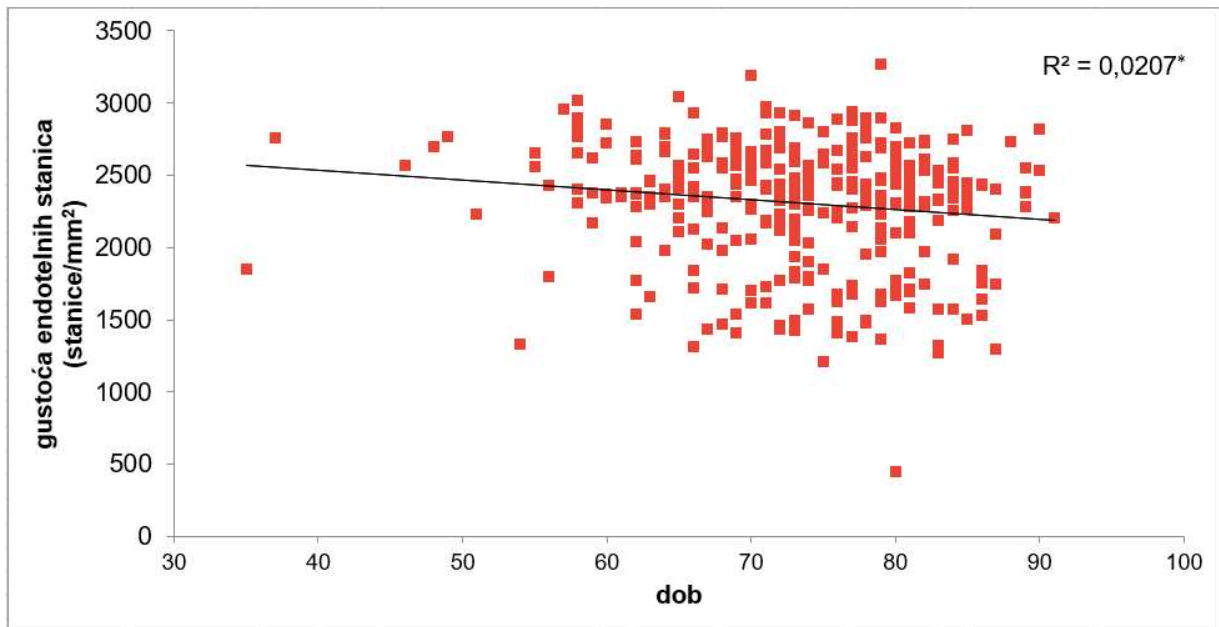
SPOL	BROJ OPERIRANIH KATARAKTI, N=381	MINIMALNA VRIJEDNOST (godine)	MAKSIMALNA VRIJEDNOST (godine)	\bar{x}	SD
muškarci	154 (40,4 %)	35	98	71,95	8,80
žene	227 (59,6 %)	37	93	74,11	9,13

Tablica 2. Prosječna gustoća endotelnih stanica (stanice/mm²) u muškaraca i žena

SPOL	BROJ OPERIRANIH KATARAKTI, N=381	MINIMALNA VRIJEDNOST (stanice/mm²)	MAKSIMALNA VRIJEDNOST (stanice/mm²)	\bar{x}	SD
muškarci	154 (40,4 %)	1211	3045	2322,94	437,81
žene	227 (59,6 %)	453	3265	2297,59	415,89

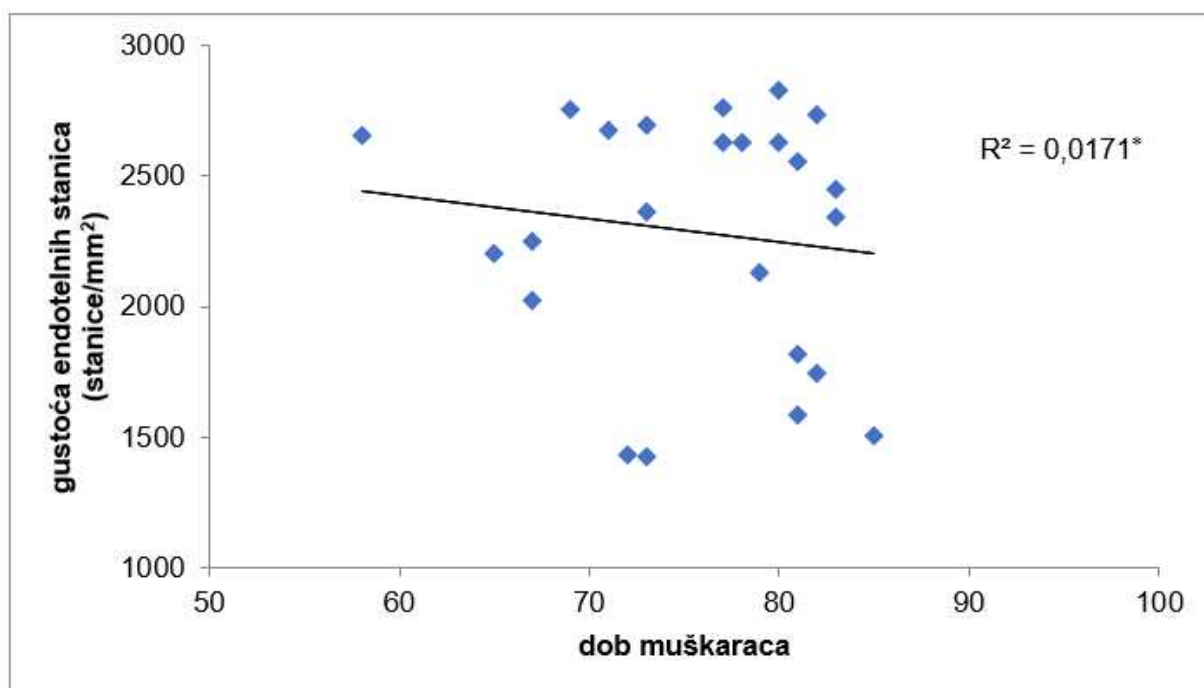
Analizom gustoće endotelnih stanica između skupine u koje se postoperativno razvilo naknadno zamućenje rožnice i one bez zamućenja, nije pronađena statistički značajna razlika ($t = -1,312$; $P = 0,190$).

Podatci ukazuju da postoji slaba negativna korelacija između predoperativne gustoće endotelnih stanica i dobi pacijenata ($r(338) = -0,144; P = 0,008$) (Slika 6.). U žena je ta korelacija statistički značajna ($r(200) = -0,219; P = 0,002$), dok u muškaraca nije ($r(136) = -0,021; P = 0,804$). Slaba negativna korelacija je otkrivena u pacijenata koji su nakon operacije razvili zamućenje, ali nije statistički značajna ($r(56) = -0,075; P = 0,577$). Negativna korelacija je primijećena i u muškom ($r(22) = -0,131; P = 0,543$) (Slika 7.) i u ženskom spolu ($r(32) = -0,019; P = 0,912$) (Slika 8.). U skupini pacijenata u kojih nije došlo do naknadnog zamućenja rožnice otkrivena je slaba negativna korelacija ($r = -0,142; P = 0,018$) s tim da je u muškaraca slabo pozitivna ($r(111) = 0,017; P = 0,856$), a u žena slabo negativna ($r(161) = -0,295; P = 0,001$).



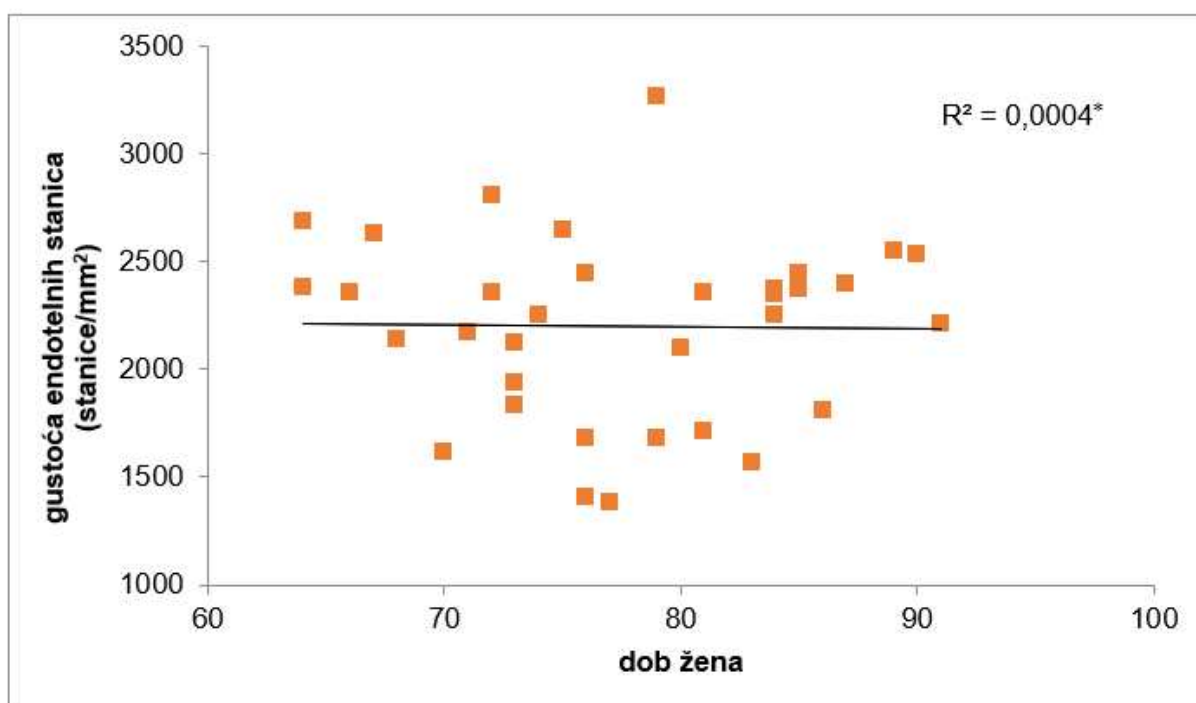
Slika 6. Promjena gustoće endotelnih stanica u odnosu na dob pacijenata

* Pearsonov koeficijent determinacije



Slika 7. Promjena gustoće endotelnih stanica u odnosu na dob muškaraca s naknadnim zamućenjem rožnice

* Pearsonov koeficijent determinacije



Slika 8. Promjena gustoće endotelnih stanica u odnosu na dob žena s naknadnim zamućenjem rožnice

* Pearsonov koeficijent determinacije

Spol nije utjecao na razvoj zamućenja rožnice nakon operacije katarakte (χ^2 (1, N = 375) = 0,053; P = 0,817) (Tablica 3.).

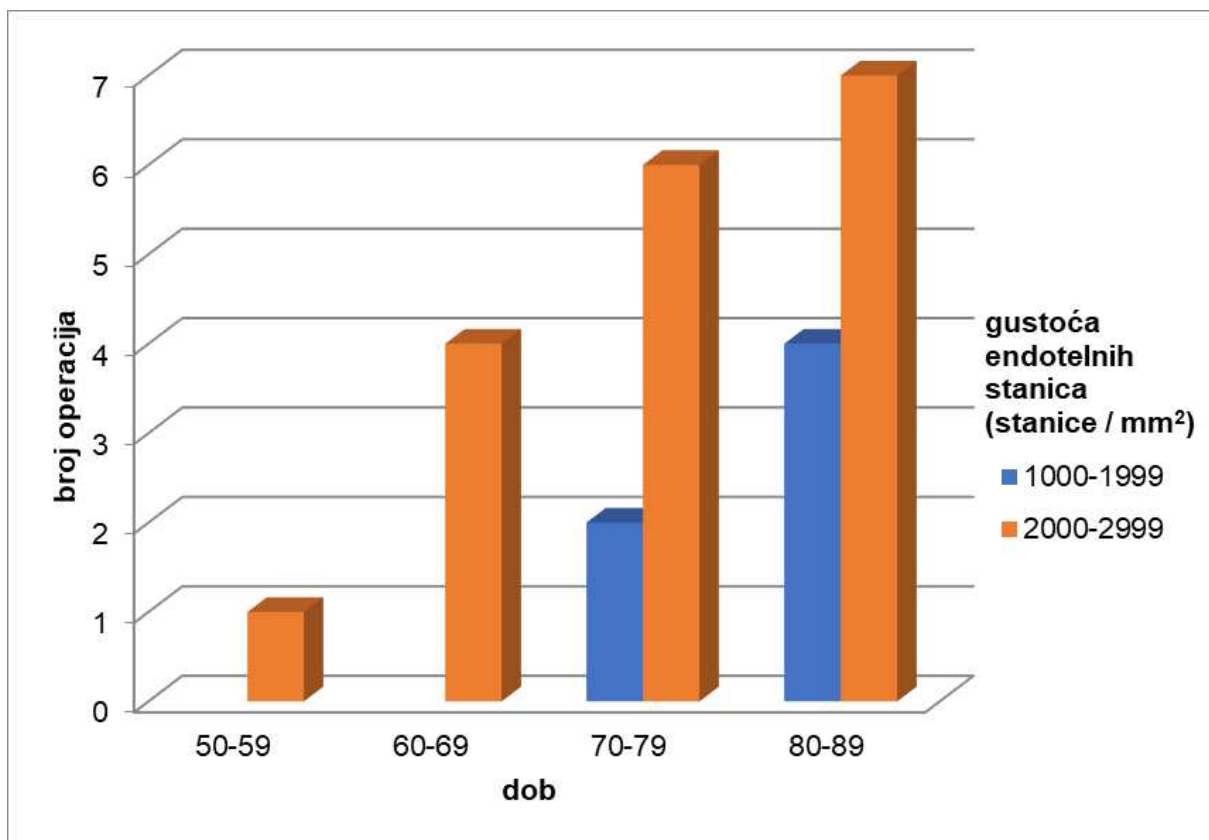
Tablica 3. Podatci o postoperativnom naknadnom zamućenju rožnice u odnosu na spol

SPOL	NAKNADNO ZAMUĆENJE ROŽNICE	BEZ NAKNADNOG ZAMUĆENJA ROŽNICE
muškarci	28	124
žene	39	184

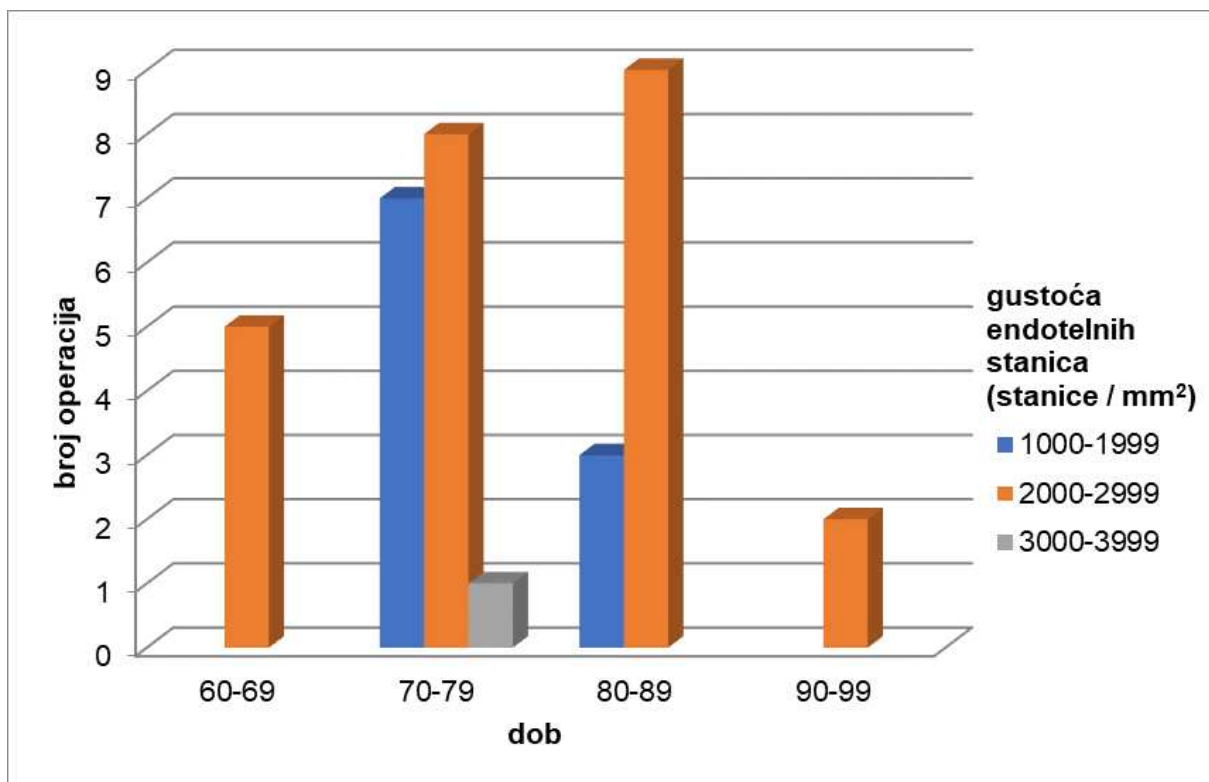
Dob pacijenata u kojih se postoperativno razvilo naknadno zamućenje rožnice bila je statistički značajno viša od pacijenata bez naknadnog zamućenja (t = 3,599; P < 0,001). Muškarci u kojih se razvilo zamućenje nakon operacije su statistički značajno stariji \bar{x} = 75,61 ± 6,93, 95 % CI (72,92 – 78,29) u odnosu na one u kojih se nije razvilo zamućenje \bar{x} = 71,07 ± 9,1, 95 % CI (69,45 – 72,69) (t = 2,470; P = 0,015). Statistički značajna razlika jednako je uočena i u žena (t = 2,849; P = 0,005), odnosno žene u kojih se postoperativno razvilo zamućenje rožnice su starije \bar{x} = 77,72 ± 7,28, 95 % CI (75,36 – 80,07) od onih u kojih se nije razvilo zamućenje \bar{x} = 73,10 ± 9,52, 95 % CI (71,71 – 74,50).

Nije uočena statistički značajna razlika u predoperativnom broju endotelnih stanica između dva spola u kojih nije došlo do zamućenja rožnice nakon operacije katarakte (t = 0,311; P = 0,378). Također nije uočena statistički značajna razlika u dobi između dva spola u kojih nije došlo do zamućenja rožnice nakon operacije (t = -1,802; P = 0,073).

U onih u kojih je došlo do zamućenja rožnice nakon operacije katarakte nije uočena statistički značajna razlika između spolova u predoperativnom broju endotelnih stanica (t = 0,547; P = 0,587) niti u dobi (t = -1,153; P = 0,253) (Slika 9. i Slika 10.).



Slika 9. Podatci o predoperativnoj gustoći endotelnih stanica u odnosu na dob muškaraca s naknadnim zamućenjem rožnice



Slika 10. Podatci o predoperativnoj gustoći endotelnih stanica u odnosu na dob žena s naknadnim zamućenjem rožnice

Postojala je statistički značajna razlika u predoperativnoj i postoperativnoj vidnoj oštrini u operiranih postupkom fakoemulzifikacije ($F = 696,383$; $P < 0,001$). Poboljšanje prosječne vidne oštrine nakon operacije katarakte fakoemulzifikacijom iznosi $0,486 \pm 0,242$, od prosječne najbolje predoperativne vidne oštrine $0,308 \pm 0,119$ do postoperativne $0,794 \pm 0,211$ (Tablica 4.).

Tablica 4. Vidna oštrina prije i poslije fakoemulzifikacije

VARIJABLE	PRIJE OPERACIJE	PRVA KONTROLA	POSLJEDNJA KONTROLA	UKUPNO
N	274	274	274	822
ΣX	84,5	180,88	217,62	483
\bar{x}	0,308	0,660	0,794	0,588
SD	0,119	0,206	0,211	0,275

Postojala je slaba pozitivna korelacija između predoperativnog broja endotelnih stanica i konačne vidne oštrine u muškaraca ($r = 0,393$; $P = 0,096$) kao i u žena ($r = 0,319$; $P = 0,071$), ali bez statističkog značaja.

5. RASPRAVA

Mnogi čimbenici su vezani uz gubitak gustoće endotelnih stanica rožnice nakon zahvata fakoemulzifikacije. Među njima najvažnijim su se pokazali predoperativna gustoća endotelnih stanica, dob pacijenta, predoperativni logMAR, stupanj zrelosti katarakte, duljina trajanja operativnog zahvata i količina iskorištene energije. U istraživanju na našim pacijentima razmatrali smo eventualni učinak predoperativne gustoće endotelnih stanica rožnice, dobi i spola na postoperativno zamućenje rožnice. Ovim istraživanjem smo pokazali da dob utječe na ishod operacije katarakte, dok nismo utvrdili utjecaj predoperativne gustoće endotelnih stanica i spola na postoperativno zamućenje rožnice.

Iz naših se podataka može uočiti da je kod većine pacijenata s postoperativnim zamućenjem rožnice predoperativni broj endotelnih stanica 2000-3000/mm², dok drugi autori tvrde da je najrizičnija skupina ona s 1000-2000 endotelnih stanica/mm² (59).

Najveći broj naših pacijenata u kojih se razvilo postoperativno zamućenje rožnice pripada dobnoj skupini od 70 do 89 godina, te većini gustoća endotelnih stanica iznosi 2000-3000 stanica/mm². Nije pronađena statistički značajna razlika između spolova uspoređujući muškarce i žene po dobi i predoperativnom broju endotelnih stanica ni u skupini s naknadnim zamućenjem ni u skupini bez naknadnog zamućenja rožnice. Nepovezanost spola i gustoće endotelnih stanica potvrdila je studija iz 2016. godine provedena na populaciji u Turskoj (60), ali i novo istraživanje na populaciji iz Ugande (61).

Postoje studije koje ukazuju na jaku negativnu korelaciju između dobi i gustoće endotelnih stanica, odnosno broj endotelnih stanica se smanjuje starenjem (62). U našem istraživanju prisutna je slaba negativna korelacija, no ona je statički značajna samo u ženskom spolu ($P = 0,002$).

Analizirajući dob pacijenata koji su postoperativno razvili naknadno zamućenje rožnice u odnosu na one koji nisu, zaključili smo da su oni sa zamućenjem statistički značajno stariji ($P < 0,001$). Ta statistički značajna razlika je prisutna i u muškom i u ženskom spolu, što je u skladu s rezultatima istraživanja Liović-Milec i sur. (63).

U našem se istraživanju predoperativna gustoća endotelnih stanica nije pokazala statistički značajnim faktorom za krajnju vrijednost vidne oštine.

Nakon operacije katarakte zahvatom fakoemulzifikacije došlo je do očekivanog statistički značajnog prosječnog poboljšanja vidne oštine, u odnosu na vrijednosti dobivene u istraživanju AlRyalata i sur. (64).

Postavljena istraživačka hipoteza o utjecaju predoperativnog broja endotelnih stanica na postoperativno zamućenje rožnice nakon fakoemulzifikacije u ovom se istraživanju može odbaciti. Smatramo da je glavni razlog tome mali broj pacijenata s predoperativnom gustoćom

endotelnih stanica ispod 1000 stanica/mm² što se uzima kao kritična vrijednost za nastanak disfunkcije endotelnog sloja rožnice i rizični čimbenik za razvoj postoperativne keratopatije.

Ograničenje ovog istraživanja je nereprezentativnost uzorka jer među pacijentima nije bilo dovoljne raznolikosti prema predoperativnoj gustoći endotelnih stanica, odnosno većina ispitanika imala je više od 2000 stanica/mm². Moguće ograničenje je što nismo razmatrali postoji li razlika u postoperativnim ishodima ovisno o tipu katarakte i energiji korištenoj prilikom postupka fakoemulzifikacije. Također nismo evaluirali utjecaj iskustva operatera na postoperativne posljedice. Istraživanje nije uključilo dodatne rizične čimbenike postoperativnog zamućenja rožnice kao što su: sistemske bolesti (dijabetes, hipotireoza, hipertenzija, kronična bubrežna bolest), očne bolesti (glaukom, upala), prethodne operacije oka te navike (pušenje).

U daljnjim istraživanjima smatramo da bi veća raznolikost uzorka prema gustoći endotelnih stanica unaprijedila zaključke o povezanosti gustoće endotelnih stanica i ishoda liječenja katarakte u cilju odabira najboljeg načina liječenja koji bi bio individualno prilagođen svakom pojedinom pacijentu.

6. ZAKLJUČCI

1. Predoperativna gustoća endotelnih stanica nije prediktivni čimbenik postoperativnog zamućenja rožnice;
2. Starija životna dob operiranih od katarakte postupkom fakoemulzifikacije važan je prediktivni čimbenik postoperativnog zamućenja rožnice;
3. Spol nije prediktivni čimbenik postoperativnog zamućenja rožnice;
4. Postoji statistički značajna korelacija između dobi i broja endotelnih stanica.

7. LITERATURA

1. Keros P, Vinter I. Anatomija oka i očne šupljine. U: Čupak K, urednik. Oftalmologija. 1. izdanje. Zagreb: Jugoslavenska medicinska naklada; 1985. str 10.
2. Ivanišević M, Bojić L, Karaman K, Bućan K, Galetović D, Karlica Utrobičić D i sur. Oftalmologija. 1. izdanje. Split: Medicinski fakultet Sveučilišta u Splitu; 2015. str. 17., 131-8.
3. Krmpotić-Nemanić J, Marušić Ana. Anatomija čovjeka. 2., korigirano izdanje. Zagreb: Medicinska naklada; 2007. str. 530-45.
4. Forrester JV, Dick AD, McMenemy PG, Roberts F, Pearlman E. Anatomy of the eye and orbit. Forrester JV, Dick AD, McMenemy PG, Roberts F, Pearlman E, urednici. The eye: basic sciences in practise. 4. izdanje. Edinburgh; New York: Saunders; Elsevier; 2016. str. 1-102.e2.
5. Diecke FP, Ma L, Iserovich P, Fischbarg J. Corneal endothelium transports fluid in the absence of net solute transport. *Biochim Biophys Acta*. 2007;1768:2043-8.
6. Sridhar MS. Anatomy of cornea and ocular surface. *Indian J Ophthalmol*. 2018;66:190-4.
7. Purves D, Augustine GJ, Fitzpatrick D i sur. Neuroznanost. 5. izdanje. Zagreb: Medicinska naklada; 2016. str. 233-45.
8. Zhu J, Zhang E, Del Rio-Tsonis K. Eye anatomy. *eLS*. 2012; str. 1-9.
9. Ruan X, Liu Z, Luo L, Liu Y. Structure of the lens and its associations with the visual quality. *BMJ Open Ophthalmology*. 2020;5:e000459.
10. Rehman I, Mahabadi N, Ali T. Anatomy, Head and Neck, Eye Ciliary Muscles [Internet]. Treasure Island (FL): StatPearls Publishing; 2023. [citirano 1. lipnja 2024.]. Dostupno na: <https://pubmed.ncbi.nlm.nih.gov/29489160/>
11. Zong Y, Gao QY, Hui YN. Vitreous function and intervention of it with vitrectomy and other modalities. *Int J Ophthalmol*. 2022;15:857-67.
12. Nanavaty MA, Vasavada AR, Gupta PR. Age-related cataract: management and prevention. U: Rattan SIS, Kassem M. Prevention and treatment of age-related diseases. Dordrecht: Springer Nizozemska; 2006. str. 159-74.
13. Chen X, Xu J, Chen X, Yao K. Cataract: advances in surgery and whether surgery remains the only treatment in future. *Adv Ophthalmol Pract Res*. 2021;1:100008.
14. Adelson JD, Bourne RRA, Briant PS, Flaxman SR, Taylor HRB, Jonas JB i sur. Causes of blindness and vision impairment in 2020 and trends over 30 years, and prevalence of avoidable blindness in relation to VISION 2020: the right to sight: an analysis for the global burden of disease study. *Lancet Glob Health*. 2021;9:e144-e160.

15. Shu Y, Shao Y, Zhou Q, Lu L, Wang Z, Zhang L i sur. Changing trends in the disease burden of cataract and forecasted trends in China and globally from 1990 to 2030. *Clin Epidemiol.* 2023;15:525-34.
16. Ang MJ, Afshari NA. Cataract and systemic disease: a review. *Clin Exp Ophthalmol.* 2021;49:118-27.
17. Wishart TFL, Flokis M, Shu DY, Das SJ, Lovicu FJ. Hallmarks of lens aging and cataractogenesis. *Exp Eye Res.* 2021;210:108709.
18. Kumari RP, Ramkumar S, Thankappan B, Anbarasu K. Etiology and prevention of cataract. U: Babizhayev MA, Li DWC, Kasus-Jacobi Anne, Žorić L, Alió JL, urednici. *Studies on the cornea and lens.* New York: Humana Press; 2014; str. 287–315.
19. Shiels A, Hejtmancik JF. Inherited cataracts: Genetic mechanisms and pathways new and old. *Exp Eye Res.* 2021;209:108662.
20. Gupta VB, Rajagopala M, Ravishankar B. Etiopathogenesis of cataract: an appraisal. *Indian J Ophthalmol.* 2014;62:103-10.
21. Kiziltoprak H, Tekin K, Inanc M, Goker YS. Cataract in diabetes mellitus. *World J Diabetes.* 2019;10:140-53.
22. Thompson J, Lakhani N. Cataracts. *Prim Care.* 2015;42:409-23.
23. Nizami AA, Gulani AC. Cataract [Internet]. Treasure Island (FL): StatPearls Publishing; 2019. [citirano 1. lipnja 2024.]. Dostupno na: <https://www.ncbi.nlm.nih.gov/books/NBK539699/>
24. Liu YC, Wilkins M, Kim T, Malyugin B, Mehta JS. Cataracts. *Lancet.* 2017;390:600-612.
25. Bjeloš M, Bušić M, Kuzmanović Elabjer B, Miletić D. *Praeludium ophthalmologicum.* 1. izdanje. Osijek: Zagreb: Školska knjiga; 2020. str. 289-353.
26. Kaur K, Gurnani B. Slit-Lamp Biomicroscope [Internet]. Treasure Island (FL): StatPearls Publishing; 2023. [citirano 1. lipnja 2024.]. Dostupno na: <https://www.ncbi.nlm.nih.gov/books/NBK587440/>
27. Čupak K, Gabrić N, Cerovski B i sur. *Oftalmologija.* 2. izdanje. Zagreb: Nakladni zavod Globus; 2004. str. 189-90, 606-17.
28. Allen RC, Harper RA. *Basic ophthalmology: essentials for medical students.* 10. izdanje. San Francisco: Amer Academy of Ophthalmology; 2016. str. 69-74.
29. Davis G. The Evolution of Cataract Surgery. *Mo Med.* 2016;113:58-62.
30. Isawumi MA, Kolawole OU, Hassan MB. Couching techniques for cataract treatment in Osogbo, South west Nigeria. *Ghana Med J.* 2013;47:64-9.

31. Erdurmuş M, Simavlı H, Aydın B. Cataracts: an overview. U: Preedy VR, urednik. Handbook of nutrition, diet and the eye. 1. izdanje. San Diego: Academic Press; 2014; str. 21–8.
32. Masnec S, Kalauz M, Jukić T. Osnove suvremene kirurgije katarakte. 1. izdanje. Zagreb: Medicinska naklada; 2019. str. 40-1, 100.
33. Dewey S, Beiko G, Braga-Mele R, Nixon DR, Raviv T, Rosenthal K. Microincisions in cataract surgery. *J Cataract Refract Surg.* 2014;40:1549-57.
34. Li A, He Q, Wei L, Chen Y, He S, Zhang Q, Yan Y. Comparison of visual acuity between phacoemulsification and extracapsular cataract extraction: a systematic review and meta-analysis. *Ann Palliat Med.* 2022;11:551-9.
35. Roberts HW, Day AC, O'Brart DP. Femtosecond laser-assisted cataract surgery: A review. *Eur J Ophthalmol.* 2020;30:417-29.
36. Sun H, Fritz A, Dröge G, Neuhann T, Bille JF. Femtosecond-Laser-Assisted Cataract Surgery (FLACS). U: Bille JF, urednik. High resolution imaging in microscopy and ophthalmology: New frontiers in biomedical optics [Internet]. Cham (CH): Springer; 2019. str. 301-17.
37. Singh K, Misbah A, Saluja P, Singh AK. Review of manual small-incision cataract surgery. *Indian J Ophthalmol.* 2017;65:1281-8.
38. Song AL, Rizzuti A. Optical Biometry [Internet]. Treasure Island (FL): StatPearls Publishing; 2022. [citirano 2. lipnja 2024.]. Dostupno na: <https://www.ncbi.nlm.nih.gov/books/NBK580549/>
39. Kaur K, Gurnani B. Specular Microscopy [Internet]. Treasure Island (FL): StatPearls Publishing; 2023. [citirano 2. lipnja 2024.] Dostupno na: <https://www.ncbi.nlm.nih.gov/books/NBK585127/>
40. Irhamsyah MK. The Specular Microscope. *Eye and Sight Journal* [Internet]. 2022;4:25–9.
41. Shaw E, Patel BC. Complicated Cataract [Internet]. Treasure Island (FL): StatPearls Publishing; 2022. [citirano 2. lipnja 2024.]. Dostupno na: <https://www.ncbi.nlm.nih.gov/books/NBK572139/>
42. Chan NS, Ti SE, Chee SP. Decision-making and management of uveitic cataract. *Indian J Ophthalmol.* 2017;65:1329-39.
43. Carlson J, McBride K, O'Connor M. Drugs associated with cataract formation represent an unmet need in cataract research. *Front Med (Lausanne).* 2022;9:947659.
44. James ER. The etiology of steroid cataract. *J Ocul Pharmacol Ther.* 2007;23:403-20.

45. Kyari F. Managing cataract surgery in patients with glaucoma. *Community Eye Health*. 2019;31:88-90.
46. Kung JS, Choi DY, Cheema AS, Singh K. Cataract surgery in the glaucoma patient. *Middle East Afr J Ophthalmol*. 2015;22:10-7.
47. Hemalatha BC, Shetty SB. Analysis of intraoperative and postoperative complications in pseudoexfoliation eyes undergoing cataract surgery. *J Clin Diagn Res*. 2016;10:NC05-8.
48. Kaur M, Bhai N, Titiyal JS. Risk factors for complications during phacoemulsification cataract surgery. *Expert Review of Ophthalmology*. 2020;15:303–12.
49. Sharma N, Singhal D, Nair SP, Sahay P, Sreeshankar SS, Maharana PK. Corneal edema after phacoemulsification. *Indian J Ophthalmol*. 2017;65:1381-9.
50. Gurnani B, Kaur K. Pseudophakic Bullous Keratopathy [Internet]. Treasure Island (FL): StatPearls Publishing; 2023. [citirano 2. lipnja 2024.]. Dostupno na: <https://www.ncbi.nlm.nih.gov/books/NBK574505/>
51. Konopińska J, Młynarczyk M, Dmuchowska DA, Obuchowska I. Posterior capsule opacification: a review of experimental studies. *J Clin Med*. 2021;10:2847.
52. Shi SL, Yu XN, Cui YL, Zheng SF, Shentu XC. Incidence of endophthalmitis after phacoemulsification cataract surgery: a meta-analysis. *Int J Ophthalmol*. 2022;15:327-35.
53. Althiabi S, Aljbreen AJ, Alshutily A, Althwiny FA. Postoperative endophthalmitis after cataract surgery: an update. *Cureus*. 2022;14:e22003.
54. Coban-Karatas M, Sizmaz S, Altan-Yaycioglu R, Canan H, Akova YA. Risk factors for intraocular pressure rise following phacoemulsification. *Indian J Ophthalmol*. 2013;61:115-8.
55. Grzybowski A, Kanclerz P. Early postoperative intraocular pressure elevation following cataract surgery. *Curr Opin Ophthalmol*. 2019;30:56-62.
56. Petousis V, Sallam AA, Haynes RJ, Patel CK, Tyagi AK, Kirkpatrick JN i sur. Risk factors for retinal detachment following cataract surgery: the impact of posterior capsular rupture. *Br J Ophthalmol*. 2016;100:1461-5.
57. Yonekawa Y, Kim IK. Pseudophakic cystoid macular edema. *Curr Opin Ophthalmol*. 2012;23:26-32.
58. Lee GI, Lim DH, Chi SA, Kim SW, Shin DW, Chung TY. Risk factors for intraocular lens dislocation after phacoemulsification: A Nationwide Population-Based Cohort Study. *Am J Ophthalmol*. 2020;214:86-96.

59. Chen HC, Huang CW, Yeh LK, Hsiao FC, Hsueh YJ, Meir YJ. Accelerated corneal endothelial cell loss after phacoemulsification in patients with mildly low endothelial cell density. *J Clin Med.* 2021;10:2270.
60. Duman R, Tok Çevik M, Görkem Çevik S, Duman R, Perente İ. Corneal endothelial cell density in healthy Caucasian population. *Saudi J Ophthalmol.* 2016;30:236-9.
61. Namwase S, Ruvuma S, Onyango J, Kwaga T, Ebong A, Daniel A i sur. (2024). Corneal endothelial cell density and associated factors among adults at a regional referral hospital in Uganda: a cross-sectional study. *BMC Ophthalmology.* 2024; 24:165.
62. Galgauskas S, Norvydaitė D, Krasauskaitė D, Stech S, Ašoklis RS. Age-related changes in corneal thickness and endothelial characteristics. *Clin Interv Aging.* 2013;8:1445-50.
63. Liovic Milec M, Sekelj S, Konjevic-Pernar S. Postoperative Corneal Edema After Phacoemulsification. *SEEMEDJ* 2022; 6; 113-20.
64. AlRyalat SA, Atieh D, AlHabashneh A, Hassouneh M, Toukan R, Alawamleh R i sur. Predictors of visual acuity improvement after phacoemulsification cataract surgery. *Front Med (Lausanne).* 2022;9:894541.

8. SAŽETAK

Ciljevi: Ovaj rad usmjeren je na ispitivanje moguće uloge predoperativne gustoće endotelnih stanica rožnice u postoperativnom zamućenju iste. Također smo promatrali ulogu dobi i spola u postoperativnom zamućenju rožnice te postoji li povezanost između dobi ispitanika i gustoće endotelnih stanica rožnice.

Ispitanici i postupci: Ovo je retrospektivno kohortno istraživanje osoba koje su operirale kataraktu postupkom fakoemulzifikacije u KBC-u Split u razdoblju 2022.-2023. godine. Koristili smo se podacima spola, dobi, predoperativne gustoće endotelnih stanica rožnice, predoperativne i postoperativne vidne oštine i izgleda rožnice na kontrolnim pregledima.

Rezultati: Od 375 operativnih zahvata u 67 slučajeva se javilo naknadno zamućenje rožnice, 28 u muškaraca i 39 u žena. Nije pronađena statistički značajna razlika u predoperativnoj gustoći endotelnih stanica između skupine u koje se razvilo postoperativno zamućenje rožnice i one u koje nije ($t = -1,312$; $P = 0,190$). Analiziranjem utjecaja dobi i spola na postoperativno zamućenje rožnice, otkrili smo da je starija dob prediktivni čimbenik postoperativnih promjena rožnice ($t = 3,599$; $P < 0,001$). Također smo primijetili slabu negativnu povezanost dobi i gustoće endotelnih stanica ($r(338) = -0,144$; $P = 0,008$). Nakon zahvata fakoemulzifikacije vidna se oština u operiranih prosječno povećala za $0,486 \pm 0,242$.

Zaključci: U promatranoj populaciji nismo otkrili utjecaj predoperativne gustoće endotelnih stanica na postoperativno zamućenje rožnice. Dob predstavlja važan prediktivni čimbenik postoperativnog zamućenja rožnice. Starenjem se smanjuje gustoća endotelnih stanica rožnice. Postupak fakoemulzifikacije značajno poboljšava vidnu oštrinu.

9. SUMMARY

Diploma thesis title: Frequency and clinical course of postoperative keratopathy after cataract surgery by phacoemulsification

Objectives: This study aimed to assess the possible role of preoperative corneal endothelial cell density in postoperative corneal clouding. We also looked at the role of age and sex in postoperative corneal clouding and whether there was an association between age of subjects and corneal endothelial cell density.

Subjects and methods: This is a retrospective cohort study of people who underwent phacoemulsification cataract surgery in University Hospital of Split from 2022 to 2023. We obtained data of sex, age, preoperative corneal endothelial cell density, preoperative and postoperative visual acuity and corneal appearance observed at the medical examinations.

Results: Out of 375 surgeries, 67 cases of subsequent corneal clouding occurred, including 28 cases in men and 39 cases in women. No statistically significant difference in preoperative endothelial cell density was found between the group that developed postoperative corneal clouding and the group that did not ($t = -1.312$; $P = 0.190$). By analyzing the influence of age and sex on postoperative corneal clouding, we found that older age is a predictive factor in postoperative corneal changes ($t = 3.599$; $P < 0.001$). We also noticed a weak negative correlation between age and endothelial cell density ($r(338) = -0.144$; $P = 0.008$). After the phacoemulsification procedure, visual acuity in the operated patients increased on average by 0.486 ± 0.242 .

Conclusions: In the observed population, we found no effect of preoperative endothelial cell density on postoperative corneal clouding. Age is an important predictive factor in postoperative corneal clouding. Corneal endothelial cell density decreases with age. The phacoemulsification procedure significantly improves visual acuity.