

Anatomska lokalizacija ishodišta idiopatske ventrikulske ektopijske aktivnosti i specifičnosti ablacijskog liječenja u Laboratoriju za intervencijsko liječenje aritmija KBC-a Split

Biloš, Valentina

Master's thesis / Diplomski rad

2024

Degree Grantor / Ustanova koja je dodijelila akademski / stručni stupanj: **University of Split, School of Medicine / Sveučilište u Splitu, Medicinski fakultet**

Permanent link / Trajna poveznica: <https://urn.nsk.hr/urn:nbn:hr:171:133472>

Rights / Prava: [In copyright](#)/[Zaštićeno autorskim pravom.](#)

Download date / Datum preuzimanja: **2024-07-19**



Repository / Repozitorij:

[MEFST Repository](#)



**SVEUČILIŠTE U SPLITU
MEDICINSKI FAKULTET**

Valentina Biloš

**ANATOMSKA LOKALIZACIJA ISHODIŠTA IDIOPATSKE VENTRIKULSKE
EKTOPIJSKE AKTIVNOSTI I SPECIFIČNOSTI ABLACIJSKOG LIJEČENJA U
LABORATORIJU ZA INTERVENCIJSKO LIJEČENJE ARITMIJA KBC-A SPLIT**

Diplomski rad

Akademska godina:

2023./2024.

Mentor:

Doc. dr. sc. Toni Brešković, dr. med.

Split, srpanj 2024.

SADRŽAJ

1. UVOD	1
1.1. Idiopatske ventrikulske ekstrasistole.....	2
1.1.1. Definicija	2
1.1.2. Klinička prezentacija	3
1.1.3. Mehanizam nastanka	5
1.1.4. Anatomske lokalizacije ishodišta.....	6
1.1.5. Dijagnoza.....	9
1.1.6. Elektrokardiografska obilježja.....	10
1.1.7. Liječenje	12
1.2. Ablacijske tehnike	14
1.2.1. Mehanizam	14
1.2.2. Pristup.....	16
1.2.3. Indikacije	16
1.2.4. Uspješnost ablacijskog liječenja i komplikacije.....	17
2. CILJ ISTRAŽIVANJA.....	19
2.1. Specifični ciljevi.....	20
2.2. Hipoteze	20
3. ISPITANICI I METODE	21
3.1. Ustroj istraživanja	22
3.2. Uzorak ispitanika.....	22
3.3. Uzorak varijabli.....	22
3.4. Statistička obrada podataka.....	22
4. REZULTATI.....	24
5. RASPRAVA	31
6. ZAKLJUČCI.....	38
7. LITERATURA.....	40
8. SAŽETAK.....	49
9. SUMMARY	51
10. ŽIVOTOPIS	53

POPIS KRATICA

AIC – aritmijom inducirana kardiomiopatija (engl. *arrhythmia-induced cardiomyopathy*)

AIV – prednja interventrikulska vena (engl. *anterior interventricular vein*)

AMC – aortikomitalni kontinuum (engl. *aorticomitral continuity*)

APM – prednji papilarni mišić (engl. *anterior papillary muscle*)

BIS – Bolnički informacijski sustav

BDG – blok desne grane

BLG – blok lijeve grane

cAMP – ciklički adenzin monofosfat

EKG – elektrokardiogram

GCV – velika srčana vena (engl. *great cardiac vein*)

IKR – interkvartilni raspon

KBC Split – Klinički bolnički centar Split

LCC – lijevi aortalni zalistak (engl. *left coronary cusp*)

LV – lijevi ventrikul

LVEF – ejectiveska frakcija lijevog ventrikula (engl. *left ventricular ejection fraction*)

LVOT – lijevi izlazni trakt ventrikula (engl. *left ventricular outflow tract*)

LVS – krov lijevog ventrikula (engl. *LV summit*)

MB – miokardijalni most (engl. *myocardial bridge*)

MDI – indeks maksimalne defleksije (engl. *maximum deflection index*)

MVA – prsten mitralnog zaliska (engl. *mitral valve annulus*)

NCC – nekoronarni aortalni zalistak (engl. *noncoronary coronary cusp*)

PFA – ablacija pulsirajućim električnim poljem (engl. *pulsed-field ablation*)

PPM – stražnji papilarni mišić (engl. *posterior papillary muscle*)

PVK – preuranjena ventrikulska kontrakcija

RCC – desni aortalni zalistak (engl. *right coronary cusp*)

RF – radiofrekventna ablacija

RLJ – komisura lijevog i desnog aortalnog zaliska (engl. *right-left cusp junction*)

RV – desni ventrikul (engl. *right ventricle*)

RVOT – desni izlazni trakt ventrikula (engl. *right ventricular outflow tract*)

SD – standardna devijacija

SVC – gornja šuplja vena (engl. *superior vena cava*)

TVA – prsten trikuspidalnog zaliska (engl. *tricuspid valve annulus*)

VES – ventrikulska ekstrasistola

VT – ventrikulska tahikardija

1. UVOD

1.1. Idiopatske ventrikulske ekstrasistole

1.1.1. Definicija

Ventrikulska ekstrasistola (VES) ili preuranjena ventrikulska kontrakcija (PVK) predstavlja preuranjenu aktivaciju ventrikula koja nastaje kao posljedica abnormalne automatizacije ventrikulskih stanica (1). Ventrikulska ektopijska aktivnost čest je nalaz na elektrokardiogramu (EKG), s prevalencijom do 75% u općoj populaciji u tijeku 24-satnog Holter EKG monitoriranja (2,3). Iako je ventrikulska ektopijska aktivnost često povezana sa strukturnim bolestima srca, uključujući preboljeni infarkt miokarda, zatajenje srca, genetske bolesti i kardiomiopatije, ventrikulske ektopije javljaju se i u odsustvu dokazane srčane bolesti. U tom slučaju nazivaju se idiopatske ventrikulske ekstrasistole.

Ektopijska aktivnost ventrikula može se prezentirati u različitim oblicima. Pojedinačne VES javljaju se izolirano i mogu biti monomorfne, u kojima sve imaju jednaku morfologiju u EKG-u, ili polimorfne u kojima se pojedinačne VES elektrokardiografski međusobno razlikuju. Također, može se javiti u obliku ventrikulske tahikardije (VT) koja se definira pojavom tri ili više uzastopnih ektopičnih ventrikulskih ekstrasistola. VT se dijeli na monomorfnu VT, koja nastaje iz jednog abnormalnog žarišta i ima QRS-komplekse pravilnog razmaka koji izgledaju identično, i polimorfnu VT, koja nastaje iz više različitih žarišta i stoga je nepravilna, s nejednakim QRS-kompleksima (4). Ventrikulska tahikardija obično upućuje na strukturnu bolest srca, međutim, u otprilike 10% pacijenata s VT-om, koristeći standardne dijagnostičke tehnike, uključujući EKG, ultrazvuk i koronarografiju, ne mogu se pronaći znakovi oštećenja miokarda. Takve ventrikulske aritmije, koje se pojavljuju u odsustvu jasnih dokaza strukturne bolesti srca nazivaju se idiopatskim ventrikulskim tahikardijama (5).

Idiopatske VT mogu se klasificirati na temelju vremenskog trajanja tahikardije, na postojanu, koja traje ≥ 30 sekundi, i nepostojanu koja traje < 30 sekundi. Idiopatske VES najčešće se prezentiraju kao preuranjene ventrikulske kontrakcije (PVK), zatim kao nepostojane monomorfne VT ili u najrjeđem obliku, kao postojane monomorfne VT. Važno je napomenuti da mogu postojati značajna preklapanja u ovim kliničkim slikama. Na primjer, pacijenti koji tijekom Holter EKG monitoringa imaju samo ponavljajuće monomorfne VES, mogu razviti kratkotrajne salve VT-a ili čak postojanu VT tijekom tjelovježbe ili infuzije izoproterenola (4).

1.1.2. Klinička prezentacija

Ventrikulske ekstrasistole mogu se manifestirati na različite načine ovisno o učestalosti, lokaciji nastanka unutar ventrikula i pridruženim komorbiditetima. Značajan broj pacijenata s idiopatskim VES-om je asimptomatičan, a njihova prisutnost se otkriva tek slučajno tijekom rutinskog elektrokardiograma zbog drugih indikacija. To se obično odnosi na pacijente s malim brojem pojedinačnih VES ili kratkotrajnom ventrikularnom tahikardijom. Međutim, u simptomatičnih osoba, palpitacije su najčešći simptom, javljajući se u 48% do 80% slučajeva (6). Osjećaju se kao izolirani jaki otkucaji srca što je posljedica povećanog udarnog volumena kontrakcije koja slijedi nakon PVK. Umor je također čest simptom u pacijenata s VES-om (prevalencija 20-27%), posebno kod onih s većim brojem ekstrasistola (6). Ovaj simptom nastaje kao posljedica neefikasne ventrikulske kontrakcije tijekom same VES epizode, što rezultira smanjenim minutnim volumenom srca. Iako je povećani udarni volumen kontrakcije nakon VES-a pokušaj kompenzacije smanjenog volumena tokom VES-a, on u potpunosti ne nadoknađuje taj deficit, što može dovesti do osjećaja umora i slabosti. Vrtoglavica se može uočiti u 25% do 50% pacijenata, dok je prava sinkopa rijetka i javlja se u 10% pacijenata s idiopatskim VES-om (7).

U pacijenata s već postojećom srčanom bolesti učestale i ponavljajuće se VES značajno povećavaju rizik od iznenadne srčane smrti. S druge strane idiopatske VES koje se javljaju u osoba sa strukturno zdravim srcem, pa čak i salve kratkotrajnog VT-a, u većine osoba pokazuju benigni i neprogresivni tijek (8). Unatoč generalno povoljnoj prognozi, pacijenti s povećanim opterećenjem idiopatskim VES mogu razviti oblik kardiomiopatije koja se naziva aritmijom inducirana kardiomiopatija (enlg. *arrhythmia-induced cardiomyopathy*, AIC).

VES - inducirana kardiomiopatija definirana se kao disfunkcija lijevog ventrikula (LV), s dilatacijom LV i ejekcijskom frakcijom $< 50\%$ (enlg. *left ventricular ejection fraction*, LVEF), koja je izazvana isključivo učestalom idiopatskom ektopijskom aktivnosti (9). Dijagnoza se postavlja isključivanjem drugih potencijalnih uzroka kardiomiopatije i prisustvom ventrikulske ektopijske aktivnosti, a potvrđuje poboljšanjem LVEF nakon supresije VES aktivnosti (10). VES opterećenje u tijeku 24-sata povezano je s rizikom od nastanka AIC, pri čemu pacijenti s većim opterećenjem imaju veći rizik od razvoja disfunkcije lijevoga ventrikula sa smanjenjem LVEF. Prevalencija AIC iznosi 7% među pacijentima koji imaju VES opterećenje veće od 10% (11). Generalno, pacijenti s većim VES opterećenjem na 24-satnom Holter EKG-u imaju veći rizik od razvoja AIC, pri čemu

se opterećenje veće od 24% svih otkucaja srca uzima kao granična vrijednost za razvoj AIC (7). Važno je naglasiti da VES opterećenje nije jedini čimbenik za razvoj ove kardiomiopatije. Pacijenti s nižim VES opterećenjem (od 16%) također mogu razviti kardiomiopatiju, dok drugi, s većim opterećenjem, od čak 33%, mogu imati očuvanu ventrikularnu funkciju (7). Drugi rizični faktori koji utječu na razvoj kardiomiopatije su starija dob, postojanje VES simptoma, nepostojana VT, izvor u lijevom ventrikulu ili epikardijalno ishodište (12). Zbog velikih individualnih razlika, preporuka je da se u asimptomatskih pacijenata bez disfunkcije lijevog ventrikula s VES opterećenjem većim od 10% godišnje provode elektrokardiografske i ehografske kontrole kojima se procjenjuje VES opterećenje i funkcija lijevog ventrikula (13, 14).

Neliječene, česte ili ponavljajuće idiopatske VES mogu pokrenuti kaskadu patofizioloških događaja. Abnormalna ventrikulska aktivacija uzrokuje mehaničku ventrikulsku disinkroniju i nekoordinirane kontrakcije lijevoga ventrikula. Dugoročno, disinkrona kontrakcija može dovesti do regionalnih razlika u debljini stijenke, promjena u perfuziji miokarda i smanjenja LVEF (15).

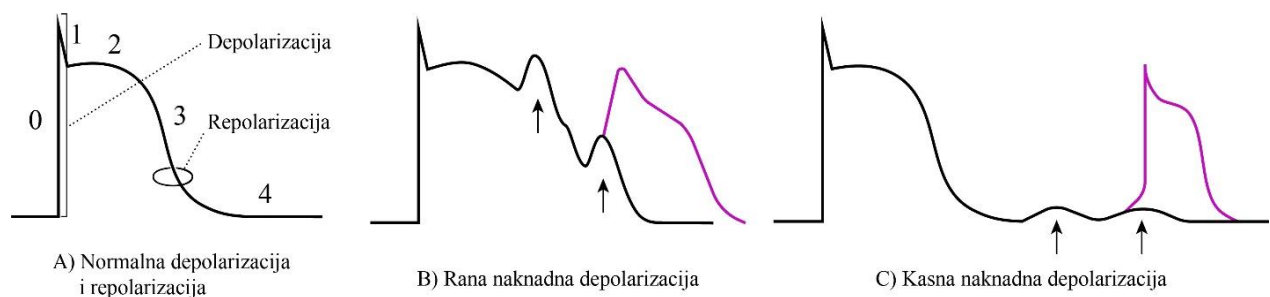
Na staničnoj razini, animalni modeli pokazali su pad LVEF unutar samo nekoliko mjeseci od inducirane ventrikulske ektopije, bez histopatoloških dokaza fibroze, upale ili ubrzane apoptoze stanica miokarda, što upućuje na funkcionalnu, a ne strukturnu etiologiju (10). Prisutnost VES-a uzrokuje produljenu i povećanu varijabilnost u trajanju akcijskog potencijala između otkucaja, uz smanjene izlazne kalijeve i ulazne kalcijeve struje. Ove elektrofiziološke promjene dovode do poremećaja otpuštanja Ca^{2+} iz sarkoplazmatskog retikuluma, povećavajući rizik od potaknute aktivnosti (engl. *triggered activity*) i malignih ventrikulskih aritmija. Ukupno gledano, razvoj kardiomiopatije uzrokovane VES-om uključuje složenu interakciju elektrofizioloških poremećaja i mehaničkih mehanizama disinkronije koji uzrokuju pad LVEF (10,16). Smanjenje LVEF smanjuje srčani minutni volumen i dovodi do smanjene tkivne perfuzije, započinjući proces srčane dekompenzacije koji bez liječenja može dovesti do zatajenja srca i smrtnog ishoda (17).

U pacijenata s razvijenom AIC-om, supresija preko 80% VES aktivnosti, farmakološkim metodama ili ablacijskim liječenjem, može značajno poboljšati LVEF pa čak i potpuno normalizirati ventrikularnu funkciju (18). S druge strane, pacijenti s razvijenom, a neliječenom AIC imaju veći rizik od pada LVEF, što dovodi do povećanog rizika od kroničnog zatajenja srca i viših stopa ukupne smrtnosti (17).

1.1.3. Mehanizam nastanka

Najčešće ishodište idiopatskih VES su izlazni trakt lijevog i desnog ventrikula (engl. *left ventricular outflow tract*, LVOT i *right ventricular outflow tract*, RVOT). Iako precizan uzrok nastanka idiopatskih VES još nije u potpunosti razjašnjen, poznati su različiti mehanizmi, kao što su potaknuta aktivnost (engl. *triggered activity*), automatska aktivnost (engl. *automaticity*) i pojava ponovnog kruženja impulsa (engl. *reentry*). Jedna od zajedničkih kliničkih značajki idiopatskih VES izlaznog trakta je da povećana adrenergička aktivnost (npr. primjena izoproterenola) olakšava njihovo pokretanje, a primjena antagonista adrenergičke aktivnosti (npr. adenzin) potiče njihovo zaustavljanje (19).

Mehanizam koji je najčešće u podlozi idiopatskih VES izlaznog trakta je potaknuta aktivnost posredovana kasnim naknadnim depolarizacijama izazvanih kateholaminima (20). Kateholamini stimuliraju β -adrenergičke receptore, što uzrokuje povećanu aktivnost cikličkog adenzin monofosfata (engl. *cyclic adenosine monophosphate*, cAMP) i povećan utok Ca^{2+} iona u sarkoplazmatski retikulum. Kasne naknadne depolarizacije javljaju se u fazi četiri akcijskog potencijala srčanih stanica i uzrokovane su povećanom količinom Ca^{2+} u sarkoplazmatskom retikulumu kardiomiocita koja zatim dovodi do spontanog oscilatornog otpuštanje Ca^{2+} uzrokujući prolaznu struju prema unutra (engl. *transient inward current*, I_{ti}) i kasne naknadne depolarizacije (Slika 1C). Aritmije nastale na ovakav način mogu se prekinuti primjenom β -blokatora i blokatora kalcijevih kanala (npr. verapamila). Drugi oblik naknadnih depolarizacija su rane naknadne depolarizacije koje nastaju u fazama dva i tri akcijskog potencijala, otvaranjem L-tipa Ca^{2+} kanala i stvaranjem neravnoteže između utoka iona Ca^{2+} u stanicu i izlaska iona K^{+} iz stanice (Slika 1B). Zbog neravnoteže tijekom repolarizacije, može doći do ranih spontanih depolarizacija (21,22).



Slika 1. Prikaz akcijskih potencijala u mehanizmu potaknute aktivnosti.

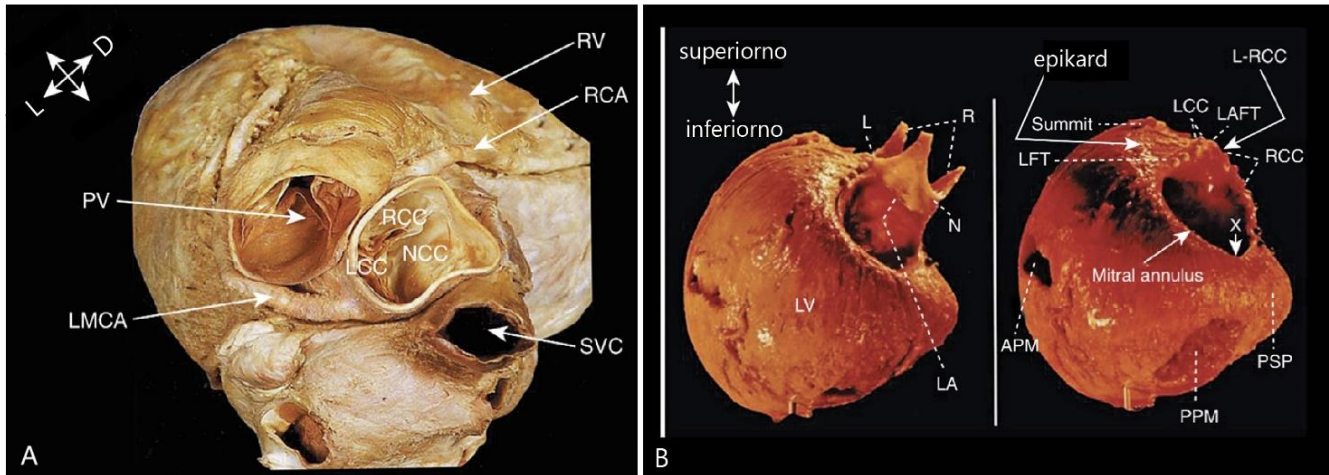
Drugi mehanizam nastanka ektopijske aktivnosti je automatska aktivnost u kojoj srčane stanice ventrikula imaju spontanu, pretjeranu električnu aktivnost, neovisno o osnovnom srčanom ritmu (23). Neka područja u srcu sklonija su VES-ovima uzrokovanim automatskom aktivnosti. Najčešće se takav mehanizam pronalazi u izlaznom traktu ventrikula, što sugerira zajedničko embrionalno podrijetlo s tkivima koja su prirodno stvorena za neovisnu aktivaciju, poput specijaliziranog sustava za provođenje električnih signala (24). Stanični mehanizam u pozadini automatske aktivnosti je povećana propusnost staničnih membrana za ione natrija i kalcija tijekom faze četiri akcijskog potencijala, što dovodi do postupnog spontanog depolariziranja i okidanja novog akcijskog potencijala (23).

Pojava spontanog kruženja rijedak je uzrok idiopatskih VES-ova. Ovaj mehanizam se najčešće pojavljuje u fibrozno promjenjenom miokardu gdje impuls kruži oko ožiljka koji predstavlja blok provođenja, uzrokujući ponavljane depolarizacije kardiomiocita (25).

1.1.4. Anatomske lokalizacije ishodišta

Idiopatske VES u 70% slučajeva imaju ishodište u izlaznom traktu lijevog i desnog ventrikula, uključujući njihove pridružene strukture, plućnu arteriju i aortne zaliske. Od toga, 80% VES izlaznog trakta potječe iz RVOT, dok preostalih 20% potječe iz LVOT (26,27). U preostalih 30% slučajeva, idiopatske VES imaju ishodište u papilarnim mišićima (5-15%), trikuspidnom prstenu (8-10%), mitralnom prstenu (engl. *mitral valve annulus*, MVA) (5%), aortikomitalnom kontinuumu (engl. *aorticomitral continuity*, AMC) i provodnom sustavu srca (7,28).

Zbog složene razvojne anatomije ove regije, anatomske odnose lijevog i desnog izlaznog trakta vrlo su kompleksni (29). Desni izlazni trakt nalazi se anteriorno od izlaznog trakta lijevog ventrikula. Baza RVOT nalazi se desno od baze LVOT, dok u svome tijeku RVOT s prednje strane zaobilazi LVOT i konačno, njegov distalni dio zajedno s pulmonalnim ušćem nalazi se lijevo od distalnog dijela LVOT i aortalnog prstena. Osim toga, pulmonalni anulus nalazi se superiorno od aortalnog anulusa (Slika 2). Zbog takvoga odnosa, posteriorna mišićna stijenka RVOT nalazi se neposredno ispred desnog (engl. *right coronary cusp*, RCC), a manjim dijelom i lijevog aortalnog zaliska (engl. *left coronary cusp*, LCC).



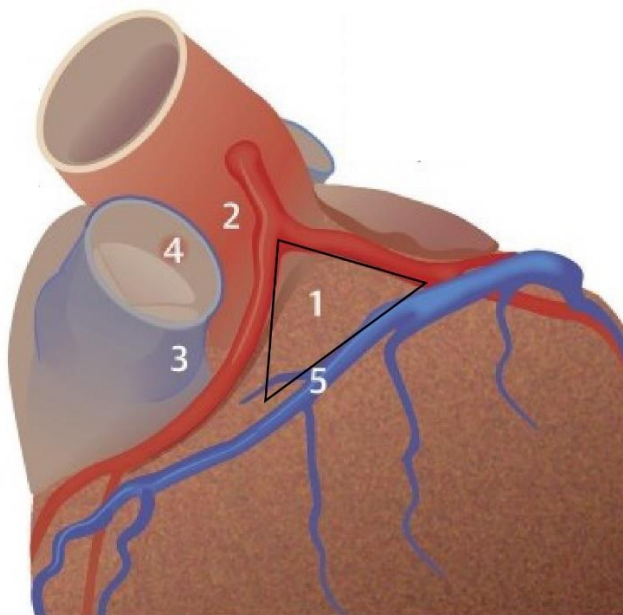
Slika 2. Prikaz anatomskih odnosa desnog i lijevog izlaznog trakta. A) Odnos lijevog i desnog izlaznog trakta, superiorni pogled. B) Posterokranijalna projekcija. RV – desni ventrikul; PV – plućni zalistak; LMCA – lijeva koronarna arterija; RCC – desni aortalni zalistak; LCC - lijevi aortalni zalistak; NCC – nekoronarni aortalni zalistak; SVC – gornja šuplja vena; LV – lijevi ventrikul; PPM – stražnji papilarni mišić. Preuzeto i prilagođeno prema: Shoei K. Stephen Huang, John M. Miller. *Catheter Ablation of Cardiac Arrhythmias*. 4. izdanje. Elsevier; 2019. 784 str.

RVOT je cilindričnog oblika, a njegov miokard najdeblji je u njegovoj bazi, a najtanji distalno, ispod pulmonalnog ušća. Upravo taj tanki dio miokarda nalazi se anteriorno od LVOT, u razini aortalnih zalizaka (30). U prijelazu između desnog izlaznog trakta i plućne arterije, miokard se proteže i okružuje pripadajuću plućnu arteriju. Duljina ovih miokardnih ekstenzija može varirati, od svega par milimetara do 2 cm (31). Blizina ovih anatomskih odnosa objašnjava uspješne ablacije posteriornog dijela RVOT iz anteriornog dijela LVOT (32).

Za razliku od plućne arterije, prijelaz između LVOT i aorte odijeljen je aortalnim fibrozim prstenom, s pojedinačnim tračcima miokarda koji se mogu naći samo u razini lijevog aortalnog zaliska, ali bez ekstenzije miokarda na samu aortu (33). Baza lijeve klijetke (engl. *left ventricle*, LV) prekrivena je fibrozim tkivom koje ima dva otvora, anteriorno za aortu i posteriorno za mitralno ušće. Fibrozno tkivo tako čini dva prstena, aortalni i mitralni, koji su međusobno povezani aortikomitalnim kontinuumom (31).

Poseban entitet predstavlja krov LV (engl. *LV summit*) koji predstavlja najčešći izvor epikardijalnih VES, u čak 14% slučajeva svih ishodišta (34). Krov LV predstavlja superiorni dio lijeve klijetke koji je omeđen ušćem lijeve koronarne arterije (engl. *left main artery*, LMA) koja se potom grana na lijevu prednju silaznu arteriju (engl. *left anterior descending*, LAD) i cirkumfleksnu arteriju (engl. *left circumflex coronary artery*, LCx) koje predstavljaju anteriorno i posteriorno omeđenje. S lijeve strane krov LV omeđuje velika srčana vena (engl. *great cardiac vein*, GCV) (Slika 3).

1. Krov LV
2. Lijeva koronarna arterija
3. RVOT
4. *sinus pulmonalis*
5. GCV/AIV



Slika 3: Prikaz anatomskih odnosa krova lijevoga ventrikula. RVOT – desni izlazni trakt ventrikula; GCV – velika srčana vena; AIV – prednja interventrikulaska vena. Preuzeto i prilagođeno prema: Cheung JW, Anderson RH, Markowitz SM, Lerman BB. Catheter ablation of arrhythmias originating from the left ventricular outflow tract. 2019; 5:2405-500.

Najveći udio idiopatskih aritmija, čak 90%, ima ishodište u anatomske bliskim regijama srca. Unutar RVOT-a, 80% svih VES nalaze se u superiornom anteroseptalnom dijelu RVOT, dok najveći dio LVOT ishodišta se nalazi u području lijevog aortalnog zaliska i desnog aortalnog zaliska ili na njihovom spoju. Ostali česti izvori su aortikomitalni kontinuum i krov LV (29,35). Razumijevanje ovih bliskih anatomskih odnosa između navedenih regija od iznimne je važnosti za postizanje uspješnog ablacijskog liječenja ventrikularnih aritmija. Precizno mapiranje i identifikacija ishodišta aritmogenog žarišta u ovim kompleksnim anatomske područjima ključni su za učinkovitu eliminaciju aritmije.

1.1.5. Dijagnoza

Dijagnoza idiopatske ventrikulske aktivnosti postavlja se prisustvom ventrikulske ektopijske aktivnosti na 12-kanalnom EKG-u u odsutnosti strukturne bolesti srca (5). Nakon postavljanja sumnje na idiopatsku ventrikularnu aktivnost na temelju kliničke slike i simptomatologije, za potvrdu dijagnoze potrebne su i objektivne dijagnostičke metode kojima se isključuje druga etiologija simptoma s kojima se pacijent prezentira.

Kada god je moguće, kod stabilnih, simptomatičnih pacijenata EKG treba snimiti u tijeku simptoma tahikardije, kako bi razlikovalo ventrikularno od supraventrikularnog ishodišta tahikardije. Kriteriji koji podržavaju dijagnozu VT uključuju AV disocijaciju, QRS kompleks >0,14 sekundi, pozitivna ili negativna konkordanca QRS kompleksa u prekordijalnim odvodima, odsutnost RS kompleksa u svim prekordijalnim odvodima, a RS interval > 100 ms u najmanje jednom prekordijalnom odvodu (36,37). Osim u svrhu bilježenja ektopijske aktivnosti, EKG snimak u tijeku sinus ritma može ukazati na strukturnu ili genetsku bolest srca.

Kontinuirano 24-satno Holter monitoriranje služi za postavljanje dijagnoze ventrikulske ektopijske aktivnosti simptomatskih pacijenata čija se ektopijska aktivnost ne bilježi na standardnom EKG snimku. U pacijenata čija je ektopijska aktivnost utvrđena, kontinuiranim monitoriranjem određuje se VES opterećenje u danu (broj VES u 24 sata).

Ehokardiografija se preporučuje kao glavna metoda procjene globalne i regionalne funkcije miokarda. Osim funkcionalnih parametara, ehokardiografija daje uvid u postojanje strukturnih bolesti srca, kao što je hipertrofija ventrikula. Uredan nalaz povećava vjerojatnost ispravne dijagnoze idiopatske ventrikulske aktivnosti. U slučaju abnormalnog nalaza, npr. nalaza ventrikulske disfunkcije, dilatacije, hipertrofije ili poremećaja motiliteta, potrebno je isključiti koronarnu bolest. Nalaz ventrikulske disfunkcije, uz VES opterećenje > 10% u tijeku 24-satnog monitoriranja povećava vjerojatnost za aritmijom induciranu kardiomiopatiju (7).

Uz ultrazvučno postavljenu sumnju na strukturnu bolest srca, koja ne upućuje na koronarno podrijetlo, preporučuje se magnetska rezonanca srca. Ovom pretragom mogu se dokazati kardiomiopatije i upalne bolesti srca detekcijom edema miokarda, infiltrata u sklopu bolesti nakupljanja i prisutnosti fibroznog tkiva. Magnetskom rezonancom može se dokazati nasljedna aritmogena kardiomiopatija.

Elektrofiziološka studija invazivna je dijagnostička metoda koja ne predstavlja rutinsku dijagnostiku. Najčešće se izvodi neposredno prije ablacijskog liječenja i služi kao potvrda postavljene dijagnoze te za precizno lokaliziranje ektopične aktivnosti (14,38).

1.1.6. Elektrokardiografska obilježja

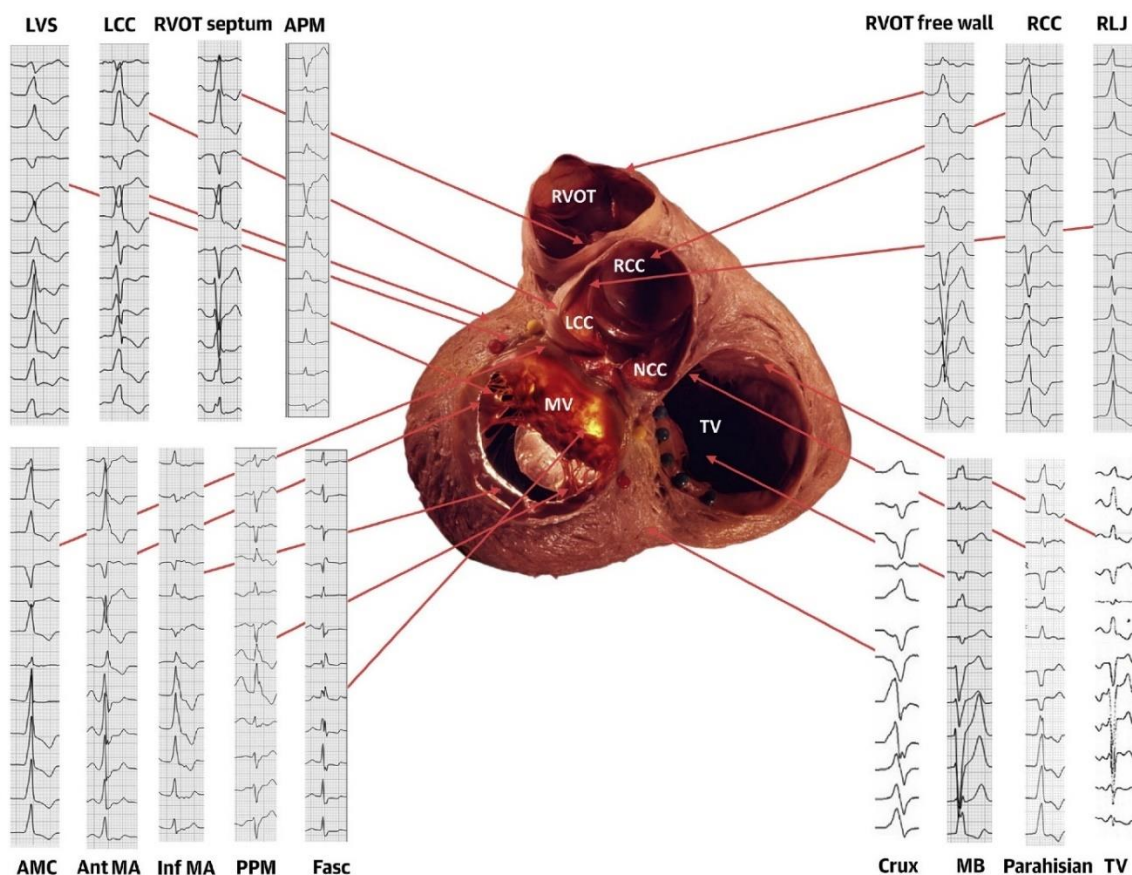
Na temelju samih EKG obrazaca, može se pretpostaviti ishodište same ektopijske aktivnosti. Ektopijska aktivnost s ishodištem u lijevom ili desnom izlaznom traktu, zbog svog ishodišta na samoj bazi srca, ima inferiornu os, s pozitivnom električnom osi u II., III. i aVF odvodu i negativnim aVL i aVR odvodima. RVOT se nalazi anteriorno i lijevo u odnosu na LVOT, te se slobodna stijenka RVOT nalazi najviše lijevo i anteriorno od svih struktura izlaznog trakta ventrikula. S obzirom na to da su prekordijalne elektrode unipolarne, VES s ishodištem u strukturama koje se nalaze bliže određenoj elektrodi rezultirat će pozitivnijim kompleksom u tom odvodu, dok će udaljenija ishodišta proizvesti negativniji kompleks (Slika 4) (39). Tako, VES s ishodištem u RVOT biti će negativna u V1 i V2, a pozitivna u V5 i V6, dajući sliku bloka lijeve grane (BLG). Generalno je pravilo da VES s BLG prekordijalnom tranzicijom $> V3$ vjerojatnije imaju ishodište u RVOT, dok ranija tranzicija, $\leq V3$ ukazuje na LVOT ishodište. Zbog bliskih anatomskih odnosa između posteriornog dijela RVOT i RCC u LVOT, sama EKG dijagnostika je otežana u određivanju VES ishodišta, osobito u slučaju tranzicije u V3, no ipak nekoliko EKG značajki može sugerirati ishodište. Omjer R i S amplituda u V1 i V2 odvodima koji je veći od 30% ($R/S \geq 30\%$) sugerira ishodište u aortalnim zaliscima u LVOT (40). Osim toga, prekordijalna tranzicija VES koja se javlja ranije nego u normalnom sinus ritmu sugerira sa velikom sigurnošću LVOT ishodište (41,42).

Krov lijevog ventrikula predstavlja najčešće epikardijalno ishodište. Iako EKG ima slične karakteristike s ostalim ishodištima lijevog i desnog izlaznog trakta, na VES s ovim ishodištem mogu sugerirati: QS obrazac u odvodu I, R/S omjer u V2 manji od 1 ($R/S < 1$) te indeks maksimalne defleksije ≥ 0.55 (engl. *maximum deflection index*, MDI). MDI se računa kao omjer vremena od ventrikulske aktivacije do maksimalne defleksije s ukupnim trajanjem QRS kompleksa (43).

Aritmije s ishodištem u mitralnom prstenu prezentiraju se uzorkom BDG i pozitivni su u svim prekordijalnim odvodima. Razlike na EKG-u mogu sugerirati različita VES ishodišta na

mitralnom prstenu. Negativni I i aVL odvođi sugeriraju anterolateralno ishodište, dok pozitivni I i aVL odvođi sugeriraju posteroseptalno ishodište. Između mitralnog i aortalnog prstena nalazi se aortikomitalni konituum. Za aritmije s ovim ishodištem sugestivan je EKG nalaz qR obrasca u V1 odvođu uz inferiorno položenu os (44).

Ventrikulske aritmije s ishodištem u lijevom ventrikulu karakterizira BDG uzorak u EKG-u sa širokim QRS kompleksima i dominantnim R zupcem u V1, dok aritmije s ishodištem u desnom ventrikulu karakterizira BLG, s kasnom tranzicijom u prekordijskim odvodima (> V4) i lijeva os (45).



Slika 4. Prikaz anatomskih odnosa srca i pripadajućih EKG obrazaca. LVS – krov LV; LCC – lijevi koronarni kuspis; RVOT – desni izlazni trakt ventrikula; APM – prednji papilarni mišić; RCC – desni koronarni kuspis; RLJ – komisura lijevog i desnog aortalnog zaliska; AMC – aortikomitalni kontinuum; Ant MA – prednja stijenka mitralnog anulusa; Inf MA – stražnja stijenka mitralnog anulusa; PPM – stražnji papilarni mišić; Fasc – Fascikul; Crux – *crux cordis*; MB – miokardijalni most; TV – prsten trikuspidalnog zaliska. Preuzeto i prilagođeno prema: Enriquez A, Muser D, Markman TM, Garcia F. Mapping and ablation of premature ventricular complexes: state of the art. JACC Clin Electrophysiol. 2024; 10:1206-22.

Točno identificiranje podrijetla idiopatske ektopijske aktivnosti važno je za određivanje pristupa prilikom ablacijskog liječenja i uvelike se oslanja na 12-kanalni EKG (46). Međutim, kako bi se osigurali pouzdani rezultati, potrebno je obratiti posebnu pozornost na pravilno postavljanje elektroda. Čak i manja odstupanja u pozicioniranju određenih odvoda, posebice prekordijalnih odvoda V1 i V2, mogu imati značajan utjecaj. Ovi prekordijalni odvodi posebno su osjetljivi na postavljanje, budući da svako odstupanje prema gore od preporučenog položaja na četvrtom interkostalnom prostoru može značajno promijeniti morfologiju QRS kompleksa, a samim time i precizno određivanje mjesta nastanka aritmije (47).

1.1.7. Liječenje

Nakon potvrde dijagnoze idiopatske ventrikulske aktivnosti i isključivanja druge moguće etiologije simptoma, određuje se optimalan način liječenja. U asimptomatskih pacijenata s očuvanom ventrikularnom funkcijom, VES opterećenje od 10% predstavlja minimalni prag za razvoj disfunkcije lijevog ventrikula, s većim rizikom ako je opterećenje VES-om > 20% (7). Stoga se za asimptomatske pacijente s očuvanom ventrikulskom funkcijom preporučuje redovito praćenje elektrokardiogramom i ehokardiografijom. Trenutno nema dokaza koji podupiru dobrobit rutinskoga liječenja ovih aritmija u asimptomatskih pacijenata s očuvanom ventrikulskom funkcijom. Međutim, asimptomatske pacijente s prisutnom ventrikulskom disfunkcijom ili aritmijom induciranom kardiomiopatijom potrebno je liječiti neovisno o opterećenju VES-om.

Svi pacijenti sa simptomatskim VES/VT zahtijevaju odgovarajuće liječenje. Zbog visoke stope uspješnosti i niske stope komplikacija u liječenju idiopatske ventrikulske aktivnosti, kateterska ablacija preporučuje se kao prva linija liječenja za simptomatske pacijente s VES-om ili idiopatskom VT s narušenom LVEF, neovisno o ishodištu. Uspješnost ablacijskog liječenja ovisi o anatomskoj lokalizaciji aritmogenog žarišta. Kod aritmija s ishodištem u RVOT ili u fascikulima, stope uspjeha ablacije su izuzetno visoke. Za aritmije iz LVOT, uspješnost ablacije je također visoka, ali procedura nosi nešto veći rizik zbog blizine aortne valvule i koronarnih arterija. Stoga je za simptomatske aritmije iz RVOT-a i fascikularnih područja, ablacija prva linija liječenja, neovisno o funkciji lijevog ventrikula. Za aritmije s ishodištem izvan RVOT-a ili fascikula, kao što su one iz LVOT, stjenki ventrikula ili papilarnih mišića, procedura ablacije je tehnički zahtjevnija, ali i dalje preporučena kao prva terapijska opcija u simptomatskih pacijenata. Ukoliko ablacijsko liječenje predstavlja povećan rizik, liječenje se može započeti i farmakoterapijom.

Farmakoterapija antiaritmiciima može se razmotriti za suzbijanje VES-a kao druga linija liječenja, ako je ablacija odbijena ili kontraindicirana, bez obzira na porijeklo ektopijske aktivnosti. Međutim, dugotrajno liječenje antiaritmiciima ne preporučuje se kao prva linija terapije zbog mogućih nuspojava. Beta-blokatori i blokatori kalcijevih kanala imaju najveću učinkovitost u supresiji idiopatske ventrikulske aktivnosti. Ako tjelovježba provocira nastanak VT, preferira se liječenje beta-blokatorima, dok u drugim slučajevima blokatori kalcijevih kanala imaju veću učinkovitost. Zbog manjka povoljnih učinaka i visoke sistemske toksičnosti, amiodaron se ne preporuča kao prva linija liječenja idiopatske ventrikulske aktivnosti (Slika 5) (38).

	Kateterska ablacija	Farmakoterapija			
		β -blokatori	CCB	Flekainid	Amiodaron
Simptomatske VES/VT; očuvana funkcija LV; RVOT/fascikularno ishodište	Klasa I	Klasa IIa	Klasa IIa	Klasa IIa	Klasa III
Simptomatske VES/VT; očuvana funkcija LV; Ishodište izvan RVOT/fascikularno	Klasa IIa	Klasa I	Klasa I	Klasa IIa	Klasa III
Narušena funkcija LV; RVOT/fascikularno ishodište	Klasa I	Klasa IIa	Klasa III	Klasa IIa	Klasa IIa
Narušena funkcija LV; Ishodište izvan RVOT/fascikularno	Klasa I	Klasa IIa	Klasa III	Klasa IIa	Klasa IIa
Asimptomatske VES; opterećenje > 20%; očuvana funkcija LV	Klasa IIb				Klasa III

Slika 5: Sažetak preporuka za liječenje pacijenata s učestalim idiopatskim VES/VT ili kardiomiopatijom izazvanom preuranjenim ventrikulskim aktivacijama. Klasa I - jaka preporuka gdje je korist daleko veća od rizika; Klasa IIa - umjerena snaga preporuke, gdje korist i dalje premašuje rizik, ali ne u istom stupnju kao klasa I; Klasa IIb - učinkovitost nije utvrđena, ali može se uzeti u obzir kao terapijska opcija; Klasa III - Nema dokaza o učinkovitosti i može imati štetan učinak. Prevedeno i prilagođeno prema: Zeppenfeld K, Tfelt-Hansen J, de Riva M, Winkel BG, Behr ER, Blom NA, i sur. 2022 ESC Guidelines for the management of patients with ventricular arrhythmias and the prevention of sudden cardiac death. Eur Heart J. 2022;43:3997-4126.

1.2. Ablacijske tehnike

1.2.1. Mehanizam

Kateterska ablacija minimalno je invazivna procedura koja predstavlja prvu liniju liječenja idiopatske ventrikulske aktivnosti. Cilj ablacije je eliminirati ektopično žarište ventrikulske ektopijske aktivnosti. Izvor ektopijske aktivnosti ima karakteristične QRS obrasce na EKG-u koji mogu predvidjeti lokaciju VES ishodišta, dok se za preciznu lokalizaciju ishodišta ektopijske aktivnosti koriste različiti sustavi mapiranja.

Preferirana metoda mapiranja je aktivacijsko mapiranje (engl. *activation mapping*) kojom se identificira izvor najranije ventrikulske aktivacije tijekom VES-a praćenjem širenja električnog signala u srčani mišić. To se postiže postavljanjem katetera za mapiranje na različite lokacije u srcu i bilježenjem vremena kada lokalna elektrogramska aktivacija počinje u odnosu na početak QRS kompleksa. Mjesto s najranijim aktivacijskim vremenom smatra se ishodištem VES-a. Slično najranije vrijeme aktivacije na različitim susjednim mjestima sugeriraju epikardijalni ili intramuralni izvor. Aktivacijsko mapiranje koristi se za pacijente s čestim spontanom ektopijama, dok u pacijenata s rijetkim spontanom VES, može se pokušati indukcija aritmije s beta-adrenergičkim agonistima (najčešće izoproterenol). Kada nije moguće izazvati ektopičnu aktivnost, *pace mapping* može biti koristan alat za pronalaženje ciljnog mjesta ablacije (48). *Pace mapping* je tehnika kojom se uz pomoć katetera za mapiranje stimulira srce na različitim lokacijama kako bi se provocirala ventrikulska aktivacija. Provocirana aktivnost se zatim bilježi EKG-om, a dobivena QRS morfologija se uspoređuje s kliničkom VES. Lokacija čija se stimulirana QRS morfologija identično podudara (> 95%) u svih 12 odvoda na EKG-u s kliničkom VES smatra se izvorom aritmije. Uspjeh postupka ablacije uvelike ovisi o prisutnosti spонтane ili inducibilne VES ili VT u vrijeme procedure, stoga je obično potrebno ukinuti antiaritmike prije elektrofiziološke studije kako se ne bi suprimirali klinički VES/VT (14,16,49).

Novije elektroanatomske tehnologije mapiranja integriraju precizno električno mapiranje s trodimenzionalnom rekonstrukcijom anatomije srca koristeći magnetsko ili impedancijsko navođenje. To omogućava stvaranje detaljnih elektroanatomskih mapa koje precizno prikazuju izvor i putanju širenja ventrikulske aktivnosti u odnosu na anatomiju srca, što poboljšava preciznost i sigurnost ablacijskog postupka. Elektroanatomsko 3D mapiranje smanjilo je vrijeme fluoroskopije i postalo je klinički standard za mapiranje ventrikulskih aritmija (14,50).

Nakon preciznog mapiranja izvora aritmije, primjenjuje se nekoliko različitih tehnika ablacije, uključujući radiofrekventnu (RF) ablaciju, krioablaciju i ablaciju pulsirajućim električnim poljem (PFA).

Radiofrekvencijska (RF) ablacija najčešće je primijenjena tehnika za katetersku ablaciju ventrikulskih aritmija (14). Postupak uključuje uvođenje ablacijskog katetera do srca, pod fluoroskopskim ili elektroanatomskim navođenjem. Kada se identificira ciljno mjesto aritmije, vrh katetera se pozicionira na toj lokaciji i primjenjuje se RF energija jakosti do 50W koja uzrokuje kontroliranu termičku ozljedu tkiva. RF struja zagrijava tkivo na temperature od 50-60°C, rezultirajući koagulacijskom nekrozom u području promjera oko 5-7 mm (51). Iako učinkovita, RF ablacija nosi rizike od poput perforacije srca, ozljede koronarnih arterija i ijtrogenog AV bloka (52).

Krioablacija je alternativna tehnika koja koristi ekstremno niske temperature za stvaranje ozljede tkiva. Krioablacijski kateter uključuje vrh s ubrizgavanjem tekućeg dušika ili drugog rashladnog sredstva koje smrzava tkivo na temperature od -60°C do -90°C. Ovako niske temperature uzrokuju stvaranje ledenih kristala u stanicama, što na kraju rezultira staničnom smrću. Prednost krioablacije je mogućnost precizne lezije s minimalnim kolateralnim oštećenjem susjednih struktura, što je čini poželjnom u osjetljivim regijama poput korijena aorte ili blazine koronarnih arterija (14). Dodatno, krioablacijske lezije su reverzibilne pri nižim temperaturama, omogućavajući "mapiranje smrzavanjem" prije stvaranja trajne ozljede. Međutim, krioablacija ima manju kliničku učinkovitost i veću stopu recidiva od RF ablacije (53,54).

Ablacija pulsirajućim električnim poljem (engl. *pulsed-field ablation*, PFA) netermalni je izvor ablacijske energije. Koristi električno polje kratkotrajnih pulseva visokog napona za stvaranje mikropora u staničnim membranama (elektroporacija) i nekroze ciljnog tkiva bez značajnog zagrijavanja (55). Ovaj mehanizam djelovanja omogućava terapijsku ozljedu tkiva, ali s nižim rizikom od štete u okolnim strukturama u usporedbi s termalnim ablacijskim tehnikama (56). Trenutno je ova tehnika u ranoj fazi kliničkih ispitivanja za ablaciju ventrikulskih aritmija, sa obećavajućim preliminarnim rezultatima, posebno u osjetljivim regijama poput korijena aorte (57). Osim potencijalne veće sigurnosti zbog smanjenog rizika za okolne kritične strukture poput freničnog živca i jednjaka, PFA pokazuje učinkovitu metodu ablacije, no potrebne su daljnje studije za optimiziranje parametara i tehnike PFA (58).

1.2.2. Pristup

Kateterski pristup u različita područja srca poput RVOT-a, LVOT-a i ventrikula može se izvesti na nekoliko načina. Za RVOT se najčešće koristi pristup kroz femoralnu venu do desnog atrija i potom kroz trikuspidalni zalistak prolazi se u desnu klijetku. Iz desne klijetke se zatim kateter plasira u RVOT ispod pulmonalne valvule. Za LVOT i lijevi ventrikul, uobičajen je pristup putem femoralne arterije i retrogradni prolazak kroz aortni zalistak u lijevu klijetku i LVOT. Alternativno, za lijevi ventrikul se može koristiti i transeptalni pristup gdje se kroz femoralnu venu i interatrijsku pregradu prolazi u lijevu pretklijetku, a zatim i u lijevu klijetku. Izbor pristupnog puta ovisi o lokalizaciji ciljanog područja, anatomskim varijacijama, prisutnosti prethodnih operacija ili intervencija, kao i iskustvu operatera (59). U nekim slučajevima se za bolji pristup mogu koristiti i alternativni vaskularni pristupni putevi, poput jugularne ili potključne vene za pristup desnom ventrikulu (60).

Zbog svoje anatomske lokacije, krov LV predstavlja izrazito zahtjevno VES ishodište za izvođenje ablacije. Ovo ishodište čini 14% svih VES ishodišta (34). Krov LV dijeli se na dva dijela - superomedijalni, prema vrhu trokuta, koji predstavlja zonu nedostupnu ablaciji i inferolateralni dio koji je udaljeniji od koronarnih arterija i dostupan je ablaciji. U većini slučajeva (80-85%), ablacija iz okolnih struktura, lijevog aortalnog zaliska, septalnog RVOT i distalnog dijela koronarnog sinusa (velike srčane vene ili prednje interventrikularne vene) uspješno zaustavljaju aritmiju. Zbog blizine koronarnih arterija, prije same ablacije potrebno je učiniti koronarnu angiografiju kako bi se provjerila udaljenost koronarnih arterija od mjesta ablacije, osigurala sigurna udaljenost i smanjio rizik od ozljede samih arterija (61). Unatoč akutnoj eliminaciji VES koristeći multifokalnu ablaciju, incidencija recidiva ventrikulske aritmije i dalje je visoka, uz visoki rizik od komplikacija (62).

1.2.3. Indikacije

Prema smjernicama Europskog kardiološkog društva (ESC) za liječenje ventrikulskih aritmija i prevenciju iznenadne srčane smrti iz 2022. godine, kateterska ablacija preporučuje se kao prva linija liječenja simpotomatskih idiopatskih VES/VT s ishodištem u RVOT ili u lijevoj grani Hissovog snopa u pacijenata s očuvanom funkcijom lijevoga ventrikula (Indikacija klase I; jaka preporuka gdje je korist daleko veća od rizika). Kod simptomatskih aritmija s očuvanom funkcijom lijevoga ventrikula, s drugim ishodištima ablacija se može razmotriti kao terapijska

opcija u slučaju nepodnošenja ili nedjelotvornosti farmakološkog liječenja (Indikacija klase IIa; umjerena snaga preporuke, gdje korist i dalje premašuje rizik, ali ne u istom stupnju kao klasa I)

Nadalje, ablacija je indicirana kao prva linija liječenja u pacijenata s učestalim VES povezanim sa sistoličkom disfunkcijom lijeve klijetke ili VES-induciranom kardiomiopatijom, kod simptomatskih i asimptomatskih pacijenata neovisno o ishodištu ventrikulske aktivnosti (klasa I). Konačno, ablacija se može razmotriti kod asimptomatskih pacijenata s očuvanom ventrikulskom funkcijom s izrazito učestalim VES (više od 20% opterećenja) (38).

1.2.4. Uspješnost ablacijskog liječenja i komplikacije

Kateterska ablacija ima veću učinkovitost od farmakoterapije u liječenju idiopatske ventrikulske aktivnosti, posebno s obzirom na pretežno monomorfno ishodište. Stope uspješnosti postupaka ablacije PVK-a kreću se od približno 80% do 95% (63,64). Međutim, iako je kateterska ablacija minimalno invazivna procedura, i dalje nosi određene rizike koje treba uzeti u obzir. Komplikacije su rijetke i prisutne u otprilike u 3-5% svih slučajeva (2,65).

Najčešće komplikacije općenito su povezane s vaskularnim pristupom prilikom kateterizacije srca, poput stvaranja hematoma (u 14% slučajeva) ili pseudoaneurizme na mjestu punkcije. Kod transseptalnog pristupa može zaostati interatrijski šant, koji se najčešće spontano zatvara. Ozbiljne komplikacije su rijetke i javljaju se u 0,05%, a mogu uključivati aortnu disekciju, ijtrogeno izazvan AV blok, infarkt miokarda, tamponadu srca i moždanu ishemiju (66).

Za razliku od RVOT-a, smjernice preporučuju ablaciju VES-a s ishodištem u LVOT kao preporuku klase IIa zbog većeg rizika od periproceduralnih komplikacija. Najteža komplikacija ablacija u LVOT je ozljeda koronarne arterije koja nastaje kao posljedica vazospazma (67). Rizik od ozljede koronarne arterije viši je za postupke ablacije unutar aortnog korijena, iako se može pojaviti i tijekom ablacija u septalnom dijelu RVOT ili iznad plućne valvule neposredne blizine tih struktura s glavnom lijevom koronarnom arterijom. Epikardijalni pristup kroz GCV predstavlja poseban rizik zbog blizine koronarnih arterija (68,69). Uz to, komplikacije postupaka ablacije kroz venski sustav uključuju vensku stenozu, vensku trombozu ili rupturu vene s perikardijalnim izljevom praćenim srčanom tamponadom.

Tijekom ablacije u RCC, RF ablacija može proizvesti termički učinak na prednji masni jastučić koji leži između RVOT i RCC, što rezultira vagalnom aktivacijom i privremenom

sinusnom bradikardijom praćenom privremenim potpunim AV blokom provođenja. Perzistirajući AV blok ili blok desne grane može se također pojaviti tijekom ablacije ventrikulskih aritmija koje se nalaze u neposrednoj blizini Hissovog snopa. Nadalje, embolijski događaji mogu se pojaviti tijekom postupaka u LVOT, stoga se mora uvijek primijeniti odgovarajuća periproceduralna antikoagulacijska terapija radi smanjenja rizika od moždanog udara.

Unatoč svim rizicima, ablacija idiopatskih ventrikulskih ekstrasistola može biti sigurno izvedena u većine pacijenata. Preciznim elektroanatomskim mapiranjem i pažljivom primjenom ablacijske energije, moguće je maksimalno smanjiti rizik i izbjeći ozbiljne komplikacije. Ipak, određene lokacije ishodišta VES nose povišen rizik ablacije zbog neposredne blizine vitalnih struktura poput koronarnih arterija ili provodnog sustava srca. Stoga, nužno je temeljito procijeniti individualnu anatomiju i pažljivo planirati pristupni put prije same procedure ablacije. Sveukupno, primjenom odgovarajućih smjernica, opreza i stručnosti, ablacija idiopatskih VES može biti visoko učinkovita metoda uz minimalan rizik od ozbiljnih nuspojava.

2. CILJ ISTRAŽIVANJA

Glavni cilj rada: Utvrditi prevalenciju anatomskih ishodišta idiopatske ventrikulske ektopijske aktivnosti kod pacijenata liječenih ablacijskim tehnikama u KBC-u Split.

2.1. Specifični ciljevi

1. Utvrditi temeljna demografska obilježja pacijenata kojima je ventrikulska idiopatska aktivnost tretirana ablacijskim tehnikama.
2. Utvrditi prevalenciju različitih anatomskih ishodišta ventrikulske ektopijske aktivnosti.
3. Usporediti temeljne demografske karakteristike pacijenata s različitim anatomskim ishodištima ventrikulske ektopijske aktivnosti.
4. Ispitati utjecaj i povezanost anatomskih ishodišta s razvojem aritmijom inducirane kardiomiopatije.

2.2. Hipoteze

Temeljem utvrđenih ciljeva i pregledane literature definirane su sljedeće hipoteze:

H1: Prevalencija anatomskih ishodišta idiopatske ventrikulske ektopijske aktivnosti značajno se razlikuje među pacijentima s različitim demografskim karakteristikama.

H2: Mlađi pacijenti imaju značajno češće ishodište u desnom izlaznom traktu ventrikula dok stariji pacijenti imaju značajno češće ishodište u lijevom izlaznom traktu ventrikula.

H3: Pacijenti s razvijenom aritmijom induciranom kardiomiopatijom imaju različita anatomska ishodišta idiopatske ventrikulske ektopijske aktivnosti u usporedbi s pacijentima bez te komplikacije.

H4: Pacijenti s razvijenom aritmijom induciranom kardiomiopatijom značajno se razlikuju u općim demografskim karakteristikama u usporedbi s pacijentima bez te komplikacije.

3. ISPITANICI I METODE

3.1. Ustroj istraživanja

Ova retrospektivna opservacijska studija provedena je na Zavodu za aritmije Klinike za bolesti srca i krvnih žila Kliničkog bolničkog centra Split (KBC Split). U istraživanje su uključena 132 pacijenata s dijagnosticiranom idiopatskom ventrikularnom aktivnosti kojima se idiopatska aktivnost tretirala ablacijskim tehnikama u laboratoriju za intervencijsko liječenje aritmija KBC-a Split. Etičko povjerenstvo KBC-a Split odobrilo je provođenje ovog istraživanja (Klasa: 520-03/24-01/139; Ur. broj: 2181-147/01-06/LJ.Z.-24-02).

3.2. Uzorak ispitanika

U istraživanje su uključeni svi pacijenti s dijagnozom idiopatske ventrikulske aktivnosti čija se idiopatska aktivnost tretirala ablacijskim tehnikama u laboratoriju za intervencijsko liječenje aritmija KBC-a Split u razdoblju od srpnja 2017. do travnja 2024. godine. Uvidom u registar ablacijskih procedura laboratorija za intervencijsko liječenje aritmija KBC-a Split i elektronske zapise Bolničkog informacijskog sustava (BIS) KBC-a Split definiran je završni uzorak od 132 pacijenata koji zadovoljavaju kriterij uključenja i koji su analizirani u ovom istraživanju.

3.3. Uzorak varijabli

U svrhu istraživanja prikupljeni su podaci o demografskim obilježjima pacijenata, uključujući dob i spol pacijenata. Nadalje, iz anamneze su izdvojeni podaci o indikacijama za pretragu i o datumu provođenja ablacijskog liječenja te o datumu ponovljenog liječenja ukoliko je bilo provedeno. Iz nalaza elektrofiziološke studije prikupljeni su podaci o kateterskom pristupu, tijeku intervencije, korištenim ablacijskim tehnikama, uspješnoj ablacijskoj zoni supresije aritmije, vrsti i jakosti energije, periproceduralnim komplikacijama te akutnoj uspješnosti liječenja.

3.4. Statistička obrada podataka

Statistička obrada podataka izvedena je pomoću statističkog programa JASP v0.18.2.0 (The JASP Team, Amsterdam, Nizozemska). Pravilnost distribucije kontinuiranih varijabli procijenjena je korištenjem Shapiro-Wilk testa. Kontinuirane varijable koje su pratile normalnu

raspodjelu prikazane su kao srednja vrijednost \pm standardna devijacija (SD), dok su kontinuirane varijable koje su značajno odstupale od normalne raspodjele prikazane kao medijan s pridruženim interkvartilnim rasponom (IKR). Kategorijske varijable prikazane su cijelim brojevima s pridruženim postotkom. Razlike između kategoričkih varijabli testirane su χ^2 (hi-kvadrat) testom i Fisherovim testom pri niskim frekvencijama. Varijable koje su odstupale od normalne raspodjele uspoređivane su Mann-Whitneyjevim testom ili Kruskal-Wallis ANOVA testom s *post hoc* Dunnovim testom višestrukih usporedbi. Razina statističke značajnosti postavljena je na $p < 0,05$. Za grafičku analizu i vizualizaciju korišten je programski paket Adobe Illustrator CC 2018 v22.1.0 (San Jose, California, USA).

4. REZULTATI

U ovom istraživanju prikupljeni su podaci o 132 pacijenta s dijagnozom idiopatske ventrikulske ektopijske aktivnosti kojima se idiopatska aktivnost tretirala ablacijskim tehnikama u laboratoriju za intervencijsko liječenje aritmija Kliničkog bolničkog centra Split. Od ukupno 132 ablacije, 113 ablacija bile su prve procedure, a 19 ponovljenih postupaka (Tablica 2). Pojednak je broj muških i ženskih ispitanika, pri čemu je 68 muških (52,5%), a 64 ženskih (48,5%). Prosječna dob ispitanika je 54 (IKR: 38-65). Postoji statistički značajna razlika u dobi između muškaraca i žena ($p < 0,001$), pri čemu žene imaju medijan dobi od 42 godine (IKR: 36-59), dok je medijan dobi muškaraca 58 godina (IKR: 49-67).

Tablica 2. Temeljne demografske i proceduralne karakteristike.

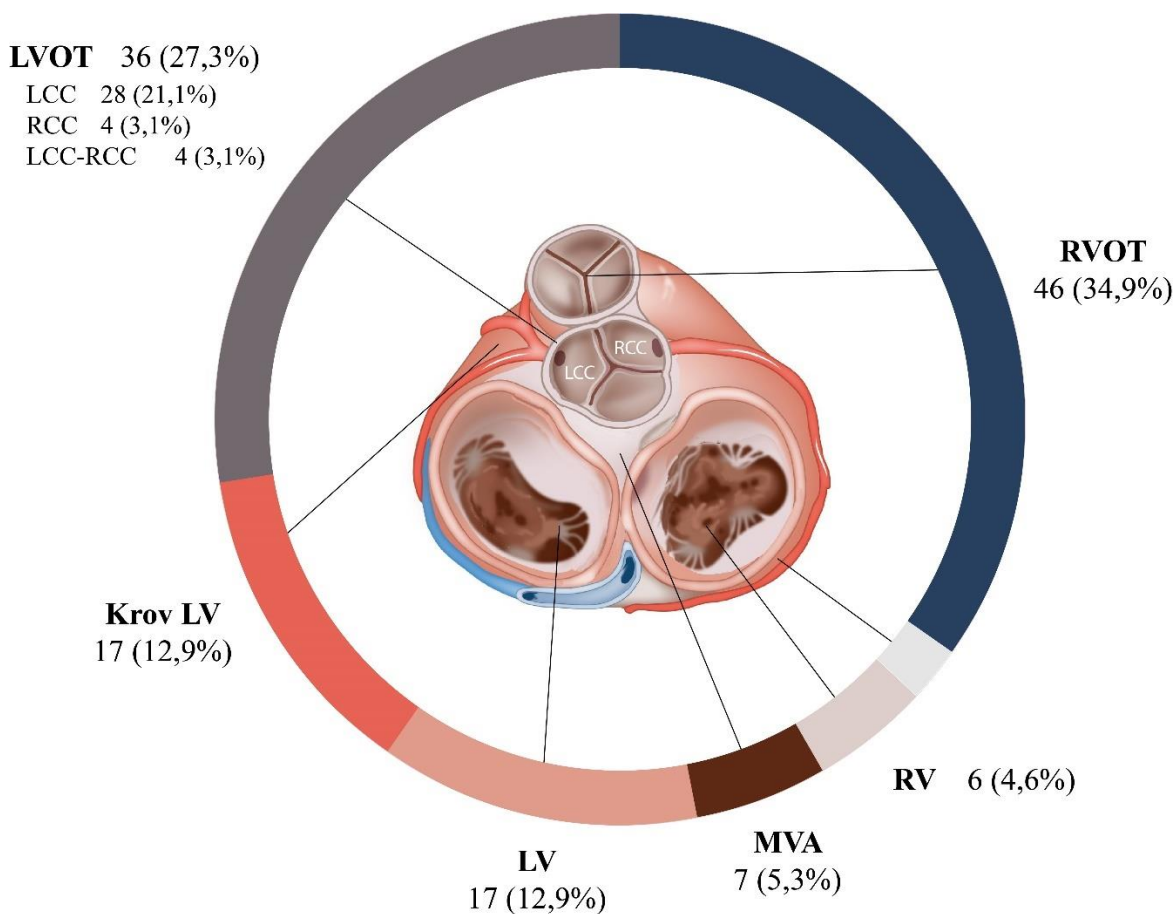
		Svi pacijenti (N = 132)	
		Medijan ili N	IKR ili %
Dob (godine)		54	38-65
Spol			
	Muški	68	51,5
	Ženski	64	48,5
Ponovljena procedura			
	Da	19	14,4
	Ne	113	85,6
AIC ^a			
	Da	29	22,0
	Ne	103	78,0
Vrsta primjenjene energije			
	RF ^b	113	85,6
	PFA ^c	18	13,6
	krioablacija	1	0,8

IKR - interkvartilni raspon; ^aAIC - aritmijom inducirana kardiomiopatija; ^bRF - radiofrekvencijska ablacija; ^cPFA - ablacija pulsirajućim električnim poljem

Kao najčešći izvor ablacijske energije koristila se radiofrekventna ablacija, u 113 postupaka (85,6%), PFA u 18 postupaka (13,6%) i krioablacija u jednom postupku (0,8%).

Prilikom ponavljanja postupaka, u 26,3% slučajeva učinak ablacije bio je uspješan nakon promjene vrste energije, iz RF ablacije u PFA.

Aritmije s ishodištima u lijevom i desnom izlaznom traktu činile su 62,1% svih anatomskih ishodišta, od kojih 56,1% pripada aritmijama s ishodištem u RVOT, a 43,9% onima s ishodištem u LVOT. U području LCC, supra i subvalvularno, nalazilo se 77,8% svih ishodišta u LVOT, 11,1% u području RCC, dok se 11,1% nalazilo na LCC-RCC komisuri. Od svih ablacija u LVOT, 4 procedure (11,1%) zahtjevale su primjenu konsolidacijskih lezija iz posteriornog dijela RVOT kako bi se uspješno suprimirala ektopijska aktivnost. Podjednako, prilikom ablacija ishodišta u RVOT, u 4 procedure (8,7%) primjenjene su konsolidacijske lezije iz LVOT, podjednako u području LCC i RCC (Slika 5).

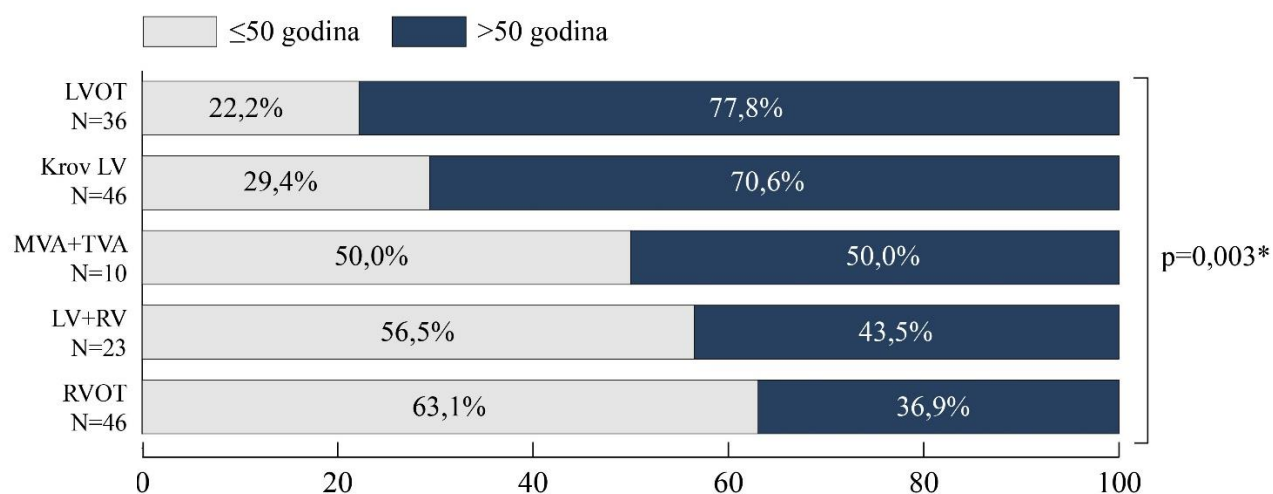


Slika 6. Zastupljenost anatomskih VES ishodišta. RVOT – desni izlazni trakt ventrikula; TVA – prsten trikuspidalnog zaliska; RV – desni ventrikul; MVA - prsten mitralnog zaliska; LV – lijevi ventrikul; LVOT – lijevi izlazni trakt ventrikula.

Krov LV činio je 12,9% svih anatomskih ishodišta idiopatskih VES. Prilikom ablacije aritmija s tim ishodištem, u većini slučajeva bilo je potrebno pristupiti multiplim ablacijskim lokacijama kako bi se postigla potpuna eliminacija aritmijskog supstrata. U našem istraživanju, u samo 5 slučajeva (29,4%) bila je dovoljna ablacija iz LCC dijela LVOT za uspješnu supresiju VES. Međutim, u preostalim 12 slučajeva (70,6%) bile su potrebne dvije ili više različitih lokacija ablacije. U 7 slučajeva (41,2%) trebalo je ablatirati na dvije različite lokacije, dok je u preostalim 5 slučajeva (29,4%) bilo neophodno pristupiti čak trima različitim ablacijskim mjestima. U 11 od ukupno 17 slučajeva (64,7%) druga lokacija bila je posteriorni dio desnog ventrikularnog izlaznog trakta (RVOT), dok je u preostalim 6 slučajeva (35,4%) primijenjena i dodatna ablacija iz GCV ili AIV područja. Ovakvi nalazi upućuju na to da VES s ishodištem u krovu LV često zahtijevaju ciljanje multiplih žarišta unutar tog područja kako bi se postigla trajna eliminacija aritmije.

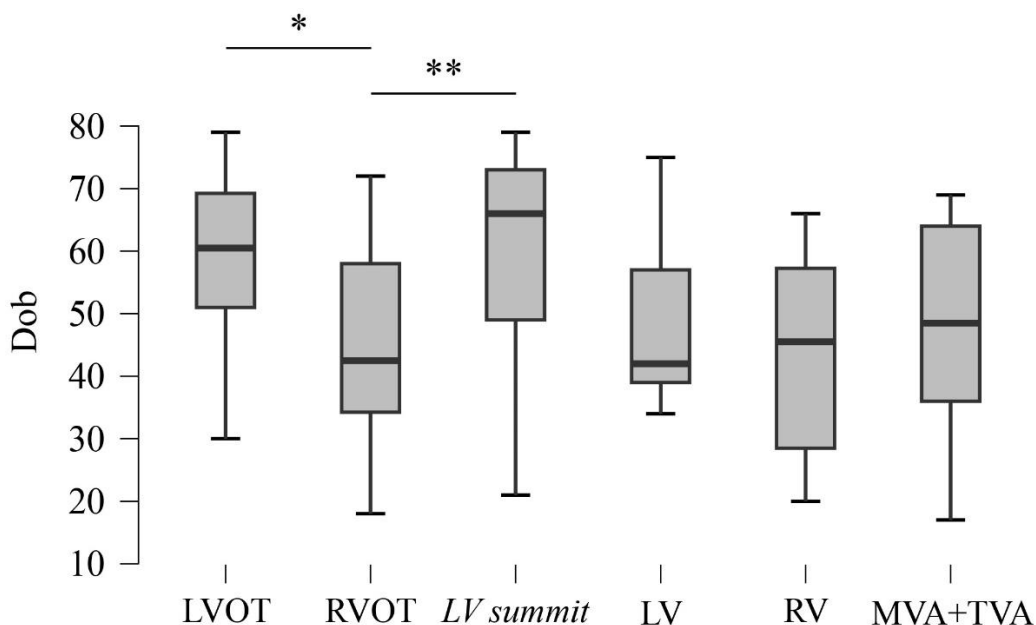
Od ostalih anatomskih VES ishodišta LV je činio 12,9%. Unutar te skupine, u 68,8% slučajeva ishodište aritmije nalazilo se u području papilarnih mišića LV-a. S druge strane, RV kao ishodište idiopatskih VES bio je rjeđi, čineći 4,6% svih ishodišta. Još rjeđa ishodišta bila su MVA koja čini 5,3%, i TVA s 2,3% svih idiopatskih VES slučajeva.

Analizirana je zastupljenost različitih anatomskih ishodišta između mlađih (≤ 50 godina) i starijih (> 50 godina) pacijenata, a prezentirane razlike bile su značajne ($p=0,003$) (Slika 6).



Slika 7. Razlike u dobi ovisno o ishodištima idiopatskih VES. *Fisherov test. LVOT – lijevi izlazni trakt ventrikula; MVA - prsten mitralnog zaliska; TVA – prsten trikuspidalnog zaliska; LV – lijevi ventrikul; RV – desni ventrikul; RVOT – desni izlazni trakt ventrikula.

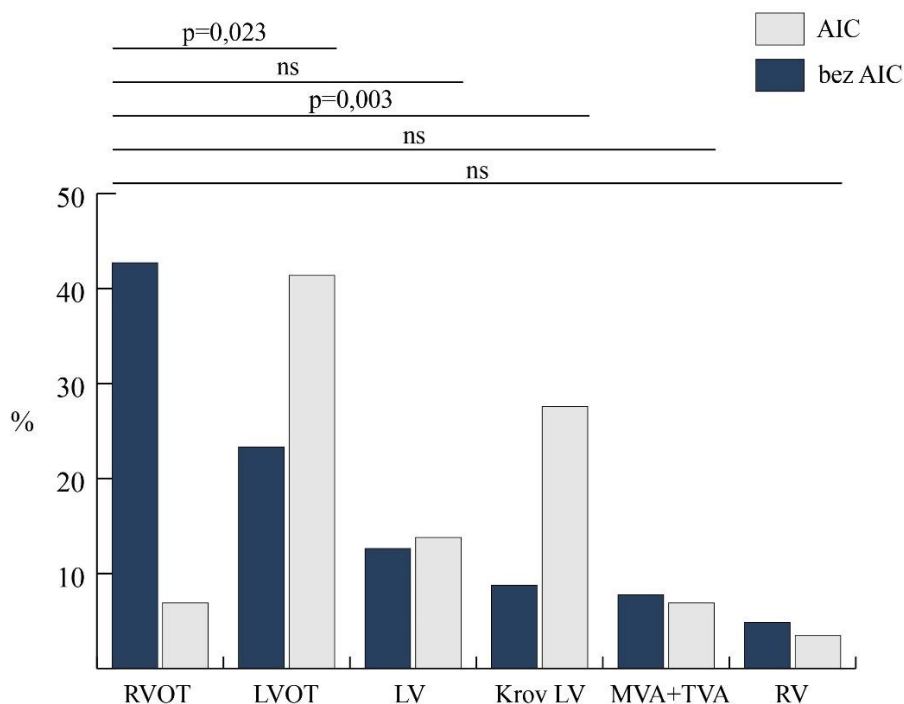
Pacijenti mlađe životne dobi češće su imali ishodište u RVOT te u lijevom i desnom ventrikulu. S druge strane, pacijenti starije životne dobi češće su imali ishodište u LVOT i u krovu LV. Utvrđene su i značajne razlike između ishodišta VES u odnosu na dob ($p < 0,001$), pri čemu medijan dobi pacijenata s ishodištem u LVOT iznosio 61 godinu (IKR: 51-69) dok su pacijenti s ishodištem u RVOT bili znatno mlađi (43 godine (IKR: 34-58)). Pacijenti s aritmijama koji su imali ishodište na krovu LV bili su najstariji, s medijanom od 66 godina (IKR: 49-73). Oni čije su ekstrasistole polazile iz samih ventrikula bili su mlađe životne dobi – 42 godine (IKR: 39-57) za LV i 46 godina (IKR: 29-57) za RV ishodište. Medijan dobi s ishodištem u MVA i TVA iznosi 49 godina (IKR: 36-64). Detaljnijom *post hoc* analizom utvrđene su značajne razlike između LVOT i RVOT ($p = 0,003$) ishodišta, kao i između RVOT i krova LV ($p = 0,013$) (Slika 7). Između ostalih ishodišta nije nađena statistički značajna razlika u dobi pacijenata.



Slika 8. Dob pacijenata u odnosu na različita VES ishodišta. Razlike u dobi određene su Kruskal Wallis testom s *post-hoc* Dunn testom. Horizontalnim linijama prikazan je medijan dobi za različita ishodišta. * $p = 0,003$; ** $p = 0,013$. LVOT – lijevi izlazni trakt ventrikula; RVOT – desni izlazni trakt ventrikula; *LV summit* – Krov LV; LV – lijevi ventrikul; RV – desni ventrikul; MVA - prsten mitralnog zaliska; TVA – prsten trikuspidalnog zaliska.

Zanimljivo je primijetiti da postoje određene razlike u učestalosti pojedinih anatomskih ishodišta između muškaraca i žena u našem uzorku ($p=0,034$). Daljnom analizom izolirano smo uspoređivali razlike između desnog i lijevog izlaznog trakta te spola. U žena je najčešće ishodište bio RVOT sa 30 slučajeva (46,9%), dok je u muškaraca dominiralo ishodište u LVOT s 23 slučaja (33,8%), uz značajnu statističku razliku između tih ishodišta ($p=0,009$). Ishodišta u lijevom ventrikulu, MVA i TVA bila su nešto učestalija u žena, dok su muškarci imali više slučajeva s ishodištem na krovu LV i u desnom ventrikulu, no bez statističke značajnosti.

Pacijenti s razvijenom AIC imali su statistički značajnu razliku između lokacija ishodišta idiopatske aktivnosti ($p=0,001$). Od 29 slučajeva AIC, najveći udio zabilježen je u pacijenata s ishodištem u LVOT - 12 slučajeva ili 41,4%. Slijedi krov LV a 8 slučajeva (27,6%), dok su ishodišta u samim klijetkama (LV i RV) bila povezana s manjim brojem AIC (4 odnosno 1 slučaj). Zanimljivo, iako je desni izlazni trakt (RVOT) bio najčešće anatomsko ishodište u našem uzorku, svega 2 slučaja (6,9%) AIC povezano je s tim ishodištem. Slična niska učestalost AIC od 6,9% (2 slučaja) zabilježena je i kod ishodišta na MVA i TVA (Slika 8).



Slika 9. Prevalencija aritmijom inducirane kardiomiopatije ovisno o anatomskom ishodištu VES. Statističke značajnosti određene su χ^2 testom, a izražene su na crtama poviše stupaca. ns: $p>0,05$. RVOT – desni izlazni trakt ventrikula; LVOT – lijevi izlazni trakt ventrikula; LV – lijevi ventrikul; MVA - prsten mitralnog zaliska; TVA – prsten trikuspidalnog zaliska; RV – desni ventrikul.

Iako nije utvrđena statistički značajna razlika u dobi između skupina pacijenata ($p=0,066$), uočen je trend prema nešto višoj dobi u skupini s razvijenom AIC. Medijan dobi pacijenata s AIC iznosio je 56 godina (IKR: 45-70), dok je u skupini bez AIC medijan bio 51 godina (IKR: 37-62). Nadalje, uočena je izrazita razlika u učestalosti AIC s obzirom na spol. Čak 72,4% slučajeva AIC (21 od 29) zabilježeno je u muških pacijenata, što je statistički značajno više u odnosu na 27,6% (8 slučajeva) u žena ($p=0,011$).

Unatoč tome što statistička analiza nije pokazala značajne razlike u učestalosti ponovljenih postupaka među različitim anatomskim VES ishodištima ($p=0,804$), podaci ukazuju na određene trendove. Od ukupno 19 ponovljenih procedura, najviše ih je zabilježeno u pacijenata s ishodištem u RVOT, s 8 slučajeva (42,1%). Krov LV i LVOT imali su po 4 ponovljene procedure (21,1%). Manji broj ponovljenih zahvata zabilježen je kod ishodišta u LV-u (2 slučaja) i MVA (jedan slučaj). Kada normaliziramo broj ponovljenih procedura u odnosu na ukupan broj procedura u pojedinoj anatomskoj regiji, najveći udio ponovljenih procedura otpadao je na krov LV-a (23,5%). Nešto manje, 17,4%, zabilježeno je u RVOT-u, dok su ostale anatomske lokalizacije imale podjednaku stopu ponovljenih procedura, od oko 10%.

5. RASPRAVA

Početni cilj ove studije bio je utvrditi temeljna demografska obilježja pacijenata kojima je ventrikulska idiopatska aktivnost tretirana ablacijskim tehnikama. Na uzorku od 132 ispitanika utvrđena je podjednaka zastupljenost muškaraca i žena, s medijanom dobi od 54 godine. Ovi nalazi podudaraju se sa zaključcima većine studija koje su proučavale populaciju pacijenata čija je idiopatska ventrikulska aktivnost tretirana ablacijskim tehnikama, u kojima je prosječna dob pacijenata 50 ± 15 godina, s također podjednakom zastupljenosti muškaraca i žena (1,2,4). Međutim, u ovoj studiji uočena je statistički značajna razlika u dobi između muškaraca i žena pri čemu su žene mlađe, s medijanom dobi od 42 godine (IKR: 36-59), dok su muškarci stariji, s medijanom od 58 godina (IKR: 49-67). U dostupnoj literaturi uočavaju se varijabilni podatci o razlikama između dobi muškaraca i žena. Iako u većem broju studija nema uočenih razlika, neke studije potvrđuju naše rezultate u kojima žene imaju niži medijan dobi (70).

Studije ukazuju i na veću incidenciju simptomatskih PVK u žena nego u muškaraca što sugerira da bi žene mogle ranije zatražiti liječenje ovih aritmija od muškaraca (14,71). Takav nalaz može objasniti niži medijan dobi ženskih pacijenata. S druge strane, zbog manjka simptomatologije, kasnija dijagnoza u muškaraca mogla bi objasniti i našu opservaciju da je čak 72,4% slučajeva aritmijom inducirane kardiomiopatije zabilježeno u muških pacijenata, što je statistički značajno više u odnosu na 27,6% u žena.

Određene demografske karakteristike mogu sugerirati ishodišta aritmije, te je glavni cilj ovog istraživanja bio utvrditi prevalenciju različitih anatomskih ishodišta idiopatske ventrikulske ektopijske aktivnosti u pacijenata liječenih ablacijskim tehnikama i usporediti ih s temeljnim demografskim karakteristikama pacijenata.

Ispravno mapiranje i određivanje anatomske lokalizacije uz pomoć 12-kanalnog EKG-a ključno je za uspješnost procedure i smanjenje broja ponovljenih zahvata (40-43). Pristup ablaciji značajno varira ovisno o anatomskoj lokaciji, zahtijevajući specifične tehnike i puteve pristupa za svako pojedino ishodište (59). Također, različita anatomska ishodišta nose različite rizike komplikacija, pri čemu je LVOT povezan s većom stopom komplikacija u odnosu na druga ishodišta (14). Ovi faktori zajedno naglašavaju važnost precizne anatomske lokalizacije i predstavljaju temeljni preduvjet za učinkovito i sigurno liječenje ventrikulskih aritmija ablacijskim tehnikama.

Naši rezultati pokazuju da aritmije s ishodištima u lijevom i desnom izlaznom traktu čine 62,1% svih anatomskih ishodišta. Ovaj nalaz je u skladu s postojećom literaturom, gdje slični podaci ukazuju da lijevi i desni izlazni trakt čine oko 70% svih ishodišta (26,27). Međutim, naši rezultati značajno odstupaju od uvriježenih podataka kada je riječ o raspodjeli između desnog i lijevog izlaznog trakta. Dok literatura navodi da od svih aritmija s ishodištem u izlaznom traktu čak 80% pripada ishodištu u RVOT, a samo 20% ishodištu u LVOT (32), naše istraživanje pokazuje drugačije rezultate. U našem uzorku, od svih aritmija s ishodištem u izlaznim traktovima 56,1% pripada aritmijama s ishodištem u RVOT, dok čak 43,9% pripada LVOT.

Nekoliko je mogućih objašnjenja za ovo odstupanje. Blizina anatomskih odnosa, pri čemu se posteriorni RVOT nalazi neposredno ispred anteriornog LVOT može otežati preciznu lokalizaciju ishodišta, posebno u slučajevima kada se koriste manje precizne metode mapiranja (31,33). Blizinu ovih anatomskih odnosa potvrđuje i uspješnost primijenjenih konsolidacijskih lezija iz posteriornog dijela RVOT za aritmije s ishodištem u anteriornom dijelu LVOT, i obrnuto, kako bi se uspješno suprimirala ektopijska aktivnost. Taj podatak pokazuje da nekad ishodišta u LVOT mogu biti uspješno suprimirana ablacijskim liječenjem iz posteriornog dijela RVOT i obrnuto, što dovodi do većih odstupanja u prevalenciji ishodišta. Nadalje, veća stopa komplikacija povezanih s ablacijama u LVOT može dovesti do većeg opreza operatera. Ablacije s ishodištem u RVOT su sigurnije i predstavljaju manji rizik od ablacija u LVOT (14). U LVOT postoji mogućnost od oštećenja korijena aorte i koronarnih krvnih žila, rizik od oštećenja stijenke aorte te rizik od embolijskog incidenta, sa sveukupnim većim rizikom od periproceduralnih komplikacija. Često se, zbog jednostavnijeg pristupa i manjeg periproceduralnog rizika, operateri odlučuju za RVOT kao primarno mjesto ablacije. Međutim, naši rezultati sugeriraju da bi ovaj pristup mogao dovesti do podcjenjivanja broja aritmija s ishodištem u LVOT i moguće potvrđuju neopravdan strah od pristupa ablaciji u LVOT.

Ovi nalazi naglašavaju potrebu za sveobuhvatnim pristupom mapiranju, koji uključuje i desni i lijevi izlazni trakt. Takav pristup mogao bi dovesti do preciznije identifikacije ishodišta, posebno u slučajevima kada 12-kanalni EKG nalaz pokazuje idiopatsku VES s BLG morfologijom, inferiornom osi i tranzicijom u V3, što su karakteristike koje mogu odgovarati i RVOT i LVOT ishodištima. Ovaj pristup mogao bi dovesti do preciznije lokalizacije ishodišta aritmije, potencijalno smanjujući potrebu za konsolidacijskim lezijama i poboljšavajući ukupnu

uspješnost ablacijskih postupaka. Buduća istraživanja trebala bi se usredotočiti na razvoj preciznijih metoda za diferencijaciju RVOT i LVOT ishodišta, kao i na procjenu dugoročnih ishoda ablacija provedenih u različitim anatomskim lokacijama.

Osim razlika u ukupnoj prevalenciji RVOT i LVOT ishodišta, naše istraživanje je otkrilo značajne razlike u anatomskoj distribuciji ishodišta s obzirom na dob pacijenata. Pacijenti mlađe životne dobi češće imaju ishodište u RVOT te u lijevom i desnom ventrikulu. Nasuprot tome, pacijenti starije životne dobi češće imaju ishodište u LVOT i na krovu LV. Preciznije, 77,8% svih pacijenata s ishodištem u LVOT bilo je starije od 50 godina, s medijanom dobi od 61 godinu (IKR: 51-69). S druge strane, 63,0% svih pacijenata s ishodištem u RVOT mlađe od 50 godina, s medijanom dobi od 43 godine (IKR: 34-58). Ovi rezultati u skladu su s rezultatima Badertschera i suradnika u kojima je pokazano da stariji pacijenti imaju ishodište na lijevoj strani srca u 83% slučajeva, dok mlađi imaju češće ishodište na desnoj strani (72). Pacijenti s aritmijama koje imaju ishodište na krovu LV bili su najstariji, s medijanom od 66 godina (IKR: 49-73), što je u potpunosti u skladu s literaturom u kojoj je opisana srednja dob od 63 godine (SD \pm 14 godina) (61).

Nekoliko je mogućih objašnjenja za ove dobne razlike u distribuciji ishodišta. S godinama dolazi do progresivnih strukturnih promjena u srcu, posebno u lijevom ventrikulu. Ove promjene mogu uključivati povećanje mase lijevog ventrikula, promjene u ekstracelularnom matriksu i fibrozu, što može stvoriti povoljnije uvjete za nastanak aritmija u LVOT i na krovu LV u starijih pacijenata (73). Nadalje, stariji pacijenti češće imaju komorbiditete poput hipertenzije i dijabetesa. Ovi faktori mogu utjecati na električnu aktivnost lijevog ventrikula i favorizirati LVOT kao ishodište aritmija (61). Konačno, novija istraživanja ukazuju na smanjenu prisutnost simpatičkih i parasimpatičkih živčanih vlakana, kao i na smanjenu ekspresiju muskarinskih M2 receptora u kardiomiocitima ventrikula i provodnom sustavu srca starijih ljudi. Ove promjene u autonomnom živčanom sustavu mogu utjecati na elektrofiziološka svojstva srca, povećavajući sklonost ventrikularnoj aritmogenezi, što potencijalno doprinosi razlikama u lokalizaciji aritmija u starijih pacijenata (74).

Ovi nalazi imaju važne kliničke implikacije za strategiju mapiranja i ablacije. U mlađih pacijenata, inicijalno mapiranje RVOT-a moglo bi biti učinkovitija strategija, dok bi u starijih pacijenata veću pozornost trebalo posvetiti LVOT-u i krovu LV kao potencijalnim ishodištima. Međutim, važno je naglasiti da individualni pristup svakom pacijentu i analiza 12-kanalnog EKG-

a ostaju ključni, s obzirom na to da ove tendencije ne isključuju mogućnost da pojedinačni pacijenti imaju ishodišta koja odstupaju od ovih dobnih obrazaca.

Osim razlike u anatomskoj distribuciji ishodišta s obzirom na dob pacijenata, potvrđene su i značajne razlike u odnosu na spol pacijenata. U žena je najčešće ishodište bio RVOT u 46,9% slučajeva, dok je u muškaraca najčešće ishodište bio LVOT, u 33,8% slučajeva. Nadalje, 65,2% pacijenata s ishodištem u RVOT bile su žene, dok su 63,9% pacijenata s ishodištem u LVOT bili muškarci. Ovakvi rezultati koreliraju s ostalim studijama koje su pokazale slične rezultate, u kojima je demonstrirano da približno 70% pacijenata s ishodištem u RVOT čine žene, dok približno 70% pacijenata s ishodištem u LVOT čine muškarci (44,75). Nedavna meta-analiza koju su proveli Bosomworth i suradnici dodatno je potvrdila ovu značajnu razliku u distribuciji ishodišta ventrikularne aritmije prema spolu, naglašavajući važnost ovog nalaza u kliničkoj praksi (76). U drugim studijama, kao ni ovom istraživanju, nije se otkrila značajna razlika između spolova i drugih anatomskih ishodišta osim RVOT i LVOT (35,76).

Zbog svoje specifične anatomske lokacije, krov LV predstavlja poseban epikardijalni entitet. U našem istraživanju, krov LV činio je 12,9% svih anatomskih ishodišta idiopatskih VES, što je u skladu s literaturom koja navodi da ovo ishodište čini oko 14% svih VES ishodišta (61). Zbog kompleksnosti ovog područja, ablacija često zahtijeva multifokalnu strategiju. Naši rezultati pokazuju da je u većini slučajeva (70,6%) bila potrebna ablacija na dvije ili više različitih lokacija za uspješnu supresiju VES, što potvrđuje zahtjevnost ablacije ovog ishodišta. Samo u 29,4% slučajeva bila je dovoljna ablacija iz LCC dijela LVOT. Ovi nalazi su u skladu s istraživanjem Yamade i suradnika, koji su također izvijestili o potrebi za ablacijom iz višestrukih pristupa kod aritmija s ishodištem u krovu LV (68). Naši rezultati, koji pokazuju potrebu za ablacijom na multiplim lokacijama u većini slučajeva, podržavaju trenutne spoznaje o kompleksnosti tretmana s VES ishodištem u krovu LV i naglašavaju važnost mapiranja krova LV kao potencijalnog ishodišta idiopatske ektopijske aktivnosti.

Unatoč akutnoj eliminaciji VES koristeći multifokalnu ablaciju, literatura upozorava na visoku incidenciju recidiva ventrikulske aritmije s ishodištem u krovu LV koja iznosi 17,8% (77). Naše istraživanje pokazalo je usporedivu stopu ponovljenih procedura u tom ishodištu od 23,5%. Važno je napomenuti da je stopa ponovljenih procedura u našem istraživanju nešto viša nego što je prikazano u dostupnoj literaturi, 14,4% u usporedbi s 10% (2). Međutim, ukupni broj slučajeva

u našem istraživanju bio je relativno malen (N=19), što može značajno utjecati na interpretaciju ovih nalaza. Stoga su potrebna daljnja istraživanja s većim brojem slučajeva kako bi se potvrdila ova opažanja.

Ishodišta u LVOT ili epikardijalno ishodište povezana su s većom incidencijom aritmijom inducirane kardiomiopatije (12). Ova studija potvrđuje ove nalaze, pokazujući da je najveći udio pacijenata s razvijenom AIC imao je upravo ta ishodišta, LVOT u 41,4% slučajeva i krov LV s 27,6% slučajeva. Ovi rezultati naglašavaju važnost ranog i preciznog određivanja anatomskog ishodišta, s obzirom na to da pogrešno mapiranje može rezultirati neučinkovitim ablacijama, povećanim rizikom od razvoja AIC i potrebom za ponavljanjem procedura. Osim lokacije ishodišta, naše istraživanje je potvrdilo i druge rizične faktore za razvoj AIC, uključujući muški spol i stariju životnu dob (12). Iako nije dostignuta statistička značajnost, pacijenti s AIC bili su nešto stariji s medijanom od 56 godina (IKR: 45-70) u usporedbi s onima bez AIC koji su imali medijan dobi od 51 godinu (IKR: 37-62). Ova opažanja su u skladu s postojećom literaturom i naglašavaju važnost procjene rizika, pravovremene dijagnoze te intervencije kako bi se smanjio rizik od razvoja AIC.

Unatoč prethodno navedenim rizicima, novije studije sugeriraju da pristup ranoj intervenciji možda nije uvijek optimalan. Lee i suradnici u recentnoj studiji su pokazali su da je u 44% pacijenata došlo do spontanog smanjenja ventrikulskih ekstrasistola na manje od 1% u 24 sata, s medijanom vremena do rezolucije od 15,4 mjeseci (IKR: 2,6-64,3). Značajan je rezultat da je u istoj studiji samo 4% pacijenata razvilo smanjenje LVEF na < 50%, s medijanom vremena do bilježenja pada disfunkcije LV od 60,9 mjeseci (IKR: 52,7-74,8). Ovi nalazi upućuju na visoku stopu spontane redukcije VES opterećenja, posebice u asimptomatskih pacijenata, što sugerira da je strategija aktivnog nadzora prikladna za većinu pacijenata s čestim idiopatskim ekstrasistolama i očuvanom LVEF (78).

Ovi nalazi upućuju na potrebu za individualiziranim pristupom liječenju, gdje se odluka o intervenciji donosi ne samo na temelju učestalosti aritmije i demografskih karakteristika, već i uzimajući u obzir potencijalne rizike same procedure. Sukladno tome, najnovije smjernice o kateterskoj ablaciji ventrikulskih aritmija iz 2019. godine preporučuju redovito praćenje elektrokardiogramom i ehokardiografijom za asimptomatske pacijente s očuvanom ventrikulskom funkcijom i niskim VES opterećenjem, umjesto neposrednog ablacijskog liječenja (14). Stoga,

iako naši rezultati naglašavaju važnost precizne dijagnostike i identifikacije visokorizičnih pacijenata, oni također podupiru potrebu za pažljivim balansiranjem između rizika od razvoja AIC i potencijalnih komplikacija rane intervencije.

Ovo retrospektivno istraživanje ima nekoliko ograničenja koja je važno razmotriti pri interpretaciji rezultata. Relativno malen uzorak ispitanika iz samo jednog kliničkog centra može ograničiti generalizaciju nalaza na širu populaciju, te bi multicentrična studija s većim brojem ispitanika mogla bi pružiti reprezentativnije rezultate. Nedostatak podataka o eventualnim akutnim komplikacijama predstavlja još jedno ograničenje, ograničavajući procjenu rizika procedure. Također, nedostatak dugoročnog praćenja pacijenata umanjuje mogućnost procjene dugotrajne uspješnosti ablacijskog liječenja, potencijalnog razvoja kasnih komplikacija i eventualnog recidiva aritmije. Dodatno ograničenje proizlazi iz nedostatka detaljnih podataka o VES opterećenju u 24-satnom Holter monitoriranju prije i nakon ablacije, što ograničava našu sposobnost objektivne procjene učinka liječenja na opterećenje aritmijom. Uključivanje ovih podataka u buduće prospektivne studije omogućilo bi precizniju procjenu učinkovitosti ablacije.

Unatoč ovim ograničenjima, naša studija pruža vrijedne uvide u distribuciju anatomskih ishodišta idiopatskih ventrikulskih aritmija i njihovu povezanost s demografskim karakteristikama pacijenata. Ovi nalazi mogu poslužiti kao temelj za buduća, opsežnija istraživanja koja će dalje unaprijediti naše razumijevanje i liječenje ovih aritmija.

6. ZAKLJUČCI

1. Aritmije s ishodištima u lijevom i desnom izlaznom traktu ventrikula čine 62,1% svih anatomskih ishodišta idiopatske ventrikulske ektopijske aktivnosti u pacijenata čija se ektopijska aktivnost liječila ablacijskim tehnikama.
2. Među idiopatskim ventrikulskim aktivnostima s ishodištem u izlaznim traktovima ventrikula, desni izlazni trakt je češće ishodište u usporedbi s lijevim izlaznim traktom.
3. Mlađi pacijenti imaju značajno češće ishodište aritmije u desnom izlaznom traktu ventrikula dok stariji pacijenti imaju značajno češće ishodište u lijevom izlaznom traktu ventrikula.
4. Pacijenti ženskoga spola imaju češće ishodište aritmije u desnom izlaznom traktu ventrikula, dok pacijenti muškoga spola imaju češće ishodište u lijevom izlaznom traktu ventrikula.
5. Distribucija anatomskih ishodišta idiopatske ventrikulske ektopijske aktivnosti razlikuje se između pacijenata s razvijenom aritmijom induciranom kardiomiopatijom i onih bez ove komplikacije.
6. Lijevi izlazni trakt ventrikula i krov lijevog ventrikula su predominantna ishodišta ventrikulske idiopatske aktivnosti u pacijenata s razvijenom aritmijom induciranom kardiomiopatijom.
7. Pacijenti muškoga spola čine veći udio pacijenata s razvijenom aritmijom induciranom kardiomiopatijom, u odnosu na pacijente ženskoga spola.

7. LITERATURA

1. Shoen J, Huang S, Miller JM. Catheter ablation of cardiac arrhythmias. 4. izdanje. Elsevier: Nizozemska; 2019. 784 str.
2. Marcus GM. Evaluation and management of premature ventricular complexes. *Circulation*. 2020;14:1404-18.
3. Agarwal SK, Simpson RJ Jr, Rautaharju P, Alonso A, Shahar E, Massing M, i sur. Relation of ventricular premature complexes to heart failure (from the atherosclerosis risk in communities [ARIC] Study). *Am J Cardiol*. 2012;109:105-9.
4. Kim RJ, Iwai S, Markowitz SM, Shah BK, Stein KM, Lerman BB. Clinical and electrophysiological spectrum of idiopathic ventricular outflow tract arrhythmias. *J Am Coll Cardiol*. 2007; 49:2035-43.
5. Haïssaguerre M, Extramiana F, Hocini M, Cauchemez B, Jaïs P, Cabrera JA, i sur. Mapping and ablation of ventricular fibrillation associated with long-QT and Brugada syndromes. *Circulation*. 2003; 108:925-8.
6. Lee A, Denman R, Haqqani HM. Ventricular ectopy in the context of left ventricular systolic dysfunction: risk factors and outcomes following catheter ablation. *Heart Lung Circ*. 2019; 28:379-388.
7. Baman TS, Lange DC, Ilg KJ, Gupta SK, Liu TY, Alguire C, i sur. Relationship between burden of premature ventricular complexes and left ventricular function. *Heart Rhythm*. 2010; 7:865-9.
8. Gaita F, Giustetto C, Di Donna P, Richiardi E, Libero L, Brusin MC, i sur. Long-term follow-up of right ventricular monomorphic extrasystoles. *J Am Coll Cardiol*. 2001; 38:364-70.
9. Bozkurt, B. et al. Current diagnostic and treatment strategies for specific dilated cardiomyopathies: a scientific statement from the American heart association. *Circulation*. 2016; 134: e579-e646.
10. Huizar JF, Ellenbogen KA, Tan AY, Kaszala K. Arrhythmia-induced cardiomyopathy: JACC state-of-the-art review. *J Am Coll Cardiol*. 2019;73:2328-44.
11. Hasdemir C, Ulucan C, Yavuzgil O, Yuksel A, Kartal Y, Simsek E, i sur. Tachycardia-induced cardiomyopathy in patients with idiopathic ventricular arrhythmias: the incidence, clinical and electrophysiologic characteristics, and the predictors. *J Cardiovasc Electrophysiol*. 2011; 22:663-8.

12. de Lavallaz JDF, Mézier J, Mertz L, Mannhart D, Serban T, Knecht S, i sur. Risk factors for the development of premature ventricular complex-induced cardiomyopathy: a systematic review and meta-analysis. *J Interv Card Electrophysiol*. 2023; 66:1145-63.
13. Baman TS, Lange DC, Ilg KJ, Gupta SK, Liu TY, Alguire C, i sur. Relationship between burden of premature ventricular complexes and left ventricular function. *Heart Rhythm*. 2010; 7:865-9.
14. Cronin EM, Bogun FM, Maury P, Peichl P, Chen M, Namboodiri N, i sur. ESC Scientific Document Group. 2019 HRS/EHRA/APHRS/LAHR expert consensus statement on catheter ablation of ventricular arrhythmias. *Europace*. 2019; 21:1143-44.
15. Panizo JG, Barra S, Mellor G, Heck P, Agarwal S. Premature ventricular complex-induced cardiomyopathy. *Arrhythm Electrophysiol Rev*. 2018; 7:128-134.
16. Noheria A, Deshmukh A, Asirvatham SJ. Ablating premature ventricular complexes: justification, techniques, and outcomes. *Methodist DeBakey Cardiovasc J*. 2015; 11: 109-20.
17. Dukes JW, Dewland TA, Vittinghoff E, Mandyam MC, Heckbert SR, Siscovick DS, i sur. Ventricular ectopy as a predictor of heart failure and death. *J Am Coll Cardiol*. 2015; 66:101-9.
18. Mountantonakis SE, Frankel DS, Gerstenfeld EP, Dixit S, Lin D, Hutchinson MD, i sur. Reversal of outflow tract ventricular premature depolarization-induced cardiomyopathy with ablation: effect of residual arrhythmia burden and preexisting cardiomyopathy on outcome. *Heart Rhythm*. 2011; 8:1608-14.
19. Lerman BB. Mechanism of outflow tract tachycardia. *Heart Rhythm*. 2007; 4:973-6.
20. Lerman BB, Belardinelli L, West GA, Berne RM, DiMarco JP. Adenosine-sensitive ventricular tachycardia: evidence suggesting cyclic AMP-mediated triggered activity. *Circulation*. 1986; 74:270-80.
21. Iwai S, Cantillon DJ, Kim RJ, Markowitz SM, Mittal S, Stein KM, i sur. Right and left ventricular outflow tract tachycardias: evidence for a common electrophysiologic mechanism. *J Cardiovasc Electrophysiol*. 2006; 17:1052-8.
22. Lerman BB, Markowitz SM, Cheung JW, Thomas G, Ip JE. Ventricular tachycardia due to triggered activity: role of early and delayed afterdepolarizations. *JACC Clin Electrophysiol*. 2024; 10:379-401.

23. Tisdale JE, Patel R, Webb CR, Borzak S, Zarowitz BJ. Electrophysiologic and proarrhythmic effects of intravenous inotropic agents. *Prog Cardiovasc Dis.* 1995; 38:167-80.
24. Boukens BJ, Coronel R, Christoffels VM. Embryonic development of the right ventricular outflow tract and arrhythmias. *Heart Rhythm.* 2016; 13:616-622.
25. Lerman BB, Stein KM, Markowitz SM. Mechanisms of idiopathic left ventricular tachycardia. *J Cardiovasc Electrophysiol.* 1997; 8:571-83.
26. Lavalle C, Mariani MV, Piro A, Straito M, Severino P, Della Rocca DG, i sur. Electrocardiographic features, mapping and ablation of idiopathic outflow tract ventricular arrhythmias. *J Interv Card Electrophysiol.* 2020; 57:207-218.
27. Yamada T. Idiopathic ventricular arrhythmias: relevance to the anatomy, diagnosis and treatment. *J Cardiol.* 2016; 68:463-471.
28. Muser D, Tritto M, Mariani MV, Di Monaco A, Compagnucci P, Accogli M, i sur. Diagnosis and treatment of idiopathic premature ventricular contractions: a stepwise approach based on the site of origin. *Diagnostics.* 2021; 11:1840.
29. Anderson RH. Clinical anatomy of the aortic root. *Heart.* 2000; 84:670-3.
30. Hasdemir C, Aktas S, Govsa F, Aktas EO, Kocak A, Bozkaya YT, i sur. Demonstration of ventricular myocardial extensions into the pulmonary artery and aorta beyond the ventriculo-arterial junction. *Pacing Clin Electrophysiol.* 2007; 30:534-9.
31. Talreja D, Gami A, Edwards W, Friedman P, Packer D, Asirvatham S: The presence of ventricular muscular extensions into the pulmonary artery and aorta beyond the semilunar valves. *Pacing Clin Electrophysiol* 2001;24:188-202.
32. Asirvatham SJ. Correlative anatomy for the invasive electrophysiologist: outflow tract and supra-valvar arrhythmia. *J Cardiovasc Electrophysiol.* 2009; 20:955-68.
33. Yamada T, Litovsky SH, Kay GN. The left ventricular ostium: an anatomic concept relevant to idiopathic ventricular arrhythmias. *Circ Arrhythm Electrophysiol.* 2008; 1:396-404.
34. Kamali F, Haghjoo M, Pasebani Y, Alizadehdiz A, Emkanjoo Z, Fazelifar A, i sur. A comprehensive review of left ventricular summit ventricular arrhythmias. *J Teh Univ Heart Ctr* 2022; 17:91-102.

35. Movsowitz C, Schwartzman D, Callans DJ, Preminger M, Zado E, Gottlieb CD, i sur. Idiopathic right ventricular outflow tract tachycardia: narrowing the anatomic location for successful ablation. *Am Heart J.* 1996; 131:930-6.
36. Brugada P, Brugada J, Mont L, Smeets J, Andries EW. A new approach to the differential diagnosis of a regular tachycardia with a wide QRS complex. *Circulation.* 1991; 83:1649-59.
37. Wellens HJ, Bar FW, Lie KI. The value of the electrocardiogram in the differential diagnosis of a tachycardia with a widened QRS complex. *Am J Med* 1978; 64:27-33.
38. Zeppenfeld K, Tfelt-Hansen J, de Riva M, Winkel BG, Behr ER, Blom NA, i sur. ESC Scientific Document Group. 2022 ESC Guidelines for the management of patients with ventricular arrhythmias and the prevention of sudden cardiac death. *Eur Heart J.* 2022; 43:3997-4126.
39. Jiang Z, Guo C, Liu Q, Tian Y, Tian L, Yang Y, i sur. Outcomes of single-procedure radiofrequency catheter ablation for idiopathic ventricular arrhythmias: a single-centre retrospective cohort study. *BMJ Open.* 2024; 14:e081815.
40. Ouyang F, Fotuhi P, Ho SY, et al. Repetitive monomorphic ventricular tachycardia originating from the aortic sinus cusp: Electrocardiographic characterization for guiding catheter ablation. *J Am Coll Cardiol.* 2002;39:500-8.
41. Betensky BP, Park RE, Marchlinski FE, Hutchinson MD, Garcia FC, Dixit S, i sur. The V2 transition ratio: a new electrocardiographic criterion for distinguishing left from right ventricular outflow tract tachycardia origin. *J Am Coll Cardiol.* 201; 57:2255-62.
42. Lin D, Ilkhanoff L, Gerstenfeld E, i sur. Twelve-lead electrocardiographic characteristics of the aortic cusp region guided by intracardiac echocardiography and electroanatomic mapping. *Heart Rhythm.* 2008; 5:663-9.
43. Bala R, Bazan V, Garcia F, i sur. Electrocardiographic criteria for distinguishing epicardial from endocardial ventricular tachycardias originating in the anterior left ventricle. *Heart Rhythm.* 2006; 3:P4-P38.
44. Dixit S, Gerstenfeld EP, Lin D, Callans DJ, Hsia HH, Nayak HM, i sur. Identification of distinct electrocardiographic patterns from the basal left ventricle: distinguishing medial and lateral sites of origin in patients with idiopathic ventricular tachycardia. *Heart Rhythm* 2005; 2:485-491.

45. Enriquez, A.; Supple, G.E.; Marchlinski, F.E.; Garcia, F.C. How to map and ablate papillary muscle ventricular arrhythmias. *Heart Rhythm* 2017, 14, 1721-28
46. Heckbert SR, Austin TR, Jensen PN, Floyd JS, Psaty BM, Soliman EZ, i sur. Yield and consistency of arrhythmia detection with patch electrocardiographic monitoring: The multi-ethnic study of atherosclerosis. *J Electrocardiol.* 2018; 5:997-1002.
47. Anter E, Frankel DS, Marchlinski FE, Dixit S. Effect of electrocardiographic lead placement on localization of outflow tract tachycardias. *Heart Rhythm.* 2012;9:697-703.
48. Lavalle C, Mariani MV, Della Rocca DG, Natale A. Role of surface electrocardiogram in the era of high-resolution mapping and imaging systems-back to the future. *J Thorac Dis.* 2019; 11:S307-S310.
49. Lavalle C, Mariani MV, Piro A, Straito M, Severino P, Della Rocca DG, i sur. Electrocardiographic features, mapping and ablation of idiopathic outflow tract ventricular arrhythmias. *J Interv Card Electrophysiol.* 2020; 57:207-218.
50. Khongphatthanayothin A, Kosar E, Nademanee K. Nonfluoroscopic three-dimensional mapping for arrhythmia ablation: tool or toy? *J Cardiovasc Electrophysiol.* 2000; 11:239-43.
51. Barkagan M, Leshem E, Shapira-Daniels A, Sroubek J, Buxton AE, Saffitz JE, i sur. Histopathological Characterization of Radiofrequency Ablation in Ventricular Scar Tissue. *JACC Clin Electrophysiol.* 2019; 5:920-931.
52. Marchlinski FE, Haffajee CI, Beshai JF, Dickfeld TL, Gonzalez MD, Hsia HH, i sur. Long-term success of irrigated radiofrequency catheter ablation of sustained ventricular tachycardia: Post-Approval THERMOCOOL VT Trial. *J Am Coll Cardiol.* 2016; 67:674-683.
53. Opel A, Murray S, Kamath N, Dhinoja M, Abrams D, Sporton S, i sur. Cryoablation versus radiofrequency ablation for treatment of atrioventricular nodal reentrant tachycardia: cryoablation with 6-mm-tip catheters is still less effective than radiofrequency ablation. *Heart Rhythm.* 2010; 7:340-3.
54. Baust JM, Robilotto A, Guerra P, Snyder KK, Van Buskirk RG, Dubuc M, i sur. Assessment of a novel cryoablation device for the endovascular treatment of cardiac tachyarrhythmias. *SAGE Open Med.* 2018; 6:2050312118769797.

55. Sugrue A, Maor E, Del-Carpio Munoz F, Killu AM, Asirvatham SJ. Cardiac ablation with pulsed electric fields: principles and biophysics. *Europace*. 2022; 24:1213-22.
56. Koruth JS, Kuroki K, Kawamura I, Brose R, Viswanathan R, Buck ED, i sur. Pulsed field ablation versus radiofrequency ablation: esophageal injury in a novel porcine model. *Circ Arrhythm Electrophysiol*. 2020; 13:e008303.
57. Koruth JS, Kuroki K, Iwasawa J, Viswanathan R, Brose R, Buck ED, i sur. Endocardial ventricular pulsed field ablation: a proof-of-concept preclinical evaluation. *Europace*. 2020; 22:434-9.
58. Maan A, Koruth J. Pulsed field ablation: a new paradigm for catheter ablation of arrhythmias. *Curr Cardiol Rep*. 2022; 24:103-8.
59. Cheung JW, Anderson RH, Markowitz SM, Lerman BB. Catheter ablation of arrhythmias originating from the left ventricular outflow tract. *JACC Clin Electrophysiol*. 2019;5:1-12.
60. Saglietto A, De Ferrari GM, Ferraris F. i sur. Pulmonary vein isolation through trans-jugular approach in a patient with inferior vena cava interruption. *J Interv Card Electrophysiol* 2022; 64:267-8.
61. Kamali F, Haghjoo M, Pasebani Y, Alizadehdiz A, Emkanjoo Z, Fazelifar A, i sur. A comprehensive review of left ventricular summit ventricular arrhythmias. *J Tehran Heart Cent*. 2022; 17:91-102.
62. Chung FP, Lin CY, Shirai Y, Futyma P, Santangeli P, Lin YJ, i sur. Outcomes of catheter ablation of ventricular arrhythmia originating from the left ventricular summit: A multicenter study. *Heart Rhythm*. 2020;17:1077-83.
63. Lamba J, Redfearn DP, Michael KA, Simpson CS, Abdollah H, Baranchuk A. Radiofrequency catheter ablation for the treatment of idiopathic premature ventricular contractions originating from the right ventricular outflow tract: a systematic review and meta-analysis. *Pacing Clin Electrophysiol*. 2014; 37:73-8.
64. Zhong L, Lee YH, Huang XM, Asirvatham SJ, Shen WK, Friedman PA, i sur. Relative efficacy of catheter ablation vs antiarrhythmic drugs in treating premature ventricular contractions: a single-center retrospective study. *Heart Rhythm*. 2014;11:187-193.
65. Latchamsetty R, Yokokawa M, Morady F, Kim HM, Mathew S, Tilz R, i sur. Multicenter outcomes for catheter ablation of idiopathic premature ventricular complexes. *JACC Clin Electrophysiol*. 2015;1:116-123.

66. El Baba M, Sabayon D, Refaat MM. Radiofrequency catheter ablation: how to manage and prevent collateral damage? *J Innov Card Rhythm Manag.* 2020; 11:4234-4240.
67. Pons M, Beck L, Leclercq F, Ferriere M, Albat B, Davy JM. Chronic left main coronary artery occlusion: a complication of radiofrequency ablation of idiopathic left ventricular tachycardia. *Pacing Clin Electrophysiol.* 1997; 20:1874-6.
68. Yamada T, McElderry HT, Doppalapudi H, Okada T, Murakami Y, Yoshida Y, i sur. Idiopathic ventricular arrhythmias originating from the left ventricular summit: anatomic concepts relevant to ablation. *Circ Arrhythm Electrophysiol.* 2010; 3:616-623.
69. Yamada T, Doppalapudi H, Litovsky SH, McElderry HT, Kay GN. Challenging radiofrequency catheter ablation of idiopathic ventricular arrhythmias originating from the left ventricular summit near the left main coronary artery. *Circ Arrhythm Electrophysiol.* 2016; 9:e004202.
70. Sirichand S, Killu AM, Padmanabhan D, Hodge DO, Chamberlain AM, Brady PA, i sur. Incidence of idiopathic ventricular arrhythmias: a population-based study. *Circ Arrhythm Electrophysiol.* 2017; 10:e004662.
71. Latchamsetty R, Yokokawa M, Morady F, Kim HM, Mathew S, Tilz R, i sur. Multicenter outcomes for catheter ablation of idiopathic premature ventricular complexes. *JACC Clin Electrophysiol.* 2015; 1:116-123.
72. Badertscher P, John L, Payne J, Bainey A, Ishida Y, Field ME, i sur. Impact of age on catheter ablation of premature ventricular contractions. *J Cardiovasc Electrophysiol.* 2021; 32:1077-84.
73. Lakatta EG, Levy D. Arterial and cardiac aging: major shareholders in cardiovascular disease enterprises: Part II: the aging heart in health: links to heart disease. *Circulation.* 2003; 107:346-54.
74. Sassu E, Tumlinson G, Stefanovska D, Fernández MC, Iaconianni P, Madl J, i sur. Age-related structural and functional changes of the intracardiac nervous system. *J Mol Cell Cardiol.* 2024; 187:1-14.
75. Yamada T, McElderry HT, Doppalapudi H, Murakami Y, Yoshida Y, Yoshida N, i sur. Idiopathic ventricular arrhythmias originating from the aortic root prevalence, electrocardiographic and electrophysiologic characteristics, and results of radiofrequency catheter ablation. *J Am Coll Cardiol.* 2008; 52:139-47.

76. Bosomworth J, Khan Z. Analysis of gender-based inequality in cardiovascular health: an umbrella review. *Cureus*. 2023; 15:e43482.
77. Chung FP, Lin CY, Shirai Y, Futyma P, Santangeli P, Lin YJ, et al. Outcomes of catheter ablation of ventricular arrhythmia originating from the left ventricular summit: A multicenter study. *Heart Rhythm*. 2020; 17:1077-83.
78. Lee AKY, Andrade J, Hawkins NM, Alexander G, Bennett MT, Chakrabarti S, et al. Outcomes of untreated frequent premature ventricular complexes with normal left ventricular function. *Heart*. 2019; 105:1408-13.

8. SAŽETAK

Cilj istraživanja: Cilj ovog istraživanja bio je utvrditi prevalenciju anatomskih ishodišta idiopatske ventrikulske ektopijske aktivnosti kod pacijenata čija je ektopijska aktivnost tretirana ablacijskim tehnikama i analizirati povezanost ovih ishodišta s demografskim karakteristikama pacijenata.

Materijali i metode: Ova retrospektivna opservacijska studija provedena je na Zavodu za aritmije Klinike za bolesti srca i krvnih žila Kliničkog bolničkog centra Split. Istraživanje je uključilo 132 pacijenta s dijagnosticiranom idiopatskom ventrikularnom aktivnosti koji su liječeni ablacijskom tehnikama. Uvidom u registar ablacijskih procedura laboratorija za intervencijsko liječenje aritmija KBC-a Split prikupljeni su i analizirani podaci o anamnezi, demografskim obilježjima pacijenata te podatci o tijeku i akutnoj uspješnosti ablacijskog liječenja.

Rezultati: Od ukupno 132 postupka, 113 su bile prve ablacije, a 19 ponovljenih postupaka. Prosječna dob ispitanika iznosila je 54 godine (IKR: 38-65). Ispitanici su bili podjednako zastupljeni po spolu, a žene su bile značajno mlađe od muškaraca ($p < 0,001$). Najčešće korištena tehnika bila je radiofrekventna ablacija (113 postupaka), zatim PFA (18 postupaka) i krioablacija (jedan postupak). Kod ponovljenih ablacija, u 26,3% slučajeva uspjeh je postignut promjenom energije s RF ablacije na PFA. Anatomski, aritmije su najčešće imale ishodišta u izlaznim traktovima ventrikula (62,1%), s predominacijom desnog (56,1%) nad lijevim (43,9%) izlaznim traktom. Ablacije s ishodištem u krovu LV činile su 12,9% svih ishodišta i u 70,6% zahtijevale su multipla mjesta ablacije za potpunu eliminaciju ektopične aktivnosti. Pacijenti s ishodištima u LVOT i krovu LV bili su stariji, dok su pacijenti s RVOT ishodištem bili mlađi ($p = 0,003$). Također, zabilježene su razlike u učestalosti anatomskih ishodišta između spolova, s RVOT ishodištima češćim u žena, a LVOT u muškaraca ($p = 0,009$). Ishodišta u LVOT ili u krovu LV povezana su s većom incidencijom aritmijom inducirane kardiomiopatije ($p = 0,001$). Pacijenti s razvijenom AIC bili su stariji (medijan 56 godina) i češće muškarci (72,4%).

Zaključak: Izazni traktovi ventrikula najčešće su ishodište idiopatske ventrikulske aktivnosti. Prevalencija specifičnih ishodišta korelira s određenim demografskim karakteristikama pacijenata. Aritmije a ishodištem u lijevom izlaznom traktu ventrikula ili u krovu lijevog ventrikula povezane su s većom incidencijom aritmijom inducirane kardiomiopatije. Ovi nalazi sugeriraju da određena klinička i demografska obilježja mogu ukazivati na specifična ishodišta aritmije, olakšavajući izbor odgovarajućeg pristupa ablaciji.

9. SUMMARY

Diploma thesis title: Anatomical localization of idiopathic ventricular ectopic activity origins and specifics of ablation treatment in the interventional arrhythmology laboratory at UHC Split

Objectives: The study aimed to determine the prevalence of anatomical origins of idiopathic premature ventricular contractions in patients treated with ablation techniques and to analyze their association with patients' demographic characteristics.

Materials and methods: This retrospective observational study, conducted at the Arrhythmology Department at the University Hospital of Split included 132 patients diagnosed with idiopathic ventricular ectopic activity treated with ablation techniques. Data on medical history, demographic characteristics, and the acute outcomes of ablation treatment were collected and analyzed from the ablation procedure registry of the interventional arrhythmology laboratory.

Results: Of 132 procedures, 113 were first-time, and 19 were repeated ablations. The median age was 54 years (IQR: 38-65). The patients were equally distributed by gender, with women being significantly younger than men ($p < 0,001$). Radiofrequency ablation was the most commonly used technique (113 procedures), followed by PFA (18) and cryoablation (1). In repeated ablations, switching from RF ablation to PFA achieved 26.32% success. Anatomically, arrhythmias most commonly originated in the ventricular outflow tracts (62.1%), with a predominance of the right (56.1%) over the left (43.9%) outflow tract. Ablations originating in the LV summit accounted for 12.9% of all origins and required multiple ablation sites in 70.6% of cases for complete elimination of ectopic activity. Patients having origins in the LVOT and LV summit were older, while those with RVOT origin were younger ($p = 0,003$). Differences in the frequency of anatomical origins between genders were also noted, with RVOT origins being more common in women and LVOT in men ($p = 0,009$). Origins in the left ventricle or LV summit were associated with a higher incidence of arrhythmia-induced cardiomyopathy ($p = 0,001$). Patients with developed AIC were older (median 56 years) and more often male (72.4%).

Conclusion: Ventricular outflow tracts represent the predominant origin of idiopathic ventricular activity. The prevalence of these sites correlates with specific demographic characteristics. Left ventricular outflow tract and the LV summit origins are associated with a higher arrhythmia-induced cardiomyopathy incidence. These findings suggest that certain clinical and demographic features may indicate particular arrhythmia origins, optimizing the selection of an appropriate ablation approach.

10. ŽIVOTOPIS

