

# Čimbenici rizika hipertoniciteta faringozofagealnog segmenta nakon totalne laringektomije

---

**Kero, Ivana**

**Master's thesis / Diplomski rad**

**2024**

*Degree Grantor / Ustanova koja je dodijelila akademski / stručni stupanj:* **University of Split, School of Medicine / Sveučilište u Splitu, Medicinski fakultet**

*Permanent link / Trajna poveznica:* <https://um.nsk.hr/um:nbn:hr:171:302005>

*Rights / Prava:* [In copyright](#)/[Zaštićeno autorskim pravom.](#)

*Download date / Datum preuzimanja:* **2025-03-04**



*Repository / Repozitorij:*

[MEFST Repository](#)



**SVEUČILIŠTE U SPLITU**  
**MEDICINSKI FAKULTET**

**Ivana Kero**

**ČIMBENICI RIZIKA HIPERTONICITETA FARINGOEZOFAGEALNOG  
SEGMENTA NAKON TOTALNE LARINGEKTOMIJE**

**Diplomski rad**

**Akadska godina:**

**2023./2024.**

**Mentor:**

**dr. sc. Maja Rogić Vidaković**

**Split, srpanj 2024.**

## SADRŽAJ

<b>1. UVOD.....</b>	<b>1</b>
1.1. Grkljan .....	2
1.1.1. Anatomija .....	2
1.1.2. Fiziologija.....	4
1.2. Tumori grkljana .....	4
1.2.1. Epidemiologija .....	4
1.2.2. Etiologija .....	5
1.2.3. Patohistologija.....	5
1.2.4. TNM klasifikacija i klinički stadiji .....	6
1.2.5. Klinička slika.....	9
1.2.6. Dijagnostika .....	9
1.2.7. Liječenje .....	10
1.2.7.1. Disekcije vrata .....	11
1.2.7.2. Rehabilitacija govora u laringektomiranih bolesnika .....	12
1.3. Hipertonicitet faringozofagealnog segmenta .....	13
1.3.1. Definicija.....	13
1.3.2. Epidemiologija .....	14
1.3.3. Etiologija .....	14
1.3.4. Klinička slika.....	14
1.3.5. Dijagnostika .....	15
1.3.6. Terapijski pristup.....	16
<b>2. CILJ ISTRAŽIVANJA .....</b>	<b>22</b>
2.1. Cilj istraživanja.....	23
2.2. Hipoteze istraživanja .....	23
<b>3. MATERIJALI I METODE.....</b>	<b>24</b>
3.1. Organizacija istraživanja .....	25
3.2. Ispitanici i procedure .....	25
3.3. Statistička obrada podataka .....	25
3.4. Etičnost istraživanja.....	25
<b>4. REZULTATI.....</b>	<b>26</b>
<b>5. RASPRAVA.....</b>	<b>33</b>
<b>6. ZAKLJUČCI.....</b>	<b>37</b>
<b>7. LITERATURA .....</b>	<b>39</b>
<b>8. SAŽETAK .....</b>	<b>48</b>

<b>9. SUMMARY .....</b>	<b>50</b>
<b>10. ŽIVOTOPIS .....</b>	<b>52</b>

## ZAHVALA

*Hvala mentorici Maji na stručnosti i usmjeravanju kroz pisanje rada.*

*Također hvala i Braci Boškoviću, dr. med., na ideji i savjetima pri izradi rada.*

*Hvala „komšiji“ Jošku na nesebičnoj pomoći, oko rada i tijekom cijelog studiranja.*

*Hvala dragoj travničanki Mari K. za svu velikodušnost i dobrotu.*

*Hvala mojoj Miji, što si mi prethodnih šest godina neizmjereno uljepšala svojom energijom, smijehom i zabavom te iskrenim, bezrezervnim prijateljstvom.*

*Hvala mom voljenom Željku, za svu ljubav i svaki podijeljeni zagrljaj, osmijeh i pokoju suzu kroz sve ove godine. Hvala što si se svakom mom uspjehu radovao kao svom i uvijek bio moj oslonac u trenucima kušnje i nepravilike.*

*Naposlijetku, hvala najvažnijim ženama, mojoj mami, bakama i teti Eli na bezuvjetnoj ljubavi, podršci i vjetru u leđa tijekom cijelog studija. Vi ste mi dale hrabrost i vjeru u sebe bez čega sve ovo ne bi bilo moguće.*

*Ovaj rad posvećujem pok. tati Zoranu. Nadam se da me pratiš od negdje gore i da bi bio ponosan na moje uspjehe i osobu koju sam postala.*

## **POPIS KRATICA**

**A.** – arterija (lat. *arteria*)

**BTA** – botulinum toksin A

**CT** – kompjutorizirana tomografija

**GP** – govorna proteza

**HPV** – humani papilomavirus

**HRQoL** – kvaliteta života vezana za zdravlje (engl. *health-related quality of life*)

**I.J.** – internacionalna jedinica

**LSCC** – pločasti karcinom grkljana (engl. *laryngeal squamous cell carcinoma*)

**M.** – mišić (lat. *musculus*)

**MR** – magnetska rezonancija

**N.** – živac (lat. *nervus*)

**PE** – faringozofagealni (engl. *pharyngoesophageal*)

**PES** – hipertonicitet ili spazam faringozofagealnog segmenta (engl. *pharyngoesophageal spasm*)

**PET/CT** – pozitronska emisijska tomografija-kompjutorizirana tomografija

**RTG** – rendgen

**TEP** – traheozofagealna punkcija

**TNM** – engl. *tumor-node-metastasis*

**TL** – totalna laringektomija

**UZV** – ultrazvuk

## **1. UVOD**

## 1.1. Grkljan

### 1.1.1. Anatomija

Grkljan (lat. *larynx*) je hrskavično-mišićni organ dišnog sustava smješten u prednjem središnjem dijelu vrata, na granici dišnog i probavnog trakta (1, 2). Nalazi se ispod jezične kosti (lat. *os hyoideum*) te povezuje donji dio ždrijela (hipofarinks, laringofarinks) i dušnik (1). S prednje je strane prekriven infrahiodnim mišićima, a sa stražnje sluznicom prijelaza ždrijela u jednjak (1, 2). Postranično je u dodiru sa štitnom žlijezdom te vratnim žilama i živcima. (2, 3).

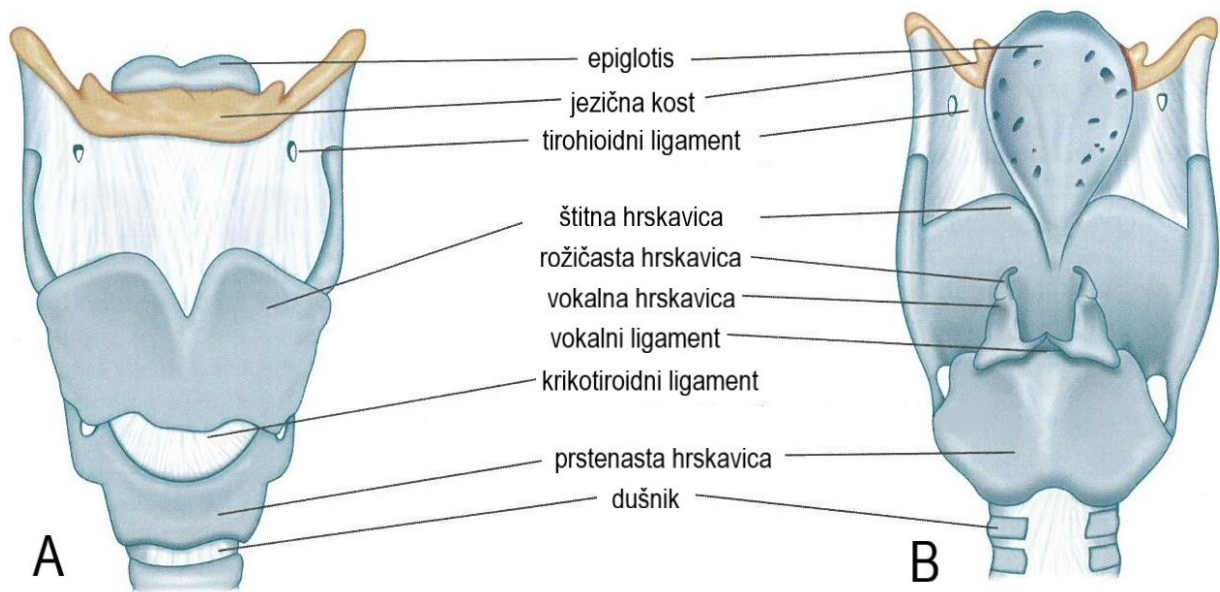
Projekcija je grkljana između trećeg i petog vratnog kralješka (1). Položen je više u mladih osoba i muškaraca te je u muškaraca nešto deblji i veći nego u žena i djece (2, 3). U dojenčadi je grkljan smješten relativno visoko tako da epiglotis dodiruje meko nepce, što dojenčetu omogućuje neprekidno disanje tijekom gutanja. Sazrijevanjem mišića baze jezika grkljan se smješta u nižu poziciju te postaje nemoguće istovremeno disati i gutati bez gušenja (4).

Grkljanska šupljina se nastavlja na ždrijelo i pruža od ulaza u grkljan (lat. *aditus laryngis*) do spoja prstenaste hrskavice s dušnikom. Dvama parovima sluzničnih nabora podijeljena je u tri dijela (2). Iznad vestibularnih nabora (lat. *plicae vestibulares*) nalazi se predvorje grkljana (lat. *vestibulum laryngis*). Slijedi ga grkljanski zaton (lat. *ventriculus laryngis*), omeđen vestibularnim naborima s gornje i glasničkim naborima (lat. *plicae vocales*) s donje strane. Ovaj je dio grkljana mjesto stvaranja glasa/zvuka (1). Pukotine između vestibularnih i glasničkih nabora najuža su mjesta unutar grkljana (3). Posljednji je dio podglasnična šupljina (lat. *cavitas infraglottica*) koja se pruža od glasničkih nabora te nastavlja u dušnik. Klinički je naziv triju dijelova supraglotički, transglotički i subglotički prostor (1).

Hrskavični okvir grkljana čini devet hrskavica: tri neparne (grkljanski poklopac, štitna i prstenasta hrskavica) i tri parne (vokalne, roškaste i klinaste hrskavice) (Slika 1) (4). Dvije ploče štitne hrskavice (lat. *cartilago thyroidea*) zatvaraju kut od 90° u muškaraca te tvore palpabilno izbočenje vrata, Adamovu jabučicu (lat. *pomum Adami*) (1, 3). U žena i djece taj je kut blaži (oko 120°) što rezultira kraćom vokalnom pukotinom, kraćim glasnicama i višom frekvencijom glasa (3). Grkljanski poklopac (lat. *epiglottis*) je izgrađen od hrskavice elastičnog tipa dok su štitna, prstenasta i vokalna hrskavica hijalinog tipa (1, 5). Hijalina je hrskavica podložna ovapnjenju koje započinje već u pubertetu, a do starosti štitna hrskavica može i okoštati (3, 5). Neke su hrskavice međusobno povezane zglobovima što im omogućuje kretnje naginjanja, približavanja i udaljavanja. Posljedice ovih kretnji su promjene širine vokalne



pukotine te promjene duljine (napetosti) glasnica (1). Ostale su hrskavice fiksirane i međusobno povezane unutarnjim vezivnim spojevima, dok vanjski vezivni spojevi drže grkljan u njegovom anatomsko-fiziološkom položaju između jezične kosti i dušnika (3).



**Slika 1.** Hrkavice grkljana. Prikaz sprijeda (A) i straga (B). Preuzeto i prilagođeno prema Sataloff i sur. (6).

Mišići grkljana se dijele na „prave“ (unutarnji i vanjski) te one koji pokreću grkljan kao cjelinu (1, 2). U unutarnje mišiće grkljana spadaju stražnji i lateralni krikoaritenoidni (lat. *m. cricoarytenoideus posterior et lateralis*), poprečni i kosi aritenoidni (lat. *m. arytenoideus transversus et obliquus*), tiroaritenoidni (lat. *m. thyroarytenoideus*) te vokalni (lat. *m. vocalis*) (1). Funkcije unutarnjih mišića jesu reguliranje napetosti glasnica te mijenjanje položaja glasnica otvaranjem i zatvaranjem vokalnog procjepa (3). Jedini je vanjski mišić krikotiroidni (lat. *m. cricothyroideus*), a vrši ulogu napinjanja glasnica (1). Aktivnošću suprahoidnih i infraoidnih mišića, grkljan se u cijelosti pomiče prema gore i dolje, zajedno s jezičnom kosti (1, 2).

Arterijsku krv gornjoj polovini grkljana donosi gornja grkljanska arterija (lat. *a. laryngea superior*), a donju polovinu opskrbljuje donja grkljanska arterija (lat. *a. laryngea inferior*) (1). Venska se krv odvodi istoimenim venama, istovjetnog toka kao i arterije te ulijeva u unutarnju jugularnu venu (lat. *v. jugularis interna*) (1, 7). Limfne žile prate arterije i vene te limfu odvede u gornje i donje duboke vratne limfne čvorove (3). Glasnice drenira samo pokoja limfna kapilara zbog čega karcinomi ovog područja kasnije metastaziraju te imaju bolju (povoljniju) prognozu (1, 3). Inervaciju grkljanu pružaju dvije grane X. kranijalnog živca (lat.

*n. vagus*). Gornji laringealni živac (lat. *n. laryngeus superior*) motorički inervira krikotiroidni mišić te osjetno i autonomno unutrašnjost grkljana do vokalnog procjepa. Drugi ogranak, povratni laringealni živac (lat. *n. laryngeus recurrens*), daje motoričku inervaciju za sve ostale grkljanske mišiće te osjetnu i autonomnu inervaciju za sluznicu ispod vokalnog procjepa (1).

### **1.1.2. Fiziologija**

Grkljan obavlja tri važne funkcije, a one uključuju zaštitu donjih dišnih putova tijekom gutanja, disanje te stvaranje glasa (1). Sprječavanje prodora sadržaja u dišne putove primarna je evolucijska uloga grkljana (2, 4). Tijekom gutanja epiglotis zatvara ulaz u grkljan te usmjeravajući zalogaj u jednjak djelotvorno odvaja probavnu od dišne cijevi (3, 5). Uloga u disanju je provođenje zraka u pluća i iz njih (5). Vokalni je procjep tijekom disanja otvoren, a njegova se širina mijenja ovisno o intenzitetu disanja (3). Posljednja evolucijski razvijena uloga grkljana je stvaranje glasa/zvuka (fonacija) (4). U položaju fonacije vokalni je procjep zatvoren, a zračna struja izdahnutog zraka izaziva titranje napetih glasnica čime nastaje ton. Napetost, dužina i debljina glasnica određuju visinu tona. U muškaraca su zbog utjecaja testosterona glasnice duže (27-29 mm) i deblje te se proizvode dublji tonovi. Kod žena i djece su one kraće (14-20 mm) i tanje pa je sukladno tome i glas viši (3).

## **1.2. Tumori grkljana**

### **1.2.1. Epidemiologija**

Tumori grkljana se dijele na dobroćudne (vrlo rijetki) i zloćudne (8). Zloćudni tumori grkljana čine oko 2% svih zloćudnih tumora i drugi su najčešći malignomi područja glave i vrata u svijetu (9, 10). Prema posljednjim podacima Registra za rak iz 2021. godine od karcinoma grkljana u Hrvatskoj su oboljele 284 osobe, od kojih je 257 muškaraca (90,5%) (11). Izrazita je predominacija muškaraca u skladu sa svjetskim trendovima gdje se omjeri kreću od 5:1 do 20:1 u korist muškaraca (12). Većina je oboljelih između 50 i 75 godina života, iako postoje rijetki opisani slučajevi u mnogo mlađih bolesnika (5, 12). Iako je incidencija karcinoma grkljana u kontinuiranom padu, posljednjih se 40 godina stopa petogodišnjeg preživljenja smanjila sa 66% na 63% (13).

### 1.2.2. Etiologija

Najznačajniji prepoznati čimbenik rizika za razvoj karcinoma grkljana jest pušenje duhanskih proizvoda (5, 9). Produkti izgaranja cigareta, posebno nitrozamini i policiklički aromatski ugljikovodici, uzrokuju mutacije deoksiribonukleinske kiseline (DNK) epitela grkljana te tako započinju mehanizam karcinogeneze (14). Studije pokazuju da su više od 90% oboljelih bivši ili trenutni konzumenti duhana (12). Također je uočena linearna povezanost između uporabe duhana i razvoja karcinoma grkljana, gdje pušači imaju 10 do 20 puta veći rizik od osoba koje nikad nisu konzumirale duhanske proizvode (9, 13).

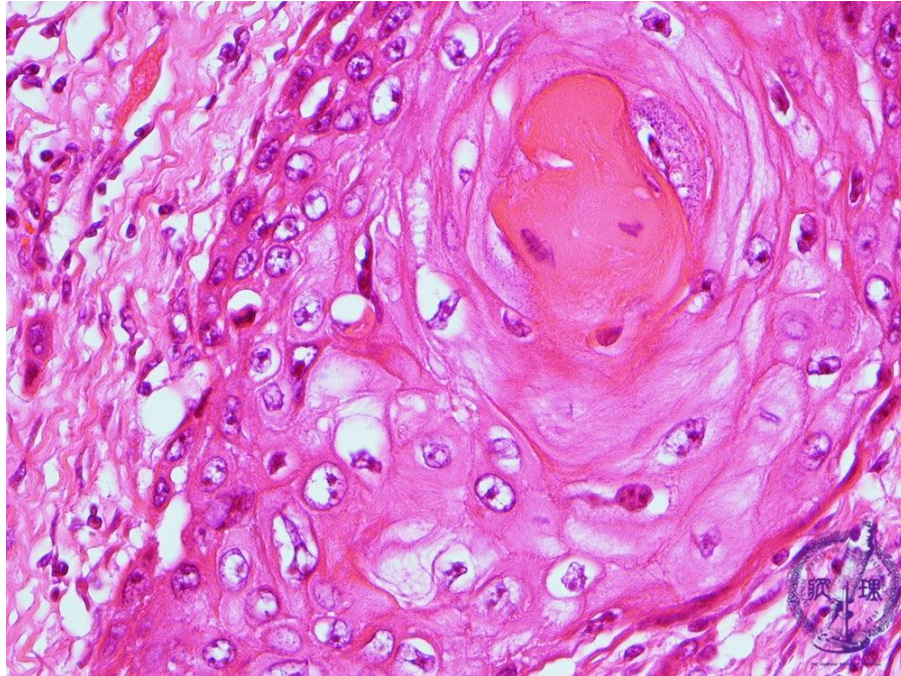
Drugi je važan etiološki čimbenik zlouporaba alkohola, čiji je učinak na rizik nastanka karcinoma grkljana ovisan o dozi (15). Alkohol pogoduje nastanku gastroezofagealnog refluksa koji može oštetiti sluznicu grkljana. Smanjuje i resorpciju hranjivih tvari i vitamina, napose vitamina A, uključenog u regulaciju dijeljenja epitelnih stanica (16). Združeno s pušenjem, konzumacija alkoholnih pića višestruko povećava rizik razvoja karcinoma grkljana (12).

Smatra se da izloženost nekim okolišnim čimbenicima kao što su azbest, tekstilna prašina, ionizirajuće zračenje te prehrana bogata crvenim mesom, potencijalno pogoduje nastanku karcinoma grkljana (13, 16). Uvriježeno je mišljenje da uloga humanog papilomavirusa (HPV), važnog uzročnika karcinoma orofarinksa, u karcinomu grkljana nije značajna (9). Novija istraživanja pak upućuju na prisutnost HPV-a u 20% do 30% tumora grkljana, međutim biološka i klinička važnost ovog nalaza tek se treba utvrditi (13).

### 1.2.3. Patohistologija

Histološki tip više od 90% karcinoma grkljana jest pločasti karcinom (engl. *laryngeal squamous cell carcinoma*, LSCC) (5). Varijante LSCC-a uključuju slabo diferencirani karcinom vretenastih stanica (lat. *carcinoma fusocellulare*) te verukozni karcinom (lat. *carcinoma verrucosum*) (8). Adenokarcinom, mukoepidemoidni karcinom te nediferencirani karcinomi čine preostalih 10% zloćudnih neoplazmi grkljana (12). Mnogoslojni pločasti epitel prekriva epiglotis i glasnice, dok je ostatak grkljana prekriven višerednim cilindričnim epitelom s trepetljikama (respiratorni epitel) (1, 12). Pločasti epitel te metaplastično izmijenjeni respiratorni epitel ishodišta su LSCC-a. Osobitosti LSCC-a jesu pločasta diferencijacija stanica sa stvaranjem rožnatih (keratinskih) „perla“ te invazivan rast sa sklonošću proboja bazalne membrane i širenja u podležeća tkiva (Slika 2) (12). Makroskopski se LSCC opisuje kao

egzofitična ili infiltrirajuća tvorba, ružičaste do sivkaste boje, često uz prisutne ulceracije (5, 9). Ovisno o stupnju diferencijacije, pleomorfizmu stanica i mitotskoj aktivnosti karcinomi grkljana se dijele u tri stupnja (gradusa): dobro, umjereno i slabo diferencirani (5).

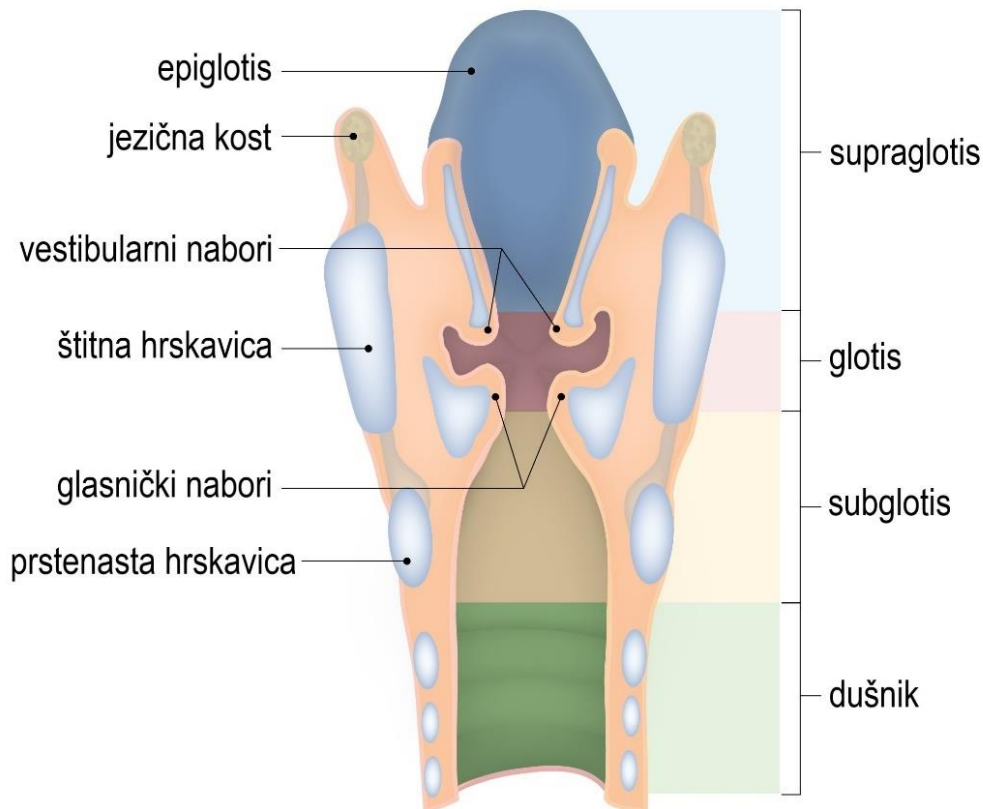


**Slika 2.** Histološki prikaz rožnate (keratinske) „perle“, tipične komponente LSCC-a. Preuzeto s: <https://pathology.or.jp/corepicturesEN/04/c05/03.html> (17).

#### 1.2.4. TNM klasifikacija i klinički stadiji

Na temelju embriološkog razvoja, anatomske građe i putova limfne drenaže grkljan se klinički dijeli na supraglotis, glotis i subglotis, a sukladno ovoj podjeli opisuje se i lokalizacija tumora (Slika 3) (8, 9). Moguće je predvidjeti širenje karcinoma ovisno o regiji nastanka i anatomske zapreke u istoj (5). Smještaj tumora određuje operativni pristup, ekstenzivnost odstranjivanja limfnih čvorova te očekivanu prognozu karcinoma (8). Supraglotični tumori (30-35% slučajeva) mogu zahvatiti epiglotis, grkljanski zaton (ventrikul) i/ili vestibularne nabore (lažne glasnice), uz učestalost metastaza u limfne čvorove od 40%. Glotični tumori (60-65% slučajeva) nastaju iz glasničkih nabora (pravih glasnica), najčešće u prednjoj trećini glotisa. Omeđenost hrskavicama i oskudna limfna drenaža pridonose sporijem širenju u okolna tkiva zbog čega tumori ovog područja ostaju dugo lokalizirani. Subglotični tumori (manje od 5% slučajeva) zahvaćaju prave glasnice i šire se kaudalno u subglotis, s učestalom invazijom dušnika i štitne žlijezde (5). S obzirom na to da u subglotisu nema prepreka širenju tumora,

učestalost je metastaza u limfne čvorove između 20% (vratni) i 50% (paratrahealni) (5, 9). Posljednji su tip transglotični tumori (manje od 5% slučajeva), a podrazumijevaju uznapredovale tumore koji zahvaćaju sve regije grkljana te imaju najveću incidenciju metastaziranja u limfne čvorove (52%) (5, 8).



**Slika 3.** Regije grkljanske šupljine. Preuzeto i prilagođeno prema: <https://www.lecturio.com/concepts/larynx/> (18).

Stadij tumora grkljana utvrđuje se prema TNM klasifikaciji koju je razvio Američki zajednički odbor za rak (engl. *The American Joint Committee on Cancer, AJCC*) (19). Sustav se temelji na procjeni veličine i proširenosti tumora te prisutnosti metastaza u limfnim čvorovima i udaljenih metastaza (Tablica 1) (20, 21). Na temelju TNM klasifikacije određuje se klinički stadij bolesti koji pomaže u oblikovanju plana liječenja, odabiru odgovarajućeg modaliteta liječenja te informiranju bolesnika o očekivanoj prognozi (Tablica 2) (19, 21). Petogodišnje je preživljenje različito za pojedine tipove tumora, kao i njihove kliničke stadije. Najbolje preživljenje, od približno 80%, imaju glotični tumori (stadij I: 90%, II: 85%, III: 60%, IV: <5%). Slijede ih supraglotični sa 65% preživljenja (stadij I: 85%, II: 75%, III: 45%, IV: <5%). Najlošiju prognozu imaju transglotični s 50% i subglotični s 40% preživljenja (5).

**Tablica 1.** TNM klasifikacija karcinoma grkljana prema AJCC, osmo izdanje (21).

<b>T primarni tumor</b>	
Tx	tumor nemoguće procijeniti
Tis	tumor <i>in situ</i>
<b>Supraglotis</b>	
T1	tumor zahvaća jednu podregiju supraglotisa uz normalnu pomičnost glasnice
T2	tumor zahvaća sluznicu više od jedne podjedinice supraglotisa ili glotisa, ili regiju izvan supraglotisa (npr. sluznicu baze jezika, valekulu, medijalni zid piriformnog sinusa) bez fiksacije grkljana
T3	tumor ograničen na grkljan s fiksacijom glasnica i/ili zahvaća i neku od regija: postkrikoidna regija, preepiglotski prostor, paraglotski prostor, i/ili minimalno štitnu hrskavicu
T4a	tumor prodire kroz štitnu hrskavicu ili zahvaća tkivo izvan grkljana, npr. dušnik, meke strukture vrata, uključujući duboke mišiće jezika, prelaringealnu muskulaturu, štitnjaču ili jednjak
T4b	tumor zahvaća prevertebralni prostor, medijastinalne strukture ili obuhvaća karotidnu arteriju
<b>Glotis</b>	
T1	tumor ograničen na glasnicu/e, može zahvaćati prednju ili stražnju komisuru uz normalnu pokretljivost
T1a	tumor zahvaća jednu glasnicu
T1b	tumor zahvaća obje glasnice
T2	tumor se širi na supraglotis i/ili subglotis ili sa smanjenom pokretljivošću glasnica
T3	tumor ograničen na grkljan s fiksacijom glasnica
T4a	tumor prodire kroz štitnu ili prstenastu hrskavicu i/ili zahvaća tkivo izvan grkljana, npr. dušnik, meke strukture vrata, uključujući duboke mišiće jezika, prelaringealnu muskulaturu, štitnjaču ili jednjak
T4b	tumor zahvaća prevertebralni prostor, medijastinalne strukture ili obuhvaća karotidnu arteriju
<b>Subglotis</b>	
T1	tumor ograničen na subglotis
T2	tumor se širi na glasnicu/e s normalnom ili smanjenom pokretljivošću
T3	tumor ograničen na grkljan s fiksacijom glasnica
T4a	tumor prodire kroz štitnu ili prstenastu hrskavicu i/ili zahvaća tkivo izvan grkljana, npr. dušnik, meke strukture vrata, uključujući duboke mišiće jezika, prelaringealnu muskulaturu, štitnjaču ili jednjak
T4b	tumor zahvaća prevertebralni prostor, medijastinalne strukture ili obuhvaća karotidnu arteriju
<b>N regionalni limfni čvorovi</b>	
Nx	regionalne limfne čvorove nemoguće procijeniti
N0	nema metastaza
N1	metastaze u jednom ipsilateralnom limfnom čvoru promjera do 3 cm, bez ekstrakapsularnog širenja
N2a	metastaze u jednom ipsilateralnom limfnom čvoru promjera 3 do 6 cm, bez ekstrakapsularnog širenja
N2b	metastaze u više ipsilateralnih limfnih čvorova promjera do 6 cm, bez ekstrakapsularnog širenja
N2c	metastaze u bilateralne ili kontralateralne čvorove promjera do 6 cm, bez ekstrakapsularnog širenja
N3a	metastaza u limfnom čvoru većem od 6 cm, bez ekstrakapsularnog širenja
N3b	metastaze u bilo kojem čvoru s ekstrakapsularnim širenjem
<b>M udaljene metastaze</b>	
M0	bez udaljenih metastaza
M1	s udaljenim metastazama

**Tablica 2.** Stadiji karcinoma grkljana prema AJCC, osmo izdanje (21).

<b>Stadij</b>	<b>T</b>	<b>N</b>	<b>M</b>
I	T1	N0	M0
II	T2	N0	M0
III	T1-2	N1	M0
IV A	T3	N0-1	M0
	T1-3	N2	M0
IV B	T4a	N0-2	M0
	T4b	bilo koji N	M0
IV C	bilo koji T	N3	M0
	bilo koji T	bilo koji N	M1

### 1.2.5. Klinička slika

Promuklost i promjene glasa, otežano i bolno gutanje (disfagija), poteškoće s disanjem, uvećani čvorovi na vratu te opća slabost i gubitak tjelesne težine neki su od simptoma i znakova karcinoma grkljana (9, 12). Zbog zahvaćanja glasnica s posljedičnom promuklošću, tumori glotisa se često rano prezentiraju i dijagnosticiraju (16). Općeniti je stav da svaki bolesnik s promuklošću trajanja duljeg od tri tjedna, uz anamnezu konzumiranja duhana i alkohola, zahtjeva specijalistički pregled (9). Također, promjer dišnog puta je najuži u području glotisa pa se tumori ovog područja češće očituju smetnjama disanja od tumora drugih regija (22). Tumori supraglotisa i subglotisa mogu dugo biti asimptomatski, zbog čega se kasnije dijagnosticiraju te shodno tome imaju nepovoljniju prognozu (12). Vodeći simptomi tumora supraglotisa često su nespecifični, poput blaže boli pri gutanju ili uhobolje (otalgije), dok subglotične tumore obično prate tegobe disanja (12, 16, 22). Uznapredovale tumore svih regija može pratiti disfagija, krv u ispljuvku ili iskašljaju, respiracijska insuficijencija, inspiracijski stridor te uvećani (metastatski) limfni čvorovi vrata (12, 22). Unatoč činjenici da relativno rano stvara simptome te se nalazi u regiji lako dostupnoj pregledu, karcinom grkljana se otkrije u uznapredovalom stadiju kod čak 60% bolesnika (8, 23).

### 1.2.6. Dijagnostika

Početna procjena karcinoma grkljana obuhvaća detaljnu anamnezu i klinički pregled (13). Inspekcijom se utvrđuju eventualni pomak grkljana lateralno, promjene boje kože vrata iznad patološke tvorbe te stanje uhranjenosti. Palpacijom se procjenjuju integritet hrskavičnog okvira grkljana i fiksiranost izrasline te prisutnost vratne limfadenopatije. Daljnje su pretrage indirektna laringoskopija te direktna endoskopija krutim ili fleksibilnim laringoskopom, koje

omogućuju vizualizaciju tumora (10, 12). Tijekom direktne laringoskopije uzima se uzorak tkiva (biopsija) za patohistološku analizu, čime se postavlja definitivna dijagnoza tumora (9, 13). Ove je pretrage potrebno nadopuniti slikovnim metodama (CT, MR, PET/CT, UZV, RTG) koje pomažu u određivanju kliničkog stadija bolesti te proširenosti tumora unutar grkljana i izvan njega (9, 10).

### **1.2.7. Liječenje**

Liječenje je karcinoma grkljana složeno i multidisciplinarno te često zahtjeva suradnju otorinolaringologa, onkologa, patologa, radiologa i logopeda. Modaliteti liječenja su kirurški i onkološki (radioterapija, kemoterapija), a mogu se primjenjivati zasebno ili u kombinaciji (13).

Rani stadiji tumora grkljana liječe se najčešće radioterapijom ili endoskopskom kirurgijom (klasičnom ili laserskom), dok je otvorena parcijalna laringektomija danas rjeđe korištena metoda. Prednosti su radioterapije izbjegavanje anestezije i bolja kvaliteta glasa naspram one nakon kirurgije. S druge strane, laserska kirurgija pruža sigurnost u potpuno uklanjanje tumora uz patohistološku potvrdu uspješnosti te znatno niže troškove liječenja (9). Glede razlike u kvaliteti glasa nakon zračenja ili kirurgije, stavovi su različitih autora oprečni. Neke su studije pokazale bolji glas nakon radioterapije, dok u nekima nije uočena značajna razlika u glasu nakon jedne ili druge metode (24-29). Funkcionalna i onkološka uspješnost primarne radioterapije i laserske kirurgije u zbrinjavanju karcinoma glotisa je podjednaka (30-35). Iako je rjeđe korištena od prethodnih dviju metoda, i otvorena parcijalna laringektomija pokazuje slično uspješne rezultate (36).

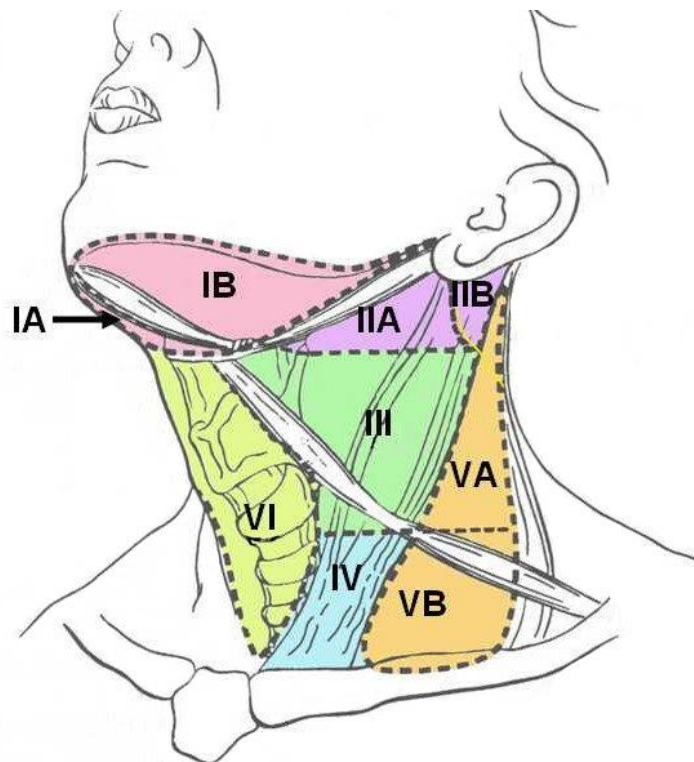
Uznapredovali se stadiji tumora grkljana mogu liječiti endoskopskom kirurgijom ili nekom od varijanti klasične parcijalne laringektomije (vertikalna, horizontalna, tročetvrtinska i subtotalna) (12). Cilj je parcijalnih zahvata očuvanje grkljana kao organa te njegove potpune funkcije. Ipak, njihova je primjena ograničena onkološkim okolnostima uglavnom na tumore stadija T2 pa je kod opsežnih, uznapredovalih tumora najčešće nužan radikalni zahvat tj. totalna laringektomija (22). Totalna laringektomija uključuje odstranjivanje grkljana u cijelosti s jezičnom kosti te stvaranje trajne traheostome, čime se u potpunosti razdvajaju dišni i probavni trakt (16). Radioterapija, kemoterapija te kemoradioterapija primjenjuju se samostalno ili kao nadopuna kirurškim metodama liječenja (12). Studija Forastiera i sur. (37) o učinkovitosti ovih nekirurških metoda pokazala je najbolji klinički odgovor u kontroli bolesti te očuvanju grkljana kod bolesnika liječenih kemoradioterapijom.



### 1.2.7.1. Disekcije vrata

Osim laringektomije, dio kirurškog liječenja uznapredovalih karcinoma grkljana jesu i disekcije vrata (12). Disekcije vrata podrazumijevaju uklanjanje limfnih čvorova zahvaćenih tumorom (kurativne) ili uklanjanje nezahvaćenih limfnih čvorova ako je rizik okultnih presadnica iznad 20% (preventivne) (12, 38). Metastaze u regionalnim limfnim čvorovima smanjuju preživljenje za oko 50% i predstavljaju nepovoljan prognostički čimbenik (12).

Limfni čvorovi vrata svrstavaju se u šest anatomskih regija prema podjeli iz Memorial Sloan Kettering Cancer Centra (New York) (Slika 4) (39).



**Slika 4.** Podjela limfnih čvorova vrata u šest regija (I-VI). Preuzeto prema Harish (40).

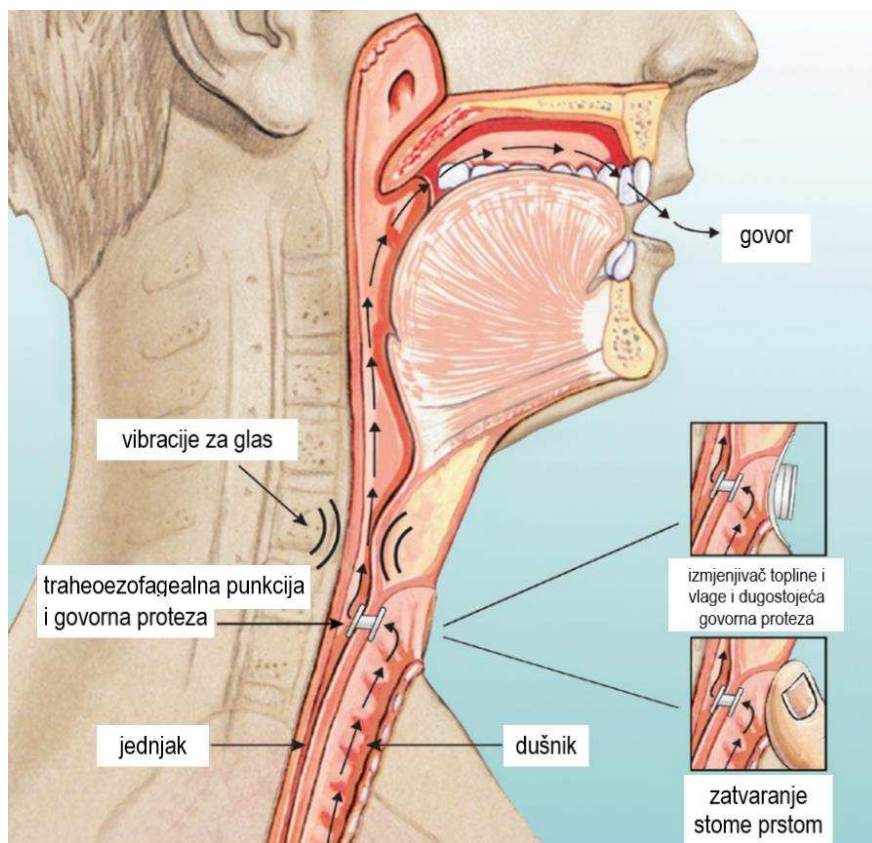
Četiri su osnovna tipa disekcija vrata: radikalna, modificirana radikalna, proširena radikalna i selektivna. Radikalnom disekcijom vrata odstranjuju se limfni čvorovi regija I-V zajedno s unutarnjom jugularnom venom (lat. *v. jugularis interna*), XI. kranijalnim živcem (lat. *n. accessorius*) i sternokleidomastoidnim mišićem (lat. *m. sternocleidomastoideus*). Modificiranom se disekcijom očuva jedna od tri nelimfatičke strukture odstranjene radikalnom metodom. Proširena radikalna disekcija podrazumijeva uklanjanje dodatne skupine limfnih čvorova ili nelimfatičkih struktura koje nisu obuhvaćene klasičnom radikalnom disekcijom. Selektivna disekcija odnosi se na očuvanje jedne ili više skupina limfnih čvorova koji se klasičnom radikalnom metodom odstrane (12, 39).

Karcinom grkljana pokazuje najveću sklonost metaziranju u limfne čvorove regija II-IV. Ukoliko nema dokazanih regionalnih metastaza (N0) izvodi se selektivna disekcija regija II-IV. Kod supraglotičnih tumora poželjno je dodatno odstraniti i regiju I, a kod subglotičnih regiju VI. Pri klinički pozitivnom vratu (N+) izvode se klasična, modificirana ili proširena radikalna disekcija (12, 22).

### **1.2.7.2. Rehabilitacija govora u laringektomiranih bolesnika**

Totalna laringektomija spasonosan je onkološki zahvat kod karcinoma grkljana, ali u potpunosti narušava sve funkcije grkljana uz izražene psihosocijalne posljedice za operiranog bolesnika. Nakon operacije rekonstrukcijom treba nadomjestiti funkciju izgubljenog organa što je bolje moguće te omogućiti disanje, gutanje i stvaranje govora (22). Rehabilitacija govora se provodi ezofagealnim govorom, govornim aparatom (elektrogrkljan) ili formiranjem traheozofagealne fistule (engl. *tracheoesophageal puncture*, TEP) s ugradnjom govorne proteze (GP) (12). Uz sve navedene metode potrebne su i logopedске govorne vježbe (16).

Kirurško stvaranje TEP-a s ugradnjom GP danas je najčešće odabrana metoda te se smatra zlatnim standardom oporavka govora (41). Nakon totalne laringektomije (primarno) ili naknadnim kirurškim zahvatom (sekundarno) napravi se namjerna fistula između dušnika i hipofarinksa. Zatvaranjem traheostome prstom izdahnuti zrak iz pluća prolazi kroz TEP u neogrkljan te izaziva vibracije sluznice, što rezultira alaringealnim govorom (Slika 5) (16). U TEP se postavljaju GP koje djeluju kao jednosmjerni ventil, propuštajući zrak za govor, a onemogućujući aspiraciju sadržaja jednjaka u dišni sustav (16, 41). GP su izrađene od kvalitetnih materijala, poput silikona ili titana (16). Postoje dva glavna tipa: GP koje mijenja sam bolesnik svakodnevno (engl. *non-indwelling*) ili dugostojeće GP koje mijenja medicinski obučeno osoblje (engl. *indwelling*) (42). Prednost govora uz GP u odnosu na ezofagealni govor i elektrogrkljan jest jači intenzitet glasa zbog rezervoara zraka za fonaciju iz pluća. Glas koji se postiže je tečniji, ravnomjerniji i sličniji prirodnom glasu (43, 44). Također, govor uz GP se mnogo brže usvaja i doseže razumljivost od ezofagealnog govora (16, 43). Brojne studije pokazuju da povraćena mogućnost stvaranja govora uz GP dovodi i do značajnog poboljšanja kvalitete života laringektomiranih bolesnika (43-45).



**Slika 5.** Mehanizam TE govora s ugrađenom GP. Preuzeto i prilagođeno prema: [https://inhealth.com/media/documents/pdf/total\\_laryngectomy\\_brochure.pdf](https://inhealth.com/media/documents/pdf/total_laryngectomy_brochure.pdf) (46).

### 1.3. Hipertonicitet faringozofagealnog segmenta

#### 1.3.1. Definicija

Hipertonicitet ili spazam faringozofagealnog segmenta (engl. *pharyngoesophageal spasm*, PES) moguća je komplikacija nakon totalne laringektomije (TL) u bolesnika s traheozofagealnom punkcijom (TEP) (47). Faringozofagealni (PE) segment opisuje se kao područje rekonstruiranog ždrijela (neofarinksa) i susjednog krikofarinksa, smješteno na razini četvrtog do šestog vratnog kralješka (48, 49). Tvore ga krikofaringealni mišić (lat. *m. cricopharyngeus*), dio mišića donjeg konstriktora ždrijela (lat. *m. constrictor pharyngis inferior*) i gornji dio jednjaka (49). Vibracije PE segmenta ključne su u postizanju tečnog ezofagealnog i traheozofagealnog (TE) govora (48, 50).

Prekomjerna ili neusklađena kontrakcija mišića PE segmenta rezultira PES-om (48). Kod bolesnika s TEP-om i govornom protezom (GP) PES je najčešći razlog neuspjeha ili smanjenog uspjeha oporavka TE govora (47, 51-53). Uz prethodno navedeno može dovesti i

do ozbiljnih teškoća u gutanju te narušava kvalitetu života laringektomiranih bolesnika (47, 48, 53-56).

### **1.3.2. Epidemiologija**

Singer i Blom (57) su 1981. godine prijavili neuspješno postizanje zadovoljavajućeg govora nakon TL zbog PES-a u 16 od 129 svojih pacijenata (12%), dok su daljnje prospektivne studije zabilježile postotak između 28% do 55% (58). Prema recentnim nalazima studija, između 9% i 79% bolesnika oporavljenih nakon TL, s GP i TE govorom ima teškoće govora povezane s PES-om te posljedično promjenama njegova motiliteta (59-61). Bolno i otežano gutanje (disfagija) pojavljuje se u do 72% bolesnika (62).

### **1.3.3. Etiologija**

Refleksna kontrakcija mišića konstriktora ždrijela fiziološki je zaštitni mehanizam sprječavanja gastrofaringealnog refluksa i dio je procesa protiskivanja bolusa hrane u želudac. Kod laringektomiranih pacijenata ova je pojava prepoznata kao prepreka u oporavku govora (52). Ulaskom zraka iz dušnika u jednjak putem TEP-a nastaje refleksni spazam mišića PE segmenta i ometa daljnji prolaz zraka kroz neofarinks do usne šupljine. Posljedično, sluznica ždrijela ne može vibrirati i govor je onemogućen (48, 52, 59). Također, podizanje grkljana tijekom gutanja fiziološki otvara vratni dio jednjaka stvarajući negativan tlak koji olakšava prolazak bolusa hrane, što se u laringektomiranih bolesnika ne zapaža te dovodi do disfagije (53, 62).

### **1.3.4. Klinička slika**

Govor bolesnika s PES-om obilježen je iznenadnim povećanjem tona praćeno potpunim prestankom govora (49, 52). Kako bi savladao PES i uspješno fonirao bolesnik treba stvoriti veće intratrahealne fonacijske tlakove što rezultira brzim zamorom, punjenjem želuca zrakom i crvenilom lica. Govor se opisuje kao napet i grčevit, glas se teško dobiva te je formiranje riječi gotovo nemoguće (47, 63).

Uz poteškoće govora u laringektomiranih učestao je problem i disfagija (55, 62). Bolno je i otežano gutanje posebice tvrde i suhe hrane, produljeno je vrijeme trajanja pojedinačnog

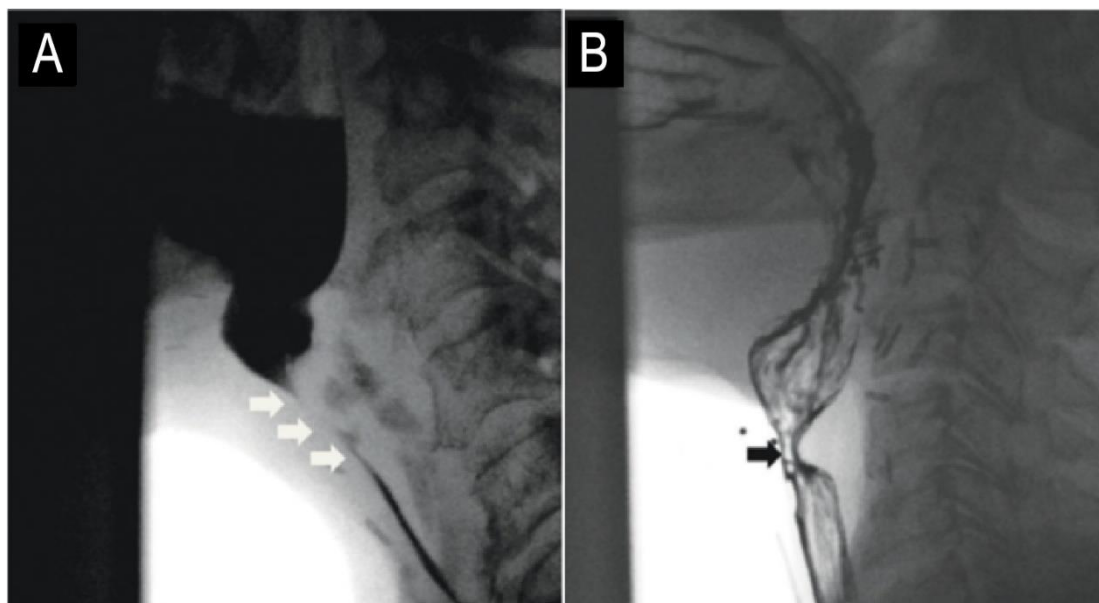
zalogaja kao i ukupnog vremena konzumacije obroka te su prisutni kašalj i gušenje zbog nepotpunog gutanja zalogaja hrane (64).

PES je prepoznat i kao mogući uzrok curenja kroz GP ili oko nje. Pretpostavlja se da zbog preranog i snažnog zatvaranja gornjeg jednjačnog sfinktera tijekom gutanja dolazi do nakupljanja tekućine sa stražnje strane valvule TEP-a. Zajedno s povišenim tlakom u PE segmentu nastaje prisilno otvaranje valvule i curenje tekućine kroz GP što predstavlja potencijalni rizik od aspiracije i infekcije prsne šupljine (47, 65, 66).

Gubitak glasa nakon totalne laringektomije zbog karcinoma grkljana među glavnim je neželjenim ishodima zahvata još od prve laringektomije izvedene 1873. godine (67). Pacijenti smatraju da je upravo afonija najveći ograničavajući čimbenik u rutinskim interakcijama i održavanju normalnih društvenih odnosa (53). Otežana prilagodba često dovodi do povlačenja iz društva i trajne onesposobljenosti te rezultira značajnim društvenim, psihološkim i ekonomskim teškoćama kod bolesnika (67, 68). Posljednjih se godina stavlja naglasak na procjeni kvalitete života vezane za zdravlje (engl. *health-related quality of life*, HRQoL) koja se smatra važnim parametrom ishoda za onkologiju glave i vrata (47). Wulff i sur. (69) su 2021. godine u istraživanju provedenom na laringektomiranim pacijentima uvidjeli niže vrijednosti HRQoL kao i veću učestalost depresije i anksioznosti u usporedbi s općom populacijom.

### **1.3.5. Dijagnostika**

Nekoliko je metoda na raspolaganju za procjenu PES-a. Mjerenje trajanja govora neizravna je metoda procjene PES-a; ako je trajanje govora ispod osam sekundi moguće je da bolesnik ima PES. Kompjutoriziranom akustičnom analizom dokazuje se prisutnost ili odsutnost harmonika u produciranom glasu/govoru. U nemogućnosti stvaranja glasa/govora, akustičnom se analizom glasa ne detektiraju harmonici. Nadalje, objektivnu procjenu PES-a moguće je izvesti elektromiografijom; ultrazvukom, gdje ne dolazi do širenja lumena neofarinksa dok bolesnik govori; mjerenjem intratrahealnog tlaka, gdje razine tlaka iznad 40 cm vode (H<sub>2</sub>O) mogu potaknuti spazme; modificiranim testom insuflacije, gdje tlakovi iznad 20 mmHg ukazuju na spazam te videofluoroskopijom s digitalnom analizom slike, koja može prikazati spazam tijekom govornih testova/fonacije (Slika 6). Kompjutorizirana manometrija PE segmenta i jednjaka novija je metoda u kojoj vrijednosti tlaka iznad 16 mmHg ukazuju na spazam. Osim u dijagnostici, pomaže i u analizi (objektivnoj kvantifikaciji) opuštanja PES-a nakon terapije injekcijama botulinum toksina (59, 61, 72).



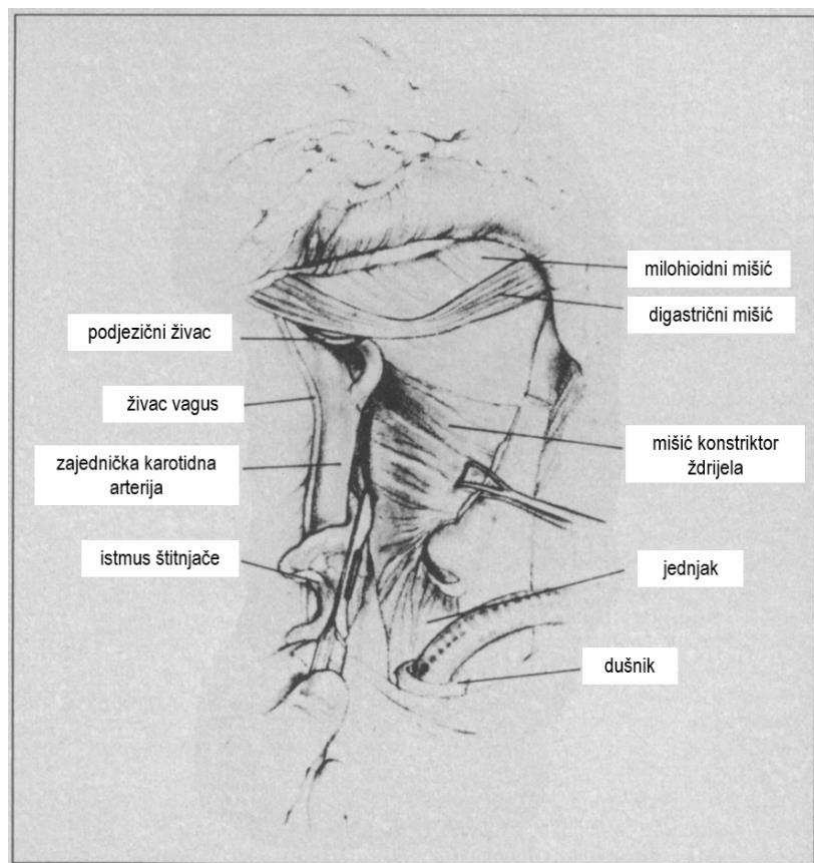
**Slika 6.** Videofluoroscopska slika. Dugi segment PE spazma označen bijelim strelicama (A). Kratki segment PE spazma označen crnom strelicom (B). Preuzeto i prilagođeno prema Spector i sur. (70).

### 1.3.6. Terapijski pristup

Uzevši u obzir veliku učestalost govornih poteškoća povezanih s PES-om nakon TL, postalo je neophodno uključiti neki oblik kirurške ili nekirurške intervencije kako bi se spazam spriječio ili ublažio (52). Neki autori smatraju da bolesnici mogu postići uspješan TE govor nakon odgovarajućeg vremenskog razdoblja (više od šest mjeseci) i prakticanja govornih vježbi bez specifičnih kirurških intervencija. Pretpostavka je da će se jednjak prilagoditi na upuhivanje (insuflaciju) zraka te će bolesnici postupno naučiti bolje rukovati GP te tako optimizirati protok zraka kroz nju (71). Iako spontano poboljšanje nastupi kod mnogih pacijenata unutar šest mjeseci, nekolicina se pak drugih autora slaže da je bez odgovarajuće intervencije nemoguće uspostaviti voljnu kontrolu nad TE govorom u prisutnosti PES-a (58, 71, 72). Razvijeno je nekoliko operativnih tehnika koje se provode tijekom TL ili nakon nje (52).

Miotomija konstriktora ždrijela najučestalije je korištena tehnika prevencije PES-a (73). Izvodi se uglavnom primarno tijekom TL na način da se preostali segment ždrijela okreće prstom operatera ili dilatorom te se vertikalno u stražnjoj središnjoj liniji do podsluznice zarežu mišići do baze jezika (Slika 7) (52, 63, 74). Neki autori predlažu kratku miotomiju krikofaringealnog mišića i gornjeg jednjačnog sfinktera do razine podsluznice (63, 75). Iako se

miotomija može izvesti i sekundarno nakon TL, Mahieu i sur. (76) zagovaraju primarnu miotomiju zbog otežanih okolnosti operacije na prethodno operiranom i moguće zračenom području te zbog nevoljkosti bolesnika da se ponovno podvrgava kirurškom zahvatu (75). Van Weissenbruch i sur. (71) su uspoređujući laringektomirane bolesnike zaključili da su oni podvrgnuti primarnoj miotomiji bili značajno uspješniji u postizanju TE govora od onih koji nisu imali dodatan zahvat. Unatoč učinkovitosti miotomije u prevenciji i liječenju PES-a, povezana je sa značajnim rizikom razvoja faringokutane fistule i infekcije rane zbog ugrožavanja vaskularne opskrbe stijenke ždrijela, osobito u postoperativno ozračenih bolesnika. Također, neželjeni ishod miotomije može biti i mlohav, adinamičan PE segment koji rezultira za bolesnika nepoželjnim zadihanim, dubokim glasom (49, 52).



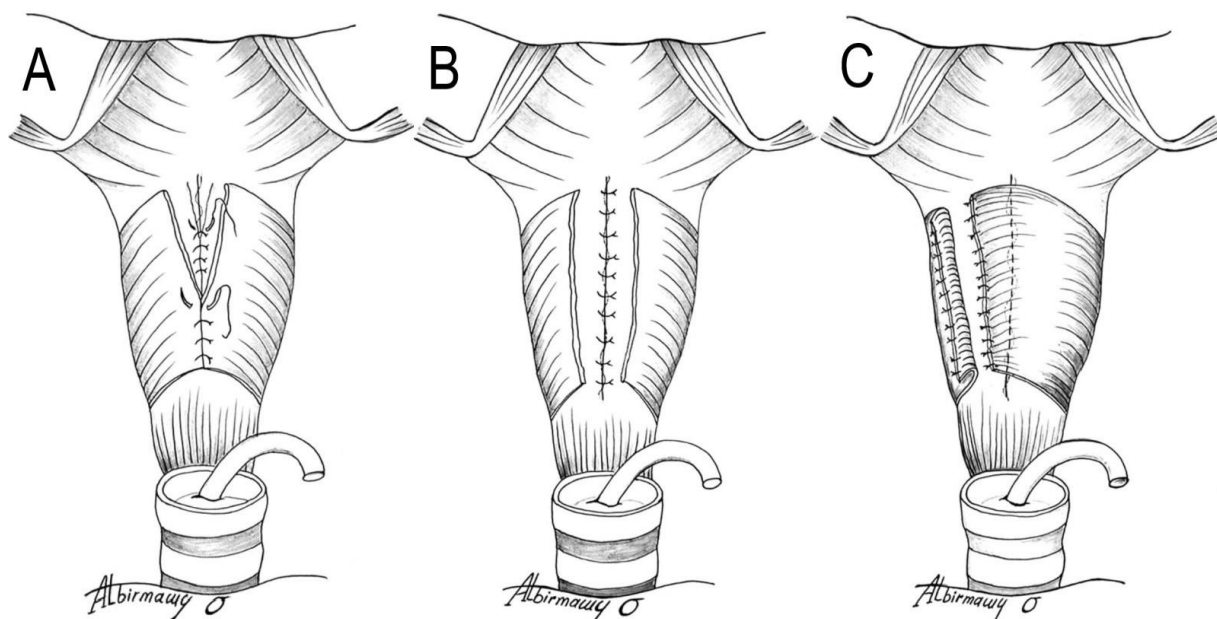
**Slika 7.** Miotomija konstriktora ždrijela u stražnjoj središnjoj liniji. Preuzeto i prilagođeno prema Hamaker i sur. (74).

Drugi je način prevencije PES-a jednostrana neurektomija faringealnog pleksusa. Metodu su predstavili Blom i Singer (77) 1986. godine, a njen je cilj prekinuti inervaciju PE segmenta čime se smanjuje tonus mišića i sprječava nastanak spazma. Živci faringealnog pleksusa identificiraju se elektrostimulacijom tijekom TL, pri čemu nastanu fini mišićni trzaji (fascikulacije) duž iste strane stijenke ždrijela (49, 52). Nakon identifikacije, tri do pet živaca

se odvoji, presiječe te kauterizira na krajevima kako bi se spriječila reinervacija (52). Prednost je neurektomije nad miotomijom što je integritet sluznice i mišića očuvan, održana je primjerena prokrvljenost stijenke ždrijela te tako smanjen rizik od razvoja fistule (49, 78). Neurektomija se može izvesti i sekundarno, ali je zbog prethodne disekcije u toj regiji i formiranja ožiljaka identifikacija živaca otežana (52). Studija Singera i sur. (78) pokazala je uspješnost metode od 87,5% te subjektivnom procjenom viši ton i širi raspon tona u neurektomiranih bolesnika u odnosu na bolesnike koji su bili podvrgnuti miotomiji. Neuspjeh neurektomije pripisuje se nepotpunoj identifikaciji i resekciji svih živaca faringealnog pleksusa ili mogućoj inervaciji krikofaringealnog mišića povratnim laringealnim živcem (lat. *n. laryngeus recurrens*) ili kontralateralnim faringealnim pleksusom (73, 79). Neki autori stoga prednost daju kombinaciji miotomije i neurektomije kao više učinkovitoj u prevenciji PES-a od izvođenja samo jedne ili druge metode (73).

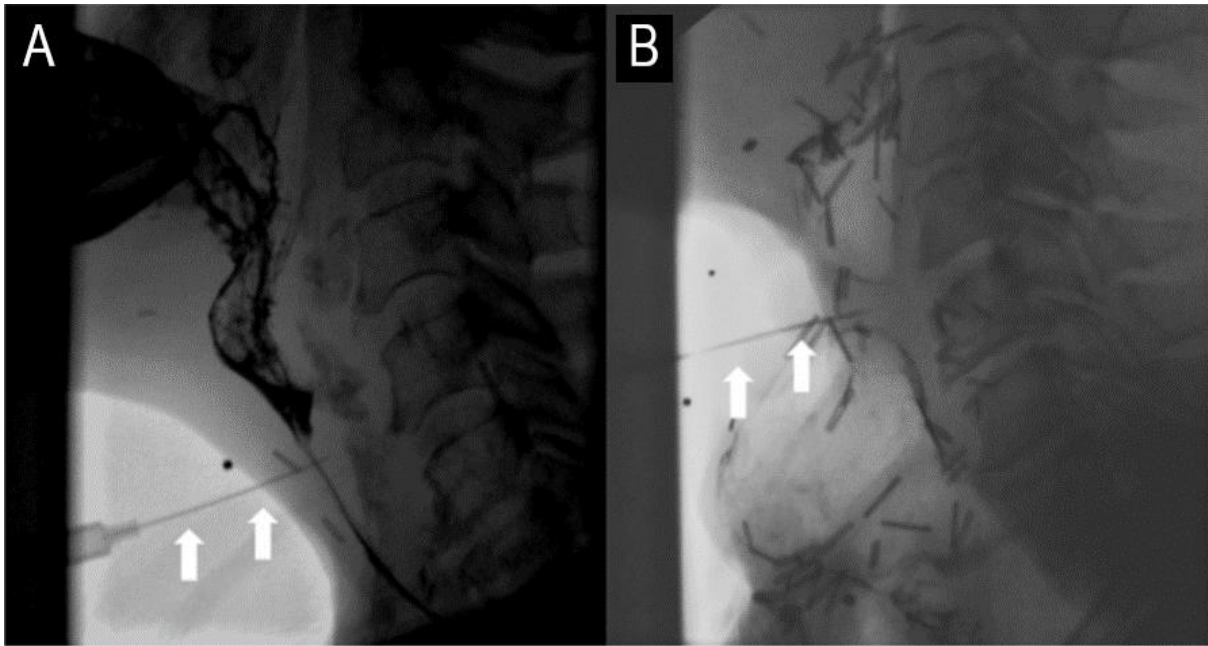
Treći je način prevencije PES-a izbjegavanje potpune cirkumferentne rekonstrukcije mišića neofarinksa što podrazumijeva dvoslojno zatvaranje tj. ne spajanje (engl. *nonmuscle closure*) ili poluspajanje (engl. *half-muscle closure*) mišića konstriktora ždrijela (73). Tradicionalno troslojno zatvaranje sluznice, podsluznice i mišića uvriježena je tehnika kod formiranja neofarinksa (Slika 8A). Vaskularizirano mišićno tkivo ojačava rez i smanjuje vjerojatnost nastanka fistule, no istovremeno predstavlja rizik od nastanka govorno-ograničavajućeg spazma (52). Dvoslojnim zatvaranjem spajaju se samo sluznica i podsluznica dok su rubovi mišića potpuno slobodni (nespojeni) (Slika 8B) (49). Predmnijevalo se da bi izostanak vaskulariziranog mišićnog tkiva preko reza mogao rezultirati postoperativnim komplikacijama rane (52). Mnoga su istraživanja naknadno pokazala da je dvoslojno zatvaranje relativno sigurna i učinkovita alternativa troslojnom, sa subjektivno boljim ishodima govora (52, 68, 77). Tehnika poluspajanja mišića objedinjuje prednosti troslojnog i dvoslojnog zatvaranja. Nakon spajanja sluznice mišić se samo s jedne strane šiva na kontralateralnu podsluznicu, prekrivajući spoj sluznice za 8 do 10 mm. S druge strane mišić se lateralizira i prešiva (Slika 8C). Ovime se zadržava prednost prisutnosti mišića u osnaživanju spoja sluznice, a istovremeno eliminira potpuni mišićni prsten koji može biti uzrokom PES-a (52, 77).



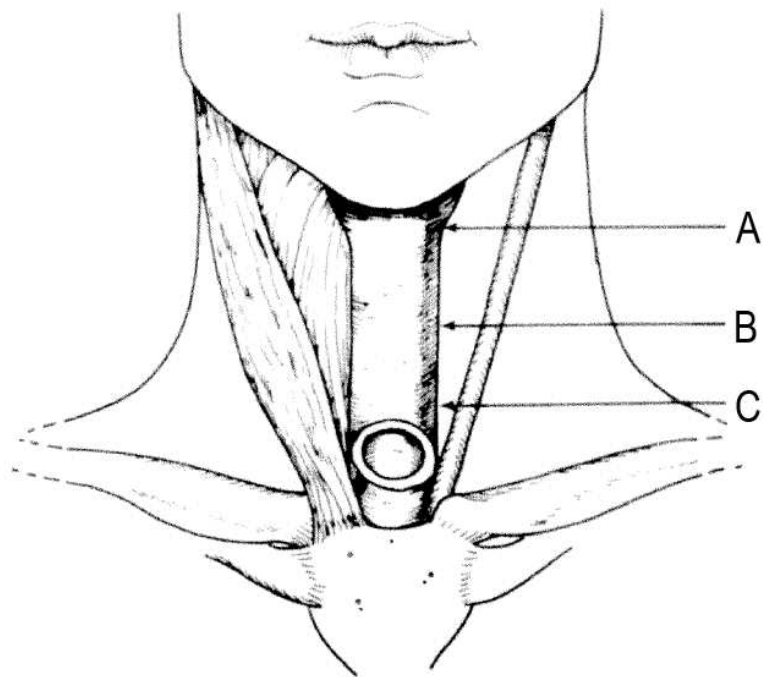


**Slika 8.** Načini rekonstrukcije neofarinksa. Troslojno zatvaranje (A). Dvoslojno zatvaranje (B). Poluspajanje mišića konstriktora ždrijela (C). Preuzeto i prilagođeno prema Albirmawy i sur. (77).

U novije su vrijeme za liječenje PES-a u širokoj upotrebi injekcije botulinum toksina A (BTA). BTA je potentan neurotoksin kojeg proizvodi anaerobna sporogena bakterija *Clostridium botulinum*. Djelovanje ostvaruje na aksonima kolinergičkih živaca tako da sprječava presinaptičko oslobađanje acetilkolina u neuromišićnu spojinu što izaziva parezu ili paralizu mišića (80). Upotreba BTA na ljudima započela je 1985. godine za liječenje patoloških oftalmoloških stanja poput strabizma i blefarospazma (81). Od tada je našla primjenu u liječenju brojnih neuroloških stanja kao što su hemifacijalni spazam, laringealna disfonija i spastični tortikolis (48, 49). Blitzer i sur. (82) su 1995. godine prvi put predstavili injekcije BTA za liječenje PES-a. Na tržištu su dostupna tri preparata BTA: Botox® (Allergan Inc., Amerika), Dysport® (Ipsen, Francuska) i Xeomin® (Merz Pharmaceuticals GmbH, Njemačka) (83). Pravilna procjena i identifikacija spastičnog segmenta ključna je za postizanje boljih rezultata injekcijama BTA. Iako nije neophodno, za pomoć u točnoj lokalizaciji i položaju igle pri ubrizgavanju injekcija koriste se videofluoroskopija (Slika 9), elektromiografija i ultrazvuk (61, 70). Za dodatnu se potvrdu prije samog ubrizgavanja BTA može učiniti i lidokainski blok test primjenom 2 postotnog ksilokaina nakon čega dolazi do relaksacije PES-a te uspješne produkcije govora (47, 48, 84). Uobičajeno se aplicira do 100 i.j. Botoxa® ili do 400 i.j. Dysporta®, transkutano duž jedne strane neofarinksa u trima točkama prikazanim na Slici 10 (63).



**Slika 9.** Videofluoroskopske slike položaja igle (bijeke strelice) tijekom ubrizgavanja BTA u dugi (A) i kratki (B) segment PE spazma. Preuzeto i prilagođeno prema Spector i sur. (70).



**Slika 10.** Mjesta ubrizgavanja BTA. Spoj između mišića srednjeg konstriktora ždrijela i baze jezika (A). Srednji dio PE segmenta (B). Donji dio PE segmenta uz traheostomu (C). Preuzeto i prilagođeno prema Chao i sur. (48).

BTA učinak ostvaruje nakon 48 do 72 sata od primjene (84). Trajanje učinka može varirati ovisno o dozi, ispravnoj aplikaciji i drugim čimbenicima poput stupnja fibroze na mjestu injekcije, od nekoliko tjedana do 9 mjeseci (prosječno 3 mjeseca) (47, 48, 84). Hamaker i sur. (85) opisali su trajanje čak i do 11 godina nakon jedne injekcije, što se ne može pripisati samo učinku toksina. Točan mehanizam dugotrajnog djelovanja BTA bez potrebe naknadnog ubrizgavanja je nepoznat. Smatra se da je povezano sa smanjenom sposobnošću regeneracije neuromišićne spojnice u tkivu oštećenom nakon kirurške ekscizije i/ili zračenja. Druga je, vjerojatnija, teorija da BTA olakšava početak TE govora kod PES-a, a nakon što bolesnik savlada voljno opuštanje PE segmenta ponovna injekcija neće biti potrebna (48, 86). Opisana je uspješnost metode u oporavku govora od 79% do 94%, a kod disfagije od 43% do 100% (55, 70). Bolesnici su postinjekcijski imali manje manometrijski izmjerene tlakove PE segmenta, subjektivno lakše pokretanje i održavanje tečnog govora te bolju kvalitetu glasa (59, 87). Osim povoljnih učinaka na poboljšanje glasa, injekcija BTA može smanjiti intratrahealni fonacijski tlak što štiti i produljuje vijek trajanja GP (55). Istraživanja su Lightbody i sur. (47) te Mullana i sur. (66) pokazala da su injekcije BTA korisne u zaustavljanju curenja tekućine kroz GP uzrokovanog PES-om. Dodatne su prednosti metode jednostavno izvođenje, minimalna invazivnost bez potrebe uvođenja u opću anesteziju, cjenovna prihvatljivost te malen rizik od komplikacija uz primjenu preporučenih doza (47, 70, 72, 84, 87). Sve prethodno navedeno učinilo je kemijsku denervaciju BTA preferencijalnom metodom u zbrinjavanju poteškoća govora, disfagije i curenja kroz GP zbog PES-a (70).

## **2. CILJ ISTRAŽIVANJA**

## **2.1. Cilj istraživanja**

Cilj istraživanja je analizirati čimbenike rizika za razvoj hipertoniciteta (spazma) faringozofagealnog segmenta u bolesnika podvrgnutih totalnoj laringektomiji te dobivene rezultate usporediti sa sličnim istraživanjima.

## **2.2. Hipoteze istraživanja**

1. Očekuje se povezanost pojave hipertoniciteta s konzumacijom duhanskih proizvoda (pušenjem cigareta).
2. Očekuje se povezanost pojave hipertoniciteta s primjenom adjuvantne radioterapije i tipom operacije.

### **3. MATERIJALI I METODE**

### **3.1. Organizacija istraživanja**

Retrospektivno istraživanje provedeno je u Klinici za bolesti uha, nosa i grla s kirurgijom glave i vrata Kliničkog bolničkog centra Split, u kojem su obrađeni podaci bolesnika liječenih u razdoblju od 1. siječnja 2020. do 31. prosinca 2023. godine. Podaci su dobiveni analizom medicinske dokumentacije iz bolničkog informacijskog sustava (BIS).

### **3.2. Ispitanici i procedure**

Istraživanje je uključilo 29 bolesnika liječenih totalnom laringektomijom zbog pločastog karcinoma grkljana, podijeljenih u dvije skupine: skupina bolesnika s hipertonicitetom faringozofagealnog segmenta (5 bolesnika) te kontrolna skupina bez hipertoniciteta (24 bolesnika). Nadalje, kontrolna se skupina podijelila u dvije skupine: skupina s izvršenom krikofaringealnom miotomijom i skupina bez miotomije. Iz studije su isključeni bolesnici s nepotpunom medicinskom dokumentacijom. Analiziralo se 20 varijabli podijeljenih slijedeće skupine: demografski podaci (dob, spol), podaci iz osobne anamneze (komorbiditeti, kronična farmakoterapija, druge maligne bolesti), podaci vezano za životne navike (pušenje cigareta, konzumacija alkohola), simptomi prilikom postavljanja dijagnoze, patohistološki nalazi, modalitet liječenja (tip operacije, adjuvantna radioterapija).

### **3.3. Statistička obrada podataka**

Deskriptivna analiza relevantnih podataka sažeta je u vrijednostima aritmetičkih sredina (M), standardnih devijacija (sd), frekvencijama (n) i postotcima (%). Da bi se utvrdile razlike u pojedinim varijablama korišten je Student t-test,  $\chi^2$  - hi kvadrat test, te je prezentirana *P* vrijednost kao i prag značajnosti od  $P < 0,05$ . Analiza podataka izvršena je pomoću Statistica Software12.

### **3.4. Etičnost istraživanja**

Plan istraživanja usklađen je s odredbama o zaštiti prava i osobnih podataka ispitanika iz Zakona o zaštiti prava pacijenata (NN169/04, 37/08) i Zakona o provedbi Opće uredbe o zaštiti podataka (NN 42/18), te odredbama Kodeksa liječnike etike i deontologije (NN55/08, 139/15) i pravilima Helsinške deklaracije WMA 1964-2013 na koje upućuje Kodeks. Etičko povjerenstvo KBC-a Split odobrilo je provedbu studije. Klasa: 520-03/24-01/126, Ur.broj: 2181-147/01-06/LJ.Z.-24-02.

## **4. REZULTATI**



U Tablici 3 prikazani su deskriptivni podaci ispitivanih varijabli za bolesnike s hipertonicitetom i kontrolnih skupina. Istraživanje je obuhvatilo 29 bolesnika, od kojih je 28 muškog spola, a jedan ženskog. Raspon godina svih bolesnika bio je između 44 i 83 godine. Skupina bolesnika koja je imala hipertonicitet nije se razlikovala po dobi ( $t_{(20)}=0,55$ ;  $P=0,58$ ) i po spolu ( $\chi^2=0,31$ ;  $P=0,57$ ) od skupine koja nije imala hipertonicitet i imala je miotomiju. Nadalje, skupina bolesnika s hipertonicitetom nije se razlikovala se u odnosu na dob ( $t_{(10)}=0,60$ ;  $P=0,54$ ) i spol ( $\chi^2=6,67$ ;  $P=0,08$ ) od skupine koja nije imala hipertonicitet i miotomiju. Tri od 5 (60%) bolesnika s hipertonicitetom imalo je i drugu malignu bolest u anamnezi, dok je u kontrolnim skupinama učestalost druge maligne bolesti bila znatno rjeđa (18% za prvu kontrolnu skupinu i 14% za drugu). Obiteljska anamneza na maligne bolesti bila je negativna u skupini s hipertonicitetom, dok je u kontrolnim skupinama bila pozitivna i iznosila je oko 30%. Pušenje u anamnezi (pušač ili bivši pušač) imalo je 80% bolesnika s hipertonicitetom, 88,2% bolesnika bez hipertoniciteta s miotomijom i 100% bolesnika bez hipertoniciteta i miotomije. Alkoholna su pića konzumirali svi bolesnici s hipertonicitetom (100%), 52,9% bolesnika bez hipertoniciteta s miotomijom i 71,4% bolesnika bez hipertoniciteta i miotomije. Bolesnici s hipertonicitetom u patohistološkom nalazu imali su češće pozitivnu limfovaskularnu invaziju (LVI) tumora od bolesnika u kontrolnim skupinama. Većina bolesnika iz svih uspoređivanih skupina bila je podvrgnuta adjuvantnoj radioterapiji (hipertonicitet 80%, prva kontrolna skupina 70,5%, druga kontrolna skupina 85,71%). Nije utvrđena značajna razlika u učestalosti provođenja adjuvantne radioterapije između bolesnika u svim trima skupinama. Svi bolesnici iz skupine s hipertonicitetom nisu ostvarili ekspresiju govora, dok su svi bolesnici iz skupina bez hipertoniciteta s miotomijom ili bez nje imali normalnu ekspresiju govora.

**Tablica 3.** Deskriptivni podaci

	Hipertonicitet	1. skupina kontrola	2. skupina kontrola
N	5	17	7
Dob (M±sd)	69,20±4,96	67,35±6,90	65,85±13,10
Raspon dobi (godine)	64-77	56-78	44-83
Spol (n/%)	5/100%	16/94%	7/100%
Druge maligne bolesti (n/%)			
nema	2/40%	14/82%	6/86%
karcinom pluća	1/20%	1/5,8%	1/14,2%
karcinom štitnjače	1/20%	0	0
karcinom prostate	1/20%	1/5,8%	0
karcinom testisa	0	1/5,8%	0
limfom	0	0	1/14,2%
karcinom dojke	0	1/5,8%	0
Obiteljska anamneza - da (n/%)	0	5/29,4%	2/28,5%
Pušenje (n/%)			
Ne	1/20%	2/11,7%	0
Da	3/60%	1/5,8%	5/71,4%
Bivši pušač	1/20%	14/82,4%	2/28,5%
Pušenje u godinama (M±sd)	26±15,16	25,5±15,17	35±21,21
Alkohol (n/%)			
Ne	0	7/41,1%	2/28,5%
Da	5/100%	9/52,9%	5/71,4%
RR - da (n/%)	0	3/17,6%	1/14,3%
PNI - da (n/%)	1/20%	6/35,3%	2/28,6%
LVI - da (n/%)	4/80%	8/47%	2/28,5%
Krikofaringealna miotomija - da (n/%)	5/100%	17/100%	0
Adjuvantna radioterapija (n/%)			
Ne	1/20%	4/23,5%	1/14,3%
Da	4/80%	12/70,5%	6/85,71%
PES - da (n/%)	5/100%	0	0
Ekspresija govora - da (n/%)	0	17/100%	7/100%

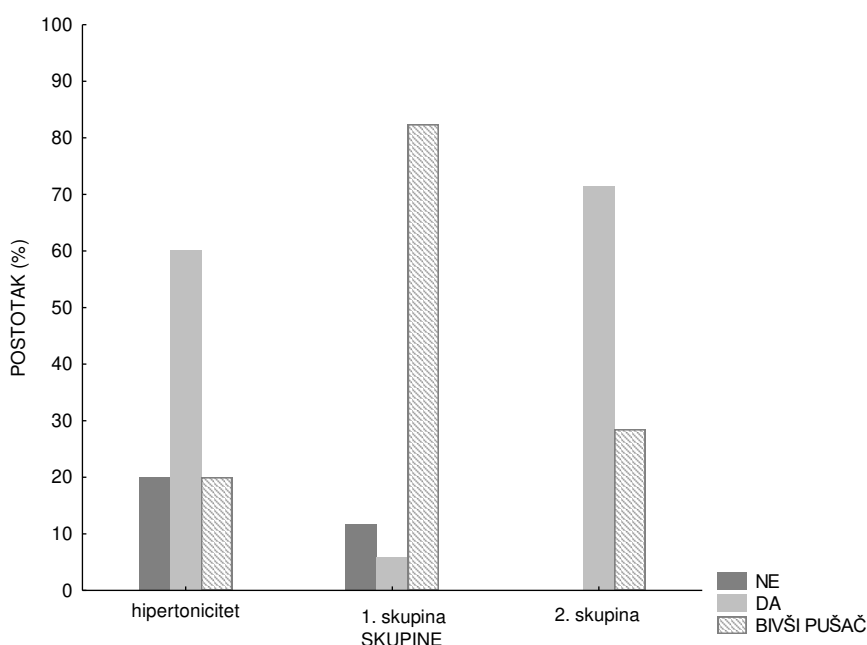
M – aritmetička sredina; sd – standardna devijacija; RR – resekcijski rubovi; PNI – perineuralna invazija; LVI – limfovaskularna invazija; PES – hipertonicitet faringozofagealnog segmenta (engl. *pharyngoesophageal spasm*); 1. skupina kontrola – bolesnici bez hipertoniciteta s miotomijom; 2. skupina kontrola – bolesnici bez hipertoniciteta i miotomije

Skupina bolesnika koja je imala hipertonicitet razlikovala se značajno od skupine koja nije imala hipertonicitet, a imala je miotomiju ( $\chi^2=8,61$ ;  $P=0,01$ ) u učestalosti konzumacije duhanskih proizvoda (pušenja cigareta) (Tablica 4; Slika 11). 60% bolesnika s hipertonicitetom bili su aktivni pušači cigareta, dok je u skupini bolesnika bez hipertoniciteta s miotomijom bilo 5% aktivnih pušača (Slika 11).

**Tablica 4.** Usporedba skupine bolesnika s hipertonicitetom s kontrolnim skupinama obzirom na relevantne varijable.

	Hipertonicitet vs. 1. skupina		Hipertonicitet vs. 2. skupina	
	$\chi^2$	$P$	$\chi^2$	$P$
Druge maligne bolesti	6,83	0,23	4,55	0,33
Obiteljska anamneza	1,77	0,18	1,71	0,19
Pušenje	<b>8,61</b>	<b>0,01*</b>	1,54	0,46
Alkohol	3,36	0,18	2,20	0,33
RR	1,02	0,31	0,77	0,37
PNI	0,41	0,51	0,11	0,73
LVI	1,69	0,19	3,08	0,07
Simptomi	9,06	0,33	3,81	0,43
Adjuvantna terapija	0,95	0,62	0,34	0,84
Tip operacije	2,47	0,64	7,2	0,12

\* $P<0,05$ ; RR – resekcijski rubovi; PNI – perineuralna invazija; LVI – limfovaskularna invazija; 1. skupina – bolesnici bez hipertoniciteta s miotomijom; 2. skupina – bolesnici bez hipertoniciteta i miotomije



**Slika 11.** Učestalost pušenja u bolesnika s hipertonicitetom i kontrolnih skupina.

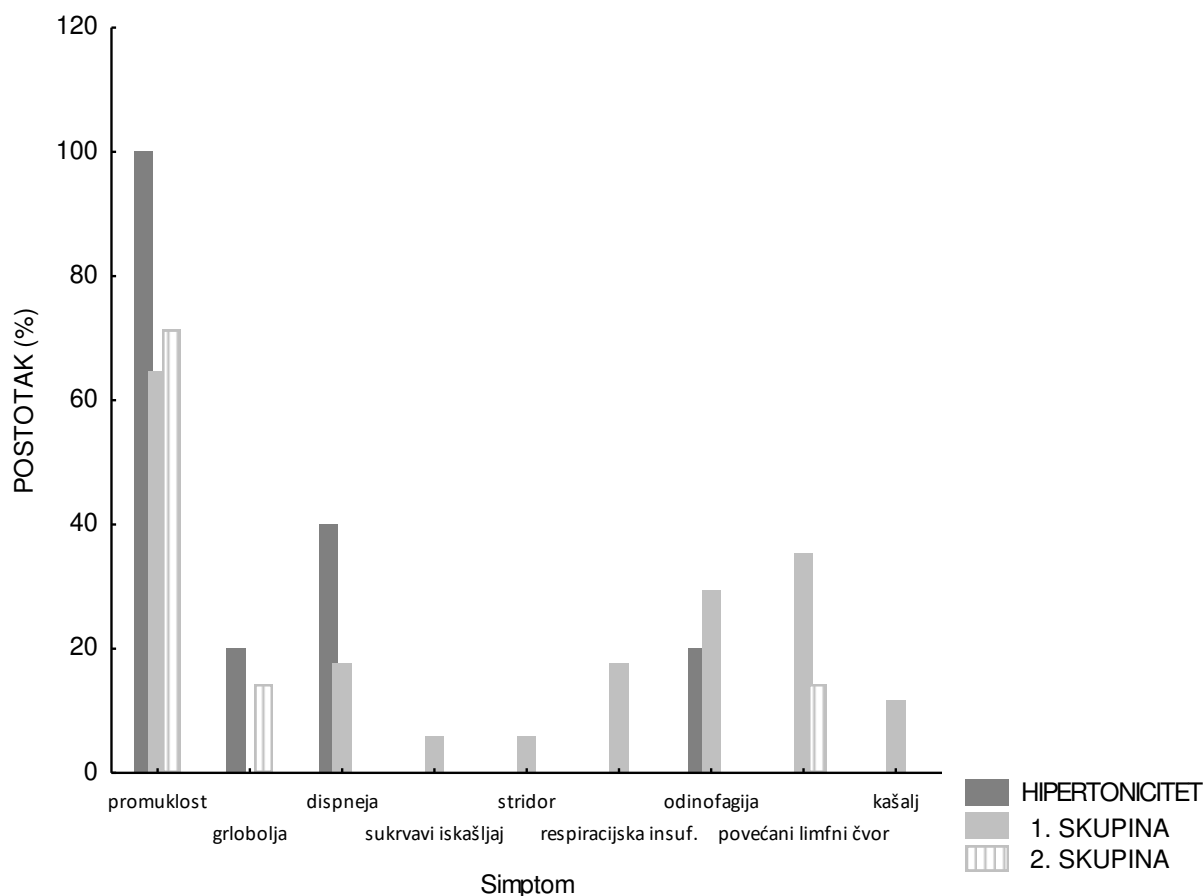
**Legenda:** 1. skupina – bolesnici bez hipertoniciteta s miotomijom; 2. skupina – bolesnici bez hipertoniciteta i miotomije.

U Tablici 5 i na Slici 12 prikazana je učestalost simptoma prilikom postavljanja dijagnoze u bolesnika s hipertonicitetom i kontrolnih skupina. Promuklost je u visokoj učestalosti zabilježena u svim skupinama bolesnika, s najvećom u skupini s hipertonicitetom (100%). Drugi je najčešći simptom u bolesnika s hipertonicitetom bila dispneja (subjektivni osjećaj nedostatka zraka) (40%). Skupina bolesnika bez hipertoniciteta s miotomijom prezentirala se učestalo s odinofagijom (bolno gutanje) (29,4%) i povećanim limfnim čvorom vrata (35,3%).

**Tablica 5.** Učestalost simptoma u bolesnika s hipertonicitetom i kontrolnih skupina.

	Hipertonicitet	1. skupina kontrola	2. skupina kontrola
promuklost	5/100%	11/64,7%	5/71,4%
grlobolja	1/20%	-	1/14,3%
dispneja	2/40%	3/17,6%	-
sukrvavi iskašljaj	-	1/5,8%	-
stridor	-	1/5,8%	-
respiracijska insuficijencija	-	3/17,6%	-
odinofagija	1/20%	5/29,4%	-
povećani limfni čvor vrata	-	6/35,3%	1/14,3%
kašalj	-	2/11,7%	-

1. skupina kontrola – bolesnici bez hipertoniciteta s miotomijom; 2. skupina kontrola – bolesnici bez hipertoniciteta i miotomije



**Slika 12.** Učestalost simptoma u bolesnika s hipertonicitetom i kontrolnih skupina.

**Legenda:** 1. skupina – bolesnici bez hipertoniciteta s miotomijom; 2. skupina – bolesnici bez hipertoniciteta i miotomije.

Najčešći je tip tumora prema TNM klasifikaciji u svim trima skupinama bio T3N0M0, kako prikazuje Tablica 6.

**Tablica 6.** TNM klasifikacija tumora grkljana

	Hipertonicitet	1. skupina kontrola	2. skupina kontrola
T1bN0M0	-	1/5,8%	1/14,3%
T2N2aM0	1/20%	-	-
T3N0M0	3/60%	5/29,4%	4/57,1%
T3N1M0	-	2/11,7%	-
T3N2cM0	-	1/5,8%	-
T3N3bM0	-	2/11,7%	2/28,6%
T4aN0M0	-	3/17,6%	-
T4aN1M0	-	1/5,8%	-
T4aN2cM0	-	2/11,7%	-
T4aN3bM0	1/20%	-	-

1. skupina kontrola – bolesnici bez hipertoniciteta s miotomijom; 2. skupina kontrola – bolesnici bez hipertoniciteta i miotomije

U Tablici 7 prikazani su tipovi operacije provedene u ispitanika. Bolesnici s hipertonicitetom najčešće su uz totalnu laringektomiju imali totalnu tiroidektomiju s obostranom disekcijom vrata (40%) ili disekciju samo jedne strane vrata (40%). Najčešći je tip operacije u bolesnika bez hipertoniciteta s miotomijom bila također totalna tiroidektomija s obostranom disekcijom vrata (29,41%). Bolesnici bez hipertoniciteta i miotomije najčešće su imali dodatnu obostranu disekciju vrata (57,1%).

**Tablica 7.** Tip operacije u bolesnika s hipertonicitetom i kontrolnih skupina.

	Hipertonicitet	1. skupina kontrola	2. skupina kontrola
<u>Totalna laringektomija</u>			
+ lobektomija štitnjače	0	0	0
+ lobektomija štitnjače + disekcija vrata L/D	0	1/5,8%	0
+ lobektomija štitnjače + disekcija vrata obostrano	1/20%	4/23,52%	1/14,3%
+ totalna tiroidektomija + disekcija vrata L/D	0	0	1/14,3%
+ totalna tiroidektomija + disekcija vrata obostrano	2/40%	5/29,41%	1/14,3%
+ disekcija vrata L/D	2/40%	3/17,6%	0
+ disekcija vrata obostrano	0	4/23,52%	4/57,1%

L – lijevo; D – desno; 1. skupina kontrola – bolesnici bez hipertoniciteta s miotomijom; 2. skupina kontrola – bolesnici bez hipertoniciteta i miotomije

## **5. RASPRAVA**

Svrha provedenog istraživanja bila je utvrditi čimbenike rizika za pojavu hipertoniciteta faringozofagealnog segmenta u bolesnika podvrgnutih totalnoj laringektomiji. Poseban je naglasak stavljen na procjeni utjecaja pušenja cigareta, adjuvantnoj radioterapiji i tipu operacije kao najviše izglednim čimbenicima rizika za razvoj hipertoniciteta.

Karcinom grkljana u velikom se postotku dijagnosticira kod muškaraca (više od 90% oboljelih), u dobi između 50 i 75 godina (11, 12). Kako je hipertonicitet faringozofagealnog segmenta jedna od mogućih komplikacija liječenja ovog karcinoma, većina je bolesnika s hipertonicitetom muškog spola i sličnog raspona godina. Naše je istraživanje uključilo pet bolesnika koji su svi bili muškog spola i raspona dobi između 64 i 77 godina (prosječno 69 godina). Slična se veličina uzorka ispitanika te spolna i dobna raspodjela nalazi u istraživanjima drugih autora (47, 55, 75, 87-89). Nedostatci su ovih studija, kao i naše, malen uzorak ispitanika te uključenje ponajprije muških bolesnika. Nedovoljna uključenost ispitanica ženskog spola otežava tumačenje rezultata studija za ženski spol, no može se objasniti činjenicom da je učestalost karcinoma grkljana pa tako i hipertoniciteta sveukupno manja u ženskoj populaciji.

Bolesnici s hipertonicitetom u našoj studiji imali su nešto veću učestalost druge maligne bolesti u osobnoj anamnezi te češću limfovaskularnu invaziju (LVI) tumora u patohistološkom nalazu u odnosu na bolesnike bez hipertoniciteta. Ove se varijable nisu ispitivale u dosada objavljenim istraživanjima pa je interpretacija dobivenih rezultata otežana.

Uživanje duhanskih proizvoda dobro je poznat čimbenik rizika za razvoj karcinoma grkljana (5, 9). Utjecaj je pušenja cigareta na razvoj hipertoniciteta faringozofagealnog segmenta još relativno neispitan. Rezultati naše studije ukazuju na značajnu razliku u učestalosti aktivnog pušenja cigareta između bolesnika s hipertonicitetom i bolesnika bez njega. 60% bolesnika s hipertonicitetom aktivno je konzumiralo duhanske proizvode, dok je taj postotak u bolesnika bez hipertoniciteta s izvedenom krikofaringealnom miotomijom bio tek 5%. Svih četvero bolesnika s hipertonicitetom faringozofagealnog segmenta studije Halvorsona i sur. (90) bili su također dugogodišnji aktivni pušači cigareta. Studija je pokazala povoljne učinke laserske miotomije na ostvarenje govora u ovih bolesnika, ali nije proučila eventualnu povezanost pušenja cigareta s nastankom faringozofagealnog spazma.

Unatoč predmnijevanom, izloženost adjuvantnoj radioterapiji nije se dokazala značajnom u nastanku hipertoniciteta faringozofagealnog segmenta. U našem istraživanju bolesnici s hipertonicitetom i bez njega podjednako su učestalo bili izloženi adjuvantnom zračenju nakon kirurškog liječenja karcinoma grkljana. Postoji manjak podataka u literaturi o



učincima zračenja na pojavu faringozofagealnog spazma. Studija Gatesa i sur. (91) proučila je učinke adjuvantne radioterapije na laringektomirane bolesnike koji nisu uspjeli ostvariti ezofagealni govor. Pretpostavke su studije da je zbog nuspojava zračenja (bol u ždrijelu i suhoća) učenje ezofagealnog govora nakon zračenja otežano. Većina bolesnika zbog ovih neželjenih učinaka prekida i govorne vježbe tijekom provođenja radioterapije. Autori ne zagovaraju odgađanje ili izbjegavanje primjene radioterapije zbog ovih nuspojava, ali pozivaju na bolje planiranje tijekom rehabilitacije kako bi se one umanjile. Studija Clevensa i sur. (58) uočila je također da je usvajanje govora bilo značajno odgođeno u bolesnika izloženih adjuvantnoj (postoperativnoj) radioterapiji. Bolesnici izloženi postoperativnoj radioterapiji postigli su tečan traheozofagealni govor kroz  $6,1 \pm 5,3$  mjeseci, dok su bolesnici bez te procedure tečan govor postigli za  $1,67 \pm 0,3$  mjeseci (58). Tip provedene operacije u bolesnika naše studije nije značajno utjecao na razvoj hipertoniciteta. Rezultati studije Schobingera i sur. (92) upućuju na blago povećanu incidenciju hipertoniciteta u bolesnika s dodatnom radikalnom disekcijom vrata uz totalnu laringektomiju (27,3%) u odnosu na samo laringektomirane bolesnike (20%).

Isto je istraživanje Schobingera i sur. (92) pokazalo da prisutnost traheostome ili glatkih plastičnih cijevi poput nazogastrične sonde za hranjenje ne potiče nastanak faringozofagealnog spazma. Isto se ne može zaključiti za druga strana tijela, hrapave i neravne površine koja mogu lako ozlijediti nježnu sluznicu jednjaka. Zaključak je studije da ne postoji jedinstven razlog nastanka faringozofagealnog spazma, a kao mogući uzroci navode se lokalno smanjenje prokrvljenosti, poremećaj inervacije jednjaka, lokalna iritacija, povrat karcinoma, metabolička odstupanja i neuromišićne bolesti. McGuire i sur. (93) kao dodatne potencijalne uzroke navode i postradijacijsku fibrozu, prerastanje granulacijskog tkiva ili blokiranu govornu protezu.

Namjera je ove studije bila pridonijeti boljem razumijevanju hipertoniciteta faringozofagealnog segmenta, kao neugodne, ograničavajuće komplikacije totalne laringektomije. Ograničenja studije su uključivanje samo bolesnika liječenih u Kliničkom bolničkom centru Split zbog čega se rezultati ne mogu tumačiti na razini cijele države. Malen uzorak ispitanika drugi je nedostatak studije koji otežava dobivanje relevantnih rezultata te njihovu usporedbu s rezultatima većih studija. Pregledom dosada publicirane literature zaključak je da su potrebna dodatna istraživanja kako bi se sa sigurnošću utvrdili čimbenici rizika i njihov učinak na razvoj hipertoniciteta faringozofagealnog segmenta. Postoji, također, potreba za jasnijim i dosljednijim definiranjem karakteristika, životnih navika i modaliteta

liječenja ispitanika uključenih u studije kako bi se rezultati studija mogli pravilno interpretirati i primijeniti na druge bolesnike.

## **6. ZAKLJUČCI**

Hipertonicitet faringozofagealnog segmenta češće se pojavljuje u muškoj populaciji, prosječne dobi od 69,2 godina. U bolesnika s hipertonicitetom utvrđena je veća incidencija druge maligne bolesti, ali ne i pozitivna obiteljska anamneza na iste. Bolesnici s hipertonicitetom faringozofagealnog segmenta imali su češće pozitivnu limfovaskularnu invaziju u patohistološkom nalazu tumora. Istraživanje je potvrdilo hipotezu da je konzumiranje duhanskih proizvoda povezano s nastankom hipertoniciteta faringozofagealnog segmenta. Utvrđena je statistički značajna razlika u učestalosti aktivnog pušenja cigareta između bolesnika s hipertonicitetom faringozofagealnog segmenta i bolesnika bez njega. Istraživanje nije uspjelo potvrditi hipotezu o povezanosti hipertoniciteta s izlaganjem adjuvantnoj radioterapiji. Istraživanje također nije uspjelo potvrditi hipotezu o povezanosti i utjecaju vrste kirurškog zahvata na pojavu hipertoniciteta faringozofagealnog segmenta.

## **7. LITERATURA**

1. Aumuller G, Wennemuth G. Organi vrata. U: Katavić V, Petanjek Z, urednici. Anatomija. Treće izdanje. Zagreb: Medicinska naklada; 2018. str. 920-9.
2. Krmpotić-Nemanić J, Marušić A. Systema respiratorium. U: Krmpotić-Nemanić J, Marušić A, urednici. Anatomija čovjeka. Drugo izdanje. Zagreb: Medicinska naklada; 2007. str. 276-83.
3. Fanghanel J, Pera F. Caput et collum, glava i vrat. U: Vinter I, urednici. Waldeyerova anatomija čovjeka. Prvo izdanje. Zagreb: Golden marketing-Tehnička knjiga; 2009. str. 325-37.
4. Saladin KS. The respiratory system. U: Saladin KS, urednici. Anatomy and physiology: the unity of form and function. Peto izdanje. New York: McGraw-Hill; 2010. str. 867-9.
5. Rosai J. Dišni sustav. U: Rosai J, urednici. Kirurška patologija. Deveto izdanje. Zagreb: Školska knjiga; 2010. str. 335-58.
6. Sataloff RT, Chowdhury F. Anatomy and physiology of the voice: a brief overview. U: Sataloff RT, Chowdhury F, urednici. Surgical techniques in otolaryngology - head & neck surgery: Laryngeal surgery. New Delhi: Jaypee Brothers Medical Publishers; 2013. str. 8.
7. Jalšovec D. Glava i vrat. U: Jalšovec D, urednici. Anatomia humana. Prvo izdanje. Jasterbarsko: Naklapa Slap; 2018. str. 211-6.
8. Manojlović S, Regović Džombeta T. Bolesti područja glave i vrata. U: Seiwerth S, Krušlin B, urednici. Patologija. Šesto izdanje. Zagreb: Medicinska naklada; 2023. str. 362-3.
9. Prgomet D, Tićac R. Rani stadiji tumora grkljana. U: Prgomet D, urednici. Tumori glave i vrata. Zagreb: Medicinska naklada; 2019. str. 201-18.
10. Tamaki A, Miles BA, Lango M, Kowalski L, Zender CA. AHNS Series: Do you know your guidelines? Review of current knowledge on laryngeal cancer. Head Neck. 2018;40:170-81.
11. Hrvatski zavod za javno zdravstvo, Registar za rak Republike Hrvatske. Podaci Registra za rak za 2021. godinu, Zagreb, 2024.
12. Čolović Z, Markić J. Laringologija. U: Drviš P, urednici. Otorinolaringologija s kirurgijom glave i vrata. Split: Redak; 2019. str. 145-8.
13. Steuer CE, El-Deiry M, Parks JR, Higgins KA, Saba NF. An update on larynx cancer. CA Cancer J Clin. 2017;67:31-50.
14. Huang J, Chan SC, Ko S, Lok V, Zhang L, Lin X i sur. Updated disease distributions, risk factors, and trends of laryngeal cancer: a global analysis of cancer registries. Int J Surg. 2024;110:810-9.

15. Liberale C, Soloperto D, Marchioni A, Monzani D, Sacchetto L. Updates on larynx cancer: risk factors and oncogenesis. *Int J Mol Sci.* 2023;24:12913.
16. Bumber Ž, Katić V. Laringologija. U: Katić V, Kekić B, urednici. *Otorinolaringologija.* Zagreb: Naklada Ljevak; 2004. str. 272-80.
17. Pathology core pictures [Internet]. Tokyo: The Japanese Society of Pathology; 2017. Squamous cell carcinoma (larynx) [citirano 23. svibnja 2024.]. Dostupno na: <https://pathology.or.jp/corepicturesEN/04/c05/03.html>
18. Lecturio [Internet]. Leipzig: Lecturio GmbH; 2023. Larynx: anatomy [citirano 4. lipnja 2024.]. Dostupno na: <https://www.lecturio.com/concepts/larynx/>
19. Baugnon KL, Beitler JJ. Pitfalls in the staging of cancer of the laryngeal squamous cell carcinoma. *Neuroimaging Clin N Am.* 2013;23:81-105.
20. Hantzakos AG, Eckel HE. Preoperative assessment of laryngeal cancer. U: Remacle M, Eckel HE, urednici. *Textbook of surgery of larynx and trachea.* Drugo izdanje. Cham: Springer Nature; 2022. str. 352.
21. Brierley JD, Gospodarowicz MK. Head and neck tumours. U: Brierley JD, Gospodarowicz MK, urednici. *TNM classification of malignant tumours.* Osmo izdanje. Chichester: Wiley-Blackwell; 2017. str. 31-6.
22. Starčević R, Kontić M. Tumori grkljana – uznapredovali stadij. U: Prgomet D, urednici. *Tumori glave i vrata.* Zagreb: Medicinska naklada; 2019. str. 219-27.
23. Groome PA, O'Sullivan B, Irish JC, Rothwell DM, Schulze K, Warde PR i sur. Management and outcome differences in supraglottic cancer between Ontario, Canada, and the surveillance, epidemiology, and end results areas of the United States. *J Clin Oncol.* 2003;21:496-505.
24. Zahoor T, Dawson R, Sen M, Makura Z. Transoral laser resection or radiotherapy? Patient choice in the treatment of early laryngeal cancer: a prospective observational cohort study. *J Laryngol Otol.* 2017;131:541-5.
25. Feng Y, Wang B, Wen S. Laser surgery versus radiotherapy for T1-T2N0 glottic cancer: a meta-analysis. *ORL J Otorhinolaryngol Relat Spec.* 2011;73:336-42.
26. Du G, Liu C, Yu W, Li J, Li W, Wang C i sur. Voice outcomes after laser surgery vs. radiotherapy of early glottic carcinoma: a meta-analysis. *Int J Clin Exp Med.* 2015;8:17206-13.
27. Greulich MT, Parker NP, Lee P, Merati AL, Misono S. Voice outcomes following radiation versus laser microsurgery for T1 glottic carcinoma: systematic review and meta-analysis. *Otolaryngol Head Neck Surg.* 2015;152:811-9.

28. Kerr P, Mark Taylor S, Rigby M, Myers C, Osborn H, Lambert P i sur. Oncologic and voice outcomes after treatment of early glottic cancer: transoral laser microsurgery versus radiotherapy. *J Otolaryngol Head Neck Surg.* 2012;41:381-8.
29. Arias F, Arraras JI, Asin G, Uzcanga MI, Maraví E, Chicata V i sur. Quality of life and voice assessment in patients with early-stage glottic cancer. *Head Neck.* 2015;37:340-6.
30. Canis M, Ihler F, Martin A, Matthias C, Steiner W. Transoral laser microsurgery for T1a glottic cancer: review of 404 cases. *Head Neck.* 2015;37:889-95.
31. Spector JG, Sessions DG, Chao KS, Haughey BH, Hanson JM, Simpson JR i sur. Stage 1 (T1 N0 M0) squamous cell carcinoma of the laryngeal glottis: therapeutic results and voice preservation. *Head Neck.* 1999;21:707-17.
32. Goor KM, Peeters AJ, Mahieu HF, Langendijk JA, Leemans CR, Verdonck-de Leeuw IM i sur. Cordectomy by CO2 laser or radiotherapy for small T1a glottic carcinomas: costs, local control, survival, quality of life, and voice quality. *Head Neck.* 2007;29:128-36.
33. Thurnher D, Erovic BM, Frommlet F, Brannath W, Ehrenberger K, Jansen B i sur. Challenging a dogma--surgery yields superior long-term results for T1a squamous cell carcinoma of the glottic larynx compared to radiotherapy. *Eur J Surg Oncol.* 2008;34:692-8.
34. Jørgensen K, Godballe C, Hansen O, Bastholt L. Cancer of the larynx-treatment results after primary radiotherapy with salvage surgery in a series of 1005 patients. *Acta Oncol.* 2002;41:69-76.
35. Johansen LV, Grau C, Overgaard J. Glottic carcinoma--patterns of failure and salvage treatment after curative radiotherapy in 861 consecutive patients. *Radiother Oncol.* 2002;63:257-67.
36. Brumund KT, Gutierrez-Fonseca R, Garcia D, Babin E, Hans S, Laccourreye O. Frontolateral vertical partial laryngectomy without tracheotomy for invasive squamous cell carcinoma of the true vocal cord: a 25-year experience. *Ann Otol Rhinol Laryngol.* 2005;114:314-22.
37. Forastiere AA, Zhang Q, Weber RS, Maor MH, Goepfert H, Pajak TF i sur. Long-term results of RTOG 91-11: a comparison of three nonsurgical treatment strategies to preserve the larynx in patients with locally advanced larynx cancer. *J Clin Oncol.* 2013;31:845-52.
38. Vrdoljak E, Šamija M. Tumori glave i vrata. U: Vrdoljak E, Šamija M, urednici. *Klinička onkologija.* Zagreb: Medicinska naklada; 2013. str. 214-8.
39. Ivkić M. Bolesti vrata. U: Drviš P, urednici. *Otorinolaringologija s kirurgijom glave i vrata.* Split: Redak; 2019. str. 181-3.



40. Harish K. Neck dissections: radical to conservative. *World J Surg Oncol.* 2005;3:21.
41. Štajner-Katušić S. Traheozofagealni glas i govor. U: Štajner-Katušić S, urednici. *Glas i govor nakon totalne laringektomije.* Zagreb: Grafostil; 1998. str. 23-33.
42. Hilgers FJM, Cornelissen MW, Balm AJM. Aerodynamic characteristics of the Provox low-resistance indwelling voice prosthesis. *Eur Arch Oto-Rhino-Laryngology* 1993;250:375–8.
43. Pawar P, Sayed S, Kazi R, Jagade M. Current status and future prospects in prosthetic voice rehabilitation following laryngectomy. *J Cancer Res Ther.* 2008;4:186.
44. Miyoshi M, Fukuhara T, Kataoka H, Hagino H. Relationship between quality of life instruments and phonatory function in tracheoesophageal speech with voice prosthesis. *Int J Clin Oncol.* 2016;21:402-8.
45. Stajner-Katusic S, Horga D, Musura M, Globlek D. Voice and speech after laryngectomy. *Clin Linguist Phon.* 2006;20:195-203.
46. InHealth Technologies® [Internet]. Carpinteria: InHealth Technologies®; 2018. Total laryngectomy and voice restoration [citirano 20. lipnja 2024.]. Dostupno na: [https://inhealth.com/media/documents/pdf/Total\\_Laryngectomy\\_Brochure.pdf](https://inhealth.com/media/documents/pdf/Total_Laryngectomy_Brochure.pdf)
47. Lightbody KA, Wilkie MD, Kinshuck AJ, Gilmartin E, Lewis-Jones H, Jones TM i sur. Injection of botulinum toxin for the treatment of post-laryngectomy pharyngoesophageal spasm-related disorders. *Ann R Coll Surg Engl.* 2015;97:508-12.
48. Chao SS, Graham SM, Hoffman HT. Management of pharyngoesophageal spasm with Botox. *Otolaryngol Clin North Am.* 2004;37:559-66.
49. Brok HA, Stroeve RJ, Copper MP, Schouwenburg PF. The treatment of hypertonicity of the pharyngo-oesophageal segment after laryngectomy. *Clin Otolaryngol Allied Sci.* 1998;23:302-7.
50. Baugh RF, Baker SR, Lewin JS. Surgical treatment of pharyngoesophageal spasm. *Laryngoscope.* 1988;98:1124-6.
51. Deschler DG, Doherty ET, Reed CG, Hayden RE, Singer MI. Prevention of pharyngoesophageal spasm after laryngectomy with a half-muscle closure technique. *Ann Otol Rhinol Laryngol.* 2000;109:514-8.
52. Bayles SW, Deschler DG. Operative prevention and management of voice-limiting pharyngoesophageal spasm. *Otolaryngol Clin North Am.* 2004;37:547-58.
53. Santoro GP, Maniaci A, Luparello P, Ferlito S, Cocuzza S. Dynamic study of oesophageal function during phonation: Simple but effective. *ORL J Otorhinolaryngol Relat Spec.* 2021;83:304-9.

54. Kim HN, Lewin JS, Knott JK, Hutcheson KA, Dekovich A. Novel therapeutic approach to relieve pharyngoesophageal spasm after total laryngectomy. *Gastrointest Endosc.* 2012;76:193-6.
55. Krause E, Hempel JM, Gürkov R. Botulinum toxin A prolongs functional durability of voice prostheses in laryngectomees with pharyngoesophageal spasm. *Am J Otolaryngol.* 2009;30:371-5.
56. Spaulding SL, Ansari E, Xing MH, Sandler ML, O'Malley QF, Ho R i sur. Diagnosis and management of pharyngoesophageal stenosis: A comprehensive approach to prophylactic, endoscopic, and reconstructive treatment options. *Am J Otolaryngol.* 2021;42:103003.
57. Singer MI, Blom ED. Selective myotomy for voice restoration after total laryngectomy. *Arch Otolaryngol.* 1981;107:670-3.
58. Clevens RA, Esclamado RM, Hartshorn DO, Lewin JS. Voice rehabilitation after total laryngectomy and tracheoesophageal puncture using nonmuscle closure. *Ann Otol Rhinol Laryngol.* 1993;102:792-6.
59. Chone CT, Seixas VO, Andreollo NA, Quagliato E, Barcelos IH, Spina AL i sur. Computerized manometry use to evaluate spasm in pharyngoesophageal segment in patients with poor tracheoesophageal speech before and after treatment with botulinum toxin. *Braz J Otorhinolaryngol.* 2009;75:182-7.
60. Baugh RF, Lewin JS, Baker SR. Vocal rehabilitation of tracheoesophageal speech failures. *Head Neck.* 1990;12:69-73.
61. Chaukar DA, Sayed SI, Shetty NS, Kulkarni AV, Kulkarni SS, Deshmukh AD i sur. Ultrasound-guided botulinum toxin injection: A simple in-office technique to improve tracheoesophageal speech in postlaryngectomy patients. *Head Neck.* 2013;35:E122-5.
62. Arenaz Búa B, Pendleton H, Westin U, Rydell R. Voice and swallowing after total laryngectomy. *Acta Otolaryngol.* 2018;138:170-4.
63. Đanić Hadžibegović A. Utjecaj ekstraesofagealnog refluksa na učestalost komplikacija i kvalitetu glasa bolesnika s govornom protezom [disertacija]. Zagreb: Medicinski fakultet Sveučilišta u Zagrebu; 2013.
64. Dwivedi RC, St Rose S, Chisholm EJ, Georgalas C, Bisase B, Amen F i sur. Evaluation of swallowing by Sydney Swallow Questionnaire (SSQ) in oral and oropharyngeal cancer patients treated with primary surgery. *Dysphagia.* 2012;27:491-7.
65. Pawar P, Sayed S, Kazi R, Jagade M. Current status and future prospects in prosthetic voice rehabilitation following laryngectomy. *J Cancer Res Ther.* 2008;4:186.

66. Mullan GP, Lee MT, Clarke PM. Botulinum neurotoxin for management of intractable central leakage through a voice prosthesis in surgical voice restoration. *J Laryngol Otol.* 2006;120:789-92.
67. Akbaş Y, Dursun G. Voice restoration with low pressure blom singer voice prosthesis after total laryngectomy. *Yonsei Med J.* 2003;44:615-8.
68. Saha AK, Samaddar S, Choudhury A, Chaudhury A, Roy N. A comparative study of pharyngeal repair in two layers versus three layers, following total laryngectomy in carcinoma of larynx. *Indian J Otolaryngol Head Neck Surg.* 2017;69:239-43.
69. Wulff NB, Dalton SO, Wessel I, Arenaz Búa B, Löfhede H, Hammerlid E i sur. Health-related quality of life, dysphagia, voice problems, depression, and anxiety after total laryngectomy. *Laryngoscope.* 2022;132:980-8.
70. Spector ME, Callaway E, McKean EL, Prince ME. Videofluoroscopic-guided botulinum toxin injections for pharyngoesophageal spasm after total laryngectomy. *Laryngoscope.* 2013;123:394-7.
71. van Weissenbruch R, Kunnen M, Albers FW, van Cauwenberge PB, Sulter AM. Cineradiography of the pharyngoesophageal segment in postlaryngectomy patients. *Ann Otol Rhinol Laryngol.* 2000;109:311-9.
72. Chone CT, Seixas VO, Paes LA, Gripp FM, Teixeira C, Andreollo NA i sur. Use of computerized manometry for the detection of pharyngoesophageal spasm in tracheoesophageal speech. *Otolaryngol Head Neck Surg.* 2008;139:449-52.
73. Chotipanich A. Total laryngectomy: A review of surgical techniques. *Cureus.* 2021;13:e18181.
74. Hamaker RC, Singer MI, Blom ED, Daniels HA. Primary voice restoration at laryngectomy. *Arch Otolaryngol.* 1985;111:182-6.
75. Op de Coul BM, van den Hoogen FJ, van As CJ, Marres HA, Joosten FB, Manni JJ i sur. Evaluation of the effects of primary myotomy in total laryngectomy on the neoglottis with the use of quantitative videofluoroscopy. *Arch Otolaryngol Head Neck Surg.* 2003;129:1000-5.
76. Mahieu HF, Annyas AA, Schutte HK, van der Jagt EJ. Pharyngoesophageal myotomy for vocal rehabilitation of laryngectomees. *Laryngoscope.* 1987;97:451-7.
77. Albirmawy OA, Elsheikh MN, Silver CE, Rinaldo A, Ferlito A. Contemporary review: Impact of primary neopharyngoplasty on acoustic characteristics of alaryngeal tracheoesophageal voice. *Laryngoscope.* 2012;122:299-306.

78. Singer MI, Blom ED, Hamaker RC. Pharyngeal plexus neurectomy for alaryngeal speech rehabilitation. *Laryngoscope*. 1986;96:50-4.
79. Albirmawy OA, El-Guindy AS, Elsheikh MN, Saafan ME, Darwish ME. Effect of primary neopharyngeal repair on acoustic characteristics of tracheoesophageal voice after total laryngectomy. *J Laryngol Otol*. 2009;123:426-33.
80. Choudhury S, Baker MR, Chatterjee S, Kumar H. Botulinum toxin: An update on pharmacology and newer products in development. *Toxins (Basel)*. 2021;13:58.
81. Scott AB, Kennedy RA, Stubbs HA. Botulinum A toxin injection as a treatment for blepharospasm. *Arch Ophthalmol*. 1985;103:347-50.
82. Blitzer A, Komisar A, Baredes S, Brin MF, Stewart C. Voice failure after tracheoesophageal puncture: management with botulinum toxin. *Otolaryngol Head Neck Surg*. 1995;113:668-70.
83. Samizadeh S, De Boule K. Botulinum neurotoxin formulations: overcoming the confusion. *Clin Cosmet Investig Dermatol*. 2018;11:273-87.
84. Ramachandran K, Arunachalam PS, Hurren A, Marsh RL, Samuel PR. Botulinum toxin injection for failed tracheo-oesophageal voice in laryngectomees: the Sunderland experience. *J Laryngol Otol*. 2003;117:544-8.
85. Hamaker RC, Blom ED. Botulinum neurotoxin for pharyngeal constrictor muscle spasm in tracheoesophageal voice restoration. *Laryngoscope*. 2003;113:1479-82.
86. Lewin JS, Bishop-Leone JK, Forman AD, Diaz EM Jr. Further experience with Botox injection for tracheoesophageal speech failure. *Head Neck*. 2001;23:456-60.
87. Meleca RJ, Dworkin JP, Zormeier MM, Simpson ML, Shibuya T, Mathog RH. Videostroboscopy of the pharyngoesophageal segment in laryngectomy patients treated with botulinum toxin. *Otolaryngol Head Neck Surg*. 2000;123:38-43.
88. Hoffman HT, Fischer H, VanDenmark D, Peterson KL, McCulloch TM, Karnell LH i sur. Botulinum neurotoxin injection after total laryngectomy. *Head Neck*. 1997;19:92-7.
89. Crary MA, Glowasky AL. Using botulinum toxin A to improve speech and swallowing function following total laryngectomy. *Arch Otolaryngol Head Neck Surg*. 1996;122:760-3.
90. Halvorson DJ, Kuhn FA. Tracheoesophageal speech following transmucosal pharyngeal myotomy with the potassium-titanyl-phosphate laser. *J Laryngol Otol*. 1997;111:659-62.
91. Gates GA, Hearne EM 3rd. Predicting esophageal speech. *Ann Otol Rhinol Laryngol*. 1982;91:454-7.

92. Schobinger R. Spasm of the cricopharyngeal muscle as cause of dysphagia after total laryngectomy. *AMA Arch Otolaryngol.* 1958;67:271-5.
93. McGuire J, Lentin R, DeVilliers A, Fagan J. Pharyngoesophageal spasm after total laryngectomy: A clinically guided technique for injection. *East Cent Afr J Surg.* 2019. doi: 10.4314/ecajs.v24i3.

## **8. SAŽETAK**

**Cilj istraživanja:** Cilj je ovog istraživanja bio analizirati čimbenike rizika za razvoj hipertoniciteta (spazma) faringozofagealnog segmenta u bolesnika podvrgnutih totalnoj laringektomiji.

**Materijali i metode:** Retrospektivno istraživanje provedeno je u Klinici za bolesti uha, nosa i grla s kirurgijom glave i vrata Kliničkog bolničkog centra Split. Obradeni su podaci iz medicinske dokumentacije bolesnika liječenih totalnom laringektomijom zbog pločastog karcinoma grkljana u razdoblju od 1. siječnja 2020. do 31. prosinca 2023. godine. Bolesnici su bili podijeljeni u dvije skupine: skupina s hipertonicitetom (5 bolesnika) i skupina bez hipertoniciteta (24 bolesnika). Analiziralo se 20 varijabli podijeljenih slijedeće skupine: demografski podaci (dob, spol), podaci iz osobne anamneze (komorbiditeti, kronična farmakoterapija, druge maligne bolesti), podaci vezano za životne navike (pušenje cigareta, konzumacija alkohola), simptomi prilikom postavljanja dijagnoze, patohistološki nalazi, modalitet liječenja (tip operacije, adjuvantna radioterapija).

**Rezultati:** U ispitivanoj skupini svi su bolesnici s razvijenim hipertonicitetom faringozofagealnog segmenta bili muškog spola. Prosječna je dob pri postavljanju dijagnoze hipertoniciteta bila 69,2 godina. 60% bolesnika s hipertonicitetom imalo je prisutnu i drugu malignu bolest u anamnezi, ali negativnu obiteljsku anamnezu na maligne bolesti. U patohistološkom nalazu limfovaskularna invazija (LVI) tumora bila je češće prisutna u bolesnika s hipertonicitetom (80%) u odnosu na kontrolne skupine (47% i 28,5%). Dokazana je statistički značajna razlika u učestalosti aktivnog pušenja duhanskih proizvoda u skupini s hipertonicitetom (60%), u odnosu na kontrolnu skupinu bez hipertoniciteta s izvršenom krikofaringealnom miotomijom (5%) ( $P=0,01$ ). Izloženost adjuvantnoj radioterapiji kao ni tip operacije nisu se pokazali značajnima u povećanju rizika za razvoj hipertoniciteta faringozofagealnog segmenta (adjuvantna radioterapija  $P=0,62$  i  $P=0,84$ ; tip operacije  $P=0,64$  i  $P=0,12$ ).

**Zaključak:** Spolna i dobna raspodjela hipertoniciteta faringozofagealnog segmenta korelira s podacima iz svjetske literature. Aktivno pušenje cigareta može povećati rizik razvoja hipertoniciteta. Potrebna su dodatna istraživanja kako bi se sa sigurnošću utvrdili čimbenici rizika te utjecaj konzumacije duhanskih proizvoda, radioterapije i vrste kirurškog zahvata na pojavu hipertoniciteta faringozofagealnog segmenta.

## **9. SUMMARY**



**Diploma thesis title:** Risk factors for hypertonicity of the pharyngoesophageal segment after total laryngectomy.

**Objectives:** The aim of this research was to analyze risk factors for the development of hypertonicity (spasm) of the pharyngoesophageal segment in patients undergoing total laryngectomy.

**Subjects and methods:** A retrospective study was conducted at the Department of Ear, Nose and Throat with Head and Neck Surgery at University Hospital of Split. Data from the medical records of patients treated with total laryngectomy for squamous cell laryngeal carcinoma in the period from January 1, 2020 to December 31, 2023 were processed. The patients were divided into two groups: a group with hypertonicity (5 patients) and a group without hypertonicity (24 patients). 20 variables were analyzed, divided into the following groups: demographic data (age, gender), data from medical history (comorbidities, chronic pharmacotherapy, other malignant diseases), data related to lifestyle (cigarette smoking, alcohol consumption), symptoms at the time of diagnosis, pathohistological findings, treatment modality (type of surgery, adjuvant radiotherapy).

**Results:** In the examined group, all patients with developed hypertonicity of the pharyngoesophageal segment were male. The average age at diagnosis of hypertonicity was 69.2 years. 60% of patients with hypertonicity also had a history of another malignant disease, but a negative family history of malignant neoplasm. In the pathohistological findings, lymphovascular invasion (LVI) was more often present in patients with hypertonicity (80%) compared to control groups (47% and 28.5%). A statistically significant difference was shown in the frequency of active smoking of tobacco products in the group with hypertonicity (60%), compared to the control group without hypertonicity with cricopharyngeal myotomy (5%) ( $P=0.01$ ). Exposure to adjuvant radiotherapy, as well as the type of surgery, did not prove to be significant in increasing the risk of developing hypertonicity of the pharyngoesophageal segment (adjuvant radiotherapy  $P=0.62$  and  $P=0.84$ ; type of surgery  $P=0.64$  and  $P=0.12$ ).

**Conclusion:** Gender and age distribution of hypertonicity of the pharyngoesophageal segment correlates with data from global literature. Active cigarette smoking could increase the risk of developing hypertonicity. Additional research is needed in order to determine with certainty the risk factors and the influence of the consumption of tobacco products, radiotherapy and the type of surgery on the occurrence of hypertonicity of the pharyngoesophageal segment.

## **10. ŽIVOTOPIS**

