

Usporedba “MEMO” i “Snodgrass” tehnike u liječenju distalne hipospadije u djece: retrospektivna studija

Milovac, Boris

Master's thesis / Diplomski rad

2024

Degree Grantor / Ustanova koja je dodijelila akademski / stručni stupanj: **University of Split, School of Medicine / Sveučilište u Splitu, Medicinski fakultet**

Permanent link / Trajna poveznica: <https://um.nsk.hr/um:nbn:hr:171:750252>

Rights / Prava: [In copyright](#)/[Zaštićeno autorskim pravom.](#)

Download date / Datum preuzimanja: **2025-02-20**



Repository / Repozitorij:

[MEFST Repository](#)



**SVEUČILIŠTE U SPLITU
MEDICINSKI FAKULTET**

Boris Milovac

**USPOREDBA „MEMO“ I „SNODGRASS“ TEHNIKE U LIJEČENJU DISTALNE
HIPOSPADIJE U DJECE: RETROSPEKTIVNA STUDIJA**

Diplomski rad

Akademska godina:

2023./2024.

Izv. prof. dr. sc. Zenon Pogorelić, dr. med.

Split, Srpanj 2024.

SADRŽAJ

| | |
|----------------------------------------------------|----|
| 1. UVOD..... | 1 |
| 1.1. Vanjski muški spolni organi..... | 2 |
| 1.1.1. Embriologija mokraćne cijevi i penisa | 2 |
| 1.1.2. Anatomija penisa | 4 |
| 1.1.3. Anatomija mokraćne cijevi | 5 |
| 1.1.4. Histologija mokraćne cijevi | 7 |
| 1.2. Hipospadija | 8 |
| 1.2.1. Epidemiologija..... | 8 |
| 1.2.2. Etiologija i patogeneza..... | 9 |
| 1.2.3. Patologija i klinička slika..... | 10 |
| 1.2.4. Dijagnoza | 12 |
| 1.3. Liječenje hipospadije | 14 |
| 1.3.1. Pregled kirurških tehnika | 14 |
| 1.3.2. MEMO tehnika..... | 16 |
| 1.3.3. SNODGRASS tehnika..... | 17 |
| 1.3.4. Komplikacije kirurških tehnika | 18 |
| 2. CILJ ISTRAŽIVANJA..... | 20 |
| 3. ISPITANICI I METODE..... | 22 |
| 3.1. Ispitanici..... | 23 |
| 3.2. Mjesto studije | 24 |
| 3.3. Metode obrade i prikupljanja podataka..... | 24 |
| 3.3.1. Mjere ishoda studije..... | 24 |
| 3.3.2. Etička načela..... | 24 |
| 3.4. Opis istraživanja | 25 |
| 3.5. Kirurške tehnike..... | 25 |
| 3.5.1. MEMO tehnika | 25 |
| 3.5.2. Snodgrass tehnika | 26 |
| 3.6. Statistička obrada podataka | 27 |
| 4. REZULTATI..... | 28 |
| 5. RASPRAVA | 32 |
| 6. ZAKLJUČCI..... | 37 |
| 7. POPIS CITIRANE LITERATURE..... | 39 |
| 8. SAŽETAK | 47 |
| 9. SUMMARY | 49 |
| 10. PRILOZI..... | 51 |

Zahvala

Zahvaljujem se svom mentoru, izv. prof. dr. sc. Zenonu Pogoreliću na strpljenju i velikoj pomoći prilikom izrade ovog diplomskog rada.

Hvala mojim prijateljima na nesebičnom pomaganju i potpori tijekom studiranja.

I na kraju, neizmjereno hvala mojoj obitelji što su uvijek vjerovali u mene i bili mi stalna podrška kroz moje školovanje.

POPIS KRATICA

EDC – endokrini disruptori (engl. *endocrine-disrupting chemicals*)

GAP – engl. *glans aproximation procedure*

GMS – Glans-uretralni meatus-tijelo (engl. *Glans-Uretral meatus-Shaft*)

ITM – indeks tjelesne mase

IQR – interkvartilni raspon (engl. *interquartile range*)

MAGPI – engl. *meatal advancement and glanduloplasty inclusive*

MEMO – engl. *meatal mobilization*

MIP – megameatus s urednim prepucijem (engl. *megameatus intact prepuce*)

POST – alat za objektivno bodovanje uretralne ploče (engl. *plate objective scoring tool*)

ReAd – ponovni prijem unutar 30 dana (engl. *readmission*)

SGA – nerazvijenost za gestacijsku dob (engl. *small for gestational age*)

TIP – engl. *tubularized incised plate*

TVIF – engl. *onlay transverse island flap*

UP – uretralna ploča (engl. *urethral plate*)

UPW – širina uretralne ploče (engl. *urethral plate width*)

uROR – neplanirani povratak u operacijsku dvoranu (engl. *unplanned return to the operating room*)

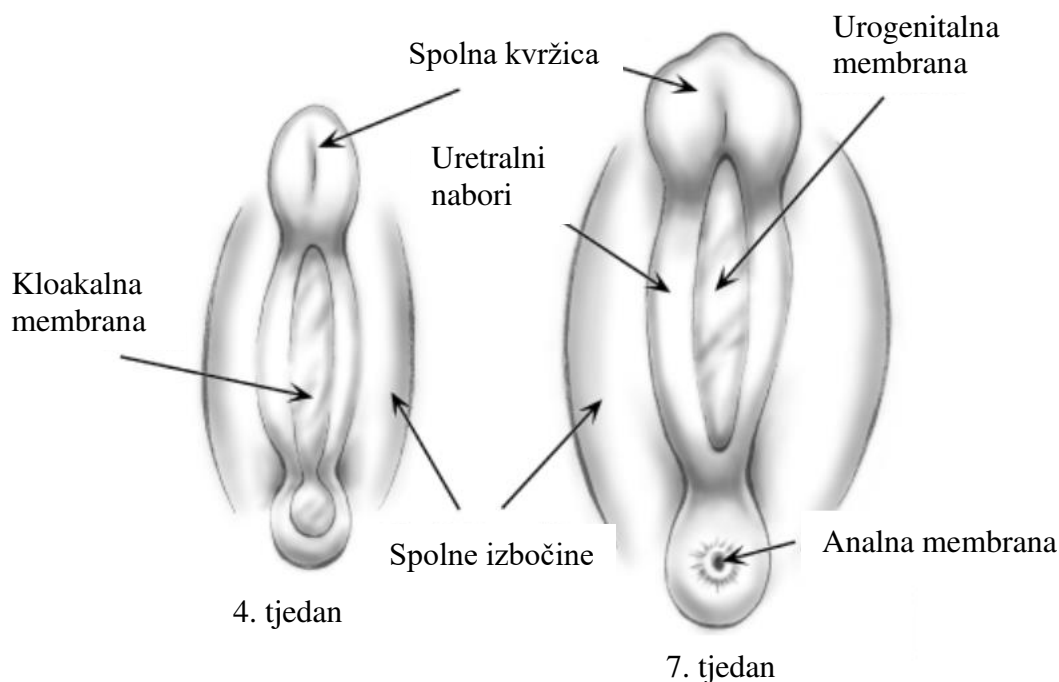
VC – ventralna zakrivljenost (engl. *ventral curvature*)

1. UVOD

1.1. Vanjski muški spolni organi

1.1.1. Embriologija mokraćne cijevi i penisa

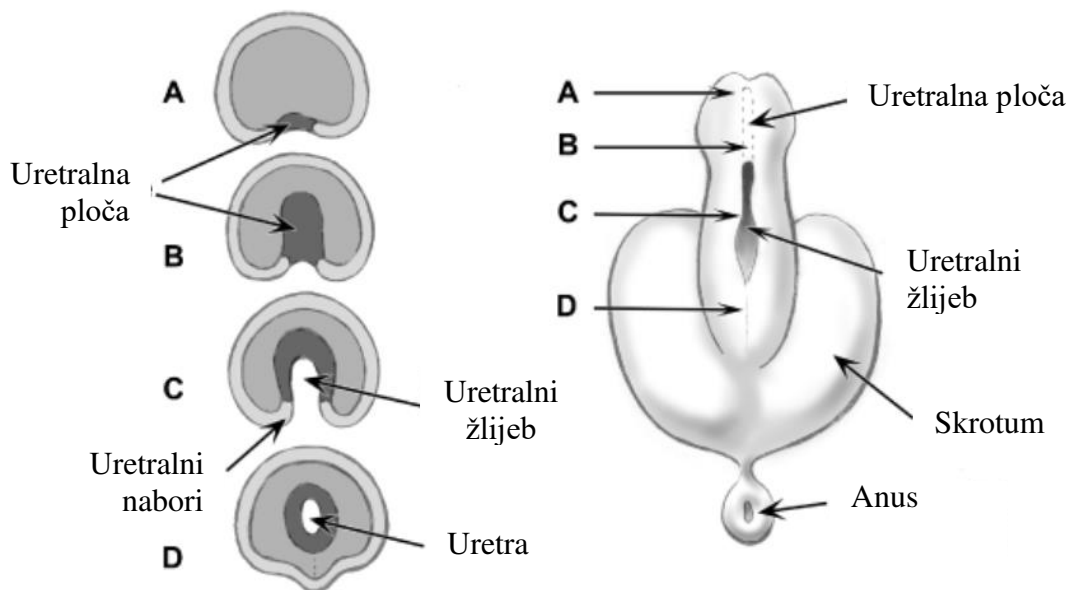
Razvoj vanjskih spolnih organa počinje formiranjem struktura karakterističnih za indiferentni stadij iz kojeg će se pod utjecajem hormona u procesu spolne diferencijacije razviti muški ili ženski oblici vanjskih genitalija. Središnja struktura indiferentnog stadija razvoja je kloakalna membrana (Slika 1). U petom embrionalnom tjednu mezenhimske stanice migriraju iz područja primitivne pruge stvarajući nabore s bočnih strana kloakalne membrane koji se nazivaju kloakalni nabori. Podjelom kloake na urogenitalni sinus sprijeda i analni kanal straga između četvrtog i sedmog tjedna fetalnog razvoja, kloakalni nabori sprijeda prelaze u uretralne nabore. Lateralno od uretralnih nabora nastaju spolne izbočine koje će tijekom daljnjeg razvoja biti važne za formiranje skrotuma. Također, mezenhimske se stanice nakupljaju u središnjoj liniji, kranijalno od uretralnih nabora i tvore uzvišenje koje se naziva spolna kvržica (lat. *tuberculum genitale*). Formiranje ovih struktura događa se identično u muških i ženskih fetusa u indiferentnom stadiju razvoja vanjskih spolovila kroz proces neovisan o hormonima (1).



Slika 1. Strukture indiferentnog stadija razvoja vanjskog spolovila. Preuzeto i prilagođeno prema: Yamada G, Satoh Y, Baskin LS, Cunha GR. Cellular and molecular mechanisms of development of the external genitalia. *Differentiation*. 2003;71:445–60.

U muških embrija, maskulinizacija vanjskih spolnih organa događa se kao odgovor na dihidrotestosteron. Pod utjecajem dihidrotestosterona započinje ubrzan rast i izduženje spolne

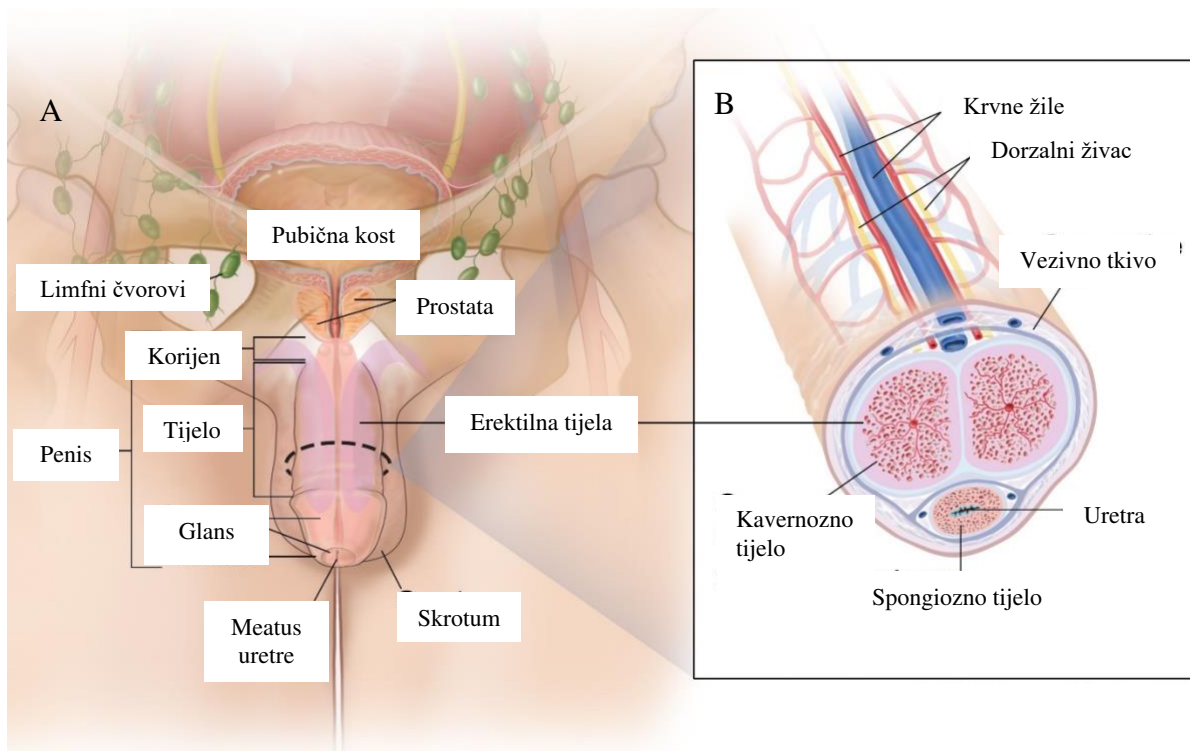
kvržice koja formira falus (lat. *phallus*) na čijem distalnom kraju prstenasta brazda omeđuje glans. Istovremeno dolazi i do izduženja uretralnih nabora. Uretralna ploča (engl. *urethral plate*, UP) nastala prodiranjem endodermalnih stanica urogenitalnog sinusa u spolnu kvržicu podvrgava se tubularizaciji prvo formiranjem žlijeba koji je omeđen uretralnim naborima na donjoj strani izdužene spolne kvržice (Slika 2). Kada uretralni nabori srastu duž središnje linije, formirajući tako spužvasto tijelo penisa, pretvaraju uretralni žlijeb u potpuno zatvorenu penilnu uretru koja ne doseže sami vrh falusa. Linija spajanja uretralnih nabora raspoznaje se kao *raphe penis* na ventralnoj strani penisa. Iznad spužvastog tijela nastaju parna kavernozna tijela i tako se kompletiraju erektilna tijela penisa. Glans penisa zatim stvara ektodermalni tračak koji se proteže proksimalno, dobiva lumen i konačno postaje kontinuiran s penilnim dijelom uretre tvoreći vanjski otvor mokraćne cijevi. Prepucij penisa formira se urastanjem ektoderma u blizini ruba glansa penisa. U muškaraca dolazi do formiranja skrotuma spajanjem spolnih izbočina, a mjesto spajanja je izvana razgraničeno s *raphe scroti*. Razvoj muškog vanjskog spolovila završava oko četrnaestog tjedna fetalnog razvoja (2, 3).



Slika 2. Proces tubularizacije uretralne ploče. Preuzeto i prilagođeno prema: Yamada G, Satoh Y, Baskin LS, Cunha GR. Cellular and molecular mechanisms of development of the external genitalia. Differentiation. 2003;71:445–60.

1.1.2. Anatomija penisa

Penis je vanjski spolni organ muškaraca važan za reprodukciju i mokrenje. Cilindrična je oblika, smješten u medijanoj liniji ispred skrotuma. Kada je penis u erekciji, stranu okrenutu prema trbuhu nazivamo stražnjom stranom odnosno *dorsum penis*, a strana okrenuta prema van je prednja strana penisa. Ispod kože penisa erektilna tijela obavija Collesova fascija, koja je nastavak Scarpine fascije, a ispod Collesove fascije nalazi se čvrsta Buckova fascija (4). Na bazi penis učvršćuju dva ligamenta, lig. fundiforme penis i lig. suspensorium penis. Lig. fundiforme penis polazi kao izdanak fascije prednje trbušne stijenke, obuhvaća erektilna tijela penisa i s ventralne strane se nastavlja u septum scroti. Suspenzorni ligament je kraći, deblji i površniji, a polazi sa simfize pubične kosti i rasipa se u dorzumu penisa. Slika 3A prikazuje podjelu penisa na tri glavna anatomska dijela - korijen (lat. *radix penis*), tijelo (lat. *corpus penis*) i glava (lat. *glans penis*).



Slika 3. Anatomija penisa. A – podjela penisa na tri glavna anatomska dijela. B – građa tijela penisa od tri erektilna tijela. Preuzeto i prilagođeno prema: Penile Anatomy-Detailed [Internet]. NCI Visuals Online; 2017 [Pristupljeno: 1. srpnja 2024.].

Dostupno na: <https://visualsonline.cancer.gov/details.cfm?imageid=11321>

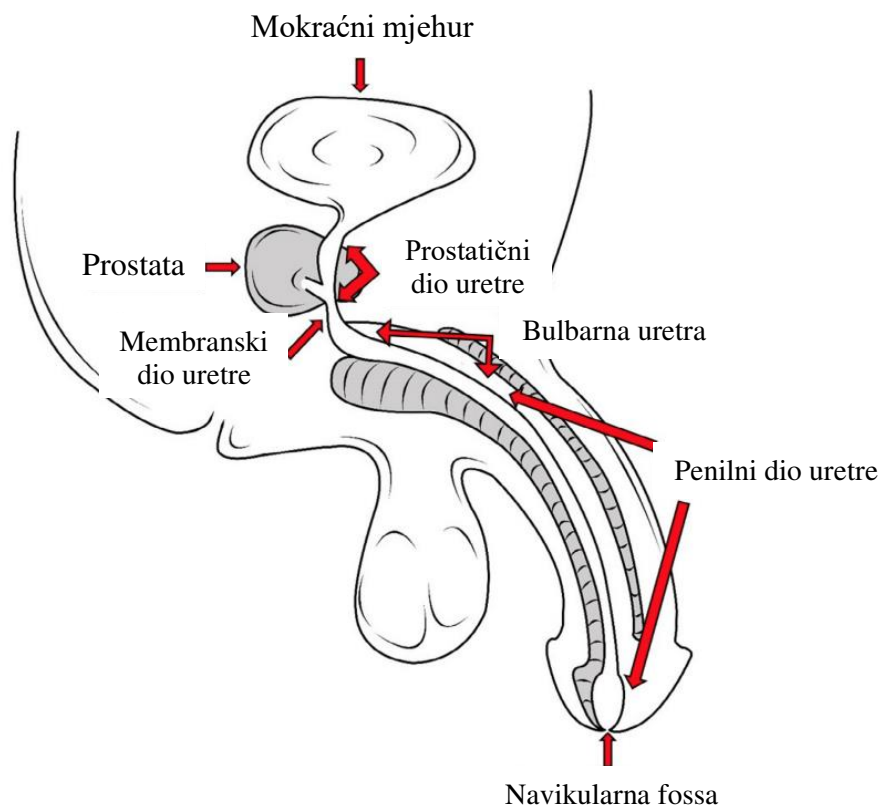
Stražnji dio penisa koji čine *crura penis* i *bulbus penis* pričvršćen je za stidnu kost i naziva se korijen penisa. Prema natrag erektilna tijela ne ostaju priljubljena, već se razdvajaju pa je korijen proširen u odnosu na tijelo penisa. Kavernozna tijela se razdvajaju i pričvršćuju sa

svake strane za donju granu stidne kosti i prelaze u *crus penis*. Spongiozno tijelo ostaje u središnjoj liniji između *crura penis* i proširuje se u *bulbus penis* (5).

Tijelo penisa je slobodni dio penisa koji visi ispod simfize. Cilindričan je oblik određen njegovom građom od triju dugih cilindričnih erektilnih tijela, parnih kavernoznih tijela i neparnog spužvastog tijela, prislonjenih jedno uz drugo (Slika 3B). Kavernozna tijela koja zauzimaju veći dio tijela penisa nalaze se na stražnjoj strani te se međusobno dodiruju medijalnim površinama stvarajući s gornje i donje strane dva žlijeba. U dubljem donjem žlijebu smješteno je spužvasto tijelo. Sva tri erektilna tijela građena su od erektilnog tkiva, makroskopski spužvastog izgleda kojeg čine kaverne i vezivni tračci. *Tunica albuginea* čvrta je vezivna ovojnica koja obavija erektilno tkivo kavernoznih tijela. Ovojnica ovija svako kavernožno tijelo zasebno, a na mjestu dodirivanja medijalnih površina ovojnica sraste u *septum penis* (6). Na prednjem kraju penisa spongiozno tijelo završava proširenjem u obliku *glansa penisa*. Glans ima oblik konusa na čijem se tupom vrhu usmjerenom prema naprijed nalazi okomito položen vanjski otvor uretre (lat. *ostium urethrae externum*). Konus se na svojoj bazi sa stražnje i bočnih strana ističe iznad kavernoznih tijela i taj se dio glansa naziva *corona glandis*, a suženje iza njega *collum glandis*. Koža penisa formira na bazi glavića labavi nabor prepucij (lat. *preputium*), te prekriva glans kada penis nije u erekciji. Između prepucija i glansa ostaje prostor koji se otvara na vrhu penisa pa se prepucij može povući unatrag preko glansa, ali samo do određene granice jer ga s donjom stanom glavića povezuje tanki kožni nabor, *frenulum praeputti* (5).

1.1.3. Anatomija mokraćne cijevi

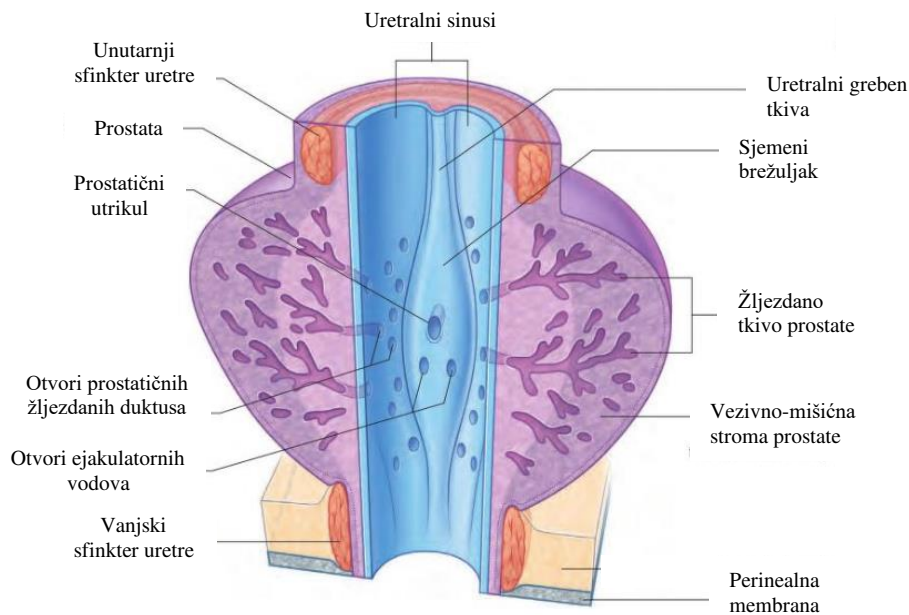
Mokraćna cijev (lat. *urethra*) odvodi mokraću iz mokraćnog mjehura izvan tijela. U muškaraca služi i za prolaz sperme za vrijeme ejakulacije pa se smatra terminalnom regijom muškog mokraćnog i spolnog sustava. Duga je od 18 do 20 centimetara i proteže se od unutarnjeg uretralnog otvora u mokraćnom mjehuru do vanjskog otvora na vrhu glansa penisa. Na svome putu pravi dva zavoja, prvi na mjestu prolaska ispod simfize te drugi na mjestu gdje nepomični dio penisa prelazi u pomični. Ovisno o strukturama kroz koje prolazi uretra se može podijeliti na 4 segmenata: preprostatični (lat. *pars intramuralis*), prostatični (lat. *pars prostatica*), membranski (lat. *pars membranacea*) i spongiozni segment (lat. *pars spongiosa*) (Slika 4) (7).



Slika 4. Anatomija muške uretre. Preuzeto i prilagođeno prema: Galgano SJ, Sivils C, Selph JP, Sanyal R, Lockhart ME, Zarzour JG. The male urethra: Imaging and surgical approach for common pathologies. *Curr Probl Diagn Radiol.* 2021;50:410–8.

Uretra se također može podijeliti u dva dijela na prednju i stražnju uretru. Prednja uretra se nalazi proksimalno unutar perineuma, a distalno unutar penisa okružena spužvastim tijelom. Stražnja uretra leži u zdjelici proksimalno od spužvastog tijela i obuhvaća membranski, prostatični i preprostatični segment uretre. Granica između prednjeg i stražnjeg dijela uretre je urogenitalna dijafragma. Podjela uretre na segmente i njihovo grupiranje na prednji i stražnji dio važno je za točno klasificiranje patologije uretre i daljnji pristup liječenju (8).

Početni dio uretre je *pars intramuralis* ili predprostatični dio koji započinje od unutarnjeg ušća (lat. *ostium urethrae internum*) i nalazi se unutar stijenke mokraćnog mjehura. Na *pars intramuralis* nastavlja se *pars prostatica* koji čini najširi dio uretre. Na stražnjoj stijenci prostatične uretre nalazi se uzdignuti uzdužni greben tkiva (Slika 5). Sjemeni brežuljak ili verumontanum se nalazi u središnjem dijelu grebena uretre i mjesto je otvora ejakulatornih vodova (lat. *ductus ejaculatorii*). Sa strana ga omeđuju prostatni sinusi (lat. *sinus prostaticus*) u koje se otvaraju prostatični kanali. Na vrhu verumontanuma između otvora ejakulatornih vodova se nalazi i otvor prostatičnog utrikula (lat. *utrunculus prostaticus*), žljezdane nakupine koja je muški homolog maternice i vagine (9).



Slika 5. Anatomske strukture prostatičnog segmenta uretre. Preuzeto i prilagođeno prema: Standring S. Urogenital system. U: Standring S, urednik. Gray's Anatomy: The Anatomical Basis of Clinical Practice. 41. izdanje. Philadelphia: Elsevier; 2016. str. 1199–316.

Membranska uretra je najkraći i najmanje rastegljiv dio uretre. Okružuje ju vanjski sfinkter uretre (lat. *musculus sphincter urethrae externus*), koji uz krvne žile, živce i duboki transversalni perinealni mišić predstavlja urogenitalnu dijafragmu.

Spongiozni segment uretre dugačak oko 15 centimetara je najduži dio uretre. Prošireni proksimalni dio se naziva bulbarna uretra i mjesto je drenaže bulbouretralnih odnosno Cowperovih žlijezda. Na bulbarnu uretru se nastavlja penilna uretra koja prolazi unutar spužvastog tijela penisa i na distalnome kraju čini još jedno proširenje koje se naziva fossa navicularis (10).

Vanjski uretralni otvor je najuži dio uretre i, u odraslih, je sagitalni prorez, dug oko 6 mm. Uretralna arterija se odvaja od unutarnje pudendalne arterije i opskrbljuje uretru i erektilno tkivo oko nje. Mokraćnu cijev također opskrbljuje dorzalna penilna arterija, preko svojih cirkumfleksnih grana sa svake strane i retrogradno od glansa, preko svojih završnih grana (7).

1.1.4. Histologija mokraćne cijevi

Mokraćna cijev muškaraca fibromuskularna je struktura koja u svakom od četiri anatomska segmenta sadrži jedinstvene histološke značajke važne funkcijama vezanim uz mokraćnu cijev. Epitelne stanice koje oblažu lumen uretre štite od stalne izloženosti urinu,

sjemenoj tekućini i vanjskom okolišu. Podsluznica sadrži velik broj krvnih žila i čini potporni sloj epitelnim stanicama dok je fibromuskularni sloj stanica krajnji vanjski sloj uretre i osigurava strukturu, propulziju i tonus uretre. Sluznica se mokraćne cijevi mijenja od prijelaznog epitela (urotela) mokraćnog mjehura do slojevitog pločastog epitela glansa. Lumen preprostatične i prostatične uretre obložen je prijelaznim epitelom koji je karakterističan za organe mokraćnog sustava. Urotel prostatičnog dijela neposredno je okružen žljezdanim i stromalnim tkivom periuretralne zone prostate (11). U membranskom dijelu mokraćne cijevi urotel prelazi u pseudoslojeviti stupčasti epitel, a debeli slojevi skeletnih mišića koji okružuju uretru prisutni su na razini vanjskog sfinktera. Spongiozni dio također sadrži pseudoslojeviti stupčasti epitel koji na samom kraju uretre prelazi u mnogoslojni pločasti epitel. Littreove žlijezde smještene duž čitave uretre, mukozne su žlijezde najzastupljenije u spongioznom dijelu mokraćne cijevi (12).

1.2. Hipospadija

1.2.1. Epidemiologija

Hipospadija je jedna od najčešćih prirodnih malformacija u muškaraca, a nastaje u jednog od 200 živorođene djece. Nakon nespuštenog testisa to je drugi najčešći prirodni poremećaj u dječaka (13). S obzirom na to da je hipospadija stanje uzrokovano višestrukim genetskim i okolišnim čimbenicima prevalencija ima velike zemljopisne varijacije. Izuzetno visoke stope prevalencije zabilježene su iz sjevernoeuropskih zemalja i Sjeverne Amerike koja ima i najveću učestalost od 34,2 slučaja na 10000 živorođenih. S druge strane, iznimno niske stope zabilježene su u Južnoj Americi i zemljama jugoistočne Azije poput Malezije s 0,6 slučajeva na 10000 živorođenih (14). Prema velikom europskom istraživanju koje je obuhvatilo 5,8 milijuna poroda iz EUROCAT registra od 2001. do 2010. godine prevalencija u Europi je bila 18,61 na 10000 poroda. U preko 85% hipospadija radilo se o izoliranom slučaju, a u samo 1,9% hipospadija je bio poznat uzrok. Najčešći podtip hipospadije bio je distalni podtip. U tom razdoblju prevalencija je bila stabilna, no sve više istraživanja pokazuje značajno povećanje u proteklim godinama (15). U Sjedinjenim Američkim Državama prevalencija hipospadija je porasla za 11,5% u razdoblju od 1997. do 2012. godine. Rizični faktori poput nedonošenosti, višeploidne trudnoće ili nerazvijenosti za gestacijsku dob (eng. *Small for gestational age*, SGA) bila je utvrđena u 20% dječaka s hipospadijom (16). Tijekom posljednjih nekoliko desetljeća istraživači su pokazali da rizik od ponovnog pojavljivanja može biti do 13

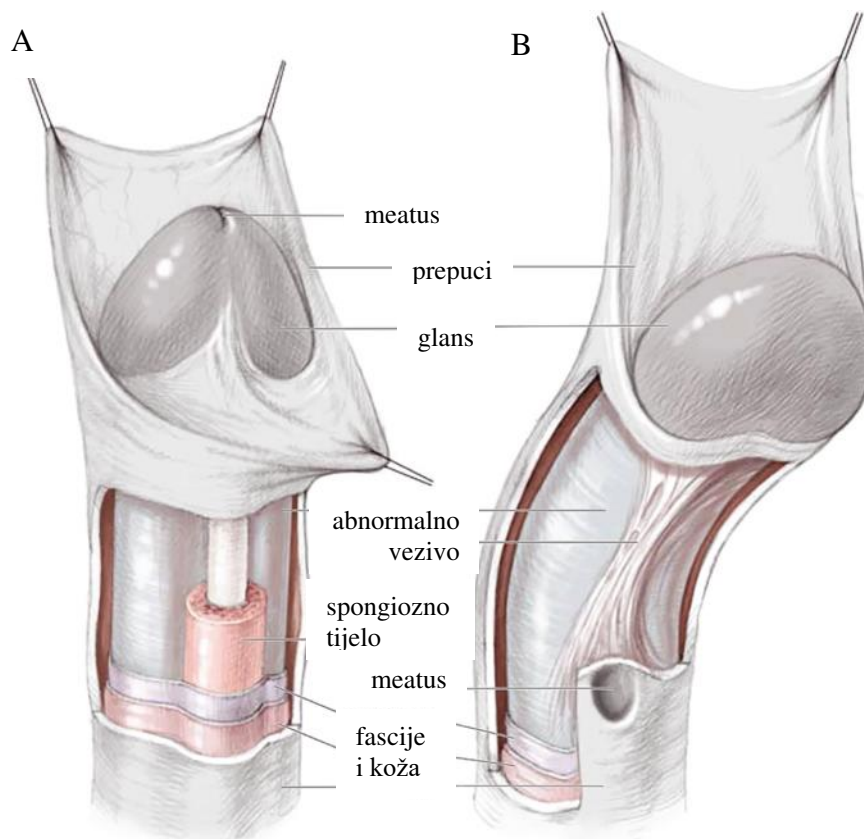
puta veći u srodnika u prvom koljenu (braća, očevi, potomci), pri čemu se stanje opaža kod 9 do 17% braće i 1 do 3% očeva (17).

1.2.2. Etiologija i patogeneza

Hipospadija nastaje zbog abnormalnog ili nepotpunog spajanja uretralnih nabora tijekom ranih tjedana embrionalnog razvoja te se smatra složenim kongenitalnim poremećajem uzrokovanim višestrukim genetskim i okolišnim čimbenicima. S obzirom na to da nešto više od 22% dječaka s hipospadijom ima pozitivnu obiteljsku anamnezu na istu anomaliju, utjecaj genetike na nastanak hipospadije se smatra značajnim (18). Zahvaljujući razvoju molekularne biologije i primjeni sekvencioniranja i genotipizacije otkriven je velik broj gena čija promjena može biti uzrok nastanka hipospadije. Većina tih gena spada u četiri kategorije genskih puteva koje se odnose na androgene, estrogene, čimbenike rasta ili transkripcijske čimbenike. Geni povezani s putevima androgena tradicionalno su dobivali najveću pozornost u potrazi za etiologijom hipospadije budući da razvoj muških vanjskih genitalija nužno ovisi o signalizaciji androgena. Jedan od najviše proučavanih gena bio je gen androgenog receptora (19). Tkivo prepucija dječaka s hipospadijom ima manju ekspresiju androgenskih receptora i receptora za faktor rasta fibroblasta, a veći broj estrogenskih receptora, što upućuje da genske varijacije receptora spolnih hormona i faktora rasta fibroblasta imaju bitnu ulogu u ometanju pravilnog razvoja vanjskih spolnih struktura muškaraca (20, 21). Ipak monogenske i kromosomske abnormalnosti prisutne su u samo 30% slučajeva, stoga okolišni čimbenici možda imaju i veći utjecaj na nastanak hipospadije od genetike (22). Stanja koja su u korelaciji s disfunkcijom posteljice imaju veći rizik za nastanak hipospadije. Pa tako hipertenzija u majke tijekom trudnoće, preeklampsija i prijevremeni porod imaju značajno veću učestalost u odnosu na trudnoću bez komplikacija (23). Nedonoščad i novorođenčad iznimno mala za gestacijsku dob također su imala veću incidenciju hipospadija u odnosu na zdravu donešenu novorođenčad (24). Endokrini disruptori (engl. *Endocrine-disrupting chemicals*, EDC) iz okoliša kao što su pesticidi, falati i bisfenol A ili spojevi farmaceutskih hormona mogu epigenetičkim mehanizmom metilacije poremetiti ekspresiju gena i tako uzrokovati hipospadiju. Otkriće epigenetičkih mehanizama putem kojih vanjski podražaj poput EDC-a može fizički promijeniti ekspresiju gena potvrdilo je teoriju da se ne radi isključivo o genetskom ili okolišnom uzroku, već njihovom uzajamnom djelovanju. Ipak, nova istraživanja će tek otkriti o kojim se sve tvarima radi i izloženost kojim koncentracijama bi bio rizičan za nastanak anomalije (25).

1.2.3. Patologija i klinička slika

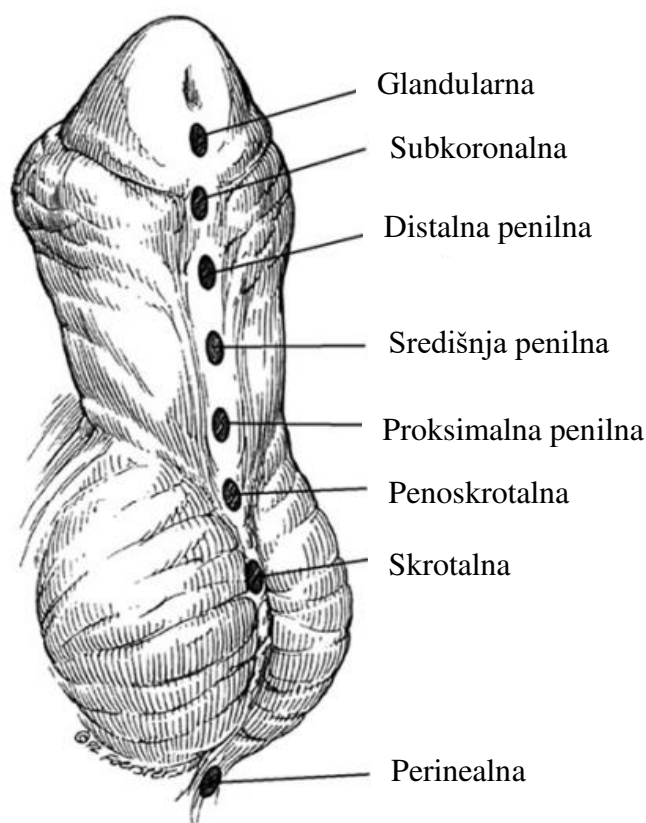
Hipospadija je posljedica abnormalnog razvoja penisa u kojem se vanjski otvor uretre nalazi proksimalno do njegovog normalnog položaja na vrhu glansa bilo gdje duž ventralne strane penisa, skrotuma ili perineuma. Osim toga u neke djece može biti prisutna ventralna zakrivljenost penisa (lat. *chorda*) i ventralno nepotpuno razvijeni prepucij, hipertrofičan s dorzalne strane glansa (26) (Slika 6).



Slika 6. Kliničke karakteristike hipospadije. A – normalan izgled penisa. B – vidljiv ektopičan meatus i pridružena ventralna zakrivljenost te hipertrofičan dorzalni prepucij.

Preuzeto i prilagođeno prema: Hadidi, AT. The urethral plate and chordae. U: Hadidi, AT (urednik). *Hypospadias Surgery*. 2. izdanje. New York: Springer; 2022. str 185-235.

Klasifikacija prema anatomskom smještaju vanjskog otvora uretre koju je među prvima predložio Duckett je i danas najkorištenija. Hipospadije možemo podijeliti na prednje ili distalne, srednje i stražnje ili proksimalne, s daljnjom podjelom na anatomske specifičnije podskupine (Slika 7). Distalne hipospadije obuhvaćaju uretralni meatus smješten na glansu i distalnoj trećini tijela penisa, srednje meatus smješten u srednjoj trećini tijela penisa, a proksimalne hipospadije meatus na proksimalnoj trećini tijela penisa, skrotumu ili perineumu (27). U 70% slučajeva se radi o distalnom tipu hipospadije dok 20% otpada na srednji tip te 10% na proksimalne hipospadije (15).



Slika 7. Klasifikacija hipospadija prema anatomskom položaju uretralnog meatusa. Preuzeto i prilagođeno prema: Duckett JW. Successful hypospadias repair. *Contemp Urol* 1992;4:42–55.

Koža penisa se značajno mijenja kao posljedica poremećaja u formiranju mokraćne cijevi. Distalno od meatusa, normalna koža pokazuje defekt u obliku slova V čiji se rubovi postupno spajaju u obrnuti nabor podijeljenog prepucija. Frenulum je odsutan, a njegovi ostaci su umetnuti s obje strane otvorene navikularne jame. Uretralna ploča, često dobro razvijena, elastična i nefiksirana, se proteže od meatusa do glanularnog žlijeba te može biti korisna pri popravku anomalije (28). Objektivna težina kliničke slike se ne može odrediti samo na temelju smještaja meatusa. Najpouzdaniji način za procjenu ozbiljnosti hipospadije je prilikom operacijskog zahvata kada je moguće identificirati razinu podjele corpus spongiosuma, kvalitetu uretralne ploče, veličinu glansa i stupanj hipoplazije ventralnih tkiva (29). Kada je uretralna ploča nerazvijena, zamjenjuje je fibrozno tkivo i nastaje zakrivljenost penisa (Slika 6B). Najčešće se radi o ventralnoj zakrivljenosti (engl. *ventral curvature*, VC), no, iako mnogo rjeđe, uz hipospadiju može biti prisutna i dorzalna ili lateralna zakrivljenost (30). Ovisno o stupnju zakrivljenosti može se podijeliti na blagu ($< 30^\circ$), umjerenu (30° do 45°) i tešku ($> 45^\circ$) (31). Široki spektar težine i prevalencije VC-a vidljiv je u bolesnika s hipospadijom. Učestalost

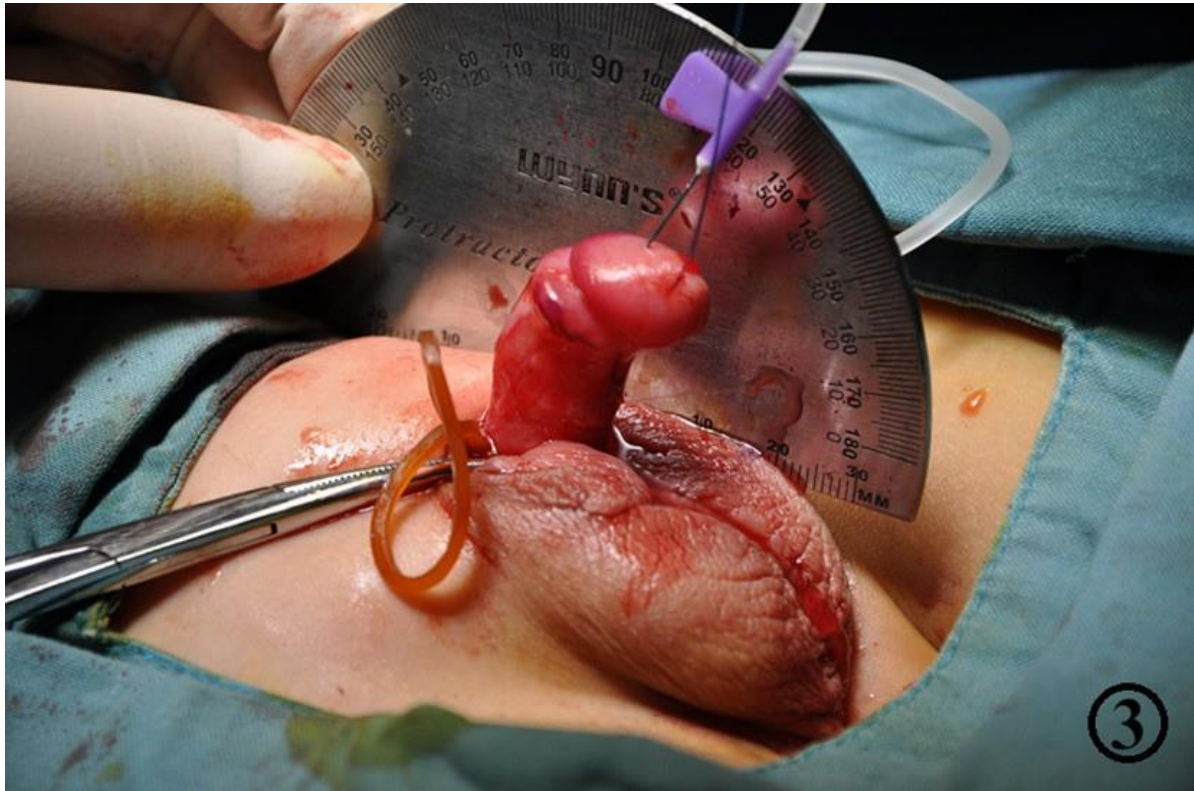
zakrivljenosti penisa u bolesnika s distalnom hipospadijom je između 3 i 33% bolesnika pri čemu je većina blagog stupnja ($< 30^\circ$) (32).

Lošu uretralnu funkciju u djece s hipospadijom pokazuju lošiji rezultati uroflow-metrije provedene preoperativno. U odnosu na kontrolnu skupinu djeca s hipospadijom imaju značajno nižu maksimalnu brzinu protoka urina, nižu prosječnu brzinu protoka, približno 25% manji maksimalni protok urina te dulje vrijeme mokrenja (33). Čak 82% muškaraca starije dobi s nekorigiranom distalnom hipospadijom je potvrdilo lošu uretralnu funkciju prvenstveno u obliku prskanja pri mokrenju. Trećina istih ispitanika je također navela bolnost ili nelagodu pri seksualnom odnosu (34). Za razliku od ventralno nerazvijenog prepucija koji je tipičan za hipospadiju, megameatus s urednim prepucijem (engl. *megameatus intact prepuce*, MIP) je rijetka varijanta hipospadije u kojoj je prepucij potpuno cirkumferentan i netaknut. Distalna uretra ostaje široka s dubokim glanularnim žlijebom, a hipospadija obično bude otkrivena pri pokušaju obrezivanja (35). Samo 12–18% hipospadija ima pridružene prirođene anomalije prvenstveno urogenitalnog sustava. U 8–10% dječaka s hipospadijom je prisutan kriptorhizam, a 9–15% ima pridruženu ingvinalnu kilu. U dječaka s proksimalnom hipospadijom, kriptorhizam se može pojaviti u čak 32% slučajeva. Ova jaka povezanost između proksimalne hipospadije i nespuštenih testisa sugerira da ovaj klinički entitet može predstavljati jedan kraj spektra endokrinopatije. Osim toga dječaci s hipospadijom mogu često imati prošireni prostatični utrikul s posljedičnim infekcijama mokraćnog sustava, stvaranjem kamenaca, pseudoinkontinencijom i otežanom kateterizacijom (36, 37). Treba naglasiti da je hipospadije širok pojam, a stupanj svakog simptoma može značajno varirati od dječaka do dječaka.

1.2.4. Dijagnoza

Hipospadija se najčešće uočava pri rođenju, a početna procjena muškaraca s hipospadijom mora uključivati temeljitu anamnezu i fizikalni pregled. Vanjski otvor uretre koji se nalazi na ventralnoj strani penisa umjesto na vršku glansa uz prepucij koji često nije u potpunosti oblikovana te prisutnost zakrivljenosti penisa upućuje na dijagnozu hipospadije (38). Iako se u većini slučajeva na temelju fizikalnog pregleda i određivanja položaja meatusa određuje stupanj hipospadije, zbog potrebe za objektivnijom procjenom osmišljene su različite ocjenske ljestvice. Alat za objektivno bodovanje uretralne ploče (engl. *Plate objective scoring tool*, POST) i Glans-uretralni meatus-tijelo (engl. *Glans-Uretral meatus-Shaft*, GMS) su ocjenske ljestvice za kvalitetniju procjenu težine hipospadije te su također prediktivni za razvoj poslijeoperacijskih komplikacija (39, 40). Pridruženu ventralnu zakrivljenost penisa važno je

uočiti i precizno izmjeriti. Mjerenje izvodimo intraoperacijski izazivanjem pasivne erekcije i korištenjem standardne goniometrije ili goniometrije putem aplikacije pametnog telefona koje su se pokazale mnogo preciznijim metodama u odnosu na samu vizualnu procjenu (41, 42) (Slika 8).



Slika 8. Intraoperacijski mjerenje ventralne zakrivljenosti klasičnim goniometrom. Preuzeto i prilagođeno prema: Lyu Y, Yu L, Xie H, Huang Y, Li X, Sun L i sur. Comparison of short-term complications between Onlay and Duckett urethroplasty and the analysis of risk factors. *Int Urol Nephrol.* 2019;51:783-8.

Kako bi se procijenile različite anatomske varijacije hipospadija koje bi mogle utjecati na kirurški ishod danas se koriste radiološke slikovne pretrage poput ultrazvuka, elastografije te magnetske rezonance. Ultrazvuk je vrijedna slikovna dijagnostika zbog svojeg neionizirajućeg svojstva i multiplanarnih mogućnosti prikaza gdje su slike poprečnog presjeka uretre osobito korisne za procjenu debljine komponente spongioze ispod uretre, a uzdužni prikaz pruža panoramski prikaz uretre što je osobito korisno kod dijagnosticiranja strukture uretre nakon ispravka hipospadije (43). Magnetska rezonanca daje vrlo precizne slike uretre i okolnog penilnog tkiva, a mogućnost prikaz vaskularnog uzorka penisa i njegova korelacija s postoperativnim ishodom može pomoći kirurgu u smanjenju komplikacija i odabiru optimalne kirurške tehnike (44). U dječaka s teškim oblicima penoskrotalnih hipospadija potrebno je

napraviti dodatne genetske i endokrinološke pretrage kako bi isključili poremećaje spolne diferencijacije (engl. *disorder of sexual differentiation*, DSD) (45).

1.3. Liječenje hipospadije

1.3.1. Pregled kirurških tehnika

Jedini način liječenja hipospadije je kirurški popravak anatomskog defekta s ciljem uspostave estetske i funkcionalne normalnosti. Indikacije za korekciju hipospadije uključuju prskanje mlaza urina, nemogućnost mokrenja u stojećem položaju, zakrivljenost koja uzrokuje poteškoće tijekom spolnog odnosa, reproduktivne probleme zbog problema s taloženjem sperme i smanjeno zadovoljstvo izgledom genitalija (46). Stjecanje slike o tijelu, svijest o genitalijama i razdoblje posebnih emocionalnih rizika javlja se oko dobi od 18 mjeseci i stoga većina radova predlaže da se operacija učini prije te dobi (47). Budući da je popravak hipospadije zahtjevan, mnoštvo kirurških opcija, od onih koje predstavljaju uistinu nove pristupe do modifikacija poznatih postupaka, opisano je za različite oblike hipospadije. Kirurška tehnika koja je najprikladnija za određeni slučaj temelji se na anatomskim čimbenicima, prethodnim kirurškim opisima i, naravno, osobnom iskustvu kirurga. Zahvati za rekonstrukciju uretre se mogu podijeliti na operacije u jednom aktu ili operacije u dva akta te na zahvate koji uključuju tubularizaciju UP, augmentaciju UP ili zamjenu UP (25).

Najčešći postupci za distalne hipospadije su TIP (engl. *tubularized incised plate*) odnosno Snodgrass metoda, zatim MAGPI (engl. *meatal advancement and glanduloplasty inclusive*, MAGPI), GAP (engl. *glans approximation procedure*, GAP) te flip-flap odnosno Mathieu tehnika (48).

GAP je primjenjiv u maloj podskupini bolesnika s distalnom hipospadijom koja ima širok i dubok glanularni žlijeb. Predstavlja pojednostavljenu verziju Thiersch Duplay metode bez potrebe za stvaranjem velikih režnjeva, već uključuje jednostavnu tubularizaciju UP-a nakon bočnih rezova koji okružuju meatus (49). Metode koje se temelje na primicanju meatusa distalno prema vršku glansa, uključujući MAGPI i MEMO metode, ne zahtijevaju tubularizaciju uretralne ploče i obično su rezervirane za najdistalnije oblike hipospadija. MAGPI metoda se temelji na Heineke-Mikuliczevom principu u kojem se rubovi središnje vertikalne incizije u ektopičnom meatusu, vodoravno zatvore što u konačnici primakne meatus prema vršku glansa (50). Mathieu metoda započinje određivanjem razmaka od meatusa do vrha glansa gdje bi bio fiziološki položaj vanjskog otvora uretre. Zatim se jednaka udaljenost označi

proksimalno uzduž uretralne ploče na koži trupa penisa te se između označenih linija radi rez kako bi dobili proksimalni režanj ventralne penilne kože. Nakon uklanjanja kože trupa penisa i disekcije potkožnog tkiva reznja, režanj se prebaci preko meatusa i zašije na bočne strane uretralne ploče. Budući da se ovom metodom stvara meatus okruglog oblika, a ne nalik prorezu mnogobrojne modifikacije su već opisane (51).

Za popravak proksimalne hipospadije bez ili s blagom VC najprihvatljivije metode su TIP i *onlay transverse island flap* metoda. U obje metode se očuva i iskoristi tkivo UP, no ukoliko se radi o proksimalnoj hipospadiji s teškom VC i lošom kvalitetom uretralne ploče, tkivo UP se ne može upotrijebiti te je najprihvatljivija operacija u dva akta (48). Za odgovarajuće slučajeve Snodgrass je opisao TIP tehniku za proksimalnu hipospadiju prateći slična načela kao i njegova TIP tehnika za distalne oblike. Krila glansa najprije se odvajaju od uretralne ploče u razini glansa. Spongiozno tijelo se zatim mobilizira od kavernoznih tijela duž svoje duljine za kasnije prekrivanje tubularizirane UP. Nakon umjetne erekcije i popravka VC, napravi se središnja incizija UP i tubularizira u dva sloja te se spongiozno tijelo zatim ponovno spaja preko uretre (51). Druga mogućnost uretroplastike s očuvanjem UP je *onlay transverse island flap* (TVIF) za čiju je popularnost najzaslužniji Duckett. Prednost ove tehnike je što omogućuje popravak u jednom aktu u slučajevima kada se uretralna ploča ne mora presjeći, ali nije dovoljno široka za tubularizaciju (TIP popravak). Ova tehnika počinje slično proksimalnom TIP-u prvo disekcijom kože penisa, uretralna ploča se sačuva, a VC korigira ako je potrebno. Zatim se iz dorzalnog unutarnjeg prepucija uzima pravokutni režanj, rotira ventralno i anastomozira na uretralnu ploču. TVIF tako tvori prednju stijenkicu neouretre s uretralnom pločom koja tvori njezin krov (52). U teškim oblicima proksimalnih hipospadija kada se UP ne može sačuvati, većina se kirurga odlučuje na operacije u dva akta. U prvoj operaciji se radi korekcija zakrivljenosti penisa, ekscizija uretralne ploče te uzimanje slobodnog transplantata ili reznja kako bi se stvorila nova uretralna ploča. Kao rezultat prve faze, meatus ostaje na svom proksimalnom mjestu. Druga faza se najčešće izvodi nakon 6 mjeseci te uključuje tubularizaciju transplantata ili reznja koji je postavljen tijekom prve faze kako bi se uretralni otvor pomaknuo na prikladno mjesto na glansu (53). Dobro je poznato i u većini slučajeva točno da uvijek postoji dovoljno prepucijalne kože za presađivanje u primarnim slučajevima te da je prepucij još uvijek najbolji izvor presatka. Kod reoperacija, oralna sluznica ili postaurikularni presatak su mogući izbori ekstragenitalnog izvora presatka kada je to potrebno (54). Bracka je zaslužan za popularizaciju presađivanje kože s donje površine prepucija za stvaranje nove UP i popravak hipospadije. Prednosti ovog presatka su te što je

tanak i fleksibilan, pouzdano se prihvaća, ostaje vlažan i nema potencijala za rast dlake (55). Oralna sluznica služi kao još jedan važan izvor presatka za popravak hipospadije. Opet, prednost je što nema mogućnosti za rast kose, a morbiditet na donorskom mjestu je malen i komplikacije rijetke. Presadak se može uzeti iz obraza ili usne, a posebno je koristan u reoperativnim slučajevima kada je već korišten prepucij ili je prisutan lichen sclerosus (56).

Rekonstrukcija hipospadije ostaje jedno od najzahtjevnijih područja kirurgije i unatoč velikom tehničkom napretku u modernom dobu i mnogobrojnim modifikacijama i dalje ne postoji jedna tehnika koja bi bila primjenjiva za sve bolesnike.

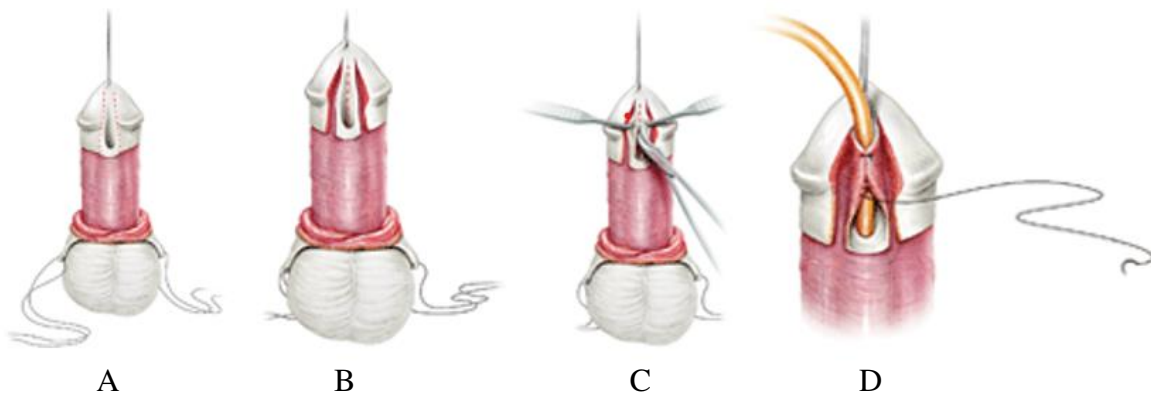
1.3.2. MEMO tehnika

Posljednjih godina meatalna mobilizacija (engl. *meatal mobilization*, MEMO) s glanuloplastikom je prepoznata kao izvrsna modifikacija MAGPI metode s ciljem daljnjeg poboljšanja kirurških ishoda u popravku distalne hipospadije. Ova tehnika zahtijeva pažljivu procjenu kvalitete ventralne kože penisa i anatomije penisa i uretre kako bi se utvrdila njezina izvedivost (57).

Nakon označavanja linije reza subkoronalno na unutarnjem prepuciju MEMO započinje kružnim rezom, kako bi se napravila disekcija kože penisa proksimalno koliko je potrebno za ispravljanje VC. Zatim se radi procjena pokretljivosti distalne uretre što je ključni korak postupka. Ukoliko je pokretljivost zadovoljavajuća, nastavlja se s cirkumferentnom incizijom meatusa počevši lateralno s obje strane meatusa, a uretra se mobilizira. Duljina mobilizacije ovisi o pokretljivosti uretre, ali ne smije biti previše proksimalno, kako bi izbjegli nastajanje zakrivljenosti i fistula. Nakon mobilizacije meatus se lako podiže do vrha glansa, a spongiozno tkivo mobilizira lateralno za ventralnu rekonstrukciju glansa (58). MEMO tehnika ima za cilj ispravak distalne hipospadije uz očuvanje nativnog meatusa i postizanje izvrsnih kozmetičkih rezultata. Uretralna ploča je očuvana i mobilizirana kako bi se povećala duljina uretre te omogućio prirodniji položaj meatusa. Smanjen je rizik od regresije ili suženja meatusa koji se često događa kod drugih metoda izvođenih za distalni tip hipospadije. S obzirom na to da je integritet uretralne ploče očuvan, MEMO nudi prednost poboljšanog protoka urina i manji rizik od komplikacija kao što je nastanak fistula (59).

1.3.3. SNODGRASS tehnika

TIP metoda varijacija je starije Thiersch-Duplay tehnike, a izvorno ju je opisao 1994. godine Warren Snodgrass po kojem je danas poznata kao Snodgrass metoda. Povijesno gledano, kada uretralni žlijeb nije bio dovoljno širok za primarnu tubularizaciju, izvodili bi se alternativni pristupi kao što je flip-flap metoda odnosno Mathieu ili bi se upotrebljavali različiti režnjevi, stoga je opis TIP metode napravio revoluciju u liječenju distalne hipospadije (60). Metoda započinje kružnim rezom kože duž koronarnog sulkusa kako bi se omogućila disekcija kože penisa (Slika 9A). Ukoliko je potrebno ispravlja se VC i zatim se radi incizija u obliku slova U duž bočnih rubova UP (Slika 9B). U središnjoj liniji UP napravi se opuštajući rez od meatusa do vrha UP kako bi se omogućila tubularizacija uretre preko urinskog katetera bez napetosti (Slika 9C i 9D). Dubina reza ovisi o tome je li ploča u obliku žljeba ili relativno ravna, ali u konačnici bi trebala biti do granice s kavernoznim tijelima. Režanj potkožnog penilnog tkiva može se premjestiti s dorzalne strane penisa na ventralnu stranu omogućujući pokrivanje tubularizirane neouretre. Naposljetku se radi rekonstrukcija glansa šivanjem mobiliziranih krila glansa što je i ključna odrednica konačnog kozmetičkog rezultata (61). Jednostavnost metode uz izvrsne funkcionalne i estetske rezultate su razlozi zašto je ovo metoda izbora za mnoge kirurge. Budući da je ključni korak središnji rez UP postoji mogućnost nastanka meatalne stenoze kao posljedice sekundarnog cijeljenja.



Slika 9. Snodgrass tehnika. A - Disekcija kože penisa. B - Incizija duž bočnih rubova UP. C - Središnji rez UP. D - Tubularizacija UP preko urinskog katetera. Preuzeto i prilagođeno prema: Snodgrass WT. Snodgrass technique for hypospadias repair. BJU Int. 2005;95:683-93.

1.3.4. Komplikacije kirurških tehnika

Unatoč pravilnom prijeoperacijskom planiranju i procjeni bolesnika komplikacije nakon kirurške korekcije hipospadije nisu rijetke. Učestalost poslijeoperacijskih komplikacija se i dalje kreće između 20 i 30%. Rane komplikacije su krvarenje, infekcije i nastanak hematoma ili fistule, a kasne meatalna stenoza, uretralna striktura, trajna zakrivljenost, urinarni simptomi te rast dlaka prilikom korištenja slobodnih transplantata (62). Najvažniji čimbenik rizika za nastanak komplikacije je težina primarne malformacije. Manji utjecaj na razvoj komplikacija imaju odabir operacijske tehnike, veličina penisa, dob djeteta i iskustvo kirurga koji operira (63). Značajan hematom je potencijalno opasna komplikacija koja može rezultirati infekcijom i/ili devaskularizacijom reznjeva i transplantata. Hematom se može spriječiti preciznom hemostazom tijekom operacije, po mogućnosti korištenjem bipolarnog elektrokautilera kako bi se smanjila nekroza tkiva. U poslijeoperacijskom razdoblju, učinkovita vanjska kompresija može spriječiti krvarenje i nastanak hematoma, ali prekomjerni pritisak može ugroziti pravilnu krvnu opskrbu reznjeva ili transplantata (64). Razvoj teške infekcije i sepse je rijedak, ali može doći do blage i lokalizirane infekcije zbog kompromitirane vaskularizacije, vlažnosti te blizine drugim kontaminiranim dijelovima tijela. Profilaktičko davanje antibiotika širokog spektra smanjuje komplikacije, stoga se savjetuje njihova rutinska uporaba. U sklopu prijeoperacijske pripreme perimeatalni brisevi mogli bi pomoći u diktiranju točne antibiotske terapije (65). Nedavno objavljena studija govori u prilog korištenja resorptivnih kirurških konaca koji su obloženi triklosanom, kao jednim od načina za smanjenje incidencije infekcija kirurške rane (66). Formiranje fistula je jedna od najčešćih komplikacija, a nastaje u 4–28% dječaka. Može biti prisutna samostalno ili pridružena meatalnoj ili uretralnoj stenozu. Prisutnost stenozu uvijek treba isključiti prije no što se odlučimo na zatvaranje fistule (67). Točan uzrok fistula ostaje nepoznat, no u podlozi bi mogla biti lokalna infekcija, ishemija, nepravilno izvršena operacija, loše cijeljenje tkiva ili distalna opstrukcija zbog stenozu (68). Liječenje ovisi o broju, položaju i veličini fistula. Dugotrajna kateterizacija može biti prikladna za liječenje malih fistula s obzirom na to da su zabilježena spontana cijeljenja kada nema meatalne stenozu ni upale. Kirurško liječenje je potrebno za one većeg promjera te ukoliko traju više od 6 mjeseci nakon početne operacije. Jednostavno klasično zatvaranje fistula ili ligacija u većini je slučajeva zadovoljavajuće, no kod većih i ponavljajućih fistula nekad je potrebno učiniti ponovnu uretroplastiku (69, 70). Glavni uzroci otežanog mokrenja nakon popravka hipospadije uključuju meatalnu stenozu i uretralnu strikturu. Najčešći simptomi su slab mlaz urina, dug i tanak mlaz ili prskanje. Meatalna stenoza se može uočiti prilikom kliničkog pregleda i radiološke pretrage

najčešće nisu potrebne. Ukoliko se kliničkim pregledom posumnja na suženje uretre, retrogradna ili mikcijska cistouretrografija te cistoskopija korisne su za potvrdu dijagnoze, kao i za određivanje položaja, stupnja i proširenosti suženja. Liječenje meatalne stenoze je relativno jednostavno i uključuje ventralno rezanje vanjskog uretralnog meatusa, odnosno meatotomiju, dok su metode liječenja uretralne strikture dilatacija uretre, uretrotomija ili ponovna uretroplastika (71, 72).

2. CILJ ISTRAŽIVANJA

Cilj istraživanja:

Cilj ove retrospektivne, monocentrične studije je usporediti ishode liječenja MEMO i Snodgrass kirurških tehnika primijenjenim u liječenju distalne hipospadije u dječaka.

Hipoteze:

1. Djeca u kojih je učinjena MEMO tehnika imat će manji broj komplikacija u odnosu na one operirane Snodgrass tehnikom.
2. Duljina trajanja operacijskog zahvata kraća je u dječaka operiranih MEMO tehnikom u odnosu na one operirane Snodgrass tehnikom.
3. Djeca operirana MEMO tehnikom kraće vrijeme borave u bolnici nakon operacijskog zahvata u odnosu na one operirane Snodgrass tehnikom.
4. Djeca operirana MEMO tehnikom zahtijevala su kraću kateterizaciju u odnosu na djecu operiranu Snodgrass tehnikom.
5. Broj ponovnih prijema i reoperacija je manji nakon operacijskog zahvata MEMO tehnikom u odnosu na operacijske zahvate koji su izvedeni Snodgrass tehnikom.

3. ISPITANICI I METODE

3.1. Ispitanici

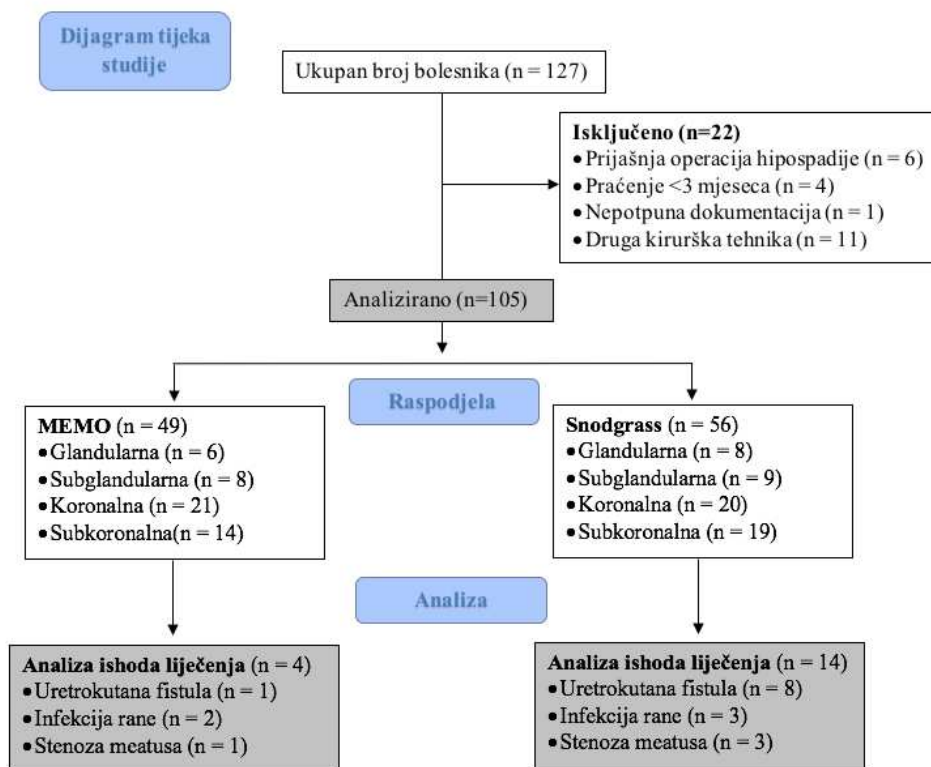
Ispitanici su sva djeca muškog spola, u dobi od 0 do 17 godina kojima je urađena MEMO ili Snodgrass operacijska tehnika pri korekciji distalne hipospadije u razdoblju od 1. siječnja 2019. do 31. prosinca 2023. godine u Klinici za dječju kirurgiju Kliničkog Bolničkog Centra (KBC) Split (Slika 10).

Kriteriji uključenja:

1. Bolesnici muškog spola u dobi od 0 do 17 godina kojima je dijagnosticirana distalna hipospadija i učinjena MEMO ili Snodgrass kirurška tehnika.

Kriteriji isključenja:

1. Bolesnici stariji od 17 godina.
2. Bolesnici u kojih je već prije operirana hipospadija.
3. Bolesnici čije je poslijeoperacijsko praćenje kraće od 3 mjeseca.
4. Bolesnici s nepotpunom dokumentacijom.
5. Bolesnici u kojih je operirana proksimalna hipospadija ili je primijenjena neka druga tehnika za korekciju distalne hipospadije.



Slika 10. Dijagram tijeka studije

3.2. Mjesto studije

Istraživanje je provedeno u Klinici za dječju kirurgiju KBC-a Split u Republici Hrvatskoj.

3.3. Metode obrade i prikupljanja podataka

Provedena je retrospektivna monocentrična studija. Kao izvor podataka korišten je pisani protokol operacijskih zahvata, pismohrana povijesti bolesti te arhiva elektronskih podataka iz Bolničkog Informacijskog Sustava. Demografski podatci, tip hipospadije, poteškoće s mokrenjem prije operacijskog zahvata te komplikacije poslije operacijskog zahvata zabilježene su u tablicu. Prikupljeni su i podatci o trajanju zahvata i hospitalizacije, trajanju kateterizacije, kao i stope ponovnog prijema u bolnicu te ponovljenih operacija. Svi uneseni podatci su statistički obrađeni.

3.3.1. Mjere ishoda studije

Primarna mjera ishoda je učestalost ranih i kasnih komplikacija nakon izvođenja MEMO naspram Snodgrass kirurške tehnike za popravak distalne hipospadije. Sekundarne mjere ishoda su trajanje operacijskog zahvata, duljina boravka u bolnici, duljina trajanja kateterizacije i stopa ponovnog prijema u bolnicu te reoperacija.

3.3.2. Etička načela

Tijekom i nakon istraživanja štite se prava i osobni podatci ispitanika u skladu sa Zakonom o zaštiti prava bolesnika (NN 169/04, 37/08) i Zakonom o zaštiti osobnih podataka (NN 103/03-106/12), a istraživanje je usklađeno s odredbama Kodeksa liječničke etike i deontologije (NN 55/08, 139/15) te pravilima Helsinške deklaracije (1964.–2013.). Pristupnik i njegov mentor uputili su zamolbu Etičkom povjerenstvu KBC-a Split za odobrenje provedbe naslovnog istraživanja, koje je studiju odobrilo rješenjem br. 500-03/23-01/219 od 27. studenog 2023 (Prilog 1).

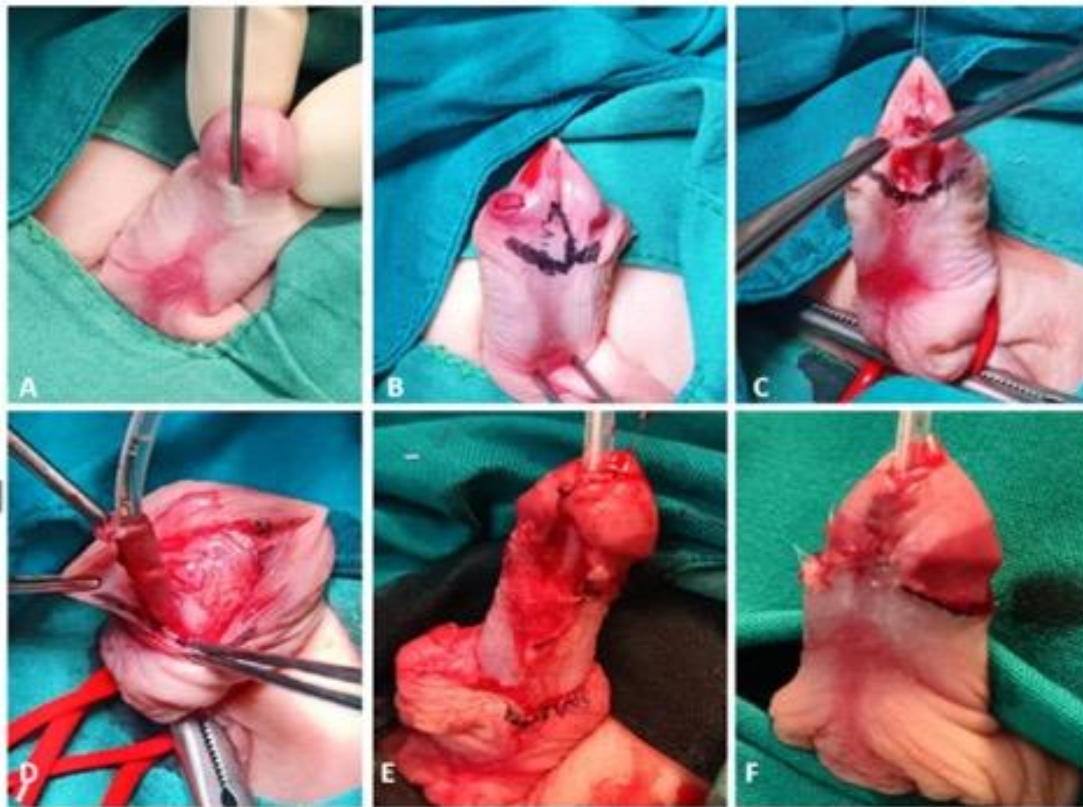
3.4. Opis istraživanja

Bolesnici su podijeljeni u dvije skupine ovisno o kirurškoj tehnici koja je primijenjena za ispravak anomalije. Prvu skupinu činili su bolesnici kojih je primijenjena MEMO tehnika, dok su drugu činili bolesnici kojih je primijenjena Snodgrass tehnika. Skupine smo usporedili s obzirom na demografske podatke (dob, tjelesna masa, tjelesna visina, indeks tjelesne mase – ITM), vrstu hipospadije (glandularna, subglandularna, coronalna, subcoronalna) i prijeoperacijske poteškoće s mokrenjem (stenoza meatusa, kapanje urina ili naprezanje pri uriniranju). Osim toga, skupine su uspoređivane s obzirom na rane (fistula, infekcija rane, dehiscencija rane, nekroza kože) i kasne komplikacije (meatalna stenoza, rezidualna korda, uretralna striktura, ožiljak, mokraćni simptomi), trajanje operacije, duljinu trajanja kateterizacije i duljinu boravka u bolnici. Učestalost ponovljenih operacija, ponovnog prijema u bolnicu i neplaniranog povratka u operacijsku salu također su uspoređivane između ispitivanih grupa.

3.5. Kirurške tehnike

3.5.1. MEMO tehnika

Svi kirurški zahvati izvedeni su u općoj anesteziji u položaju supinacije. Postavlja se glandularni šav za lakšu manipulaciju i bolju preglednost operacijskog područja te urinski kateter kako bi očuvali ventralnu uretralnu sluznicu tijekom disekcije kože penisa. Poveska se stavlja na korijen penisa kako bi se spriječilo krvarenje tijekom postupka. Potom označavamo liniju reza subkoronalno na unutarnjem listu prepucija (Slika 11B). Pincetom se provjerava pokretljivost ventralne strane uretre te ako kirurg utvrdi da se uretra može lako mobilizirati i da je MEMO izvediv, postupak se nastavlja (Slika 11C). Nakon što se napravi kružni rez, koža penisa se disecira prema dolje koliko je potrebno za disekciju tkiva korde i ispravljanje zakrivljenosti. Nakon disekcije kože, meatus se kružno oslobodi oštrim škarama, počevši lateralno s obje strane meatusa, a uretra se mobilizira (Slika 11D). Duljina mobilizacije ovisi o postignutoj pokretljivosti uretre. Nakon što je uretra mobilizirana, spongiozno tkivo glansa treba mobilizirati lateralno kako bi se glanularna krila pripremila za ventralnu glanuloplastiku.



Slika 11. MEMO tehnika: A – Ekstropičan položaj meatusa u području korone glansa u 16-mjesečnog dječaka; B – Označena linija reza na ventralnom prepuciju; C – Meatalna incizija i provjera pokretljivosti ventralne strane uretre; D – Disekcija kože penisa i mobilizacija uretre; E – Mobilizacija meatusa do vrha glansa i glanuloplastika; F – Konačni rezulta. Izvor: Arhiva Klinike za dječju kirurgiju KBC-a Split

Incizija glansa izvodi se ventralno do vrha glansa, a višak sluznice resekira se s obje medijalne strane glanularnih krila. Neomeatus nastaje mobilizacijom meatusa na vrhu glansa te se zašije pojedinačnim polidioksanonskim 6/0 šavovima obloženim triklosanom (PDS Plus® 6/0, Ethicon, Johnson & Johnson, Diegem, Belgija) (Slika 11E). Nakon šivanja epitela glansa slijedi rekonstrukcija ventralnog prepucija, a višak kože dorzalnog prepucija se resekira i unutarnji prepucij zašije za kožu (Slika 11F).

3.5.2. Snodgrass tehnika

Svi su bolesnici podvrgnuti operaciji u općoj anesteziji u položaju supinacije. Postavlja se silikonski uretralni kateter kako bi se očuvala ventralna uretralna sluznica tijekom disekcije kože penisa i poveska na korijen penisa kako bi se spriječilo krvarenje tijekom postupka. Incizija kože se izvodi oko 2–3 mm proksimalno od meatusa uretre s disekcijom režnja uretralne

ploče, počevši od meatusa do gornjeg kraja glansa. Nakon toga se radi kružni rez kože duž koronarnog sulkusa i disekcija kože do baze penisa kako bi se ispravila zakrivljenost. Zatim se uretralna ploča zareže u središnjoj liniji od meatusa do vrha glansa. Za oblikovanje neouretre preko uretralnog katetera koristi se kontinuirani, apsorbirajući polidioksanonski konac obložen triklosanom (PDS Plus® 6/0, Ethicon, Johnson & Johnson, Diegem, Belgija). Rekonstruirana uretra se prekrivena dobro vaskulariziranim režnjem unutarnjeg lista prepucija, koji je mobiliziran na ventralnoj površini i pričvršćen pojedinačnim šavovima. Glanuloplastika se izvodi istim resorpcijskim jednostrukim šavovima. Višak kože prepucija se izrezuje nakon rekonstrukcije kože i prišivanja unutarnjeg prepucija za kožu.

3.6. Statistička obrada podataka

Prikupljeni podatci uneseni su u programske pakete Microsoft Office za obradu teksta te Microsoft Excel za izradu tabličnog prikaza. Za statističku analizu korišten je statistički paket za socijalne znanosti (SPSS, verzija 28.0, IBM Corp., Armonk, NY, SAD). Medijan i interkvartilni raspon (IQR) korišteni su za opis kvantitativnih podataka, dok su kategorijske varijable izražene apsolutnim brojevima i postocima. Za usporedbu kontinuiranih varijabli korišten je Mann–Whitneyjev U test, dok je za usporedbu kategorijskih varijabli korišten hi-kvadrat test. Dvostrani Fisherov egzaktni test korišten je kada je učestalost pojedinih varijabli bila niska. Sve p-vrijednosti manje od 0,05 smatrane su značajnima.

4. REZULTATI

Ukupno 105 dječaka uključeno je u studiju, od kojih je je 49 operirano MEMO tehnikom te 56 Snodgrass tehnikom. Medijan dobi je bio isti u obje skupine i iznosio je 17 mjeseci, s medijanom praćenja bolesnika trajanja 26 mjeseci (IQR 17, 34). Demografska obilježja bolesnika i prijeoperacijske poteškoće s mokrenjem prikazane su u Tablici 1. Ispitivane skupine nisu se značajno razlikovale s obzirom na dob ($P=0,342$), tjelesnu visinu ($P=0,818$), tjelesnu težinu ($P=0,173$) i ITM ($P=0,190$). Ukupno 6 (12,2%) dječaka operiranih MEMO tehnikom i 7 (12,5%) dječaka operiranih Snodgrass tehnikom imalo je pridružene bolesti ($P=0,940$). Uspoređujući skupine nije pronađena značajna razlika u prijeoperacijskim poteškoćama mokrenja – stenoza meatusa ($P>0,999$), kapanju mokraće ($P>0,999$) i naprezanju ($P>0,999$).

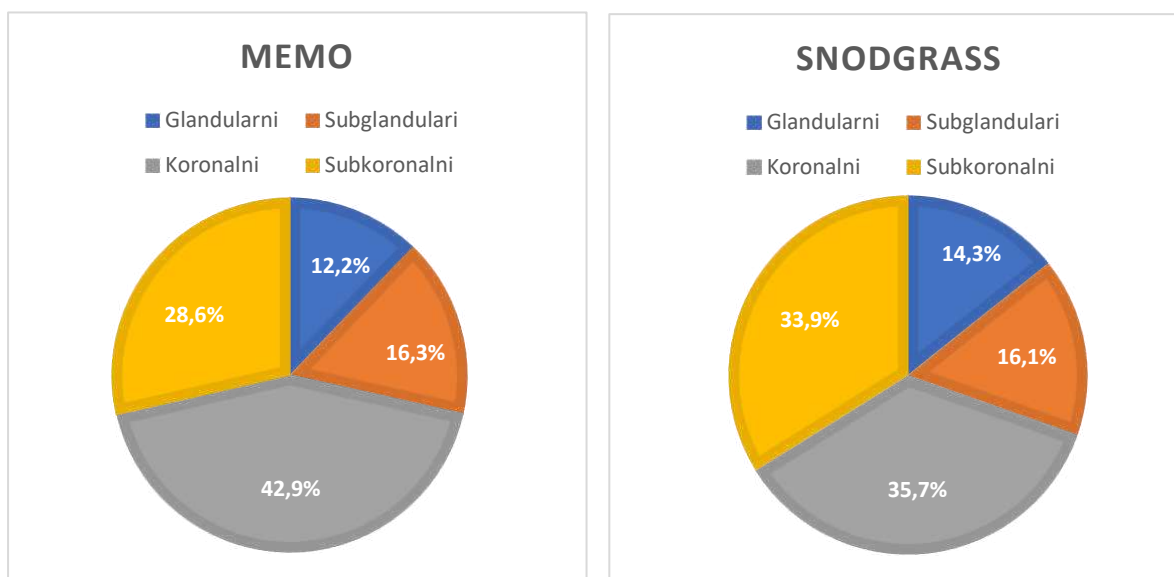
Tablica 1. Demografska obilježja i prijeoperacijske poteškoće mokrenja bolesnika.

| Varijable | Skupina I ($n = 49$) | Skupina II ($n = 56$) | <i>p</i> |
|-----------------------------------------------------------------|------------------------|-------------------------|----------|
| | MEMO | SNODGRASS | |
| Demografska obilježja bolesnika; medijan (IQR) ili <i>n</i> (%) | | | |
| Dob (mjeseci) | 17 (12; 35,5) | 17 (13; 29) | 0,342 * |
| Tjelesna visina (cm) | 90 (82; 104) | 90 (84; 98) | 0,818 * |
| Tjelesna masa (kg) | 13 (11; 15,2) | 12 (10; 14) | 0,173 * |
| ITM (kg/m ²) | 16,2 (14,7; 17,5) | 15,6 (14,1; 17) | 0,190 * |
| Pridružene bolesti | 6 (12,2) | 7 (12,5) | 0,940 † |
| Prijeoperacijske poteškoće mokrenja; <i>n</i> (%) | | | |
| Stenoza meatusa | 1 (2) | 1 (1,8) | >0,999 ‡ |
| Kapanje mokraće | 0 (0) | 1 (1,8) | >0,999 ‡ |
| Naprezanje | 1 (2) | 0 (0) | >0,999 ‡ |

* Mann–Whitneyjev U-test; † Hi-kvadrat test; ‡ Fisherov egzakti test;

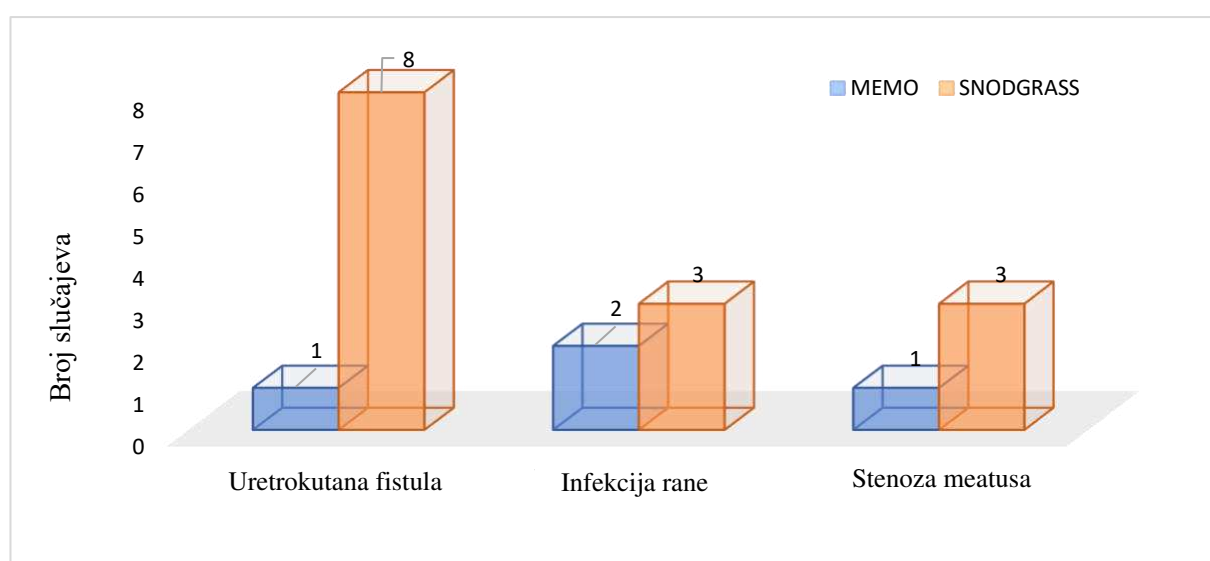
Kratice: MEMO – tehnika meatalne mobilizacije; ITM – indeks tjelesne mase; IQR – interkvartilni raspon

Najčešći tipovi hipospadije u obje skupine su koronalni ($n=21$; 42,9% naspram $n=20$; 35,7%) i subkoronalni tip ($n=14$; 28,6% naspram $n=19$; 33,9%), a skupine se nisu značajno razlikovale prema tipu hipospadije ($P=0,881$). Slika 12 prikazuje raspodjelu tipova hipospadija u promatranih skupina.



Slika 12. Raspodjela tipova hipospadija u MEMO (n=49) i Snodgrass (n=56) skupinama.

Usporedba poslijeoperacijskih komplikacija između ispitivanih skupina prikazana je na Slici 13. Statističkom analizom zabilježena je značajna razlika u ukupnom broju komplikacija ($P=0,037$). Ukupan broj komplikacija u dječaka operiranih Snodgrass tehnikom je bio 14 (25%), dok su sveukupno 4 (8,2%) dječaka operirana MEMO tehnikom imala neku od komplikacija. Najčešća komplikacija u Snodgrass skupini je bila nastanak uretrokutane fistule (n=8; 14,3%), a u samo 1 (2%) dječaka u MEMO skupini je zabilježen nastanak iste. Učestalost razvoja infekcije (n=2 (4,1%) naspram n=3 (4,4%); $P>0,999$) i nastanka stenozе meatusa (n=1 (2%) naspram n=3 (4,4%); $P=0,621$) bila je niska u obje skupine te nije zabilježena značajna razlika.



Slika 13. Usporedba poslijeoperacijskih komplikacija MEMO naspram Snodgrass skupine.

Trajanje operacijskog zahvata (41 min (IQR 38, 47) u odnosu na 51 min (IQR 45,5; 61); $P<0,001$) bilo je značajno kraće u skupini dječaka operiranih MEMO tehnikom u odnosu na skupinu operiranu Snodgrass tehnikom. Također djeca operirana MEMO tehnikom zahtijevala su kraću hospitalizaciju (1 dan (IQR 1, 2) naspram 3 dana (IQR 2, 6); $P<0,001$) te kraće trajanja kateterizacije (3 dana (IQR 2,5; 5) naspram 6 dana (IQR 6, 8); $P<0,001$). Ni u jednoj skupini nije bilo slučajeva neplaniranog povratka u operacijsku dvoranu, a u skupini Snodgrass zabilježen je samo jedan slučaj ponovnog prijema. Učestalost ponovnog kirurškog zahvata bila je značajno niža u skupini MEMO, nego u skupini Snodgrass ($n=3$ (6,1%) naspram $n=11$ (19,6%); $P=0,048$). Usporedba intraoperacijskih i poslijeoperacijskih ishoda i stopa ponovnih prijema, neplaniranih povrataka u operacijsku salu te ponovljenih operacija prikazana je u Tablici 2.

Tablica 2. Ishodi liječenja ispitivanih skupina

| Variable | Skupina I ($n=49$) | Skupina II ($n=56$) | <i>p</i> |
|-------------------------------------------------------------|----------------------|-----------------------|----------|
| | MEMO | SNODGRASS | |
| Intraoperacijski / poslijeoperacijski ishodi; medijan (IQR) | | | |
| Trajanje operacije (min) | 41 (38; 47) | 51 (45,5; 61) | <0,001 † |
| Duljina bolničkog boravka (dani) | 1 (1; 2) | 3 (2; 6) | <0,001 † |
| Trajanje kateterizacije (dani) | 3 (2,5; 5) | 6 (6; 8) | <0,001 † |
| ReAd / uROR / Reoperacija; <i>n</i> (%) | | | |
| ReAd | 0 (0) | 1 (1,8) | >0,999 * |
| uROR | 0 (0) | 0 (0) | - |
| Reoperacija | 3 (6,1) | 11 (19,6) | 0,048 * |

*Fisherov egzaktni test; † Mann–Whitneyjev U-test;

Kratice: MEMO – tehnika meatalne mobilizacije; IQR – interkvartilni raspon; ReAd – ponovni prijem unutar 30 dana od primarne operacije; uROR – neplanirani povratak u operacijsku salu

5. RASPRAVA

Hipospadija je jedna od najčešćih prirodnih anomalija u dječaka. Cilj popravka ovakve anomalije je ponovno uspostaviti potpunu funkcionalnost pri mokrenju uz što prirodniji izgled penisa. Razvijene su brojne tehnike, među kojima je za distalni tip hipospadije TIP (Snodgrass tehnika) metoda izbora većine kirurga. MAGPI metoda s brojnim modifikacijama, uključujući i MEMO tehniku, pokazala se također vrlo učinkovitom. S obzirom na to da nema mnogo studija koje uspoređuju MEMO i Snodgrass, cilj ovog istraživanja bio je usporediti ishode liječenja ovih kirurških tehnika u liječenju dječaka s distalnom hipospadijom.

Ovim istraživanjem dokazan je statistički značajan manji broj poslijeoperacijskih komplikacija prilikom izvođenja MEMO tehnike u odnosu na Snodgrass tehniku. Također, promatrajući svaku komplikaciju zasebno, MEMO skupina je imala značajno manji broj nastalih uretrokutanih fistula, dok rezultati nisu pokazali statistički značajnu razliku u razvoju infekcija ili stenoza, koje su imale nisku incidenciju u obje ispitivane skupine. Prema rezultatima ovog istraživanja, najčešća komplikacija pri izvođenju Snodgrass tehnike bila je uretrokutana fistula s učestalošću od 13%. Buisson i sur. dobili su identične rezultate u svom istraživanju s učestalošću fistula od 13% i stenoza od 4%. Također navode da se stjecanjem iskustva i uvježbavanjem dubljeg te preciznijeg reza UP učestalost komplikacija može dodatno smanjiti (73). Meta-analiza Pfistermullera i sur. uključila je 49 istraživanja, a rezultati pokazuju sličnu stopu stenoze meatusa (3,6%) dok je učestalost fistula bila niža i iznosila je 5,7% prilikom izvođenja Snodgrass tehnike u dječaka s distalnom hipospadijom. Isto istraživanje navodi stopu reoperacija od 4,5% (74). Istraživanje u kojem je u 46 dječaka učinjena MEMO tehnika pokazuje da niti jedan ispitanik nije nakon operacije imao stenozu uretre ili uretrokutanu fistulu. Samo jedan dječak je imao povlačenje meatusa proksimalno. Za uspješnost operacije najvažnije je da uretra nije fiksirana te da ventralna stijenka uretre nije pretanka, jer u takvim slučajevima istezanje mokraćne cijevi povećava rizik od komplikacija. U takvih bolesnika se preporučuje Snodgrass tehnika (59). Moradi i sur. su u svom istraživanju na 120 bolesnika zabilježili učestalost meatalnih stenoza od 3,3% što je približno rezultatima dobivenim u ovom istraživanju. Također zabilježili su retrakciju meatusa u 5,8% ispitanika što je bila i najčešća poslijeoperacijska komplikacija (75). Seibold i sur. su pet godina nakon prve operacije napravili ponovnu procijenu 99 dječaka, od kojih nijedan nije imao stenozu, a samo je jedan razvio fistulu poslijeoperacijski. Tehnika MEMO imala je visoko individualno zadovoljstvo bolesnika i izvrstan dugoročni uspjeh potvrđen različitim objektivnim upitnicima (58).

Budući da hipospadija može imati širok spektar ozbiljnosti, do danas je opisano više od 250 različitih tehnika, no nijedna tehnika nije prihvaćena kao zlatni standard. S ciljem utvrđivanja najsigurnije metode mnoga su istraživanja usporedila ishode liječenja Snodgrass tehnike kao najkorištenije metode s ostalim tehnikama primjenjivanim u liječenju distalne hipospadije. Meta-analiza koju su proveli Zhang i sur. pokazala je podjednaku učestalost fistula i dehiscencije rane, ali veću učestalost stenoza meatusa u bolesnika operiranih Snodgrass tehnikom u odnosu na Mathieu metodu (76). Isti rezultati zabilježeni su u istraživanju Winberga i sur. Njihovi rezultati ukazuju na stopu fistula od 13% i stopu stenoza meatusa od 5%, što je vrlo slično rezultatima dobivenim u ovom istraživanju pri izvođenju Snodgrass tehnike (77). Istraživanje El-Helaly i sur. na 66 bolesnika operiranih TIP odnosno TVIF tehnikom pokazuje kako su komplikacije poput fistula češće u skupini dječaka operiranih TIP tehnikom. Međutim, izvođenje TIP tehnike rezultira normalnijim izgledom glansa i meatusa koji izgleda slično fiziološkom okomitom meatusu poput proreza (78). Posljednjih godina učestalije se primjenjuju metode koje se temelje na jednostavnom primicanju meatusa prema vršku glansa. MAGPI te MEMO metoda pokazale su se iznimno korisnim u popravku distalne hipospadije, koja se prije nije uvijek operirala, budući da je šteta u odnosu na korist operacije bila nezadovoljavajuća (59). S obzirom na to da MEMO tehniku karakterizira održavanje integriteta nativnog meatusa i ureteralne ploče bez središnje incizije, koja se mora napraviti u Snodgrass tehnici, očekivana je manja učestalost komplikacija (prvenstveno uretralnih stenoza i fistula). U istraživanju Askarpoura i sur. uspoređena je modificirana MAGPI i Snodgrass tehnika te utvrđena statistički značajno veća incidencija uretrokutanih fistula u bolesnika operiranih Snodgrass tehnikom (57).

U ovom istraživanju zabilježeno je kraće trajanje operacije te kraća hospitalizacija dječaka u MEMO skupini. Suprotno tim rezultatima istraživanje Fathia i sur. zabilježilo je jednaku duljinu trajanja operacije i hospitalizacije pri primjeni metode koja se ne temelji na klasičnoj uretroplastici, već primicanju meatusa prema vršku glansa u odnosu na Snodgrass tehniku (79). Trajanje kateterizacije također je promatrano kao mogući čimbenik rizika za nastanak komplikacija. Rezultatima ovog istraživanja utvrđeno je da izvođenje MEMO tehnike zahtijeva kraće trajanje kateterizacije u odnosu na Snodgrass tehniku. Prospektivno istraživanje koje su proveli Kumar i sur. pokazalo je da kraće trajanje kateterizacije u dječaka operiranih Snodgrass tehnikom nije povezano s većom učestalošću uretrokutanih fistula ili stenoze meatusa (80). Još jedno istraživanje koje su proveli Xu i sur. pokazuje iste rezultate. U 103 dječaka operirana Snodgrass tehnikom postavljen je urinski kateter dok u 151 dječaka druge

skupine nije postavljen kateter. Skupine se nisu statistički razlikovale u stopi nastanka uretrokutanih fistula ni stenozu meatusa. Jedina statistički značajna razlika između skupina je bila veća učestalost urinarnih infekcija u skupini kateteriziranih dječaka (81).

Rezultati ovog istraživanja pokazuju da nije zabilježen ponovni prijem unutar 30 dana od operacije ni u jednog dječaka operiranog MEMO tehnikom, dok je samo 1 (1,8%) ponovni prijem zabilježen kod onih operiranih Snodgrass tehnikom. Istraživanje koje je obuhvatilo veliku skupinu od 45 262 dječaka u kojih je učinjen popravak hipospadije pokazuje da 1,2% slučajeva zahtijeva ponovni prijem, a 0,2% zahtijeva ponovnu operaciju unutar 30 dana od prve operacije (82). Ovo istraživanje je također zabilježilo statistički značajan manji broj reoperacija nakon izvođenja MEMO tehnike. Istraživanje Ru i sur. ukazuje da je u 18,4% operirane djece potrebna reoperacija, a najčešća zabilježena komplikacija nakon primarnog zahvata je nastanak fistule (11%) (83). Nižu stopu reoperacija od 12,6% nakon primarnog popravka distalne hipospadije iznose Nguyen i sur. u svom istraživanju. Također navode da je učestalost reoperacija veća nego što se iznosi u radovima, budući da većina radova ograničava praćenje bolesnika na manje od 6 godina (84).

Kako bi poboljšali ishode operacija u budućnosti, nekoliko je studija pokušalo utvrditi utjecaj anatomskih karakteristika dječaka na razvoj komplikacija. Prospektivna studija na 42 bolesnika pokazala je da se kozmetički ishod popravka hipospadije ne može povezati sa širinom uretralne ploče (engl. *Urethral plate width*, UPW) prije učinjenog središnjeg reza u Snodgrass tehnici, ali se funkcionalni ishod može predvidjeti, a on je statistički bolji u bolesnika s UPW >8 mm (85). Suprotno tim rezultatima, istraživanje Galala i sur. pokazuje da UPW manji od 8 mm nije povezan s većim brojem poslijeoperacijskih komplikacija, već s lošijim estetskim ishodom (86). Bush i Snodgrass dobili su iste rezultate i zaključili da sve dok je rez UP napravljen dovoljno duboko, nije potrebno mjeriti širinu ili kategorizirati ploču kako bi se utvrdilo je li Snodgrass tehnika prikladna za bolesnika (87). Nekoliko studija ukazuje na prijeoperacijsko određivanje GMS ocjenske ljestvice u bolesnika kao važnog prediktivnog čimbenika za razvoj komplikacija. Utvrđeno je da je učestalost i uretrokutanih fistula i stenozu meatusa nakon izvođenja Snodgrass tehnike značajno viša u dječaka s uskom UP, ravnim glanularnim žlijebom te malim glansom (<14mm) (88, 89).

U ovom istraživanju postoji nekoliko ograničenja. Riječ je o retrospektivnom istraživanju stoga određene informacije o bolesnicima koje bi nam mogle biti od značaja za rezultate nisu dostupne. Također, ovo je monocentrično istraživanje s relativno malim brojem

ispitanika što onemogućava primjenu saznanja na opću populaciju. Još jedno ograničenje studije je to što operacijske zahvate nije izvodio isti kirurg. Kada bi isti kirurg operirao sve bolesnike, utjecaj iskustva izvođenja određene kirurške tehnike na rezultate bio bi sveden na nulu. Nadalje, prosječno praćenje dječaka je 26 mjeseci, što je relativno kratko s obzirom na to da se danas potiče iznošenje rezultata nakon dugogodišnjeg praćenja bolesnika. Kako bi se pronašla optimalna kirurška tehnika za popravak distalne hiposapije u dječaka potrebno je provesti nova multicentrična istraživanja s većim brojem ispitanika i dužim poslijeoperacijskim praćenjem.

6. ZAKLJUČCI

Zbog svoje jednostavnosti i vrlo dobrih funkcionalnih i estetskih rezultata MEMO tehnika izvrsna je kirurška opcija u liječenju distalne hipospadije. U usporedbi sa Snodgrass tehnikom MEMO tehniku prati manji broj komplikacija uključujući manju učestalost fistula kao najčešće komplikacije pri popravku ove anomalije. Djeca operirana MEMO tehnikom zahtijevaju kraću hospitalizaciju i kateterizaciju te manji broj reoperacija.

7. POPIS CITIRANE LITERATURE

1. Blaschko SD, Cunha GR, Baskin LS. Molecular mechanisms of external genitalia development. *Differentiation*. 2012;84:261–8.
2. Aatsha PA, Arbor TC, Krishan K. Embryology, Sexual Development. In: StatPearls. Treasure Island (FL): StatPearls Publishing; 2023.
3. Sadler TW. Urogenitalni sustav. U: Sadler TW, urednik. Langmanova medicinska embriologija. 10. izdanje. Zagreb: Školska knjiga; 2008. str. 231–56.
4. Šitum M, Gotovac J. Anatomija urogenitalnog sustava. U: Šitum M, Gotovac J, urednici. Urologija. 2. izdanje. Zagreb: Medicinska naklada; 2012. str. 15–9.
5. Krmpotić NJ, Marušić A. Spolni organi. U: Krmpotić NJ, Marušić A, urednici. Anatomija čovjeka. 2. izdanje. Zagreb: Medicinska naklada; 2007. str. 384–91.
6. Standring S. Urogenital system. U: Standring S, urednik. Gray's Anatomy: The Anatomical Basis of Clinical Practice. 41. izdanje. Philadelphia: Elsevier; 2016. str. 1199–316.
7. Galgano SJ, Sivils C, Selph JP, Sanyal R, Lockhart ME, Zarzour JG. The Male Urethra: Imaging and surgical approach for common pathologies. *Curr Probl Diagn Radiol*. 2021;50:410–8.
8. Krmpotić NJ, Marušić A. Mokraćni sustav. U: Krmpotić NJ, Marušić A, urednici. Anatomija čovjeka. 2. izdanje. Zagreb: Medicinska naklada; 2007. str. 363–7.
9. Levin TL, Han B, Little BP. Congenital anomalies of the male urethra. *Pediatr Radiol*. 2007;37:851–945.
10. Mescher AL. The urinary system. U: Mescher AL, urednik. Basic histology text & atlas. 14. izdanje. New York: McGraw-Hill Education; 2016. str. 406–11.
11. Pradidarcheep W, Wallner C, Dabhoiwala NF, Lamers WH. Anatomy and Histology of the Lower Urinary Tract. U: Andersson KE, Michel M, urednici. Urinary tract. Handbook of experimental pharmacology. 1. izdanje. Berlin, Heidelberg: Springer; 2011. str. 117–48.
12. Bouty A, Ayers KL, Pask A, Heloury Y, Sinclair AH. The genetic and environmental factors underlying hypospadias. *Sex Dev*. 2015;9:239–59.
13. Springer A, van den Heijkant M, Baumann S. Worldwide prevalence of hypospadias. *J Pediatr Urol*. 2016;12:152.e1–7.
14. Bergman JE, Loane M, Vrijheid M, Pierini A, Nijman RJ, Addor MC i sur. Epidemiology of hypospadias in Europe: a registry-based study. *World J Urol*. 2015;33:2159–67.

15. Chen MJ, Karaviti LP, Roth DR, Schlomer BJ. Birth prevalence of hypospadias and hypospadias risk factors in newborn males in the United States from 1997 to 2012. *J Pediatr Urol.* 2018;14:425.e1–425.e7.
16. Kaefer M. Hypospadias-Nature and nurture. *J Urol.* 2018;200:714–5.
17. Ollivier M, Paris F, Philibert P, Garnier S, Coffy A, Fauconnet-Servant N, i sur. Family history is underestimated in children with isolated hypospadias: A French multicenter report of 88 Families. *J Urol.* 2018;200:890–4.
18. Piñeyro-Ruiz C, Serrano H, Pérez-Brayfield MR, Jorge JC. New frontiers on the molecular underpinnings of hypospadias according to severity. *Arab J Urol.* 2020;18:257–66.
19. Inanc I, Avlan D, Eker D, Gurkan H. A genetics study in the foreskin of boys with hypospadias. *Mol Syndromol.* 2023;14:185–90.
20. Perske C, Sennert M, Fawzy M, Wirmer J, Hadidi AT. Hormone receptor expression in hypospadias. *J Pediatr Urol.* 2023;19:697.e1–697.e8.
21. Joodi M, Amerizadeh F, Hassanian SM, Erfani M, Ghayour-Mobarhan M, Ferns GA i sur. The genetic factors contributing to hypospadias and their clinical utility in its diagnosis. *J Cell Physiol.* 2019;234:5519-23.
22. Shan X, Aguilar S, Canon S. Hypospadias prevalence by severity and associated risk factors: A population-based active surveillance analysis. *J Pediatr Urol.* 2023;19:720.e1–720.e9.
23. Ashina M, Fujioka K, Yoshimoto S, Ioroi T, Iijima K. Incidence of hypospadias in severe small-for-gestational-age infants: A multicenter Asian population study. *Pediatr Neonatol.* 2020;61:548–50.
24. Raghavan R, Romano ME, Karagas MR, Penna FJ. Pharmacologic and environmental endocrine disruptors in the pathogenesis of hypospadias: a review. *Curr Environ Health Rep.* 2018;5:499–511.
25. Keays MA, Dave S. Current hypospadias management: Diagnosis, surgical management, and long-term patient-centred outcomes. *Can Urol Assoc J.* 2017;11:S48–S53.
26. Baskin LS. Hypospadias. *Adv Exp Med Biol.* 2004;545:3–22.
27. Duckett JW. Successful hypospadias repair. *Contemp Urol* 1992;4:42–55.
28. Duckett JW Jr. Hypospadias. *Pediatr Rev.* 1989;11:37–42.
29. Snodgrass W, Macedo A, Hoebeke P, Mouriouand PD. Hypospadias dilemmas: a round table. *J Pediatr Urol.* 2011;7:145–57.
30. Montag S, Palmer LS. Abnormalities of penile curvature: chordee and penile torsion. *ScientificWorldJournal.* 2011;11:1470–8.

31. Moscardi PRM, Gosalbez R, Castellan MA. Management of high-grade penile curvature associated with hypospadias in children. *Front Pediatr.* 2017;5:189.
32. Tugtepe H, Thomas DT, Kandirici A, Yener S, Dagli T. Should we routinely test for chordee in patients with distal hypospadias?. *Eur J Pediatr Surg.* 2015;25:195–8.
33. Sikchi R, Sinha A, Pathak M, J Rathod KK, Jadhav AS, Saxena R. Pattern of preoperative uroflowmetry in hypospadias patients and age-matched control patients. *J Indian Assoc Pediatr Surg.* 2023;28:486–92.
34. Bush NC, Snodgrass W. Complaints of men with uncorrected distal hypospadias. *Res Rep Urol.* 2023;15:425–30.
35. Ben-David R, Kupersmidt A, Dekalo S, Herzberg H, Mano R, Dubi-Sobol A, et al. Dorsal penile curvature and megameatus intact prepuce hypospadias: A common association in a rare variant of hypospadias. *J Pediatr Urol.* 2021;17:517.e1–517.e4.
36. Kraft KH, Shukla AR, Canning DA. Proximal hypospadias. *Scientific World Journal.* 2011;11:894–906.
37. Ludorf KL, Benjamin RH, Navarro Sanchez ML, McLean SD, Northrup H, Mitchell LE, et al. Patterns of co-occurring birth defects among infants with hypospadias. *J Pediatr Urol.* 2021;17:64.e1–64.e8.
38. Hammouda HM, Shahat AA, Safwat AS, Taha TM. The long-term consequences of the hypospadias salvage repair issue. *BMC Pediatr.* 2024;24:58.
39. Arlen AM, Kirsch AJ, Leong T, Broecker BH, Smith EA, Elmore JM. Further analysis of the Glans-Urethral Meatus-Shaft (GMS) hypospadias score: correlation with postoperative complications. *J Pediatr Urol.* 2015;11:71.e1–71.e715.
40. Abbas TO, Khalil IA, Hatem M, Boyko A, Zorkin S. Plate Objective Scoring Tool (POST) in distal hypospadias: Correlation with post-repair complications. *J Pediatr Urol.* 2024;20:238.e1–238.e6.
41. Mosa H, Paul A, Solomon E, Garriboli M. How accurate is eyeball measurement of curvature? A tool for hypospadias surgery. *J Pediatr Urol.* 2022;18:470–6.
42. Babu R, Arun Prasad D, Chandrasekharam VVS. Unaided visual assessment of ventral curvature during hypospadias repair is inferior to objective measurement using app goniometry. *Pediatr Surg Int.* 2023;39:219.
43. Abbas TO. Ultrasonographic evaluation of the hypospadiac penis in children. *Front Pediatr.* 2022;10:932201.

44. Chaudhary G, Yhoshu E, Chauhan U, Ahmed I, Gupta MK, Piplani R i sur. Anatomical study of hypospadias penis using magnetic resonance imaging in children. *J Pediatr Urol.* 2022;18:57.e1–57.e7.
45. Srivastava P, Tenney J, Lodish M, Slavotinek A, Baskin L. Utility of genetic work-up for 46, XY patients with severe hypospadias. *J Pediatr Urol.* 2023;19:261–72.
46. Riedmiller H, Androulakakis P, Beurton D, Kocvara R, Gerharz E; European Association of Urology. EAU guidelines on paediatric urology. *Eur Urol.* 2001;40:589–99.
47. Timing of elective surgery on the genitalia of male children with particular reference to the risks, benefits, and psychological effects of surgery and anesthesia. *American Academy of Pediatrics. Pediatrics.* 1996;97:590–4.
48. Cook A, Khoury AE, Neville C, Bagli DJ, Farhat WA, Pippi Salle JL. A multicenter evaluation of technical preferences for primary hypospadias repair. *J Urol.* 2005;174:2354–7.
49. Zaontz MR. The GAP (glans approximation procedure) for glanular/coronal hypospadias. *J Urol.* 1989;141:359–61.
50. Duckett JW. MAGPI (meatoplasty and glanuloplasty): a procedure for subcoronal hypospadias. *Urol Clin North Am.* 1981;8:513–9.
51. Mizuno K, Hayashi Y, Kojima Y, Tozawa K, Sasaki S, Kohri K. Tubularized incised plate urethroplasty for proximal hypospadias. *Int J Urol.* 2002;9:88–90.
52. Braga LH, Pippi Salle JL, Lorenzo AJ, Skeldon S, Dave S, Farhat WA i sur. Comparative analysis of tubularized incised plate versus onlay island flap urethroplasty for penoscrotal hypospadias. *J Urol.* 2007;178:1451-6.
53. Dason S, Wong N, Braga LH. The contemporary role of 1 vs. 2-stage repair for proximal hypospadias. *Transl Androl Urol.* 2014;3:347–58.
54. Subramaniam R, Spinoit AF, Hoebeke P. Hypospadias repair: an overview of the actual techniques. *Semin Plast Surg.* 2011;25:206–12.
55. Bracka A. The role of two-stage repair in modern hypospadiology. *Indian J Urol.* 2008;24:210–8.
56. Markiewicz MR, Lukose MA, Margarone JE 3rd, Barbagli G, Miller KS, Chuang SK. The oral mucosa graft: a systematic review. *J Urol.* 2007;178:387–94.
57. Askarpour S, Peyvasteh M, Mohamadi A, Khoshkhabar M. Comparative study of modifying meatal advancement glandular with release chordi versus snodgrass surgical methods regarding the repair of distal hypospadias. *World J Plast Surg.* 2021;10:73–7.

58. Seibold J, Werther M, Alloussi S, Gakis G, Schilling D, Colleselli D i sur. Objective long-term evaluation after distal hypospadias repair using the meatal mobilization technique. *Scand J Urol Nephrol*. 2010;44:298-303.
59. Seibold J, Boehmer A, Verger A, Merseburger AS, Stenzl A, Sievert KD. The meatal mobilization technique for coronal/subcoronal hypospadias repair. *BJU Int*. 2007;100:164–7.
60. Snodgrass W. Tubularized, incised plate urethroplasty for distal hypospadias. *J Urol*. 1994;151:464–5.
61. Snodgrass WT. Tubularized incised plate (TIP) hypospadias repair. *Urol Clin North Am*. 2002;29:285–90.
62. Beuke M, Fisch M. Salvagestrategien nach Komplikationen der Hypospadiiechirurgie [Salvage strategies after complications of hypospadias repair]. *Urologe A*. 2007;46:1670–5.
63. Hansson E, Becker M, Aberg M, Svensson H. Analysis of complications after repair of hypospadias. *Scand J Plast Reconstr Surg Hand Surg*. 2007;41:120–4.
64. Bhat A, Mandal AK. Acute postoperative complications of hypospadias repair. *Indian J Urol*. 2008;24:241–8.
65. Lee YC, Huang CH, Chou YH, Lin CY, Wu WJ. Outcome of hypospadias reoperation based on preoperative antimicrobial prophylaxis. *Kaohsiung J Med Sci*. 2005;21:351–7.
66. Pogorelić Z, Stričević L, Elezović Baloević S, Todorčić J, Budimir D. safety and effectiveness of triclosan-coated polydioxanone (PDS Plus) versus uncoated polydioxanone (PDS II) sutures for prevention of surgical site infection after hypospadias repair in children: A 10-year single center experience with 550 hypospadias. *Biomedicines*. 2024;12:583.
67. Muruganandham K, Ansari MS, Dubey D, Mandhani A, Srivastava A, Kapoor R, i sur. Urethrocutaneous fistula after hypospadias repair: outcome of three types of closure techniques. *Pediatr Surg Int*. 2010;26:305–8.
68. Ratan SK, Sen A, Pandey RM, Hans C, Roychaudhary S, Ratan J. Lesser evaluated determinants of fistula formation in children with hypospadias. *Int J Clin Pract*. 2001;55:96–9.
69. Karakus SC, User IR, Akcaer V, Ozokutan BH, Ceylan H. A simple technique for small-diameter urethrocutaneous fistula repair: Ligation. *J Pediatr Urol*. 2017;13:88–90.
70. Karamürsel S, Celebioğlu S. Urethral advancement for recurrent distal hypospadias fistula treatment. *Ann Plast Surg*. 2006;56:423–6.

71. Cimador M, Vallasciani S, Manzoni G, Rigamonti W, De Grazia E, Castagnetti M. Failed hypospadias in paediatric patients. *Nat Rev Urol*. 2013;10:657–66.
72. Gargollo PC, Cai AW, Borer JG, Retik AB. Management of recurrent urethral strictures after hypospadias repair: is there a role for repeat dilation or endoscopic incision?. *J Pediatr Urol*. 2011;7:34–8.
73. Buisson P, Ricard J, Hamzy M, Pouzac M, Canarelli JP. Evaluation des résultats du procédé de Snodgrass dans la chirurgie de l'hypospade [Evaluation of the results of the Snodgrass procedure in hypospadias surgery]. *Prog Urol*. 2004;14:385-9.
74. Pfistermuller KL, McArdle AJ, Cuckow PM. Meta-analysis of complication rates of the tubularized incised plate (TIP) repair. *J Pediatr Urol*. 2015;11:54-9.
75. Moradi M, Kazemzadeh B, Hood B, Rezaee H, Kaseb K. Meatal mobilization and glanuloplasty: a viable option for coronal and glanular hypospadias repair. *Urology*. 2016;94:204-7.
76. Zhang Y, Shen Z, Zhou X, Chi Z, Hong X, Huang Y, i sur. Comparison of meatal-based flap (Mathieu) and tubularized incised-plate (TIP) urethroplasties for primary distal hypospadias: A systematic review and meta-analysis. *J Pediatr Surg*. 2020;55:2718-27.
77. Winberg H, Arnbjörnsson E, Anderberg M, Stenström P. Postoperative outcomes in distal hypospadias: a meta-analysis of the Mathieu and tubularized incised plate repair methods for development of urethrocutaneous fistula and urethral stricture. *Pediatr Surg Int*. 2019;35:1301–8.
78. El-Helaly HA, Youssef HA, Ibrahim HM, Aldaqadossi HA, Abdalla OM, Dogha MM. Distal hypospadias repair: Comparative study between snodgrass and transverse preputial onlay flap. *J Pediatr Urol*. 2022;18:610.e1–610.e6.
79. Fathi BA, Elgammal AA, Ghoneimy OM, Alrefaey AA, Abouelgreed TA, Elhelaly MA i sur. Urethral advancement and glanuloplasty versus tubularized incised plate urethroplasty for distal hypospadias repair: a prospective randomized study. *BMC Urol*. 2023;23:70
80. Kumar A, Ram Dhayal I. A comparative study on the outcomes of hypospadias surgery following early versus late bladder catheter removal. *Cureus*. 2022;14:e26104.
81. Xu N, Xue XY, Wei Y, Li XD, Zheng QS, Jiang T i sur. Outcome analysis of tubularized incised plate repair in hypospadias: is a catheter necessary? *Urol Int*. 2013;90:354–7.
82. Roth JD, Whittam BM, Carroll AE, Szymanski KM, Misseri R, Cain MP i sur. Early readmission and reoperation characteristics of ambulatory hypospadias repair. *J Pediatr Urol*. 2018;14:532.e1–532.e7.

83. Ru W, Tang D, Wu D, Tao C, Chen G, Wei J i sur. Identification of risk factors associated with numerous reoperations following primary hypospadias repair. *J Pediatr Urol.* 2021;17:61.e1–61.e5.
84. Nguyen S, Durbin-Johnson B, Kurzrock EA. Reoperation after hypospadias repair: long-term analysis. *J Urol.* 2021;205:1778–84.
85. Chukwubuike KE, Obianyo NEN, Ekenze SO, Ezomike UO. Assessment of the effect of urethral plate width on outcome of hypospadias repair. *J Pediatr Urol.* 2019;15:627.e1–627.e6.
86. Galal M, Taha DE, Elabden KZ, Nabeeh H, Abdelbaky T. The effect of pre-incision urethral plate width and glanular width on the outcome of tubularized incised urethral plate repair surgery in distal penile hypospadias, a prospective study. *Urol J.* 2021;19:50–5.
87. Bush NC, Snodgrass W. Pre-incision urethral plate width does not impact short-term Tubularized Incised Plate urethroplasty outcomes. *J Pediatr Urol.* 2017;13:625.e1–625.e6.
88. Akova F, Aydın E, Salabas E, Bilgili Z. Glans diameter and meatus localization are the sole predictors of primary distal hypospadias surgery complications: a multivariate analysis of single surgeon series. *Cureus.* 2022;14:e30306.
89. Güler Y. TIPU outcomes for hypospadias treatment and predictive factors causing urethrocutaneous fistula and external urethral meatus stenosis in TIPU: Clinical study. *Andrologia.* 2020;52:e13668.

8. SAŽETAK

Cilj istraživanja: Cilj ovog istraživanja bio je usporediti ishode liječenja u smislu ranih i kasnih poslijeoperacijskih komplikacija Snodgrass i MEMO (engl. *Meatal mobilisation*) tehnike u dječaka operiranih zbog distalne hipospadije.

Ispitanici i metode: U ovu retrospektivnu studiju uključeno je 105 dječaka kojima je dijagnosticirana distalna hipospadija te koji su operirani u Klinici za dječju kirurgiju kliničkog bolničkog centra Split u razdoblju od 1. siječnja 2019. do 31. prosinca 2023. godine. Ispitanici su podjeljeni u dvije skupine prema učinjenoj kirurškoj tehnici za ispravak anomalije. Prvu skupinu je činilo 49 dječaka operiranih MEMO tehnikom, a drugu 56 dječaka operiranih Snodgrass tehnikom. Skupine smo usporedili prema demografskim i kliničkim podacima te ishodima liječenja i razvijenim komplikacijama.

Rezultati: Značajno niža učestalost poslijeoperacijskih komplikacija zabilježena je u MEMO skupini u odnosu na Snodgrass skupinu ($n=4$; 8,2%) naspram $n=14$ (25%); $P=0,037$). Uretrokutana fistula bila je najčešća komplikacija u Snodgrass skupini ($n=8$; 14,3%), dok je samo 1 (2%) dječak u MEMO skupini razvio fistulu ($P=0,034$). Učestalost stenoze meatusa ($P=0,621$) i infekcija rane ($P=0,999$) bila je niska u obje ispitivane skupine. U dječaka operiranih MEMO tehnikom zabilježeno je kraće trajanje operacije (41 min (Interkvartilni raspon–IQR 38, 47) u odnosu na 51 min (IQR 45,5; 61); $P<0,001$), kraće trajanje hospitalizacije (1 dan (IQR 1, 2) naspram 3 dana (IQR 2, 6); $P<0,001$) te kraće trajanje kateterizacije (3 dana (IQR 2,5; 5) naspram 6 dana (IQR 6, 8); $P<0,001$). Ni u jednoj skupini nije bilo slučajeva iznenadnog povratka u operacijsku dvoranu, a u skupini Snodgrass zabilježen je samo 1 slučaj ponovnog prijema. Učestalost reoperacija bila je značajno niža u MEMO u odnosu na Snodgrass skupinu ($n = 3$; 6,1% naspram $n = 11$; 19,6%; $P=0,048$)

Zaključak: MEMO je sigurna i učinkovita kirurška opcija u liječenju distalne hipospadije. U dječaka operiranih MEMO tehnikom zabilježeni su izvrsni ishodi liječenja, estetski rezultati i niska učestalost komplikacija kao i značajno kraće trajanje operacije u odnosu na Snodgrass tehniku.

9. SUMMARY

Diploma thesis title: Comparison of Meatal mobilization (MEMO) and Snodgrass technique for the treatment of distal hypospadias in children.

Objectives: The aim of this study was to compare treatment outcomes in terms of early and late postoperative complications, between the Snodgrass and MEMO techniques in patients operated on for distal hypospadias.

Patients and methods: This retrospective study included 105 boys who were diagnosed with distal hypospadias and were operated on at University Hospital of Split between January 1st, 2019 and December 31st, 2023. The patients were divided into two groups according to the surgical technique used to correct the anomaly. The first group consisted of 49 boys operated on by the MEMO technique, while the second group was consisted of 56 boys operated on by the Snodgrass technique. Demographic and clinical data, as well as clinical outcomes and complication rates were obtained for each group.

Results: Regarding the incidence of postoperative complications a significantly lower incidence of postoperative complications was found in the MEMO group compared to the Snodgrass group ($n=4$; 8.2% vs. $n=14$ (25%); $P=0.037$). A urethrocutaneous fistula was the most common complication in the Snodgrass group ($n=8$; 14.3%), while in the MEMO group only one patient (2%) developed a fistula ($P=0.034$). The incidence of meatal stenosis ($P=0.621$) and wound infections ($P>0.999$) was low in both groups. Duration of surgery (41 min (Interquartile range–IQR 38, 47) vs. 51 min (IQR 45.5, 61); $P<0.001$); duration of hospitalisation (1 day (IQR 1, 2) vs. 3 days (IQR 2, 6); $P<0.001$) and time to catheter removal (3 days (IQR 2.5, 5) vs. 6 days (IQR 6, 8); $P<0.001$) were all significantly lower in patients operated on with MEMO compared to the Snodgrass technique. No cases of uROR occurred in either group. Only one case of ReAd was recorded in the Snodgrass group. The incidence of redo surgery was significantly lower in the MEMO group than in the Snodgrass group ($n=3$; 6.1% vs. $n=11$; 19.6%; $P=0.048$).

Conclusion: MEMO is safe and effective technique that can be used for treatment of distal hypospadias. It showed excellent outcomes, cosmetic results and low incidence of complications as well as significantly shorter duration of surgery compared to Snodgrass technique.

10. PRILOZI

Prilog 1. Rješenje Etičkog povjerenstva KBC-a Split.



KLINIČKI BOLNIČKI CENTAR SPLIT
ETIČKO POVJERENSTVO

Klasa: 500-03/23-01/219
Ur.broj: 2181-147/01/06/LI.Z.-23-02

Split, 27.11.2023.

IZVOD IZ ZAPISNIKA SJEDNICE ETIČKOG POVJERENSTVA KBC SPLIT 20/2023

1.

Prof.dr.sc. Zenon Pogorelić, dr.med. iz Klinike za dječju kirurgiju KBC-a Split je uputio Etičkom povjerenstvu zamolbu za odobrenje provedbe istraživanja:

Usporedba „Memo“ i „Snodgrass“ tehnike u liječenju distalne hipospadije u djece: retrospektivna studija

Istraživanje za potrebe diplomskog rada i objave znanstvenog rada će u Klinici za dječju kirurgiju KBC-a Split provesti voditelj istraživanja prof.dr.sc. Zenon Pogorelić, dr.med. i suradnici Jakov Todorčić, dr.med., Dražen Budimir, dr.med. i Boris Milovac, student Medicinskog fakulteta u Splitu.

Nakon razmatranja zamolbe, donesen je sljedeći

Zaključak

Iz priložene dokumentacije razvidno je da je Plan istraživanja usklađen s odredbama o zaštiti prava i osobnih podataka ispitanika iz Zakona o zaštiti prava pacijenata (NN169/04, 37/08) i Zakona o provedbi Opće uredbe o zaštiti podataka (NN 42/18), te odredbama Kodeksa liječničke etike i deontologije (NN55/08, 139/15) i pravilima Helsinške deklaracije WMA 1964-2013 na koje upućuje Kodeks.

Etičko povjerenstvo odobrava i suglasno je s provedbom istraživanja.

PREDSJEDNIK ETIČKOG POVJERENSTVA
KLINIČKOG BOLNIČKOG CENTRA SPLIT
IZV.PROF. DR. SC. LIUBO ZNAOR