

# Usporedba otoskopskog nalaza s timpanometrijskim zapisom u djece sa simptomima hipertrofije adenoidnih vegetacija

---

**Mamić, Mladenka**

**Master's thesis / Diplomski rad**

**2024**

*Degree Grantor / Ustanova koja je dodijelila akademski / stručni stupanj:* **University of Split, School of Medicine / Sveučilište u Splitu, Medicinski fakultet**

*Permanent link / Trajna poveznica:* <https://um.nsk.hr/um:nbn:hr:171:591241>

*Rights / Prava:* [In copyright](#)/[Zaštićeno autorskim pravom.](#)

*Download date / Datum preuzimanja:* **2024-07-24**



*Repository / Repozitorij:*

[MEFST Repository](#)



**SVEUČILIŠTE U SPLITU  
MEDICINSKI FAKULTET**

**Mladenka Mamić**

**USPOREDBA OTOSKOPSKOG NALAZA S TIMPANOMETRIJSKIM  
ZAPISOM U DJECE SA SIMPTOMIMA HIPERTROFIJE  
ADENOIDNIH VEGETACIJA**

**Diplomski rad**

**Akadska  
godina: 2023./2024.**

**Mentor:  
doc. dr. sc. Marisa Klančnik, dr. med.**

**Split, srpanj 2024.**

## SADRŽAJ

1. UVOD .....	1
1.1. Hipertrofija adenoidnih vegetacije .....	2
1.2. Anatomija.....	3
1.3. Fiziologija.....	6
1.4. Epidemiologija .....	7
1.5. Etiologija.....	7
1.6. Patofiziologija .....	8
1.7. Dijagnoza.....	8
1.8. Diferencijalna dijagnoza.....	14
1.9. Liječenje i komplikacije.....	15
1.10. Prognoza i posljedice.....	15
2. CILJEVI ISTRAŽIVANJA.....	17
2.1. Ciljevi istraživanja.....	18
2.2. Hipoteze istraživanja.....	18
3. ISPITANICI I POSTUPCI.....	19
3.1. Opis istraživanja.....	20
3.2. Ispitanici .....	20
3.3. Materijali.....	20
3.4. Statističke metode.....	21
4. REZULTATI.....	22
5. RASPRAVA.....	31
6. ZAKLJUČCI.....	35
7. LITERATURA.....	37
8. SAŽETAK.....	43
9. SUMMARY.....	45
10. ŽIVOTOPIS.....	47
11. PRILOZI.....	49

*Želim zahvaliti svojoj mentorici, doc. dr.sc. Marisi Klančnik, na izdvojenom vremenu, trudu i pomoći pri izradi ovog rada.*

*Također želim zahvaliti obitelji, dečku i prijateljima na pomoći, vremenu i strpljenju koje su mi posvetili.*

## **POPIS KRATICA**

HA – hipertrofija adenoida

ORL - otorinolaringologija

OSA – opstruktivna apneja u spavanju

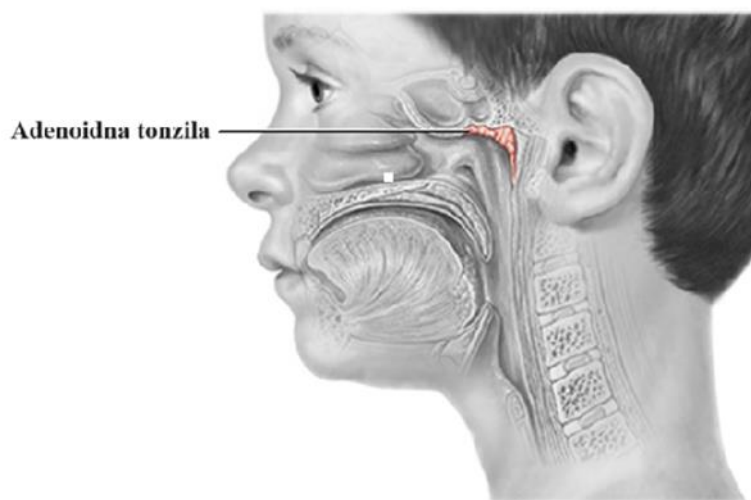
## **1. UVOD**

## 1.1. Hipertrofija adenoidnih vegetacija

Simptomi hipertrofije adenoidnih vegetacija predstavljaju jedne od najčešćih simptoma koje susrećemo u dječjoj dobi. Javljaju se kao posljedica različitih bolesti infektivnog i opstruktivnog karaktera koje se brzo šire jer djeca veliki dio vremena provode u kolektivima poput jaslica, vrtića, škola i sportskih objekata (1). Iako se uglavnom radi o samoograničavajućoj bolesti, ponekad nalazimo vrlo ozbiljne komplikacije. Opstrukcija disanja na nos, prekidi disanja u snu i provodni gubitak sluha smatramo najozbiljnijim komplikacijama. Smetnje opstruktivne prirode lako se primijete i brže tretiraju dok problemi od strane uha i dalje predstavljaju enigmu i često znaju proći nezapaženo (2). Djeca jako brzo kompenziraju slušne smetnje, a simptomi upale srednjeg uha s izljevom često nisu izraženi tako da se ponekad izgubi dragocjeno vrijeme do dijagnosticiranja gubitka sluha ili drugih slušnih smetnji. Svi ovi simptomi su karakteristički za djecu manje životne dobi jer u pubertetu dolazi do atrofije i nestajanja adenoidnih vegetacija (3, 4). Opstrukcija Eustahijeve cijevi povezana s hipertrofijom adenoidnih vegetacija je odgovorna za slabije izjednačavanje atmosfernog tlaka i tlaka u srednjem uhu, a uz nepovoljne anatomske i imunološke čimbenike dovodi do čestih upala srednjeg uha te konačno do upale srednjeg uha s izljevom, priraslicama te provodnog gubitka sluha (5, 6). Zato je jako važno prilikom prvog kontakta s djetetom uraditi kvalitetan i detaljan otorinolaringološki pregled te opisati izgled bubnjića kako bi sagledali moguće slušne smetnje te ih potvrdili timpanometrijskim ispitivanjem. Iako uglavnom nalazimo korelaciju između otoskopskog nalaza i timpanometrijskog zapisa, ponekad nas zna iznenaditi nesklad između ove dvije pretrage tako da je potrebno uraditi i dodatne pretrage kako bi objasnili moguće neusklađenosti (7). Najvažnije je u cijeloj proceduri na osnovu anamneze, prezentirajućih simptoma i otoskopskog nalaza prepoznati moguće slušne smetnje te ih timpanometrijskom obradom potvrditi ili isključiti. Timpanometrija je objektivna pretraga koja nam daje važne informacije o stanju srednjeg uha i neophodna je u suvremenom pristupu djetetu s hipertrofijom adenoidnih vegetacija. Ako konzervativno liječenje ne dovede do terapijskog uspjeha, pristupa se operaciji adenoida kao jednoj od najčešćih operacija u dječjoj dobi (8-11). Cilj ovog rada je pokazati važnost kliničkog pregleda i značajke otoskopskog nalaza, korelaciju otoskopskog nalaza s timpanometrijskim zapisom.

## 1.2. Anatomija

Adenoidne vegetacije, adenoidi, ždrijelni krajnik ili češći naziv treća mandula je limfno tkivo koje je smješteno u stražnjem dijelu nosnog ždrijela (Slika 1). Waldeyerov prsten je cjelina koja se sastoji od dvije palatine, dvije tubarne, dvije faringealne (adenoidi) i jedne jezične tonzile. Nepčane tonzile su smještene između prednjeg nepčanog luka i stražnjeg nepčanog luka. Tonzile su prekrivene pločastim epitelom koji se protežu u kripke tonzila. Svaka nepčana tonzila ima oko 8 do 10 kripti. Ždrijelne tonzile (lat. *tonzila Luscha*) su po značaju odmah iza nepčanih. Nalaze se na stražnjem i gornjem dijelu epifarinksa. Adenoidi nemaju kripke te su prekrivene respiratornim epitelom. Jezična tonzila nalazi se na korijenu jezika, a tubarna na ušću Eustahijeve tube. Preko vanjske karotidne arterije se odvija vaskularizacija svih tonzila, a preko tirolingofacijalnog duktusa krv odlazi u zajedničku jugularnu venu. Jako važna limfna drenaža tonzila koju čini unutarnji Waldeyerov prsten, te vanjski prsten koji čine limfni čvorovi vrata (faringomaksilarni i retrofaringealni limfni čvorovi) (12, 13). Živčana opskrba tonzila polazi od faringealnog pleksusa, odnosno X. i IX. kranijalnog živca (14).

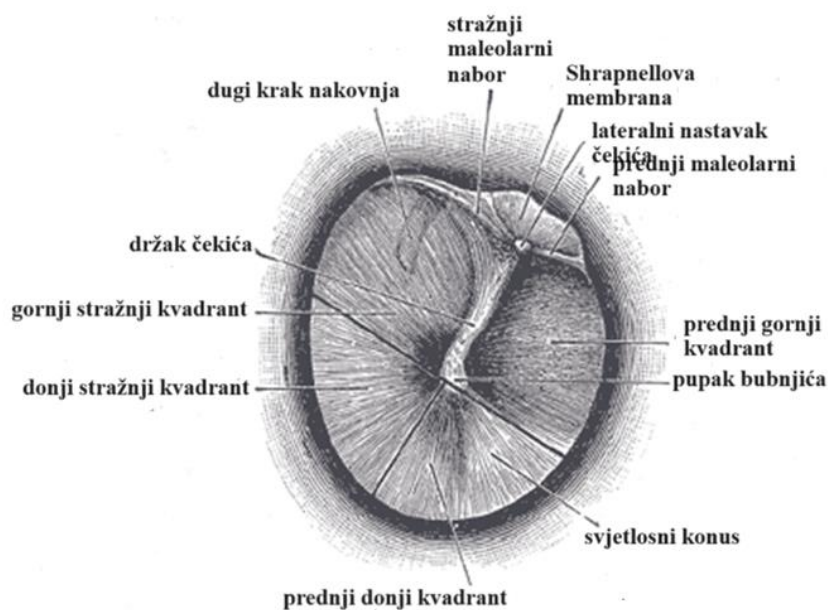


**Slika 1.** Adenoidna tonzila. Preuzeto i prilagođeno prema: MedlinePlus. Adenoid removal [Internet]. Bethesda (MD): National Library of Medicine (US) ; [citirano 9. siječnja 2024.]. Dostupno na: <https://medlineplus.gov/about/using/citation/>

Bubnjić (lat. *membrana tympani*) je tanka, poluprozirna ovalna opna na medijalnom kraju zvučnog voda (Slika 2). Bubnjić se sastoji od vezivnog tkiva kojeg sa lateralne strane čini



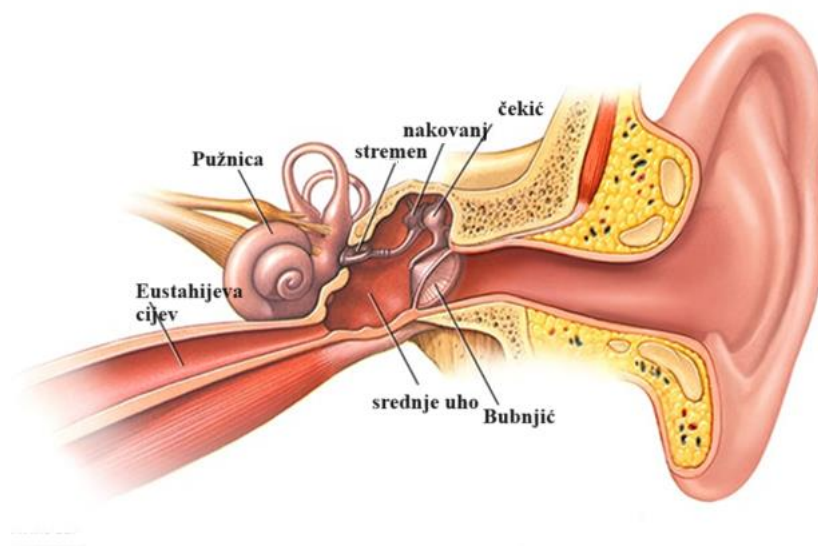
epidermis, a sa medijalne sluznica bubnjišta. U odraslog je čovjeka nagnut inferomedijalno. Držak čekića povlači prednji donji dio bubnjića prema bubnjištu pa bubnjić dobiva karakterističan izgled pri otoskopskom pregledu. Uvučeni centralni dio bubnjića se naziva pupak bubnjića (lat. *umbo membranae tympanicae*). Izbočenje koje čini držak čekića sa vanjske strane bubnjića naziva se maleolarna strija. Dio bubnjića koji leži iznad čekića naziva se lat. *pars flaccida membranae tympani* (Shrapnellova membrana), za razliku od ostalog napetog dijela bubnjića, lat. *pars tensa* (15). Krvna opskrba bubnjića dolazi iz duboke aurikularne arterije koja je ogranak maksilofacijalne arterije, stražnje aurikularne arterije koja je ogranak vanjske karotidne i timpaničnih ogranaka maksilarne arterije. Venska drenaža vanjske strane bubnjića se odvija preko vanjske jugularne vene, a unutarnja preko transverzalnog sinusa. Inervacija bubnjića potječe od V., X., IX. i VII (16).



**Slika 2.** Bubnjić. Preuzeto i prilagođeno prema: Bell D, Jones J. Tympanic membrane. In: Radiopaedia.org. Radiopaedia; 2010 [citirano 20. siječnja 2024.]. Dostupno na: <https://radiopaedia.org/articles/tympanic-membrane>

Srednje uho sastoji se od bubnjišta (lat. *cavum tympani*) i Eustahijeve tube (lat. *tube auditiva*) koja srednje uho povezuje ždrijelom (Slika 3). Bubnjište je ispunjeno zrakom, a u njoj se nalaze 3 slušne košćice (lat. *ossicula auditiva*) i dva mišića, lat. *m. stapedius* i lat. *m. tensoris tympani*. Bubnjište prema straga komunicira s mastoidnim celulama, od vanjskog uha ga odvaja

bubnjić, a sa ždrijelom ga spaja Eustahijeva tuba. U srednjem uhu nalaze se tri male slušne košćice: čekić (lat. *malleus*), nakovanj (lat. *incus*) i stremen (lat. *stapes*). One zajedno s bubnjićem tvore uređaj za prijenos zvuka. Čekić čine glava (lat. *caput mallei*), vrat (lat. *collum mallei*) te najdonji dio koji se naziva držak (lat. *manubrium mallei*). Od donjeg dijela vrata polaze lat. *processus lateralis* i duži lat. *processus anterior*. Glava čekića spaja se s nakovanjem u zglobu lat. *articulatio incudomallearis*. Između stremena i čekića nalazi se nakovanj koji povezuje te dvije strukture. Eustahijeva cijev spaja bubnjište i nazofarinks, a sastoji se od dva ušća. Lat. *ostium tympanicum tubae auditivae* otvara se u srednjem uhu, lat. *ostium pharyngeum tubae auditivae* koji se otvara u nazofarinksu (15).



**Slika 3.** Srednje uho. Preuzeto i prilagođeno prema: Middle ear [Internet]. Mayo Clinic; 2023 [citirano 15. ožujka 2024.]. Dostupno na: <https://www.mayoclinic.org/middle-ear/img-20007556>

### 1.3. Fiziologija

Faringealna tonzila nastaje iz faringealnog endoderma čiji razvoj započinje u 4. mjesecu intrauterino završava u sedmom mjesecu intrauterino. Najveći dio stranih tvari ulazi u organizam disanjem i hranjenjem, a tonzile zbog svoje lokalizacije osiguravaju zaštitni imunološku obranu na otvorima probavnog i dišnog puta. Tonzilarno tkivo tako štiti donje dišne putove, ali i cijeli organizam te su sposobni za niz složenih imunoloških funkcija. Antigenprezentirajuće stanice nalaze se u respiratornom epitelu, a u njima se prerađuju antigeni. U Waldeyerovom limfatičkom prstenu sa glavnim kompleksima histokompatibilnosti I i II prezentiraju antigen. Nakon toga slijedi aktiviranje T-limfocita. Citotoksične T-limfocite će aktivirati glavni kompleks tkivne histokompatibilnosti I, a za aktivaciju pomoćničkih T-limfocita je zaslužan glavni kompleks tkivne histokompatibilnosti II. Nakon toga se T-stanice razvijaju u dva različita tipa memorijskih stanica. Razvijanje u pomoćničke T stanice tip 1 je povoljan slijed jer upravo radi toga dolazi do uredne imunološke reakcije na strani antigen. U atopičara će se razvijati pomoćničke T stanice tip 2 koje za cilj imaju stvaranje imunoglobulina E, a upravo ona dovode do aktiviranja kaskade alergijske reakcije.

Adenoidi su prisutni već od rođenja te tijekom odrastanje fiziološki hipertrofiraju. U školskoj dobi one postupno smanjuju, a u adolescentskoj dobi potpuno atrofiraju i ne uzrokuju opstruktivne smetnje (12).

Funkcija bubnjića je prijenos i pojačanje zvuka. Bubnjić vibrira kad se susreće sa zvukom i onda te vibracije prenosi na slušne košćice unutarnjeg uha te se dalje prenosi na pužnicu. Otokopija je pretraga koja je jako važna kod procjene stanja bubnjića, pregleda zvučnog voda i srednjeg uha. Ispitivanje bubnjića otoskopskim pregledom može pomoći liječnicima u dijagnosticiranju raznih stanja kao što je upala srednjeg uha, perforacije bubnjića i trauma uha. Zdravi bubnjić sivkaste je boje te ima svojstvo refleksije svjetla (17).

Slušne košćice rade kao sustav poluga i time prenosi titranje bubnjića koji onda pomiče tekućinu u unutarnjem uhu. Tekućina se u pužnici pomiče naprijed i nazad ovisno o tome u kojem smjeru se kreću čekić i stremen. Kad nema sustava košćica i prijenosa preko bubnjića, postoji mogućnost prijenosa zvučnih valova do ovalnog prozorčića i pužnice putem zraka. Takav zvuk bit će za 20 decibela slabije čujan od fiziološkog mehanizma putem košćica.

Nadalje, zatezač bubnjića (lat. *musculus tensor tympani*) i stremeni mišić (lat. *musculus stapedius*) su dva mišića slušnih košćica su važni za sustav poluge slušnih košćica. Oni osiguravaju da sustav poluge slušnih košćica bude uvijek u stanju napetosti te time omogućavaju jaču čujnost za niske frekvencije (18).

## 1.4. Epidemiologija

Još uvijek nam epidemiologija hipertrofije adenoida (HA) u potpunosti nije jasna. Meta-analiza je dokazala prevalenciju HA od 34,5% unutar jednog uzorka djece i adolescenata (19). Međutim adenoidno tkivo počinje atrofirati nakon djetetove 9 godine te se time i smanjuju upale adenoidnih vegetacija. Ukoliko adenoidne vegetacije ostanu uvećane u odrasloj dobi, bolesnici mogu imati problema s nosnom opstrukcijom (20). Također su studije pokazale da je retruzija mandibule povezana s većom pojavnosti HA (21). Prema dosadašnjoj literaturi nije nađena spolna, rasna ili geografska razlika u učestalosti (22).

## 1.5. Etiologija hipertrofičnih adenoidnih vegetacija

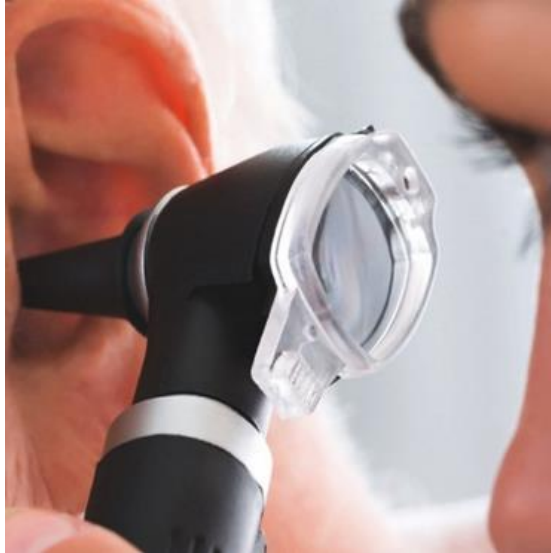Uzroci hipertrofije adenoida nisu potpuno razjašnjeni. Postoji nekoliko teorija koje ukazuju na povezanost s nepravilnim imunološkim reakcijama, infektivnim uzrocima, izloženosti okolišu, hormonskim te genetskim čimbenicima (23). Istraživanja ukazuju na povezanost atopije s hipertrofičnim adenoidima. Studije ukazuju na učestalost HA kod djece koja boluju od alergijskog rinitisa, atopijskog dermatitisa i astme kod djece (24). Gastroezofagealni refluks se često viđa kod djece koja imaju povećane hipertrofične adenoidne vegetacije, ali se ne može dokazati točan mehanizam povezanosti. Studije pokazuju prevalenciju kod djece što možda bude moglo biti povezano s boljim ishodom u liječenju tih dviju bolesti (25). Uzroci HA mogu biti također infektivnog podrijetla, pa tako razni virusi i bakterije mogu biti uzrok kroničnog tonzilitisa i ponavljajućeg adenotonzilitisa. Studije pokazuju da su od bakterijskih aerobnih uzročnika najvažnija lat. *Streptococcus pneumoniae*, lat. *Streptococcus agalactiae* i lat. *Haemophilus influenzae*, a od anaerobnih uzročnika lat. *Peptostreptococcus*, lat. *Prevotella*, i lat. *Fusobacterium spp.* Virusni uzročnici su Epstein Barr virus, citomegalovirus, herpes virus te rinovirusi (11, 26). Istraživanja su pokazala smanjenje oboljenja od upale srednjeg uha u bolesnika nakon adenoidektomije (27). Također postoji povezanost između kućnih grinja i izloženosti duhanskom dimu i povećanoj učestalosti HA i alergijskom rinitisu. Tako spore plijesni pokazuju povezanost za učestalijom pojavom HA kod ljudi koji su izloženi njima (28).

## 1.6. Patofiziologija

Patofiziologija hipertrofičnih adenoidnih vegetacija je u uskoj korelaciji s akutnim i kroničnim adenoiditisima. Adenoidi su stalno izloženi alergenima, bakterijama i virusima, a nama služe za obranu gornjih dišnih puteva. Najčešće se događa da adenoidi inficiraju te posljedično uzrokuju recidivirajuće infekcije uha, nosa i ždrijela te kronične sinusa. Adenoidi tako postanu izvor infekcija te upravo zato studije pokazuju da bolesnici koji su učinili adenoidektomiju imaju manje upala srednjeg uha sinusa i nosa. Također neinfektivni uzroci koji mogu dovesti do hipertrofičnih vegetacija je želučana kiselina i alergije. HA uzrokuju hrkanje i disanje na usta, te ponekad prestanak disanja u snu, tzv. opstruktivnu apneju u spavanju (OSA). Osim problema sa spavanjem, HA uzrokuju probleme sa sluhom. Bolesnici s HA također imaju smanjenu nosnu prohodnost pa često imaju nazalan govor (tzv. unjkav govor) i curenje sekreta iz nosa (29). Također karakteristično lice, lat. *facies adenoidea*, je ono što takvu djecu ističe jer imaju uske nosnice, nedostatak nazolabijalnih brazdi te kariozni šiljasti sjekutići. Značajno je i to da češće obolijevaju od respiratornih infekcija. Zbog opstrukcije disanja dolazi do ukidanja nazopulmonalnog refleksa, a time i do slabije oksigenacije krvi što će dovesti do usporenijeg psihofizičkog razvoja djeteta (30). Istraživanja da bolesnici sa učestalim infekcijama gornjih dišnih puteva imaju uvijek dokazan biofilm na svojim adenoidima, ali da nije pronađena korelacija sa veličinom adenoida (31).

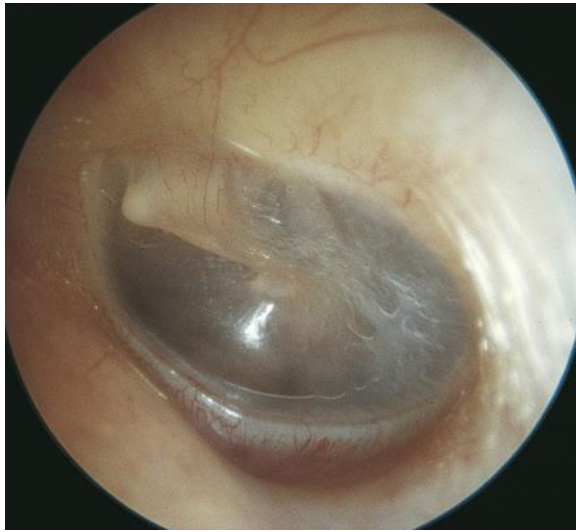## 1.7. Dijagnoza

Dijagnoza adenoidnih vegetacija počinje od anamneze i heteroanamneze koju najčešće daju roditelji za djecu. Uzimanje anamneze se sastoji od postavljanja pitanja koja uključuju poteškoće s govorom, hrkanje te česte infekcije uha koje se ponavljaju. Također važno je pitati za dugotrajan kašalj, glavobolju, oslabljen sluh te iscjedak iz nosa. Fizikalni pregled je nakon uzimanja anamneze najvažniji, a potom slijede dijagnostičke pretrage koje proširuju informacije koje imamo o bolesniku. Pregled u ordinaciji započinje standardnim otorinolaringološkim pregledom koji se sastoji od pregleda stanja sluznice, jezika, mekog nepca te krajnika. Pregled orofarinksa se izvodi tako da bolesnika zamolimo maksimalnu opuštenost, te zatražimo da izgovara slovo „a“ dok sa špatulom pritišćemo jezik po sredini. Ostatak orofarinksa moramo pregledati endoskopskim putem (32).

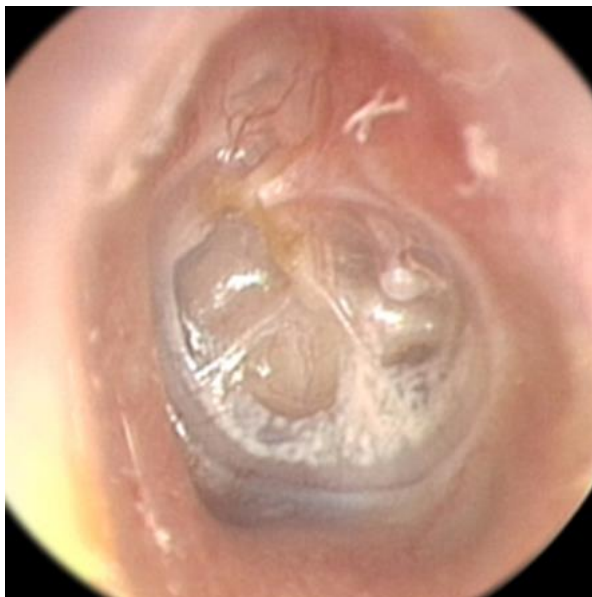

**Slika 4.** Otoskopija. Preuzeto i prilagođeno prema: Removal EW. The ins and outs of Otoscopy [Internet]. Ear Wax Removal UK; 2018 [citirano 20. ožujka 2024.]. Dostupno na: <https://earwaxremoval.uk/blog/2023/3/the-ins-and-outs-of-otoscopy>

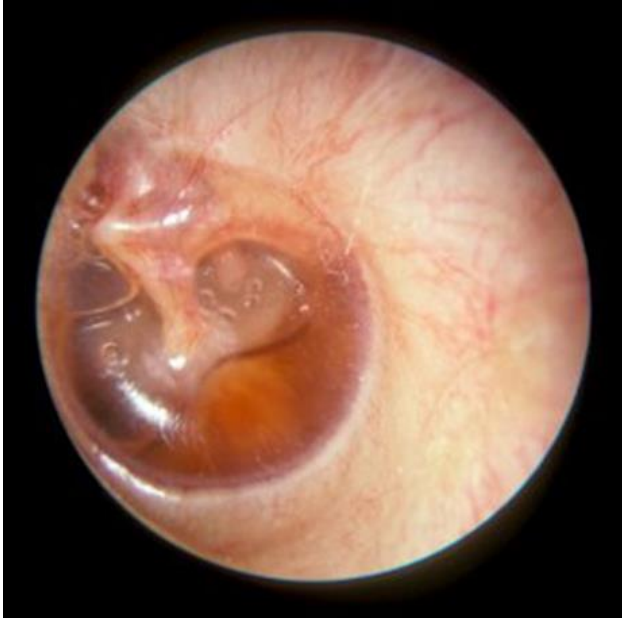Otoskopija je prva rutinska pretraga kojom pregledavamo vanjsko i srednje uho u otorinolaringološkoj ordinaciji kod odraslih, ali i kod djece (Slika 4). Pregledava se uz pomoć malog ušnog lijevka koji se sastoji drške u kojoj je baterija, vrha sa žaruljom, lijevka i leće za uvećavanje slike. Također otoskopom se pregledavaju uvijek oba uha. Prvo inspekcijom pregledavamo vanjsko uho zbog mogućnosti infekcije i upale u vidu otoka. Nakon toga se pregledava zvučnik povlačenjem uške nazad i prema gore. U pregledu bubnjića važno je pratiti pomičnost bubnjića koja se testira upuhivanjem zraka u bubnjić (Slika 5). Zamućen i uvučen bubnjić zlatno žute boje kao znak izljeva u srednjem uhu je čest klinički nalaz sekretornog otitisa (Slika 6). Također može se uočiti gubitak trokutastog refleksa i aerolikvidni nivo koji prosijavaju kroz bubnjić (Slika 7). Sljedeće što možemo ispitati Valsalvinim manevrom prilikom pregleda je prohodnost Eustahijeve tube. Ako postoji začepljenje bolesnik će imati naglušnost je zrak ne može doći do srednjeg uha (33, 34).



**Slika 5.** Uredan bubnjić. Preuzeto i prilagođeno prema: Themes UFO. The normal tympanic membrane [Internet]. Ento Key; 2018 [citirano 28. svibnja 2024.]. Dostupno na: <https://entokey.com/the-normal-tympanic-membrane/>



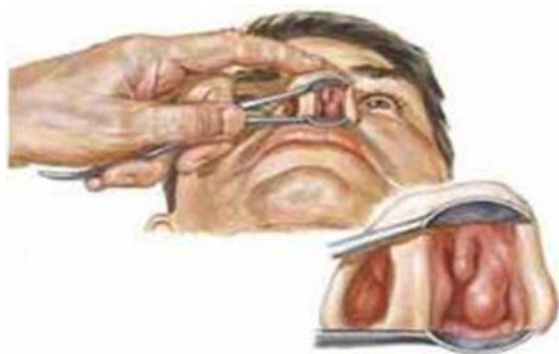**Slika 6.** Uvučen bubnjić. Preuzeto i prilagođeno prema: Wikipedia contributors. Tympanic membrane retraction [Internet]. Wikipedia, The Free Encyclopedia; 2024 [citirano 28. svibnja 2024.]. Dostupno na: [https://en.wikipedia.org/w/index.php?title=Tympanic\\_membrane\\_retraction&oldid=11952341](https://en.wikipedia.org/w/index.php?title=Tympanic_membrane_retraction&oldid=11952341)



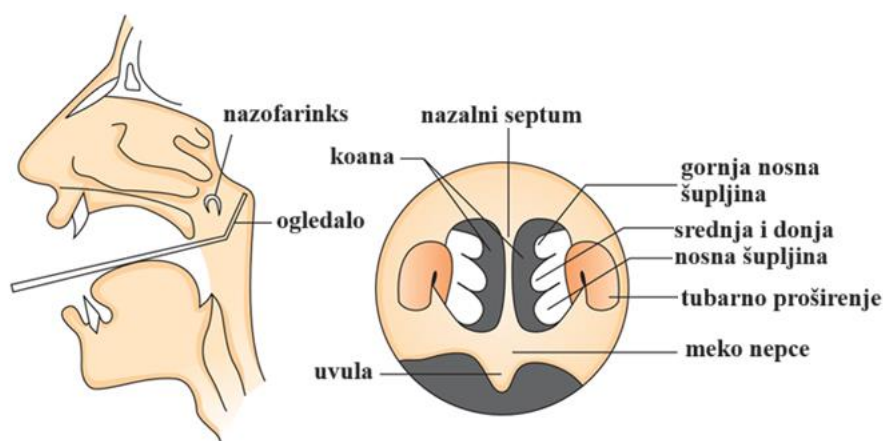
**Slika 7.** Bubnjić s izljevom srednjeg uha. Preuzeto i prilagođeno prema: Middle ear effusion [Internet]. ENT Specialist; 2017 [citirano 28. svibnja 2024.]. Dostupno na: <https://www.johorentspecialist.com/services/ear/middle-ear-effusion/>

Prednja rinoskopija je metoda ispitivanja stanja nosne pregrade, sluznice, prisutnosti stranih tijela i patoloških izraslina (Slika 8). Pretraga se izvodi s pomoću instrumenta spekuluma koji služi za rastvaranje nosnice koju se za to vrijeme mora usmjeriti svjetlo. Uz prednju rinoskopiju također postoji stražnja rinoskopija koja nam služi za pregled stražnjeg nosnog zida, otvora Eustahijeve tube, meko nepce i stražnji dio nosnog septuma (Slika 9). Pretraga se može izvesti pomoću endoskopa i postnazalnog ogledala. S pomoću postnazalnog ogledala se izvodi tako da stavimo ogledalo u posebnu tekućinu protiv zamagljivanja te zamolimo bolesnika da otvori usta što je više moguće. Špatulom pritisnemo jezik, a ogledalo postavimo tako nam prikaže postnazalni prostor. Rinoskopija pomoću endoskopa izvodi se tako što se fleksibilni endoskop s kamerom i svjetlom uvodi u nosnu šupljinu, a kamera na monitoru prikazuje sliku (35, 36).



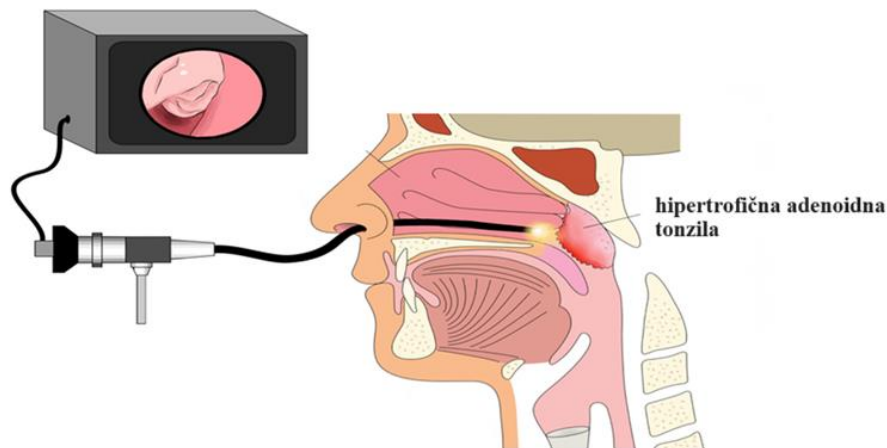


**Slika 8.** Prednja rinoskopija. Preuzeto i prilagođeno prema: Researchgate.net; [citirano 28. svibnja 2024.]. Dostupno na: [https://www.researchgate.net/figure/Anterior-rhinoscopy-findings-A-Patent-right-nasal-cavity-B-Smooth-pink-fleshy-mass\\_fig2\\_371316420/actions#reference](https://www.researchgate.net/figure/Anterior-rhinoscopy-findings-A-Patent-right-nasal-cavity-B-Smooth-pink-fleshy-mass_fig2_371316420/actions#reference)



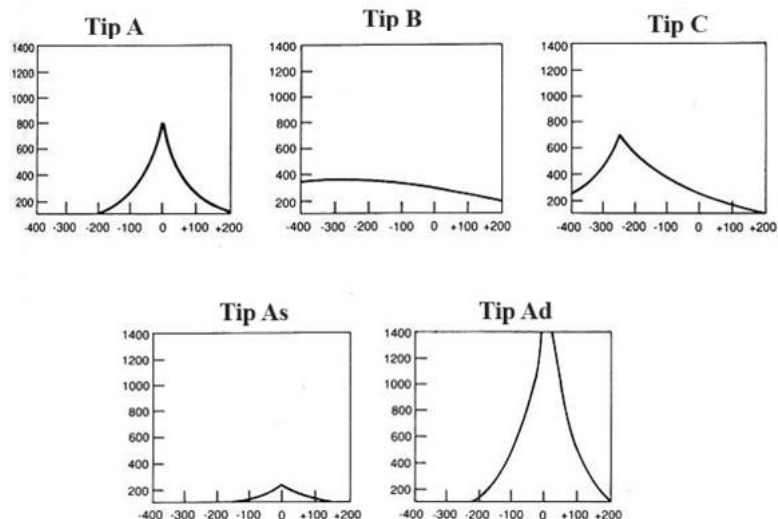
**Slika 9.** Stražnja rinoskopija. Preuzeto i prilagođeno prema: Rinoscopia anteriore e posteriore [Internet]. Otorino Tanzariello; [citirano 28. svibnja 2024.]. Dostupno na: <http://otorino-tanzariello.it/rinoscopia-anteriore-e-posteriore/>

Određivanje veličine i pregled adenoidnih vegetacija izvodi se s pomoću fiberendoskopije nazofarinksa (Slika 10). Pregled endoskopom izvodi se tako što endoskopom koji na vrhu sadrži kameru i svjetiljku prvo ulazimo u nos, te zatim u nazofarinks. Fiberendoskopija se također koristi za vizualizaciju polipa, tumora, stranih tijela te epistakste. Pretragu izvodi specijalist otorinolaringologije koji određuje stupanj opstrukcije (I.-IV. stadij) i veličinu adenoida te je kod ove pretrage važno iskustvo radi objektivnosti nalaza (37).



**Slika 10.** Fiberendoskopija nazofarinksa. Preuzeto i prilagođeno prema: Nasal endoscopy [Internet]. Cleveland Clinic; [citirano 29. svibnja 2024.]. Dostupno na: <https://my.clevelandclinic.org/health/diagnostics/22156-nasal-endoscopy>

Timpanometrija je pretraga kojom mjerimo impedanciju, odnosno gibljivost bubnjića i lanac slušnih košćica. Izvodi se puštanjem tlaka zraka na bubnjić, a otpor ovisi o elastičnosti i trenju. Ako je tlak zraka izjednačen u bubnjištu i srednjem uhu, bubnjić i slušne košćice će najbolje prenijeti energiju. Rezultati pretrage ispisuju se u obliku timpanograma, a pretraga se često izvodi kod djece sa sekretornim otitisom (Slika 11). Postoje tri vrste krivulja. Prva krivulja zove se A krivulja i smatra se urednim timpanogramom. Podatnost je 0,18 do 1,80 ml te tlak između -80 + 50 dekapaskal. Krivulja B prikazuje malu podatljivost i zapravo je ovo nalaz kad je uho ispunjeno tekućinom pa govorimo o izljevu u srednjem uhu. C krivulja prikazuje nepravilnost Eustahijeve tube i prikazuje vrijednosti negativnog tlaka. Tipa As prikazuje smanjenu pokretljivost bubnjića i često se susreće u fiksaciji ili otosklerozi. Tip Ad pokazuje visoku podatljivost i vrh prelazi normalne vrijednosti, a susreće se kod atrofičnog bubnjića i hiperomobilnosti srednjeg uha (38, 39).



**Slika 11.** Tipovi timpanograma. Preuzeto i prilagođeno prema: Timpanometrija [Internet]. ORL Centar za sluh i govor; 2016 [citirano 1. lipnja 2024.]. Dostupno na: <http://centarzasluhigovor.com/2016/10/05/timpanometrija/>

### 1.8. Diferencijalna dijagnoza

Diferencijalna dijagnoza HA je jako široka i može upućivati na mnoga različita stanja. Uvijek treba razmišljati i o kroničnom hipertrofičnom rinitisu, devijaciji septuma, sinusitisu, alergiji, hipertrofičnoj nosnoj školjci ili stranom tijelu nosnih kavuma. Također u diferencijalnoj dijagnozi moramo razmišljati o atreziji hoana, juvenilnom angiofibromu, Thornwaldova cisti, invertnom papilomu i virusu humane imunodeficijencije. Kako je simptomatologija HA u uskoj korelaciji sa disfunkcijom Eustahijeve tube, klinička slika može upućivati na akutnu i kroničnu upalu uha, kronični sekretorni otitis te kolesteatom (40).

## 1.9. Liječenje i komplikacije

Velikoj skupini djece s HA neće uopće trebati liječenje jer će biti bez znakova i simptoma. Uvijek prvo počinjemo konzervativnim liječenjem i djelujemo etiološki. Liječenje antibioticima je usmjereno na infektivne akutne i kronične adenoiditise, a prva linija liječenja je amoksicilin. Ako imamo rekurentne infekcije prelazi se na amoksicilin s klavulanskom kiselinom. Virusne infekcije ne reagiraju na antibiotsko liječenje, ali se povlače unutar 10 dana. Također ukoliko bolesnik ima simptome dehidracije, febriliteta, bolove možemo započeti sa simptomatskom terapijom. Alergijske uzroke HA možemo liječiti intranazalnim kortikosteroidima, antihistaminicima te u nekim slučajevima i oralnim steroidima. Ako se simptomi ne povuku, a dijete ispunjava kriterije za kirurško liječenje prelazimo na adenoidektomiju (13, 40). Adenoidektomija je zahvat u kojem se odstranjuju adenoidi, a često se radi u kombinaciji sa tonzilektomijom i miringotomijom gdje se postavlja cjevčica u bubnjić. Postoji nekoliko indikacija za adenoidektomiju. Opstrukcija disanja i posljedično razvoj plućnog srca te opstruktivna apneja u spavanju predstavljaju apsolutne indikacije. Relativne indikacije su učestale akutne upale srednjeg uha, smetnje sluha zbog sekretornog otitisa kod djece te krivi zagriz. Opće kontraindikacije su nekontrolirana šećerna bolest, leukemija, akutne upale dišnog sustava, hemofilija, aktivna tuberkuloza, agranulocitoza, a lokalna kontraindikacija je rascjep nepca ili lat. *pharyngitis sicca*. Najčešća komplikacija adenoidektomije je postoperacijsko krvarenje, a zatim slijedi upale tkiva adenoida te oštećenje ušća Eustahijeve cijevi. Također postoji mogućnost nastanka otežanog disanja na nos te nazalnog govora. Cijeli zahvat se izvodi u općoj anesteziji, a traje u prosjeku 15 minuta. Najčešći način uklanjanja adenoida je s pomoću kirete. Postoje i modernije alternativnije tehnike, a to su elektrokirurgija, radiofrekvencijska kirurgija te mikrodebridging koje služe u adenoidektomiji (41, 42).

## 1.10. Prognoza i komplikacije

Ako zbog hipertrofije adenoida dođe do opstrukcije prolaska zraka, otežanog disanja na nos i disfunkcije Eustahijeve cijevi, bolesnici mogu razviti kroničnu upalu srednjeg uha, česte upale sinusa i rinitis. Kronični rinitis može dovesti i do opstrukcije donjih dišnih puteva te može nastati kronični opstruktivni bronhitis. Vrlo ozbiljna komplikacija HA je serozni otitis koji često nema značajnijih simptoma osim provodnog gubitka sluha te se može okarakterizirati poremećajima pozornosti i koncentracije, a može čak i lažno upućivati na mentalnu retardaciju.

Također oštećenje sluha može ponekad rezultirati usporenim razvojem govora i različitim poremećajima u izgovoru (43, 44). HA može uzrokovati opstruktivnu apneju u kojoj dijete više puta tijekom noći prestane disati. Također disanje na usta može dovesti do negativnog utjecaja na maksilofacijalni razvoj kao i položaja zubiju u usnoj šupljini. Također su neke studije pokazale da takvo disanje može povećati šansu za stvaranja karijesa i drugih parodontoloških patoloških stanja. Kako bi bolesnik lakše disao na usta mora glavu zabaciti unatrag, gornja čeljust se sužava i podiže, dok se donja spušta i rotira stvarajući nepravilan zagriz. Također studije pokazuju da adenoidektomija ne može trajno i u potpunosti ukloniti hipertrofiju adenoida, ali studije također upućuju da rast adenoida kasnije u djetinjstvu nikad nije toliko velik. Ako su simptomi prisutni duže vremena, često se radi o nepravilnostima nosnih struktura koje uzrokuju te simptome (45, 46). U djece mlađe od 3 godine znanstvenici su dokazali da adenoidektomija uzrokuje smanjenje imunoglobulina A, ali bez utjecaja na imunološki sustav i njegovu funkciju. Također je dokazano da ova operacija ne povećava učestalost infekcija gornjeg dišnog sustava u iste djece. Adenoidektomija pokazuje značajno postoperativno poboljšanje sluha, povoljniji timpanometrijski zapis te u tonskoj audiometriji bolje prosječne pragove sluha (47).

## **2. CILJ ISTRAŽIVANJA**

## **2.1. Ciljevi istraživanja**

1. Utvrditi učestalost HA u odnosu na dobne skupine i spol.
2. Utvrditi postoje li razlike u otoskopskom nalazu i timpanometrijskom nalazu između dobnih skupina i spola.
3. Ispitati postoji li korelacija između otoskopskog i timpanometrijskog nalaza u ispitanika i postoji li razlika u odnosu na dobne skupine i spol.
4. Ispitati postoji li korelacija između otoskopskog i timpanometrijskog nalaza u odnosu na simptome.
5. Utvrditi koji simptomi HA najbolje koreliraju s otoskopskim i timpanometrijskim nalazom.

## **2.2. Hipoteze istraživanja**

1. Učestalost HA je veća u mlađoj u odnosu na stariju dobnu skupini dok nema razlike u učestalosti između dječaka i djevojčica.
2. Postoji razlika u otoskopskom i timpanometrijskom nalazu između dobnih skupina dok nema razlike između dječaka i djevojčica.
3. Postoji korelacija između otoskopskog i timpanometrijskog nalaza i nema razlike u korelaciji između dobnih skupina i spola.
4. Postoji korelacija između otoskopskog i timpanometrijskog nalaza u odnosu na simptome HA.
5. Simptomi od strane uha poput čestih upala uha i provodnog gubitka sluha najbolje koreliraju s otoskopskim i timpanometrijskim zapisom.

### **3. ISPITANICI I POSTUPCI**



### **3.1. Opis istraživanja**

Predloženo istraživanje je retrospektivna studija u kojoj su korišteni i obrađivani podatci ispitanika iz registra otorinolaringološke (ORL) dječje ambulante kao i nalazi timpanometrije iz registra Zavoda za audiologiju pri Klinici za bolesti uha, grla i nosa s kirurgijom glave i vrata u razdoblju od 1. siječnja 2022. godine do 1. siječnja 2024. godine. Studiju je odobrilo Etičko povjerenstvo Kliničkog bolničkog centra Split (Ur.br.: 2181-147/01-06/LJ.Z.-24-02, 22. ožujka 2024.). Ispitanici su 142 djece između druge i dvanaeste godine koja su podijeljena u 2 dobne skupine (2-6 i 7-12 godina), a kojima je zbog simptoma hipertrofije adenoidnih vegetacija urađen kompletan ORL pregled i timpanometrija.

### **3.2. Ispitanici**

Ispitanici su 140 djece u dobi između druge i dvanaeste godine života, od toga 74 dječaka i 66 djevojčica kojima je zbog simptoma hipertrofije adenoidnih vegetacija urađen kompletan ORL pregled u dječjoj ORL ambulanti kao i timpanometrija u Zavodu za audiologiju pri Klinici za bolesti uha, grla i nosa s kirurgijom glave i vrata u razdoblju od 1. siječnja 2022. godine do 1. siječnja 2024.

Kriteriji uključenja: djeca između druge i dvanaeste godine života koji su se javili u ORL dječju ambulantu zbog simptoma hipertrofije adenoidnih vegetacija, kojima je urađen kompletan ORL pregled i timpanometrija.

Kriteriji isključenja: djeca mlađa od 2 godine i starija od 12 godina, djeca koja su prethodno imala operaciju adenoida ili postavljanja aerizacijskih cjevčica, djeca s rascjepom nepca ili sindromom nepokretnih cilija, anomalijom kraniofacijalnog skeleta te ona s perforacijom bubnjića ili dokazanom kroničnom upalom uha.

### **3.3. Materijali**

Materijali ispitivanja su specijalistički nalazi iz registra ORL dječje ambulante kao i timpanometrijski nalazi iz registra Zavoda za audiologiju. Heteroanamnestički i anamnestički dobijemo podatke o vodećim simptomima hipertrofije adenoida kao i težini tih simptoma. Od simptoma hipertrofije adenoidnih vegetacija se navode otežano disanje na nos, hrkanje po noći, rinoreja, opstruktivna apneja u spavanju, česte upale uha i oslabljen sluh. Specijalistički nalaz uključuje otoskopski, rinoskopski i orofaringoskopski status. Otoskopski izgled bubnjića može biti uredan, zamućen, uvučen ili postoji suspektan sekret u bubnjištu. Timpanometrijski nalaz

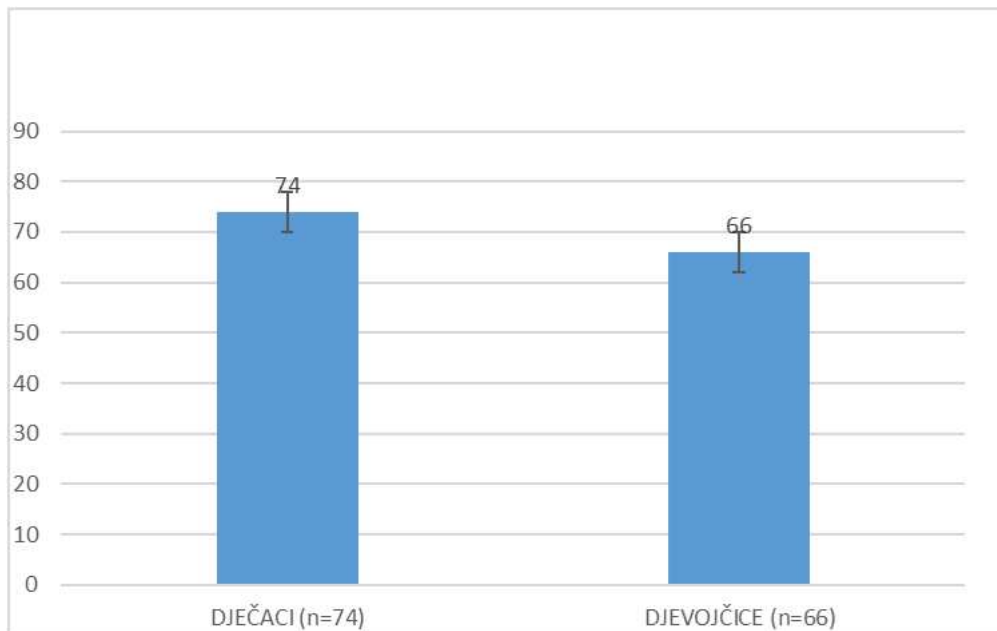
može biti uredan i odgovara A zapisu, može se raditi o negativnom tlaku u srednjem uhu te nalaz odgovara C zapisu ili o izljevu u srednjem uhu što odgovara B zapisu.

### **3.4. Statističke metode**

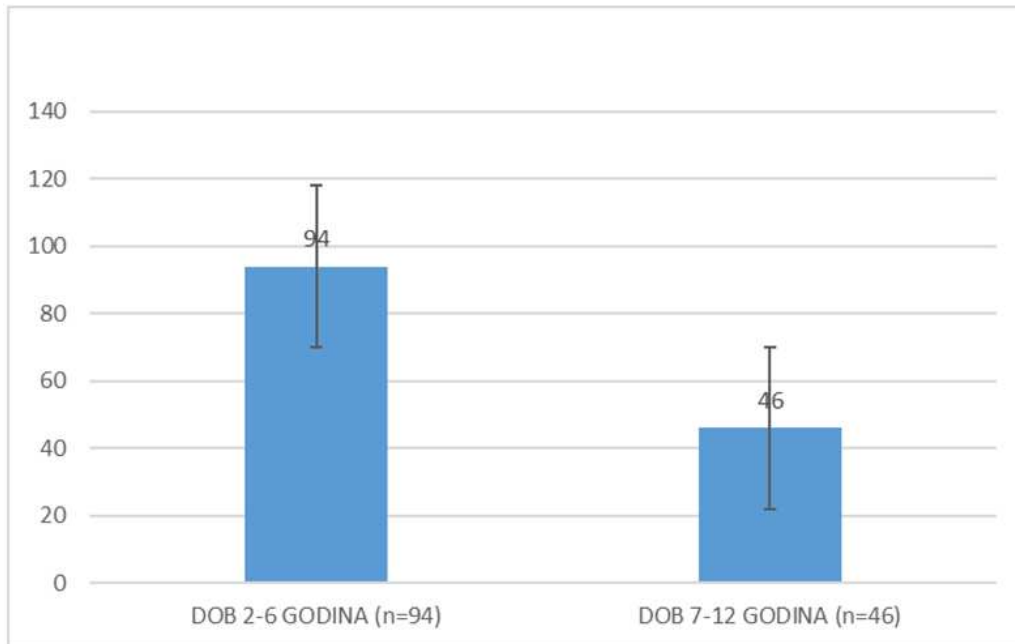
Za statističku analizu uporabljen je računalni program Statistica 17.0 (SPSS, Chicago, Illinois, USA). Za deskriptivnu statistiku smo koristili Student t-test i Hi-kvadrat test. Kao statistički značajnu razinu smo postavili vrijednost  $P < 0,05$ .

## **4. REZULTATI**

Podatci su prikupljeni iz registra ORL dječje ambulante i Zavoda za audiologiju pri Klinici za bolesti uha, grla i nosa s kirurgijom glave i vrata u razdoblju od 1. siječnja 2022. godine do 1. siječnja 2024. godine. Analizirani su podatci 140 ispitanika. Od toga 74 djece bilo je muškog spola (52,9%), a 66 ženskog (47,1%). Za potrebe statističke analize podijelili smo djecu prema dobi u dvije skupine, onu mlađu (2-6 godina) koja se sastojala od 94 djece (67,1%) te onu stariju (7-12 godina) koja je imala 46 djece (32,9%). Prosječna dob dječaka bila je  $6,026 \pm 2,62$  godina, a djevojčica  $5,47 \pm 2,49$  godina. Statistički nije nađena značajna razlika prema spolu uporabom T-testa ( $P=0,100$ ) (Slika 12). Također T-testom nije potvrđena statistički značajna razlika u dobi među skupinama ( $P=0,100$ ) (Slika 13).

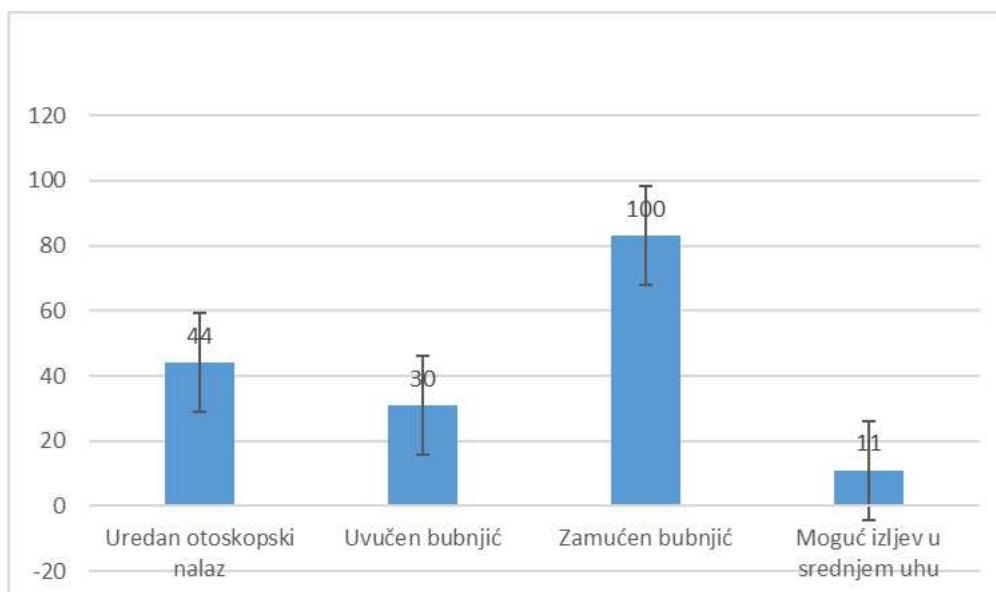


**Slika 12.** Distribucija ispitanika prema spolu.



**Slika 13.** Distribucija ispitanika prema dobnim skupina. Skupina 1- ispitanici od druge do šeste godine, Skupina 2-ispitanici od sedme do dvaneste godine.

Ispitanici su prema otoskopskom nalazu imali sljedeće opise bubnjića: uredan bubnjić, uvučen bubnjić, zamućen bubnjić te nalaz mogućeg izljeva u srednjem uhu. Uredan nalaz bubnjića imalo je 44 ispitanika, uvučen bubnjić njih 30, zamućen njih 100 te moguć izljev njih 11 (Slika 14).



**Slika 14.** Frekvencija otoskopskih nalaza

Najveći broj djece je imalo otoskopski zamućen bubnjić, a najmanji broj djece je imao nalaz mogućeg izljeva u srednjem uhu.

U skupini muške djece 52 (70,3%) je pripadalo mlađoj dobnoj skupini, a 22 starijoj (29,7%). U skupini ženske djece prvoj skupini pripadala je 42 ispitanica (63,6%), a drugoj 24 (36,4%). Statističkom analizom nije pronađena razlika ( $P=0,340$ ) među skupinama promatrajući dob.

#### OTOSKOPIJA I SPOL

U skupini dječaka njih 23 imalo je uredan otoskopski nalaz bubnjića, a 51 nije. U skupini djevojčica njih 21 imalo je uredan nalaz, a 45 nije. Statističkom analizom nije pronađena razlika ( $P=0,925$ ) među skupinama promatrajući spol te otoskopski nalaz.

Rezultati pokazuju da ima dvostruko više dječaka koji nisu imali uredne otoskopske nalaze u odnosu na uredne, odnosno njih 51%, naspram 23% urednih nalaza. Također je iz rezultata vidljivo da i dvostruko više djevojčica nema uredan otoskopski nalaz, njih 45% u odnosu na 21% urednih nalaza.

U skupini dječaka njih 15 imalo je otoskopski nalaz uvučenog bubnjića, a 59 nije. U skupini djevojčica njih 16 imalo je otoskopski nalaz uvučenog bubnjića, a njih 50 nije. Statističkom analizom nije pronađena razlika ( $P=0,055$ ) među skupinama promatrajući spol te otoskopski nalaz uvučenog bubnjića.

U skupini dječaka njih 53 imalo je otoskopski nalaz zamućenog bubnjića, a 21 nije. U skupini djevojčica njih 46 imalo je otoskopski nalaz zamućenog bubnjića, a njih 20 nije. Statističkom analizom nije pronađena razlika ( $P=0,802$ ) među skupinama promatrajući spol te otoskopski nalaz zamućenog bubnjića.

U skupini dječaka njih 5 imalo je otoskopski nalaz mogućeg izljeva u srednjem uhu, a 69 nije. U skupini djevojčica njih 6 imalo je otoskopski nalaz mogućeg izljeva u srednjem uhu, a njih 60 nije. Statističkom analizom nije pronađena razlika ( $P=0,608$ ) među skupinama promatrajući spol te otoskopski nalaz mogućeg izljeva u srednjem uhu.

#### OTOSKOPIJA I DOB

U mlađoj dobnoj skupini (2-6 godina) njih 16 imalo je uredan nalaz bubnjića utvrđen otoskopijom, a njih 78 nije. U starijoj dobnoj skupini (7-12 godina) njih 14 imalo je uredan

nalaz bubnjića utvrđen otoskopijom, a njih 32 nije. Statističkom analizom nije pronađena razlika ( $P=0,692$ ) među skupinama promatrajući dob te otoskopski nalaz urednog bubnjića.

Nadalje u mlađoj dobnoj skupini (2-6 godina) njih 26 imalo je nalaz uvučenog bubnjića utvrđen otoskopijom, a njih 68 nije. U starijoj dobnoj skupini (7-12 godina) njih 4 imalo je nalaz uvučenog bubnjića utvrđen otoskopijom, a njih 42 nije. Statističkom analizom pronađena je statistički značajna razlika ( $P=0,010$ ) među skupinama promatrajući dob te otoskopski nalaz uvučenog bubnjića (Tablica 1). Također pokazalo se da je u mlađih ispitanika puno češći nalaz samog uvučenog bubnjića negoli u starijih.

**Tablica 1.** Povezanost dobi ispitanika i uvučenog nalaza bubnjića prilikom otoskopije

<b>Dob</b>	<b>Uvučen bubnjić (N=30)</b>	<b>Nalaz otoskopije koji nije uvučen bubnjić (N=110)</b>	<b><i>P</i>*</b>
Mlađi, N (%)	26 (86,67)	68 (61,82)	0,010
Stariji, N (%)	4 (13,33)	42 (38,18)	

\*Hi-kvadrat test

U mlađoj dobnoj skupini (2-6 godina) njih 66 imalo je nalaz zamućenog bubnjića utvrđen otoskopijom, a njih 28 nije. U starijoj dobnoj skupini (7-12 godina) njih 28 imalo je nalaz zamućenog bubnjića utvrđen otoskopijom, a njih 18 nije. Statističkom analizom nije pronađena razlika ( $P=0,269$ ) među skupinama promatrajući dob te otoskopski nalaz zamućenog bubnjića.

Rezultati pokazuju da u mlađoj dobnoj skupini njih 10 imalo je nalaz mogućeg izljeva u srednjem uhu utvrđen otoskopijom, a njih 84 nije. U starijoj dobnoj skupini (7-12 godina) njih 1 imalo je nalaz mogućeg izljeva u srednjem uhu utvrđen otoskopijom, a njih 45 nije. Statističkom analizom nije pronađena razlika ( $P=0,080$ ) među skupinama promatrajući dob te otoskopski nalaz mogućeg izljeva u srednjem uhu.

## TIMPANOMETRIJE i DOB, SPOL

Prema nalazu timpanometrije ispitanici su mogli imati krivulju A, B ili C.

Krivulju A timpanometrijskim mjerenjem dobivamo kod urednog otoskopskog nalaza, krivulju B kod mogućeg izljeva u srednjem uhu, a krivulju C kod disfunkcije Eustahijeve cijevi.

Promatrajući povezanost spola te dobi i timpanometrijskih krivulja dobili smo sljedeće podatke.

U skupini dječaka njih 37 imalo je timpanometrijski nalaz krivulje A na barem jednom uhu, a njih 37 nije. U skupini djevojčica njih 27 imalo je timpanometrijski nalaz krivulje A na barem jednom uhu, a njih 39 nije. Statističkom analizom nije pronađena razlika ( $P=0,281$ ) među skupinama promatrajući spol te timpanometrijski nalaz krivulje A.

U skupini dječaka njih 10 imalo je timpanometrijski nalaz krivulje B na barem jednom uhu, a njih 64 nije. U skupini djevojčica njih 13 imalo je timpanometrijski nalaz krivulje B na barem jednom uhu, a njih 53 nije. Statističkom analizom nije pronađena razlika ( $P=0,324$ ) među skupinama promatrajući spol te timpanometrijski nalaz krivulje B.

U skupini dječaka njih 33 imalo je timpanometrijski nalaz krivulje C na barem jednom uhu, a njih 41 nije. U skupini djevojčica njih 29 imalo je timpanometrijski nalaz krivulje C na barem jednom uhu, a njih 37 nije. Statističkom analizom nije pronađena razlika ( $P=0,080$ ) među skupinama promatrajući spol te timpanometrijski nalaz krivulje C.

U skupini mlađe djece njih 18 imalo je timpanometrijski nalaz krivulje A na barem jednom uhu, a njih 76 nije. U skupini starije djece njih 16 imalo je timpanometrijski nalaz krivulje A na barem jednom uhu, a njih 30 nije. Statističkom analizom pronađena je razlika ( $P=0,042$ ) među skupinama promatrajući dob te timpanometrijski nalaz krivulje A (Tablica 2). Također u mlađoj dobnoj skupini postoji značajno više patoloških nalaza timpanometrije u odnosu na stariju dobnu skupinu.

**Tablica 2.** Povezanost dobi ispitanika i timpanometrijskog nalaza krivulje A na barem jednom uhu

Dob	Timpanometrijska krivulja A (N=34)	Timpanometrijska krivulja B ili C (N=106)	$P^*$
Mlađi, N (%)	18 (52,94)	76 (71,69)	0,042
Stariji, N (%)	16 (47,06)	30 (28,31)	

\*Hi-kvadrat test



U skupini mlađe djece njih 26 imalo je timpanometrijski nalaz krivulje B na barem jednom uhu, a njih 68 nije. U skupini starije djece njih 4 imalo je timpanometrijski nalaz krivulje B na barem jednom uhu, a njih 42 nije. Statističkom analizom pronađena je razlika ( $P=0,010$ ) među skupinama promatrajući dob te timpanometrijski nalaz krivulje B (Tablica 3).

**Tablica 3.** Povezanost dobi ispitanika i timpanometrijskog nalaza krivulje B na barem jednom uhu

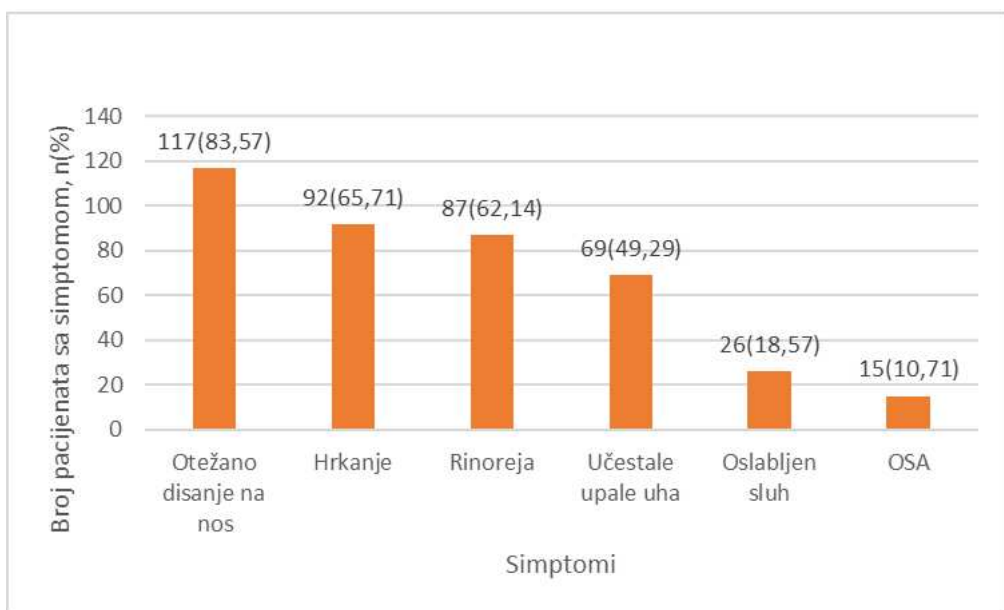
<b>Dob</b>	<b>Timpanometrijska krivulja B (N=30)</b>	<b>Timpanometrijska krivulja A ili C (N=110)</b>	<b><i>P</i>*</b>
Mlađi, N (%)	26 (86,67)	68 (61,82)	0,010
Stariji, N (%)	4 (13,33)	42 (38,18)	

\*Hi-kvadrat test

U skupini mlađe djece njih 69 imalo je timpanometrijski nalaz krivulje C na barem jednom uhu, a njih 25 nije. U skupini starije djece njih 30 imalo je timpanometrijski nalaz krivulje C na barem jednom uhu, a njih 16 nije. Statističkom analizom nije pronađena razlika ( $P=0,317$ ) među skupinama promatrajući dob te timpanometrijski nalaz.

#### UČESTALOST SIMPTOMA U DJECE

Od 140 ispitanika njih 87 imalo je rinoreju, a hrkanje se javljalo u 92 djece. Otežano disanje na nos bilo je najčešći simptom i javljalo se kod 117 ispitanika. Učestale upale uha pojavljivale su se u 69 ispitanika, a oslabljen sluh bio je problem 26 ispitanika. Opstruktivna apneja u spavanju javila se kod 15 ispitanika te je bila najrjeđi simptom (Slika 15).



**Slika 15.** Simptomi HA u djece

#### OTOSKOPIJE I TIMPANOMETRIJE TE SIMPTOMI

Kriterij isključenja za statističku analizu hipoteza ovoga dijela bio je različit nalaz jedne ili druge od ovih pretraga na ušima istog ispitanika osim ako se radilo o slučaju da je bubnjić zamućen i uvučen jer je u početnim hipotezama pozitivna korelacija pretpostavljena između urednog nalaza bubnjića otoskopom i krivulje A timpanometrije te nalaza zamućenog ili uvučenog bubnjića otoskopom i krivulje C na timpanometriji.

Time je nov uzorak sadržavao 112 bolesnika, 28 manje, te je među njima bilo 35 (31,3%) onih sa urednim otoskopskim nalazom te 77 (68,8%) onih sa uvučenim ili zamućenim. Od 35 bolesnika sa urednim otoskopskim nalazom na oba uha njih 28 imalo je timpanometrijsku krivulju A, a preostalih 7 imalo je krivulju C. Statističkom analizom dokazana je povezanost ( $P < 0,001$ ) između urednog nalaza bubnjića otoskopijom i krivulje tip A na timpanometriji ( Tablica 4).

**Tablica 4.** Povezanost otoskopskog i timpanometrijskog nalaza

Timpanometrijske krivulje	Uredan otoskopski nalaz (N=35)	Otoskopski nalaz koji nije uredan (N=77)	$P^*$
A, N (%)	28 (75,00)	23 (29,87)	0,010
B ili C, N (%)	7 (25,00)	54 (70,13)	

\*Hi-kvadrat test

Također je pokazana ( $P < 0,001$ ) i povezanost među otoskopskim nalazima zamućenog ili uvućenog bubnjića sa timpanometrijskom krivuljom tip C (Tablica 5).

**Tablica 5.** Povezanost otoskopskog nalaza zamućenog ili uvućenog bubnjića i timpanometrijskog nalaza krivulje C

<b>Timpanometrijske krivulje</b>	<b>Otoskopski nalaz uvućenog ili zamućenog bubnjića</b>	<b>Otoskopski nalaz uredan</b>	<b><i>P</i>*</b>
C, N (%)	47 (61,04)	7 (25,00)	0,001
A ili B, N (%)	30 (38,96)	28 (75,00)	

\*Hi-kvadrat test

Od 102 nalaza uvućenog ili zamućenog bubnjića 61 ispitanik imao je krivulju C timpanometrije, a 41 nije imao krivulju C, u ovoj skupini također nije bilo simptoma koji bi bio učestalo povezan sa nalazima timpanometrije te otoskopije.

Od 11 nalaza mogućeg izljeva u srednjem uhu pokazanog otoskopski, svih 11 ispitanika imalo je krivulju B (100%), a nijedan nije imao neku drugu krivulju na timpanometriji. Od tih 11 ispitanika svih 11 imalo je učestale upale srednjeg uha (100%), a 10 od 11 (90,1%) javljalo je uz to i hrkanje te otežano disanje na nos.

Kod sumnje na izljev u otoskopiji i kod tipa B krivulje statističkom analizom pronađena je najbolja korelacija sa simptomima.

## **5. RASPRAVA**

Prosječna životna dob djece u studiji bila je 6 godina. Radi se o dobi kada se djeca pripremaju za školu i stoga je fokus interesa usmjeren na zdravstveno stanje i ispitivanja osjetila poput vida i sluha koja su od posebne važnosti za praćenje nastave i usvajanje gradiva. U studiji nije nađena značajna razlika u učestalosti HA između dobnih skupina kao ni u odnosu na spol. U istraživanju Sogebija i suradnika također se ne nalazi razlika između analiziranih varijabla (48).

Rezultati naše studije pokazuju da je zamućen bubnjić najčešći otoskopski nalaz tako da se može zaključiti da veći broj djece sa simptomima HA ima patološki otoskopski nalaz bubnjića koji može upućivati na slušne smetnje, utjecati na provodni sustav uha i funkciju Eustahijeve cijevi. Također je dvostruko više djece s patološkim timpanometrijskim zapisom. Najmanji je broj djece s otoskopskim nalazom mogućeg izljeva u srednjem uhu što govori u prilog da samo manji broj djece ima veće slušne posljedice odnosno da slušne smetnje traju samo kraći period kroz koji ne može doći do ozbiljnijih posljedica za slušni sustav. U skupini i dječaka i djevojčica imamo dvostruko manje urednih otoskopskih nalaza u odnosu na sve ostale nalaze. Studija Nwosua i suradnika također pokazuje visoku incidenciju patoloških otoskopskih nalaza uha kao i timpanometrijskih nalaza povezanih s HA (49). Studije Aldahija i suradnika te Edelija i suradnika su pokazale da ima dvostruko više timpanometrijskih zapisa B i C u djece sa simptomima HA u odnosu na uredni timpanometrijski zapis A (50, 51).

Statističkom analizom pronađena je značajna razlika među skupinama promatrajući dob te otoskopski nalaz uvučenog bubnjića. Rezultati su pokazali da je u djece mlađe dobne skupine puno češći otoskopski nalaz uvučenog bubnjića nego u starije djece. Studija Kindermann i suradnika također je pokazala da u HA, koja dovodi do opstrukcije ušća Eustahijeve cijevi u manje djece, je povezana s otoskopskim nalazom uvučenog bubnjića kao znak negativnog tlaka u srednjem uhu (52). U manje djece nalazimo češću disfunkciju Eustahijeve cijevi koja je kratka, horizontalna i niže položena te se upalni sekret slabije drenira u nazofarinks. Ove razlike mijenjaju geometriju hvatišta mišića za hrskavicu cijevi i na taj način slabe njenu funkciju. Histološka građa također je različita jer u manje djece nalazimo manjak elastina u hrskavici te posljedično dolazi do slabijeg izjednačavanja tlakova i uvlačenja bubnjića (53).

U mlađoj dobnoj skupini postoji značajno više patoloških nalaza timpanometrije u odnosu na stariju dobnu skupinu. Starija djeca imaju uglavnom bolju funkciju Eustahijeve cijevi i razvijeniji imunološki sustav, tako da je status srednjeg uha znatno povoljniji u odnosu na mlađu djecu. Također nalazimo značajno veći broj B krivulja u timpanometrijskom zapisu u mlađoj dobnoj skupini u odnosu na stariju djecu što također govori u prilog slabijeg sluha i

moćnog izljeva u srednjem uhu u manje djece. Studija Siraja i suradnika također pokazuje da timpanometrijski tip B krivulje značajno češći u mlađoj dobnoj skupini i da nalaz korelira s težinom oštećenja sluha (54).

Rezultati studije su pokazali da je najčešći simptom HA otežano disanje na nos, hrkanje, rinoreja i česte upale uha, manje zastupljeni simptom je gubitak sluha, a OSA je najrjeđi simptom. Studija Ahmada i suradnika pokazuje da su najčešći simptomi HA nosna opstrukcija, kronično disanje na usta, rinoreja, povećana izloženost infekcijama, rekurirajuće infekcije gornjih dišnih putova, hrkanje, gubitak sluha i česte upale uha (40). HA smanjuje ili blokira prohodnost gornjih dišnih putova te dovodi do dugotrajnih posljedica ako se adekvatno ne liječi. Najčešći oblik adenoidne bolesti je rekurentna akutna ili kronična upala povezana s hipertrofijom. Površina adenoida je najčešće prekrivena mukopurulentnim sekretom s karakterističnim postnazalnim slivom (55). Boravak djece u jaslicama i vrtićima povećava mogućnost infekcije tako da velik broj djece razvije simptome gornjih dišnih putova povezanih s HA naročito u zimskim mjesecima. Akutni adenoiditis često s vremenom postaje kronična bolest, a rezultat je razvoja biofilma i na taj način dalje doprinosi rekurirajućim infekcijama gornjih dišnih putova (56). Veća suženja dišnog puta za vrijeme spavanja mogu dovesti do prekidanja disanja u snu. U svojoj studiji Xu i suradnici analiziraju nezavisne rizične čimbenike za opstruktivnu apneju, a rezultati pokazuju da je HA jedan od vodećih čimbenika (57). Kod djece s ovom dijagnozom su smetnje prisutne stalno dok kod odraslih simptomi variraju. Ovakva stanja mogu biti vrlo opasna i životno ugrožavajuća te ih treba pravovremeno tretirati. Rezultati naše studije pokazuju jaku povezanost između urednog nalaza bubnjića otoskopijom i krivulje tip A na timpanometriji. Također je pokazana i povezanost među otoskopskim nalazima zamućenog ili uvučenog bubnjića sa timpanometrijskom krivuljom tip B. Rezultati studije Abbota i suradnika pokazuju da se nakon timpanometrije u manjem broju slučajeva ipak mijenjaju terapijske opcije što govori u prilog nešto slabije korelacije otoskopskog i timpanometrijskog nalaza naročito kod C i B timpanometrijskog zapisa (58). U studiji Aftaba i suradnika nalazimo snažnu povezanost timpanometrijskog nalaza s videootoskopim nalazom (59). Rezultati naše studije su pokazali da nam otoskopski nalaz daje značajne podatke o stanju bubnjića i srednjeg uha, a koje nam timpanometrija potvrđuje i koju možemo smatrati definitivnom pretragom, a ujedno i objektivnom pretragom jer ne zahtijeva posebnu suradnju djeteta. Također ako se radi o pregledu djeteta u pedijatrijskoj ordinaciji gdje se ne izvodi timpanometrija, kliničar s velikom vjerojatnošću može postaviti dijagnozu na osnovu otoskopskog nalaza bubnjića što je jako važno naročito u inicijalnom liječenju koje može biti ujedno i definitivno liječenje ako simptomi nisu teški.

Kod sumnje na izljev u otoskopiji i kod tipa B krivulje statističkom analizom pronađena je najbolja korelacija sa simptomima. U studiji Azevada i suradnika nalazimo također nalazimo značajnu korelaciju otoskopskog nalaza i timpanometrije kod upale srednjeg uha s izljevom (60). Upala srednjeg uha s izljevom ujedno spada u bolesti srednjeg uha s najtežim simptomima jer rezultira provodnim gubitkom sluha, a ako se radi o maloj djeci može uzrokovati razne poremećaje govora, a u djece vrtičke i školske dobi može rezultirati slabijim uspjehom u školi i raznim drugim sportskim i društvenim aktivnostima (61). Kliničaru je vrlo važno otoskopski prepoznati ovo stanje jer se djeca često jako dobro kompenziraju gubitak sluha. Nakon detektiranja smetnji potrebna je žurna dijagnostička obrada i liječenje kako bi se spriječile daljnje moguće komplikacije poput kronične upale uha i trajnog gubitka sluha (62).

Važnost otoskopskog nalaza i dalje ostaje ključna u evaluaciji simptoma HA, a zajedno s timpanometrijskim nalazom možemo sa sigurnošću potvrditi ili isključiti provodni gubitak sluha i i upalu srednjeg uha s izljevom. Osim uobičajene otoskopije bubnjića, razvijaju se i preciznije metode vizualiziranja bubnjića kako bi dobili precizniju, uvećanu i dinamičnu sliku gibanja bubnjića, a ujedno i stanja srednjeg uha s mogućim izljevom. Korištenje pametnog telefona i digitalne otoskopije kao i videootoskopije značajno doprinosi kvaliteti analiziranja bubnjića (63-65). Iako je komercijalna timpanometrija standard za dijagnostiku bolesti srednjeg uha, vrlo lako se putem pametnog telefona može izvesti timpanometrija, a oprema je znatno jeftinija i dostupnija (66). Upravo bi tehnologija pametnog telefona mogla biti značajan potencijal u ranom probiru bolesti srednjeg uha naročito u područjima koja su udaljena od specijalističke djelatnosti. Sljedeće studije će biti potrebne kako bi ispitale učinkovitost i prihvatljivost nove tehnologije. Ograničenja studije su mali broj ispitanika u odnosu na veliki broj ispitivanih varijabli, nedostatak kontrolne skupine, mogućnost dobivanja lošijeg otoskopskog ili timpanometrijskog nalaza ako je dijete bilo u inkubaciji bolesti ili s izraženim simptomima bolesti gornjih dišnih putova.

## **6. ZAKLJUČCI**



### **Iz istraživanja su izvedeni sljedeći zaključci:**

- HA jedna je od najčešćih bolesti u dječjoj dobi s različitim simptomima. Neki od njih su uglavnom prepoznatljivi poput otežanog disanja na nos, rinoreje, hrkanja, prekida disanja u snu i čestih upala uha, ali postoje i simptomi koji mogu duže vremena ostati neprepoznati poput oslabljenog sluha.
- Većina djece sa simptomima HA nema uredan otoskopski nalaz, a najčešći je nalaz zamućenog bubnjića u svim dobnim skupinama.
- U djece mlađe dobne skupine postoji značajno više patoloških nalaza timpanometrije u odnosu na stariju dobnu skupinu.
- Otoskopski nalazi i nalazi timpanometrije pokazuju dobru korelaciju.
- Kod sumnje na izljev u otoskopiji i kod tipa B krivulje statističkom analizom pronađena je najbolja korelacija sa simptomima.
- Otoskopski nalaz ima veliki značaj u kliničkom pregledu i evaluaciji simptoma HA, a zajedno s timpanometrijskim zapisom možemo sa sigurnošću potvrditi ili isključiti provodni gubitak sluha i upalu srednjeg uha s izljevom. Nakon detektiranja slušnih smetnji određuju se terapijske opcije u svrhu oporavka sluha i sprečavanja daljnjih ozbiljnih komplikacija.

## **7. LITERATURA**

1. Ruben RJ. The adenoid: Its history and a cautionary tale. *Laryngoscope*. 2017;127:13-28.
2. Torretta S, Marchisio P, Esposito S, Cappadona M, Fattizzo M, Pignataro L. Diagnostic accuracy of the nasal obstruction index in detecting adenoid hypertrophy in children without allergy. *Int J Pediatr Otorhinolaryngol*. 2011;75:57-61.
3. Galić MZ, Klančnik M. Adenoid size in children with otitis media with effusion. *Acta Clin Croat*. 2022;60:532-9.
4. Durgut O, Dikici O. The effect of adenoid hypertrophy on hearing thresholds in children with otitis media with effusion. *Int J Pediatr Otorhinolaryngol*. 2019;124:116-9.
5. Costa JL, Navarro A, BrancoNeves J, Martin M. Otitis medias with effusion: association with the Eustachian tube dysfunction and adenoiditis. The case of the Central Hospital of Maputo. *Acta Otorrinolaringol Esp*. 2005;56:290-4.
6. Bilgili AM, Durmaz HÖ, Dilber M. Eustachian tube dysfunction in children with adenoid hypertrophy: the effect of intranasal Azelastine-Fluticasone spray treatment on middle ear ventilation and adenoid tissue. *Ear Nose Throat J*. 2023;102:198-203.
7. Kocyigit M, Ortekin SG, Cakabay T, Ozkaya G, Bezgin SU, Adali MK. Frequency of serous otitis media in children without otolaryngological symptoms. *Int Arch Otorhinolaryngol*. 2017;21:161-4.
8. Chauhan B, Chauhan K. A comparative study of Eustachian tube functions in normal and diseased ears with tympanometry and videonasopharyngoscopy. *Indian J Otolaryngol Head Neck Surg*. 2013;65:468-76.
9. Ren DD, Wang WQ. Assessment of middle ear effusion and audiological characteristics in young children with adenoid hypertrophy. *Chin Med J*. 2012;125:1276-81.
10. Ahmad Z, Krüger K, Lautermann J, Lippert B, Tenenbaum T, Tigges M i sur. Adenoid hypertrophy-diagnosis and treatment: the new S2k guideline. *HNO*. 2023;71:67-72.
11. Niedzielski A, Chmielik LP, Mielnik-Niedzielska G, Kasprzyk A, Bogusławska J. Adenoid hypertrophy in children: a narrative review of pathogenesis and clinical relevance. *BMJ Paediatr Open*. 2023;7:e001710.
12. Vagić D. Anatomija i imunologija tonzila. *Medix*. 2003;51:97-9.
13. Geber G. Adenoidne vegetacije. *Medix*. 2003;51:98-100.
14. Mnatsakanian A, Heil JR, Sharma S. Anatomy, Head and neck: Adenoids [Internet]. PubMed. Treasure Island (FL): StatPearls Publishing; 2024 [citirano 10. veljače 2024.]. Dostupno na: <https://pubmed.ncbi.nlm.nih.gov/30844164/>
15. Krmpotić-Nemanić J, Marušić A. Uho. U: Krmpotić NJ, Marušić A, urednici. *Anatomija čovjeka*. 2. izdanje. Zagreb: Medicinska naklada; 2007. str. 550-60.,549-54.

16. Szymanski A, Toth J, Geiger Z. Anatomy, Head and neck, ear tympanic membrane [Internet]. PubMed. Treasure Island (FL): StatPearls Publishing; 2023 [citirano 20. veljače 2024.]. Dostupno na: <https://www.ncbi.nlm.nih.gov/books/NBK448117/>
17. Falkson SR, Tadi P. Otoscopy. StatPearls [Internet]. Treasure Island (FL): StatPearls Publishing; 2023 [citirano 25. veljače 2024.]. Dostupno na: <https://www.ncbi.nlm.nih.gov/books/NBK556090/>
18. Guyton A, Hall J. Osjet sluha. U: Kukolja Taradi S, Andreis I, urednici. Medicinska fiziologija. 13. izd. Zagreb: Medicinska naklada; 2017. str. 673-80.
19. Tse KL, Savoldi F, Li KY, McGrath CP, Yang Y, Gu M. Prevalence of adenoid hypertrophy among 12-year-old children and its association with craniofacial characteristics: a cross-sectional study. *Prog Orthod.* 2023;24:31.
20. Cao C, Xu Y. The correlation between adenoid hypertrophy and allergic rhinitis. *Lin Chuang Er Bi Yan Hou Tou Jing Wai Ke Za Zhi.* 2019;33:381-4.
21. Hamdan AL, Sabra O, Hadi U. Prevalence of adenoid hypertrophy in adults with nasal obstruction. *J Otolaryngol Head Neck Surg.* 2008;37:469-73.
22. Pagella F, De Amici M, Pusateri A, Tinelli G, Matti E, Benazzo M i sur. Adenoids and clinical symptoms: epidemiology of a cohort of 795 pediatric patients. *Int J Pediatr. Otorhinolaryngol.* 2015;79:2137-41.
23. Modrzynski M, Zawisza E. An analysis of the incidence of adenoid hypertrophy in allergic children. *Int J Pediatr Otorhinolaryngol.* 2007;71:713-9.
24. Zhou Y, Ma R, Luo J, Wang Z, Yang P. Role of laryngopharyngeal reflux changes in children with adenoid hypertrophy: a randomized controlled prospective study. *Evid Based Complement Alternat Med.* 2023. doi:10.1155/edt.5628551.
25. Sagar M, Sagar P, Kabra SK, Kumar R, Mallick S. The concatenation of association between gastroesophageal reflux and obstructive adenotonsillar hypertrophy. *Int J Pediatr Otorhinolaryngol.* 2020;139:110439.
26. Lomaeva I, Aghajanyan A, Dzharparidze L, Gigani OB, Tskhovrebova LV, Gigani OO i sur. Adenoid hypertrophy risk in children carriers of G-1082A polymorphism of IL-10 infected with human herpes virus (HHV6, EBV, CMV). *Life.* 2022;12:266.
27. Buchman CA, Stool SE. Functional-anatomic correlation of Eustachian tube obstruction related to the adenoid in a patient with otitis media with effusion: a case report. *Ear Nose Throat J.* 1994;73:835-8.
28. Huang SW, Giannoni C. The risk of adenoid hypertrophy in children with allergic rhinitis. *Ann Allergy Asthma Immunol.* 2001;87:350-5.

29. Van Cauwenberge PB, Bellussi L, Maw AR, Paradise JL, Solow B. The adenoid as a key factor in upper airway infections. *Int J Pediatr Otorhinolaryngol.* 1995;32:71-80.
30. Cikojević D, Čolović Z, Dolić K, Drviš P, Grgec M, Ivkić M i sur. *Faringologija*. U: Kontić M, urednik. *Otorinolaringologija s kirurgijom glave i vrata*. Split: Redak; 2019. str. 112-3.
31. Bayazian G, Sayyahfar S, Safdarian M, Kalantari F. Is there any association between adenoid biofilm and upper airway infections in pediatric patients? *Turk Pediatry Ars.* 2018;53:71-7.
32. Cikojević D, Čolović Z, Dolić K, Drviš P, Grgec M, Ivkić M i sur. *Otologija*. U: Drviš P, urednik. *Otorinolaringologija sa kirurgijom glave i vrata*. Split: Redak; 2019. str. 15.
33. Hamrang-Yousefi, Ng J, Andaloro C. Eustachian tube dysfunction [Internet]. Nih.gov. StatPearls Publishing; 2021 [citirano 27. ožujka 2024.]. Dostupno na: <https://www.ncbi.nlm.nih.gov/books/NBK555908/>
34. Mankowski NL, Raggio BS. Otolaryngology Exam. StatPearls [Internet]. Treasure Island (FL): StatPearls Publishing; 2023 [citirano 1. travnja 2024.]. Dostupno na: <https://www.ncbi.nlm.nih.gov/books/NBK553163/>
35. McCarthy TC, McDermaid SL. Rhinoscopy. *Vet Clin North Am Small Anim Pract.* 1990;20:1265-90.
36. Shadaba A, Graham JM. Posterior rhinoscopy revisited. *J Laryngol Otol.* 1996;110:1055-6.
37. Torretta S, Marchisio P, Cappadona M, Baggi E, Pignataro L. Nasopharyngeal fiberoendoscopy in children: a diagnostic challenge in current clinical practice: how we do it. *Int J Pediatr Otorhinolaryngol.* 2013;77:747-51.
38. Bredfeldt RC. An introduction to tympanometry. *Am Fam Physician.* 1991;44:2113-8.
39. Cikojević D, Čolović Z, Dolić K, Drviš P, Grgec M, Ivkić M i sur. *Audiologija*. U: Klančnik M, Lučin Z, Grgec M, Dolić K, urednici. *Otorinolaringologija sa kirurgijom glave i vrata*. Split: Redak; 2019. 51 str.
40. Ahmad Z, Krüger K, Lautermann J, Lippert B, Tenenbaum T, Tigges M i sur. Adenoid hypertrophy-diagnosis and treatment: the new S2k guideline. *HNO.* 2023;71:67-72.
41. Stelter K. Erkrankungen der Gaumenmandeln im Kindesalter [Tonsillitis and sore throat in childhood]. *Laryngorhinootologie.* 2014;93:84-102.
42. Burton MJ, Glasziou PP, Chong LY, Venekamp RP. Tonsillectomy or adenotonsillectomy versus non-surgical treatment for chronic/recurrent acute tonsillitis. *Cochrane Database Syst Rev.* 2014. doi:10.1002/edt.14651858.

43. Joshua B, Bahar G, Sulkes J, Shpitzer T, Raveh E. Adenoidectomy: long-term follow-up. *Otolaryngol Head Neck Surg.* 2006;135:576-80.
44. Maw AR, Bawden R. The long term outcome of secretory otitis media in children and the effects of surgical treatment: a ten year study. *Acta Otorhinolaryngol Belg.* 1994;48:317-24.
45. Lin L, Zhao T, Qin D, Hua F, He H. The impact of mouth breathing on dentofacial development: a concise review. *Front Public Health.* 2022;10:929165.
46. Redline S, Cook K, Chervin RD, Ishman S, Baldassari CM, Mitchell RB i sur. Pediatric adenotonsillectomy trial for snoring (PATS) study team. Adenotonsillectomy for snoring and mild sleep apnea in children: a randomized clinical trial. *JAMA.* 2023;330:2084-95.
47. Yan Y, Song Y, Liu Y, Su J, Cui L, Wang J i sur. Short- and long-term impacts of adenoidectomy with/without tonsillectomy on immune function of young children <3 years of age: A cohort study. *Medicine.* 2019;98:15530.
48. Sogebi OA, Oyewole EA, Ogunbanwo O. Asymptomatic otitis media with effusion in children with adenoid enlargement. *J Natl Med Assoc.* 2021;113:158-64.
49. Nwosu C, Uju Ibekwe M, Obukowho Onotai L. Tympanometric findings among children with adenoid hypertrophy in port Harcourt, Nigeria. *Int J Otolaryngol.* 2016;2016:1276543.
50. Alhady RA, Sharnoubi ME. Tympanometric findings in patients with adenoid hyperplasia, chronic sinusitis and tonsillitis. *J Laryngol Otol* 1984;98:671-6.
51. Egeli E, Oghan F, Ozturk O, Harputluoglu U, Yazici B. Measuring the correlation between adenoidalnasopharyngeal ratio (AN ratio) and tympanogram in children. *Int J Pediatr Otorhinolaryngol.* 2005;69:229-33.
52. Kindermann CA, Roithmann R, Lubianca Neto JF. Obstruction of the Eustachian tube orifice and pressure changes in the middle ear: are they correlated? *Ann Otol Rhinol Laryngol.* 2008;117:425-9.
53. Goulioumis AK, Gkorpa M, Athanasopoulos M, Athanasopoulos I, Gyftopoulos K. The Eustachian tube dysfunction in children: anatomical considerations and current trends in invasive therapeutic approaches. *Cureus.* 2022;14:e27193.
54. Zakzouk SM, Abdul Jawad KA. Point prevalence of type B tympanogram in children. *Saudi Med J.* 2002;23:708-10.
55. Bowers I, Shermetaro C. Adenoiditis. StatPearls [Internet]. Treasure Island (FL): StatPearls Publishing; 2024 [citirano 20. svibnja 2024.]. Dostupno na: <https://www.ncbi.nlm.nih.gov/books/NBK536931/>
56. Zuliani G, Carron M, Gurrola J, Coleman C, Hauptert M, Berk R i sur. Identification of adenoid biofilms in chronic rhinosinusitis. *Int J Pediatr Otorhinolaryngol.* 2006;70:1613-7.

57. Xu Z, Wu Y, Tai J, Feng G, Ge W, Zheng L i sur. Risk factors of obstructive sleep apnea syndrome in children. *J Otolaryngol Head Neck Surg.* 2020;49:11-6.
58. Abbott P, Rosenkranz S, Hu W, Gunasekera H, Reath J. The effect and acceptability of tympanometry and pneumatic otoscopy in general practitioner diagnosis and management of childhood ear disease. *BMC Fam Pract.* 2014;15:181.
59. Aftab M, Jain S, Malik R, Kumar P, Gola RK, Singh S. Correlation between video-otoendoscopy and tympanograms of patients with acute middle ear infections. *Indian J Otolaryngol Head Neck Surg.* 2022;74:3893-900.
60. Azevedo C, Firmino Machado J, Fontes Lima A, Milhazes Mar F, Vilarinho S, Dias L. Value of simple otoscopy in diagnosing otitis media with effusion in children. *Acta Otorrinolaringol Esp.* 2023;74:175-81.
61. Cai T, McPherson B. Hearing loss in children with otitis media with effusion: a systematic review. *Int J Audiol.* 2017;56:65-76.
62. Robson CD. Conductive hearing loss in children. *Neuroimaging Clin N Am.* 2023;33:543-62.
63. Chen CH, Huang CY, Cheng HL, Lin HH, Chu YC, Chang CY i sur. Smartphone-enabled versus conventional otoscopy in detecting middle ear disease: a meta-analysis. *Diagnostics.* 2022;12:972.
64. Guldager MJ, Melchioris J, Andersen SAW. Development and validation of an assessment tool for technical skills in handheld otoscopy. *Ann Otol Rhinol Laryngol.* 2020;129:715–21.
65. Moberly AC, Zhang M, Yu L, Gurcan M, Senaras C, Teknos TN i sur. Digital otoscopy versus microscopy: how correct and confident are ear experts in their diagnoses? *J Telemed Telecare.* 2017;24:453–9.
66. Han J, Najafi A, Baker M, Kinsman J, Mancl LR, Norton S i sur. Performing tympanometry using smartphones. *Commun Med.* 2022;2:1–11.

## **8. SAŽETAK**



**Ciljevi istraživanja:** Utvrditi učestalost HA u odnosu na dobne skupine, istražiti postoje li razlike između otoskopskih i timpanometrijskih nalaza između dobnih skupina i spola. Istražiti postoji li korelacija između otoskopskog i timpanometrijskog nalaza u svih ispitanika i u odnosu na dobne skupine i spol, te ispitati koji simptomi najbolje koreliraju s otoskopskim i timpanometrijskim nalazom.

**Ispitanici i metode:** Ispitanici su djeca od druge do dvanaeste godine života koja su pregledana u dječjoj ORL ambulanti u periodu od 1. siječnja 2022. godine do 1. siječnja 2024. godine zbog simptoma HA. Materijali su specijalistički nalazi iz ORL ambulante i timpanometrijski nalazi. Specijalistički nalazi uključuju otoskopski, rinoskopski te orofaringoskopski status.

**Rezultati:** Prosječna dob dječaka bila je  $6,026 \pm 2,62$  godine, a djevojčica  $5,47 \pm 2,49$  godina, pa T-testom nije potvrđena statistički značajna razlika u dobi među skupinama ( $P=0,100$ ). Također, statističkom analizom nije utvrđena razlika ( $P=0,925$ ) među skupinama promatrajući spol i otoskopski nalaz. Dokazali smo nije pronađena razlika ( $P=0,608$ ) među skupinama promatrajući spol te otoskopski nalaz mogućeg izljeva u bubnjiću, dok smo statističkom analizom pronašli statistički značajnu razliku ( $P=0,010$ ) među skupinama promatrajući dob te otoskopski nalaz uvučenog bubnjića. Od 140 ispitanika njih 87 imalo je rinoreju. Hrkanje se javilo kod 92 djece, a otežano disanje na nos bilo je najčešći simptom i javilo se kod 117 ispitanika. Učestale upale uha imalo je 69 ispitanika, a oslabljen sluh bio je problem 26 ispitanika. OSA se javila kod 15 ispitanika i bila je najrjeđi simptom. Također se pokazalo da je kod mlađih ispitanika puno češći nalaz samog uvučenog bubnjića negoli u starijih.

**Zaključak:** Većina djece sa simptomima HA ima otoskopski nalaz zamućenog bubnjića. U djece mlađe dobne skupine postoji značajno više patoloških nalaza timpanometrije u odnosu na stariju dobnu skupinu. Otoskopski nalazi i nalazi timpanometrije pokazuju dobru korelaciju. Kod sumnje na izljev u otoskopiji i kod tipa B krivulje statističkom analizom pronađena je najbolja korelacija sa simptomima.

## **9. SUMMARY**

**Diploma thesis title:** Comparison of otoscopy findings with tympanometry records in children with symptoms of adenoid hypertrophy.

**Objectives:** To determine the frequency of HA in relation to age groups, to investigate whether there are differences between otoscopy and tympanometry findings between age groups and gender. To investigate whether there is a correlation between otoscopy and tympanometry findings in all subjects and in relation to age groups and gender, and to examine which symptoms correlate best with otoscopy and tympanometry findings.

**Patients and methods:** The respondents are children from two to twelve years of age who were examined in the children's ENT clinic in the period from January 1, 2022 to January 1, 2024 due to symptoms of HA. The materials are specialist findings from the ENT clinic and tympanometry findings. Specialist findings include otoscopy, rhinoscopy and oropharyngoscopy status.

**Results:** The average age of boys was  $6.026 \pm 2.62$  years, and girls  $5.47 \pm 2.49$  years, so the T-test did not confirm a statistically significant difference in age between the groups ( $P=0.100$ ). Also, statistical analysis did not find any difference ( $P=0.925$ ) between the groups observing gender and otoscopy findings. We proved that no difference was found ( $P=0.608$ ) between the groups either when observing gender and the otoscopy finding of a possible effusion in the tympanic membrane, while we found a statistically significant difference ( $P=0.010$ ) between the groups when observing age and the otoscopy finding of a retracted tympanic membrane. Out of 140 subjects, 87 had rhinorrhea, and 53 did not. Snoring occurred in 92 children, and difficulty breathing through the nose was the most common symptom and occurred in 117 subjects. Frequent ear infections occurred in 69 subjects, and impaired hearing was a problem in 26 subjects. OSA occurred in 15 subjects and was the rarest symptom. It was also shown that in younger subjects, the finding of a retracted tympanic membrane itself is much more common than in older subjects. Statistical analysis showed the best correlation with symptoms in the case of suspected effusion in otoscopy and type B curve.

**Conclusion:** Most children with HA symptoms have an otoscopy finding of a cloudy tympanic membrane. In children of the younger age group, there are significantly more pathological findings of tympanometry compared to the older age group. Otoscopy findings and tympanometry findings show a good correlation. Statistical analysis showed the best correlation with symptoms in case of suspected effusion in otoscopy and type B curve.

## **10. ŽIVOTOPIS**

## **OSOBNİ PODATCI**

Ime i prezime:

Datum rođenja:

Mjesto rođenja:

Državljanstvo:

Adresa stanovanja:

Kontakt broj:

E-mail adresa:

## **OBRAZOVANJE**

## **OSTALO**

## **11. PRILOZI**

**Prilog 1.** Rješenje Etičkog povjerenstva Kliničkog bolničkog centra Split.

Klasa: 520-03/24-01/62  
Ur.broj:2181-147/01-06/LJ.Z.-24-02

Split, 22.03.2024.

**IZVOD**  
**IZ ZAPISNIKA SJEDNICE ETIČKOG POVJERENSTVA KBC SPLIT 6/2024**

**11.**

Doc.dr.sc.prim. Marisa Klančnik, dr.med., iz Klinike za bolesti uha, grla i nosa sa kirurgijom glave i vrata KBC-a Split je uputila Etičkom povjerenstvu zamolbu za odobrenje provedbe istraživanja:

*Usporedba otoskopskog nalaza s timpanometrijskim zapisom u djece sa simptomima hipertrofije adenoidnih vegetacija*

Istraživanje za potrebe diplomskog rada će u Klinici za bolesti uha, grla i nosa sa kirurgijom glave i vrata KBC –a Split provesti voditelj istraživanja doc.dr.sc. prim. Marisa Klančnik, dr. med. i suradnica Mladenka Mamić, studentica Medicinskog fakulteta u Splitu.

Predviđeno trajanje istraživanja je 3 mjeseca.

Nakon razmatranja zamolbe, donesen je sljedeći

**Zaključak**

Iz priložene dokumentacije razvidno je da je Plan istraživanja usklađen s odredbama o zaštiti prava i osobnih podataka ispitanika iz Zakona o zaštiti prava pacijenata (NN169/04, 37/08) i Zakona o provedbi Opće uredbe o zaštiti podataka (NN 42/18), te odredbama Kodeksa liječničke etike i deontologije (NN55/08, 139/15) i pravilima Helsinške deklaracije WMA 1964-2013 na koje upućuje Kodeks.

Etičko povjerenstvo odobrava i suglasno je s provedbom istraživanja.

PREDSJEDNIK ETIČKOG POVJERENSTVA  
KLINIČKOG BOLNIČKOG CENTRA SPLIT  
IZV. PROF. DR. SC. LUBO ZNAOR

KLINIČKI BOLNIČKI CENTAR SPLIT  
Etičko povjerenstvo

