

# Incidencija i ishodi liječenja neuroendokrinih tumora crvuljka u djece: Iskustvo dvije institucije iz 6285 apendektomija

---

**Ercegović, Vladimir**

**Master's thesis / Diplomski rad**

**2024**

*Degree Grantor / Ustanova koja je dodijelila akademski / stručni stupanj:* **University of Split, School of Medicine / Sveučilište u Splitu, Medicinski fakultet**

*Permanent link / Trajna poveznica:* <https://um.nsk.hr/um:nbn:hr:171:490085>

*Rights / Prava:* [In copyright](#) / [Zaštićeno autorskim pravom.](#)

*Download date / Datum preuzimanja:* **2024-10-03**



*Repository / Repozitorij:*

[MEFST Repository](#)



**SVEUČILIŠTE U SPLITU**  
**MEDICINSKI FAKULTET**

**Vladimir Ercegović**

**INCIDENCIJA I ISHODI LIJEČENJA NEUROENDOKRINIH TUMORA**  
**CRVULJKA U DJECE: ISKUSTVO DVIJE INSTITUCIJE IZ 6285**  
**APENDEKTOMIJA**

**Diplomski rad**

**Akadska godina:**

**2023./2024.**

**Mentor:**

**Izv. prof. dr. sc. Zenon Pogorelić, dr. med.**

**Split, rujan 2024.**

## SADRŽAJ:

<b>1. UVOD</b> .....	1
<b>1.1. Embriologija, anatomija i fiziologija crvuljka</b> .....	2
1.1.1. Embriologija ileocekalne regije i crvuljka .....	2
1.1.2. Anatomija ileocekalne regije .....	3
1.1.3. Anatomija i histologija crvuljka.....	3
1.1.4. Fiziologija crvuljka .....	5
<b>1.2. Akutni apendicitis</b> .....	5
1.2.1. Povijesni pregled.....	5
1.2.2. Epidemiologija .....	6
1.2.3. Patologija .....	6
1.2.4. Patogeneza i patofiziologija .....	7
1.2.5. Klinička slika .....	8
1.2.6. Klinički znakovi .....	10
1.2.7. Komplikacije akutnog apendicitisa .....	13
<b>1.3. Dijagnoza akutnog apendicitisa</b> .....	13
1.3.1. Laboratorijska dijagnostika.....	13
1.3.2. Slikovna dijagnostika .....	14
1.3.3. Bodovne ljestvice u dijagnostici akutnog apendicitisa .....	15
1.3.4. Diferencijalna dijagnoza akutnog apendicitisa.....	15
<b>1.4. Konzervativno liječenje akutnog apendicitisa</b> .....	16
<b>1.5. Kirurško liječenje akutnog apendicitisa</b> .....	17
1.5.1. Uvod .....	17
1.5.2. Klasična apendektomija .....	18
1.5.3. Laparoscopska apendektomija .....	19
1.5.4. Komplikacije apendektomije.....	21
<b>1.6. Neuroendokrini tumori crvuljka</b> .....	22
<b>2. CILJ ISTRAŽIVANJA</b> .....	24
<b>3. ISPITANICI I METODE</b> .....	26
3.1. Ispitanici .....	27
3.2. Mjesto istraživanja .....	27
3.3. Metode obrade, prikupljanje podataka i opis istraživanja .....	28
3.4. Mjere ishoda istraživanja .....	29
3.5. Statistička obrada podataka.....	29
3.6. Etička načela.....	29

3.7. Patohistološka analiza neuroendokrinih tumora .....	30
4. REZULTATI.....	31
4.1. Incidencija neuroendokrinih tumora crvuljka.....	32
4.2. Demografske karakteristike i klinički podaci bolesnika s neuroendokrinim tumorima crvuljka .....	32
4.3. Patohistološka analiza neuroendokrinih tumora .....	33
4.4. Ishodi liječenja.....	35
5. RASPRAVA .....	36
6. ZAKLJUČCI.....	40
7. POPIS CITIRANE LITERATURE.....	42
8. SAŽETAK.....	52
9. SUMMARY .....	54
10. ŽIVOTOPIS.....	56
11. PRILOZI .....	59

## ZAHVALA

*Zahvaljujem se mentoru izv. prof. dr. sc. Zenonu Pogoreliću na pružanju prilike za mentorstvo, vremenu, suradnji, stručnim savjetima i usmjeravanju pri izradi Diplomskog rada.*

*Hvala gospođi Nadi Jukić iz Ureda Klinike za dječju kirurgiju KBC-a Split na pomoći za pripremu potrebne dokumentacije.*

*Hvala prijateljima koji su me podržali tijekom studija, podijelili teret obrazovanja i učinili studentske dane zabavnijima.*

*Hvala ekipi iz „MEFST Book Club-a“ na ugodnim razgovorima.*

*Hvala svim kolegama s kojima sam surađivao u brojnim projektima koji su pružili mom studiranju novu dimenziju.*

*Hvala Jerku na prilici za rad na sveučilišnoj razini.*

*Hvala svim djelatnicima Medicinskog fakulteta u Splitu s kojima sam imao priliku surađivati na strpljenju i ljubaznosti.*

*Hvala profesorima, asistentima i liječnicima pri Medicinskom fakultetu u Splitu koji su me motivirali za bavljenje medicinom.*

*Hvala baki Jozi, baki Borki i djedu Vladimiru na pružanju životne motivacije.*

*Hvala mami Jagodi i baki Borki na zahtijevanju izvještaja poslije svakog ispita.*

*Posebno zahvaljujem obitelji, tati Eduardu, mami Jagodi, braći Duji i Lovri te Anđeli na toleranciji pokazanoj u teškim i sreći podijeljenoj u lijepim trenucima tijekom fakultetskog obrazovanja.*

## POPIS OZNAKA I KRATICA

AIR score – engl. *Appendicitis Inflammatory Response score*

AUC – površina ispod krivulje (engl. *Area Under the Curve*)

CI – interval pouzdanosti (engl. *Confidence Interval*)

CRP – C-reaktivni protein (engl. *C-reactive protein*)

CT – kompjutorizirana tomografija (engl. *computer tomography*)

DDK – donji desni kvadrant

ENETS – Europsko društvo za neuroendokrine tumore

ITM – indeks tjelesne mase

IQR – interkvartilni raspon (engl. *interquartile range*)

MR – magnetska rezonancija (engl. *magnetic resonance*)

NANETS -Sjevernoameričko društvo za neuroendokrine tumore

NET – neuroendokrini tumor

PAS – engl. *Pediatric appendicitis score*

PID – zdjelična upalna bolest (engl. *Pelvic inflammatory disease*)

RIPASA – engl. *The Raja Isteri Pengiran Anak Saleha Appendicitis*

UZV – ultrazvuk

WHO – Svjetska zdravstvena organizacija

## **1. UVOD**

## 1.1. Embriologija, anatomija i fiziologija crvuljka

### 1.1.1. Embriologija ileocekalne regije i crvuljka

Poznavanje embriologije ileocekalne regije i crvuljka bitno je za razumijevanje anatomskog rasporeda istih. Razvoj srednjeg crijeva i crvuljka usko su povezani. Petog tjedna razvoja primitivno crijevo sačinjava osnovu probavne cijevi. Primitivno crijevo se ovisno o vaskularizaciji dijeli na tri dijela. Žumanjčanim kanalom ono se veže i za žumanjčanu vreću. Naposljetku, konačno srednje crijevo počinje distalnije u odnosu na ušće žučnog kanala u dvanaesnik te završi između proksimalne dvije trećine i distalne trećine poprečnoga kolona, na njihovoj granici. Srednje crijevo u potpunosti opskrbljuje a. mesenterica superior (1). Srednje crijevo i njegov razvoj obilježava ubrzano produljenje crijeva te njegova mezenterija, a na kraju i nastanak primarne crijevne vijuge, to jest pupčane petlje. U visini pupka, s vrha petlje kreće žumanjčani kanal koji crijevu omogućava otvorenu vezu sa žumanjčanom vrećom. Distalni dio dvanaesnika, dio ileuma i cijeli jejunum nastaju od kranijalnog kraka primarne vijuge, a kaudalni krak primarne vijuge postaje distalni dio ileuma, cekum, crvuljak, uzlazni kolon i proksimalne dvije trećine poprečnog kolona. Povodom ubrzanog rasta primarne crijevne vijuge dolazi do toga da trbušna šupljina nije više dovoljno velika za crijevne vijuge pa se crijevne vijuge i izbočina embrionalnog celoma u šestom tjednu, ubacuju unutar pupkovine te naprave fiziološku umbilikalnu kilu. Popratno s rastom u dužinu primarna pupčana vijuga se zarotira oko osi koja prolazi kroz a. mesenterica superior. Gledajući s prednje strane, rotira se u smjeru suprotnom od kazaljke na satu za 270°. Rotacija započinje za vrijeme nastanka pupčane kile, a nastavlja se povratkom vijuga u abdominalnu šupljinu (1).

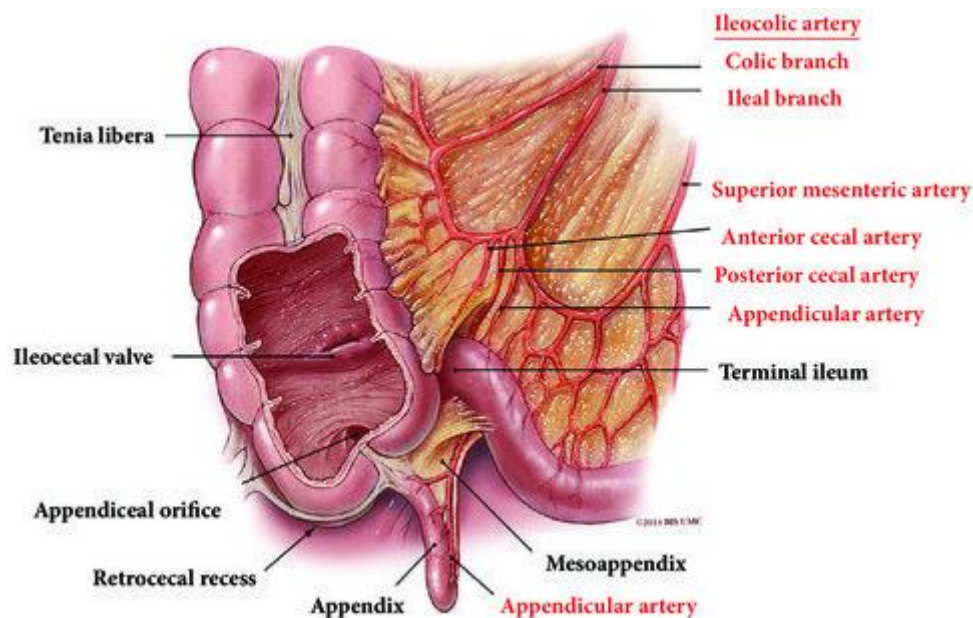
U desetom tjednu kreće vraćanje crijevnih vijuga prema abdominalnoj šupljini. Proksimalni jejunum se vrati te namješta u trbušnoj šupljini lijevo, poslije jejunuma slijede vijuge koje se namješte desno. Zadnja se smješta baza cekuma koja izgleda kao malo stožasto proširenje na kaudalnom kraku primarne crijevne vijuge. Prvo se nalazi u gornjem desnom kvadrantu, odmah pod desnim jetrenim režnjem pa se spusti u desnu bočnu udubinu. Tijekom tog razdoblja, na distalnom okrajku slijepog crijeva pojavljuje se baza crvuljka koja izgleda poput užeg izraštaja. Kako se razvitak crvuljka događa usporedno sa spuštanjem debelog crijeva, naposljetku crvuljak zauzme položaj iza kolona ili iza slijepog crijeva pritom zauzimajući retrokolični ili retrocekalni položaj (1). Dakako, možemo naći varijacije u položaju crvuljka. Njegova baza se može naći na bilo kojem položaju na putu uzdužno postavljenih



tenija debelog crijeva pa i do ušća tenija deblog crijeva u slijepom crijevu, a njegov vršak možemo se naći u području donjeg desnog kvadranta trbuha, retroperitonealno ili u zdjelici (2).

### 1.1.2. Anatomija ileocekalne regije

Ileocekalna regija je regija u donjem desnom kvadrantu trbuha i ona je spoj između ileuma tankog crijeva te cekuma. Regiju sačinjavaju terminalni ileum, slijepo crijevo, crvuljak te ileocekalna valvula (Slika 1) (3).



**Slika 1.** Ileocekalna regija – anatomski prikaz. Preuzeto i prilagođeno prema: Ileecum: A Comprehensive Review. [Internet]. Can J Gastroenterol Hepatol. [citirano 8. rujna 2024.] Dostupno na: [https://www.researchgate.net/figure/Illustration-showing-the-anatomy-and-its-vascular-supply-of-the-ileocecum-terminal\\_fig1\\_330853637](https://www.researchgate.net/figure/Illustration-showing-the-anatomy-and-its-vascular-supply-of-the-ileocecum-terminal_fig1_330853637)

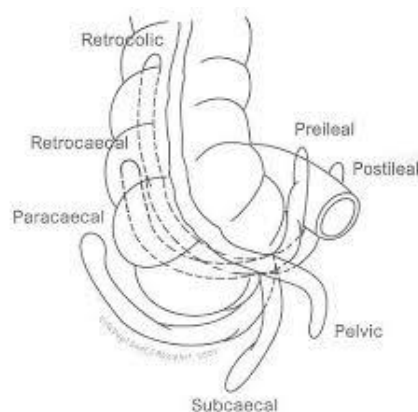
### 1.1.3. Anatomija i histologija crvuljka

Crvuljak ili appendix vermiformis, dugi je i tanki crvoliki izdanak koji polazi posteromedijalno u odnosu na cekum, a 2,5 cm je udaljen u odnosu na ileocekalno ušće. Crvuljak je u fetusa direktni nastavak cekuma, a njegov prekomjeren razvoj s lateralne strane slijepog crijeva rezultira tim da se crvuljak nađe u medijalnom položaju. Duljina crvuljka ima varijaciju od 1,25 do čak 22 cm, a najčešće bude između 8 i 10 cm (4). Na spoju triju tenija

debelog crijeva se uvijek nalazi baza crvuljka. Mezoapendinks dio je mezenterija koji spada pod crvuljak. Kroz ostium appendicis vermiformis crvuljak se otvori u cekum (5).

Crvuljak dobiva arterijsku opskrbu preko a. appendicularis, koja je ogranak ileokolične arterije, ogranka a.mesenterica superior, arterije koja opskrbljuje i ileocekalnu valvulu, terminalni ileum, slijepo crijevo, appendix vermiformis te proksimalni dio ascedentnog kolona (6). V. ileocolica odvodi slabije oksigeniranu vensku krv koju prelijeva do gornje mezenterične vene. Limfna drenaža crvuljka i cekuma odlazi do limfnih čvorova mezoapendiksa pa u ileokolične, a naposljetku završi u gornjim mezenteričnim limfnim čvorovima. Početak debelog crijeva te sami crvuljak inervaciju primaju od celijačnih ganglija te gornjih mezenteričnih ganglija (5).

U ovisnosti o embrionalnom razvoju, pronalazimo više položaja crvuljka u trbušnoj šupljini. Crvuljak se može naći: posteriorno u odnosu na slijepo crijevo ili donji dio uzlaznog kolona, u retrokoličnom ili retrocekalnom položaju; možemo ga naći ovješeno iznad ruba zdjelice u silaznom ili pelvičnom položaju; u subcekalnom položaju gdje se nalazi ispod slijepog crijeva; ili pak pred terminalni ileum gdje može ili ne mora dodirivati trbušnu stijenku, te u post-ilealnom položaju ili čak pred-ilealnom položaju (7). Ipak, crvuljak najčešće nalazimo sa stražnje strane cekuma. Položaj crvuljka prema literaturi opisujemo kao silazni, uzlazni, lateralni, medijalni te zavijen oko slijepog crijeva ili zavijen oko ileuma (Slika 2) (5, 6).



**Slika 2.** Položaj crvuljka. Preuzeto i prilagođeno prema: Anatomy, abdomen and pelvis, ileocolic artery. [Internet]. StatPearls. [citirano 25. kolovoza 2024.] Dostupno na: <https://pubmed.ncbi.nlm.nih.gov/31334982/>

Histološki se crvuljak sastoji od četiri sloja, a građa mu je gotovo istovjetna histologiji debelog crijeva. Površni sloj je seroza ili peritonealna ovojnica koje nema na dijelu descendentnog i ascedentnog kolona i ona postane mezoapendiks na mjestu crvuljka. Slijedi

mišićni sloj kojeg čine kružni i uzdužni mišićni slojevi. Mišićni sloj se ne mora naći na svim dijelovima crvuljka (8). U vanjskom uzdužnom mišićnom sloju, tipično za debelo crijevo, mišićne stanice se spajaju u tri trake koje zovemo taenae coli. Njih ne nalazimo na crvuljku (9). Submukoza, smještena ispod sloja mišića, sadrži obilnu limfnu mrežu. Sluznica sačinjava najdublji sloj te nema nabore, a prekrivena je cilindričnim epitelom. Taj cilindrični epitel formira kripte. Laminu propriju i submukozu naseljavaju limfociti i limfni čvorovi, dok sama sluznica ne sadrži limfnu mrežu (8). Sluznica crvuljka obiluje gastrointestinalnim endokrinim stanicama. Lamina proprija obogaćena je limfnim tkivom sličnim Peyerovim pločama koje se nalaze u tankom crijevu, posebice u djece, ali koje se s vremenom smanjuje.

#### **1.1.4. Fiziologija crvuljka**

Za crvuljak je dug period vremena vrijedilo pogrešno tumačenje kako je neaktivan organ. Danas je poznato kako crvuljak ima ključnu ulogu tijekom proizvodnje imunoglobulina A, bitnog antitijela za naš organizam. Iako još nije potpuno razjašnjena uloga crvuljka u patogenezi bolesti, istraživanja su pokazala povezanost između apendektomije u mladosti i manje učestalosti ulceroznog kolitisa. Također je otkriveno da u crvuljku prisustvo biofilma ima povoljan utjecaj na cjelokupni probavni sustav, jer se crvuljak smatra "utočištem" komenzalnih bakterija (9).

### **1.2. Akutni apendicitis**

#### **1.2.1. Povijesni pregled**

Leonardo da Vinci 1492. godine po prvi puta u nacrtima čovjeka opisuje crvuljak. Klasična slika akutnog apendicitisa opisana je od strane Lorenza Heistera još 1721. godine, dok je prva apendektomija napravljena 1736. godine zahvaljujući Claudiusu Amyandu. Klinički nalaz akutnog apendicitisa te točku najveće bolnosti opisao je Charles McBurney pa po njemu klinički znak dobiva i ime. Po McBurneyu ime dobiva i izmjenična incizija koja se izvodi u klasičnoj apendektomiji (8).

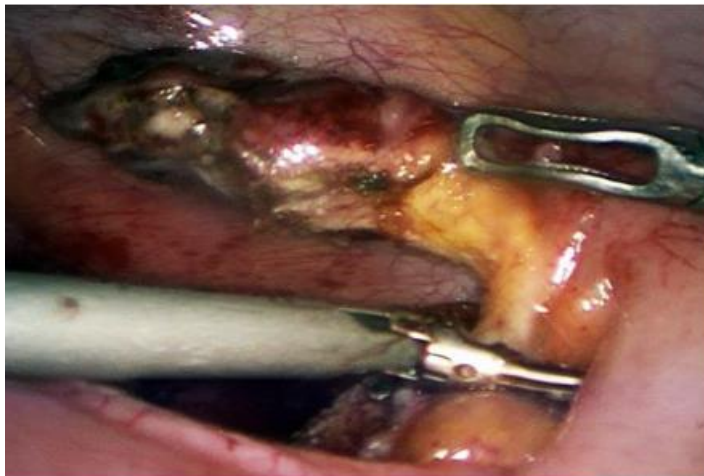
### 1.2.2. Epidemiologija

Dijagnoza akutne upale crvuljka smatra se najčešćom intraabdominalnom atraumatskom kirurškom bolesti razvijenih zemalja. Tijekom života čovjek ima 7% do 10% vjerojatnost da dobije dijagnozu akutnog apendicitisa. Manju učestalost pronalazimo u zemljama s nižim stupnjem razvoja i nižim socioekonomskim statusom, među kojima se ističu zemlje iz Afrike (8). Upala crvuljka može se očekivati u bilo kojoj dobi, ali posebice često se dijagnosticira u drugom i trećem desetljeću s vrhuncem incidencije između dvanaeste i osamnaeste godine života. Rjeđe se dijagnosticira u bolesnika mlađih od 5 godina, a posebice rijetko u bolesnika koji imaju manje od 3 godine, a ti bolesnici čine manje od 5% i manje od 1% slučajeva redom (12). Dijagnosticira se u oba spola, a omjer zahvaćenosti muškog i ženskog spola je 3:2 (8, 12). Upala crvuljka zauzima drugo mjesto prema broju pogrešno dijagnosticiranih bolesti na hitnim prijemima dok je na prvom mjestu upala moždanih ovojnica (meningitis). Smrtnost nije visoka, manja je od 1%, ali morbiditet u apendicitisu jest, a najviše je povezan s komplikacijama i perforacijom apendicitisa (12). Nekomplicirani oblici akutnog apendicitisa se najviše javljaju ljeti, dok se perforirani apendicitisi češće pojavljuju u jesen i zimu (13). Rizik za perforaciju veći je u pedijatrijskoj populaciji u odnosu na odraslu populaciju, a komplicirani oblik možemo naći u 40% djece. Perforacije se u mlađih od 5 godina nađu u 82% slučajeva dok je gotovo stopostotna u dojenčadi, a između desete i sedamnaeste godine do perforacije dolazi u petine djece s apendicitisom (12, 14).

### 1.2.3. Patologija

Upala crvuljka započinje ulceracijom sluznice te ulaskom upalnih stanica u stijenku (15). Makroskopski, u dobro razvijenoj upali, vidljive su fibrinske i gnojne naslage na površini uz proširenje i zastoj krvnih žila u serozi (16). Gotovo polovini bolesnika, upala je uzrokovana opstrukcijom lumena zbog nakupljanja fekolita, limfoidne hiperplazije, parazita, progutanih stranih tijela i tumorima (17). Promjene na mikroskopskoj razini kreću se od minimalnih lokaliziranih žarišta upale prema totalnoj nekrozi stijenke. Ovisno o vremenu koje je prošlo od pojave prvih simptoma do dolaska djeteta liječniku, razlikujemo različite stupnjeve upale. Rana upalna faza je obilježena neutrofilima koji se nalaze na bazama kripte, odmah do malih defekata epitela. Kasnije, submukoza biva zahvaćena upalnim procesom i upala se brzo proširi. Napredovanjem upale dolazi do nekroze stijenke, a čak u jedne četvrtine slučajeva možemo naći i trombozu pripadajućih krvnih žila (16). Infiltracija mišićnog sloja neutrofilnim

granulocitima je potrebna za uspostavu dijagnoze, a prisutnost neutrofila u samom lumenu crvuljka nije patognomonična, niti je znak same upale (15). Nalazimo više razina upale crvuljka koje dijelimo na akutni kataralni, flegmonozni, akutni supurativni, gangrenozni te perforativni akutni apendicitis (Slika 3). Podjela ovisi o prevladavajućim upalnim infiltratima te samoj sposobnosti organizma da sanira bakterijsku infekciju. Postoji još jedan oblik upale koji nazivamo ksantogranulomski apendicitis kojeg odlikuje izrazito nakupljanje histiocita koji su nalik ksantomskim stanicama (15). U konačnici, perforacija upaljenog crvuljka uzrokuje stvaranje peritiflitičkog apscesa ili čak generaliziranog peritonitisa (16).



*Slika 3. Intraoperacijski prikaz tijekom laparoskopske apendektomije u 12-godišnjaka s akutnim neperforiranim gangrenoznim apendicitisom. Izvor: Arhiva Klinike za dječju kirurgiju KBC-a Split*

#### **1.2.4. Patogeneza i patofiziologija**

Uzrok i patogenezu apendicitisa još nisu potpuno poznati. Najznačajniji etiološki faktor za akutni apendicitis jest opstrukcija u lumenu crvuljka. Opstrukcija se dokaže u između 30% i 40% slučajeva, a njezina učestalost u bolesnika povećava se s težinom upale (9). Mogu je uzrokovati fekaliti, koproliti, strana tijela, paraziti, tumori, polipi ili oticanje folikula limfe ispod same sluznice (za mlade bolesnike je to jedan od najčešćih uzroka). Infektivne bolesti crijeva, uzrokovane bakterijama (*Shigella spp.*, *Salmonella*, *Yersinia*) i virusima (*Adenovirus*, *Coxsackievirus B* i *Varicella-zoster virus*, *Epstein-Barr virus*), također mogu dovesti do upale crvuljka (19). Procjenjuje se da 60% aspirata iz upaljenog crvuljka sadrži anaerobe, dok u zdravog crvuljka nalazimo anaerobe u četvrtini aspirata (2).

Patofiziološki procesi koji vode prema perforaciji crvuljka imaju više stadija. Poslije nastanka opstrukcije u lumenu, kontinuirano se izlučuje sekret što povećava intraluminalni tlak. U početku, povećan tlak unutar lumena uzrokuje poremećaj cirkulacije krvi i limfe. Sekrecija

služi također vodi prema distenziji crvuljka te potiče stimulaciju živčanih završetaka uzrokujući tupu bol u području pupka i donjeg epigastrija. Dolazi do hipoksije sluznice, što omogućuje bakterijama ulazak. Upala i venska staza uzrokuju trombozu intramuralnih krvnih žila koja dovodi do edematoznih promjena i posljedične ishemije stijenke crvuljka (8). Proširenjem upale na serozu i prema parijatalnom peritoneumu, bol se premješta iz pupčanog područja prema desnom donjem kvadrantu (2). Upala seroze crvuljka dovodi do stvaranja fibrinopurulentnog eksudata i upale seroze okolnih struktura, što se naziva lokalnim peritonitisom. Nakon 24 do 36 sati dolazi do kompromitacije arterijske cirkulacije, uzrokujući nekrozu - gangrenu stijenke pa naposljetku dolazi i do perforacije (8). Ona područja koja imaju najslabiju krvnu opskrbu najosjetljivija su na promjene, pa se elipsoidni infarkti pojavljuju na antimezenteričnoj strani crvuljka. Zbog toga se perforacija obično javlja na antimezenteričnoj granici, u blizini opstrukcije. U određenim slučajevima može doći i do spontanog povlačenja same upale (2). Periapendikularni apsces može nastati ukoliko lokalni obrambeni mehanizam dovede do toga da se okolne crijevne vijuge i veliki omentum slijepe oko upaljenog mjesta te na taj način spriječe širenje upale na okolna područja. U slučaju da dođe do neuspjeha svih lokalnih obrambenih mehanizma, upalni eksudat i fekalni sadržaj iz perforiranog crvuljka uzrokuju peritonitis. Unatoč mogućnostima samoizlječenja, klinička sumnja na akutni apendicitis danas zahtijeva hitnu kiruršku intervenciju odstranjenja crvuljka, a glavni razlog je smanjenje rizika stvaranja komplikacija (8). U prvih 36 sati do perforacije dođe u 2% slučajeva, a nakon 36 sati rizik raste te se u neliječenih bolesnika penje do 5% (20). Dodatni rizični faktori za perforaciju jesu starija dob bolesnika (iznad 65 godina), bolesnici s visokom tjelesnom temperaturom (>38.9 °C) te tahikardija (19). U male djece, perforacija češće dovodi do difuznog peritonitisa zbog slabije razvijenog omentuma i njegove nemogućnosti ograničavanja upale (17, 19).

### **1.2.5. Klinička slika**

Upaljeni crvuljak može se manifestirati različitim kliničkim slikama. Simptomi i znakovi koje susrećemo mogu biti tipični, atipični te varijabilni, ovisno o vremenu dolaska bolesnika liječniku, bolesnikovoj dobi, položaju bolesnikova crvuljka i individualnim karakteristikama upale. Klasična slika akutnog apendicitisa javlja se u skoro polovine slučajeva (8). Bol se javlja kao glavni te često prvi simptom. Prvo bolesnici teško preciziraju bol zbog njezinog visceralnog podrijetla. Kako upalni proces napreduje tijekom sljedeća 24 sata, lokacija

boli biva u desnom donjem kvadrantu. Ta bol je somatske prirode i uzrokuje je nadražaj parijetalnog peritoneuma (8). Važno je napomenuti da s povećanjem duljine trajanja boli na više od tri dana opada vjerojatnost dijagnoze akutnog apendicitisa, osim ako se nisu razvile komplikacije (8). Upala crvuljka može uzrokovati različite gastrointestinalne simptome poput anoreksije, mučnine i povraćanja, koji ako se pojavljuju prije boli, navode na drugu etiologiju (2).

Gubitak teka prati osjećaj boli kao jedan od najčešćih simptoma. Ako nema gubitka teka, dijagnoza akutnog apendicitisa je upitna. Mučninu i povraćanje nalazimo u preko polovine bolesnika, a ti simptomi obično se javljaju satima nakon početka boli (8). Urološki simptomi simptomi su isto česti, isto vrijedi i za proljev, posebice u perforiranom crvuljku gdje može doći do upale blizu samog rektuma i mogućeg apscesa unutar zdjelice. Adinamički ileus je još jedna dijagnoza koju možemo zamijeniti s naprednom upalom crvuljka zbog toga što obje dijagnoze dovode do opstipacije (16). Nerijetko se javlja blagi ili umjereni rast tjelesne temperature, manji od 38 °C, ali on dolazi kasno za razliku od drugih simptoma. Redosljed simptoma igra ključnu ulogu pri postavljanju dijagnoze. U preko 95% bolesnika prvi simptom je gubitak teka, a poslije slijedi bol u truhu pa onda i drugi simptomi (8).

Anatomske raznolikosti dovode do različitih lokalizacija same boli. Polovica ljudi ima crvuljak smješten retrocekalno, koji lako dovodi do kasne pojave simptoma, nekad prođe i 5 dana od pojave simptoma do javljanja liječniku. Crvuljak je smješten u zdjelici u nekih bolesnika (17). U dječaka treba napraviti pregled prepona i skrotuma da bi se isključila torzija testisa. Dio djece te adolescenata s torzijom testisa u početku ima abdominalne simptome, a kasnije se bol lokalizira u zahvaćenom testisu. U nekih bolesnika sram i nelagoda povezanih uz bol testisa dovode do toga da bol projiciraju u donji dio trbuha (20, 21). Također, u djece infekcije grla i ušiju znaju uzrokovati bol u području abdomena (22).

U slučaju retrocekalnog crvuljka, bol je lokalizirana prema boku i desnoj lumbalnoj regiji te nije tako značajna kao kod abdominalnog ili zdjeličnog crvuljka. Ovi bolesnici često se znaju javiti kasnije od drugih. Nadražaj mokraćovoda može dovesti do leukociturije i mikrohematurije u urinu. U zdjeličnim apendicitisima, bol počinje u epigastriju, zatim se brzo premjesti prema donjem dijelu abdomena. Naglašen je nagon za mokrenjem te defekacijom, a javljaju se proljev i dizurija. Digitorektalni pregled pelvičnog apendicitisa bit će jako bolan (8).

U trudnica akutni apendicitis spada pod najčešće hitne kirurške intervencije. Može uzrokovati ozbiljne komplikacije za majku i dijete, a najčešće se javlja u drugom tromjesečju (24).

Ljudi starije životne dobi susreću se s blažim simptomima pa se znaju javiti liječniku u kasnijim fazama svoje bolesti. Tada je rijetko zahvaćeno lokalizirano područje te bol zapravo češće pronalazimo širinom donjeg desnog kvadranta. Komplikacije poput perforacija bivaju veće u starijih osoba (12,9%) nego u mlađih (2,9%) (23). Stariji bolesnici imaju i veći rizik komplikacija poput morbiditeta, ali i mortaliteta. U starijih bolesnika poslijeoperacijski morbiditet nalazimo u gotovo tri četvrtine perforiranih, dok je to slučaj u 11,9% neperforiranih, što čini ukupni morbiditet od preko trećine slučajeva akutnog apendicitisa (24). Stopu smrtnosti možemo očekivati od 12% za perforirane i 1,5% za neperforirane slučajeve, dovodeći do ukupne smrtnosti od 5,5% ne uključujući one mlađe od 50 godina (24).

U predškolske djece uspostava dijagnoze nije jednostavna. Većina djece dolazi kasno, često s komplikacijama poput perforacije, stvaranja apscesa te naposljetku peritonitisa. Zbog toga je boravak u bolnici produljen, uz povećani pobol i smrtnost (17, 19). Naime, u predškolske djece, akutni apendicitis nerijetko se zna prikazati kao klinička slika sepse nepoznatog uzroka, bez prisutnosti abdominalnih simptoma (17). Kasna dijagnoza je često posljedica loše komunikacije, neprepoznavanja kliničkih znakova, razdražljivosti djece, netipične prezentacije i preklapanja simptoma s drugim stanjima. Do komplikacija poput perforacije i peritonitisa dolazi upravo zbog kasne prezentacije. Kako bi se omogućilo postavljanje dijagnoze, neophodna je detaljna anamneza te je dijete potrebno temeljito pregledati. Preporuča se hospitalizacija i opservacija. Za ovu dobnu skupinu često je neophodno koristiti ultrazvuk, a nekad i druge slikovne dijagnostike poput kompjuterizirane tomografije (CT) trbuha da bi došli do ispravne dijagnoze. Rana uspostava dijagnoze uz prateću brzu kiruršku intervenciju mogu smanjiti stopu pobola i smrtnosti koje prate komplicirani apendicitis (17).

### **1.2.6. Klinički znakovi**

Dijagnozu upale crvuljka možemo pouzdano uspostaviti na temelju anamneze te fizikalnog pregleda, čime izbjegavamo dodatni trošak vremena i novca koje koristimo na odrađivanje dodatnih dijagnostičkih pretraga. Pregled kreće promatranjem djetetovog ponašanja i izgleda trbuha. Bolesnici koji se jave manje od 12 sati u odnosu na početak simptoma imat će minimalan nalaz, a bolesnici koji na hitni prijam dođu između 18 do 36 sati



od početka bolesti mogu djelovati srednje teško bolesno, ležući mirno na svom desnom boku ili mogu imati blago savijenu nogu u koljenu, ali i u kuku da bi smanjili svoju bol opuštanjem trbušnih mišića koji su najčešće napeti. Djeca mlađa od 5 godina ipak imaju nespecifičnu kliničku sliku.

Trbuh je obično ravan, a ukoliko nalazimo abdominalnu distenziju, ona implicira napredovanje bolesti koje je karakteristično za opstrukciju ili pak perforaciju crijeva. Auskultacijom crijeva, nalaz može biti normalan ili pojačan. Kasnije se auskultacijski nalaz smanjuje kako dolazi do napretka bolesti koja vodi perforaciji. Puls i tjelesna temperatura najčešće su normalni ili blago povišeni, a do većih promjena u vitalnim znakovima dolazi u slučaju komplikacija bolesti (2).

U ovih bolesnika karakteristično možemo naći bolnost na palpaciju i perkusiju u McBurneyevoj točki (zamišljena točka na spojnici vanjske te srednje trećine zamišljene linije spoja spine anterior superior na ilijačnoj kosti i pupka). Prilikom palpacije treba biti nježan jer pritisak jednog prsta izaziva bol u uznapredovalim upalama. Da bi došlo do uklanjanja voljnog spazama mišića tijekom palpacije, preporučuje se razgovor s bolesnikom kako bi mu se odvušla pažnja. Bol u bolesnika raste pri kašljanju, a djeca se uz pažnju podižu kako bi sjela ili pak staju na noge. Retrocekalni, pelvični i subhepatični apendicitis mogu imati odsutnu tipičnu lokalizaciju osjetljivosti.

U uznapredovalim upalama javlja se lokalizirani defans, odnosno tvrdoća mišića u trbušnoj stijenci bolesnika te napetost desnog donjeg kvadranta. Tipičan klinički znak je povratna osjetljivost (engl. *rebound tenderness*) – pritiskom u bolesnikovo bolno područje trbuha te kasnijim otpuštanjem ruke, bolesnik trenutno osjeti pojačanu bol, što se naziva Blumbergov znak (8). Potrebno je znakove otkrivene tijekom fizikalnog pregleda staviti u vremenski okvir. U Tablici 1. navedeni su klinički znakovi koji mogu uputiti na upalu crvuljka.

**Tablica 1.** Klinički znakovi u upali crvuljka

<b>Klinički znak</b>	<b>Opis kliničkog znaka</b>
<b>Blumberg I</b>	Bol u bolesnikovoj McBurneyevoj točki nakon pritiska
<b>Blumberg II</b>	Bolnost se pojača prilikom naglog otpuštanja pritiska u bolesnikovoj McBurneyevoj točki
<b>Rovsing</b>	Pri palpaciji bolesnikovog lijevog dijela trbuha uz pritisak na sigmoidno crijevo i descendens jača bol
<b>Grassman</b>	Bol jača perkusijom bolesnikovog trbuha
<b>Krüger</b>	Bol raste držanjem pritisnute ruke u bolesnikovom ileocekalnom području podizanjem bolesnikove desne noge koja je pružena u koljenu
<b>Horn</b>	Pojačanje boli povlačenjem bolesnikovog testisa prema dolje
<b>Lanz</b>	Nedostatak bolesnikovog kremasteričnog refleksa na desnoj strani
<b>Perman</b>	Pritiskom na bolesnikov lijevi donji dio trbuha te njegovo naglo otpuštanje pojačavaju bol udesno
<b>Dunphy</b>	Bolesnikov kašalj pojačava bol
<b>McBurney</b>	Pritisak na bolesnikovu McBurneyevu točku uzrokuje bol
<b>Hedri</b>	Perkusija bolesnika u neznatnoj blizini od očekivane izaziva bol
<b>Lennader</b>	Razlika aksilarne i rektalne temperature bolesnika veća od 1°C
<b>Znak psoasa</b>	Pasivna ekstenzija bolesnikove desne natkoljenice s ispruženim koljenom na bolesnikovom lijevom boku uzrokuje jaku bol
<b>Znak ležećeg policajca</b>	Pojačanje boli pri vožnji preko neravnina u bolesnikovom desnom donjem dijelu trbuha
<b>Znak flatulencije</b>	Osjećaj bolesnika da će mu biti lakše poslije defekacije zbog smanjene napetosti trbuha
<b>Znak opturatora</b>	Unutarnja rotacija bolesnikove flektirane natkoljenice uzrokuje bol

### **1.2.7. Komplikacije akutnog apendicitisa**

Komplikacije akutne upale crvuljka obuhvaćaju perforaciju, nastanak periapendikularnih apscesa, difuzni peritonitis, pileflebitis, a može doći i do sepse. Do perforacije dolazi u približno petine odraslih bolesnika, no u djece je učestalija radi kasnog prepoznavanja bolesti (8). Učestalost perforacija u djece iznosi 100% u dojenčadi mlađe od 1 godine i u djece od 1 do 2 godine, 83,3% u djece od 2 do 3 godine, 71,4% u djece od 3 do 4 godine, 78,6% u djece od 4 do 5 godina, te 47,3% u djece stare 5 godina (17). Nastanak periapendikularnog apscesa uzrokuje lokalizirana perforacija, a ukoliko upala proдре u trbušnu šupljinu, razvija se difuzni peritonitis. Peritonitis se očituje difuznom bolovima u truhu, povišenom temperaturom, meteorizmom i crijevnom parezom. Pileflebitis se javlja proširenjem upale prema portalnom venskom sustavu, a pritom daje kliničku sliku sepse uz žuticu. (8).

### **1.3. Dijagnoza akutnog apendicitisa**

Dijagnoza akutnog apendicitisa kreće anamnezom o trajanju te vrsti tegoba uz fizikalni pregled. Slijedi laboratorijska obrada te ultrazvučni pregled trbuha. Ukoliko navedene pretrage ne indiciraju sigurnu sumnju na upalu crvuljka, možemo razmotriti ostale slikovne pretrage, a to su magnetska rezonancija (MR) te CT (25, 28). Dijete možemo držati na promatranju u trajanju do 6 sati. Tijekom tog vremena ne smije konzumirati hranu niti analgetike jer time može dovesti do prikrivanja boli (8, 25).

#### **1.3.1. Laboratorijska dijagnostika**

Bolesnici s akutnom upalom crvuljka obično imaju broj leukocita približno  $14 \times 10^9/L$ , dok se prilikom perforacije broj leukocita i povisi (28). No, povećanje tog broja nalazi se u više od 66% bolesnika s drugim bolestima koje uzrokuju bol u truhu, pa je potrebno razmotriti ove vrijednosti zajedno s drugim nalazima prateći kliničku sliku bolesnika (11). Nalazimo i povišenje parametara poput prokalcitonina te C-reaktivnog proteina. CRP-ova osjetljivost, ali i specifičnost uvelike variraju u istraživanjima (osjetljivost od 58% i 93%, odnosno između 28% i 82% u različitim istraživanjima (29). U bolesnika s perforacijom crvuljka CRP vrijednosti su više nego u neperforiranim slučajevima (15). Ukoliko su CRP, broj leukocita te postotak polimorfonuklearnih leukocita u referentnim vrijednostima, velika je vjerojatnost da akutni apendicitis može biti isključen.

Nadalje, interleukin-6 (IL-6) je citokin s bitnom ulogom u izazivanju upalne reakcije. Tijekom ranijih stadija upale crvuljka ima osjetljivost preko 80%, a specifičnost skoro 70% (28). Još jedan dobar parametar je i hiponatrijemija koja je identificirana za dijagnosticiranje perforiranog akutnog apendicitisa, s koncentracijom serumskog natrija <135 mmol/L, što sugerira na razvoj komplikacija upale crvuljka (29). Također i povišenje razine ukupnog serumskog bilirubina može sugerirati na komplikaciju poput perforacije akutnog apendicitisa (20). Kako razina natrija te razina bilirubina u krvi spadaju pod jeftine i lako dostupne parametre, smatraju se korisnima pri dijagnosticiranju upale crvuljka.

### **1.3.2. Slikovna dijagnostika**

Dobra slikovna dijagnostička metoda koju možemo upotrijebiti za nejasne kliničke slike je transabdominalni ultrazvuk. Naime, njegova osjetljivost penje se do 90% u razvijenim centrima. Normalan crvuljak prilikom ultrazvučnog pregleda ima promjer do 6 mm (8, 12). Ultrazvučni znakovi uključuju: nemogućnost pritiska ileocekalne regije, hipoehogenu stijenku deblju od 2 mm, kompleksnu masu u donjem desnom kvadrantu, distenziju lumena, promjer crvuljka veći od 6 mm, slobodnu tekućinu periapendikularno i prisutnost apendikolita (5–15%). Nije nužno da su svi kriteriji zadovoljeni. U petine bolesnika korištenjem ultrazvuka ne uspije se prikazati crvuljak (8, 12). Najpouzdanija metoda u dijagnostici apendicitisa, sa specifičnošću i osjetljivošću većom od 95%, je CT. No, zbog visokih troškova i izloženosti zračenju, CT se nije metoda za rutinski probir. Za uspostavu dijagnoze upale crvuljka na CT-u koristimo kriterije koji uključuju: povećanu gustoću pericekalnog masnog tkiva, zadebljanje crvuljka (>6 mm), apendikolite te periapendikularni apsces. CT je koristan za isključenje upale crvuljka prilikom netipičnih bolova, a može služiti i za dijagnosticiranje periapendikularnih apscesa te izljeva, kao i za njihovu perkutanu drenažu (8, 12). MR ima jednaku učinkovitost kao CT u dijagnostici apendicitisa, uz nekoliko prednosti i nedostataka. Prednost MR-a je što nema ionizirajućeg zračenja, a glavni nedostaci su mnogo veći troškovi, zatim manja dostupnost, zahtijevanje sedacije u male djece, i u usporedbi s CT-om, tijekom uporabe MR-a ne možemo provoditi perkutanu drenažu. Određeni centri su se počeli koristiti radionuklidima obilježenim leukocitima za atipične slučajeve apendicitisa i pokazali su se kao metoda s visokom osjetljivošću (97%) i zadovoljavajućom specifičnošću (80%) (12).

### **1.3.3. Bodovne ljestvice u dijagnostici akutnog apendicitisa**

Bodovne ljestvice su razvijene kako bi se smanjile zakašnjele i pogrešne dijagnoze akutnog apendicitisa. Postavljanje dijagnoza na temelju kliničkih slika može se objektivizirati primjenom kliničkih sustava bodovanja, koji su bazirani na parametrima s provjerenom snagom diskriminacije i pritom imaju dodijeljenu odgovarajuću težinu (2). Neki od najpoznatijih sustava bodovanja su sljedeći: Alvarado ljestvica, pedijatrijski sustav bodovanja (PAS), RIPASA (Raja Isteri Pengiran Anak Saleha) ljestvica, modificirana Alvarado ljestvica i ljestvica upalnog odgovora apendicitisa (AIR score) (30-32). Ovi alati ne služe samo za dijagnostiku, već služe i za stratifikaciju bolesnika, omogućujući razlikovanje onih koji zahtijevaju daljnju obradu ili promatranje od bolesnika kojima možemo pristupiti liječenju bez odgode. Glavna svrha navedenih ljestvica jest redukcija negativnih apendektomija tako da se ne poveća broj komplikacija liječenja poput perforacije crvuljka (30-32).

### **1.3.4. Diferencijalna dijagnoza akutnog apendicitisa**

Popis stanja koja mogu oponašati akutni apendicitis je širok, budući da su brojna urološka, ginekološka, abdominalna te upalna stanja koja mogu imati slične ili iste simptome. Diferencijalna dijagnoza upale crvuljka temelji se na četiri čimbenika: na anatomskom položaju crvuljka, spolu i dobi bolesnika te upalnom stadiju u kojem se crvuljak nalazi (2). Važno je najprije isključiti stanja koja zahtijevaju hitnu intervenciju, kao što su torzija ciste jajnika, izvanmaternična trudnoća, tumor jajnika, divertikulitis mobilne sigme, perforirani karcinom debelog crijeva, perforacija divertikula kolona te perforacija peptičkog ulkusa (8).

Stanja poput Meckelovog divertikulitisa najčešće ne razlikujemo od upale crvuljka i njegovu dijagnozu uspostavljamo tijekom kirurškog zahvata. U djece se akutni apendicitis često pogrešno dijagnosticira kao gastroenteritis ili akutni mezenterični adenitis. Vrijeme od početka simptoma do dolaska bolesnika na hitni prijam ključni je dio anamneze. Kao glavni simptom bolesnici s apendicitisom obično opisuju bol u trbuhu, dok prisutnost općenitih simptoma kao što su glavobolja, mijalgija i zimica više ukazuje na gastroenteritis (33). Većina bolesnika s akutnim apendicitisom povraća nekoliko puta u prvih 24 do 48 sati, dok je u gastroenteritisu povraćanje često glavni simptom u ranoj fazi bolesti. U akutnom apendicitisu se klinička slika kontinuirano pogoršava, dok u gastroenteritisu može biti promjenjiva, s razdobljima poboljšanja i pogoršanja.

Ginekološki poremećaji često mogu biti zamijenjeni s akutnim apendicitisom. Najčešći poremećaji koji bivaju zamijenjeni s akutnim apendicitisom su upalna bolest zdjelice (PID), torzija ciste jajnika, torzija tumora jajnika, ruptura Graafovog folikula, endometrioza i izvanmaternična trudnoća. Primjerice, pri upalnoj bolesti zdjelice simptomi su često obostrani, ali ako su ograničeni na desnu stranu, mogu nalikovati apendicitisu (2). U oko polovine bolesnika s PID-om nalazimo mučninu i povraćanje, dok su prisutni u gotovo svih dijagnosticiranih s upalom crvuljka. Bol i osjetljivost PID-a obično su lokalizirani u nižem suprapubičnom području, a pokretanje cerviksa je izrazito bolno. Ciste jajnika mogu izazvati akutnu bol zbog brzog rasta, rupture i krvarenja, dok se ruptura folikula dovodi u vezu s ovulacijom, često uz lateraliziranu bol u središnjem dijelu menstrualnog ciklusa, bez dodatne progresije te nastanka daljnjih simptoma (34). U muške djece torzije testisa mogu se u početnoj fazi manifestirati bolovima u trbuhu, stoga je važno u svakog dječaka s bolovima u trbuhu isključiti taj uzrok boli (21). Neke od češćih diferencijalnih dijagnoza akutne upale crvuljka nalaze se u Tablici 2.

**Tablica 2.** Akutna upala crvuljka – diferencijalna dijagnoza

SUSTAV	BOLEST
<b>Ginekološki</b>	Tubeovarijalni apsces, upalna bolest zdjelice, adneksitis, tumori, torzija ciste desnog jajnika, ruptura ciste desnog jajnika, ektopična trudnoća
<b>Probavni</b>	Chronova bolest, perforacija peptičkog ulkusa, akutni kolecistitis, perforacija Meckelovog divertikula, akutni pankreatitis, perforirani divertikul desnog kolona, bakterijski i virusni gastroenteritis, mezenterijalni limfadenitis
<b>Urološki</b>	Bubrežne kolike, cistitis, uretreralne kolike, pijelonefritis

#### 1.4. Konzervativno liječenje akutnog apendicitisa

Konzervativno liječenje akutnog apendicitisa podrazumijeva odgodu operacije i terapiju antibioticima. Cilj antibiotske terapije je eliminacija bakterijske flore prisutne u crvuljku, koja uključuje anaerobe koji uključuju *Clostridium*, *Peptostreptococcus spp.*, *Bacteroides*, *Peptostreptococcus spp.*, i gram-negativne aerobe koji uključuju *Escherichia coli*, *Klebsiella* i *Enterobacter spp.* te *Pseudomonas aeruginosa*.

Prednosti konzervativnog pristupa uključuju izbjegavanje operacije i potencijalnih kirurških komplikacija, kao i rizika povezanih s općom anestezijom, dok su troškovi hospitalizacije značajno manji (35). Mnoge studije provedene na odrasloj populaciji uspoređivale su konzervativno liječenje s apendektomijom. Meta-analiza je pokazala da je 26,5% bolesnika liječenih konzervativno ipak moralo proći apendektomiju unutar jedne godine, a među njima su češće zabilježeni slučajevi perforiranog apendicitisa (36).

Nasuprot tome, istraživanja na dječjoj populaciji pokazuju da neoperacijski pristup nekompliciranom apendicitisu može biti uspješan u čak 89% slučajeva, bez povećaja učestalosti perforacija crvuljka ako konzervativna terapija ne bude uspješna (37). Nadalje, kriteriji za odabir djece za neoperacijsko liječenje uključivali su dob iznad 7 godina, trajanje simptoma kraće od 48 sati, promjer crvuljka manji od 1,2 cm, slikovno potvrđeni neperforirani apendicitis, leukocitozu između 11 i 18 x10<sup>9</sup>/L te odsutnost apendekolita, apscesa ili flegmone. U prva dva dana provodila se terapija intravenskim antibioticima širokog spektra te analgeticima. Smanjenjem boli i temperature, ukoliko je dijete dobro podnosilo normalnu prehranu, otpuštalo bi se kući s peroralnim antibioticima za sljedećih 7–10 dana, dok bi se u slučaju nedostatka poboljšanja planirala napraviti apendektomija (38).

## **1.5. Kirurško liječenje akutnog apendicitisa**

### **1.5.1. Uvod**

Kirurško liječenje akutnog apendicitisa uključuje odstranjenje crvuljka, odnosno apendektomiju. Prvu dokumentiranu apendektomiju izveo je Claudius Amyand 1736. godine, dok je prvu apendektomiju radi perforacije izveo Morton više od sto pedeset godina kasnije (39). Postoje dva glavna kirurška pristupa: otvorena i laparoscopska apendektomija (40). Iako su rezultati slični za obje tehnike, laparoskopija se češće preferira zbog skraćenog bolničkog boravka, manje poslijeoperacijske boli, ubrzanog oporavka, niže stope infekcija i boljih estetskih rezultata (41, 42). Laparoscopska metoda je također korisna prilikom sumnje na alternativne dijagnoze, posebno u žena, jer omogućuje procjenu patologije jajnika bez izlaganja bolesnika ionizirajućem zračenju (35).

Za liječenje neperforiranog apendicitisa, smrtnost od operacije iznosi između 0,1% i 0,5%, dok je morbiditet 5% do 7%. U slučajevima perforiranog apendicitisa, smrtnost se povećava na 5% do 15%, a morbiditet na 15% do 60% (8). Kašnjenje u prepoznavanju ili

dijagnostici apendicitisa može povećati stopu smrtnosti i morbiditeta (8). Odgađanje operacije može biti prihvatljivo u bolesnika s trajanjem simptoma kraćim od 48 sati i za nekomplikirane apendicitise (43).

Prije operacije ključno je provesti adekvatnu preoperacijsku pripremu koja uključuje analgeziju, rehidraciju i kontrolu tjelesne temperature, a koja se prilagođava kliničkom stanju bolesnika. Bolesnici s dugotrajnim simptomima apendicitisa mogu imati izraženu dehidraciju, hipotenziju, acidozu i potencijalno zatajenje bubrega. U slučaju difuznog peritonitisa, većinom se odlučuje za hitnu operaciju nakon kratkog perioda rehidracije i primjene antibiotika. Kad se radi o periapendikularnom apscesu, najprije se provodi antibiotska terapija tijekom dva tjedna, a apendektomija se izvodi nakon 6 do 8 tjedana.

Za nekomplikirane apendicitise antibiotska terapija obično nije potrebna, ali za komplicirane apendicitise antibiotici moraju biti usmjereni protiv gram-negativnih bakterija i anaeroba. Uobičajena je monoterapija tazobaktamom/piperacilinom ili kombinacija metronidazola te cefalosporina, a antibiotska terapija se nastavlja i nakon operacije, posebno u slučaju komplikacija ili ugradnje drena (44). U djece s difuznim peritonitisom, monoterapija ertapenemom pokazala se učinkovitom (45).

### **1.5.2. Klasična apendektomija**

Prilikom klasične ili otvorene apendektomije uobičajeno se koristimo opću anesteziju, ali se ona može izvesti i pod regionalnom anestezijom. Bolesnik se smješta u Trendelenburgov položaj s nagnutom lijevom stranom tijela prema tlu (27). Nakon što se operacijsko polje temeljito dezinficira, koža i potkožno tkivo režu se dijagonalnom incizijom u McBurneyevoj točki (McBurneyeva incizija) ili horizontalnom incizijom (Rocky-Davisova incizija) (41). Ako se radi o perforiranom crvuljku s gnojnim izljevom, preporučuje se donja medijalna laparotomija. Zatim se pristupa inciziji aponeuroze vanjskog kosog trbušnog mišića pa razdvajanju mišićnij niti unutarnjeg kosog trbušnog mišića te odvajanju preperitonealnog masnog tkiva, što omogućuje pristup trbušnoj šupljini gdje se možemo pronaći upalni eksudat ili gnoj. Prilikom operacije crvuljak treba locirati i prstom doći do lokacije incizije, a to može biti izazovan proces u retrocekalnoj poziciji ili ukoliko je crvuljak srastao uz okolne strukture kao posljedica upalnog procesa. Ukoliko se nailazi na poteškoćepri pronalaskom crvuljka, preporuča se pratiti prednju taeniu cekuma koja će nas odvesti prema crvuljku. Međutim,



ukoliko crvuljak nije moguće približiti rezu, potrebno je mobilizirati slijepo crijevo odvajanjem peritoneja duljinom cekumove lateralne strane. Sljedeći korak je ligacija a. appendicularis (8, 27). Baza crvuljka komprimiramo hemostatskom hvataljkom koja se zatim premješta par milimetara distalnije prema vrhu crvuljka; crvuljak se potom podvezuje koncem na početnom mjestu hvataljke, a zatim presijeca na području između ligature i hvataljke. Nakon toga se postavlja obodni šav na cekumu, 1,5 cm udaljen u odnosu na podvezani bataljak crvuljka. Bataljak se zatim uvija u cekum i šav se naposljetku zateže. Poslije se provodi ispiranje okolnog područja trbušne šupljine mlakom fiziološkom otopinom. Ukoliko se radi o kompliciranom apendicitisu (perforacija ili gangrena), područje ispiranja treba proširiti, s posebnim naglaskom na zdjelicu. Zatvaranje incizije je slojevito, koristeći resorptivni kirurški konac redom: peritoneum, unutarnji pa vanjski kosi trbušni mišić, aponeuroza, potkožje te naposljetku koža (8).

U nekompliranim apendicitisima rane se zatvaraju primarno, dok se u perforiranim apendicitisima rana može zatvoriti primarno ili s odgodom. Nedavna istraživanja pokazuju da ne postoji razlika u stopama infekcija na mjestu operacije u usporedbi primarnog i primarno odgođenog zatvaranja rane (46). Ukoliko ima zaostalog upalnog eksudata ili pak apscesa, iako istraživanja sugeriraju da je ispiranje trbušne šupljine superiornije od drenaže u liječenju perforacija crvuljka u akutnom apendicitisu u djece, češće se postavi drenaža (47).

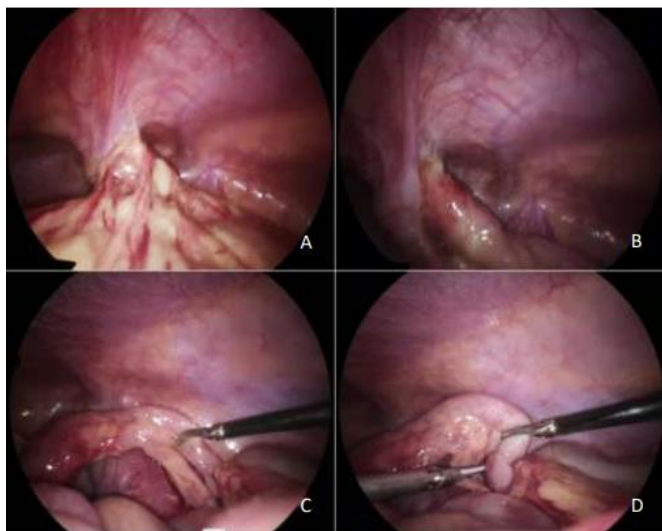
### **1.5.3. Laparoskopna apendektomija**

Prva laparoskopna apendektomija izvedena je 1982. godine, od strane Kurta Semma, njemačkog kirurga koji je značajno doprinio razvoju minimalno invazivne kirurgije. Iako je ova metoda isprva bila rijetko korištena, s vremenom je dobila na popularnosti, posebno nakon uspjeha laparoskopne kolecistektomije (3). U prošlosti je otvoreni kirurški zahvat bio standardni pristup, ali se laparoskopija s vremenom nametnula kao ravnopravna opcija. Danas se u mnogim zapadnim zemljama većina apendektomija obavlja laparoskopskom tehnikom, iako još nije univerzalno prepoznata kao zlatni standard (41, 48).

Postoji nekoliko varijacija u laparoskopnoj apendektomiji: standardna tri-portna metoda, transumbilikalna metoda s dva porta, gdje se uklanjanje crvuljka vrši kroz bolesnikov pupak, te metoda s jednom incizijom, pri kojoj kameru i instrumente uvodimo kroz iste incizije (49).

Sam postupak se izvodi pod općom anestezijom, tijekom kojeg bolesnik leži na svojim leđima. Na lijevoj strani bolesnika stoji kirurg, dok se asistent nalazi na desnoj strani. Operacija počinje s incizijom iznad pupka, kroz koju se ubacuje Veress igla za insuflaciju CO<sub>2</sub>, čime se omogućuje bolja vidljivost unutar abdomena. Zatim se postavlja prvi troakar za kameru, a pod kontrolom vizualizacije slijedi postavljanje dodatnih troakara, obično u gornjem desnom i donjem lijevom kvadrantu abdomena (41, 50). Položaj troakara može varirati ovisno o preferencijama kirurga. Nakon što su svi instrumenti postavljeni, bolesnik se premješta u Trendelenburgov položaj s blagom rotacijom na lijevo, kako bi se omogućio bolji prikaz crvuljka.

Distalni dio mezenterija apendiksa se prihvaća posebnim hvataljkama kako bi se prikazala baza crvuljka. Ako su prisutne upalne priraslice, crvuljak se može mobilizirati tupom disekcijom ili dijatermijom (51). U slučajevima kada je crvuljak retrocekalno smješten, moguće je dodatno mobilizirati cekum. Presijecanje mezenterija s a. appendicularis obično se obavlja bipolarnom koagulacijom ili ultrazvučnim rezačem (41, 52) (Slika 4). Tradicionalno, baza crvuljka se zatvara kvačicama, ligaturom ili pomoću linearnog samošivača (50). Nedavno su razvijene tehnike koje koriste harmonični rezač za resekciju crvuljka bez dodatnog zatvaranja baze. Ova metoda se bazira na koagulaciji bataljka sve dok se ne postigne potpuna hemostaza i nestanak mjehurića sa mjesta koagulacije (53).



**Slika 4.** Prikaz upale crvuljka u 7-godišnjaka tijekom kirurškog zahvata: (A) – Veliki omentum prekriva crvuljak; (B) – Oslobođenjem omentuma, nazire se crvuljak prekriven fibrinom; (C) – Vršak crvuljka sa gangrenoznim izmjenama; (D) – Skeletizacija i posljedična transekcija apendikularne arterije.  
Izvor: Arhiva Klinike za dječju kirurgiju KBC-a Split.

Važno je spriječiti izlivanje sadržaja iz resećiranog crvuljka u trbušnu šupljinu kako bi se izbjegle moguće komplikacije. Upaljeni crvuljak uklanja se pažljivo, najčešće pomoću endoskopske vrećice ili kroz radni troakar, pri čemu se vodi računa da rubovi incizije ne dođu u kontakt s resećiranim dijelom. Nakon uklanjanja crvuljka, preostali dio upalnog infiltrata eliminira se kombinacijom sukcije i irigacije. Na kraju zahvata pregledava se operacijsko polje kako bi se osigurala hemostaza, prema potrebi. Nakon toga, plin se uklanja iz trbušne šupljine, a troakari se vade. Zatvaranje kožnih incizija obavlja se na kraju, dok se fascija šiva samo na poziciji 10 mm troakara, prema odluci kirurga (8). Poslijeoperacijska primjena antibiotika poslije laparoskopske apendektomije jednaka je indikacijama poslije otvorene apendektomije.

#### **1.5.4. Komplikacije apendektomije**

Komplikacije nakon apendektomije mogu uključivati infekciju rane, intraabdominalni apsces, paralitički ileus, opstruktivski ileus, hematome, dehiscijenciju rane, krvarenje iz a. appendicularis, te rijetko fekalnu fistulu (9). Komplikacije se javljaju češće nakon kompliciranih slučajeva apendicitisa, gdje je stopa komplikacija 26%, u usporedbi s 13% u nekompliciranim slučajevima (54).

Infekcija rane je najčešća komplikacija, s pojavnosti oko 5%. Najčešći uzročnici su anaerobne bakterije poput *Bacteroides spp.* i aerobni organizmi iz rodova *Klebsiella*, *Escherichia coli* te *Enterobacter*. Prvi simptomi infekcije uključuju bol i povišenu tjelesnu temperaturu, koja se obično javlja oko trećeg dana nakon operacije. Liječenje se sastoji od otvaranja rane, eventualne drenaže i odgovarajuće njege rane, dok se antibiotska terapija rijetko koristi. Intraabdominalni apsces pojavljuje se u oko 2% slučajeva (54).

Intraabdominalni apscesi su često posljedica kontaminacije tijekom operacije, dehiscijencije šava na bazi crvuljka, ili nedovoljnog ispiranja trbušne šupljine. Simptomi apscesa obično se javljaju oko tjedan dana nakon operacije, uključujući periodičnu povišenu temperaturu, opći osjećaj slabosti, i gubitak apetita. Zdjelični apsces može uzrokovati proljev te se može otkriti rektalnim ili vaginalnim pregledom, dok subfrenični apsces može dovesti do izljeva tekućine u pleuralnu šupljinu. Liječenje uključuje primjenu antibiotika i perkutanu drenažu uz pomoć CT-a ili ultrazvuka.

Fekalna fistula, koja se može razviti u rijetkim slučajevima, nastaje kao posljedica nekroze baze cekuma i manifestira se pojavom fekalija kroz dren ili kiruršku ranu. Fistula

obično spontano prestaje, osim u slučaju prisutnosti opstrukcije kolona, kada je potrebna ponovna kirurška intervencija. Opstruktivski ileus koji nalazimo u do 1% slučajeva, može zahtijevati kiruršku intervenciju i uklanjanje priraslica, osobito u djece (9, 51).

## 1.6. Neuroendokrini tumori crvuljka

Neuroendokrine neoplazme (NEN) crvuljka rijetke su pojave i obuhvaćaju neuroendokrine tumore (NET), neuroendokrine karcinome (NEC) i mješovite neuroendokrine i ne-neuroendokrine neoplazme (MiNEN), prema revidiranoj klasifikaciji Svjetske zdravstvene organizacije (WHO) (55). Unatoč niskoj učestalosti, neuroendokrini tumori crvuljka ostaju najčešći tumori gastrointestinalnog trakta u djece i adolescenata (56, 57), kao i najčešće zloćudne novotvorine crvuljka u djece (55, 58-60). Neuroendokrini tumori crvuljka, ranije poznati kao karcinoidi ili karcinoidni tumori, obično se otkrivaju i dijagnosticiraju slučajno nakon apendektomije zbog akutne upale crvuljka prilikom patohistološkog pregleda odstranjenog crvuljka (55, 59, 61, 62). Oko 80% neuroendokrinih tumora nastaje u distalnom dijelu crvuljka i manja je od 1 cm u promjeru (60)

WHO klasifikacija iz 2019. godine dijeli tumore na temelju histoloških značajki: veličina, limfovaskularna invazija, mitotički indeks, Ki-67 indeks, invazija susjednih organa, prisustvo metastaza i proizvodnja hormona (55).

Europsko udruženje za neuroendokrine tumore objavilo je smjernice za dijagnostiku i liječenje NET-a koje sadrže TNM klasifikaciju koja sadržava mitotički indeks i Ki-67 indeks, a NET-e dijeli na dobro diferencirane tumore kod kojih je Ki-67 < 2% i ako je Ki-67 od 2-20%, a slabo diferencirane tumore obilježava Ki-67 indeks > 20% (55).

U tumore gradusa ili stupnja I spadaju tumori neuroendokrinog sustava niskog stupnja, dobro diferencirani, s benignim ili nesigurnim ponašanjem u trenutku dijagnoze, s mitotskom stopom manjom od 2 i Ki-67 indeksom manjim od 3% (10% do 30%), gradus II čine dobro diferencirani neuroendokrini karcinomi s niskim stupnjem malignog ponašanja, s mitotskom stopom od 2 do 20 i Ki-67 indeksom od 3% do 20% (50% do 80%), dok gradus III čine neuroendokrini karcinomi visokog stupnja, slabo diferencirani, s visokim stupnjem malignog ponašanja, mitotskom stopom većom od 20 i Ki-67 indeksom većim od 20% (1% do 3%).

NET-ovi crvuljka opisuju se kao sporo rastući tumori s izvrsnom prognozom, koji potječu iz enterokromafinih stanica koje proizvode serotonin (55, 63). Terapija NET-a crvuljka

ovisi o mjestu, veličini i dubini invazije, a prema Dues i suradnicima, NET-ovi manji od 1 cm u promjeru mogu se liječiti isključivo apendektomijom, NET-ovi manji od 2 cm vjerojatno nemaju metastatski potencijal, dok se NET-ovi veći od 2 cm često liječe desnom hemikolektomijom (63).

Incidencija NET-ova crvuljka u djece iznosi od 1 do 1,14 na milijun godišnje, ali prevalencija NET-ova u apendektomijama zbog akutne upale crvuljka kreće se od 0,09% do 1,5% (55, 64, 65). Prijeoperacijska dijagnoza NET-ova crvuljka je rijetka, što je još izraženije djece jer je ultrazvuk najčešće korištena slikovna metoda, koja lako može propustiti male lezije (59).

Neuroendokrini tumori crvuljka obično se dijagnosticiraju poslije apendektomije, patohistološkim pregledom resektiranog crvuljka. U našoj instituciji postoji klinički konsenzus dječjih kirurga da se kirurško liječenje planira u slučaju sumnje na akutni apendicitis i radiološki potvrđeni akutni apendicitis (66-70). U posljednje vrijeme raste popularnost konzervativnih tretmana kao alternative kirurškom liječenju, ali sa sobom nosi rizik ne otkrivanja neuroendokrinih tumora (71).

## **2. CILJ ISTRAŽIVANJA**

**Cilj istraživanja:**

Primarni cilj ove retroprospektivne, multicentrične kohortne studije je istražiti incidenciju i terapijski pristup neuroendokrinim tumorima crvuljka u pedijatrijskoj populaciji.

Sporedni ciljevi su utvrditi demografske i kliničke karakteristike bolesnika, laboratorijske nalaze i patohistološke karakteristike neuroendokrinih tumora.

**Hipoteze:**

1. Incidencija neuroendokrinih tumora u pedijatrijskoj populaciji će biti jednaka onoj u recentnoj znanstvenoj literaturi.
2. Promjer neuroendokrinih tumora crvuljka bit će manji od 1 cm.
3. Bolesnici kojima je provedena apendektomija imaju izvrsnu prognozu.

### **3. ISPITANICI I METODE**



### **3.1. Ispitanici**

Ispitanici u ovom istraživanju su svi bolesnici u životnoj dobi od 0 do 17 godina kojima je napravljena laparoskopska apendektomija te kojima je patohistološki nalaz utvrdio dijagnozu akutne upale crvuljka, tijekom vremena od 1. siječnja 2009. do 1. studenog 2023. godine u dvjema klinikama, Klinici za dječju kirurgiju Kliničkog Bolničkog Centra (KBC) Split i Klinici za dječje bolesti Zagreb.

*Kriteriji uključenja:*

1. Bolesnici u dobi od 0 do 17 godina, s patohistološkom potvrdom neuroendokrinog tumora kojima je napravljena apendektomija radi dijagnoze akutnog apendicitisa

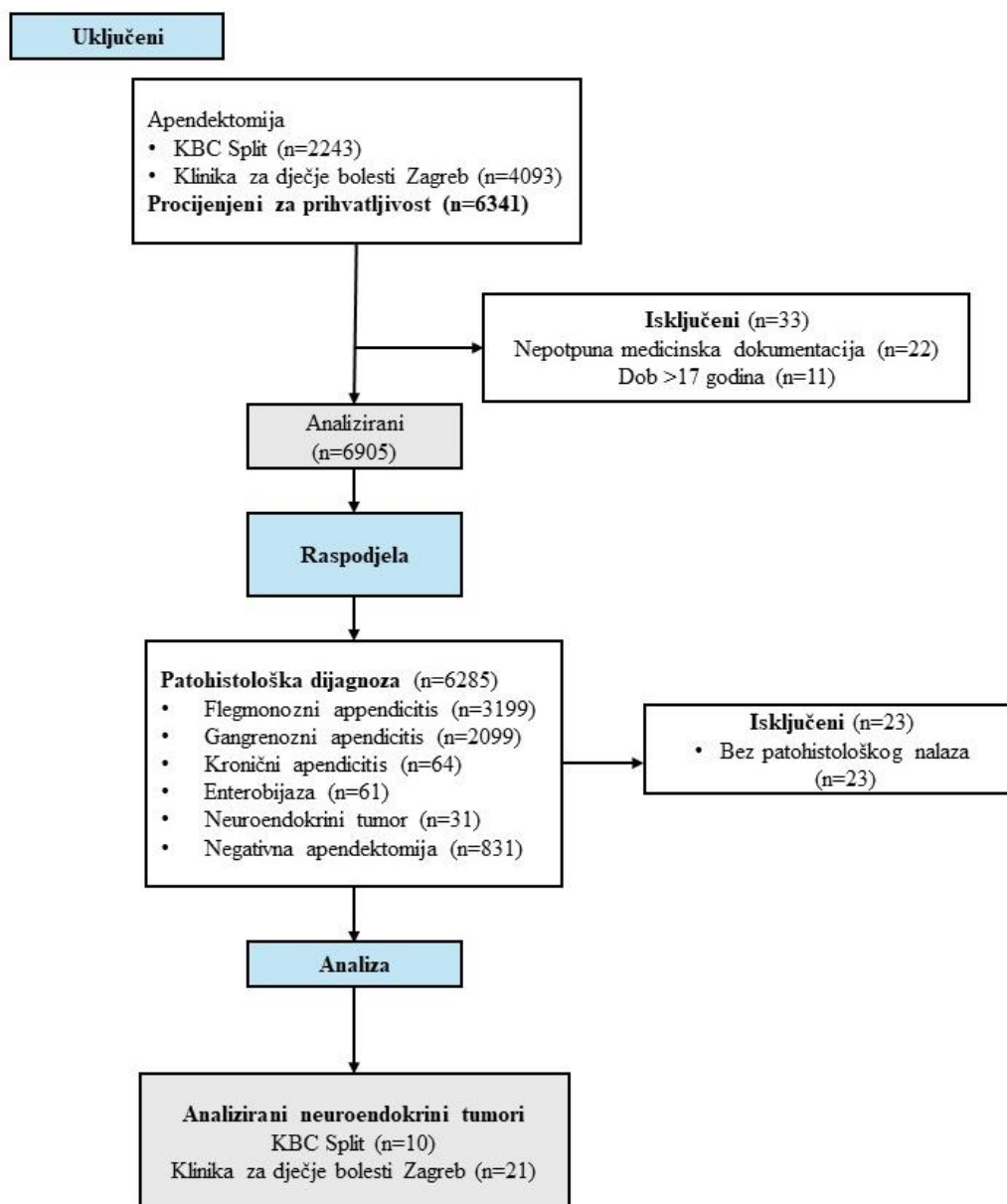
*Kriteriji isključenja:*

1. Bolesnici s neuroendokrinim tumorom s praćenjem kraćim od 6 mjeseci.
2. Bolesnici bez patohistološke obrade.
3. Bolesnici izvan definiranog dobnog raspona.
4. Bolesnici s nepotpunom medicinskom dokumentacijom.

Dijagram tijek istraživanja predstavljen je u Slici 5.

### **3.2. Mjesto istraživanja**

Ova studija izvršena je u Klinici za dječju kirurgiju KBC-a Split te u Klinici za dječje bolesti u Zagrebu u Republici Hrvatskoj.



Slika 5. Dijagram tijeka istraživanja

### 3.3. Metode obrade, prikupljanje podataka i opis istraživanja

Za svakog bolesnika zabilježeni su osnovni demografski podaci (dob, spol, težina, visina i indeks tjelesne mase), prijeoperacijski laboratorijski podaci (broj bijelih krvnih stanica, neutrofilni granulociti i CRP) te klinički nalazi (bol u truhu lokalizirana u donjem desnom kvadrantu, bol na odbijanje, mučnina ili povraćanje, trajanje simptoma i tjelesna temperatura). Osim toga, u svih bolesnika vjerojatnost akutnog apendicitisa stratificirana je korištenjem AIR ljestvice (66). Patohistološki nalazi crvuljka bez upalne komponente smatrani su negativnom apendektomijom (67). Nalazi s opisanim upalnim komponentama interpretirani su kao

flegmonozna, gangrenozna ili kronična upala, ovisno o upalnim stanicama i distribuciji upalne komponente. Dijagnoza flegmonoznog ili supurativnog akutnog apendicitisa postavljena je na temelju transmuralne infiltracije neutrofila u svim slojevima crvuljka (68). Nekrotizirajući ili gangrenozni akutni apendicitis dijagnosticiran je kada je transmuralna upala s nekrozom bila vidljiva mikroskopski. Kronični apendicitis dijagnosticiran je kada su pretežno mononuklearne upalne stanice pronađene u zidu crvuljka i okolnom vezivnom tkivu (68, 69). Također, bolesnici s opaženom enterobijazom i neuroendokrinim tumorima crvuljka smatrani su posebnim skupinama. Za svakog bolesnika zabilježeno je trajanje hospitalizacije, razlog apendektomije (elektivna ili hitna apendektomija), vrsta operacije, komplikacije, slikovne pretrage tijekom praćenja te praćenje stanja. Za pretrage tijekom praćenja korišteni su MR, CT i UZV i serum 5-hidroksiindol-octena kiselina (5-HIAA).

### **3.4. Mjere ishoda istraživanja**

Primarni ishod ovog istraživanja bila je učestalost i ishod liječenja pedijatrijskih bolesnika s dijagnozom neuroendokrinog tumora (NET) crvuljka. Sekundarni ishodi uključivali su kliničke, laboratorijske i demografske podatke bolesnika i patohistološke karakteristike tumora.

### **3.5. Statistička obrada podataka**

Za statističku analizu korišteni su statistički paket za socijalne znanosti (SPSS) verzija 28.0 (IBM Corp, Armonk, NY, SAD) i Microsoft Excel za Windows verzija 11.0 (Microsoft Corporation, Redmond, WA, SAD). Medijan i interkvartilni raspon (IQR) korišteni su za opis distribucije kvantitativnih podataka, dok su kategorijske varijable opisane apsolutnim brojevima i postotcima. Deskriptivna statistika korištena je za analizu demografskih, kliničkih i laboratorijskih parametara bolesnika te za određivanje karakteristika tumora i poslijeoperacijskih ishoda bolesnika.

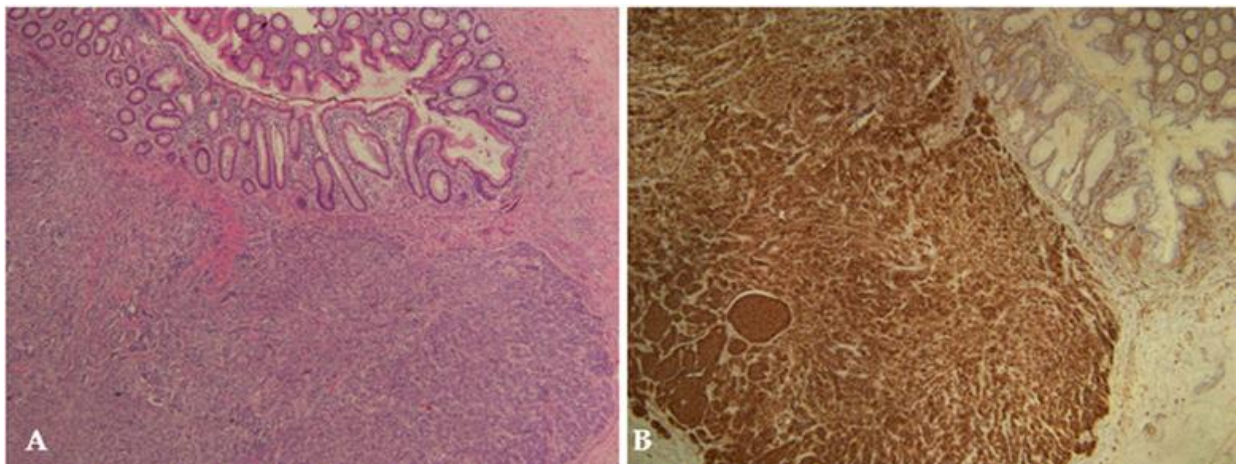
### **3.6. Etička načela**

Tijekom i nakon istraživanja štite se prava i osobni podaci ispitanika u skladu sa Zakonom o zaštiti prava bolesnika (NN 169/04, 37/08) i Zakonom o zaštiti osobnih podataka (NN 103/03-106/12), a istraživanje je usklađeno s odlukama Helsinške deklaracije (1964. –

2013.) te prateći pravila prema Kodeksu liječničke etike i deontologije (NN 55/08, 139/15). Etičko povjerenstvo KBC-a Split je odobrilo istraživanje (broj odobrenja: 500-03/23-01/206; datum odobrenja: 26. listopada 2023.) (Prilog 1).

### 3.7. Patohistološka analiza neuroendokrinih tumora

Patohistološka dijagnoza neuroendokrino­g tumora (NET) potvrđena je imunohistokemijskom ekspresijom neuroendokrinih markera, najčešće sinaptofizina i kromogranina, te ocijenjena na temelju Ki-67 proliferacijskog indeksa i stope mitozā izražene kao broj mitozā na dva kvadratna milimetra. Za svakog bolesnika zabilježene su sljedeće karakteristike tumora: lokalizacija tumora (vrh, srednji dio ili baza crvuljka), stupanj prema WHO klasifikaciji iz 2019. godine (G1–G3), veličina tumora (<1 cm, 1–2 cm, >2 cm), dubina invazije (invazija mezokrvuljka, vaskularna i perineuralna invazija, invazija limfnih čvorova) te Ki-67 proliferacijski indeks.



**Slika 6.** Neuroendokrini tumor crvuljka (NET G1) veličine 9 x 6 mm u 16-godišnjakinje. Tumor sačinjavaju poligonalne stanice s monomorfnim jezgrama složenim u gnijezda ili trabekule (A) HE bojanje x4; (B) – Imunohistokemijsko bojanje s CD56, x4

## **4. REZULTATI**

#### 4.1. Incidencija neuroendokrinih tumora crvuljka

Tijekom razdoblja istraživanja, ukupno je 6285 djece podvrgnuto apendektomiji zbog akutnog upala crvuljka. Na kraju je u 31 bolesnika (0,49%) dijagnosticiran neuroendokrini tumor (NET) crvuljka. Ukupna incidencija NET-ova crvuljka bila je stabilna tijekom godina istraživanja, s manjim oscilacijama. Akutna i kronična upala crvuljka patohistološki su dijagnosticirani u 5298 (84,29%) i 64 (1,01%) crvuljka. Enterobijaza je bila uzrok akutnog apendicitisa u 61 (0,99%) bolesnika. Stopa negativnih apendektomija tijekom 15-godišnjeg razdoblja istraživanja iznosila je 831 (13,22%). Sažetak patohistoloških nalaza prikazan je u Tablici 3.

**Tablica 3.** Patohistološka dijagnoza nakon apendektomije (n=6285)

<b>Patohistološki nalaz</b>	<b>n (%)</b>
Flegmonozni apendicitis	3199 (50,89)
Gangrenozni apendicitis	2099 (33,40)
Kronični apendicitis	64 (1,01)
Enterobijaza	61 (0,99)
Neuroendokrini tumor	31 (0,49)
Bez apendicitisa/negativna apendektomija	831 (13,22)

#### 4.2. Demografske karakteristike i klinički podaci bolesnika s neuroendokrinim tumorima crvuljka

Demografske karakteristike, klinički nalazi i laboratorijske vrijednosti bolesnika s neuroendokrinim tumorima (NET) crvuljka prikazani su u Tablici 4. Medijan dobi bolesnika iznosio je 14 godina (IQR: 12, 16), pri čemu je prevladavao ženski spol. Medijan duljine trajanja simptoma bio je 24 sata (IQR: 12, 40), a srednja tjelesna temperatura iznosila je 37,2°C (IQR: 36,9, 37,9). Akutna bol u trbuhu i pozitivan znak nadražaja peritoneuma pojavili su se u gotovo svih bolesnika (96,8%), dok su mučnina i/ili povraćanje bili prisutni u 74,2% slučajeva. Medijan vrijednosti na AIR ljestvici iznosio je 7 (IQR: 5, 9). U svih bolesnika dijagnoza akutne upale crvuljka postavljena je predoperativno na temelju kombinacije kliničkih i laboratorijskih nalaza te ultrazvuka abdomena. Neuroendokrini tumori crvuljka nisu prijeoperacijski identificirani u nijednog bolesnika korištenjem slikovnih metoda za dijagnozu akutne upale crvuljka.

**Tablica 4.** Perioperacijske karakteristike bolesnika s NET-om

Varijabla	Vrijednost
<i>Demografske karakteristike bolesnika</i>	
Dob (godine)	14 (12, 16)
Spol	
Muški	11 (35,5)
Ženski	20 (64,5)
Visina (cm)	165 (158; 172)
Tjelesna masa (kg)	57 (51, 66)
ITM (kg/m <sup>2</sup> )	21.2 (18,9; 22,2)
<i>Klinički podaci bolesnika</i>	
Trajanje simptoma (h)	24 (12, 40)
Tjelesna temperatura (°C)	37,2 (36,9; 37,9)
Povraćanje/ mučnina	23 (74,2)
Bolu u donjem desnom kvadrantu	30 (96,8)
Bol na otpust	24 (77,4)
AIR bodovi	7 (5; 9)
<i>Laboratorijski parametri</i>	
Leukociti (×10 <sup>9</sup> /L)	12,9 (9,9; 17,9)
Neutrofili (%)	80 (68; 87)
CRP (mg/L)	35,5 (25,3; 51,1)

*Podaci prezentirani kao medijan (IQR) or n (%); ITM - indeks tjelesne mase; AIR – upalni odgovor apendicitisa; CRP - C-reaktivni protein*

#### 4.3. Patohistološka analiza neuroendokrinih tumora

Ukupno je u 18 bolesnika (58%) s neuroendokrinim tumorima (NET) na patohistološkom pregledu pronađena akutna upala crvuljka (u 7 slučajeva flegmonozni apendicitis, a u preostalih 11 slučajeva gangrenozni apendicitis). Ostali uzorci nisu pokazivali značajne upalne promjene crvuljka. Među bolesnicima s potvrđenom akutnom upalom crvuljka, većina (n = 14; 77,8%) je imala neperforiranu akutnu upalu crvuljka. U većine djece, tumor je bio smješten na vrhu crvuljka (n = 18; 58,1%), a većina tumora bila je manja od 1 cm u promjeru (n = 21; 67,7%). Mitotički indeks (n = 25; 80,6%) i Ki-67 proliferacijski indeks (n = 23; 74,2%)

bili su niski u većine bolesnika, pa je većina tumora klasificirana kao NET G1 (n = 25; 80,6%), dok su NET G2 i NET G3 zabilježeni u četiri (12,9%) odnosno dva (6,5%) bolesnika. U devet (29%) bolesnika tumor je bio smješten u podsluznici; u petnaest (48,4%) bolesnika tumor je bio u mišićnom sloju (muscularis propria); a u pet (16,1%) bolesnika tumor je bio smješten u serozi. U dva (6,5%) bolesnika pronađena je invazija mezopendiksa manja od 3 cm. Perineuralna invazija pronađena je samo u dva (6,5%) slučaja. Nadalje, invazija limfnih čvorova nije uočena ni u jednom slučaju. Detaljna patohistološka analiza prikazana je u Tablici 5.

**Tablica 5.** Patohistološke karakteristike neuroendokrinih tumora crvuljka

<b>Varijable</b>	<b>n (%)</b>
<b>Lokaclizacija; n (%)</b>	
Baza crvuljka	4 (12,9)
Središnja regija crvuljka	9(29)
Vrh crvuljka	18 (58,1)
<b>Gradus, n (%)</b>	
NET, G1	25 (80,6)
NET, G2	4 (12,9)
NET, G3	2 (6,5)
<b>Veličina; n (%)</b>	
<1 cm	21 (67,7)
1-2 cm	10 (32,3)
> 2 cm	0 (0)
<b>Dubina invazije; n (%)</b>	
Submukoza	9 (29)
Muscularis propria	15 (48,4)
Seroza	5 (16,1)
Mezoapendiks	2 (6,5)
<b>Invazija mezoapendiksa; n (%)</b>	
>3 cm	0 (0)
<3 cm	2 (6,5)
<b>Vaskularna invazija; n (%)</b>	
	0 (0)
<b>Perineuralna invazija; n (%)</b>	
	2 (6,5)
<b>Ki-67 proliferacijski indeks, n (%)</b>	
<3	23 (74,2)
3-20	7 (22,6)
>20	1 (3,2)

*NET – neuroendokrini tumor*



#### 4.4. Ishodi liječenja

Ukupno 30 (96,8%) djece s dijagnosticiranim neuroendokrinim tumorom (NET) crvuljka podvrgnuto je hitnoj operaciji zbog sumnje na akutni apendicitis, osim u jednom slučaju gdje je apendektomija obavljena elektivno tijekom ileokolične resekcije zbog Crohnove bolesti. Sva djeca su liječena isključivo apendektomijom. U dva slučaja, ponovno je izvedena ekscizija ostatka mezopendiksa jer je patohistologija pokazala invaziju mezopendiksa (NET G2 i G3). U oba slučaja, drugi patohistološki pregled nije pokazao prisutnost NET-a. Nitko od bolesnika nije podvrgnut ileokoličnoj resekciji ili desnoj hemikolektomiji. Medijan vremena praćenja iznosio je 54 (IQR: 24, 95) mjeseci. Nitko od bolesnika nije bio praćen kraće od 6 mjeseci. Tijekom razdoblja praćenja nije zabilježen povratak NET-a u nijednog bolesnika. Nije bilo smrtnih ishoda tijekom razdoblja praćenja. Rezultati liječenja prikazani su u Tablici 6.

**Tablica 6.** Klinički ishodi bolesnika s NET-om

<b>Varijable</b>	<b>n (%)</b>
Razlog apendektomije	
Akutni apendicitis	30 (96,8)
Incidentalna apendektomija	1 (3,2)
Duljina hospitalizacije, medijan (IQR)	4 (2,5)
Komplikacije; n (%)	1 (3,2)
Tip operacije; n (%)	
Apendektomija	31 (100)
Ileokolična resekcija/desna hemikolektomija	0 (0)
Slikovna dijagnostika; n (%)	
UZV	21 (67,7)
CT	3 (9,7)
MR	7 (22,6)
Kontrolni pregled; medijan (IQR)	
0-1 godina	3 (9,7)
1-5 godina	13 (41,9)
5-10 godina	11 (35,5)
> 10 godina	4 (12,9)
Recidiv; n (%)	0 (0)

*IQR - interkvartilni raspon; UZV - ultrazvuk; CT - kompjuterizirana tomografija; MR - magnetska rezonancija*

## **5. RASPRAVA**

Iako su NET-ovi među najčešćim malignim tumorima gastrointestinalnog trakta u djece, nisu dovoljno spomenuti u recentnoj znanstvenoj literaturi (74). Incidencija NET-a u apendektomijama u dva velika pedijatrijska centra u Hrvatskoj proučavana je tijekom 15 godina i otkrivena je incidencija od 0,49%, što je slično prethodno objavljenim znanstvenim radovima (75-80). Prosječna dob naših bolesnika u trenutku dijagnoze iznosila je 14 godina, s predominacijom ženskog spola, što je također u skladu s prethodno objavljenim podacima (77, 79, 81, 82). Trenutna dijagnoza NET-a uglavnom se temelji na kliničkim simptomima, a NET-ovi se dijagnosticiraju nakon apendektomije patohistološkim pregledom, ponekad čak i tijekom drugih kirurških zahvata kao što su kolektomija, kolecistektomija i salpingektomija (76, 77). Koliko nam je poznato, nije bilo dijagnostičkih istraživanja koja su se fokusirala samo na neuroendokrine neoplazme (83).

NET u djece obično se pojavljuje na vrhu crvuljka, sa stopama preživljavanja od čak 92%, dok neke studije koje uključuju samo pedijatrijske bolesnike navode petogodišnju stopu preživljavanja od gotovo 100% (74). Stope preživljavanja naših bolesnika su u skladu s literaturom. NET-ovi crvuljka metastaziraju češće u regionalne limfne čvorove nego u jetru ili druge parenhimske organe (75, 83, 84). Pitanje je uvijek bilo kako nastaviti s liječenjem nakon slučajne patohistološke identifikacije apendikularnih NET-ova.

Postoje različite smjernice za apendektomiju ili desnu hemikolektomiju, kao što su smjernice Europskog društva za neuroendokrine tumore (ENETS) i Sjevernoameričkog društva za neuroendokrine tumore (NANETS) koje se odnose na veličinu tumora i invaziju mezopendiksa, dok je u pedijatrijskoj populaciji konsenzus za apendektomiju uglavnom zbog toga što je NET nižeg stupnja i stadija nego u odraslih, što dovodi do pozitivnijih ishoda liječenja (77, 85, 86). Svi naši bolesnici podvrgnuti su apendektomiji kao konačnom liječenju za svoju dijagnozu, a nijedan od njih nije podvrgnut daljnjim resekcijama.

S obzirom na ograničenu količinu objavljenih podataka i nedostatak prospektivnih istraživanja, od velike je važnosti provoditi dugotrajna praćenja odabranih bolesnika. Sommer i suradnici su u svojoj studiji istaknuli da sljedeće skupine bolesnika zahtijevaju posebnu pažnju i dugoročno praćenje: bolesnici s NET-ovima većim od 2 cm, bolesnici s NET-ovima manjim od 2 cm s ekstenzijom u mezopendiks, bolesnici s pozitivnim kirurškim rubovima i bolesnici s zahvaćenošću limfnih čvorova. Praćenje u trajanju od najmanje 10 godina je potrebno za gore spomenute skupine bolesnika. Ako je dugotrajno praćenje ovih bolesnika negativno, pedijatrijski bolesnici s NET-om crvuljka mogu se smatrati izliječenima (87).

Indikacije za ekstenzivni kirurški zahvat, poput desne kolektomije, su kontroverzne. Boxberger i suradnici proučili su 237 bolesnika do 19 godina starosti i preporučili desnu hemikolektomiju u svih bolesnika s NET-ovima većim od 1,5 cm zbog značajnog rizika od razvoja lokalnih metastaza u limfnim čvorovima. Osim toga, preporučili su ileocekalnu resekciju i limfadenektomiju u svih bolesnika s NET-ovima manjim od 1,5 cm s nepotpunom resekcijom tumora (3).

Za razliku od ove studije, Virgone i suradnici su u svojoj analizi 113 pedijatrijskih bolesnika savjetovali dodatnu kirurgiju poput ileocekalne resekcije ili hemikolektomije samo u djece s NET-om većim od 2 cm i barem jednim pozitivnim rezultatom na poslijeperacijskom stadiranju (5-HIAA, US, CT, MRI ili oktreotidna scintigrafija). U bolesnika s NET-om manjim od 2 cm, ali s povišenim vrijednostima 5-HIAA i pozitivnom oktreotidnom scintigrafijom, autori su također preporučili dodatni kirurški zahvat. Također, preporučili su ekstenzivni kirurški zahvat za sve slučajeve s pozitivnim resekcijskim rubovima (88). Nadalje, za razliku od prethodnih preporuka, De Lambert i suradnici su u svojoj studiji od 114 bolesnika utvrdili da se apendektomija sama po sebi čini kurativnom u svim slučajevima, čak i s nepotpunom resekcijom, za apendikularne NET-ove u djece, bez utjecaja na životni vijek (89).

U ovoj studiji, samo 2 od 31 bolesnika imala su invaziju mezopendiksa. Oba su podvrgnuta dodatnoj operaciji (re-eksizija ostatka mezopendiksa). U oba slučaja, drugi patohistološki pregled nije pokazao prisutnost NET-a. Oboje bolesnika do danas su bez recidiva, s prosječnim praćenjem od 54 mjeseca.

U svojoj studiji od 40 bolesnika, Sommer i suradnici istaknuli su, a mi se slažemo, da invazija mezopendiksa u djece ne bi trebala biti smatrana indikacijom za dodatni kirurški zahvat jer nema utjecaja na ishode liječenja (87). Njere i suradnici su u svojoj sustavnoj reviziji od 958 slučajeva zaključili da je apendektomija sama po sebi prikladno liječenje za apendikularni NET u djece, bez obzira na veličinu, lokalizaciju, limfne čvorove ili zahvaćenost mezenterija. Također istaknuli su da su ispitivanja nakon apendektomije bila beskorisna (87). Osim toga, nije zabilježeno nijedno smrtno slučaj i samo jedan recidiv povezan s NET-om crvuljka u dostupnoj literaturi (78, 91).

Danas konzervativno liječenje akutnog apendicitisa zamjenjuje apendektomiju u mnogim pedijatrijskim centrima, međutim takvim načinom liječenja postoji veliki rizik od previđanja NET-ova. Kao što nedavno objavljeno istraživanje pokazuje, u literaturi nema izvješća o apendikularnom NET-u manjem od 1,5 cm otkrivenom preoperativnom

kompjutoriziranom tomografijom, dok neka izvješća potvrđuju da takvi tumori mogu biti vidljivi na prijeoperacijskom ultrazvuku (92).

Nakon uspješnog konzervativnog liječenja, treba razmotriti intervalnu apendektomiju kako bi se otkrili mogući apendikularni NET-ovi, posebno ako se distalna dilatacija lumena prati već duže vrijeme. Ovu izjavu snažno podupire istraživanje od 18 bolesnika koji su konzervativno liječeni zbog akutnog apendicitisa i kasnije podvrgnuti intervalnoj apendektomiji; u jednog bolesnika je pronađen apendikularni NET (90).

Analiza prethodnih znanstvenih publikacija s većim brojem slučajeva i dugotrajnim praćenjem te pregled literature o NET-ovima crvuljka u djece otkrivaju da su slični rezultati zabilježeni u raznim istraživanjima. Mnogi autori slažu se da je apendektomija najpovoljnija metoda udjece, ali istovremeno naglašavaju važnost postoperativne skrbi (59, 78, 86, 87). Iako naša kohorta može biti ograničena u broju uzorka, rezultati ove studije pokazali su slične rezultate u dugoročnom praćenju kao i neke studije s većim uzorcima (91-93). Osim toga, potrebno je uzeti u obzir potencijalno subjektivne mjere patološke dijagnoze lokalizacije tumora i njegove veličine. Nadalje, poznato je da određenom broju bolesnika kojima se učini apendektomija, patohistološki nalaz bude negativan (94).

Glavna ograničenja ove studije su retrospektivni dizajn, relativno ograničen broj bolesnika i period praćenja. Daljnja istraživanja i jasnije dijagnostičke smjernice mogu dovesti do još boljih ishoda liječenja NET-ova apendiksa, istovremeno obeshrabrujući radikalnije kirurške pristupe koji nose veći rizik od morbiditeta i komplikacija (95). Suradnja i dijeljenje kliničkih podataka između različitih centara može pružiti točnije postotke incidencije NET-ova apendiksa. Produljenje vremena praćenja i pridržavanje strogih smjernica za liječenje NET-ova apendiksa može smanjiti smrtnost gotovo na nulu (79, 96, 97).

Ipak, još uvijek ima mnogo prostora za istraživanje u području neuroendokrinih tumora apendiksa, pri čemu je najvažnije pitanje dijagnostika, za koju još uvijek ne postoji konsenzus. Buduće studije mogle bi se usredotočiti na dugoročnije praćenje liječenja, smanjenje radikalnih kirurških zahvata i razvoj preciznih dijagnostičkih smjernica.

## **6. ZAKLJUČCI**

Incidencija neuroendokrinih tumora (NET) apendiksa u pedijatrijskih bolesnika je vrlo niska. NET se najčešće javlja u adolescenata, pri čemu su djevojčice brojnije od dječaka. Većina tumora je manja od 1 cm u promjeru, smještena je na vrhu apendiksa i često je povezana s neperforiranom upalom crvuljka. Apendektomija se smatra prikladnom metodom liječenja NET-a crvuljka u djece s izvrsnom prognozom.

## **7. POPIS CITIRANE LITERATURE**



1. Sadler TW. Digestive System. U: Sadler TW, ur. Langman's medical embryology. 12. izdanje. Philadelphia: Wolters Kluwer Health/Lippincott Williams & Wilkins; 2012. str. 222–4.
2. Liang MK, Andersson RE, Jaffe BM, Berger DH. The appendix. U: Brunicaudi FC, Andersen DK, Billiar TR, Dunn DL, Hunter JG, ur. Schwartz's principles of surgery. 10. izdanje. New York: McGraw-Hill Education; 2014. str. 1241–62.
3. Tang S, Wu R. Ileocecum: A Comprehensive Review. *Can J Gastroenterol Hepatol* [Internet]. 2019;3:1–21. [citirano 8. rujna 2024.] Dostupno na: <https://pubmed.ncbi.nlm.nih.gov/30854348/#&gid=article-figures&pid=figure-1-uid-0>
4. Ellis H, Mahadevan V. Clinical anatomy applied anatomy for students and junior doctors. 13. izdanje. Hoboken: Wiley Blackwell; 2013. str. 111.
5. Sun HL, Wang W, Yao L, Chen SX, Ren A, Hu YY, i sur. Preoperative evaluation of mesenteric vascular anatomy using 256 multi-slice computed tomography before laparoscopic surgery. *Zhonghua Wei Chang Wai Ke Za Zhi*. 2011;14:855–8.
6. Brady DP, Byerly DW. Anatomy, abdomen and pelvis, ileocolic artery. U: StatPearls [Internet]. Treasure Island (FL): StatPearls Publishing; 2021 [citirano 25. kolovoza 2024.] Dostupno na: <https://www.ncbi.nlm.nih.gov/books/NBK560486/>
7. Drake RL, Vogl AW, Mitchell AWM. Abdomen. U: Drake RL, Vogl AW, Mitchell AWM, ur. Gray's anatomy for students. 3. izdanje. Philadelphia: CL Elsevier; 2015. str. 320–2.
8. Stipančić I. Akutni apendicitis. U: Šoša T, Sutlić Ž, Stanec Z, Tonković I, i sur., ur. Kirurgija. Zagreb: Naklada Ljevak; 2007. str. 493–500, 503.
9. Kooij IA, Sahami S, Meijer SL, Buskens CJ, Te Velde AA. The immunology of the vermiform appendix: a review of the literature. *Clin Exp Immunol*. 2016;186:1–9.
10. Junqueira CL, Carneiro J. Digestive Tract. U: Junqueira LC, Carneiro J, ur. Basic histology text & atlas. 10. izdanje. New York Lange Medical Books, McGraw-Hill, Medical Pub. Division 2003. str. 320–4.
11. Kooij IA, Sahami S, Meijer SL, Buskens CJ, Te Velde AA. The immunology of the vermiform appendix: a review of the literature. *Clin Exp Immunol*. 2016;186:1–9.
12. Aiken JJ, Oldham CA. Acute Appendicitis. Kliegman Robert M, ur. Nelson textbook of pediatrics. 20. izdanje. Philadelphia: Elsevier, Inc.; 2016. str. 1887–93.

13. Deng Y, Chang DC, Zhang Y, Webb J, Gabre-Kidan A, Abdullah F. Seasonal and day of the week variations of perforated appendicitis in US children. *Pediatr Surg Int.* 2010;26:691–6.
14. Pearl RH, Hale DA, Molloy M, Schutt DC, Jaques DP. Pediatric appendectomy. *J Pediatr Surg.* 1995;30:173–81.
15. Tomić S, Pešutić-Pisac V, Alujević A, Manojlović S. Bolesti probavnog sustava. U: Damjanov I, Seiwerth S, Jukić S, Nola M, ur. *Patologija.* 4. izdanje Zagreb: Medicinska naklada; 2014. str. 460–1.
16. Rosai Mosby J. Appendix. U: Rosai and Ackerman's surgical pathology. 9. izdanje. St. Louis: Elsevier Mosby; 2004. str. 757–60.
17. Pogorelić Z, Domjanović J, Jukić M, Peričić TP. Acute appendicitis in children younger than five years of age: Diagnostic challenge for pediatric surgeons. *Surg Infect (Larchmt).* 2020;21:239–45.
18. Pogorelić Z, Biočić M, Jurić I, Milunović KP, Mrklič I. Acute appendicitis as a complication of varicella. *Acta Medica (Hradec Králové).* 2012;55:150–2.
19. Blair GL, Gaisford WD. Acute appendicitis in children under six years. *J Pediatr Surg.* 1969;4:445–51.
20. Pogorelić Z, Mrklič I, Jurić I. Do not forget to include testicular torsion in differential diagnosis of lower acute abdominal pain in young males. *J Pediatr Urol.* 2013;6:1161–5.
21. Pogorelić Z, Neumann C, Jukic M. An unusual presentation of testicular torsion in children: a single - centre retrospective study. *Can J Urol.* 2019;26:10026–32.
22. Stringer MD. Acute appendicitis. *J Paediatr Child Health.* 2017;53:1071–6.
23. Gurleyik G, Gurleyik E. Age related clinical features in older patients with acute appendicitis. *Eur J Emerg Med.* 2003;10:200–3.
24. Chakraborty J, Kong JC, Su WK, Gourelas P, Gillespie C, Slack T, i sur. Safety of laparoscopic appendectomy during pregnancy: a systematic review and meta-analysis. *ANZ J Surg.* 2019;89:1373–8.
25. Jacobs DO. Acute apendicitis and peritonitis. U: Jameson JL, Fauci AS, Kasper DL, Hauser SL, Longo DL, Loscalzo J, urednici. *Harrison's Principles of Internal Medicine.* 20. izdanje. McGraw-Hill Education; 2018. str. 2298–302.
26. Sheu BF, Chiu TF, Chen JC, Tung MS, Chang MW, Young YR. Risk factors associated with perforated appendicitis in elderly patients presenting with signs and symptoms of acute appendicitis. *ANZ J Surg.* 2007;77:662–6.

27. Pogorelić Z, Lukšić B, Ninčević S, Lukšić B, Polašek O. Hyponatremia as a predictor of perforated acute appendicitis in pediatric population: A prospective study. *J Pediatr Surg.* 2020;56:1816–21.
28. Ha SH, Hong CK, Lee Y, Sung AJ, Lee JH, Cho KW i sur. Clinical significance of fever and leukocytosis in diagnosis of acute appendicitis in children who visit emergency department with abdominal pain. *Int J Clin Pediatr.* 2012;1:9–18.
29. Kabir SA, Kabir SI, Sun R, Jafferbhoy S, Karim A. How to diagnose an acutely inflamed appendix; a systematic review of the latest evidence. *Int J Surg.* 2017;40:155–62.
30. Dahdaleh FS, Heidt D, Turaga KK. The appendix. U: Brunicaardi FC, Andersen DK, Billiar TR, Dunn DL, Hunter JG. *Schwartz's principles of surgery.* 11. edition. New York: McGrawHill Education; 2019. str. 1331–40.
31. Alvarado A. Clinical approach in the diagnosis of acute appendicitis. U: Garbuzenko D, ur. *Current issues in the diagnostics and treatment of acute appendicitis.* London: IntechOpen; 2018. str. 13–34, 44–9.
32. Alvarado A. A practical score for the early diagnosis of acute appendicitis. *Ann Emerg Med.* 1986;15:557–64.
33. Pogorelić Z, Rak S, Mrklič I, Jurić I. Prospective validation of Alvarado score and Pediatric Appendicitis Score for the diagnosis of acute appendicitis in children. *Pediatr Emerg Care.* 2015;31:164–8.
34. Esposito C. Appendicitis. U: Sinha CK, Davenport M, ur. *Handbook of Pediatric Surgery.* London: Springer-Verlag London Limited; 2010. str. 183–8.
35. Aiken JJ. Acute Appendicitis. U: Kliegman RM, St. Geme JW, Blum NJ, Shah SS, Tasker RC, Wilson KM, urednici. *Nelson textbook of pediatrics.* 21. izdanje. Philadelphia: Elsevier, Inc.; 2019. str. 2048–55.
36. Harnoss JC, Zelenka I, Probst P, Grummich K, Müller-Lantzsch C, Harnoss JM, i sur. Antibiotics versus surgical therapy for uncomplicated appendicitis: Systematic review and meta-analysis of controlled trials. *Ann Surg.* 2017;265:889–900.
37. Steiner Z, Buklan G, Stackievicz R, Gutermacher M, Erez I. A role for conservative antibiotic treatment in early appendicitis in children. *J Pediatr Surg.* 2015;50:1566–8.
38. Talan DA, Saltzman DJ, Mower WR, Krishnadasan A, Jude CM, Amii R, i sur. Antibiotics-first versus surgery for appendicitis: A US pilot randomized controlled trial allowing outpatient antibiotic management. *Ann Emerg Med.* 2017;70:1-11.e9.

39. Rintala RJ, Pakarinen MP. Appendectomy: open and laparoscopic procedures. U: Spitz L, Coran AG, Teitelbaum DH, Tan HL, Pierro A, ur. *Operative Pediatric Surgery*. 7. izdanje. Taylor & Francis Group, LLC; 2013. str. 478–87.
40. Bilić V. Povijest apendicitisa. *Glasnik pulske bolnice*. 2005;2:51–6.
41. Pogorelić Z, Buljubašić M, Šušnjar T, Jukić M, Poklepović Peričić T, Jurić I. Comparison of open and laparoscopic appendectomy in children: A 5-year single center experience. *Indian Pediatr*. 2019;56:299–303.
42. Enochsson L, Hellberg A, Rudberg C, Fenyö G, Gudbjartsson T, Kullman E, i sur. Laparoscopic vs open appendectomy in overweight patients. *Surg Endosc*. 2001;15:387–92.
43. Ingraham AM, Cohen ME, Bilimoria KY, Ko CY, Hall BL, Russell TR i sur. Effect of delay to operation on outcomes in adults with acute appendicitis. *Arch Surg*. 2010;145:886–92.
44. Solomkin JS, Mazuski JE, Bradley JS, Rodvold KA, Goldstein EJ, Baron EJ, i sur. Diagnosis and management of complicated intra-abdominal infection in adults and children: guidelines by the Surgical Infection Society and the Infectious Diseases Society of America. *Clin Infect Dis*. 2010;50:133–64.
45. Pogorelić Z, Silov N, Jukić M, Elezović Baloević S, Poklepović Peričić T, Jerončić A. Ertapenem monotherapy versus gentamicin plus metronidazole for perforated appendicitis in pediatric patients. *Surg Infect (Larchmt)*. 2019;20:625–30.
46. Siribumrungwong B, Chantip A, Noorit P, Wilasrusmee C, Ungpinitpong W, Chotiya P i sur. Comparison of superficial surgical site infection between delayed primary versus primary 48 wound closure in complicated appendicitis: A randomized controlled trial. *Ann Surg*. 2018;267:631–7.
47. Toki A, Ogura K, Horimi T, Tokuoka H, Todani T, Watanabe Y, i sur. Peritoneal lavage versus drainage for perforated appendicitis in children. *Surg Today*. 1995;25:207–10.
48. Pokharel N, Sapkota P, Kc B, Rimal S, Thapa S, Shakya R. Acute appendicitis in elderly patients: a challenge for surgeons. *Nepal Med Coll J*. 2011;13:285–8.
49. Rentea RM, St. Peter SD. Pediatric Appendicitis. *Surg Clin North Am*. 2017;97:93–112.
50. Pogorelić Z, Kostovski B, Jerončić A, Šušnjar T, Mrklić I, Jukić M, i sur. A comparison of endoloop ligatures and nonabsorbable polymeric clips for the closure of the appendicular stump during laparoscopic appendectomy in children. *J Laparoendosc Adv Surg Tech A*. 2017;27:645–50.

51. Rintala RJ, Pakarinen MP. Appendectomy: open and laparoscopic procedures. U: Spitz L, Coran AG, Teitelbaum DH, Tan HL, Pierro A, ur. *Operative Pediatric Surgery*. 7. izdanje. Taylor & Francis Group, LLC; 2013. str. 483–6.
52. Pogorelić Z, Katić J, Mrklič I, Jerončić A, Šušnjar T, Jukić M, i sur. Lateral thermal damage of mesoappendix and appendiceal base during laparoscopic appendectomy in children: Comparison of the harmonic scalpel (Ultracision™), bipolar coagulation (LigaSure™), and thermal fusion technology (MiSeal™). *J Surg Res*. 2017;212:101–7.
53. Gupta V, Singh SP, Singh SP, Bansal M, Pandey A. Sutureless Appendectomy by Using Harmonic Scalpel: Is It Possible? *J Laparoendosc Adv Surg Tech A*. 2020;30:429–32.
54. Berry JJ, Malt RA. Appendicitis near its centenary. *Ann Surg*. 1984;200:567–75.
55. Assarzagdegan N., Montgomery, E. What is new in the 2019 World Health Organization (WHO) classification of tumors of the digestive system: Review of selected updates on neuroendocrine neoplasms, appendiceal tumors, and molecular testing. *Arch Pathol Lab Med*. 2021;145:664–77.
56. Boxberger N, Redlich A, Böger C, Leuschner I, von Schweinitz D, Dralle H, i sur. Neuroendocrine tumors of the appendix in children and adolescents. *Pediatr Blood Cancer*. 2013;60:65–70.
57. Parkes SE, Muir KR, Al Sheyyab M, Cameron AH, Pincott JR, Raafat F, i sur. Carcinoid tumors of the appendix in children 1957–1986: Incidence, treatment and outcome. *Br J Surg*. 1993;80:502–4.
58. Moris D, Tsilimigras DI, Vagios S, Ntanasis-Stathopoulos I, Karachaliou GS, Papalampros A, i sur. Neuroendocrine neoplasms of the appendix: A review of the literature. *Anticancer Res*. 2018;38:601–11.
59. Ranaweera C, Brar A, Somers GR, Sheikh F, Pierro A, Zani A. Management of pediatric appendiceal carcinoid: A single institution experience from 5000 appendectomies. *Pediatr Surg Int*. 2019;35:1427–30.
60. Wu H, Chintagumpala M, Hicks J, Nuchtern JG, Okcu MF, Venkatramani R. Neuroendocrine tumor of the appendix in children. *J Pediatr Hematol Oncol*. 2017;39:97–102.
61. Akova F, Aydin E, Nur Eray Y, Toksoy N, Yalcin S, Altinay, i sur. U.S. Long-term outcomes in pediatric appendiceal carcinoids: Turkey experience. *Eur J Pediatr*. 2018;177:1845–50.

62. Duess JW, Lange A, Zeidler J, Blaser J, Dingemann C, Ure BM, i sur. Appendiceal carcinoids in children-prevalence, treatment, and outcome in a large nationwide pediatric cohort. *Medicina*. 2022;59:80.
63. Hatzipantelis E, Panagopoulou P, Sidi-Fragandrea V, Fragandrea I, Kolioukas DE, Carcinoid tumors of the appendix in children: Experience from a tertiary center in northern Greece. *J Pediatr Gastroenterol Nutr*. 2010;51:622–5.
64. Parikh PP, Perez EA, Neville HL, Hogan AR, Sola JE. Nationwide overview of survival and management of appendiceal tumors in children. *J Pediatr Surg*. 2018;53: 1175–80.
65. Kleif J, Thygesen LC, Gögenur I. Moving from an era of open appendectomy to an era of laparoscopic appendectomy: A nationwide cohort study of adult patients undergoing surgery for appendicitis. *Scand J Surg*. 2021;10:512–9.
66. Pogorelić Z, Mihanović J, Ninčević S, Lukšić B, Elezović Baloević S, Polašek O. Validity of Appendicitis Inflammatory Response score in distinguishing perforated from non-perforated appendicitis in children. *Children*. 2021;8:309.
67. Jukić M, Nizeteo P, Matas J, Pogorelić Z. Trends and predictors of pediatric negative appendectomy rates: A single-centre retrospective study. *Children*. 2023;10:887.
68. Jukić M, Tesch A, Todorčić J, Šušnjar T, Milunović KP, Barić, T, i sur. Same-day discharge after laparoscopic appendectomy for simple appendicitis in pediatric patients- is it possible? *Children*. 2022;9:1220.
69. Pogorelić Z, Beara V, Jukić M, Rashwan H, Šušnjar T. A new approach to laparoscopic appendectomy in children- clipless/sutureless Harmonic scalpel laparoscopic appendectomy. *Langenbecks Arch Surg*. 2022;407:779–87.
70. Pogorelić Z, Čohadžić T. A bizarre cause of acute appendicitis in a pediatric patient: An ingested tooth. *Children* 2023;10:108.
71. Rollins KE, Varadhan KK, Neal KR, Lobo DN. Antibiotics versus appendicectomy for the treatment of uncomplicated acute appendicitis: An updated meta-analysis of randomised controlled trials. *World J Surg*. 2016;40:2305–18.
72. Lamps LW. Appendicitis and infections of the appendix. *Semin Diagn Pathol*. 2004;21:86–97.
73. Pogorelić Z, Janković Marendić I, Čohadžić T, Jukić M. Clinical outcomes of daytime versus nighttime laparoscopic appendectomy in children. *Children* 2023;10:750.
74. Henderson L, Fehily C, Folaranmi S, Kelsey A, McPartland J, Jawaid WB. i sur. Management and outcome of neuroendocrine tumours of the appendix—A two centre UK experience. *J Pediatr Surg*. 2014;49:1513–7.

75. Vandeveld A, Gera P. Carcinoid tumours of the appendix in children having appendicectomies at Princess Margaret Hospital since 1995. *J Pediatr Surg.* 2015;50:1595–9.
76. Tchana-Sato V, Detry O, Polus M, Thiry A, Detroz B, Maweja S, i sur. Carcinoid tumor of the appendix: A consecutive series from 1237 appendectomies. *World J Gastroenterol.* 2006;12:6699.
77. Pelizzo G, La Riccia A, Bouvier R, Chappuis JP, Franchella A. Carcinoid tumors of the appendix in children. *Pediatr Surg Int.* 2001;17:399–402.
78. Njere I, Smith LL, Thurairasa D, Malik R, Jeffrey I, Okoye B. Systematic review and meta-analysis of appendiceal carcinoid tumors in children. *Pediatr Blood Cancer.* 2018;65:e27069.
79. Kulkarni KP, Sergi C. Appendix carcinoids in childhood: Long-term experience at a single institution in Western Canada and systematic review. *Pediatr Int.* 2013;55:157–62.
80. Chai QD, Pillai S, McClure R, Laycock A, Wijesuriya R. Carcinoid tumours of the appendix: An analysis of emergency appendicectomies over a 24-year period and outcomes of laparoscopic versus open resection. *ANZ J Surg.* 2020;90:1975–8.
81. Yalçın B, Karnak I, Orhan D, Oguz B, Aydın B, Kurucu N, i sur. Paediatric appendiceal neuroendocrine tumours: A review of 33 cases from a single center. *ANZ J Surg.* 2022;92:742–6.
82. Zeineddin S, Aldrink JH, Bering J, Hoyt DW, Kastenber ZJ, Brungardt J, i sur. Multi-institutional assessment of the prevalence of neuroendocrine tumors in children undergoing laparoscopic appendectomy for acute appendicitis in the United States. *Pediatr Blood Cancer.* 2023;70:e30620.
83. Pape U, Niederle B, Costa F, Gross DJ, Kelestimur F, Kianmanesh R, i sur. ENETS Consensus Guidelines for Neuroendocrine neoplasms of the appendix (Excluding goblet cell carcinomas). *Neuroendocrinology.* 2016;103:144–52.
84. Syracuse DC, Perzin KH, Price JB, Wiedel PD, Mesa-Tejada R. Carcinoid tumors of the appendix mesoappendiceal extension and nodal metastases. *Ann Surg.* 1979;190:58–63.
85. MacGillivray DC, Synder DA, Drucker W, ReMine SG. Carcinoid tumors: The relationship between clinical presentation and the extent of disease. *Surgery* 1991;110:68–72.

86. Kim SS, Kays DW, Larson SD, Islam S. Appendiceal carcinoids in children—management and outcomes. *J Surg Res.* 2014;192:250–3.
87. Fernández KS, Aldrink JH, Ranalli M, Ruymann FB, Caniano DA. Carcinoid tumors in children and adolescents: Risk for second malignancies. *J Pediatr Hematol Oncol.* 2015;37:150–3.
88. Sommer C, Gumy Pause F, Diezi M, Rougemont AL, Wildhaber BE. A National Long-Term Study of Neuroendocrine Tumors of the Appendix in Children: Are We too Aggressive? *Eur J Pediatr Surg.* 2019;29:449–57.
89. Virgone C, Cecchetto G, Besutti V, Ferrari A, Buffa P, Alaggio R, et al. Bowel parasitosis and neuroendocrine tumours of the appendix. A report from the Italian TREP project. *Epidemiol Infect.* 2015;143:1552–5.
90. De Lambert G, Lardy H, Martelli H, Orbach D, Gauthier F, Guérin F. Surgical management of neuroendocrine tumors of the appendix in children and adolescents: A retrospective French multicenter study of 114 cases. *Pediatr Blood Cancer.* 2016;63:598–603.
91. Panek M, Szymczak M, Stepaniuk M, Górecki W, Gawłowska-Marciniak A, Wolak P, et al. Radical surgical treatment of neuroendocrine tumors of the appendix in children—A Polish multicenter study. *Arch Med Sci.* 2021;17:1128–31.
92. Watanabe HA, Fujimoto T, Kato Y, Sasaki M, Ikusue T. Acute appendicitis with a neuroendocrine tumor G1 (carcinoid): Pitfalls of conservative treatment. *Clin J Gastroenterol.* 2016;9:203–7.
93. Carpenter SG, Chapital AB, Merritt MV, Johnson DJ. Increased risk of neoplasm in appendicitis treated with interval appendectomy: Single-institution experience and literature review. *Am Surg.* 2012;78:339–43.
94. Ma KW, Chia NH, Yeung HW, Cheung MT. If not appendicitis, then what else can it be? A retrospective review of 1492 appendectomies. *Hong Kong Med J.* 2010;16:12–17.
95. Goede AC, Caplin ME, Winslet MC. Carcinoid tumour of the appendix. *Br J Surg.* 2003;90:1317–22.
96. Toumpanakis C, Fazio N, Tiensuu Janson E, Hörsch D, Pascher A, Reed N, et al. The ENETS 2016 Munich Advisory Board Participants, ENETS 2016 Munich Advisory Board Participants. Unmet Needs in Appendiceal Neuroendocrine Neoplasms. *Neuroendocrinology.* 2019;108:37–44.



97. Pérez-Albert P, de Rojas T, Lendínez MÁ, Illade L, García-Abos M, Alonso-Cadenas J, i sur. Management and outcome of children with neuroendocrine tumors of the appendix in Spain: Is there room for improvement? *Clin Transl Oncol.* 2017;19:1168–72.

## **8. SAŽETAK**

**Cilj istraživanja:** Cilj ovog retrospektivnog, multicentričnog istraživanja jest pregledati incidenciju i terapijski pristup neuroendokrinim tumorima crvuljka u pedijatrijskoj populaciji.

**Ispitanici i metode:** U vremenskom razdoblju od 1. siječnja 2009. do 1. studenog 2023. godine, provedeno je ukupno 6285 apendektomija u dva velika pedijatrijska centra u Republici Hrvatskoj. Nakon detaljne retrospektivne analize medicinske dokumentacije i patohistoloških nalaza, u 31 djeteta (0,49%) dijagnosticiran je NET crvuljka, te su ti slučajevi dalje analizirani. Glavni cilj studije bio je utvrditi incidenciju te ishode liječenja pedijatrijskih bolesnika s dijagnozom NET-a crvuljka. Sekundarni ciljevi su uključivali procjenu demografskih, kliničkih i laboratorijskih podataka bolesnika, kao i patohistoloških karakteristika tumora.

**Rezultati:** Ukupna incidencija NET-ova crvuljka ostala je konzistentna tijekom promatranog razdoblja, uz manje varijacije. Medijan dobi bolesnika iznosila je 14 godina (Interkvartilni raspon, IQR: 12–16), s većom prevalencijom među djevojčicama (64,5%). Većina bolesnika (96,8%) imala je akutnu bol u trbuhu i podvrgnuta je apendektomiji zbog sumnje na akutni apendicitis. Patohistološka analiza potvrdila je akutni apendicitis u 18 slučajeva (58%). Nijedan NET crvuljka nije bio otkriven prije operacijskog zahvata. Među bolesnicima s potvrđenim akutnim apendicitisom, većina (n = 14, 77,8%) imala je neperforirani akutni apendicitis. Tumori su bili pretežno lokalizirani u vršku crvuljka (n = 18, 58,1%), a većina je bila promjera manjeg od 1 cm (n = 21, 67,7%). Ki-67 proliferacijski indeks (n = 23: 74,2), kao i mitotički indeks (n = 25; 80,6%) bili su niski u većine, što je rezultiralo time da su većina tumora klasificirani kao NET G1 (25 slučajeva, 80,6%), dok su NET G2 i G3 pronađeni u četiri (12,9%), odnosno dva (6,5%) bolesnika. Sva djeca su bila liječena isključivo apendektomijom. Medijan duljine praćenja bio je 54 mjeseca (IQR: 24–95).

**Zaključak:** Pojava NET-ova crvuljka u djece iznimno je rijetka. Ovi tumori najčešće se javljaju u adolescenata, s većom učestalošću u djevojčica. Većina tumora je manja od 1 cm, lokalizirana na vrhu crvuljka, te su povezani s neperforiranim apendicitisom. Apendektomija je bila konačan način liječenja u svim slučajevima, bez potrebe za opsežnijom kirurškom intervencijom u ovoj kohorti.

## **9. SUMMARY**

**Diploma thesis title:** Incidence and Management of Neuroendocrine Tumors (NET) of the Appendix in the Pediatric Population: A Bicentric Study of 6285 Appendectomies

**Objectives:** The aim of this retrospective bicentric study is to review the incidence and treatment outcomes for children with appendiceal NETs.

**Patients and methods:** Between January 1, 2009, and November 1, 2023, a sum of 6285 appendectomies have been conducted across two major Croatian pediatric centers. Following a detailed retrospective examination of patient records and their histopathological findings, a total of 31 children (0.49%) have been identified with appendiceal NETs. Consequently, these cases were analyzed further. The main objective of the study was to determine the incidence and subsequent treatment outcomes of the pediatric patients that have been diagnosed with appendiceal NETs. The secondary objectives consisted of assessing the demographic, laboratory and clinical profiles of our patients, as well as the histopathological characteristics of the tumors.

**Results:** The total incidence of appendiceal NETs remained consistent throughout the study period, only with slight variations. The patients median age was 14 years (Interquartile range, IQR: 12–16), with a higher prevalence among females (64.5%). Most of the patients (96.8%) have presented acute symptoms of abdominal pain and also went through appendectomies due to suspected acute appendicitis. Histopathological analysis confirmed acute appendicitises in 18 cases (58%). None of the NETs in the appendix were detected before surgery. Among those with confirmed acute appendicitis, the majority (14 patients, 77.8%) had non-perforated acute appendicitis. The tumors were predominantly located at the tip of the appendix (18 cases, 58.1%), with most measuring less than 1 cm in diameter (21 cases, 67.7%). The mitotic count was low in 25 patients (80.6%), and the Ki-67 proliferation index was also low in 23 patients (74.2%), leading to most tumors being classified as NET G1 (25 cases, 80.6%), with NET G2 and G3 being found in four (12.9%) and two (6.5%) patients.. All of our patients were treated solely with appendectomy with a median follow-up period of 54 months (IQR: 24–95).

**Conclusion:** The occurrence of appendiceal NETs is exceedingly rare in the pediatric population. These tumors are most commonly found in adolescents, with a higher incidence in females. The majority of the tumors size up to less than 1 cm, they are usually located at the appendix's tip. Appendiceal NETs are usually linked to non-perforated appendicitis. Appendectomies were the definitive treatment in all cases, with no need for more extensive surgery in this cohort.

## **10. ŽIVOTOPIS**







## **11. PRILOZI**

## Prilog 1. Rješenje Etičkog povjerenstva KBC-a Split



KLINIČKI BOLNIČKI CENTAR SPLIT  
ETIČKO POVJERENSTVO

Klasa: 500-03/23-01/206  
Ur.broj: 2181-147-01-06/LJ.Z.-23-02

Split, 26.10.2023.

### IZVOD IZ ZAPISNIKA SJEDNICE ETIČKOG POVJERENSTVA KBC SPLIT 18/2023

9.

Prof.dr.sc. Zenon Pogorelić, dr.med. iz Klinike za dječju kirurgiju KBC-a Split je uputio Etičkom povjerenstvu zamolbu za odobrenje provedbe istraživanja:

*" Incidencija i ishodi liječenja neuroendokrinih tumora crvuljka u djece: iskustvo jedne institucije iz 220 apendektomija "*

Istraživanje će u Klinici za dječju kirurgiju KBC-a Split provesti voditelj istraživanja prof.dr.sc. Zenon Pogorelić, dr.med. i suradnici Vladimir Ercegović, student Medicinskog fakulteta u Splitu, dr.sc. Miro Jukić, dr.med. i doc.dr.sc. Ivana Mrklić, dr.med.

Nakon razmatranja zamolbe, donesen je sljedeći

#### Zaključak

Iz priložene dokumentacije razvidno je da je Plan istraživanja usklađen s odredbama o zaštiti prava i osobnih podataka ispitanika iz Zakona o zaštiti prava pacijenata (NN169/04, 37/08) i Zakona o provedbi Opće uredbe o zaštiti podataka (NN 42/18), te odredbama Kodeksa liječničke etike i deontologije (NN55/08, 139/15) i pravilima Helsinške deklaracije WMA 1964-2013 na koje upućuje Kodeks.

Etičko povjerenstvo odobrava i suglasno je s provedbom istraživanja.

ZAMJENICA PREDSEDNIKA ETIČKOG POVJERENSTVA  
KLINIČKOG BOLNIČKOG CENTRA SPLIT  
IZV. PREDSEDNIKOVANAKLINIKE ZA MED.  
ETIČKO POVJERENSTVO  
KBC SPLIT