

# Obilježja i specifičnosti glavobolja poput “udara groma” tijekom trogodišnjeg razdoblja (2021.-2023.) u Klinici za neurologiju KBC Split

---

Rozić, Iva

Master's thesis / Diplomski rad

2024

Degree Grantor / Ustanova koja je dodijelila akademski / stručni stupanj: **University of Split, School of Medicine / Sveučilište u Splitu, Medicinski fakultet**

Permanent link / Trajna poveznica: <https://um.nsk.hr/um:nbn:hr:171:269216>

Rights / Prava: [In copyright](#)/[Zaštićeno autorskim pravom.](#)

Download date / Datum preuzimanja: **2024-10-06**



Repository / Repozitorij:

[MEFST Repository](#)



**SVEUČILIŠTE U SPLITU  
MEDICINSKI FAKULTET**

**Iva Rozić**

**OBILJEŽJA I SPECIFIČNOSTI GLAVOBOLJA POPUT „UDARA  
GROMA” TIJEKOM TROGODIŠNJEG RAZDOBLJA (2021.–2023.) U  
KLINICI ZA NEUROLOGIJU KBC SPLIT**

**Diplomski rad**

**Akadska godina:**

**2023./2024.**

**Mentor:**

**doc. dr. sc. Vana Košta, dr. med.**

**Split, rujan 2024.**

## **Sadržaj**

<b>1. UVOD.....</b>	<b>1</b>
1.1. Glavobolja.....	2
1.1.1. Epidemiologija glavobolja.....	2
1.1.2. Bol.....	2
1.1.3. Klasifikacija i vrste glavobolja.....	5
1.1.3.1. Primarne glavobolje.....	5
1.1.3.2. Sekundarne glavobolje.....	8
1.1.3.3. Bolne kranijalne neuropatije i druge boli lica.....	11
1.1.3.3.1. Trigeminalna neuralgija.....	14
1.1.3.3.2. Postherpetična neuralgija.....	14
1.1.3.4. Ostale glavobolje.....	16
1.2. Glavobolje u hitnom prijemu.....	16
1.2.1. Dijagnostička obrada glavobolja u hitnom prijemu.....	17
1.3. Glavobolja „poput udara groma”.....	19
1.3.1. Dijagnostička obrada glavobolja „poput udara groma”.....	20
1.3.2. Subarahnoidalno krvarenje.....	22
1.3.3. Sindrom reverzibilne cerebralne vazokonstrukcije.....	24
1.3.4. Tromboza cerebralnih venskih sinusa i cerebralna venska tromboza.....	25
1.3.5. Disekcija cervikalnih arterija.....	27
<b>2. CILJ ISTRAŽIVANJA.....</b>	<b>29</b>
<b>3. ISPITANICI I METODE.....</b>	<b>31</b>
3.1. Ispitanici.....	32
3.2. Mjesto studije.....	32
3.3. Organizacija studije.....	32
3.4. Etička načela.....	33
3.5. Opis istraživanja.....	33
3.6. Mjere ishoda studije.....	33
3.7. Statistička obrada podataka.....	33
<b>4. REZULTATI.....</b>	<b>34</b>
4.1. Specifičnosti bolesnika s glavoboljama „poput udara groma”.....	35
4.2. Specifičnosti glavobolja „poput udara groma” u bolesnika sa SAH–om.....	39
4.3. Specifičnosti glavobolja „poput udara groma” u bolesnika koji nisu imali SAH.....	44
4.4. Specifičnosti glavobolja „poput udara groma” obzirom na dobne skupine.....	50
<b>5. RASPRAVA.....</b>	<b>57</b>
<b>6. ZAKLJUČCI.....</b>	<b>61</b>
<b>7. POPIS CITIRANE LITERATURE.....</b>	<b>63</b>
<b>8. SAŽETAK.....</b>	<b>73</b>
<b>9. SUMMARY.....</b>	<b>75</b>
<b>10. PRILOZI.....</b>	<b>77</b>

*Zahvaljujem se svojoj divnoj mentorici doc. dr. sc. Vani Košti na podršci, strpljenju, trudu i vremenu koje je uložila u ovaj rad.*

*Zahvaljujem se svojim dragim prijateljima, kolegama i dečku Karlu koji su uvijek bili uz mene.*

*Na kraju posebnu zahvalu zaslužuje moja obitelj, roditelji Marijofel i Mirjana, brat Luka, za svu ljubav i podršku koju su mi pružili.*

## POPIS KRATICA

- AAN – Američka akademija za neurologiju (engl. American Academy of Neurology)*
- AVM – arteriovenska malformacija (engl. arteriovenous malformation)*
- BMS – sindrom pečenja usta (engl. burning mouth syndrome)*
- CeAD – disekcija cervikalnih arterija (engl. cervical artery dissection)*
- COVID–19 – bolest uzrokovana koronavirusom 2019 (engl. Coronavirus Disease 2019)*
- CSF – cerebrospinalni likvor (engl. cerebrospinal fluid)*
- CT – kompjuterizirana tomografija (engl. computed tomography)*
- CVST – tromboza cerebralnih venskih sinusa (engl. cerebral sinus venous thrombosis)*
- CVT – cerebralna venska tromboza (engl. cerebral venous thrombosis)*
- DALYs – Godine života prilagođene invalidnosti (engl. Disability–adjusted life–years)*
- DSA – digitalna subtrakcijska angiografija*
- EAN – Europska neurološka akademija (engl. European Academy of Neurology)*
- EFNS – Europska federacija neuroloških društava (engl. European Federation of Neurological Societies)*
- FMH – porodična hemiplegična migrena (engl. familial hemiplegic migraine)*
- GBD – Globalno opterećenje bolešću (engl. Global Burden of Disease)*
- GRS – grafička ljestvica ocjenjivanja (engl. graphic rating scale)*
- HIV – virus humane imunodeficijencije (engl. human immunodeficiency virus)*
- HZ – herpes zoster*
- IASP – Međunarodna udruga za proučavanje boli (engl. International Association for Study of Pain)*
- ICH – intracerebralno krvarenje (engl. intracerebral hemorrhage)*
- ICHD–3 – Međunarodna klasifikacija glavobolja, treće izdanje (engl. International Classification of Headache Disorders, 3<sup>rd</sup> edition)*
- IHS – Međunarodno društvo za glavobolje (engl. International Headache Society)*
- LP – lumbalna punkcija*
- MKB–10 – Međunarodna klasifikacija bolesti i srodnih zdravstvenih problema, deseta revizija*
- MR – magnetska rezonanca*
- MS – multipla skleroza*
- NDPH – nova dnevna perzistentna glavobolja (engl. new daily persistent headache)*

*NeuPSIG – Specijalna interesna skupina za istraživanje neuropatske boli (engl. Neuropathic Pain Special Interest Group)*

*NMDA – N–metil–D–aspartat*

*NRS – numerička ljestvica ocjenjivanja (engl. numeric rating scale)*

*NSAID – nesteroidni protuupalni lijekovi (engl. non–steroidal anti–inflammatory drugs)*

*NTS – sindrom vrat–jezik (engl. neck–tongue syndrome)*

*PFC – prefrontalni korteks*

*RCVS – sindrom reverzibilne cerebralne vazokonstrukcije (engl. reversible cerebral vasoconstriction syndrome)*

*SAH – subarahnoidalno krvarenje (engl. subarachnoid hemorrhage)*

*SUNA – kratkotrajni jednostrani napadaji neuralgiformne glavobolje s kranijalnim autonomnim simptomima (engl. short–lasting unilateral neuralgiform headache attacks with cranial autonomic symptoms)*

*SUNCT – kratkotrajni jednostrani napadaji neuralgiformne glavobolje s konjunktivalnom injekcijom i suzenjem (engl. short–lasting unilateral neuralgiform headache attacks with conjunctival injection and tearing)*

*TAC – trigeminalna autonomna cefalalgija (engl. trigeminal autonomic cephalalgia)*

*TCH – glavobolja poput „udara groma” (engl. thunderclap headache)*

*TIA – prolazni ishemijski napad (engl. transient ischemic attack)*

*TTH – tenzijska glavobolja (engl. tension–type headache)*

*VAS – vizualna analogna ljestvica (engl. visual analogue scale)*

*VTE – venska tromboembolija*

*VZV – Varicella zoster virus*

## **1. UVOD**

## 1.1. Glavobolja

### 1.1.1. Epidemiologija glavobolja

Glavobolja je bolni poremećaj koji se ubraja među najčešće razloge traženja medicinske pomoći i procjenjuje se da je globalno najčešći neurološki poremećaj (1). Prema studiji Stovnera i suradnika iz 2022. godine, procjenjuje se da je globalna prevalencija glavobolja u jednogodišnjem periodu 52% (2). Najčešći oblici glavobolje bile su tenzijske glavobolje (26%), za koje se procjenjuje da će ih 70–90% populacije doživjeti barem jednom u životu, i migrene (14%) (1, 2). Ova studija je također pokazala da svakog dana 15,8% svjetske populacije doživi glavobolju (2).

Glavobolje su bitan uzrok onesposobljenosti. Studija „Globalno opterećenje bolešću” (engl. *Global Burden of Disease, GBD*) iz 2019. godine utvrdila je da su glavobolje među pet najčešćih uzroka godina života prilagođenih invalidnosti (engl. *disability-adjusted life-years, DALYs*) te da su migrene drugi najčešći uzrok onesposobljenosti u općoj populaciji, a vodeći uzrok onesposobljenosti u populaciji žena mlađih od pedeset godina (2, 3).

### 1.1.2. Bol

Međunarodna udruga za proučavanje boli (engl. *International Association for Study of Pain – IASP*) definira je bol kao neugodno osjetno i emocionalno iskustvo vezano uz stvarno ili potencijalno oštećenje tkiva (4). Biopsihosocijalni model bola podraunijeva da je bol vrlo individualan doživljaj na koji utječu biološki (dob, spol, oštećenje tkiva, komorbiditet), psihički (raspoloženje, životno iskustvo, poremećaj osobnosti) i socijalni čimbenici (obrazovanje, ekonomski status, kultura) (4–6). Fiziološka uloga bola je zaštita tijela od postojećeg ili mogućeg oštećenja tkiva te poticanje organizma na obranu i/ili zaliječenje (5, 6).

Nocicepcija i bol nisu sinonimi (4, 7). Nocicepcija je neuralni proces kodiranja i procesuiranja potencijalno štetnih podražaja. Započinje stimulacijom nociceptora – receptora specijaliziranih za detekciju bolnih podražaja. Nalaze se na krajevima tankih mijeliniziranih A $\delta$  i nemijeliniziranih C vlakana čija se tijela nalaze u spinalnim ganglijima, a završavaju u stražnjem rogu kralježnične moždine (5, 6, 8, 9). Nociceptore mogu aktivirati tri vrste podražaja: termalni, mehanički i kemijski (6, 8, 9). U aktivaciji nociceptora sudjeluju različite molekule u lokalnom vanstaničnom okolišu. Nakon što nociceptor primi bolni podražaj koji je dovoljno jak da izazove akcijski potencijal, signal se širi duž aksona kroz periferni živčani sustav, dolazi do središnjeg i autonomnog živčanog sustava gdje se ta informacija obrađuje (6,



8, 9). Nocicepcija može biti u potpunosti odvojena od bola, tj. nocicepcija se može dogoditi bez iskustva bola, primjerice osobe koje su zadobile višestruke velike ozljede tijela mogu se ponašati stoički i ne žaliti se na bol (5, 9). S druge strane osoba može iskusiti bol bez da se dogodio proces nocicepcije, npr. ljudi koji pate od funkcionalnih bolnih sindroma mogu se žaliti na izrazito velik bol unatoč činjenici da nemaju oštećenja tkiva (9).

Bol je puno širi pojam od nocicepcije (6, 7). Bol je biopsihosocijalni fenomen koji je posljedica integracije neuroanatomskih i neurokemijskih sistema s kognitivnim i afektivnim zbivanjima (5–7, 9). Psihološki procesi igraju važnu ulogu u percepciji bola, uključujući sjećanja, raspoloženje, položaj u prostoru, pozornost na bolni podražaj i njegov izvor, kognitivna procjena značenja bolnog podražaja, prethodna bolna iskustva te emocionalna, psihofiziološka i bihevioralna reakcija (5–7, 9, 10).

Strukture u kojima se odvija ovaj kompleksan proces su talamus, prefrontalni korteks (engl. *prefrontal cortex*, PFC), *nucleus acumbens*, inzula, somatosenzorni korteks, amigdala i periakveduktalna siva tvar (7, 10, 11). Među njima se ističe PFC koji obuhvaća anteriorni dio kore frontalnog režnja velikog mozga, rostralno od Brodmannovog područja 6, uključujući orbitalnu površinu kore. Bitan je za obavljanje izvršnih funkcija poput planiranja, rješavanja problema i za socijalnu kontrolu. PFC se može podijeliti na medijalni PFC, orbitofrontalni korteks, ventrolateralni PFC, dorzolateralni PFC i kaudalni PFC (10). Medijalni PFC se sastoji od prednjeg cingularnog korteksa (Brodmannovo područje 24), granularnog kortikalnog područja (Brodmannovo područje 9 i 10), prelimbičkog korteksa (Brodmannovo područje 32), infralimbičkog korteksa (Brodmannovo područje 25), dorzalnog pedunkula i medijalnog orbitalnog korteksa (10, 12). Povezanost medijalnog PFC sa drugim kortikalnim područjima i periakveduktalnom sivom tvari putem kortikalnih aferentnih vlakana stvara petlju u kojoj se osjetni podražaji pretvaraju u perceptivni signal. Taj perceptivni signal odlazi u periakveduktalnu sivu tvar koja se nalazi oko *aqueductus mesencephali* i daje eferentna vlakna prema dorzalnim rogovima kralježnične moždine i produženoj moždini te sudjeluje u reguliranju dolaznih aferentnih osjetnih signala na razini dorzalnih rogova, odnosno moduliranju bola (10).

Vrsta boli ima veliki utjecaj na mozak, točnije akutan i kroničan bol mjenjaju ekspresiju gena, zastupljenost pojedinih neurotransmitora, glijalne stanice i djeluju proinflamatorno unutar PFC–a, što rezultira promjenama u strukturi, aktivnosti i povezanosti PFC–a s drugim dijelovima mozga (10). Mnoge studije su pokazale poveznicu između

kroničnog bola i smanjenja volumena PFC, no ta promjena bi mogla biti reverzibilna nakon uspješnog izlječenja kroničnog bola (7, 10, 11).

Osoba može izraziti intenzitet bola na više načina. Najčešće se koriste jednodimenzionalne ljestvice poput vizualne analogne ljestvice (engl. *visual analogue scale*, VAS) koja prikazuje rang od „nema bola” na lijevoj strani do „najgori mogući bol” na desnoj strani, prostor između je prazan i bolesnik sam ucrtava gdje misli da se nalazi na ljestvici (6, 13, 14). Ako se VAS–i dodaju odjeljci „blaga”, „umjerena” i „jaka bol”, tada nastaje grafička ljestvica ocjenjivanja bola (engl. *graphic rating scale*, GRS), a ako se VAS–i dodjele numeričke vrijednosti od 0 do 10, radi se o numeričkoj ljestvici ocjenjivanja bola (engl. *numeric rating scale*, NRS) (13, 14).

Prema trajanju bol se dijeli na akutan i kroničan. Akutan bol je posljedica vanjske ili unutarnje ozljede. Intenzitet akutnog bola najčešće korelira s intenzitetom uzročnog bolnog podražaja. Akutan se bol može lokalizirati i izrazito je zaštitnog karaktera, a ako se neodgovarajuće liječi prelazi u kroničan bol. Kroničan bol definira se kao bolna senzacija koja traje tri mjeseca i dulje. Takav bol je izgubo svoju fiziološku zaštitnu funkciju i šteti organizmu kao zasebna bolest (5, 6). Bol je jedan od somatosenzornih osjeta, zajedno s mehaničkim (dodir, tlak, vibracije) i toplinskim osjetom (toplo, hladno), propriocepcijom (položaj tijela u prostoru) i osjetom visceralnog istežanja (5). Svi somatosenzorni osjeti imaju svojstvo prilagodbe, što znači da nakon ponavljanih podražaja osjet slabi. Bol je iznimka tog pravila, tj. ako prekomjerni ponavljajući bolni podražaji ne prestaju kroz dulji vremenski period, bol postaje sve intenzivniji i to zovemo senzitivizacija (5, 6). Senzitivizacija ima važnu ulogu u nastanku kroničnog bola (6).

Glavobolje su specifična vrsta bola i dolaze s raznolikom simptomatologijom i kliničkom prezentacijom (5). Uzrokovane su upalom ili povlačenjem struktura glave koje su osjetljive na bol, vazodilatacijom ili produljenim trajanjem mišićne kontrakcije i praćenje su neurogenom upalom (5, 6). Strukture glave osjetljive na bol su venski sinusi, njihove dovodne i odvodne vene, arterije bazalnih dijelova mozga, duralne i meningealne arterije, dijelovi moždanih ovojnica, korjenovi gornjih cervikalnih živaca, mišići skalpa i aponeuroze. Gotovo ih sve inervira trigeminalni živac (*nervus trigeminus*), točnije njegova prva grana, oftalmički živac (*nervus ophthalmicus*) (6).

Trigeminalni živac je mješovit – ima osjetnu i motoričku funkciju. Osjetno inervira lice od tjemena do mandibule, uključujući veći dio ušne školjke, vanjski zvukovod, sluznicu oka, nosa i ustiju te zube i duru (15). Neuron trigeminalnog živca su bipolarni neuroni čija su

tijela smještena u trigeminalnom gangliju (*ganglion semilunare Gasseri*) (6). Periferna vlakna trigeminalnog živca (*portio major*) tvore tri grane koje primaju podražaje iz područja glave i lica. Prva i najmanja grana je oftalmički živac (*nervus ophthalmicus*) provodi osjet iz oka, kožne regije čela, hrpta nosa i s *tentorium cerebelli*. Na svom putu prolazi kavernoznim sinusom zajedno s trećim, četvrtim i šestim moždanim živcima i ulazi u orbitu kroz gornju orbitalnu fisuru (*fissura orbitalis superior*). Drugu granu čini maksilarni živac (*nervus maxillaris*) koji provodi osjet iz lica, gornje čeljusti, zuba i sluznice nosa. Prolazi lateralnim dijelom kavernoznog sinusa, a lubanju napušta kroz okrugli otvor (*foramen rotundum*). Ulazi u orbitu donjom orbitalnom fisurom (*fissura orbitalis inferior*) i dolazi na lice infraorbitalnim foramenom (*foramen infraorbitale*). Treća i najveća grana je mandibularni živac (*nervus mandibularis*). Lubanju napušta kroz *foramen ovale*, motorički inervira žvačne mišiće i provodi osjet iz područja lica, jezika, donje čeljusti i zuba (15). Centralni ogranak prenosi impulse u kaudalnu jezgru trigeminusa. Ta jezgra prima impulse i iz cervikalnih spinalnih živaca te je sinaptički povezana s gornjom salivatornom jezgrom čija je funkcija parasimpatička. Ovaj anatomski kompleks objašnjava najčešću lokalizaciju boli u području oka i čela te autonomne simptome koji se često javljaju uz bol (npr. suzenje oka, kongestija nosa) (6).

### **1.1.3. Klasifikacija i vrste glavobolja**

Prema trećem izdanju Međunarodne klasifikacije glavobolja (engl. *International Classification of Headache Disorders, ICHD-3*) od Međunarodnog društva za glavobolje (engl. *International Headache Society, IHS*) razlikujemo tri glavne skupine glavobolja: primarne glavobolje, sekundarne glavobolje te bolne kranijalne neuropatije i druge boli lica (16). ICHD-3 temelji se na kliničkim obilježjima glavobolja i popratnim simptomima, dok dijagnostičke pretrage služe dokazivanju ili isključivanju postojanja patološkog supstrata (1, 16).

#### **1.1.3.1. Primarne glavobolje**

Primarne glavobolje su heterogena skupina glavobolja koje su uzrokovane poremećajem u antinociceptivnom sustavu, a ne nekom podležećom bolesti. Dijagnoza se donosi na temelju kliničke slike, isključivanjem drugih mogućih uzroka i prema odgovoru na terapiju. Nije moguće otkriti uzrok glavobolje pomoću konvencionalnih slikovnih metoda (17,

20). Benigne su, ali mogu značajno narušiti kvalitetu života (18). Postoji sve više dokaza da postoji genetska predispozicija za određene vrste primarnih glavobolja poput migrena (19). Dijele se u četiri glavne skupine: 1. migrena, 2. tenzijska glavobolja (engl. *tension-type headache*, TTH), 3. trigeminalna autonomna cefalalgija (engl. *trigeminal autonomic cephalalgia*, TAC), 4. ostale primarne glavobolje (20). Detaljna klasifikacija primarnih glavobolja prikazana je u Tablici 1.

**Tablica 1.** ICDH–3 klasifikacija primarnih glavobolja

---

1. Migrena
1.1. Migrena bez aure
1.2. Migrena s aurom
1.2.1. Migrena s tipičnom aurom
1.2.1.1. Tipična aura sa glavoboljom
1.2.1.2. Tipična aura bez glavobolje
1.2.2. Migrena s aurom moždanog debla
1.2.3. Hemiplegična migrena
1.2.3.1. Porođična hemiplegična migrena (engl. <i>familial hemiplegic migraine</i> , FHM)
1.2.3.1.1. FHM tip 1
1.2.3.1.2. FHM tip 2
1.2.3.1.3. FHM tip 3
1.2.3.1.4. FHM, drugi lokusi
1.2.3.2. Sporadična hemiplegična migrena
1.2.4. Retinalna migrena
1.3. Kronična migrena
1.4. Komplikacije migrene
1.4.1. Migrenski status
1.4.2. Perzistirajuća aura bez infarkta
1.4.3. Migrenski infarkt
1.4.4. Epileptički napadaj izazvan aurom migrene
1.5. Vjerojatna migrena
1.5.1. Vjerojatna migrena bez aure
1.5.2. Vjerojatna migrena s aurom
1.6. Epizodični sindromi koji bi mogli biti povezani s migrenom
1.6.1. Rekurentne gastrointestinalne smetnje
1.6.1.1. Sindrom cikličkog povraćanja
1.6.1.2. Abdominalna migrena
1.6.2. Benigna paroksizmalna pozicijska vrtoglavica
1.6.3. Benigni paroksizmalni tortikolis

---

2. Tenzijska glavobolja (engl. <i>tension-type headache</i> , TTH)
2.1. Rijetka epizodična TTH
2.1.1. Rijetka epizodična TTH povezana s perikranijalnom osjetljivošću
2.1.2. Rijetka epizodična TTH nepovezana s perikranijalnom osjetljivošću
2.2. Česta epizodična TTH
2.2.1. Česta epizodična TTH povezana s perikranijalnom osjetljivošću
2.2.2. Česta epizodična TTH nepovezana s perikranijalnom osjetljivošću
2.3. Kronična TTH
2.3.1. Kronična TTH povezana s perikranijalnom osjetljivošću
2.3.2. Kronična TTH nepovezana s perikranijalnom osjetljivošću
2.4. Vjerojatna TTH
2.4.1. Vjerojatna rijetka epizodična TTH
2.4.2. Vjerojatna česta epizodična TTH
2.4.3. Vjerojatna kronična TTH

---

- 
- 3. Trigeminalna autonomna cefalalgija (engl. *trigeminal autonomic cephalalgias*, TAC)
    - 3.1. *Cluster*–glavobolja
      - 3.1.1. Epizodična *cluster*–glavobolja
      - 3.1.2. Kronična *cluster*–glavobolja
    - 3.2. Paroksizmalna hemikranija
      - 3.2.1. Epizodična paroksizmalna hemikranija
      - 3.2.2. Kronična paroksizmalna hemikranija
    - 3.3. Kratkotrajni jednostrani napadaji neuralgiformne glavobolje
      - 3.3.1. Kratkotrajni jednostrani napadaji neuralgiformne glavobolje s konjunktivalnom injekcijom i suzenjem (engl. *short–lasting unilateral neuralgiform headache attacks with conjunctival injection and tearing*, SUNCT)
        - 3.3.1.1. Epizodični SUNCT
        - 3.3.1.2. Kronični SUNCT
      - 3.3.2. Kratkotrajni jednostrani napadaji neuralgiformne glavobolje s kranijalnim autonomnim simptomima (engl. *short–lasting unilateral neuralgiform headache attacks with cranial autonomic symptoms*, SUNA)
        - 3.3.2.1. Epizodična SUNA
        - 3.3.2.2. Kronična SUNA
    - 3.4. *Hemicrania continua*
      - 3.4.1. Remitirajuća *hemicrania continua*
      - 3.4.2. Neremitirajuća *hemicrania continua*
    - 3.5. Vjerojatna trigeminalna autonomna cefalalgija
      - 3.5.1. Vjerojatna *cluster*–glavobolja
      - 3.5.2. Vjerojatna paroksizmalna hemikranija
      - 3.5.3. Vjerojatni kratkotrajni jednostrani napadaji neuralgiformne glavobolje
      - 3.5.4. Vjerojatna *hemicrania continua*
- 
- 4. Ostale primarne glavobolje
    - 4.1. Primarna glavobolja izazvana kašljem
      - 4.1.1. Vjerojatna primarna glavobolja izazvana kašljem
    - 4.2. Primarna glavobolja izazvana tjelovježbom
      - 4.2.1. Vjerojatna primarna glavobolja izazvana tjelovježbom
    - 4.3. Primarna glavobolja povezana sa seksualnom aktivnošću
      - 4.3.1. Vjerojatna primarna glavobolja povezana sa seksualnom aktivnošću
    - 4.4. Primarna glavobolja „poput udara groma“ (engl. *primary thunderclap headache*)
    - 4.5. Glavobolja izazvana hladnoćom
      - 4.5.1. Glavobolja izazvana vanjskom primjenom hladnog podražaja
      - 4.5.2. Glavobolja izazvana ingestijom ili inhalacijom hladnog podražaja
      - 4.5.3. Vjerojatna primarna glavobolja izazvana hladnoćom
        - 4.5.3.1. Vjerojatna glavobolja izazvana vanjskom primjenom hladnog podražaja
        - 4.5.3.2. Vjerojatna glavobolja izazvana ingestijom ili inhalacijom hladnog podražaja
    - 4.6. Glavobolja izazvana vanjskim pritiskom
      - 4.6.1. Glavobolja izazvana vanjskom kompresijom
      - 4.6.2. Glavobolja izazvana vanjskom trakcijom
      - 4.6.3. Vjerojatna glavobolja izazvana vanjskim pritiskom
        - 4.6.3.1. Vjerojatna glavobolja izazvana vanjskom kompresijom
        - 4.6.3.2. Vjerojatna glavobolja izazvana vanjskom trakcijom
    - 4.7. Primarna probadajuća glavobolja
      - 4.7.1. Vjerojatna primarna probadajuća glavobolja
    - 4.8. Primarna numularna glavobolja
      - 4.8.1. Vjerojatna primarna numularna glavobolja
    - 4.9. Primarna hipnička glavobolja
      - 4.9.1. Vjerojatna primarna hipnička glavobolja
    - 4.10. Nova dnevna perzistentna glavobolja (engl. *new daily persistent headache*, NDPH)
      - 4.10.1. Vjerojatna NDPH
- 

Izvor: Headache Classification Committee of the International Headache Society (IHS). The International Classification of Headache Disorders. 3. izd. Cephalalgia. 2018;38:1–211.

### 1.1.3.2. Sekundarne glavobolje

Sekundarne glavobolje su rezultat podležeće bolesti ili poremećaja. IHS definira sekundarne glavobolje kao novonastale glavobolje koje se javljaju u bliskoj vremenskoj svezi s nekom bolesti ili stanjem koje je poznati mogući uzrok glavobolje (22). ICHD–3 razlikuje sekundarne glavobolje prema etiologiji u osam glavnih skupina: 1. glavobolja uzrokovana traumom ili ozljedom glave i/ili vrata, 2. glavobolja uzrokovana kranijalnim ili cervikalnim vaskularnim poremećajem, 3. glavobolja uzrokovana nevaskularnim intrakranijalnim poremećajem, 4. glavobolja uzrokovana supstancijama ili njihovim ustezanjem, 5. glavobolja uzrokovana infekcijom, 6. glavobolja uzrokovana poremećajem homeostaze, 7. glavobolja ili bol u licu uzrokovana poremećajem lubanje, oka, uha, nosa, sinusa, zuba, usta ili drugih struktura glave i vrata, 8. glavobolja uzrokovana psihijatrijskim poremećajem (6, 22). Detaljna klasifikacija sekundarnih glavobolja prikazana je u Tablici 2.

**Tablica 2.** ICHD–3 klasifikacija sekundarnih glavobolja

- 
1. Glavobolja uzrokovana traumom ili ozljedom glave i/ili vrata
    - 1.1. Akutna glavobolja uzrokovana traumatskom ozljedom glave
      - 1.1.1. Akutna glavobolja uzrokovana umjerenom do teškom traumatskom ozljedom glave
      - 1.1.2. Akutna glavobolja uzrokovana blagom traumatskom ozljedom glave
    - 1.2. Perzistentna glavobolja uzrokovana traumatskom ozljedom glave
      - 1.2.1. Perzistentna glavobolja uzrokovana umjerenom do teškom traumatskom ozljedom glave
      - 1.2.2. Perzistentna glavobolja uzrokovana blagom traumatskom ozljedom glave
    - 1.3. Akutna glavobolja uzrokovana trzajnom ozljedom vrata (engl. *whiplash*)
    - 1.4. Perzistentna glavobolja uzrokovana trzajnom ozljedom vrata (engl. *whiplash*)
    - 1.5. Akutna glavobolja uzrokovana kraniotomijom
    - 1.6. Perzistentna glavobolja uzrokovana kraniotomijom
-

- 
2. Glavobolja uzrokovana kranijalnim ili cervikalnim vaskularnim poremećajem
    - 2.1. Glavobolja uzrokovana cerebralnim ishemijskim događajem
      - 2.1.1. Glavobolja uzrokovana moždanim udarom
        - 2.1.1.1. Akutna glavobolja uzrokovana moždanim udarom (cerebralnim infarktom)
        - 2.1.1.2. Perzistentna glavobolja uzrokovana moždanim udarom (cerebralnim infarktom)
      - 2.1.2. Glavobolja uzrokovana prolaznim ishemijskim napadom (engl. *transient ischemic attack*, TIA)
    - 2.2. Glavobolja uzrokovana netraumatskim intrakranijskim krvarenjem
      - 2.2.1. Glavobolja uzrokovana netraumatskim intracerebralnim krvarenjem (engl. *intracerebral hemorrhage*, ICH)
      - 2.2.2. Akutna glavobolja uzrokovana netraumatskim subarahnoidalnim krvarenjem (engl. *subarachnoid hemorrhage*, SAH)
      - 2.2.3. Akutna glavobolja uzrokovana netraumatskim akutnim subduralnim krvarenjem
      - 2.2.4. Peristentna glavobolja uzrokovana prethodnim netraumatskim intrakranijskim krvarenjem
        - 2.2.4.1. Peristentna glavobolja uzrokovana prethodnim netraumatskim ICH–om
        - 2.2.4.2. Peristentna glavobolja uzrokovana prethodnim netraumatskim SAH–om
        - 2.2.4.3. Peristentna glavobolja uzrokovana prethodnim netraumatskim akutnim subduralnim krvarenjem
    - 2.3. Glavobolja uzrokovana nerupturiranom vaskularnom malformacijom
      - 2.3.1. Glavobolja uzrokovana nerupturiranom sakularnom aneurizmom
      - 2.3.2. Glavobolja uzrokovana arteriovenskom malformacijom
      - 2.3.3. Glavobolja uzrokovana duralnom arteriovenskom fistulom
      - 2.3.4. Glavobolja uzrokovana kavernoznim angiomom
      - 2.3.5. Glavobolja uzrokovana encefalotrigeminalnom ili leptomeningealnom angiomatozom (Sturge–Weberov sindrom)
    - 2.4. Glavobolja uzrokovana arteritisom
      - 2.4.1. Glavobolja uzrokovana arteritisom divovskih stanica
      - 2.4.2. Glavobolja uzrokovana primarnim angiitisom središnjeg živčanog sustava
      - 2.4.3. Glavobolja uzrokovana sekundarnim angiitisom središnjeg živčanog sustava
    - 2.5. Glavobolja uzrokovana poremećajem cervikalne karotidne ili vertebralne arterije
      - 2.5.1. Glavobolja ili bol lica ili vrata uzrokovana disekcijom cervikalne karotidne ili vertebralne arterije
        - 2.5.1.1. Akutna glavobolja ili bol lica ili vrata uzrokovana disekcijom cervikalne karotidne ili vertebralne arterije
        - 2.5.1.2. Perzistentna glavobolja ili bol lica ili vrata uzrokovana disekcijom cervikalne karotidne ili vertebralne arterije
      - 2.5.2. Glavobolja nakon endarterektomije
      - 2.5.3. Glavobolja uzrokovana stentiranjem ili angioplastikom karotidne ili vertebralne arterije
    - 2.6. Glavobolja uzrokovana kranijalnim venskim poremećajem
      - 2.6.1. Glavobolja uzrokovana cerebralnom venskom trombozom (engl. *cerebral venous thrombosis*, CVT)
      - 2.6.2. Glavobolja uzrokovana stentiranjem kranijalnog venskog sinusa
    - 2.7. Glavobolja uzrokovana drugim akutnim intrakranijskim arterijskim poremećajem
      - 2.7.1. Glavobolja uzrokovana intrakranijskim endarteijskim zahvatom
      - 2.7.2. Glavobolja uzrokovana angiografijom
      - 2.7.3. Glavobolja uzrokovana sindromom reverzibilne cerebralne vazokonstrikcije (engl. *reversible cerebral vasoconstrictive syndrome*, RCVS)
        - 2.7.3.1. Akutna glavobolja uzrokovana RCVS–om
        - 2.7.3.2. Akutna glavobolja vjerojatno uzrokovana RCVS–om
        - 2.7.3.3. Perzistentna glavobolja uzrokovana RCVS–om
      - 2.7.4. Glavobolja uzrokovana disekcijom intrakranijske arterije
    - 2.8. Glavobolja uzrokovana genetskom vaskulopatijom
      - 2.8.1. Glavobolja uzrokovana cerebralnom autosomnom dominantnom arteriopatijom sa subkortikalnim infarktima i leukoencefalopatijom
      - 2.8.2. Glavobolja uzrokovana mitohondrijskom encefalopatijom, laktatnom acidozom i epizodama nalik moždanom udaru
      - 2.8.3. Glavobolja uzrokovana *Moyamoya* angiopatijom
      - 2.8.4. Glavobolja nalik migreni s aurom uzrokovana cerebralnom amiloidnom angiopatijom
      - 2.8.5. Glavobolja uzrokovana sindromom retinalne vaskulopatije s cerebralnom leukoencefalopatijom i sistemskim manifestacijama
      - 2.8.6. Glavobolja uzrokovana drugom kroničnom intrakranijskom vaskulopatijom
    - 2.9. Glavobolja uzrokovana apopleksijom hipofize
-

- 
- 3. Glavobolja uzrokovana nevaskularnim intrakranijalnim poremećajem
    - 3.1. Glavobolja uzrokovana povišenim intrakranijalnim tlakom
      - 3.1.1. Glavobolja uzrokovana idiopatskom intrakranijalnom hipertenzijom
      - 3.1.2. Glavobolja uzrokovana intrakranijskom hipertenzijom zbog metaboličkog, toksičnog ili hormonskog uzroka
      - 3.1.3. Glavobolja uzrokovana intrakranijskom hipertenzijom zbog kromosomske anomalije
      - 3.1.4. Glavobolja uzrokovana intrakranijskom hipertenzijom (hidrocefalus)
    - 3.2. Glavobolja uzrokovana sniženim intrakranijalnim tlakom
      - 3.2.1. Postpunkcijska glavobolja
      - 3.2.2. Glavobolja uzrokovana likvorskom fistulom
      - 3.2.3. Glavobolja uzrokovana spontanom intrakranijskom hipotenzijom
    - 3.3. Glavobolja uzrokovana neinfektivnom upalnom intrakranijalnom bolešću
      - 3.3.1. Glavobolja uzrokovana neurosarkoidozom
      - 3.3.2. Glavobolja uzrokovana aseptičnim (neinfektivnim) meningitisom
      - 3.3.3. Glavobolja uzrokovana drugom neinfektivnom upalnom intrakranijskom bolešću
      - 3.3.4. Glavobolja uzrokovana limfocitnim hipofizitisom
      - 3.3.5. Sindrom tranzitorne glavobolje i neurološkog deficita s limfocitozom cerebrospinalnog likvora
    - 3.4. Glavobolja uzrokovana intrakranijalnom neoplazijom
      - 3.4.1. Glavobolja uzrokovana intrakranijalnom neoplazmom
        - 3.4.1.1. Glavobolja uzrokovana koloidnom cistom trećeg ventrikula
      - 3.4.2. Glavobolja uzrokovana karcinomatoznim meningitisom
      - 3.4.3. Glavobolja uzrokovana hiper- ili hiposekrecijom hipotalamusa ili hipofize
    - 3.5. Glavobolja uzrokovana intratekalnom injekcijom
    - 3.6. Glavobolja uzrokovana epileptičkim napadajem
      - 3.6.1. Iktalna glavobolja
      - 3.6.2. Postiktalna glavobolja
    - 3.7. Glavobolja uzrokovana Chiari malformacijom tip 1
    - 3.8. Glavobolja uzrokovana drugim nevaskularnim intrakranijalnim poremećajem

---

  - 4. Glavobolja uzrokovana supstancijama ili njihovim ustezanjem
    - 4.1. Glavobolja uzrokovana uzimanjem ili izlaganjem supstancijama
    - 4.2. Glavobolja uzrokovana prekomjernom upotrebom lijekova
    - 4.3. Glavobolja uzrokovana ustezanjem supstancija

---

  - 5. Glavobolja uzrokovana infekcijom
    - 5.1. Glavobolja uzrokovana intrakranijskom infekcijom
      - 5.1.1. Glavobolja uzrokovana bakterijskim meningitisom ili meningoencefalitisom
        - 5.1.1.1. Akutna glavobolja uzrokovana bakterijskim meningitisom ili meningoencefalitisom
        - 5.1.1.2. Kronična glavobolja uzrokovana bakterijskim meningitisom ili meningoencefalitisom
        - 5.1.1.3. Perzistentna glavobolja nakon bakterijskog meningitisa ili meningoencefalitisa
      - 5.1.2. Glavobolja uzrokovana virusnim meningitisom ili encefalitisom
        - 5.1.2.1. Glavobolja uzrokovana virusnim meningitisom
        - 5.1.2.2. Glavobolja uzrokovana virusnim encefalitisom
      - 5.1.3. Glavobolja uzrokovana gljivičnom ili parazitskom intrakranijskom infekcijom
        - 5.1.3.1. Akutna glavobolja uzrokovana gljivičnom ili parazitskom intrakranijskom infekcijom
        - 5.1.3.2. Kronična glavobolja uzrokovana gljivičnom ili parazitskom intrakranijskom infekcijom
      - 5.1.4. Glavobolja uzrokovana lokaliziranom infekcijom mozga
    - 5.2. Glavobolja uzrokovana sistemskom infekcijom
      - 5.2.1. Glavobolja uzrokovana sistemskom bakterijskom infekcijom
        - 5.2.1.1. Akutna glavobolja uzrokovana sistemskom bakterijskom infekcijom
        - 5.2.1.2. Kronična glavobolja uzrokovana sistemskom bakterijskom infekcijom
      - 5.2.2. Glavobolja uzrokovana sistemskom virusnom infekcijom
        - 5.2.2.1. Akutna glavobolja uzrokovana sistemskom virusnom infekcijom
        - 5.2.2.2. Kronična glavobolja uzrokovana sistemskom virusnom infekcijom
      - 5.2.3. Glavobolja uzrokovana drugom sistemskom infekcijom
        - 5.2.3.1. Akutna glavobolja uzrokovana drugom sistemskom infekcijom
        - 5.2.3.2. Kronična glavobolja uzrokovana drugom sistemskom infekcijom

---



- 
- 6. Glavobolja uzrokovana poremećajem homeostaze
    - 6.1. Glavobolja uzrokovana hipoksijom i/ili hiperkapnijom
      - 6.1.1. Glavobolja uzrokovana nadmorskom visinom
      - 6.1.2. Glavobolja uzrokovana putovanjem zrakoplovom
      - 6.1.3. Glavobolja uzrokovana ronjenjem
      - 6.1.4. Glavobolja uzrokovana apnejom u snu
    - 6.2. Glavobolja uzrokovana dijalizom
    - 6.3. Glavobolja uzrokovana arterijskom hipertenzijom
      - 6.3.1. Glavobolja uzrokovana feokromocitomom
      - 6.3.2. Glavobolja uzrokovana hipertenzivnom krizom bez hipertenzivne encefalopatije
      - 6.3.3. Glavobolja uzrokovana hipertenzivnom encefalopatijom
      - 6.3.4. Glavobolja uzrokovana preeklampsijom ili eklampsijom
      - 6.3.5. Glavobolja uzrokovana autonomnom disrefleksijom
    - 6.4. Glavobolja uzrokovana hipotireoidizmom
    - 6.5. Glavobolja uzrokovana gladovanjem
    - 6.6. Kardiogena glavobolja
    - 6.7. Glavobolja uzrokovana drugim poremećajem homeostaze
- 
- 7. Glavobolja ili bol u licu uzrokovana poremećajem lubanje, oka, uha, nosa, sinusa, zuba, usta ili drugih struktura glave i vrata
    - 7.1. Glavobolja uzrokovana poremećajem lubanje
    - 7.2. Glavobolja uzrokovana poremećajem vrata
      - 7.2.1. Cervikogena glavobolja
      - 7.2.2. Glavobolja uzrokovana retrofaringealnim tendinitisom
      - 7.2.3. Glavobolja uzrokovana kranio cervikalnom distonijom
    - 7.3. Glavobolja uzrokovana poremećajem oka
      - 7.3.1. Glavobolja uzrokovana akutnim glaukomom zatvorenog kuta
      - 7.3.2. Glavobolja uzrokovana refrakcijskom greškom
      - 7.3.3. Glavobolja uzrokovana upalnim poremećajem oka
      - 7.3.4. Trohlearna glavobolja
    - 7.4. Glavobolja uzrokovana poremećajem uha
    - 7.5. Glavobolja uzrokovana poremećajem nosa ili paranazalnih sinusa
      - 7.5.1. Glavobolja uzrokovana akutnim rinosinusitisom
      - 7.5.2. Glavobolja uzrokovana kroničnim ili rekurentnim rinosinusitisom
    - 7.6. Glavobolja uzrokovana poremećajem zuba
    - 7.7. Glavobolja uzrokovana temporomandibularnim poremećajem
    - 7.8. Glavobolja ili bol u licu uzrokovana upalom stilohioidnog ligamenta
    - 7.9. Glavobolja ili bol u licu uzrokovana drugim poremećajem lubanje, oka, uha, nosa, sinusa, zuba, usta ili drugih struktura glave i vrata
- 
- 8. Glavobolja uzrokovana psihijatrijskim poremećajem
    - 8.1. Glavobolja uzrokovana somatizacijskim poremećajem
    - 8.2. Glavobolja uzrokovana psihotičnim poremećajem
- 

Izvor: Headache Classification Committee of the International Headache Society (IHS). The International Classification of Headache Disorders. 3. izd. Cephalalgia. 2018;38:1–211.

### 1.1.3.3. Bolne kranijalne neuropatije i druge boli lica

Bolne kranijalne neuropatije i druge boli lica su treća velika skupina glavobolja (6, 23, 24). Uzrokovane su lezijama na putu prijenosa impulsa kranijalnih živaca. Lezije se mogu nalaziti na razini samog živca ili centralno, unutar središnjeg živčanog sustava i nastaju kao posljedica multiple skleroze ili moždanog udara (23–25). Često se ne može točno locirati lezija niti otkriti uzrok bola (23, 24). Mnoga bolna stanja u ovoj skupini glavobolja zovu se neuralgije ili neuropatije, što nije uvijek točan naziv zbog povijesti naziva stanja i nepotpunog razumijevanja patofiziologije. Točno bi bilo koristiti naziv „neuralgija” za bol u inervacijskom području živca, dok „neuropatija” opisuje bol kao posljedicu lezije ili disfunkcije živčanog sustava (23, 25).

Aferentna vlakna *nervus trigeminus*, *glossopharyngeus* i *vagus*, kao i gornji cervikalni korijeni, prenose nociceptivni signal u moždano deblo i područja mozga zadužena za procesuiranje nocicepcije iz područja glave i vrata. Ako nastane lezija ili kakvo drugo oštećenje na tim živcima ili u dijelovima središnjeg živčanog sustava gdje se nociceptivni signal obrađuje, može nastati bolni poremećaj koji spada u skupinu bolnih kranijalnih neuropatija i drugih boli lica. Rezultirajući bol osoba osjeti u inervacijskom području stimuliranog živca (23–25). Ti bolovi mogu se podijeliti prema kliničkim karakteristikama i etiologiji: 1. neuralgija ili neuropatija; 2. lokacija lezije – periferna neuropatska bol ako se oštećenje nalazi na razini perifernog živčanog sustava, ili centralna neuropatska bol ako je oštećenje unutar središnjeg živčanog sustava; 3. etiologija: A) sekundarna bol – uzrok neuropatske boli je neka druga bolest ili stanje (npr. herpes zoster, strukturalne anomalije koje stvara multipla skleroza), B) klasična bol – trigeminalne, glosofaringealne neuralgije i neuralgije *nervus intermedius* koje su uzrokovane kompresijom krvne žile na živac (zapravo je riječ o sekundarnoj boli, ali preporuča se zasebni naziv na temelju etiologije zbog različite patofiziologije i opcija liječenja), C) idiopatska bol – nije moguće identificirati uzrok boli (23). U daljnjem tekstu ćemo istaknuti neke najznačajnije glavobolje ove skupine. Detaljna klasifikacija bolnih kranijalnih neuropatija i drugih bolova lica prema ICHD–3 nalazi se u Tablici 3.

**Tablica 3. ICHD–3 klasifikacija bolnih kranijalnih neuropatija i drugih boli lica**

- 
1. Bol lica i glave uzrokovana lezijama kranijalnih živaca, i druge boli lica
    - 1.1. Bol uzrokovana lezijom ili bolešću trigeminalnog živca
      - 1.1.1. Trigeminalna neuralgija
        - 1.1.1.1. Klasična trigeminalna neuralgija
          - 1.1.1.1.1. Klasična trigeminalna neuralgija, isključivo paroksizmalna
          - 1.1.1.1.2. Klasična trigeminalna neuralgija sa popratnom neprekidnom boli
        - 1.1.1.2. Sekundarna trigeminalna neuralgija
          - 1.1.1.2.1. Trigeminalna neuralgija uzrokovana multiplom sklerozom
          - 1.1.1.2.2. Trigeminalna neuralgija uzrokovana lezijom koja zauzima prostor
          - 1.1.1.2.3. Trigeminalna neuralgija drugog uzroka
        - 1.1.1.3. Idiopatska trigeminalna neuralgija
          - 1.1.1.3.1. Idiopatska trigeminalna neuralgija, isključivo paroksizmalna
          - 1.1.1.3.2. Idiopatska trigeminalna neuralgija sa popratnom neprekidnom boli
      - 1.1.2. Bolna trigeminalna neuropatija
        - 1.1.2.1. Bolna trigeminalna neuropatija uzrokovana herpes zosterom
        - 1.1.2.2. Trigeminalna postherpetična neuralgija
        - 1.1.2.3. Bolna posttraumatska trigeminalna neuropatija
        - 1.1.2.4. Bolna trigeminalna neuropatija drugog uzroka
        - 1.1.2.5. Idiopatska bolna trigeminalna neuropatija
    - 1.2. Bol uzrokovana lezijom ili bolešću glosofaringealnog živca
      - 1.2.1. Glosofaringealna neuralgija
        - 1.2.1.1. Klasična glosofaringealna neuralgija
        - 1.2.1.2. Sekundarna glosofaringealna neuralgija
        - 1.2.1.3. Idiopatska glosofaringealna neuralgija
      - 1.2.2. Bolna glosofaringealna neuropatija
        - 1.2.2.1. Bolna glosofaringealna neuropatija poznatog uzroka
        - 1.2.2.2. Idiopatska bolna glosofaringealna neuropatija
    - 1.3. Bol uzrokovana lezijom ili bolešću intermedijalnog živca
      - 1.3.1. Neuralgija intermedijalnog živca
        - 1.3.1.1. Klasična neuralgija intermedijalnog živca
        - 1.3.1.2. Sekundarna neuralgija intermedijalnog živca
        - 1.3.1.3. Idiopatska neuralgija intermedijalnog živca
      - 1.3.2. Bolna neuropatija intermedijalnog živca
        - 1.3.2.1. Bolna neuropatija intermedijalnog živca uzrokovana herpes zosterom
        - 1.3.2.2. Postherpetična neuralgija intermedijalnog živca
        - 1.3.2.3. Bolna neuropatija intermedijalnog živca drugog uzroka
        - 1.3.2.4. Idiopatska bolna neuropatija intermedijalnog živca
    - 1.4. Okcipitalna neuralgija
    - 1.5. Sindrom vrat–jezik (engl. *neck–tongue syndrome*, NTS)
    - 1.6. Bolni optički neuritis
    - 1.7. Glavobolja uzrokovana ishemijskom parezom *nervus oculomotorius*
    - 1.8. *Tolosa–Hunt* sindrom
    - 1.9. *Readerov* paratrigeminalni sindrom
    - 1.10. Rekurentna bolna oftalmoplegična neuropatija
    - 1.11. Sindrom pečenja usta (engl. *burning mouth syndrome*, BMS)
    - 1.12. Perzistentna idiopatska bol lica
    - 1.13. Centralna neuropatska bol
      - 1.13.1. Centralna neuropatska bol uzrokovana multiplom sklerozom (MS)
      - 1.13.2. Centralna bol nakon moždanog udara

---

#### **1.1.3.3.1. Trigeminalna neuralgija**

Trigeminalna neuralgija karakterizirana je rekurentnom pojavom kratkotrajnog bola „poput struje” u području lica. Bol se može pojaviti spontano ili kao odgovor na neki blagi podražaj koji ne bi trebao izazvati bol, npr. pranje zuba. Najčešće se javlja na jednoj strani lica u inervacijskom području nervus maxillaris i/ili nervus mandibularis, rjeđe nervus ophthalmicus (6, 26, 27).

Smatra se da stanje može biti idiopatsko ili posljedica multiple skleroze, stomatoloških zahvata ili kompresije krvne žile na granu trigeminalnog živca koja inervira bolno područje (6, 26). Ako je bolesnik s trigeminalnom neuralgijom mlada žena i/ili je bol obostrana, mora se napraviti MR glave i razmotriti multipla skleroza kao uzrok. Dokaz da je bol uzrokovan multiplom sklerozom je pronalazak lezije na anterolateralnom dijelu ponsa gdje trigeminalni živac ulazi u njega (26).

U idiopatskoj trigeminalnoj neuralgiji osjetne funkcije lica su najčešće uredne (6, 26, 27). Atipično je da bolesnici imaju osjetni deficit u licu i tada se treba tražiti strukturna lezija putem slikovne obrade (26, 27).

Nažalost ne postoji definitivno liječenje za trigeminalnu neuralgiju, ali postoje opcije koje mogu pomoći u kontroli bola. Prva linija su lijekovi među kojima se karbamazepin istaknuo kao prvi izbor. Druge opcije su mikrovaskularna dekompresija (ako problem leži u vaskularnoj petlji koja komprimira trigeminalni živac) te kirurška ili radioterapijska ablacija trigeminalnog ganglija koja je rezervirana za iznimno bolne trigeminalne neuralgije refrakterne na lijekove (6, 26, 27).

#### **1.1.3.3.2. Postherpetična neuralgija**

Inicijalna infekcija Varicella zoster virusom (VZV) manifestira se kao difuzni vezikularni osip poznat pod nazivom „vodene kozice” ili „varičela“ (28–30). Nakon infekcije virus ostaje latentan u osjetnom gangliju kranijalnog živca ili gangliju dorzalnog roga kralježnične moždine (28, 29). Kada opadne sposobnost imunološkog sustava da kontrolira replikaciju virusa, dolazi do reaktivacije virusa, njegove brze replikacije i razvije se herpes zoster (HZ) – bolne vezikule ili bule ispunjene tekućinom ograničene na dermatom inerviran živcem u čijem gangliju je virus boravio u latentnom stanju (6, 28–30).

Pretpostavlja se da bi rizik od reaktivacije VZV tijekom čitavog života mogao biti 30% (28). HZ se obično javlja u starijoj populaciji i imunokompromitiranih bolesnika (6, 28–30). Tipično HZ zahvaća jedan dermatom (ponekad dva do tri susjedna dermatoma), najčešće u području rebra ili inervacijskom području trigeminalnog živca, i ne prelazi središnju liniju. Postoje atipični slučajevi HZ, npr. *zoster sine herpete*, obostrani HZ, HZ grkljana itd (28–30). Najčešća lokalizacija HZ na glavi je u inervacijskom području trigeminalnog živca, pogotovo oftalmičke grane (6, 28). HZ može biti iznimno bolan, čak toliko da ta bol dobije vlastitu dijagnozu – bolna trigeminalna neuropatija uzrokovana herpes zosterom (6, 29).

Najčešća komplikacija reaktivacije VZV je postherpetična neuralgija (30). Postherpetična neuralgija je perzistiranje boli u području dermatoma unutar kojeg su izbile vezikule 30 dana nakon reaktivacije HZ i najčešće se viđa u starijih bolesnika kojima je zoster bio prisutan u inervacijskom području oftalmičkog živca (6, 28, 30). Jedan od tri bolesnika sa HZ razvije postherpetičnu neuralgiju (28). Rizik od nastanka postherpetične neuralgije je veći što je bolesnik stariji, imunosuprimiran, boluje od diabetes mellitus, HZ bolniji, ako je za vrijeme HZ prisutna alodinija, HZ zahvaća oftalmički živac i ako je postojala prodromalna faza bolesti (28, 30).

Prevenција razvoja postherpetične neuralgije uključuje rano prepoznavanje HZ te rani početak terapije (antivirotik – najčešće aciklovir, topikalni antibiotik za prevenciju sekundarne bakterijske infekcije) i analgezije (peroralni analgetici, topikalni lidokain ili blokada živca, ovisno koliko je bol intenzivna) (6, 28–30).

Liječenje postherpetične neuralgije je iznimno teško jer se radi o populaciji koja često ima multiple komorbiditete i kompletno povlačenje simptoma je rijetko (28). Nema dogovorenog standarda za terapiju, ali preporuča se multimodalni pristup (30). Američka akademija za neurologiju (engl. *American Academy of Neurology*, AAN), Specijalna interesna skupina za istraživanje neuropatske boli (engl. *Neuropathic Pain Special Interest Group*, NeuPSIG) i i Europska neurološka akademija (engl. *European Academy of Neurology*, EAN) – bivša Europska federacija neuroloških društava (engl. *European Federation of Neurological Societies*, EFNS) kao prvu liniju liječenja preporučaju oralne tricikličke antidepressive, pregabalin i naljepke s 5% lidokainom. Druge opcije su preparati kapsaicina, antidepressivi (ne triciklički), NMDA antagonisti, injekcije botulinum toksina, kortikosteroida ili neuromodulatora, radioterapijska ablacija trigeminalnog ganglija, i mnoge druge, no njihova uspješnost u liječenju boli se još istražuje (30).

#### 1.1.3.4. Ostale glavobolje

Kada glavobolju nije moguće svrstati niti u jednu od prethodno navedenih kategorija zbog manjka informacija, klasificira se kao „ostale glavobolje”. ICHD–3 dijeli „ostale glavobolje” na 1. glavobolja koja nije drugačije specificirana i 2. nespecifična glavobolja, što prema desetoj reviziji Međunarodne klasifikacije bolesti i srodnih zdravstvenih problema (MKB–10) odgovara dijagnozama G44 (ostale glavobolje) i R51 (glavobolja) (31–33).

### 1.2. Glavobolje u hitnom prijemu

Peti najčešći razlog traženja hitne medicinske pomoći su glavobolje (34). Uglavnom je riječ o primarnim glavoboljama, a među njima najčešće su migrene (34, 35, 37). Takve glavobolje se mogu kontrolirati na razini primarne zdravstvene zaštite, osim ako se radi o glavoboljama rezistentnim na liječenje. Ipak, velik dio primarnih glavobolja ostaje nedijagnosticiran i neliječen, što vodi bolesnike u hitni prijem i stvara gužve, dovodi do naručivanja nepotrebnih pretraga, povećava troškove i stvara teret hitnim medicinskim službama (34). Uloga liječnika u hitnom prijemu je razlikovati primarne vrste glavobolja, koje zahtijevaju odgovarajuću analgeziju, od sekundarnih, potencijalno životno ugrožavajućih stanja koja se prezentiraju glavoboljom (34–36).

Epidemiologija sekundarnih glavobolja varira ovisno o kliničkom okolišu i uzorkovanoj populaciji. Primjerice, studije rađene iz podataka odjela hitne pomoći govore da je prevalencija sekundarnih glavobolja 2–7%, dok studije rađene na široj populaciji daju prevalenciju 2–23% (36). Do 5% glavobolja ima ozbiljne i životno ugrožavajuće uzroke koji zahtijevaju neposredno zbrinjavanje. Kako bi se spasio život bolesnika bitno je brzo prepoznati hitno stanje, pronaći uzrok glavobolje i što prije intervenirati. Treba naglasiti da postoji velika razlika između dijagnoza glavobolja koje postavljaju liječnici hitne pomoći i neurolozi. Samo polovica bolesnika koji dobiju dijagnozu migrene od liječnika hitne pomoći su točno dijagnosticirani prema ICHD kriterijima. Hitna pomoć također često donosi generičku dijagnozu „cefalalgija” ili „nespecifična glavobolja” (34).

Za analgeziju glavobolja u hitnoj medicinskoj službi najviše se koriste paracetamol, lijekovi iz skupine nesteroidnih protuupalnih lijekova (engl. *non-steroidal anti-inflammatory drugs*, NSAID) i tramadol (34, 35, 37). Postotak korištenja opioida za analgeziju varira među zemljama. U sklopu HEAD studije iz 2021. godine pronađeno je da su opioidi globalno korišteni za 23,6% bolesnika tijekom njihovog boravka u hitnim ambulancama i 10,2%

bolesnika koji su bili otpušteni iz hitnog prijema. Najvišu stopu korištenja opioida za glavobolje u hitnom prijemu su imali Novi Zeland (37,3%) i Australija (33%) (38).

### 1.2.1. Dijagnostička obrada glavobolja u hitnom prijemu

Svaka obrada glavobolje počinje iscrpnom anamnezom s naglaskom na pojedinosti sadašnje glavobolje koja dovodi bolesnike u hitnu ambulantu kao i podatci o prethodnim glavoboljama (1, 34). Uzimanje detaljne anamneze o sadašnjoj glavobolji ključno je za usmjeravanje obrade prema valjanoj dijagnozi (1, 34, 36).

Bitne karakteristike glavobolje su: 1. pojava glavobolje – je li glavobolja nastala naglo ili postupno, dob bolesnika, okolnosti u kojima se pojavila glavobolja (npr. nakon traume glave ili vrata, istovremeno sa sistemskom bolesti, tijekom trudnoće ili babinja) (1, 34); 2. vrijeme – koliko dugo traje glavobolja, je li kroničnog karaktera, kojom frekvencijom se javljaju glavobolje, vremensko trajanje maksimalne boli, javlja li se glavobolja neovisno o dobu dana ili samo noću; 3. kvaliteta bola – je li bol oštar, tup, poput pritiska, pulsirajuć, probadajuć, režuć, goreć; 4. lateralitet – unilateralna ili bilateralna, samo na jednoj strani glave ili se strane izmjenjuju; 5. lokacija – retroorbitalno, frontalno, temporalno, parijetalno, okcipitalno, globalno, je li bol ograničena na jedno mjesto ili se širi (1); 6. jačina boli – uključuje intenzitet boli i utjecaj boli na izvođenje svakodnevnih aktivnosti – VAS, GRS, NRS i opis kako im bol utječe na svakodnevicu (1, 13, 14); 7. promjena – razlika u karakteristikama sadašnje od prošlih glavobolja (1, 34); 8. prateći simptomi – osjetljivost na stimuluse (npr. svjetlost, zvukove, mirise, pokrete), mučnina, povraćanje, vizualne promjene, osjećaj trnaca ili obamrlosti lica ili ekstremiteta, fokalna slabost mišića, smanjena sposobnost govora, vrtoglavica, kognitivne disfunkcije; 9. pridruženi autonomni simptomi – lakrimacija (epifora), konjunktivna injekcija, edem vjeđa, ptoza, anizokorija, rinoreja ili kongestija nosa, osjećaj punoće uha, tinitus; 10. premonitorni simptomi (simptomi koji su se javili par sati ili dana prije pojave glavobolje, obično znak migrene) – zijevanje, pospanost, povećana žeđ, promjene u uzorku i učestalosti odlazaka na toalet (defekacija i mikcija), ukočenost vrata; 11. postdromalni simptomi (simptomi koji se javljaju nakon glavobolje, tipično traju jedan do dva dana i značajka su migrena) – smanjena koncentracija, umor, promjene raspoloženja; 12. okidači (engl. *triggers*) – menstrualni ciklus, gladovanje, manjak sna ili previše sna, stres, nadmorska visina ili barometrijske promjene, promjene pozicije tijela, Valsalvini manevri, tjelovježba, alkohol, kofein, dim cigareta; 13. obiteljska anamneza – dijagnoze primarnih glavobolja među krvnim srodnicima, cerebralne aneurizme, tumori mozga, maligni tumori;

14. osobna medicinska povijest – pregled prethodnih nalaza, bolesti, epidemiološka povijest (kontakt s oboljelima od zarazih bolesti, putovanja itd.), uzimanje lijekova (uzima li bolesnik trenutno neki lijek, je li počeo ili prestao uzimati neki lijek prije pojave glavobolje) (1).

Nakon anamneze treba napraviti sveobuhvatni fizikalni pregled s naglaskom na živčani sustav. U pregledu i anamnezi osobito treba obratiti pozornost na crvene zastavice (engl. *red flags*), tj. znakove koji, ako su prisutni, sugeriraju da se radi o sekundarnoj glavobolji koju treba urgentno obraditi i zbrinuti (1, 18, 37). Kako bi se brže prepoznali ti pokazatelji smišljena je kratica „SNNOOP10” koja obuhvaća najbitnije crvene i narančaste zastavice (1, 34, 36).

„S” označava sistemske znakove (vrućica, noćno znojenje, nenamjeren gubitak težine u kratkom razdoblju) i sistemske bolesti (metaboličke, vaskularne i endokrine poremećaje). Prvo „N” obuhvaća anamnezu neoplazme, a drugo „N” neurološke simptome i znakove (uključujući psihičke promjene, promjene stanja svijesti i epileptičke napadaje). „O” označava dob bolesnika (engl. *older age*), točnije osobe starije od 50 godina jer ta populacija ima veću vjerojatnost razvoja sekundarnih glavobolja nego mlađe osobe. Drugo „O” odnosi se na nastanak glavobolje (engl. *onset*): naglo, „poput udara groma”. Postoji 10 „P”-ova: pozicijska glavobolja (engl. *position*), glavobolja precipitirana kihanjem, kašljanjem ili tjelovježbom (engl. *precipitated*), papiloedem, progresivne glavobolje ili atipična prezentacija, trudnoća i babinje (engl. *pregnancy*), bol oka (engl. *painful eye*), posttraumatska glavobolja, patologija imunološkog sustava (npr. HIV), prekomjerna upotreba analgetika (engl. *painkillers*) i promjena u uzorku glavobolja (engl. *pattern change*). Bolesnici koji boluju od glavobolja poput migrena dobro poznaju svoje glavobolje i njihove karakteristike. Ako dođe do promjene frekvenciji pojave glavobolja ili njihovom intenzitetu, ako se simptomi jako pogoršaju ili dođe do subakutnog pogoršanja koje traje danima ili tjednima, to sugerira novu, potencijalno urgentnu dijagnozu (1, 34, 36).

Treba naglasiti da samo zato što osoba pati od primarnih glavobolja, ne znači da ne može razviti i sekundarnu glavobolju (18). Danas se razmatra dodavanje post-COVID-19 glavobolja i glavobolja tjedan dana nakon cijepljenja među „P”-ove, time stvarajući „SNNOOP12” (36).



Zelene zastavice (engl. *green flags*) predložene su 2021. godine kao znakovi benignih glavobolja. One su: 1. Sadašnja glavobolja prisutna je od djetinjstva; 2. Pojava glavobolje je vremenski povezana s fazama menstrualnog ciklusa; 3. Bolesnik ima dane bez glavobolja; 4. Bliski srodnici imaju istu vrstu glavobolje; i 5. Glavobolja je počela ili prestala prije tjedan dana. Potrebno je još studija da bi se utvrdila korist zelenih zastavica u klinici (39). Ako su u bolesnika prisutne i zelene i crvene zastavice, stručnjaci se zalažu da se veća važnost prida crvenim zastavicama, tj. da se glavobolja tog bolesnika tretira kao sekundarna i traži podležeci uzrok. Zelene zastavice i „SNNOOP10” imaju nisku specifičnost i trebaju se koristiti u klinici kao vodiči, ne kao definitivni znakovi primarne ili sekundarne glavobolje (36, 39, 40).

### **1.3. Glavobolja „poput udara groma”**

Glavobolje poput „udara groma” (engl. *thunderclap headaches*, TCHs) definiraju se kao iznimno jake glavobolje koje počinju naglo, dosežu maksimalni intenzitet boli unutar jedne minute i traju dulje od pet minuta (41, 42). Ključno je istaknuti da se ova skupina glavobolja definira ne samo velikim intenzitetom boli, nego i brzim, često trenutačnim, dosežanjem svog maksimuma. Bolesnici ih obično opisuju kao iznadan nastali događaj koji se jasno izdvaja među drugim vrstama glavobolja kakve je bolesnik prethodno doživio (42). TCH mogu biti primarne ili sekundarne, tj. rezultat podležee patologije (18, 34). Pokušano je napraviti sustav bodovanja kako bi se lakše diferenciralo je li TCH primarna ili sekundarna, ali niti jedan pokušaj nije komparativan sa sadašnjim standardom za diferencijalnu dijagnostiku (CT unutar 6h i lumbalna punkcija) (18). Dokazi da primarne TCH postoje su slabi i potrebno je još istraživanja u moguće podležee uzroke. Dijagnoza primarne TCH može se postaviti tek kada su eliminirani svi ostali potencijalni organski uzroci (41).

Bolesnici koji se žale na glavobolju „poput udara groma”, „poput eksplozije” ili „najgora glavobolja u životu” trebaju biti hitno obrađeni kako bi se potvrdili ili eliminirali podležeci poremećaji, i trebaju što prije primiti ciljanu terapiju. Kliničari uvijek trebaju prvo posumnjati na subarahnoidalno krvarenje (engl. *subarachnoid hemorrhage*, SAH) zbog učestalosti prezentiranja SAH-a s TCH te visokog mortaliteta i morbiditeta stanja (42, 48). Obrada tih bolesnika uključuje CT mozga i lumbalnu punkciju ako CT mozga nije jasno prikazao etiologiju glavobolje. Ako CT mozga i lumbalna punkcija nisu doveli do konačne dijagnoze, indicirano je napraviti MR mozga i radiološku obradu vaskulature mozga i vrata (34, 36, 42).

Postoje brojne etiologije TCH; najčešće su SAH i sindrom reverzibilne cerebralne vazokonstrikcije (engl. *reversible cerebral vasoconstriction syndrome*, RCVS). Drugi relativno česti uzroci su cerebralna infekcija, cerebralna venska tromboza (engl. *cerebral venous thrombosis*, CVT), disekcija cervikalne arterije, komplicirani sinusitis, hipertenzivna kriza, intracerebralno krvarenje, ishemijski moždani udar, spontana intrakranijalna hipotenzija i subduralni hematomi (34, 36, 41, 42). Rijetki uzroci TCH su akveduktalna stenoza, tumor mozga, kardiogena cefalalgija, arteritis divovskih stanica, apopleksija hipofize, feokromocitom, retroklivalni hematomi, spontani spinalni epiduralni hematomi i koloidna cista trećeg ventrikula. Najrjeđe se postavljaju dijagnoze primarne TCH i nerupturirane intrakranijalne aneurizme, iako postoji pitanje mogu li nerupturirane aneurizme izazvati bol i postoji li uopće prava primarna TCH (41, 42).

Neki bolesnici s intrakranijskim krvarenjem ili ishemijskim moždanim udarom mogu doživjeti *sentinel* glavobolju. *Sentinel* glavobolja („stražarska” ili upozoravajuća glavobolja) je glavobolja „poput udara groma” koja se javlja danima ili tjednima prije dijagnosticiranja intrakranijskog krvarenja ili moždanog udara (42, 43, 50). Patofiziologija *sentinel* glavobolja nije do kraja utvrđena, no teoretska objašnjenja su ekstravazacija male količine krvi iz aneurizme, strukturne promjene u stijenci krvne žile (istezanje, stanjivanje) ili strukturne promjene u stijenci krvne žile nasuprot aneurizme (42, 50).

### **1.3.1. Dijagnostička obrada glavobolja „poput udara groma”**

Diferencijacija TCH od drugih vrsta glavobolja esencijalna je za pravilan pristup dijagnostici. Iako propuštene dijagnoze vjerojatno predstavljaju veći rizik za bolesnika, prekomjerna dijagnoza TCH također predstavlja problem zbog naručivanja nepotrebnih testova, nuspojava tih testova i uzrujavanja bolesnika. TCH se razlikuju od ostalih jako bolnih glavobolja, poput migrena i *cluster* glavobolja, prema brzini nastanka bola i dosezanja maksimalnog intenziteta. Ne mogu se razlikovati od ostalih vrsta glavobolja samo prema intenzitetu. Svaka novonastala glavobolja koja ima veći intenzitet bola nego prethodne glavobolje koje je bolesnik doživio zahtjeva detaljnu obradu, no samo glavobolje koje su iznimno brzo dosegnule maksimum intenziteta bola su TCH (34, 42).

Tijekom uzimanja anamneze, kliničkog i neurološkog pregleda kliničar treba obratiti pozornost na izmjenjeno stanje svijesti, vizualne simptome, papiloedem, meningealne znakove, vrućicu, tinitus, smanjenje sluha, Hornerov sindrom, hipertenziju, ortostatsko pogoršanje glavobolje, epileptičke napadaje, fokalne neurološke deficite poput žarišne

slabosti mišića ili poremećaja osjeta. Primjerice TCH koja se prezentira s izmjenjenim stanjem svijesti, epileptičkim napadajima ili žarišnim neurološkim ispadom baca sumnju na SAH, druge vrste intrakranijalnih krvarenja, hipertenzivnu krizu, disekciju cervikalne arterije, ishemijski moždani udar, RCVS povezan sa sindromom posteriorne reverzibilne encefalopatije ili trombozu cerebralnog venskog sinusa (engl. *cerebral sinus venous thrombosis*, CVST). Ponavljajuće TCH tijekom nekoliko dana ili tjedana govore u prilog RCVS (34, 42).

Svi bolesnici koji se žale na TCH trebaju biti žurno obrađeni. Potrebna je detaljna anamneza, mjerenje vitalnih funkcija, sistemski i neurološki pregled i nativni CT mozga. CT mozga može otkriti više potencijalnih uzroka TCH i neizostavna je pretraga u obradi. Treba ga napraviti što prije moguće. Ako se CT napravi unutar šest sati od početka SAH-a, osjetljivost CT-a je 92–100%, naravno uz vrlo iskusnog radiologa (36, 42, 44). Ta osjetljivost opada što je dulji vremenski interval između početka krvarenja i izvedenog CT-a. Osjetljivost pada na 85–95% nakon 2 dana, 75% nakon 3 dana, i 50% nakon 5 dana (42, 44). CT također služi za detekciju drugih vrsta intrakranijalnih krvarenja, ishemijskih moždanih udara, CVST, tumora mozga, kompliciranih sinusitisa i koloidnih cista trećeg ventrikula (34, 42).

Unatoč visokoj osjetljivosti CT-a za detekciju SAH-a, ta osjetljivost nije 100%–tna. Kako se ne bi previdjeo SAH-a i druge po život opasne dijagnoze, izvodi se lumbalna punkcija (LP). LP bi se trebala napraviti što prije nakon CT-a, ali treba naglasiti da je osjetljivost analize cerebrospinalnog likvora (engl. *cerebrospinal fluid*, CSF) za SAH najveća u periodu između šest i 12 sati od početka krvarenja. Ipak, ne smije se čekati s izvođenjem LP zbog opasnosti od ponovne ruptуре aneurizme unutar 24 sata. Pri interpretaciji rezultata treba imati na umu tu vezu između vremena izvođenja i osjetljivosti pretrage. Analiza CSF-a treba uključivati mjerenje tlaka pod kojim CSF početno izlazi, broj stanica s diferencijacijom između epruveta 1–4, razinu proteina, gukoze, tlak pri prestanku izvođenja LP i vizualnu inspekciju za ksantokromiju. Spektrofotometrija ima visoku osjetljivost za ksantokromiju i dokazuje intrakranijalno krvarenje. Ako se izvede u periodu između 12 sati i 2 tjedna nakon početka krvarenja, osjetljivost spektrofotometrije je 98%. Pretrage poput mikrobiološke obrade CSF-a trebalo bi naručivati samo kada postoji opravdana sumnja na određenu dijagnozu. Ako su rezultati analize CSF-a dvojbeni, treba izvesti neinvazivnu neurovaskularnu radiološku pretragu kako bi se isključilo postojanje simptomatske

intrakranijalne sakularne aneurizme (MR ili CT angiografija). MR ili CT venografiju trebalo bi izvoditi kod TCH samo ako postoji visoka klinička sumnja na podležeći CVST (34, 42).

### 1.3.2. Subarahnoidalno krvarenje

Subarahnoidalno krvarenje ili hemoragija (SAH) je naglo nastalo krvarenje u subarahnoidalnom prostoru, između arahnoidne i pije mater (45, 50). Razlikujemo traumatski SAH koji se javlja nakon traume glave i najčešća je vrsta SAH-a, te netraumatski, spontani SAH (45, 46, 50). U 85% slučajeva netraumatski SAH je uzrokovan rupturom sakularne aneurizme na bifurkacijama arterija Willisova prstena ili njegovih velikih ogranaka (45–47, 50). Dva puta češće se javlja u žena (45). Može se pojaviti u ljudi bilo koje dobi, ali najčešće se viđa u ljudi između 40 i 60 godina. Rijetko se javlja u djece (45, 46).

Rijedi uzroci netraumatskog SAH-a su puknuće arteriovenske malformacije (engl. *arteriovenous malformation, AVM*), disekcija arterije, tumor ili druge vaskularne abnormalnosti (45). U 15% SAH-ova nije moguće radiološki odrediti izvor krvarenja (46, 47, 49). Takva krvarenja nazivaju se idiopatski ili angiogram–negativni SAH, ali tu je dijagnozu teško donjeti bez dokaza i zato, ako nije moguće dokazati SAH dijagnostičkim metodama, treba razmitriti druge potencijalne uzroke bolesnikovih simptoma (46–49).

Glavni je simptom naglo nastala iznimno jaka glavobolja koja može odgovarati kriterijima za TCH, često praćena ukočenim vratom, žarišnim neurološkim ispadima i gubitkom ili poremećajem svijesti (34, 42, 46, 47, 50). Procjenjuje se da 70% bolesnika sa SAH–om ima glavobolju kao vodeći simptom, 50% traži medicinsku pomoć zbog glavobolje „poput udara groma”, i SAH je uzrok TCH u do 25% bolesnika (42).

Dijagnoza SAH-a postavlja se na temelju karakterističnih znakova na nativnom CT–u koji treba napraviti unutar šest sati od pojave prvih simptoma (34, 42, 45, 46, 48, 50). Nativni CT mozga ima visoku osjetljivost i specifičnost za lokalizacije i intenziteta subarahnoidalnog krvarenja i njegovih mogućih komplikacija (širenje krvarenja, ishemijsko oštećenje mozga, meningizam i hidrocefalus) (42, 45–48, 50). Za akutni SAH se umjesto CT–a može izvesti MR koji je rijetko dostupan. MR je bolja metoda za slikovni prikaz SAH–a u suspektnih bolesnika koji dolaze na evaluaciju nekoliko dana nakon početka simptoma (42, 50). Ove neuroradiološke pretrage mogu dati lažno negativne nalaze ako je volumen krvarenja mali ili je bolesnik anemičan i krv je izodenzna s moždanim parenhimom. Ako su radiološke metode negativne, a postoji velika sumnja na SAH, izvodi se LP i analiza CSF (34, 45, 46, 48, 50).

Sumnja na SAH se povećava kada analiza CSF-a pokazuje brojne eritrocite u svim epruvetama ili ksantokromiju (45, 46, 48, 50).

Bolesnici kojima je dijagnosticiran SAH zahtjevaju radiološku obradu cerebralnih krvnih žila kako bi se odredila točna lokalizacija i morfologija krvareće žile da bi se pravilno usmjerilo liječenje (45, 46, 48). Može se napraviti CT angiografija, MR angiografija ili digitalna subtrakcijska angiografija (DSA) (34, 42, 45, 46, 48–51). DSA omogućuje direktnu vizualizaciju cerebralne vaskulature i smatra se zlatnim standardom za dijagnostiku aneurizmi, no počele su ju zamjenjivati CT i MR angiografija (49–51). I danas se koristi, ali u manjoj mjeri (45, 47, 49–51). U čak 15% spontanih SAH-a inicijalna DSA nije prikazala aneurizmu (49). Moguća objašnjenja su da se radilo o neodgovarajućoj tehnici izvođenja pretrage, aneurizmi čiji su promjeri premaleni da bi se prikazali pomoću DSA, tromboziranju aneurizme ili okultnoj aneurizmi prekrivenoj krvarenjem ili vazospazmom (45, 49, 50). MR angiografija postaje sve popularnija metoda vizualizacije cerebralnih žila kako se poboljšava tehnologija. Istraživanje Kwaka i suradnika pokazalo je kako rezultati MR angiografije značajno ovise o veličini aneurizme, njenom obliku, lokalizaciji i jačini magnetskog polja. Njena osjetljivost za prikaz aneurizmi manjih od tri milimetra bila je vrlo niska (26,7%), a za detekciju aneurizmi nepravilna oblika bila je 60,4–60,9%. Aneurizme prednje cerebralne arterije imale su najmanju osjetljivost prema lokaciji (36,7–46,9%) (51). Magnetsko polje jačine 3T imalo je veću osjetljivost nego polje jačine 1,5T (47, 51). Danas se najčešće izvodi CT angiografija zbog brzine dobivanja slike, neinvazivnosti te specifičnosti i osjetljivosti koja je komparativna direktnoj angiografiji (42, 46).

Liječenje SAH-a uključuje suportivne, neurokirurške i endovaskularne zahvate koji se izvode u sveobuhvatnim centrima za liječenje moždanog udara (45). Izbor koje će se metode koristiti ovisi o težini zdravstvenog stanja bolesnika, veličini SAH-a, komorbiditetima i komplikacijama (45, 46, 49–51).

Mortalitet nakon prvog aneurizmatskog SAH-a je 35%. Unutar nekoliko tjedana od SAH-a umire još 15% bolesnika. Šest mjeseci nakon SAH-a vjerojatnost ponovnog prsnuća aneurizme je 3% godišnje (46, 52). Unutar prve godine nakon SAH-a bolesnici imaju 50%-tnu šansu za razvoj teškog invaliditeta ili smrt (48, 52). Prognoza je najlošija kod aneurizmatskog SAH-a, bolja kada je SAH uzrokovan prsnućem AVM-e, a najbolja ako je krvarenje toliko malo da se ne može angiografski prikazati i prestaje spontano (45, 47, 49, 52).

### 1.3.3. Sindrom reverzibilne cerebralne vazokonstrukcije

Sindrom reverzibilne cerebralne vazokonstrukcije (engl. *reversible cerebral vasoconstriction syndrome*, RCVS) prezentira se kao rekurentna TCH bez aneurizmatiskog SAH-a, s normalnim ili granično patološkim nalazom analize CSF-a i multifokalnim vazokonstrukcijama srednje velikih i velikih moždanih arterija koje se mogu neuroradiološki vidjeti čak tri mjeseca nakon početne glavobolje. Može, ali ne mora, biti praćena konstantnom blagom do umjerenom glavoboljom, mučninom, povraćanjem, fotofobijom, kognitivnim disfunkcijama, izmjenjenim stanjem svijesti, epileptičkim napadajima, prolaznim žarišnim neurološkim ispadima i trajnim neurološkim deficitima zbog ishemijskog ili hemoragičnog moždanog udara. Stanje se normalizira unutar 12 tjedana od početka simptoma (36, 42, 53, 54). U većine bolesnika RCVS je benigno stanje, no bolesnici s neurološkim deficitima mogu imati lošiji ishod (36, 53). Patofiziologija RCVS-a još nije u potpunosti razjašnjena (36, 53, 55, 56). Predložena objašnjenja uključuju pojačanu aktivnost simpatičkog živčanog sustava, disfunkciju endotela i oksidativni stres (36). Poznato je da RCVS ima ranu hemoragičnu fazu sa distalnim vazospazmom i kasnu ishemičnu fazu sa proksimalnim vazospazmom arterija mozga (53, 55, 56). U polovice bolesnika sa RCVS radiološki je dokazana propusnost krvnomoždane barijere (57).

Dijagnostički kriteriji za RCVS su: A. Bilo koja novonastala glavobolja koja ispunjava kriterij C. B. RCVS je već ranije dijagnosticiran. C. Dokazana uzročno–posljedična povezanost na temelju jednog ili oba od sljedećih kriterija: 1. Glavobolja s/bez žarišnih ispada i/ili epileptičkih napadaja obrađena angiografijom koja pokazuje znak „niske perlica” (engl. *string of beads*) i otprije dijagnosticiran RCVS. 2. Glavobolja koja ima jednu od sljedećih karakteristika: a) TCH, b) glavobolja izazvana seksualnom aktivnošću, tjelesnim naporom, Valsalvinim manevrima, jakim emocijama, kupanjem i/ili tuširanjem, c) sadašnja ili rekurentna glavobolja unutar jednog mjeseca od početka simptoma, bez novih značajnih glavobolja nakon perioda od jednog mjeseca. D. Ispunjen jedan od sljedećih kriterija: 1. Glavobolja je prestala unutar tri mjeseca od početka simptoma. 2. Glavobolja nije prestala, no period od tri mjeseca od početka simptoma još nije prošao. E. Ne može se bolje objasniti drugom ICHD–3 dijagnozom. Prije postavljanja dijagnoze RCVS obavezno treba isključiti mogućnost aneurizmatiskog SAH-a (58).

Bolesnici s RCVS–om se obrađuju kao i sve TCH, tj. započinje sa nativnim CT–om mozga. Jedna trećina bolesnika s RCVS –om na inicijalnom nativnom CT–u imaju neku vaskularnu komplikaciju (SAH, ICH ili ishemijski moždani udar). Ti nalazi kompliciraju

dolazak do konačne dijagnoze RCVS–a (36, 54, 55, 59). Glavni nalaz na CT ili MR angiografiji koji govori da se radi o RCVS je segmentalna vazokonstrikcija intrakranijalnih arterija (engl. *string of beads*) (36, 53, 54, 56, 58). Transkranijski doppler ultrazvuk je koristan za praćenje i stratificiranje bolesnika sa RCVS–om prema riziku za cerebralnu ishemiju i krvarenje, ali još nije ušao u opću uporabu među kliničarima (60).

RCVS je uglavnom benigno i samoograničavajuće stanje koje prolazi unutar tri mjeseca od inicijalne glavobolje (53, 55). Ne postoje smjernice za liječenje RCVS–a. U nekim slučajevima su korišteni blokatori kalcijevih kanala (nimodipin, verapamil) koji mogu smanjiti intenzitet glavobolje, ali ne utječu na vremensko trajanje vazokonstrikcije (36, 55). Liječenje je uglavnom suportivno – analgetici, mirovanje i uklanjanje precipitirajućih faktora. Invazivne intervencije se izvode samo kod jako teške kliničke slike (55). Očekuje se da će arteriolarna vazokonstrikcija prestati unutar tri mjeseca od prve epizode RCVS, no u oko 50% bolesnika glavobolje mogu perzistirati do godinu dana (36).

#### **1.3.4. Tromboza cerebralnih venskih sinusa i cerebralna venska tromboza**

Tromboza cerebralnih venskih sinusa (engl. *cerebral sinus venous thrombosis*, CVST) je prisustvo tromba u duralnim venskim sinusima, a ako se tromb nalazi u cerebralnim venama govorimo o cerebralnoj venskoj trombozi (engl. *cerebral venous thrombosis*, CVT) (61). U 18–50% slučajeva tromboza zahvaća više vena i venskih sinusa. Nazivi CVT i CVST često se koriste kao sinonimi, pa će se u daljnjem tekstu CVT koristiti za oba pojma. Tromb je najčešće lociran u *sinus transversus* (25–60%) i *sinus sagittalis superior* (25–45%). Nešto rjeđe lokacije tromba su *sinus rectus* (15–18%), kortikalne vene (15–17%), dubinske moždane vene (10%), *vena jugularis interna* (10%) i *sinus sigmoideus* (5–15%) (61–63). Uzrokuje 0,5 do 3% svih moždanih udara. Češće se viđa u ljudi mlađih od 55 godina, žena reproduktivne dobi i u ljudi koji su u prokoagulantnom stanju. Čak dvije trećine bolesnika sa CVT su žene (62).

Rizični faktori za nastanak CVT su korištenje oralne hormonske kontracepcije, trudnoća, puerperij, nadomjesna hormonska terapija, hormonska terapija za transrodne osobe, infekcija ili trauma glave i vrata, neurokirurški zahvati (osobito kateterizacija jugularne vene), dehidracija, anemija, sepsa, pretilost, respiratorne infekcije uključujući COVID–19, korištenje kortikosteroida, L–asparaginaze, talidomida i tamoksifena, bolesti štitnjače, nefrotski sindrom, upalna bolest crijeva, zloćudne bolesti, antifosfolipidni sindrom, sistemski eritematozni lupus, Behçetova bolest, sarkoidoza, duralna arteriovenska fistula, kompresija

venskog sinusa (npr. meningeomom), nasljedne trombofilije (faktor V Leiden mutacija, 20210A mutacija protrombina, MTHFR (C677T) polimorfizam) i trombofilije (nasljedne ili stečene) zbog manjka antitrombina, JAK2, proteina C ili S (36, 61, 64–76).

U 90% slučajeva CVT se prezentira kao glavobolja (34, 36, 64). Uz glavobolju mogu se javiti znakovi povišenog intrakranijalnog tlaka (mučnina, povraćanje, prolazni gubitak ili smetnje vida, papiloedem, dvoslike) (61, 62, 75, 77). Epileptički napadaji se javljaju u 20–40% bolesnika, a 20–50% ima žarišne neurološke ispade (34, 62, 64, 75, 77–79). Klinička slika CVT-e se razvija podmuklije nego kod drugih tipova moždanih udara zbog čega bolesnici traže medicinsku pomoć više od 48 sati nakon početka CVT-e (34, 62, 64, 75, 77, 78). Smatra se da je to razlog zašto otprilike 20% bolesnika sa CVT-om razvije encefalopatiju i/ili poremećaj svijesti koji progredira u komu. Mali broj bolesnika ima akutnu prezentaciju simptoma i dolaze u hitnu medicinsku službu s TCH zbog razvoja popratnog SAH-a (<5%) ili zbog naglog razvoja žarišnih neuroloških ispada (5–40%) (62, 64, 75, 77, 78).

Da bi se dijagnosticirao CVT potrebno je uzeti detaljnu anamnezu, napraviti sistemski i neurološki pregled te CT ili MR mozga (34, 61, 80). Na CVT će se posumnjati ako CT ili MR mozga prikažu dilatirane vene mozga i tromb, posljedice tromboze (ishemija moždanog tkiva, edem, krvarenje, hidrocefalus) ili nije vidljivo vensko punjenje (61, 80). Ako se tromb nalazi u *sinus sagittalis superior* ili dubinskim moždanim venama, vidljivi su obostrani hipodenziteti u moždanom tkivu. Krvarenje se nalazi u 40% CVT i može biti u obliku SAH-a ili subduralnog krvarenja (62, 64, 69). Znak indijskog oraščića (engl. *cashew nut sign*) je jukstakortikalni hiperdenzitet C-oblika koji ima visoku specifičnost, ali nisku osjetljivost za CVT (81). MR mozga bolesnika sa CVT-om može direktno prikazati tromb, ali zbog dinamičke evolucije tromba on se može zamijeniti s hematomom. Zato nalaz treba potvrditi MR venografijom sa kontrastom (61, 80, 82). MR venografija može pokazati znak prazne delte (engl. *empty delta sign*), trokutasti defekt punjenja *sinus sagittalis superior* koji ukazuje na CVST (82).

Liječenje uključuje suportivne mjere i parenteralne antikoagulanse koji preveniraju rast tromba, potiču rekanalizaciju i sprječavaju ponovnu vensku tromboemboliju (VTE) (61, 69, 83). Ako tromb progredira unatoč terapiji, treba razmotriti endovaskularni zahvat (intrasinusna tromboliza ili endovaskularna trombektomija), no ako je tromb masivan i komprimira dijelove mozga ili dovodi do hernijacije, dekompresivna hemikraniotomija je opcija (61, 83, 84).



Većina bolesnika s CVT se oporavi bez značajnih fizičkih posljedica, no često zaostaju kronični simptomi koji smanjuju kvalitetu života, npr. smanjene kognitivne sposobnosti, promjene raspoloženja, umor i glavobolje (61, 64, 85, 86, 87). Rizik od kasnijeg razvoja epilepsije raste ako je CVT u bolesnika izazvala epileptički napadaj, smanjen stupanj svijesti, žarišne neurološke ispade, hemoragijske lezije na inicijanom CT-u, ako je tromboza zahvatila *sinus sagittalis superior* i ako je izvedena kraniotomija (88, 89). Duralna arteriovenska fistula može biti uzrok CVT-e ili se može razviti kao komplikacija prethodne CVT-e (90). Faktori povezani s lošom prognozom su starija životna dob, aktivna maligna bolest, smanjen stupanj svijesti i intracerebralno krvarenje (61, 64, 85).

Incidencija ponovne VTE nakon CVT-e je 1–4% godišnje, no taj postotak je viši u osoba koje imaju tešku trombofiliju, VTE u anamnezi i u muškaraca (77, 91). Osobe nakon CVT-e imaju veći rizik nego opća populacija za pojavu ponovne VTE, ishemijskog moždanog udara, velikih krvarenja i veći mortalitet narednih 10 godina (92).

### **1.3.5. Disekcija cervikalnih arterija**

Disekcija cervikalnih arterija (engl. *cervical artery dissection*, CeAD) je patološki rascjep u stijenci karotidnih ili vertebralnih arterija u cervikalnom dijelu njihovog toka. Zbog narušenog integriteta stijenke žile krv se nakuplja između intime (*tunica intima*, unutarnji sloj stijenke žile) i medije (*tunica media*, srednji sloj stijenke žile) (36, 93). Ako se razvije intramuralni hematoma u oštećenoj arteriji, rizik od ishemijskog moždanog udara je visok (93).

CeAD je rijedak uzrok moždanog udara u općoj populaciji, no relativno čest uzrok moždanog udara u mlađih odraslih. Smatra se da je CeAD odgovorna za do 25% ishemijskih moždanih udara u odraslih mlađih od 45 godina (93, 94, 95). U 70–80% bolesnika disekcija je na razini unutarnje karotidne arterije, dok 15% otpada na vertebralnu arteriju (94). Vjeruje se da je riječ o multifaktorijalnoj bolesti u kojoj okoliš i genetska podloga igraju veliku ulogu (94, 96). Obiteljska anamneza disekcije cervikalnih arterija, poremećaj vezivnog tkiva poput Ehlers–Danlos sindroma tipa IV i fibromuskularna displazija se smatraju rizičnim čimbenicima (95).

U 60% slučajeva disekcije cervikalnih arterija nastaje spontano, bez prethodne traume (95). Rizični faktori za spontanu CeAD-u uključuju ženski spol, anamnezu glavobolja i razinu lipoproteina niske gustoće  $< 1,8$  mmol/L (36). Disekcije nakon traume javljaju se zbog blažih do umjereno teških trauma vrata. Najčešći uzroci su manipulacija vrata od strane kiropraktičara, dizanje teških stvari, trzajna ozljeda vrata i ozljede vezane uz sport (95).

Analiza CSF-a je najčešće normalna, osim ako je došlo do SAH-a sekundarno disekciji. Angiografija može prikazati dugo suženje lumena arterije nalik stenozu ili okluziji, dvostruki lumen, dio intime koji strši u lumen arterije, intramuralni hematoma ili disekciju arterije. U malom broju slučajeva disekcija aorte se javlja istovremeno sa RCVS. Tada angiografija prikazuje i multifokalnu segmentalnu vazokonstrikciju (42, 94).

Najčešći simptomi spontane disekcije unutarnje karotidne arterije i/ili vertebralne arterije su glavobolja i bol u vratu (36, 42, 94, 95). Oko 65–95% bolesnika ima će glavobolju, no TCH ima oko 3,6% bolesnika sa disekcijom unutarnje karotidne arterije i 9,2% bolesnika sa disekcijom vertebralne arterije (42, 95). Ostali simptomi koje su bolesnici iskusili su bol u vratu, žarišni neurološki ispadi, Hornerov sindrom, tinitus, pareza kranijalnog živca i cervikalna radikulopatija (93, 94, 95).

Liječenje CeAD ovisi o stanju bolesnika, njegovim komorbiditetima, veličini disekcije i je li razvio moždani udar (95, 96). U liječenju se mogu koristiti antikoagulantni ili antiagregacijski lijekovi, trombolitici, endovaskularne ili kirurške metode (36, 93, 95, 96). Cilj je spriječiti propagaciju tromba i prevenirati moždani udar ako ga bolesnik nije razvio, odnosno pružiti suportivnu terapiju ako se već razvio moždani udar (93, 95, 96).

Zadovoljavajući oporavak ima 75–92% bolesnika, no 50% bolesnika ima smanjenu kvalitetu života. Mortalitet disekcije cervikalnih arterija je nizak, manji od 5%. Starija životna dob, teški moždani udar, okluzija arterije i koja je arterija zahvaćena disekcijom bitno utječu na oporavak (95).

Rizik od ponovne disekcije je 9,2% unutar prvih mjesec dana, zatim se smanji na 7,1% nakon prvog mjeseca (94). Oko 20% bolesnika kasnije razvije pseudoaneurizmu na mjestu disekcije, no to se smatra benignom pojavom zbog niske incidencije rupture i niskog rizika od moždanog udara (95).

## **2. CILJ ISTRAŽIVANJA**

## **2.1. Cilj istraživanja**

Cilj ove retrospektivne studije je analizirati obilježja i specifičnosti glavobolja koje odgovaraju kriterijima TCH. Također je cilj bio utvrditi njihovu etiologiju, različitosti i istražiti učestalost primarne TCH.

## **2.2. Hipoteze**

1. Najčešći uzrok TCH je SAH.
2. Većina TCH su posljedica neke druge neurološke bolesti, a ne primarna TCH.
3. Barem jedna od konačnih dijagnoza bit će primarna TCH.
4. Svi bolesnici biti će podvrgnuti istom dijagnostičkom algoritmu do postavljanja konačne dijagnoze.

### **3. ISPITANICI I METODE**

### **3.1. Ispitanici**

Ispitanici su punoljetne osobe koje su u periodu od 1. siječnja 2021. do 31. prosinca 2023. godine došle u hitni prijem KBC Split zbog glavobolje koja odgovara kriterijima za TCH. Zbog neurološke simptomatologije osnovna obrada napravljena je u sklopu hitnog neurološkog prijema, a hospitalizacija i dodatna dijagnostička obrada u na Klinici za neurologiju KBC–a Split.

#### *Kriteriji uključenja:*

1. Punoljetne osobe koje su došle u hitni prijem KBC Split u periodu od 1. siječnja 2021. do 31. prosinca 2023. godine zbog naglo nastale i iznimno jake glavobolje koja traje dulje od pet minuta.
2. Bolesnici koji su dijagnostički obrađeni.
3. U anamnezi nema opisa traume glave ili vrata netom prije početka glavobolje.

#### *Kriteriji isključenja:*

1. Bolesnici koji su premješteni u Kliniku za neurologiju iz nekog drugog odjela KBC Split radi obrade, tj. nisu došli s hitnog prijema.
2. Bolesnici koji su premješteni u Kliniku za neurologiju KBC–a Split iz neke druge bolnice radi obrade, tj. nisu došli s hitnog prijema.
3. Bolesnici koji su odbili dijagnostičku obradu.
4. Bolesnici s nepotpunom dokumentacijom, tj. u čijoj anamnezi nema dovoljno podatka da se može reći da se radi o TCH.

### **3.2. Mjesto studije**

Istraživanje je provedeno u Klinici za neurologiju KBC–a Split.

### **3.3. Organizacija studije**

Provedena je retrospektivna studija kvantitativnog ustroja. Retrospektivno su prikupljeni anamnestički podatci o bolesnicima koji su došli u hitni prijem KBC Split u razdoblju od 1. siječnja 2021. do 31. prosinca 2023. žaleći se na iznimno bolnu, naglo nastalu glavobolju. Izvor podataka bio je bolnički informatički sustav.

### **3.4. Etička načela**

Tijekom i nakon istraživanja štite se prava i osobni podatci ispitanika u skladu sa Zakonom o zaštiti prava bolesnika (NN 169/04, 37/08) i Zakonom o zaštiti osobnih podataka (NN 103/03–106/12), a istraživanje je usklađeno s odredbama Kodeksa liječničke etike i deontologije (NN 55/08, 139/15) te pravilima Helsinške deklaracije (1964.–2013.). Pristupnica i njezina mentorica uputile su molbu Etičkom povjerenstvu KBC–a Split za odobrenje provedbe naslovnog istraživanja, koje je studiju odobrilo rješenjem br. 520–03/24–01/64 od 22. ožujka 2024.

### **3.5. Opis istraživanja**

Za svakog bolesnika zabilježeni su spol, dob u trenutku oboljenja, pojavnost glavobolje, komorbiditeti, prethodna sklonost glavoboljama, pridružene tegobe, podatak o hospitalizaciji, dijagnostičke metode korištene kako bi se došlo do dijagnoze (CT mozga, lumbalna punkcija, MR ili CT angiografija, MR ili CT venografija, MR mozga), konačna dijagnoza i ishod liječenja. Podatci su obrađeni kao tri podcjeline: prikaz demografskih podataka pacijenata s TCH, potom prikaz specifičnosti bolesnika i karakteristika glavobolja s obzirom na konačnu dijagnozu i dobne skupine.

### **3.6. Mjere ishoda studije**

Primarna mjera ishoda bila je analiza karakteristika bolesnika (dob, spol, komorbiditeti) i specifičnosti njihovih glavobolja (prethodna sklonost glavoboljama, pridruženi simptomi, patološki znakovi). Sekundarni ishodi su bili utvrditi učestalost hospitalizacije, primjenu dijagnostičkih algoritama te istražiti uzroke i ishode liječenja TCH te u konačnici utvrditi razlike u obilježjima i uzrocima TCH između različitih dobnih skupina (18–49, 50–64 i 65+ godina).

### **3.7. Statistička obrada podataka**

Prikupljeni podatci uneseni su u programske pakete Microsoft Office za obradu teksta i Microsoft Excel za izradu tabličkog prikaza. Za statističku analizu korišten je Microsoft Excel (Windows verzija 11.0, Microsoft Corporation, Redmond, WA, USA). Apsolutni brojevi i postotci su korišteni za opisivanje kategoričkih podataka. Od statističkih testova korišten je dvosmjerni ANOVA test, a statistička značajnost je  $P < 0,05$ .

#### **4. RESULTATI**



U promatranom studijskom razdoblju od 1. siječnja 2021. godine do 31. prosinca 2023. godine u Klinici za neurologiju KBC Split liječeno je 88 bolesnika kojima je glavni simptom (ili jedan od glavnih simptoma) bila TCH. Četiri bolesnika su isključina iz studije na temelju kriterija isključenja – jedna osoba je odbila dijagnostičku obradu i hospitalizaciju, a troje je došlo u Kliniku za neurologiju sa drugog odjela unutar KBC Split ili iz druge bolnice.

#### **4.1. Specifičnosti bolesnika s glavoboljama „poput udara groma”**

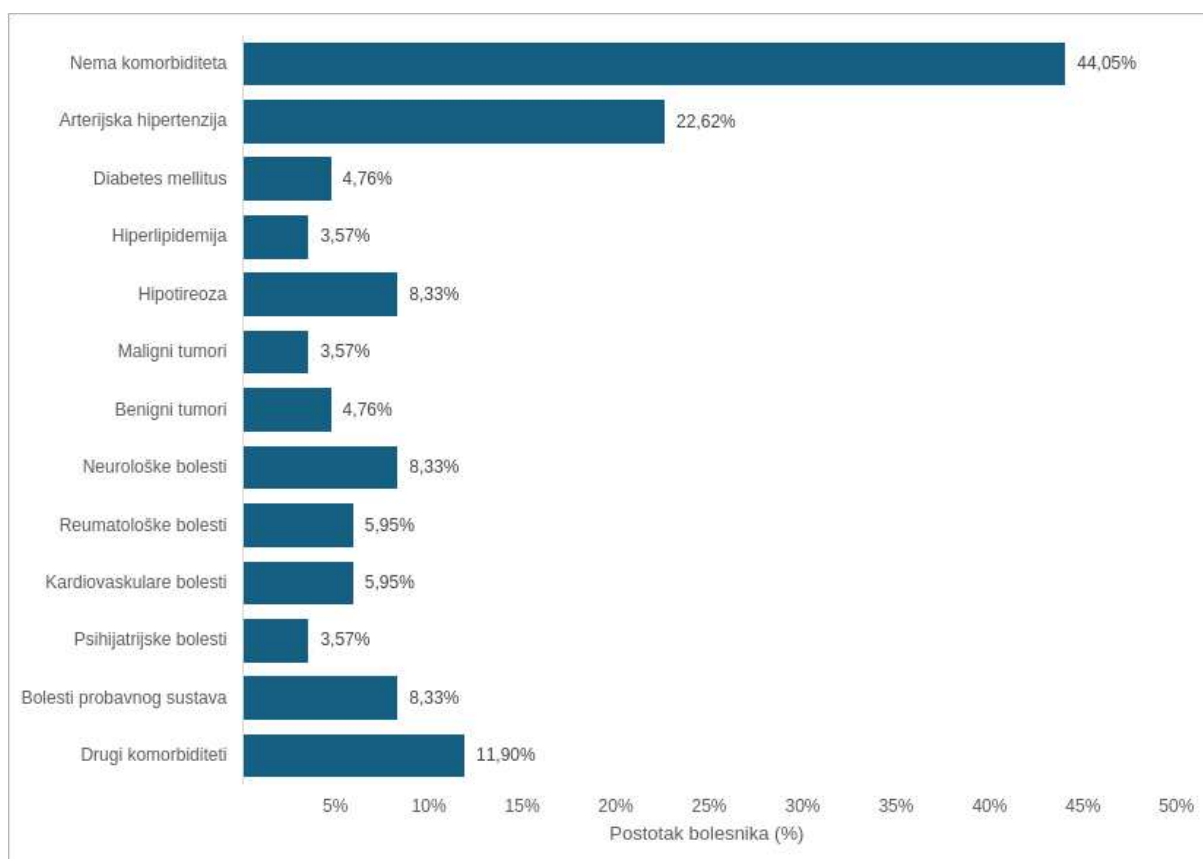
U hitni prijem KBC Split došlo je 84 bolesnika od kojih je 29 muškaraca (34,52%) i 55 žena (65,48%) zbog glavobolje koja odgovara kriterijima za TCH. Tijekom 2021. godine primljeno je 30 bolesnika (10 muškaraca, 20 žena), 2022. godine 33 bolesnika (10 muškaraca, 23 žene), a tijekom 2023. godine 21 bolesnik (9 muškaraca, 12 žena).

Raspon dobi bolesnika bio je od 22 do 88 godina. Prosječna dob u trenutku oboljenja je 53,87 godina, a medijan je 54 godine.

Gotovo svi bolesnici su po prvi put doživjeli takvu glavobolju (96,43%), a samo troje (3,57%) je prethodno iskusilo TCH.

Samo sedmero od 84 bolesnika (8,33%) pati od migrena i jedanaest (13,1%) ima tenzijske glavobolje. Ostali nemaju anamnezu glavobolja.

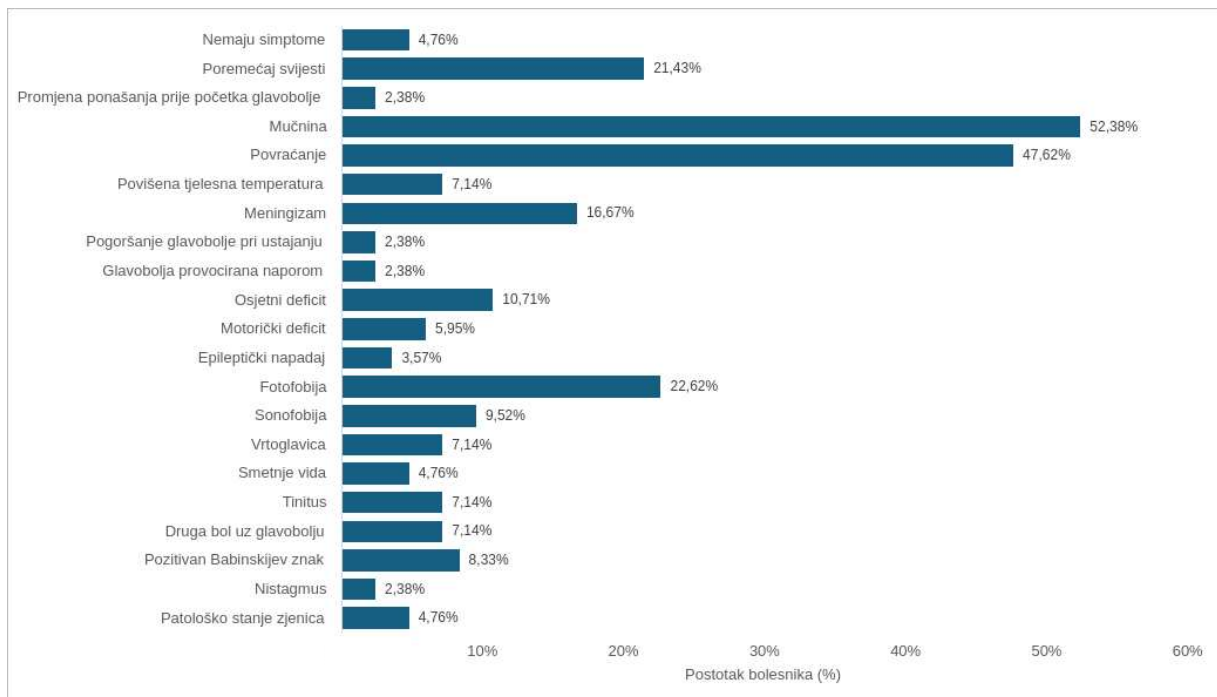
Komorbidity bolesnika koji su došli u hitni prijem zbog TCH u periodu od 2021. do 2023. godine prikazani su na Slici 1. Više od polovice bolesnika imalo je barem jedan komorbiditet. Najčešći komorbiditet bio je arterijska hipertenzija koju je imalo 19 bolesnika (22,62%), a rijetki komorbidity izraženi su kao kategorija „drugi komorbidity” koje je imalo 10 bolesnika (11,9%): anamnestički podatak o apendicitisu, očne bolesti, recidivirajuće uroinfekcije, kronični laringitis, križobolje, bubrežna insuficijencija, preboljene teške infekcije, ortopedske operacije. Neurološke bolesti i stanja imalo je sedmero bolesnika (8,33%) i uključuju preboljeni moždani udar, vertigo, *amaurosis fugax*, prethodnu trzajnu ozljedu vrata, cistu hipofize, Arnold Chiari malformaciju tip 1, epilepsiju i sindrom nemirnih nogu.



**Slika 1.** Komorbiditeti bolesnika s glavoboljama „poput udara groma”

Podatci su prikazani kao postotak (N = 84).

Pridruženi simptomi i patološki znakovi u bolesnika s TCH prikazani su na Slici 2. Samo četvero bolesnika (4,76%) nije imalo drugih simptoma izuzev TCH, dok je 80 bolesnika (95,24%) uz TCH imalo druge simptome. Najčešći su bili mučnina (44 bolesnika, 52,38%), povraćanje (40 bolesnika, 47,62%), fotofobija (19 bolesnika, 22,62%), poremećaj svijesti (18 bolesnika, 21,43%) i meningizam (14 bolesnika, 16,67%). Vrlo rijetki simptomi koji nisu navedeni u tablici su učestale stolice, zatajenje disanja, pojačano znojenje, epifora te spontana mikcija i defekacija.



**Slika 2.** Simptomi i patološki znakovi u bolesnika s glavoboljama „poput udara groma”  
Podatci su prikazani kao postotci (N = 84).

Hospitalizirana su 72 bolesnika (86,9%), a 12 bolesnika (14,28%) nije hospitalizirano nego otpušteno s hitnog prijema nakon inicijalne obrade.

Dijagnostičke metode koje su rađene uključuju CT mozga, lumbalnu punkciju (LP) i analizu cerebrospinalnog likvora (CSF), CT ili MR angiografiju, CT ili MR venografiju i MR mozga. CT mozga korišten je kao inicijalna slikovna obrada i učinjen je svima osim jednom bolesniku za kojeg je postojala visoka sumnja da se radi o napadaju migrene. Većina bolesnika kojima je učinjen CT mozga imali su uredan nalaz (51,19%). U 38 bolesnika (45,78%) CT je dokazao SAH. U dvoje bolesnika (2,41%) je uz SAH i nađena njegova komplikacija (intracerebralno krvarenje, cerebriani infarkt). U dvoje bolesnika (2,41%) CT mozga je pokazao drugu patologiju koja nije objašnjavala simptome – kod jednog prijelom lubanje, a kod drugog tvorbu za koju se sumnjalo da se radi o metastazi.

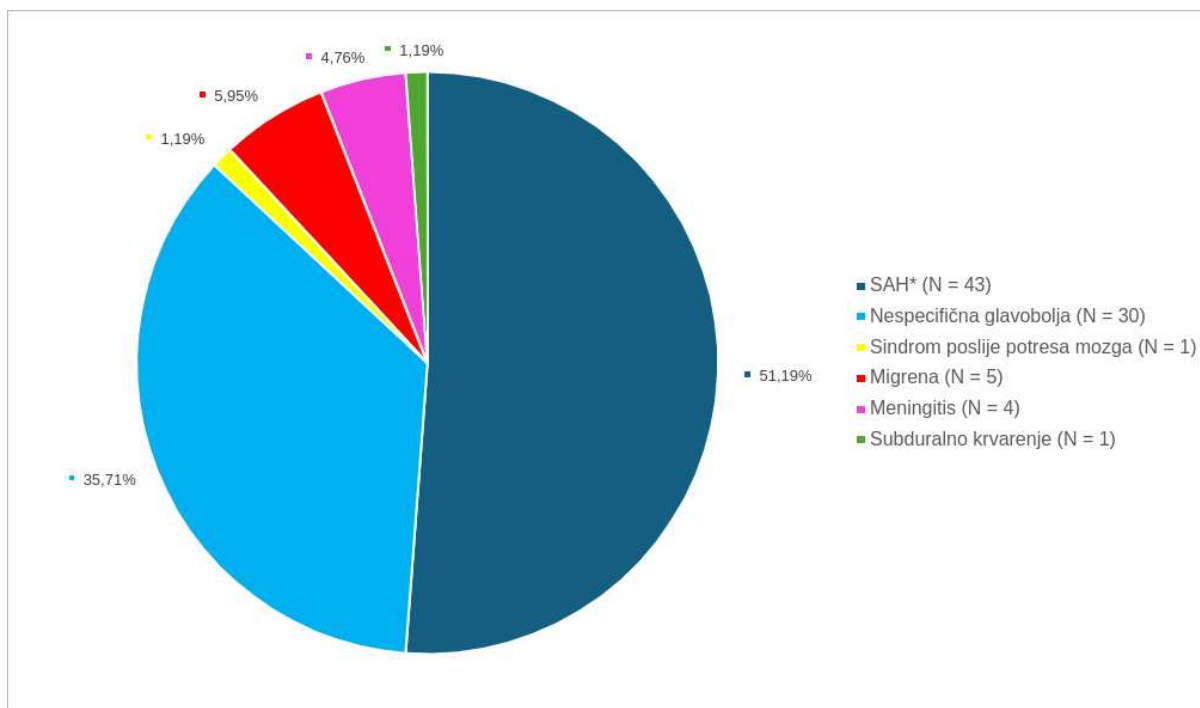
LP rađena je za 42 bolesnika (50%) i od njih je 30 bolesnika (71,43%) imalo uredan nalaz analize CSF–a, u sedmorice (16,67%) analiza CSF–a ukazivala je na SAH. Od 30 bolesnika kojima je rađena LP svi bolesnici su prethodno imali uredan CT mozga, izuzev jednog bolesnika čiji je CT ukazivao na moguće SAH–e i dijagnoza je potvrđena LP–om. Petero bolesnika (11,9%) je imalo nalaz koji je ukazivao na meningitis.

CT ili MR angiografija napravljena je za 73 bolesnika (86,9%). Učinjena je za sve bolesnike (43) kojima je CT-a mozga ili analiza CSF-a dokazala SAH (38 SAH-ova dokazano CT-om i 7 dokazano analizom CSF-a) i 30 bolesnika koji su imali uredne nalaze CT-a mozga i analize CSF-a (26 bolesnika) ili su imali uredan nalaz CT-a mozga, a nije rađena LP (tri bolesnika), kao i u jednog bolesnika čija je analiza CSF-a upućivala na meningitis. Od bolesnika kojima je učinjena angiografija 44 bolesnika (60,27%) imalo je uredan nalaz. Aneurizme su otkrivene u 29 bolesnika (39,73%) među kojima je troje bolesnika (4,11%) imalo višestruke aneurizme. Svim bolesnicima s aneurizmama (njih 29) je prethodno utvrđen SAH putem CT-a mozga ili analize CSF-a.

CT ili MR venografija je učinjena kod samo troje bolesnika (3,57%) i nalaz je bio uredan.

MR mozga je učinjena kod 16 od 84 bolesnika (19,05%). Od bolesnika kojima je napravljena MR mozga 81,25% je imalo uredan nalaz, a 18,75% patološki nalaz koji nije objašnjavao kliničku sliku TCH (mali meningeom koji ne zahtijeva operaciju, moguće demijelinizacijske lezije, kronične vaskularne lezije).

Konačne dijagnoze koje su bolesnici dobili prikazane su na Slici 3. Čak 43 bolesnika (51,19%) koji su potražili medicinsku pomoć zbog TCH tijekom studijskog razdoblja imalo je SAH, a dijagnozu su dobili na temelju CT-a mozga ili analize CSF-a nakon LP-e. Dvoje bolesnika (2,38%) sa SAH-om je imalo komplikacije (intracerebralno krvarenje, cerebralni infarkt). Nespecifična glavobolja bila je druga najčešća dijagnoza. Imalo ju je 30 bolesnika (35,71%). Unatoč opsežnoj dijagnostičkoj obradi, u tih bolesnika nije pronađen uzrok glavobolje, ali nikome nije postavljena dijagnoza primarne TCH. Migrenu je imalo petero bolesnika (5,95%), uključujući jednog bolesnika s migrenskim statusom. Meningitis je utvrđen u četvero bolesnika (4,76%) na temelju LP-e (jedan nespecificiran meningitis, dva nespecificirana virusna meningitisa i jedan enterovirusni meningitis). Jednom bolesniku (1,19%) čija je analiza CSF-a ukazivala na meningitis dijagnosticiran je sindrom poslije potresa mozga. Subduralno krvarenje nađeno u jednog bolesnika (1,19%).



**Slika 3.** Konačne dijagnoze u bolesnika s kliničkom slikom glavobolje „poput udara groma”  
Podatci su prikazani kao postotci (N = 84).

\*subarahnoidalno krvarenje (engl. *subarachnoid hemorrhage*)

Tijekom studijskog razdoblja preminulo je petero bolesnika (5,95%).

#### 4.2. Specifičnosti glavobolja „poput udara groma” u bolesnika sa SAH–om

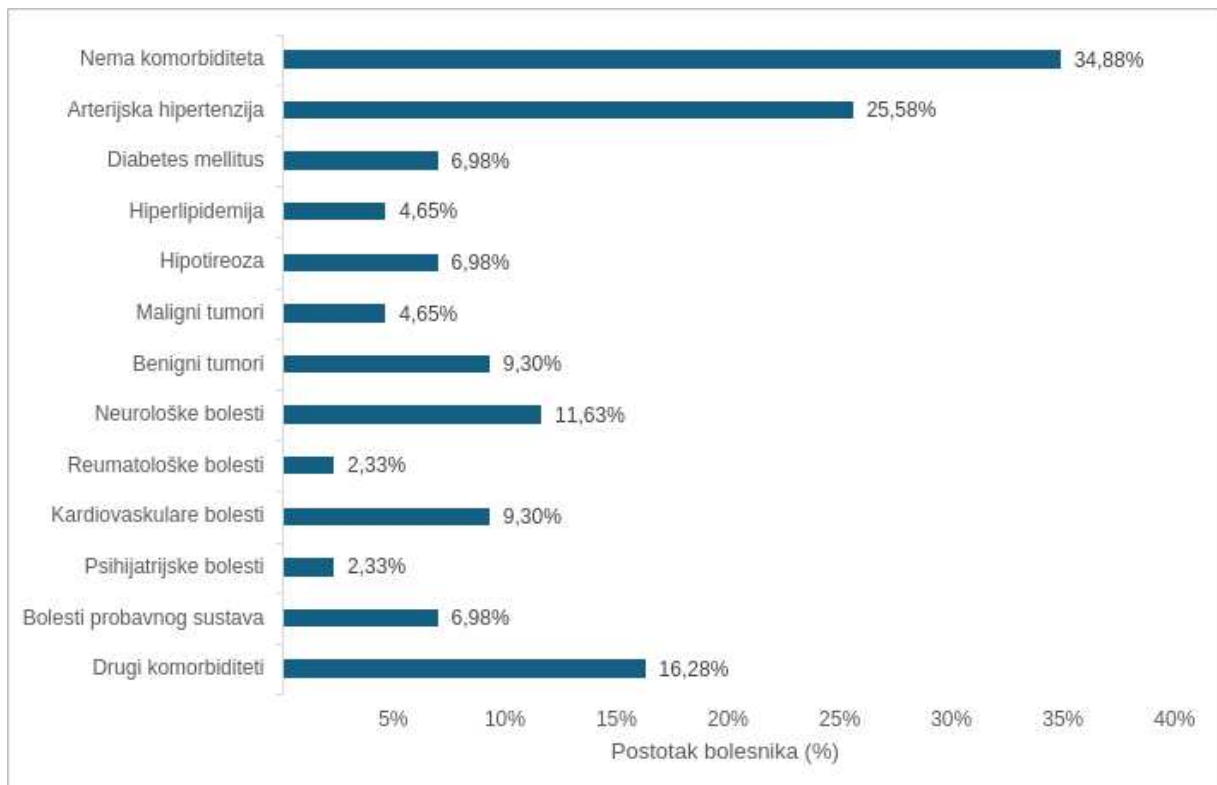
Tijekom trogodišnjeg razdoblja ove studije SAH je bio uzrok TCH u 43 bolesnika (51,19%). Od njih je 32,56% bilo muškarci, a 67,44% žene.

Najmlađi bolesnik koji je imao SAH imao je 30 godina, a najstariji 82 godine. Prosječna dob bolesnika bila je 57,23 godine, a medijan 54 godine.

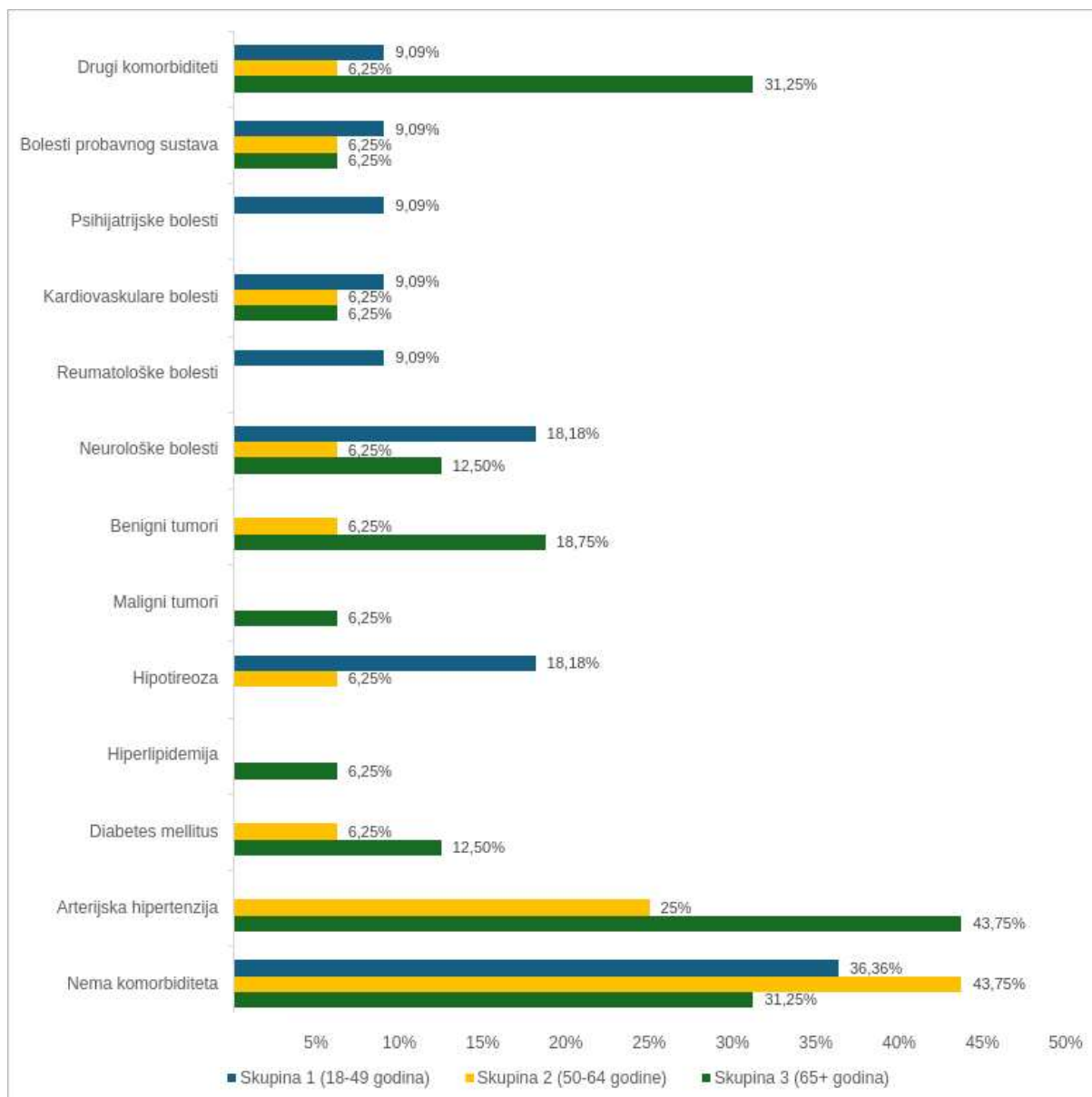
Svi bolesnici kojima je u konačnici dijagnosticiran SAH po prvi put su doživjeli glavobolju „poput udara groma”.

Od migrene pati samo jedan bolesnik (2,33%) koji je imao SAH, dok je tenzijske glavobolje imalo sedmero bolesnika (16,28%). Ostalih 35 bolesnika (81,4%) nije ranije imalo glavobolje.

Komorbidity bolesnika sa SAH–om prikazani su na Slici 4 i dalje raščlanjeni obzirom na dobne skupine na Slici 5. Od 43 bolesnika sa SAH–om 28 (65,12%) je imalo komorbiditete. Najčešći komorbiditet bio je arterijska hipertenzija koju je imalo 11 bolesnika (25,58%). Skupina „drugi komorbiditeti” uključuje apendicitis, križobolju, preboljene teške infekcije, oftalmološke dijagnoze i ortopedsku operaciju. Neurološke bolesti i stanja imalo je petero bolesnika (11,63%) i to su preboljeni moždani udar, vertigo, trzajna ozljeda vrata, cista hipofize, Arnold Chiari malformacija tip 1, epilepsija i sindrom nemirnih nogu. Kardiovaskularne bolesti i stanja bili su prisutni u četiri bolesnika (9,3%) i uključuju operaciju zajedničke karotidne arterije, varikozne vene, ortostatsku hipertenziju i preboljenu duboku vensku trombozu.



**Slika 4.** Komorbiditeti bolesnika sa subarahnoidalnim krvarenjem  
Podatci su prikazani kao postotci (N = 84).

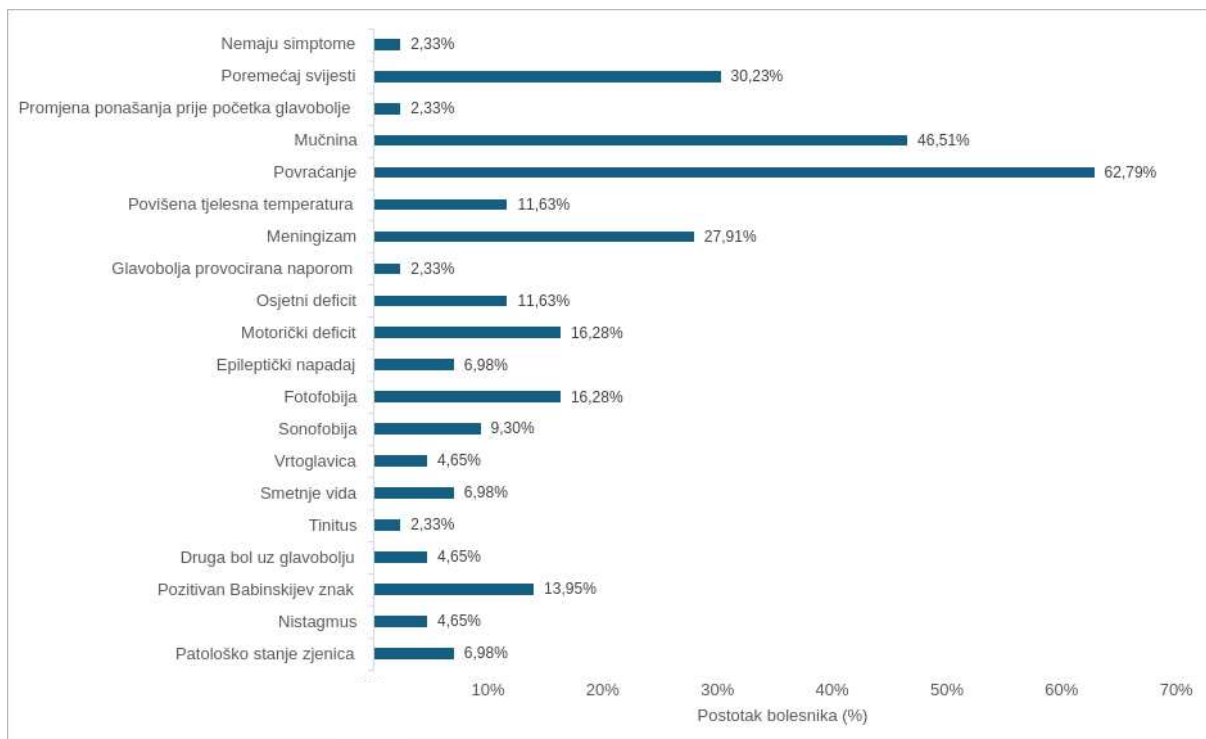


**Slika 5.** Komorbiditeti bolesnika sa SAH–om obzirom na dobne skupine.

Podatci su prikazani kao postotci od ukupnog broja bolesnika u svakoj skupini. Skupina 1 (18–49 godina) obuhvaća 11 bolesnika, skupina 2 (50–64 godina) 16 bolesnika, a skupina 3 (65+ godina) 16 bolesnika.

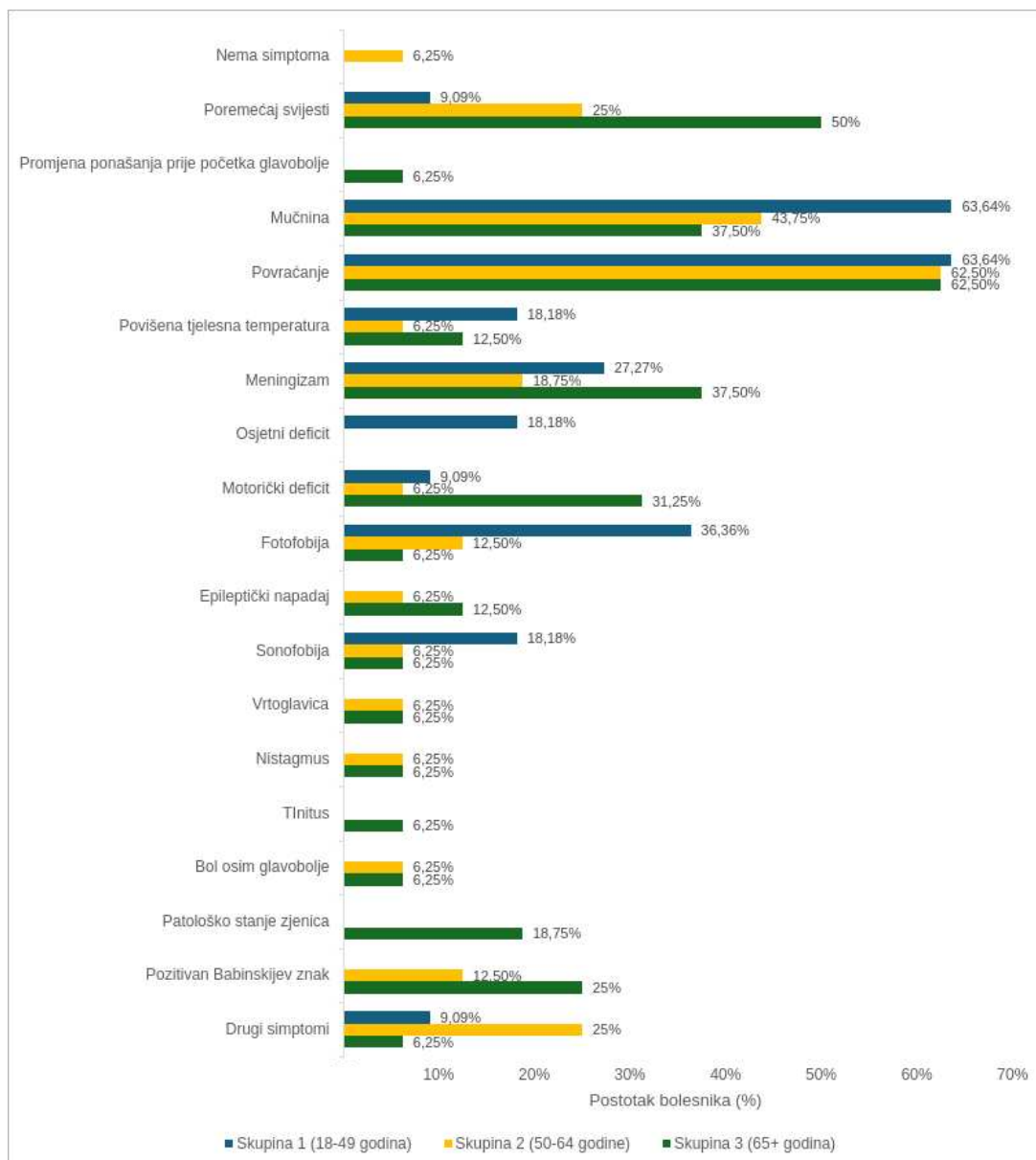
\*subarahnoidalno krvarenje (engl. *subarachnoid hemorrhage*)

Simptomi i patološki znakovi koje su imali bolesnici sa SAH–om su prikazani na Slici 6 te dalje raščlanjeni obzirom na dobne skupine na Slici 7. Gotovo svi, 43 od 44 bolesnika (97,67%), su se žalili na popratne simptome uz glavobolju. Najčešći simptomi koje su imali bolesnici sa SAH–om bili su povraćanje (62,79%), mučnina (46,51%), poremećaj svijesti (30,23%) i meningizam (27,91%). Motorički deficit i fotofobija pojavili su se u sedmero bolesnika (16,28%), povišena tjelesna temperatura i osjetni deficit u petero (11,63%), sonofobija u četvero (9,3%), epileptički napadaj i smetnje vida u troje bolesnika (6,98%). Rijetki simptomi bili su vrtoglavica (4,65%), druga bol uz glavobolju (4,65%), promjena ponašanja prije početka glavobolje (2,33%), glavobolja provocirana naporom (2,33%) i tinitus (2,33%). Niti jedan bolesnik se nije žalio na pogoršanje glavobolje pri ustajanju. Ostali simptomi koji su se rijetko javljali bili su zatajenje disanja, spontana mikcija i defekacija te pojačano znojenje. Od patoloških znakova najčešći je bio pozitivan Babinskijev znak (13,95%), zatim patološko stanje zjenica (6,98%), pa nistagmus (4,65%). Patološka stanja zjenica uključuju miozu, midrijazu i anizokoriju.



**Slika 6.** Simptomi i patološki znakovi u bolesnika sa subarahnoidalnim krvarenjem  
Podatci su prikazani kao postotci (N = 43).





**Slika 7.** Simptomi i patološki znakovi u bolesnika sa SAH–om obzirom na dobne skupine.

Podatci su prikazani kao postotci od ukupnog broja bolesnika u svakoj skupini. Skupina 1 (18–49 godina) obuhvaća 11 bolesnika, skupina 2 (50–64 godina) 16 bolesnika, a skupina 3 (65+ godina) 16 bolesnika.

\*subarahnoidalno krvarenje (engl. *subarachnoid hemorrhage*)

Svi bolesnici sa SAH–om su bili hospitalizirani.

CT mozga učinjen je svim bolesnicima. SAH je otkriven u 36 bolesnika (83,72%) od kojih je dvoje (4,65%) imalo komplikacije SAH–a (intracerebralno krvarenje, cerebralni infarkt). Uredan nalaz CT–a dobilo je sedmero bolesnika (16,28%), no zbog visoke sumnje na SAH učinjena je LP i analiza CSF–a potvrdila je kliničku sumnju.

Svima bolesnicima koji su u konačnici imali dijagnozu SAH-a je učinjena angiografija. Jednom bolesniku kod kojega je postojala velika sumnja na intrakranijalnu patologiju, a CT mozga i analiza CSF-a su dale uredne nalaze, učinjena je MR angiografija i dokazan SAH. Petnaest bolesnika (34,88%) je imalo uredan nalaz, dok je u 28 bolesnika (65,12%) pronađeno aneurizmatско proširenje žila – u 23 bolesnika (53,49%) otkrivena je jedna aneurizma, a u petero bolesnika (11,63%) su pronađene višestruke aneurizme.

MR venografija rađena je kod dvoje bolesnika i nalaz je bio uredan.

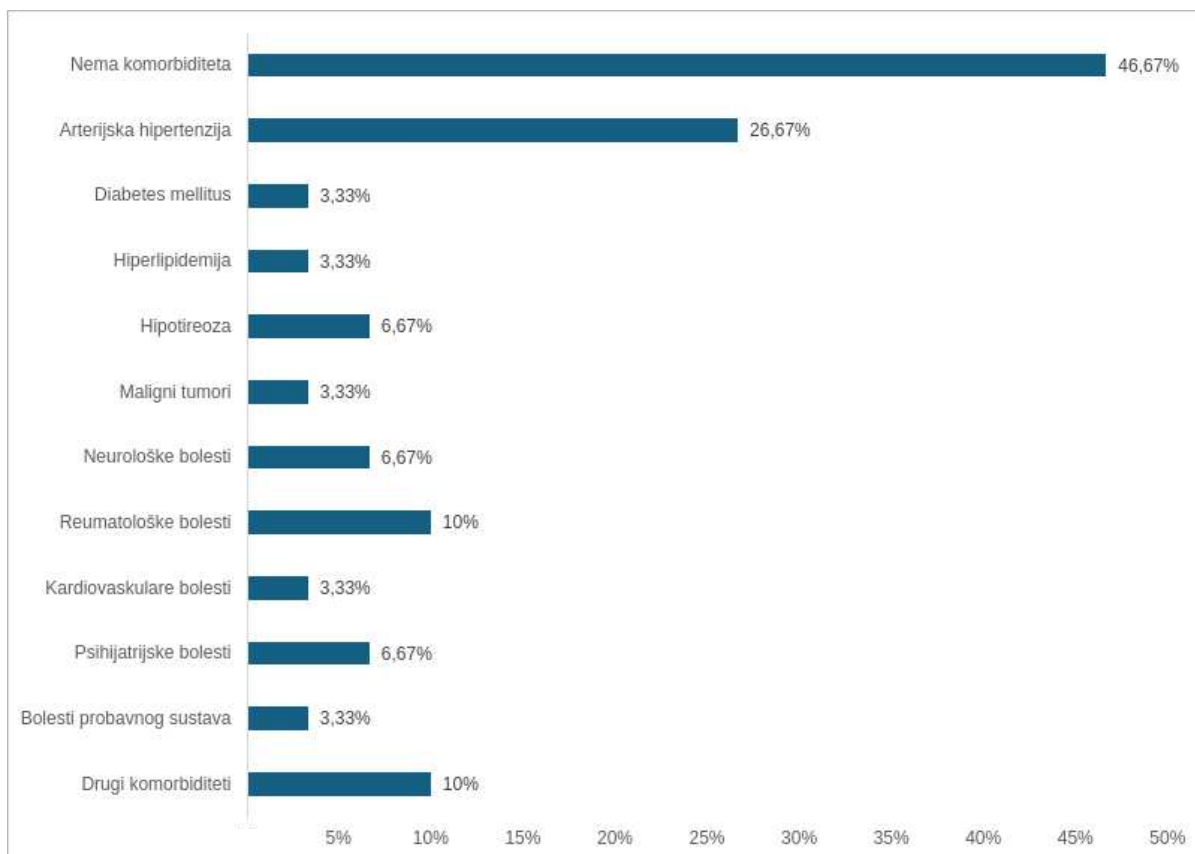
MR mozga nije rađen niti jednom bolesniku sa SAH-om.

Preminulo je četvero bolesnika (9,3%) koji su imali SAH.

#### **4.3. Specifičnosti glavobolja „poput udara groma” u bolesnika koji nisu imali SAH**

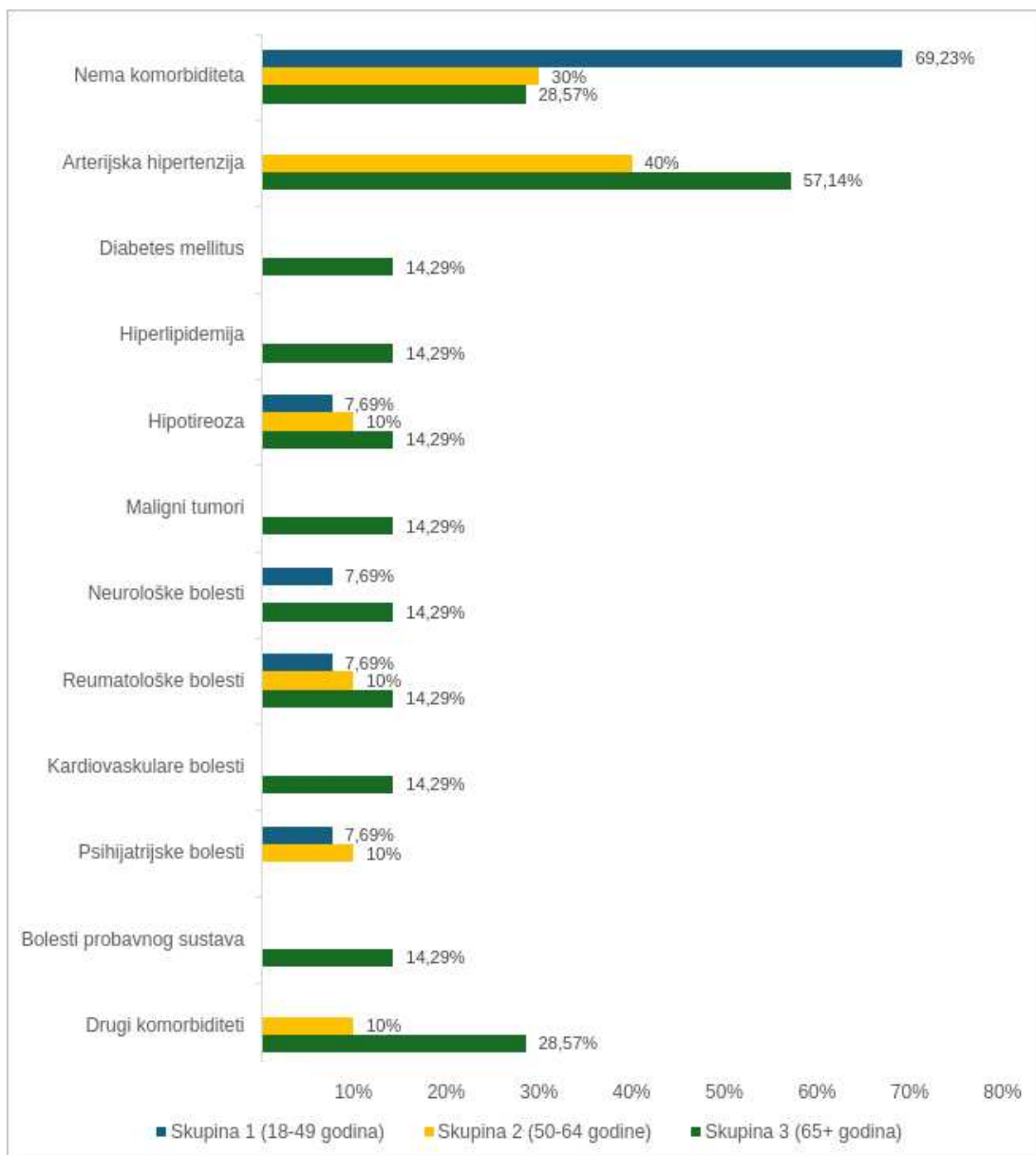
Nespecifične glavobolje su bile druga najčešća dijagnoza i dijagnosticirana je za 30 bolesnika (35,71%). Od njih je 12 bolesnika muškog spola (40%), a 18 ženskog (60%). Prosječna dob bolesnika s nespecifičnom glavoboljom bila je 52,4 godine, a medijan 54,5 godina. Najstariji bolesnik imao je 88, a najmlađi 22 godine. Prvi put je doživjelo takvu glavobolju 28 bolesnika (93,33%), a dvoje bolesnika (6,67%) je navelo da su prethodno imali sličnu glavobolju. Troje bolesnika (10%) navelo je da boluju od migrena, četvero (13,33%) od tenzijskih glavobolja, a 23 (76,67%) se nije žalilo na prethodne glavobolje.

Njihovi komorbiditeti prikazani su na Slici 8 i razdvojeni prema dobnim skupinama na Slici 9. Neurološka bolest u skupini 1 je preboljeni višestruki potresi mozga, a u skupini 3 *amaurosis fugax*.



**Slika 8.** Komorbiditeti bolesnika s nespecifičnom glavoboljom.

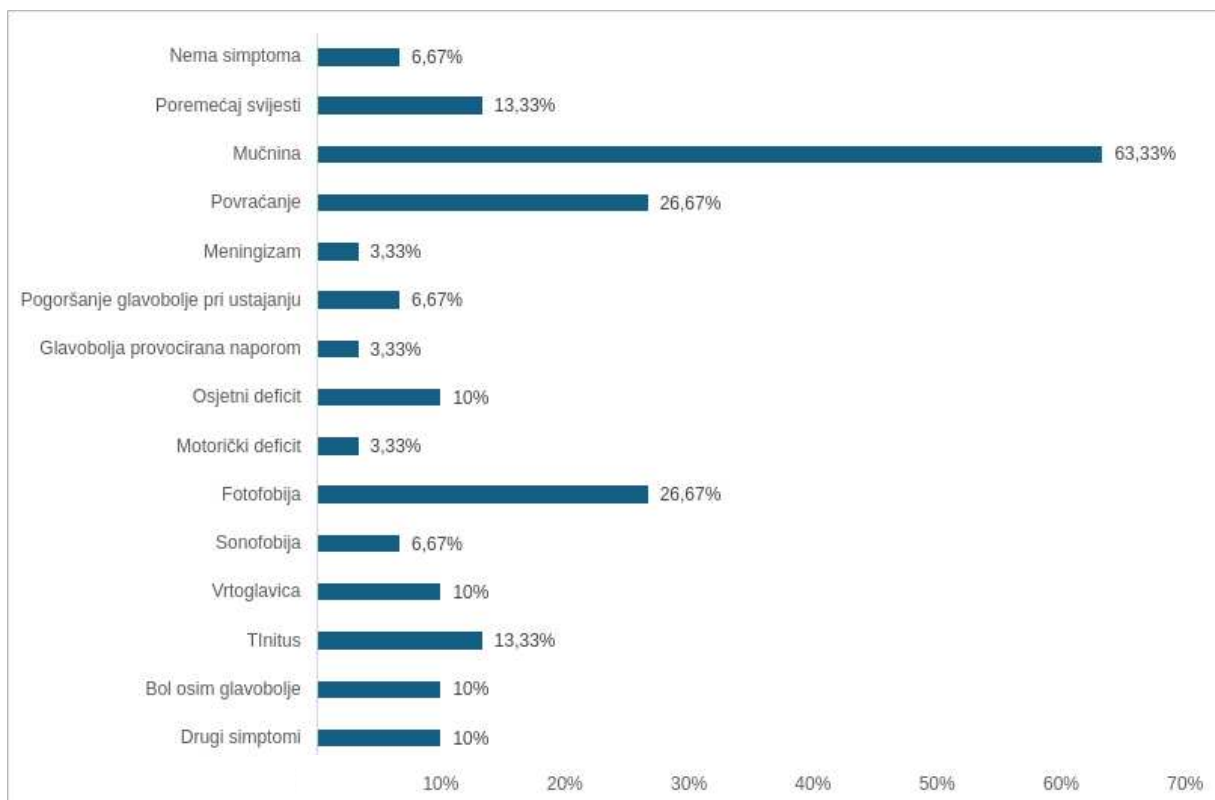
Podatci su prikazani kao postotci (N = 30).



**Slika 9.** Komorbiditeti bolesnika s nespecifičnom glavoboljom obzirom na dobne skupine.

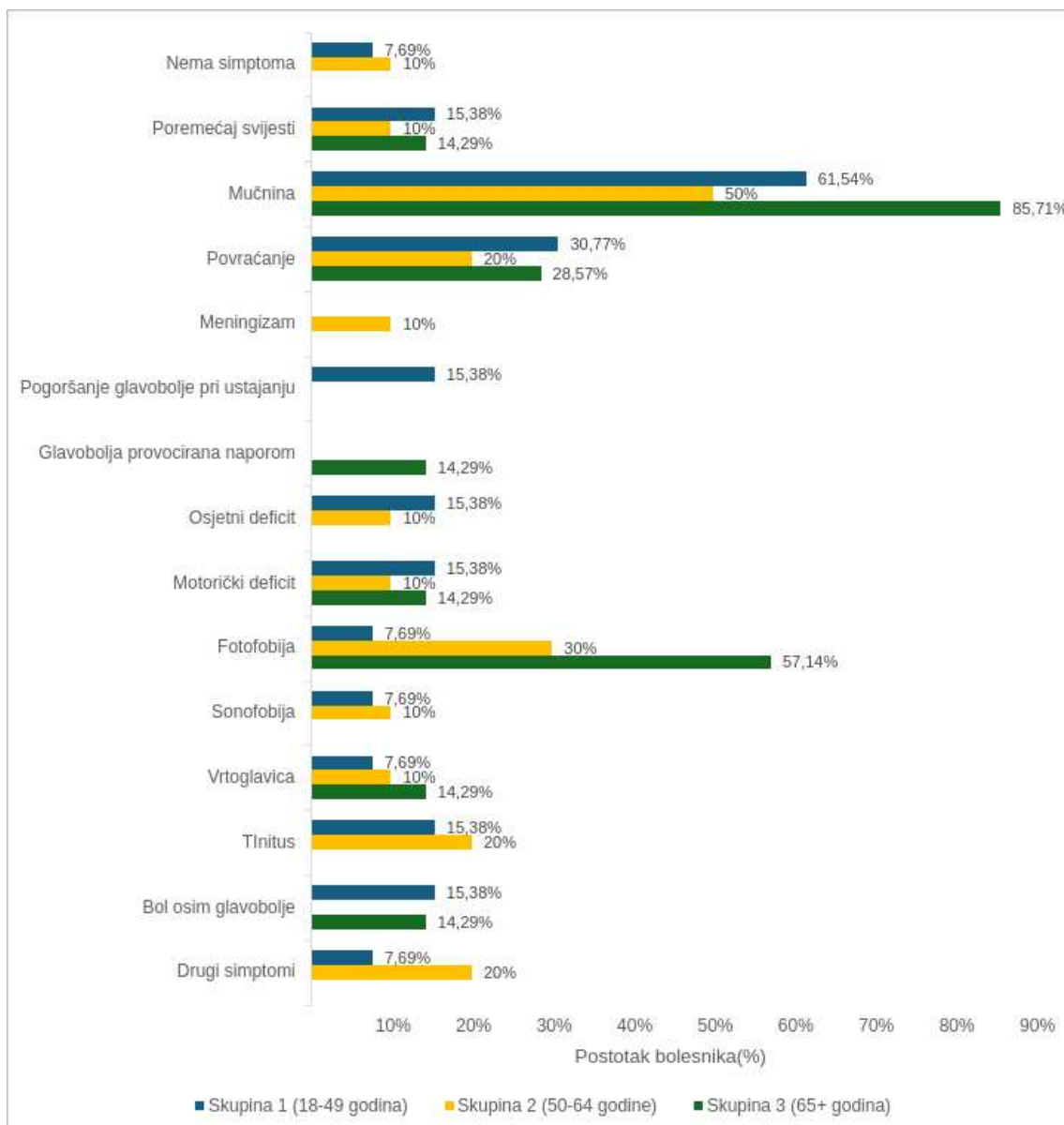
Podatci su prikazani kao postotci od ukupnog broja bolesnika u svakoj skupini. Skupina 1 (18–49 godina) obuhvaća 13 bolesnika, skupina 2 (50–64 godina) 10 bolesnika, a skupina 3 (65+ godina) 7 bolesnika.

Simptomi i patološki znakovi u bolesnika s nespecifičnom glavoboljom prikazani su na Slici 10 te dalje razdvojeni prema dobnim skupinama na Slici 11. Drugi simptomi koji nisu navedeni u tablici su osjećaj “zamagljenja vida”, prekomjerno znojenje i epifora.



**Slika 10.** Simptomi i patološki znakovi u bolesnika s nespecifičnom glavoboljom.

Podatci su prikazani kao postotci (N = 30).



**Slika 11.** Simptomi i patološki znakovi u bolesnika s nespecifičnom glavoboljom obzirom na dobne skupine.

Podatci su prikazani kao postotci od ukupnog broja bolesnika u svakoj skupini. Skupina 1 (18–49 godina) obuhvaća 13 bolesnika, skupina 2 (50–64 godina) 10 bolesnika, a skupina 3 (65+ godina) 7 bolesnika.

Hospitalizirano je 19 bolesnika (63,33%). Jedanaest bolesnika (36,67%) koji nisu bili hospitalizirani otpušteni su s hitnog prijema s dijagnozom nespecifične glavobolje.

Nativni CT mozga učinjen je za svih 30 bolesnika od kojih je 29 (96,67%) imalo uredan nalaz, a jednom bolesniku je nađena tvorba za koju se sumnjalo da je presadnica na mozgu. LP nije rađena za šestero bolesnika (20%), a 24 bolesnika (80%) kojima je učinjena LP dobilo je uredan nalaz analize CSF-a.

MR mozga dao je uredan nalaz devetero bolesnika (30%), a dvoje bolesnika (6,67%) imalo je patološki nalaz (mali meningeom koji ne zahtjeva operaciju i kronične vaskularne lezije). Za 19 bolesnika (63,33%) nije rađen MR mozga. MR ili CT angiografija nije rađena za petero bolesnika (16,67%), a među 25 bolesnika kojima je učinjena nađen je jedan bolesnik (3,33%) s nerupturiranom aneurizmom. MR venografija napravljena je samo jednom bolesniku (3,33%) i nalaz je bio uredan.

Svih 30 bolesnika je preživjelo (100%).

Bolesnik koji je imao CT nalaz na kojemu se pronašla masa za koju se sumnjalo da je riječ o metastazi na mozgu bio je hospitaliziran. Od daljnje obrade učinjena je MR angiografija koja je dala uredan nalaz. Otpušten je s odjela neurologije s dijagnozom nespecifične glavobolje.

Bolesniku kojemu nije napravljen CT učinjena je LP i analiza CSF-a je dala uredan nalaz. Zatim mu je najpravljen MR mozga koji je pokazao moguće demijelinizacijske lezije. Nisu učinjene angiografija niti venografija. Nije bio hospitaliziran i pušten je s hitnog prijema s dijagnozom nespecifične glavobolje.

Bolesniku kojemu je CT mozga pokazao prijelom lubanje učinjena je LP i analiza CSF-a je ukazivala na meningitis. Hospitaliziran je, nije učinjen MR mozga niti angiografija i venografija, te je na kraju dijagnosticiran kao sindrom nakon potresa mozga.

Subduralno krvarenje dijagnosticirano je u bolesnika koji je došao u hitni prijem zbog glavobolje TCH tipa i popratnih simptoma (gubitak svijesti koji je kasnije progredirao u komu, ekstenzijski grčevi nogu i lijeve ruke, anizokorija i pozitivan Babinskijev znak). Bolesnik nema komorbiditeta. CT mozga je pokazao intrakranijalno krvarenje. Hospitaliziran je i preminuo prije nego je napravljena daljnja obrada.

Četiri slučaja meningitisa uključuju jedan nespecificiran meningitis, dva nespecificirana virusna meningitisa i jedan enterovirusni meningitis. Samo jedan od tih bolesnika je imao komorbiditet (kolelitijaza). Dijagnoza je postavljena na temelju analize CSF-a. Simptomi s kojima su bolesnici došli u hitni prijem su mučnina (50%), povraćanje (25%), povišena tjelesna temperatura (25%), meningizam (25%), osjetni deficit (25%), fotofobija (25%), vrtoglavica (25%), tinitus (25%) i bol u sinusima (25%). CT mozga je svima bio uredan, a nakon analize CSF-a svi su hospitalizirani. Od daljnje obrade za jednog bolesnika učinjen je MR mozga i nalaz je bio uredan i jedna MR angiografija koja je bila uredna. Svih četvero bolesnika je preživjelo.

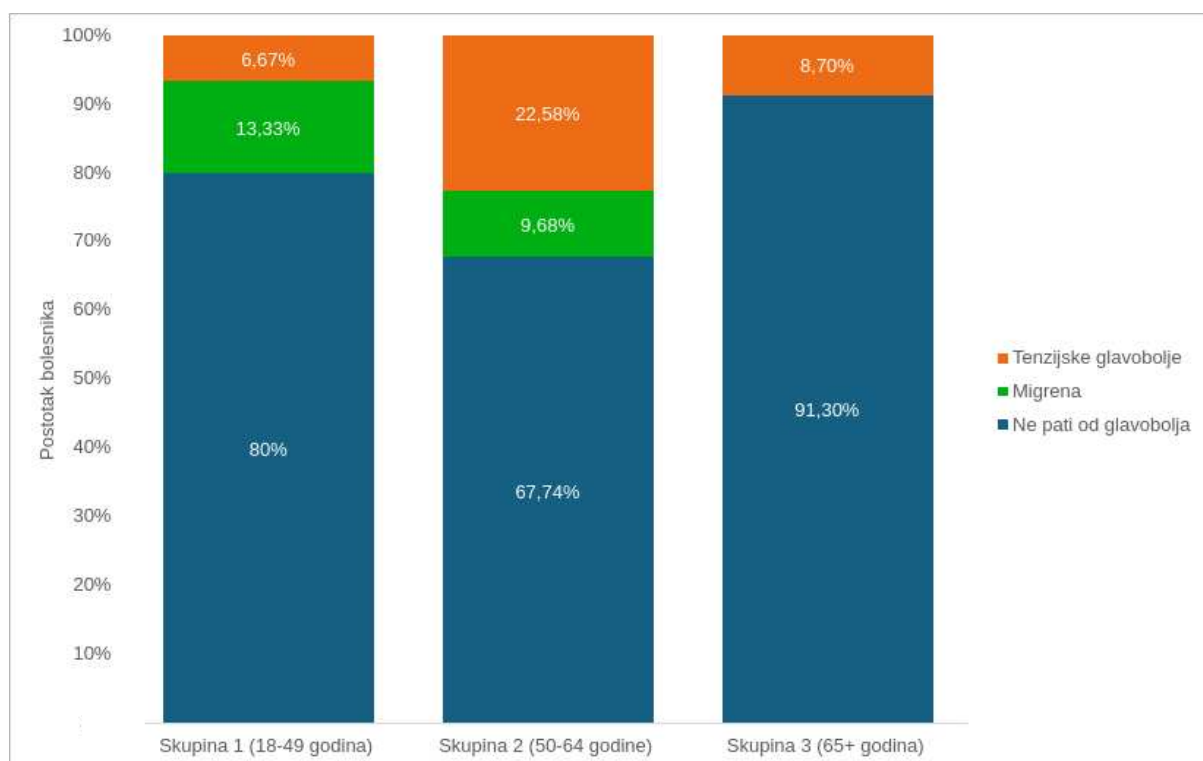
#### **4.4. Specifičnosti glavobolja „poput udara groma” obzirom na dobne skupine**

Kako bi jasnije prikazali specifičnosti obzirom na dobne skupine, bolesnici su podjeljeni u tri dobne skupine: skupina 1 obuhvaća dobi od 18 do 49 godina, skupina 2 su bolesnici stari 50 do 64 godine i skupina 3 su bolesnici koji imaju 65 i više godina. U studijskom razdoblju bilo je 30 bolesnika (33,33% muškaraca, 66,66% žena) koji pripadaju skupini 1 (18–49 godina), 31 bolesnik (38,71% muškaraca, 61,29% žena) koji pripada skupini 2 (50–64 godina) i 23 bolesnika (30,43% muškaraca, 69,57% žena) koji pripadaju skupini 3 (65+ godina).

Većina pripadnika sve tri skupine po prvi put je iskusila TCH; samo jedna osoba iz skupine 1 (18–49 godine) i dvije osobe iz skupine 2 (50–64 godine) prethodno su imale slično iskustvo.

Većina bolesnika nisu patili od glavobolja prethodno TCH koja ih je dovela u hitni prijem. Incidencija prethodnih glavobolja (migrena i tenzijskih glavobolja) prikazana je u Slici 12.

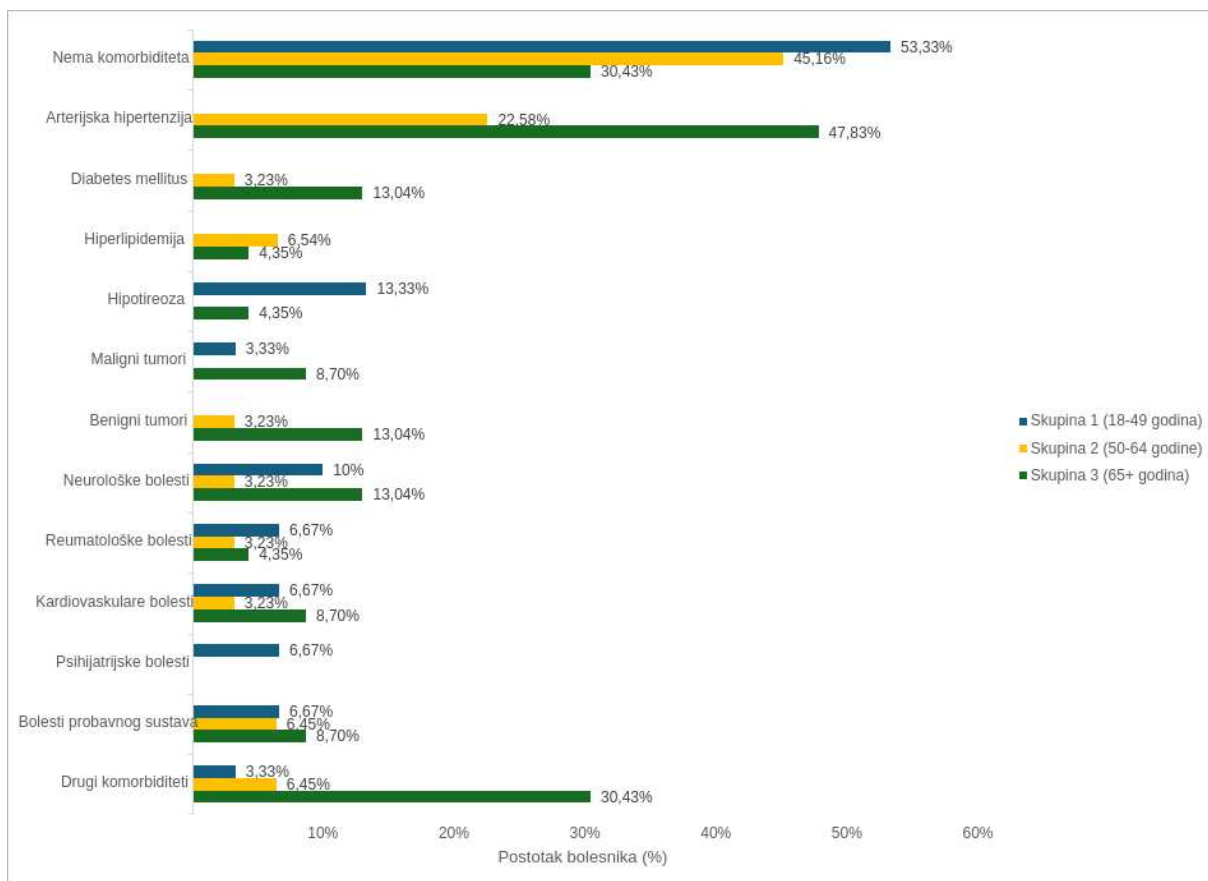




**Slika 12.** Prethodne glavobolje u bolesnika s glavoboljom „poput udara groma” obzirom na dobne skupine

Podatci su prikazani kao postotci od ukupnog broja bolesnika u svakoj skupini. U skupini 1 (18–49 godina) nalazi se 30 bolesnika, u skupini 2 (50–64 godina) 31 bolesnik, a u skupini 3 (65+ godina) 23 bolesnika.

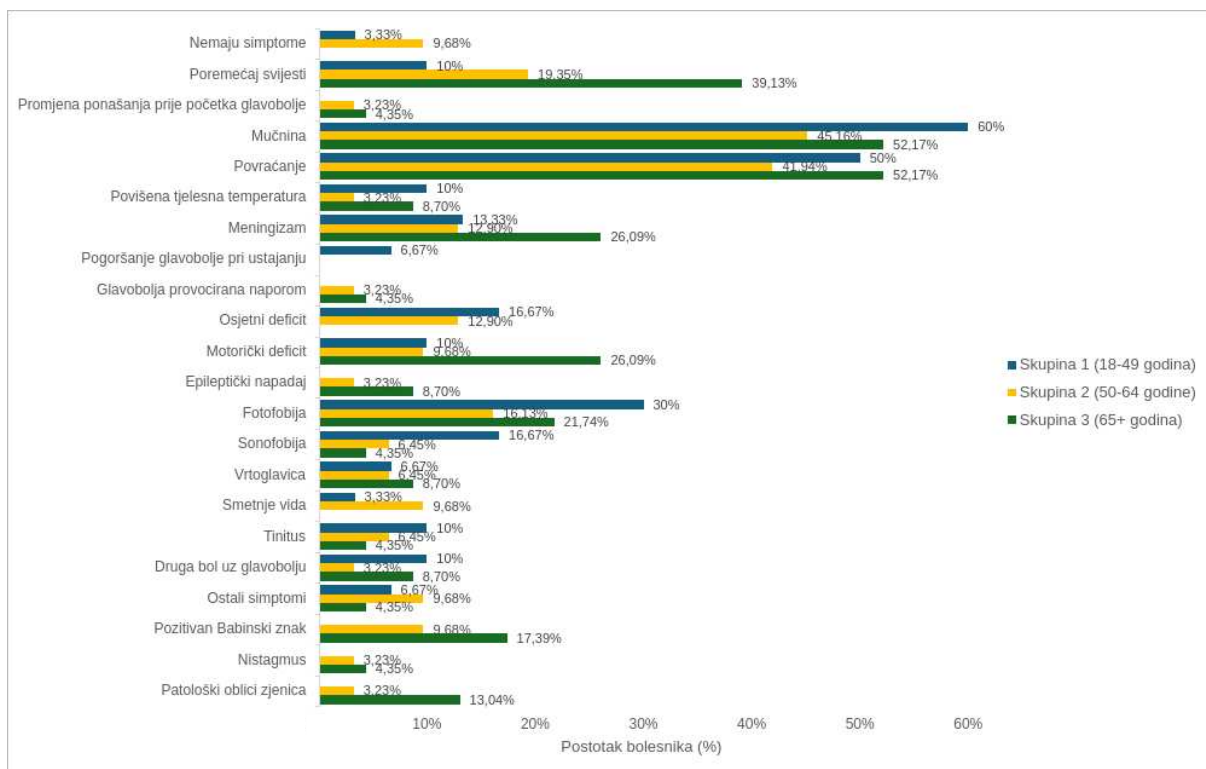
Učestalost komorbiditeta bolesnika s TCH obzirom na dobne skupine prikazana je na Slici 13. Preko polovice pripadnika skupine 1 nema komorbiditeta, a među onima koji imaju komorbiditete ističe se hipotireoza (13,33%). U skupini 2 45,16% bolesnika nema komorbiditeta, a u skupini 3 samo 30,43%. Arterijska hipertenzija je najčešći komorbiditet u skupinama 2 (22,58%) i 3 (47,83%). Svi komorbiditeti i njihova incidencija u skupinama je izražena na Slici 6. Skupina „drugi komorbiditeti” uključuje oftalmološku dijagnozu u skupini 1, križbolju i preboljenu težu infekciju u skupini 2, a u skupini 3 su preboljene teže infekcije, apendektomija, ortopedska operacija, bubrežna insuficijencija i oftalmološke dijagnoze.



**Slika 13.** Komorbiditeti bolesnika s glavoboljom „poput udara groma” obzirom na dobne skupine

Podatci su prikazani kao postotci od ukupnog broja bolesnika u svakoj skupini. U skupini 1 (18–49 godina) nalazi se 30 bolesnika, u skupini 2 (50–64 godine) 31 bolesnik, a u skupini 3 (65+ godina) 23 bolesnika.

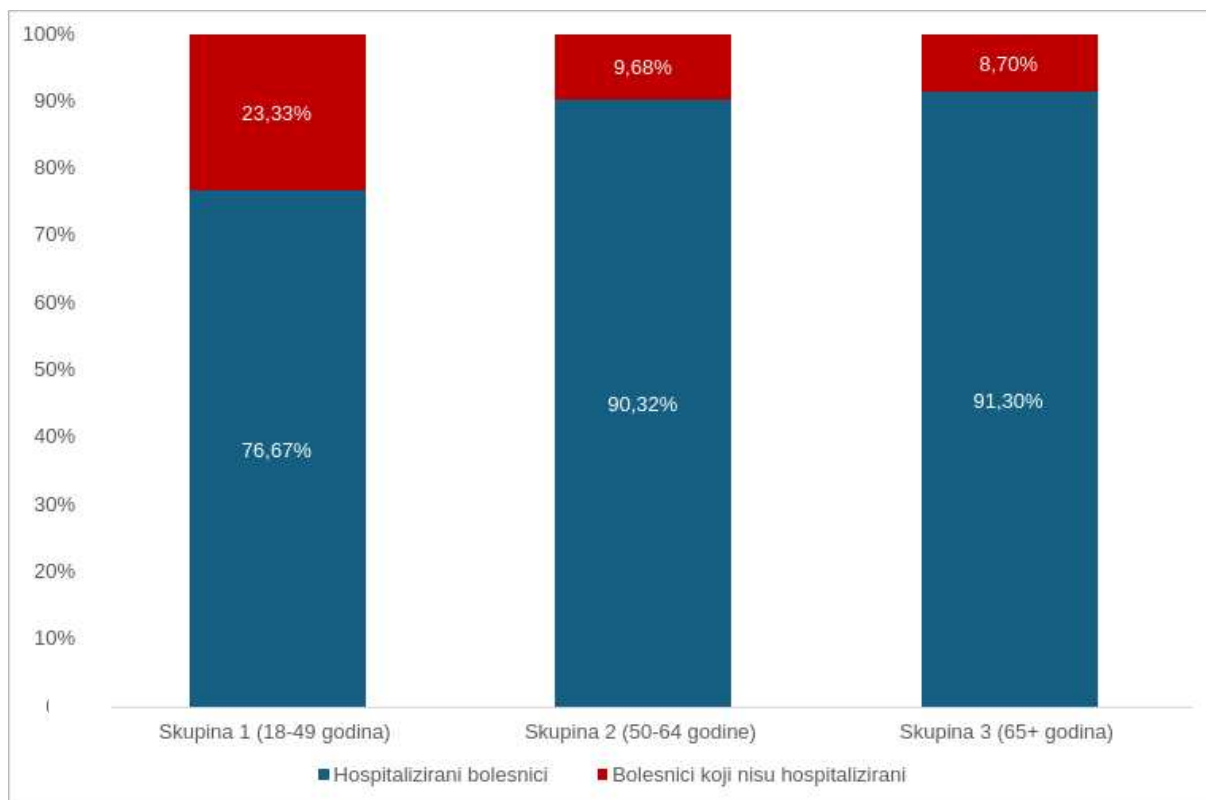
Učestalost simptoma obzirom na dobne skupine prikazana je na Slici 14. U skupini 1 3,33% bolesnika nije imalo simptome. Najčešći simptomi koje je iskusi skupina 1 bili su mučnina (60%), povraćanje (50%) i fotofobija (30%). U skupini 2 9,68% bolesnika nije imalo simptome, a kao najčešće simptome imali su mučninu (45,16%) i povraćanje (41,94%). Svi pripadnici skupine 3 imali su simptome. Najčešće su se javljale mučnina (52,17%), povraćanje (52,17%) i poremećaj svijesti (39,13%). Ostali simptomi koji nisu navedeni na grafu su učestale stolice i epifora u skupini 1, prekomjerno znojenje i spontana mikcija i defekacija u skupini 2 te zatajenje disanja u skupini 3.



**Slika 14.** Simptomi i patološki znakovi u bolesnika s glavoboljom „poput udara groma” obzirom na dobne skupine

Podatci su prikazani kao postotci od ukupnog broja bolesnika u svakoj skupini. U skupini 1 (18–49 godina) nalazi se 30 bolesnika, u skupini 2 (50–64 godina) 31 bolesnik, a u skupini 3 (65+ godina) 23 bolesnika.

Postotak hospitaliziranih bolesnika prema dobnim skupinama izražen je na Slici 15. Dvosmjerni ANOVA test pokazao je da ne postoji statistički značajna razlika u broju hospitaliziranih i nehospitaliziranih bolesnika između dobnih skupina ( $P = 0,525$ ).



**Slika 15.** Hospitalizirani bolesnici obzirom na dobne skupine

Podatci su prikazani kao postotci od ukupnog broja bolesnika u svakoj skupini. U skupini 1 (18–49 godina) nalazi se 30 bolesnika, u skupini 2 (50–64 godina) 31 bolesnik, a u skupini 3 (65+ godina) 23 bolesnika.

CT mozga učinjen je svim bolesnicima osim jednom pripadniku skupine 1. CT je služio kao inicijalna pretraga i otkrio veliki broj SAH–a: 7 bolesnika (23,33%) iz skupine 1, 16 bolesnika (51,61%) iz skupine 2 i 15 bolesnika (65,22%) iz skupine 3. Druge patološke nalaze dobio je jedan bolesnik iz skupine 2 (prijelom svoda lubanje) i jedan bolesnik iz skupine 3 (moguća metastaza).

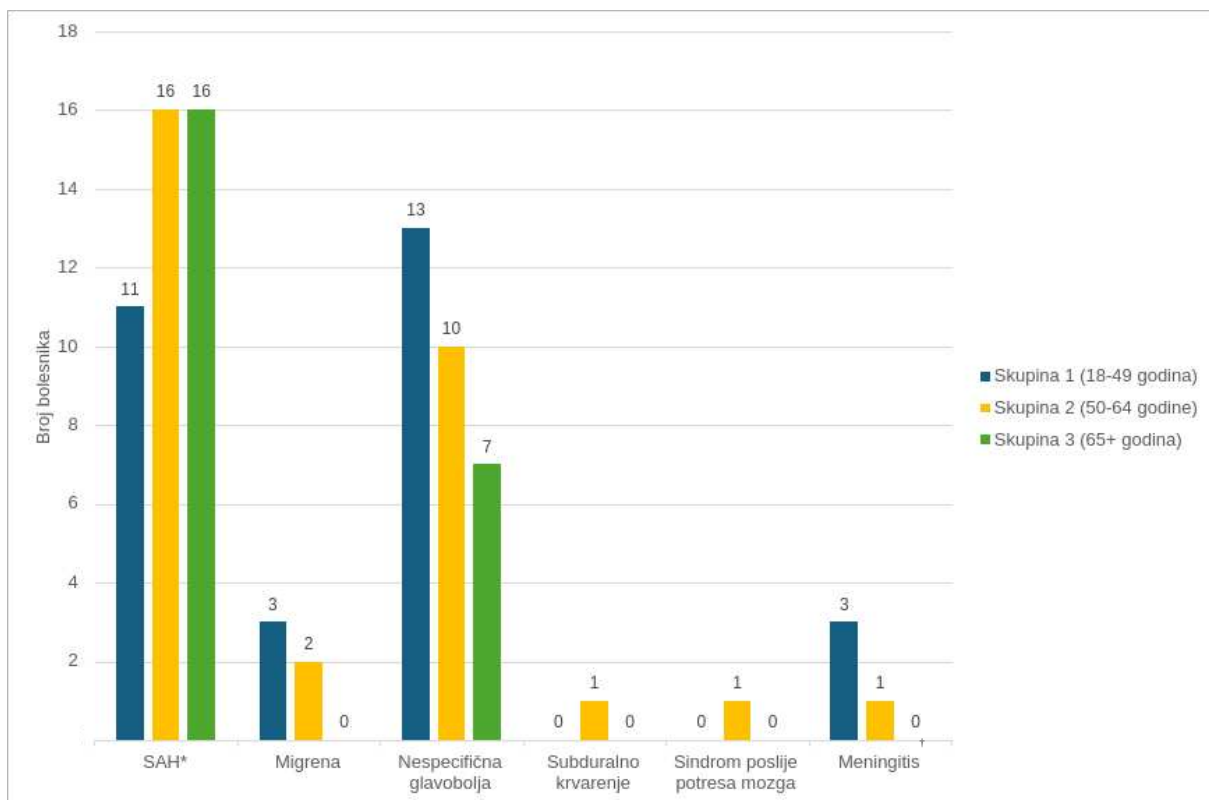
LP je rađena nakon CT–a mozga ako je dao uredan nalaz, a još je postojala značajna klinička sumnja na SAH ili infekciju središnjeg živčanog sustava. Analiza CSF–a otkrila je SAH u četvero bolesnika (13,13%) i meningitis u troje bolesnika (10%) iz skupine 1. U skupini 2 SAH i meningitis je imao jednak broj bolesnika, dvoje (6,45%), dok je u skupini 3 samo jedan bolesnik imao SAH (4,29%).

CT ili MR angiografija rađena je većini pripadnika svih triju skupina, tj. svima kod kojih je postojala sumnja na intrakranijalno krvarenje. Od bolesnika kojima je izrađena angiografija, većini iz skupine 1 (80,77%) i 2 (55,55%) nalaz je uredan, dok je većini iz skupine 3 otkrivena jedna ili multiple aneurizme (60%). Dvosmjerni ANOVA test pokazao je da ne postoji statistički značajna razlika između dobnih skupina u broju bolesnika koji su imali uredan nalaz angiografije i bolesnika kojima je pronađena aneurizma ( $P = 0,352$ ).

MR venografija rađena je prema indikaciji za samo troje bolesnika (jedan bolesnik iz skupine 1 i dvoje bolesnika iz skupine 2) i imali su uredne nalaze.

MR mozga nije rađen većini bolesnika iz svih triju dobnih skupina (21 bolesnik (70%) iz skupine 1, 25 bolesnika (80,65%) iz skupine 2, 22 bolesnika (95,65%) iz skupine 3), a oni kojima je napravljen su većinom imali uredan nalaz. U skupini 1 patološki nalaz dobio je samo jedan bolesnik (moguće demijelinizacijske lezije) i dvoje ljudi iz skupine 2 (kronične vaskularne lezije i mali meningeom).

Konačne dijagnoze obzirom na dobne skupine prikazane su na Slici 16. Najčešća dijagnoza u skupini 1 bila je nespecifična glavobolja (43,33%), zatim SAH (36,67%), dok su rjeđe bile migrena (10%) i meningitis (10%). SAH je bio najčešća dijagnoza u skupini 2 (51,61%) i 3 (69,57%). U skupini 3 nalazi se bolesnik koji je uz SAH imao intracerebralno krvarenje. Druga najčešća dijagnoza u skupini 2 bila je nespecifična glavobolja (32,26%), zatim migrena (6,45%), a najrjeđe dijagnoze su bile subduralno krvarenje (3,23%), sindrom poslije potresa mozga (3,23%) i meningitis (3,23%). U skupini 3 bilo je sedam bolesnika (30,43%) sa nespecifičnom glavoboljom.



**Slika 16.** Konačne dijagnoze bolesnika s glavoboljom „poput udara groma” obzirom na dobne skupine

Podatci su prikazani kao broj bolesnika iz svake skupine koji su imali tu dijagnozu. U skupini 1 (18–49 godina) nalazi se 30 bolesnika, u skupini 2 (50–64 godina) 31 bolesnik, a u skupini 3 (65+ godina) 23 bolesnika.

Dvosmjerni ANOVA test pokazao je da ne postoji statistički značajna razlika u broju dijagnosticiranih SAH–ova između dobnih skupina ( $P = 0,792$ ) niti u broju dijagnosticiranih nespecifičnih glavobolja između dobnih skupina ( $P = 0,406$ ).

\*SAH – subarahnoidalno krvarenje (engl. *subarachnoid hemorrhage*)

† virusni ili nespecifični meningitis

Preživjeli su svi bolesnici iz skupine 1. U skupini 2 preživjelo je 30 bolesnika (96,77%), a preminuo jedan bolesnik (3,23%) od subduralnog krvarenja. U skupini 3 preživjelo je 19 bolesnika (82,61%), a preminulo četvero (17,39%) od SAH–a.

## **5. RASPRAVA**

Ovo retrospektivno istraživanje provedeno je s ciljem da se analiziraju obilježja i specifičnosti glavobolja koje odgovaraju kriterijima TCH kod bolesnika u hitnom prijemu KBC Firule u trogodišnjem periodu (2021.–2023.). Također smo htjeli utvrditi njihovu etiologiju, različitosti i istražiti učestalost primarne TCH. U istraživanje su uključena 84 bolesnika čiji je raspon dobi od 22 do 88 godina, a medijan je 54 godine.

Najčešći uzrok TCH u našoj kohorti bio je SAH, što je u skladu s literaturom, ali je incidencija SAH–a u našoj studiji bila značajno veća, 51,19% nasuprot 25%, odnosno 3,5% (42, 97). Točan uzrok razlike nije u potpunosti jasan. Moguće da se radilo o nešto drugačijim uključnim ili isključnim kriterijima ili o drugačijem stavu bolesnika kada se javljaju u hitnu ambulantu.

Prosječna dob (57 godina) i spol (67,44% žene) naših ispitanika sa SAH–om bila je u skladu s podacima iz literature. Nije pronađena statistički značajna razlika u broju bolesnika sa SAH–om obzirom na različite dobne skupine, što se također pokazalo i u ranijim istraživanjima (45, 46, 98).

Nešto više od trećine bolesnika (34,88%) nisu imali komorbiditete, a u bolesnika s komorbiditetima najčešća je bila arterijska hipertenzija (25,58%) koja je poznati rizični faktor za nastanak aneurizme, njenu rupturu i razvoj SAH–a (44, 45, 46, 98).

Velika većina naših ispitanika sa SAH–om je imala popratne simptome: povraćanje (62,79%), mučninu (46,51%), poremećaj svijesti (30,23%), meningizam (27,91%) i fotofobiju (16,28%), što je također u skladu s literaturom i važno je pri usmjeravanju ka točnoj dijagnozi i daljnjoj dijagnostičkoj obradi bolesnika s TCH–om (46, 47, 50, 52, 98).

Većina naših bolesnika (64,29%) je u podlozi TCH imala neku neurološku bolest ili stanje koje se dokazalo radiološkim metodama, analizom CSF–a i/ili detaljnim opetovanim kliničkim pregledima, a dijagnoza nespecifične glavobolje postavljena je za 30 bolesnika (35,71%) nakon što su dijagnostičkom obradom isključene ozbiljne patologije. U istraživanju Roberta i suradnika benigni uzrok TCH je pronađen u značajno većeg postotka bolesnika (88%) (97). Ne znamo što bi mogao biti točan uzrok takve razlike, možda različito poimanje kriterija TCH.

Usprkos velikom broju ozbiljnih uzroka TCH u našoj kohorti većina bolesnika je preživjela. Preminulo je petero bolesnika (5,95%) od čega je jedan bolesnik preminuo od komplikacija subduralnog krvarenja, a četvero od SAH–a. Ukoliko izdvojimo samo smrtnost kod bolesnika sa SAH–om dobivamo značajno bolje rezultate nego u literaturi. Naime smrtnost u našoj kohorti je bila 9,3%, dok je u studiji Abulhasana i suradnika 14%, a u



Merrittovoj neurologiji 20% (46, 99). Nekoliko je mogućih pojašnjenja, sve bolja skrb o bolesnicima sa SAH–om i dostupnost endovaskularnih zahvata, ali i različiti stavovi bolesnika prema liječenju jer su njihovi podatci dobiveni na populaciji bolesnika u SAD–u koji su češće odbijali liječenje nego naši ispitanici (46, 99).

Gotovo svi bolesnici (96,43%) su po prvi put doživjeli TCH, što odgovara podacima iz literature (36, 42, 54, 100, 101). Obzirom na najčešće poznate uzroke, TCH su rijetko rekurentne i smatraju se benignima u prirodi. Rekurentne TCH mogu se očekivati unutar tri mjeseca nakon prve epizode RCVS–a, a učestalost ponavljanja TCH drugih etiologija nije dovoljno istražena (36, 42, 54, 100, 101).

Zanimljivo je da u našoj skupini bolesnika nikome nije dijagnosticiran RCVS, CVT, disekcija cervikalnih arterija, komplicirani sinusitis, hipertenzivna kriza, ishemijski moždani udar niti spontana intrakranijalna hipertenzija, iako ih istraživaje Schwerta navodi kao jedne od češćih uzroka TCH (42). Bit će potrebno napraviti daljnja prospektivna istraživanja za kako bi utvrdili točan razlog. Moguće je da odgovor leži u relativno malom broju pacijenta, a postoji i mogućnost da neki od pacijenta s „nespecifičnom glavoboljom“ nisu dovoljno detaljno obrađeni.

Još jedna zanimljiva činjenica je da niti jednom našem bolesniku nije dijagnosticirana primarna TCH, iako je među njih 30 s „nespecifičnom glavoboljom“ sigurno bilo onih koji su zadovoljavali kriterije za postavljanje dijagnoze. Kriteriji za TCH prema ICHD–3 su korisni za razlučivanje TCH od ostalih glavobolja, ali neke kriterije je teže primjenjivati u kliničkoj praksi nego druge, primjerice vrijeme potrebno da glavobolja dosegne maksimalni intenzitet boli unutar jedne minute (41, 42). Bolesnik koji je pri svijesti moći će navesti je li glavobolja nastala naglo i brzo dosegla maksimalni bol, no je li se to dogodilo unutar jedne minute teško je procijeniti. Stoga smatramo da bi se izraz “glavobolja poput udara groma” (engl. *thunderclap headache*) trebao koristiti kao klinički izraz za opis bolesnikovog subjektivnog doživljaja intenziteta bola i brzine nastanka glavobolje. Tako bi kliničari lakše raspoznavali ovakve visoko rizične glavobolje od drugih glavobolja u kojih su ozbiljne patologije rjeđe. Najveća opasnost u tih bolesnika je SAH kao rezultat ruptуре aneurizme zbog visokog mobiditeta i mortaliteta. Primarna TCH je dijagnoza isključivanja, tj. postavlja se kada su sve druge dijagnoze isključene i generalno su povezane s benignim ishodom (100). Iako je primarna TCH priznata dijagnoza u akademskoj zajednici još uvijek postoje prijepori radi li se uistinu o zasebnom entitetu; neki stručnjaci smatraju da je vjerojatnije riječ o glavoboljama neprepoznatih podležćih uzroka (42, 100). Moguća je da su da neurolozi u KBC Firule

takvog stava i da ne smatraju primarnu TCH validnom dijagnozom S druge strane u 10. reviziji Međunarodne klasifikacije bolesti ne postoji točna dijagnoza primarne TCH, već bi se ona trebala šifrirati pod dijagnozom „Ostale specificirane glavobolje“ (32). Ne može se zanemariti ni mogućnost nedovoljne edukacije po pitanju rijetkih vrsta glavobolja.

Preporučeni dijagnostički algoritam sljeđen je za gotovo sve bolesnike u inicijalnoj dijagnostici (42, 100, 101). Svim bolesnicima je po dolasku u hitni prijem uzeta anamneza i napravljen pregled s naglaskom na neurološki sustav, zatim je većini bolesnika (98,91%) učinjen nativni CT mozga. U 45,78% CT mozga dokazao je SAH. LP je rađena za bolesnike u kojih je postojala visoka sumnja na SAH ili infekciju središnjeg živčanog sustava nakon urednog nativnog CT-a mozga. CT ili MR angiografija učinjena je svim bolesnicima kojima je otkriven SAH. Daljnji dijagnostički algoritam za pacijente kojima nakon CT-a mozga i LP nije postavljena dijagnoza bio je različit u odnosu na preporuke. CT ili MR venografija je učinjena kod samo troje pacijenata (3,57%), a MR mozga kod njih 16 (19,05%). Jedan od razloga je sigurno i to što ne postoje hrvatski postupnici za pristup pacijentima s TCH. Važnost ovakvih istraživanja je upravo u tome da se dobije bolji uvid u postupnike, liječenje i ishode liječenja naših pacijenata i na taj način u budućnosti poboljša skrb o pacijentima.

Ova studija ima određena ograničenja. Primarno ograničenje je retrospektivni dizajn studije što znači da određeni podaci koji su mogli biti korisni nisu bili dostupni za sve bolesnike, npr. vrijeme potrebno da glavobolja dosegne maksimalni intenzitet bola, točno vrijeme početka glavobolje itd. Drugo ograničenje je što je monocentrična i rađena na relativno malom broju ispitanika. Radi bolje standardizacije dijagnosticiranja i liječenja TCH bilo bi dobro provesti ovakvo istraživanje kao prospektivnu multicentričnu studiju.

Prednosti ove studije su što smo dobili bolji uvid u TCH-e, njihove uzroke, načine postpanja s pacijentima i ishode liječenja što postavlja dobre temelje za poboljšanje i ujednačavanje skrbi o bolesnicima koji pate od glavobolja. Također postavljamo osnove za buduća prospektivna istraživanja vezana uz TCH, njihovu stvarnu incidenciju i dugoročne ishode.

## **6. ZAKLJUČCI**

1. Najčešći uzrok TCH bio je SAH.
2. Većina TCH je bila posljedica neurološke bolesti, a ne primarna TCH.
3. Nije pronađena niti jedna primarna TCH.
4. Inicijalna dijagnostička obrada sljedila je smjernice struke, no postoje značajna razlike u obradi nakon nativnog CT-a mozga i LP prema indikaciji.

## **7. POPIS CITIRANE LITERATURE**

1. Ali AS, Vieira JR. Headache and Facial Pain. U: Louis ED, Mayer SA, Noble JM, urednici. *Merritt's Neurology*. 14. izdanje. Philadelphia: Wolters Kluwer; 2022. str. 217–239.
2. Stovner LJ, Hagen K, Linde M, Steiner TJ. The global prevalence of headache: an update, with analysis of the influences of methodological factors on prevalence estimates. *J Headache Pain*. 2022;23:34.
3. Vos T, Lim SS, Abbafati C, Abbas KM, Abbasi M, Abbasifard M i sur. Global burden of 369 diseases and injuries in 204 countries and territories, 1990–2019: a systematic analysis for the Global Burden of Disease Study 2019. *The Lancet*. 2020;396:1204–22.
4. International Association for Study of Pain. IASP Announces Revised Definition of Pain [Internet]. Washington, D.C.: International Association for Study of Pain; 2020 [citirano 30. svibnja 2024]. Dostupno na: <https://www.iasp-pain.org/publications/iasp-news/iasp-announces-revised-definition-of-pain/>
5. Filipović B. Neurogena upala moždanih ovojnica i bol u području glave i vrata [disertacija]. Zagreb: Sveučilište u Zagrebu, Medicinski fakultet; 2016.
6. Petravić D, Brinar V, Mahović Lakušić D. Bol i bolni sindromi glave. U: Adamec I, Braun B, Bašić S, Bilić E, Borovečki F, Brinar V i sur., urednici. *Neurologija za medicinare*. Drugo izdanje. Zagreb: Medicinska naklada; 2019. str. 184–201.
7. Huang S, Borgland SL, Zamponi GW. Dopaminergic modulation of pain signals in the medial prefrontal cortex: Challenges and perspectives. *Neurosci Lett*. 2019;702:71–6.
8. Loeser JD, Treede RD. The Kyoto protocol of IASP Basic Pain Terminology. *Pain*. 2008;137:473–7.
9. Garland EL. Pain processing in the human nervous system: a selective review of nociceptive and biobehavioral pathways. *Prim Care*. 2012;39:561–71.
10. Ong WY, Stohler CS, Herr DR. Role of the Prefrontal Cortex in Pain Processing. *Mol Neurobiol*. 2019;56:1137–66.
11. Kummer K, Sheets PL. Targeting Prefrontal Cortex Dysfunction in Pain. *J Pharmacol Exp Ther*. 2024;389:268–76.
12. Xu P, Chen A, Li Y, Xing X, Lu H. Medial prefrontal cortex in neurological diseases. *Physiol Genomics*. 2019;51:432–42.
13. Haefeli M, Elfering A. Pain assessment. *Eur Spine J*. 2006;15:17–24.
14. Correll DJ. The Measurement of Pain: Objectifying the Subjective. U: Waldman SD, urednici. Drugo izdanje. Philadelphia: Elsevier Health Sciences; 2011. str. 191–201.

15. Brinar V. Moždani živci. U: Adamec I, Braun B, Bašić S, Bilić E, Borovečki F, Brinar V, urednici. Neurologija za medicinare. Drugo izdanje. Zagreb: Medicinska naklada; 2019. str. 55–86.
16. IHS Classification ICHD–3 [Internet]. London: International Headache Society; 2021. Classification [citirano 15. svibnja 2024.]. Dostupno na: <https://ichd-3.org/classification–outline/>
17. Jančuljak D. Dijagnostički i terapijski pristup pri glavoboljama. *Medicus*. 2019;28:47–57.
18. Haider S, Shoai M, Shah R, Turner C, Bahra A. Novel screening tool for secondary headache in acute care – A pilot study. *Clin Med*. 2024;24:100005.
19. Hautakangas H, Winsvold BS, Ruotsalainen SE, Bjornsdottir G, Harder AVE, Kogelman LJA i sur. Genome–wide analysis of 102,084 migraine cases identifies 123 risk loci and subtype–specific risk alleles. *Nat Genet*. 2022;54:152–60.
20. IHS Classification ICHD–3 [Internet]. London: International Headache Society; 2021. 4. Other primary headache disorders [citirano 15. svibnja 2024.]. Dostupno na: <https://ichd-3.org/other-primary-headache-disorders/>
21. Headache Classification Committee of the International Headache Society (IHS). The International Classification of Headache Disorders. 3. izd. *Cephalalgia*. 2018;38:1–211.
22. IHS Classification ICHD–3 [Internet]. London: International Headache Society; 2021. Introduction to the secondary headaches [citirano 15. svibnja 2024.]. Dostupno na: <https://ichd-3.org/introduction-secondary-headaches/>
23. IHS Classification ICHD–3 [Internet]. London: International Headache Society; 2021. 13. Painful lesions of the cranial nerves and other facial pain [citirano 1. lipnja 2024.]. Dostupno na: <https://ichd-3.org/13-painful-cranial-neuropathies-and-other-facial-pains/>
24. Berkowitz AL. Headache. U: Berkowitz AL. *Clinical Neurology and Neuroanatomy: A Localization–Based Approach*. Drugo izdanje. New York: McGraw Hill LLC; 2022. str. 307–14.
25. Chong MS, Bajwa ZH. Diagnosis and treatment of neuropathic pain. *J Pain Symptom Manage*. 2003. doi: 10.1016/s0885–3924(03)00064–2.
26. Berkowitz AL. Facial Sensory and Motor Pathways & Approach to Facial Sensory and Motor Deficits. U: Berkowitz AL. *Clinical Neurology and Neuroanatomy: A Localization–Based Approach*. Drugo izdanje. New York Chicago San Francisco Athens

- London Madrid Mexico City Milan New Delhi Singapore Sydney Toronto: McGraw Hill LLC; 2022. str. 129–36.
27. Allam AK, Sharma H, Larkin MB, Viswanathan A. Trigeminal Neuralgia: Diagnosis and Treatment. *Neurol Clin.* 2023;41:107–21.
  28. Dayan RR, Peleg R. Herpes zoster – typical and atypical presentations. *Postgrad Med.* 2017;129:567–71.
  29. Nair PA, Patel BC. Herpes Zoster. *StatPearls.* 2023. PMID: 28722854.
  30. Gruver C, Guthmiller KB. Postherpetic Neuralgia [Internet]. Treasure Island (FL): StatPearls ; 2023 [citirano 3. lipnja 2024]. Dostupno na: <https://www.ncbi.nlm.nih.gov/books/NBK493198/>
  31. IHS Classification ICHD–3 [Internet]. London: International Headache Society; 2021. 14. Other headache disorders [citirano 1. lipnja 2024]. Dostupno na: <https://ichd-3.org/14-other-headache-disorders/>
  32. Hrvatski zavod za javno zdravstvo. Međunarodna klasifikacija bolesti i srodnih zdravstvenih problema. Drugo izdanje. Zagreb: Medicinska naklada; 2012. 350 str.
  33. Hrvatski zavod za javno zdravstvo. Međunarodna klasifikacija bolesti i srodnih zdravstvenih problema. Drugo izdanje. Zagreb: Medicinska naklada; 2012. 744 str.
  34. Luciani M, Negro A, Spuntarelli V, Bentivegna E, Martelletti P. Evaluating and managing severe headache in the emergency department. *Expert Review of Neurotherapeutics.* 2021;21:277–85.
  35. Kuan WS, Kumar R, Yau YW, Ng WM, Chia DWJ, Ng EY i sur. Headache in the Emergency Department: A Multicenter Observational Study from Singapore. *Medicina.* 2023;59:1340.
  36. Wijeratne T, Wijeratne C, Korajkic N, Bird S, Sales C, Riederer F. Secondary headaches – red and green flags and their significance for diagnostics. *ENeurologicalSci.* 2023;32:100473.
  37. Doretti A, Shestaritc I, Ungaro D, Lee JI, Lymperopoulos L, Kokoti L i sur. Headaches in the emergency department – a survey of patients' characteristics, facts and needs. *J Headache Pain.* 2019;20:100.
  38. Pellatt RAF, Kamona S, Chu K, Sweeny A, Kuan WS, Kinnear FB i sur. The Headache in Emergency Departments study: Opioid prescribing in patients presenting with headache. A multicenter, cross–sectional, observational study. *Headache.* 2021;61:1387–402.



39. Pohl H, Do TP, García–Azorín D, Hansen JM, Kristoffersen ES, Nelson SE i sur. Green Flags and headache: A concept study using the Delphi method. *Headache*. 2021;61:300–9.
40. Chu K, Kelly A, Kuan WS, Kinnear FB, Keijzers G i sur. Predictive performance of the common red flags in emergency department headache patients: a HEAD and HEAD–Colombia study. *Emergency Medicine Journal*. 2024;41:368–75.
41. IHS Classification ICHD–3 [Internet]. London: International Headache Society; 2021. 4.4 Primary thunderclap headache [citirano 17. svibnja 2024]. <https://ichd-3.org/other-primary-headache-disorders/4-4-primary-thunderclap-headache/>
42. Schwedt TJ. Thunderclap Headache. *Continuum*. 2015;21:1058–71.
43. Lebedeva ER, Ushenin AV, Gurary NM, Gilev DV, Olesen J. Sentinel headache as a warning symptom of ischemic stroke. *J Headache Pain*. 2020;21:70.
44. Al–Lami BS, Dlshad B, Al–Tawil YN, Majeed HH, Ramzi M, Alasaly DR i sur. Comparative diagnostic efficacy of cranial CT, CTA, and DSA in subarachnoid hemorrhage management: A systematic review and meta–analysis. *J Med Imaging Radiat Sci*. 2024;55:101427.
45. Malojčić B, Brinar V, Poljaković Z. Cerebrovaskularne bolesti. U: Adamec I, Braun B, Bašić S, Bilić E, Borovečki F, Brinar V, urednici. *Neurologija za medicinare*. Drugo izdanje. Zagreb: Medicinska naklada; 2019. str. 153–83.
46. Mayer SA, Bernardini GL, Solomon RA. Subarachnoid Hemorrhage. U: Louis ED, Mayer SA, Noble JM, urednici. *Merritt's Neurology*. 14. izdanje. Philadelphia: Wolters Kluwer; 2022. str. 1029–56.
47. Boswell S, Thorell W, Gogela S, Lyden E, Surdell D. Angiogram–negative subarachnoid hemorrhage: outcomes data and review of the literature. *J Stroke Cerebrovasc Dis*. 2013;22:750–7.
48. Mark DG, Horton BH, Reed ME. Shifts in Diagnostic Testing for Headache in the Emergency Department, 2015 to 2021. *JAMA Netw Open*. 2024. doi: 10.1001/jamanetworkopen.2024.7373.
49. Yu DW, Jung YJ, Choi BY, Chang CH. Subarachnoid hemorrhage with negative baseline digital subtraction angiography: is repeat digital subtraction angiography necessary. *J Cerebrovasc Endovasc Neurosurg*. 2012;14:210–5.
50. Caceres JA, Goldstein JN. Intracranial hemorrhage. *Emerg Med Clin North Am*. 2012;30:771–94.

51. Kwak Y, Son W, Kim YS, Park J, Kang DH. Discrepancy between MRA and DSA in identifying the shape of small intracranial aneurysms. *J Neurosurg.* 2020;134:1887–93.
52. Park S. Emergent Management of Spontaneous Subarachnoid Hemorrhage. *Continuum.* 2024;30:662–81.
53. Perillo T, Paoletta C, Perrotta G, Serino A, Caranci F, Manto A. Reversible cerebral vasoconstriction syndrome: review of neuroimaging findings. *Radiol Med.* 2022;127:981–90.
54. Gotesman RD, Niznick N, Dewar B, Fergusson DA, Mallick R, Shorr i sur. The prevalence of non-contrast CT imaging abnormalities in reversible cerebral vasoconstriction syndrome: A systematic review and meta-analysis. *PLoS One.* 2024. doi: 10.1371/journal.pone.0295558.
55. Cappelen-Smith C, Calic Z, Cordato D. Reversible Cerebral Vasoconstriction Syndrome: Recognition and Treatment. *Curr Treat Options Neurol.* 2017;19:21.
56. Xing B, Lenck S, Krings T, Hengwei J, Jaigobin CS, Schaafsma JD. Angiographic Characteristics of Hemorrhagic and Ischemic Phases of Reversible Cerebral Vasoconstriction Syndrome. *Clin Neuroradiol.* 2020;30:85–9.
57. Ling YH, Chi NF, Pan LH, Wang YF, Wu CH, Lirng JF i sur. Association between impaired dynamic cerebral autoregulation and BBB disruption in reversible cerebral vasoconstriction syndrome. *J Headache Pain.* 2023;24:170.
58. International Headache Society. 6.7.3.1 Acute headache attributed to reversible cerebral vasoconstriction syndrome (RCVS) [Internet]. London: International Headache Society; 2021 [citirano 31. svibnja 2024]. Dostupno na: <https://ichd-3.org/6-headache-attributed-to-cranial-or-cervical-vascular-disorder/6-7-headache-attributed-to-other-acute-intracranial-arterial-disorder/6-7-3-headache-attributed-to-reversible-cerebral-vasoconstriction-syndrome-rcvs/6-7-3-1-headache-probably-attributed-to-reversible-cerebral-vasoconstriction-syndrome-rcvs/>
59. Patel SD, Topiwala K, Saini V, Patel N, Pervez M, Al-Mufti F i sur. Hemorrhagic reversible cerebral vasoconstriction syndrome: A retrospective observational study. *J Neurol.* 2021;268:632–9.
60. Pinto MJ, Schon M, Sousa JA, Filipe J, Costa A, Azevedo E i sur. Ultrasonographic Vasospasm and Outcome of Posterior Reversible Encephalopathy and Cerebral Vasoconstriction Syndromes. *Ultraschall Med.* 2023;44:487–94.

61. Saposnik G, Barinagarrementeria F, Brown RD Jr, Bushnell CD, Cucchiara B, Cushman M i sur. Diagnosis and management of cerebral venous thrombosis: a statement for healthcare professionals from the American Heart Association/American Stroke Association. *Stroke*. 2011;42:1158–92.
62. Alet M, Ciardi C, Alemán A, Bando L, Bonardo P, Cea C i sur. Cerebral venous thrombosis in Argentina: clinical presentation, predisposing factors, outcomes and literature review. *J Stroke Cerebrovasc Dis*. 2020;29:105145.
63. Maali L, Khan S, Qeadan F, Ismail M, Ramaswamy D, Hedna VS. Cerebral venous thrombosis: continental disparities. *Neurol Sci*. 2017;38:1963–8.
64. Ferro JM, Canhão P, Stam J, Bousser MG, Barinagarrementeria F. Prognosis of cerebral vein and dural sinus thrombosis: results of the International Study on Cerebral Vein and Dural Sinus Thrombosis (ISCVT). *Stroke*. 2004;35:664–70.
65. Silvis SM, Lindgren E, Hiltunen S, Devasagayam S, Scheres LJ, Jood K i sur. Postpartum Period Is a Risk Factor for Cerebral Venous Thrombosis. *Stroke*. 2019;50:501–3.
66. Amoozegar F, Ronksley PE, Sauve R, Menon BK. Hormonal contraceptives and cerebral venous thrombosis risk: a systematic review and meta-analysis. *Front Neurol*. 2015;6:7.
67. Getahun D, Nash R, Flanders WD, Baird TC, Becerra-Culqui TA, Cromwell L i sur. Cross-sex Hormones and Acute Cardiovascular Events in Transgender Persons: A Cohort Study. *Ann Intern Med*. 2018;169:205–13.
68. Zuurbier SM, Arnold M, Middeldorp S, Broeg-Morvay A, Silvis SM, Heldner MR i sur. Risk of Cerebral Venous Thrombosis in Obese Women. *JAMA Neurol*. 2016;73:579–84.
69. Ferro JM, Bousser MG, Canhão P, Coutinho JM, Crassard I, Dentali F i sur. European Stroke Organization guideline for the diagnosis and treatment of cerebral venous thrombosis – endorsed by the European Academy of Neurology. *Eur J Neurol*. 2017;24:1203–13.
70. King A, Doyle KM. Implications of COVID-19 to Stroke Medicine: An Epidemiological and Pathophysiological Perspective. *Curr Vasc Pharmacol*. 2022;20:333–40.
71. Simonetto M, Wechsler PM, Merkler AE. Stroke Treatment in the Era of COVID-19: a Review. *Curr Treat Options Neurol*. 2022;24:155–71.
72. Nguyen TN, Qureshi MM, Klein P, Yamagami H, Abdalkader M, Mikulik R i sur. Global Impact of the COVID-19 Pandemic on Cerebral Venous Thrombosis and

- Mortality. *J Stroke*. 2022;24:256–65.
73. Liu K, Pei L, Gao Y, Zhao L, Fang H, Bunda B i sur. Dehydration Status Predicts Short–Term and Long–Term Outcomes in Patients with Cerebral Venous Thrombosis. *Neurocrit Care*. 2019;30:478–83.
  74. Shabo E, Wach J, Hamed M, Güresir Á, Weinhold L, Vatter H i sur. Asymptomatic Postoperative Cerebral Venous Sinus Thrombosis After Posterior Fossa Tumor Surgery: Incidence, Risk Factors, and Therapeutic Options. *Neurosurgery*. 2023;92:1171–6.
  75. Duman T, Uluduz D, Midi I, Bektas H, Kablan Y, Goksel BK i sur. A Multicenter Study of 1144 Patients with Cerebral Venous Thrombosis: The VENOST Study. *J Stroke Cerebrovasc Dis*. 2017;26:1848–57.
  76. Oliveira IM, Duarte JÁ, Dalaqua M, Jarry VM, Pereira FV, Reis F. Cerebral venous thrombosis: imaging patterns. *Radiol Bras*. 2022;55:54–61.
  77. Martinelli I, Bucciarelli P, Passamonti SM, Battaglioli T, Previtali E, Mannucci PM. Long–term evaluation of the risk of recurrence after cerebral sinus–venous thrombosis. *Circulation*. 2010;121:2740–6.
  78. Yaghi S, Shu L, Bakradze E, Salehi Omran S, Giles JA, Amar JY i sur. Direct Oral Anticoagulants Versus Warfarin in the Treatment of Cerebral Venous Thrombosis (ACTION–CVT): A Multicenter International Study. *Stroke*. 2022;53:728–38.
  79. Lindgren E, Silvis SM, Hiltunen S, Heldner MR, Serrano F, de Scisco M i sur. Acute symptomatic seizures in cerebral venous thrombosis. *Neurology*. 2020;95:1706–15.
  80. Dmytriw AA, Song JSA, Yu E, Poon CS. Cerebral venous thrombosis: state of the art diagnosis and management. *Neuroradiology*. 2018;60:669–85.
  81. Coutinho JM, van den Berg R, Zuurbier SM, VanBavel E, Troost D, Majoie CB i sur. Small juxtacortical hemorrhages in cerebral venous thrombosis. *Ann Neurol*. 2014;75:908–16.
  82. van Dam LF, van Walderveen MAA, Kroft LJM, Kruyt ND, Wermer MJH, van Osch MJP i sur. Current imaging modalities for diagnosing cerebral vein thrombosis – A critical review. *Thromb Res*. 2020;189:132–9.
  83. Fan Y, Yu J, Chen H, Zhang J, Duan J, Mo D i sur. Chinese Stroke Association guidelines for clinical management of cerebrovascular disorders: executive summary and 2019 update of clinical management of cerebral venous sinus thrombosis. *Stroke Vasc Neurol*. 2020;5:152–8.

84. Ferro JM, Bousser MG, Canhão P, Coutinho JM, Crassard I, Dentali F i sur. European Stroke Organization guideline for the diagnosis and treatment of cerebral venous thrombosis – Endorsed by the European Academy of Neurology. *Eur Stroke J*. 2017;2:195–221.
85. Klein P, Shu L, Nguyen TN, Siegler JE, Omran SS, Simpkins AN i sur. Outcome Prediction in Cerebral Venous Thrombosis: The IN–REvASC Score. *J Stroke*. 2022;24:404–16.
86. Hiltunen S, Putaala J, Haapaniemi E, Tatlisumak T. Long–term outcome after cerebral venous thrombosis: analysis of functional and vocational outcome, residual symptoms, and adverse events in 161 patients. *J Neurol*. 2016;263:477–84.
87. Koopman K, Uyttenboogaart M, Vroomen PC, van der Meer J, De Keyser J, Luijckx GJ. Long–term sequelae after cerebral venous thrombosis in functionally independent patients. *J Stroke Cerebrovasc Dis*. 2009;18:198–202.
88. Gasparini S, Neri S, Brigo F, Cianci V, Mammì A, Pascarella A i sur. Late epileptic seizures following cerebral venous thrombosis: a systematic review and meta–analysis. *Neurol Sci*. 2022;43:5229–36.
89. Sánchez van Kammen M, Lindgren E, Silvis SM, Hiltunen S, Heldner MR, Serrano F i sur. Late seizures in cerebral venous thrombosis. *Neurology*. 2020;95:1716–23.
90. Lindgren E, Rentzos A, Hiltunen S, Serrano F, Heldner MR, Zuurbier SM i sur. Dural arteriovenous fistulas in cerebral venous thrombosis: Data from the International Cerebral Venous Thrombosis Consortium: Data from the International Cerebral Venous Thrombosis Consortium. *Eur J Neurol*. 2022;29:761–70.
91. Palazzo P, Agius P, Ingrand P, Ciron J, Lamy M, Berthomet A i sur. Venous Thrombotic Recurrence After Cerebral Venous Thrombosis: A Long–Term Follow–Up Study. *Stroke*. 2017;48:321–6.
92. Skajaa N, Vandenbroucke JP, Simonsen CZ, Sørensen HT, Adelborg K. Thromboembolic events, bleeding, and mortality in patients with cerebral venous thrombosis: a nationwide cohort study. *Blood Adv*. 2023;7:2070–81.
93. Hynes N, Kavanagh EP, Sultan S, Jordan F. Surgical and radiological interventions for treating symptomatic extracranial cervical artery dissection. *Cochrane Database Syst Rev*. 2021;2:CD013118.
94. Salehi Omran S. Cervical Artery Dissection. *Continuum (Minneapolis)*. 2023;29:540–65.

95. Keser Z, Chiang CC, Benson JC, Pezzini A, Lanzino G. Cervical Artery Dissections: Etiopathogenesis and Management. *Vasc Health Risk Manag.* 2022;18:685–700.
96. Engelter ST, Lyrer P, Traenka C. Cervical and intracranial artery dissections. *Ther Adv Neurol Disord.* 2021;14:17562864211037238.
97. Roberts T, Horner DE, Chu K, Than M, Kelly AM, Klim S i sur. Thunderclap headache syndrome presenting to the emergency department: an international multicentre observational cohort study. *Emerg Med J.* 2022;39:803-9.
98. Ziu E, Khan Suheb MZ, Mesfin FB. Subarachnoid Hemorrhage. StatPearls Publishing. 2023;28722987.
99. Abulhasan YB, Alabdulraheem N, Simoneau G, Angle MR, Teitelbaum J. Mortality after Spontaneous Subarachnoid Hemorrhage: Causality and Validation of a Prediction Model. *World Neurosurg.* 2018;112:e799-811.
100. Malhotra A, Wu X, Gandhi D, Sanelli P. The Patient with Thunderclap Headache. *Neuroimaging Clin N Am.* 2018;28:335–51.
101. Sekhon S, Sharma R, Cascella M. Thunderclap Headache. StatPearls Publishing. 2023;32809464.

## **8. SAŽETAK**

**Cilj istraživanja:** Cilj ove retrospektivne studije je analizirati obilježja i specifičnosti glavobolja koje odgovaraju kriterijima za glavobolju „poput udara groma” (engl. *thunderclap headache*, TCH), utvrditi njihovu etiologiju, različitosti i istražiti učestalost primarne TCH.

**Ispitanici i metode:** U istraživanje je uključeno 84 bolesnika koji su u periodu od 1. siječnja 2021. do 31. prosinca 2023. godine došli u hitni prijem KBC Split zbog glavobolje koja odgovara kriterijima za TCH. Retrospektivno su prikupljeni anamnestički podatci i podatci o dijagnostičkoj obradi te statistički analizirani.

**Rezultati:** Od 84 bolesnika 81 (96,43%) su prvi put doživjeli glavobolju „poput udara groma”. Hospitalizirano je 72 bolesnika (86,9%). Dijagnostička obrada započeta je nativnom CT–om mozga, zatim se na temelju indikacija izvodila LP, CT ili MR angiografija, CT ili MR venografija i MR mozga. CT mozga izrađen je u 83 slučaja (98,81%). Kod 54 bolesnika (64,29%) pronađena je neurološka etiologija TCH, a 30 bolesnika (37,5%) dijagnosticirana je nespecifična glavobolja. Niti jednom bolesniku nije dijagnosticirana primarna TCH. Pronađena su 43 slučaja SAH–a (51,19%) koji su dijagnosticirani na temelju nativnog CT–a mozga (N = 38) ili analize CSF–a nakon LP–e (N = 7). CT ili MR angiografijom pronađeno je 29 bolesnika (67,44%) s aneurizmama, od njih troje (6,98%) je imalo multiple aneurizme. Raspon godina bolesnika sa SAH–om bio je 30 do 82 godine s medijanom 54 godine. Nije pronađena statistički značajna razlika u incidenciji SAH–a obzirom na dob. SAH se gotovo dva puta češće prezentirao u žena (67,44%) nego muškaraca (32,56%). Trećina bolesnika (34,88%) sa SAH–om nije imala komorbiditete, a u bolesnika s komorbiditetima najčešći je bio arterijska hipertenzija (25,58%). Najčešći simptomi koji su pratili TCH u bolesnika sa SAH–om bili su povraćanje (62,79%), mučnina (46,51%), poremećaj svijesti (30,23%), meningizam (27,91%) i fotofobija (16,28%). Preminulo je petero bolesnika (5,95%) – jedan slučaj subduralnog krvarenja i četiri slučaja SAH–a. Mortalitet SAH–a bio je 9,3%.

**Zaključak:** Većina bolesnika s TCH bila je hospitalizirana i detaljno obrađena do dobivanja konačne dijagnoze. Prva pretraga korištena za TCH je nativni CT mozga. Najčešći uzroci TCH su neurološke bolesti i stanja, poglavito SAH. Nije pronađen ni jedan slučaj primarne TCH. Izraz glavobolja „poput udara groma” (engl. *thunderclap headache*) trebao bi biti korišten kao klinički izraz za usmjeravanje dijagnostičke obrade, ne konačna dijagnoza.



## **9. SUMMARY**

**Diploma thesis title:** Characteristics and specificity of thunderclap headaches during a three year period (2021–2023) at the KBC Split neurology clinic

**Background:** The aim of this retrospective study is to analyze the characteristics of thunderclap headaches (TCH) and determine their etiology, differences and investigate the frequency of primary TCH.

**Methods:** The study included 84 patients who, in the period from January 1, 2021 to December 31, 2023, came to the emergency department of KBC Split due to a headache that meets the criteria for TCH. Retrospectively, anamnestic data and data on diagnostic processing were collected and statistically analyzed.

**Results:** Out of 84 patients, 81 (96.43%) experienced TCH for the first time. 72 patients (86.9%) were hospitalized. Diagnostic workup began with non–contrast brain CT, then, based on the indications, LP, CT or MR angiography, CT or MR venography and MR of the brain were performed. Brain CT was performed in 83 cases (98.81%). A neurological etiology of TCH was found in 54 patients (64.29%), and a non–specific headache was diagnosed in 30 patients (37.5%). No patient was diagnosed with primary TCH. We found 43 cases of SAH (51.19%) that were diagnosed based on non–contrast brain CT (N = 38) or CSF analysis after LP (N = 7). CT or MR angiography found 29 patients (67.44%) with aneurysms, three of them (6.98%) had multiple aneurysms. The age range of patients with SAH was 30 to 82 years with a median of 54 years. No statistically significant difference was found in the incidence of SAH with respect to age. SAH was observed almost twice as often in women (67.44%) than in men (32.56%). A third of patients (34.88%) with SAH had no comorbidities, and in patients with comorbidities the most common was arterial hypertension (25.58%). The most common symptoms accompanying TCH in patients with SAH were vomiting (62.79%), nausea (46.51%), altered states of consciousness (30.23%), meningism (27.91%) and photophobia (16.28%). Five patients died (5.95%) – one case of subdural hemorrhage and four cases of SAH. Mortality of SAH was 9.3%.

**Conclusion:** Most patients with TCH were hospitalized and given an extensive workup until the final diagnosis was obtained. Diagnostic workup was initiated with non–contrast brain CT. The most common causes of TCH are neurological diseases and conditions, especially SAH. Not a single case of primary TCH was found. The term "thunderclap headache" should be used as a clinical term to guide diagnostic workup, not a definitive diagnosis.



## Prilog 1. Rješenje Etičkog povjerenstva KBC–a Split



KLINIČKI BOLNIČKI CENTAR SPLIT  
ETIČKO POVJERENSTVO

Klasa: 520-03/24-01/64  
Ur.broj:2181-147/01-06/LJ.Z.-24-02

Split, 22.03.2024.

### IZVOD IZ ZAPISNIKA SJEDNICE ETIČKOG POVJERENSTVA KBC SPLIT 6/2024

#### 28.

Doc.dr.sc. Vana Košta, dr.med., iz Klinike za neurologiju KBC-a Split je uputila Etičkom povjerenstvu zamolbu za odobrenje provedbe istraživanja:

*Obilježja i specifičnosti glavobolja poput „udara groma“ tijekom trogodišnjeg razdoblja (2021. – 2023.) u Klinici za neurologiju KBC Split*

Istraživanje za potrebe diplomskog rada će u Klinici za neurologiju KBC –a Split provesti voditelj istraživanja doc.dr.sc. Vana Košta, dr. med. i suradnica Iva Rozić, studentica Medicinskog fakulteta u Splitu.

Predviđeno trajanje istraživanja je 6 mjeseci do godine dana.

Nakon razmatranja zamolbe, donesen je sljedeći

#### Zaključak

Iz priložene dokumentacije razvidno je da je Plan istraživanja usklađen s odredbama o zaštiti prava i osobnih podataka ispitanika iz Zakona o zaštiti prava pacijenata (NN169/04, 37/08) i Zakona o provedbi Opće uredbe o zaštiti podataka (NN 42/18), te odredbama Kodeksa liječničke etike i deontologije (NN55/08, 139/15) i pravilima Helsinške deklaracije WMA 1964-2013 na koje upućuje Kodeks.

Etičko povjerenstvo odobrava i suglasno je s provedbom istraživanja.

PREDSJEDNIK ETIČKOG POVJERENSTVA  
KLINIČKOG BOLNIČKOG CENTRA SPLIT  
IZV.PROF. DR. SC. LJUBO ZNAOR