

Izražaj kandidatnih gena za prirođene anomalije bubrega i urotrakta, FGFR1, FGFR2 i RIP5, tijekom fetalnog i postnatalnog razvoja u čovjeka i miša

Kelam, Nela

Doctoral thesis / Disertacija

2025

Degree Grantor / Ustanova koja je dodijelila akademski / stručni stupanj: **University of Split, School of Medicine / Sveučilište u Splitu, Medicinski fakultet**

Permanent link / Trajna poveznica: <https://um.nsk.hr/um:nbn:hr:171:999825>

Rights / Prava: [In copyright](#)/[Zaštićeno autorskim pravom.](#)

Download date / Datum preuzimanja: **2025-03-03**



Repository / Repozitorij:

[MEFST Repository](#)



SVEUČILIŠTE U SPLITU
MEDICINSKI FAKULTET

NELA KELAM, mag. educ. biol. et chem.

**IZRAŽAJ KANDIDATNIH GENA ZA PRIROĐENE ANOMALIJE BUBREGA I
UROTRAKTA, *FGFR1*, *FGFR2* I *RIP5*, TIJEKOM FETALNOG I POSTNATALNOG
RAZVOJA U ČOVJEKA I MIŠA**

DOKTORSKA DISERTACIJA

Split, 2024.

Doktorska disertacija je izrađena na Zavodu za anatomiju, histologiju i embriologiju Medicinskog fakulteta Sveučilišta u Splitu u sklopu projekta Hrvatske zaklade za znanost „Karakterizacija kandidat gena za prirođene anomalije bubrega i urotrakta tijekom razvoja u miša i čovjeka“ (IP-2016-06-2575) voditeljice prof. dr. sc. Katarine Vukojević, uz mentorstvo izv. prof. dr. sc. Sandre Kostić.

Objavljeni znanstveni radovi na kojima se temelji doktorska disertacija

1. **Kelam N**, Racetin A, Katsuyama Y, Vukojevic K, Kostic S. Immunohistochemical Expression Pattern of FGFR1, FGFR2, RIP5, and HIP2 in Developing and Postnatal Kidneys of *Dab1*^(-/-) (*yotari*) Mice. International journal of molecular sciences. 2022;23(4). Epub 2022/02/27. (1) (čimbenik odjeka 6,208)
2. **Kelam N**, Racetin A, Polovic M, Benzon B, Ogorevc M, Vukojevic K, Glavina Durdov M, Dunatov Huljev A, Kuzmić Prusac I, Čarić D, Raguž F, Kostić S.. Aberrations in *FGFR1*, *FGFR2*, and RIP5 Expression in Human Congenital Anomalies of the Kidney and Urinary Tract (CAKUT). International journal of molecular sciences. 2022;23(24). Epub 2022/12/24. (2) (čimbenik odjeka 6,208)

Najveća hvala mojoj mentorici, izv. prof. dr. sc. Sandri Kostić na iskazanoj podršci i pomoći tijekom izrade ove doktorske disertacije te svim savjetima i prilikama koje mi je pružila u ove četiri godine.

Velika hvala prof. dr. sc. Katarini Vukojević što mi je omogućila biti dio svoga istraživačkoga tima.

Hvala i svim kolegama sa Zavoda za anatomiju, histologiju i embriologiju na pruženoj pomoći i savjetima prilikom izrade ove doktorske disertacije i tijekom svakodnevnog rada, posebno dr. sc. Aniti Racetin i dr. sc. Marinu Ogorevcu.

Hvala i mojoj obitelji i prijateljima, koji su mi bili neiscrpna podrška i motivacija, posebno majci Anki koja je sa mnom prošla sve – od početka.

Sadržaj

POPIS OZNAKA I KRATICA	1
1. UVOD.....	5
1.1. Razvoj bubrega čovjeka i miša.....	6
1.1.1. Pronefros	6
1.1.2. Mezonefros	7
1.1.3. Metanefros	8
1.1.3.1. Razvojni periodi stvaranja definitivnog bubrega	9
1.2. Usporedba građe i funkcije bubrega čovjeka i miša	11
1.2.1. Usporedna anatomija bubrega miša i čovjeka	12
1.2.2. Usporedna histologija bubrega miša i čovjeka	13
1.3. Fiziologija bubrega	18
1.4. Značaj mišjeg modela u razumijevanju razvoja ljudi.....	20
1.4.1. <i>Yotari (Dab1^{-/-})</i> miš	23
1.5. Prirođene anomalije bubrega i odvodnih mokraćnih puteva (CAKUT)	26
1.5.1. Hipoplazija bubrega	30
1.5.2. Cistična bubrežna displazija	32
1.5.3. Udvostručenje uretera	33
1.5.4. Dijagnostika prirođenih anomalija mokraćnog sustava	35
1.5.5. Liječenje prirođenih anomalija mokraćnog sustava	36
1.5.6. CAKUT kandidat geni	37
1.5.6.1. Receptori fibroblastnih čimbenika rasta 1 i 2	38
1.5.6.1.1. Obrazac izražaja FGFR-ova u razvoju bubrega.....	40
1.5.6.2. Protein kinaza koja djeluje na receptor 5	42

2. CILJEVI I HIPOTEZE ISTRAŽIVANJA	44
2.1. Ciljevi istraživanja.....	45
2.2. Hipoteze istraživanja	46
3. MATERIJALI I METODE.....	47
3.1. Etička dozvola	48
3.2. Prikupljanje animalnih uzoraka.....	48
3.2.1. Izračun veličine uzorka	49
3.3. Prikupljanje humanih uzoraka.....	49
3.3.1. Izračun veličine uzorka	51
3.4. Histološka analiza	51
3.4.1. Priprema bubrežnog tkiva za histološku analizu	51
3.4.2. Hematoksilin-eozin bojanje	52
3.4.3. Indirektna imunofluorescencija	52
3.4.4. Priprema tkiva za elektronsku mikroskopiju	54
3.5. Prikupljanje podataka - Obrada mikrofotografija i kvantifikacija	54
3.6. Izolacija RNA i qRT-PCR	56
3.7. Statistički postupci	57
4. REZULTATI.....	59
4.1. Usporedba prostorno-vremenskog izražaja FGFR1, FGFR2 i RIP5 proteina u embrionalnim bubrezima miševa divljeg tipa i <i>yotari</i> miševa	60
4.1.1. Prostorno-vremenski izražaj FGFR1 u embrionalnim i postnatalnim bubrezima miševa divljeg tipa i <i>yotari</i> miševa	62
4.1.2. Prostorno-vremenski izražaj FGFR2 u embrionalnim i postnatalnim bubrezima miševa divljeg tipa i <i>yotari</i> miševa	70
4.1.3. Prostorno-vremenski izražaj RIP5 u embrionalnim i postnatalnim bubrezima miševa divljeg tipa i <i>yotari</i> miševa	73

4.1.4. Prostorno-vremenski izražaj Erk1/2 i mTOR-a u embrionalnim i postnatalnim bubrezima miševa divljeg tipa i <i>yotari</i> miševa	74
4.2. Usporedba prostorno-vremenskog izražaja <i>FGFR1</i> , <i>FGFR2</i> i <i>RIP5</i> proteina u zdravim kontrolama i bubrezima zahvaćenima urođenim anomalijama bubrega i urotrakta	79
4.2.1. H&E bojenje normalnih ljudskih fetalnih bubrega i bubrega zahvaćenih prirođenim anomalijama bubrega i urotrakta.....	79
4.2.2 Izražaj <i>FGFR1</i> u zdravim kontrolama i bubrezima zahvaćenima prirođenim anomalijama bubrega i urotrakta	82
4.2.3 Izražaj <i>FGFR2</i> u zdravim kontrolama i bubrezima zahvaćenima prirođenim anomalijama bubrega i urotrakta	86
4.2.4. Izražaj <i>RIP5</i> u zdravim kontrolama i bubrezima zahvaćenim prirođenim anomalijama bubrega i urotrakta	89
5. RASPRAVA	92
5.1. Izražaj <i>FGFR1</i> , <i>FGFR2</i> i <i>RIP5</i> u embrionalnim i postnatalnim bubrezima miševa divljeg tipa i <i>yotari</i> miševa.....	93
5.2. Izražaj <i>FGFR1</i> , <i>FGFR2</i> i <i>RIP5</i> u zdravim humanim fetalnim bubrezima i bubrezima zahvaćenim prirođenim anomalijama bubrega i urotrakta.....	97
6. ZAKLJUČAK.....	102
7. SAŽETAK.....	106
8. SUMMARY	109
9. LITERATURA.....	112
10. KRATKI ŽIVOTOPIS	133

POPIS OZNAKA I KRATICA

A/Cd	ampula/sabirni kanalić (<i>eng.</i> ampulla/collecting duct)
ACE	angiotenzin konvertirajući enzim (<i>eng.</i> angiotensin-converting enzyme)
ADH	antidiuretski hormon (<i>eng.</i> antidiuretic hormone)
ANOVA	analiza varijance (<i>eng.</i> analysis of variance)
Akt	AKT serin/treonin kinaza 1 (<i>eng.</i> AKT serine/threonine kinase 1)
AGTR2	angiotenzin II receptor tipa 2 (<i>eng.</i> angiotensin II receptor type 2)
BMP7	koštani morfogenetski protein 7 (<i>eng.</i> bone morphogenetic protein 7)
CAKUT	prirodne anomalije bubrega i urotrakta (<i>eng.</i> congenital anomalies of the kidney and urinary tract)
CKD	kronična bubrežna bolest (<i>eng.</i> chronic kidney disease)
Cre	(<i>eng.</i> carbapenem-resistant Enterobacterales)
CS	Carnegie stadij (<i>eng.</i> Carnegie stage)
Ct	zavijeni kanalić (<i>eng.</i> convoluted tubule)
CTRL	zdrava kontrola (<i>eng.</i> control kidneys)
DAPI	4',6-diamidino-2-fenilindol (<i>eng.</i> 4',6-diamidino-2-phenylindole)
DCT	distalni zavijeni kanalić (<i>eng.</i> distal convoluted tubule)
DNA	deoksiribonukleinska kiselina (<i>eng.</i> deoxyribonucleic acid)
DSTYK	dvojna serin/treonin i tirozin protein kinaza; Dusty protein kinaza (<i>eng.</i> dual serine/threonine and tyrosine protein kinase)
DU	anomalije uretera (<i>eng.</i> duplex kidneys)
dw	razvojni tjedan (<i>eng.</i> developmental week)
DYS	displastični bubrezi (<i>eng.</i> dysplastic kidneys)
E	embrionalni dan (<i>eng.</i> embryonic day)
ERK1/2	protein kinaza aktivirana mitogenom (<i>eng.</i> extracellular signal-regulated kinase 1/2)
FGF	fibroblastni čimbenik rasta (<i>eng.</i> fibroblast growth factor)
FGF2	fibroblastni čimbenik rasta 2 (<i>eng.</i> fibroblast growth factor 2)

FGFR1	receptor za fibroblastni čimbenik rasta 1 (<i>eng.</i> fibroblast growth factor receptor 1)
FGFR2	receptor za fibroblastni čimbenik rasta 2 (<i>eng.</i> fibroblast growth factor receptor 2)
FRS2	supstrat receptora čimbenika rasta fibroblasta 2 (<i>eng.</i> fibroblast growth factor receptor substrate 2)
G	glomerul (<i>eng.</i> glomerulus)
g	nezreli glomerul (<i>eng.</i> immature glomeruli)
GDNF	neurotrofni čimbenik glije (<i>eng.</i> glial derived neurotrophic factor)
GFR	brzina glomerularne filtracije (<i>eng.</i> glomerular filtration rate)
GRB2	protein 2 vezan za receptor čimbenika rasta (<i>eng.</i> growth factor receptor-bound protein 2)
HE	hematoksilin-eozin bojanje (<i>eng.</i> hematoxylin and eosin staining)
HGF	čimbenik rasta hepatocita (<i>eng.</i> hepatocyte growth factor)
HYP	hipoplastični bubrezi (<i>eng.</i> hypoplastic kidneys)
IP3	inozitol 1,4,5-trifosfat (<i>eng.</i> inositol 1,4,5-trisphosphate)
JGA	jukstaglomerularni aparat (<i>eng.</i> juxtaglomerular apparatus)
LoxP	(<i>eng.</i> locus of X-over P1)
mm	metanefrogeni mezenhim (<i>eng.</i> metanephric mesenchyme)
MRU	magnetnorezonantna urografija (<i>eng.</i> magnetic resonance urography)
mTOR	cilj rapamicina kod sisavaca (<i>eng.</i> mammalian target of rapamycin)
NGS	masivno paralelno sekvenciranje (<i>eng.</i> next-generation sequencing)
NTC	kontrolni uzorak (<i>eng.</i> no template control)
P	postnatalni dan (<i>eng.</i> postnatal day)
PAP	peroksidaza-antiperoksidaza (<i>eng.</i> peroxidase-antiperoxidase)
PAX2	upareni gen 2 (<i>eng.</i> paired box gene 2)
PBS	fiziološka otopina puferirana s fosfatom (<i>eng.</i> Phosphate-buffered saline)

PCT	proksimalni zavijeni kanalić (<i>eng.</i> proximal convoluted tubule)
PFA	paraformaldehid (<i>eng.</i> paraformaldehyde)
PGK-Neo	fosfoglicerat-kinaza-1 pod čiji je promotor stavljen nadzor za izražaj gena za fosfotransferazu neomicina (<i>eng.</i> phosphoglycerate kinase I promoter driving the neomycin phosphotransferase gene)
PI3K	fosfoinozimid 3-kinaza (<i>eng.</i> Phosphoinositide 3-kinases)
PLC	fosfolipaza C (<i>eng.</i> Phospholipase C)
PUV	stražnji uretralni zalistci (<i>eng.</i> posterior urethral valves)
qRT-PCR	kvantitativna lančana reakcija polimeraze u stvarnom vremenu (<i>eng.</i> Real-Time Quantitative Reverse Transcription, PCR)
RIP5	protein kinaza u interakciji s receptorom 5 (<i>eng.</i> Receptor Interacting Protein Kinase 5)
RNA	ribonukleinska kiselina (<i>eng.</i> ribonucleic acid)
rv	bubrežni mjehurić (<i>eng.</i> renal vesicle)
SALL1	faktor transkripcije sličan spalt-u 1 (<i>eng.</i> spalt-like transcription factor 1)
S6K1	ribosomalni protein S6 kinaza beta-1 (<i>eng.</i> Ribosomal protein S6 kinase beta-1)
SRC	protoonkogen tirozin-protein kinaza Src (<i>eng.</i> Proto-oncogene tyrosine-protein kinase Src)
TS	Theilerovi stadiji (<i>eng.</i> Theiler stage)
UPJO	opstrukcija pijeloureteralnog vrata (<i>eng.</i> ureteropelvic junction obstruction)
UVJO	opstrukcija ureterovezikalnog spoja (<i>eng.</i> ureterovesical junction obstruction)
VUR	vezikoureteralni refluks (<i>eng.</i> vesicoureteric reflux)
WNT4	(<i>eng.</i> wingless-type MMTV integration site family)
WT1	Wilmsov tumorski protein 1 (<i>eng.</i> Wilms tumor 1)

U uvodnom dijelu se nalazi kratak pregled razvoja bubrega, usporedba strukture i funkcije bubrega čovjeka i miša, značaj mišjeg modela u razumijevanju embrionalnog razvoja i razvoju bolesti u ljudi, opis fenotipa *yotari* (*Dab1^{-/-}*) miša, pregled prirođenih anomalija bubrega i urotrakta te informacije o kandidat genima čije su mutacije odgovorne za nastanak prirođenih anomalija bubrega i urotrakta (CAKUT-a).

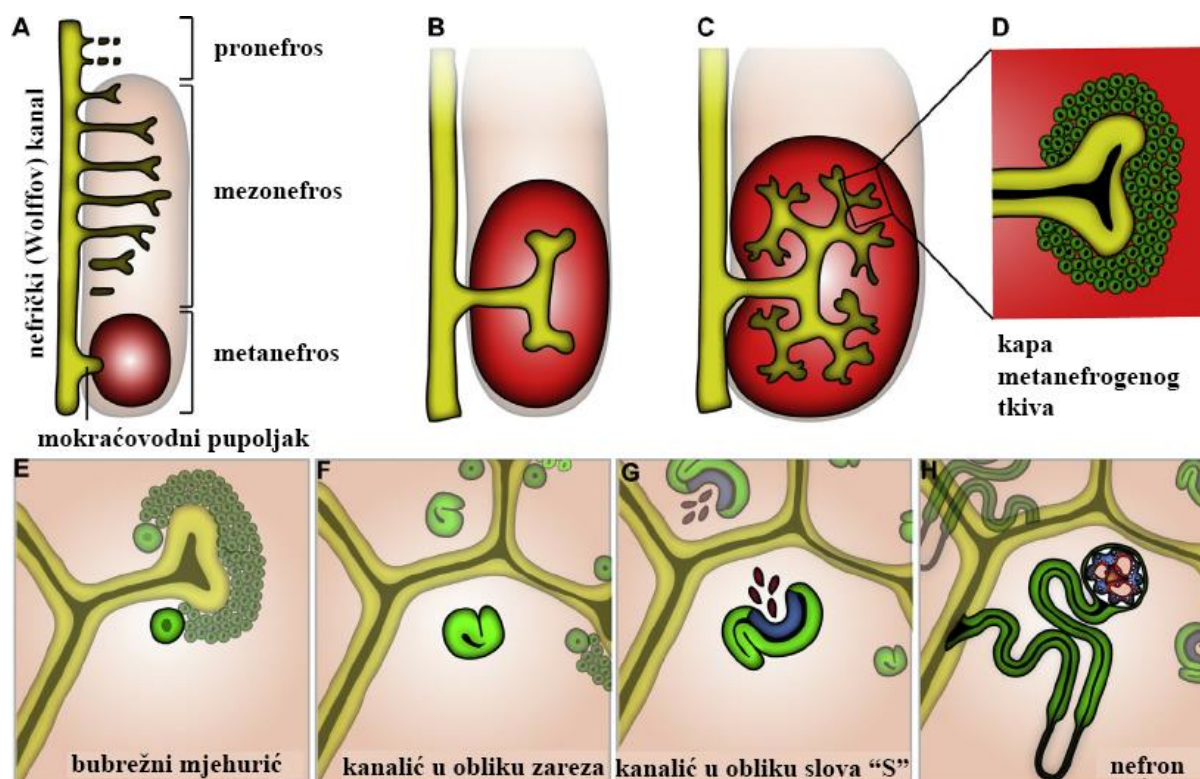
1.1. Razvoj bubrega čovjeka i miša

Proces razvoja bubrega reguliran je složenim međudjelovanjem mnogobrojnih signalnih molekula, čiji točan prostorni i vremenski izražaj igra ključnu ulogu u pravilnom razvoju. Kod sisavaca, tri para organa za izlučivanje nastaju iz intermedijarnog mezoderma duž kraniokaudalne osi, a njihov se razvoj djelomično vremenski preklapa (3, 4). Ovi organi, poznati kao pronefros (predbubreg), mezonefros (prabubreg) i metanefros (definitivni bubreg), obavljaju različite funkcije (4). Iako su pronefros i mezonefros privremeni organi tijekom ontogeneze kod ljudi, njihovo postojanje je ključno za pravilan razvoj metanefrosa, koji predstavlja trajni bubreg (3, 4).

Iako se razvoj bubrega kod ljudi i miševa odvija po istom obrascu, razlikuje se u vremenskim obrascima pojave i regresije prijelaznih oblika bubrega, zbog različite duljine gestacije kod čovjeka (prosječno 40 tjedana) i miša (20 dana) (3).

1.1.1. Pronefros

Pronefros (Slika 1A), početna faza razvoja bubrega kod sisavaca, počinje se oblikovati u ljudskom zametku između 21. i 22. embrionalnog dana (E20 – E22) (5), dok kod miševa taj proces započinje već 8. dana nakon oplodnje (E8) (6). Pronefros nastaje iz segmenta intermedijarnog mezoderma te se sastoji od 7 do 10 staničnih nakupina - nefrotoma, koji sadrži šupljinu nefrocel i direktno komunicira sa susjednim intraembrionalnim celomom. Formiraju se pronefrički kanalići koji povezuju nefrocel s pronefričkim (Wolffovim) kanalom koji se otvara u kloaki. U nefrotomu, stanice s trepetljikama potiču protok tekućine kroz pronefričke kanaliće, gdje se tekućina reapsorbira u okolne krvne sinuse. Različite vrste pokazuju varijacije u broju pronefričkih kanalića, a kod ljudi obično nalazimo 6 – 10 parova (7). Viši kralježnjaci imaju rudimentarne, prolazne pronefroze koji ne pridonose funkciji bubrega. Regresija pronefrosa se u čovjeka događa oko E25, dok u miša oko E9 (3, 4).



Slika 1. Razvojni stadiji ljudskog bubrega. (Preuzeto i prilagođeno prema referenci (8)).

1.1.2. Mezonefros

Razvoj mezonefrosa (Slika 1A) započinje usporedno s regresijom pronefrosa, tijekom 4. gestacijskog tjedna u ljudskom embriju (9) i E9 u miša (10). Mezonefros se razvija kranio-kaudalnim smjerom, u torako-lumbalnom dijelu kralježnice. Sastoji se od Wolffovog kanala i jednostavnih mezonefričkih nefrona, ekskretornih jedinica koje po prvi puta od početka razvoja vrše filtraciju krvi i proizvode male količine urina između 6. i 10. tjedna gestacijskog razvoja čovjeka (6). Svaki mezonefrički nefron ima kanalić koji povezuje glomerul u mezonefrički kanal, s pojedinim glomerulima koji dijele jedan kanalić (6). Otprilike 40 mezonefričkih kanalića je prisutno na vrhuncu mezonefričkog razvoja čovjeka (9, 11). Kod čovjeka, kranijalno smješteni nefroni atrofiraju i degeneriraju u skladu s razvojnim valom od kranijalnog prema kaudalnom dijelu (12). Kanalići kaudalnih nefrona se ne povezuju s Wolffovim kanalom te stoga nikad ne postaju funkcionalni. Mezonefros kod čovjeka iščezava do kraja trećeg mjeseca razvoja (6, 13, 14) a u miša do E14 (6, 15). Kod žena, kanal i kanalići mezonefrosa nestaju, dok kod muškaraca kanal mezonefrosa sudjeluje u formiranju spolnih organa, a preostaje i dio mezonefričkih kanalića koji formiraju izvodne kanale testisa (ductuli efferentes). Na kaudalnom kraju Wolffovog kanala nastaje mokraćovodni pupoljak, označavajući početak razvoja metanefrosa (4).

1.1.3. Metanefros

U sisavaca, razvoj metanefrosa, odnosno trajnog bubrega, počinje izrastanjem mokraćovodnog pupoljka iz kaudalnog kraja Wolffovog kanala u 4. - 5. gestacijskom tjednu kod čovjeka i E11–11.5 u miša (16, 17) (Slika 1B), u vrijeme dok je u njih još uvijek prisutan funkcionalni mezonefros. Mokraćovodni pupoljak, jedinstvena epitelna struktura urasta i prodire u mezenhim metanefričkog blastema od kojeg se posljedično formiraju nefroni metanefrosa. Stoga, metanefros nastaje iz dvije različite osnove i to epitelnog mokraćovodnog pupoljka koji izrasta iz kaudalnog dijela Wolffovog kanala te metanefrogenog mezoderma (6, 15, 18).

Metanefrogeni mezoderm potiče proliferaciju i uzastopno grananje mokraćovodnog pupoljka čime nastaje temelj za razvoj odvodnog sustava bubrega (sabrne cijevi, mali i veliki bubrežni vrčevi, bubrežne zdjelice i uretera) (Slika 1C). Epitelne stanice vršaka sabirnih kanalića (lat. *ampullae*) potiču zgušnjavanje stanica metanefričkog mezoderma (Slika 1D) koje stvaraju kape metanefrogenog tkiva čime započinje proces nefrogeneze (19).

U ljudi nefrogeneza započinje oko 8. – 9. razvojnog tjedna te završava oko 36. razvojnog tjedna, dok u miševa kreće oko E13 te završava koncem prvog tjedna postnatalnog razvoja. Proces nefrogeneze zasniva se na međudjelovanju epitela i mezenhima (4). Stanice mezenhima izražavaju čimbenik rasta hepatocita (HGF) i neurotrofni čimbenik glije (GDNF) koji potiču rast i grananje mokraćovodnog pupoljka, dok epitelne stanice sintetiziraju receptore tirozin-kinaze (MET i RET) za gore spomenute čimbenike, uspostavljajući tako signalizaciju između mezenhima i epitela. Epitelne stanice također sintetiziraju i fibroblastni čimbenik rasta 2 (FGF2) te koštani morfogogenetski protein 7 (BMP7), koji djelujući na mezenhimske stanice, zaustavljaju programiranu staničnu smrt metanefrogenog tkiva te potiču proliferaciju i izražaj transkripcijskog čimbenika Wilmsov tumor 1 (WT1) (4).

Stanične nakupine kape metanefrogenog tkiva prolaze kroz proces mezenhimsko-epitelne transformacije u kojoj mezenhimske stanice vrše sintezu adhezivnih molekula, sindekana i E-kadherina a epitelne stanice mokraćovodnog pupoljka transkripcijske čimbenike PAX2 i WNT4 (4). Navedenim se procesom formiraju bubrežni mjehurići (Slika 1E) od kojih se prvo razvija kanalić u obliku zareza (Slika 1F), a potom kanalić u obliku slova „S“ (Slika 1G) (15, 20, 21). Od dijela kanalića u obliku slova „S“ koji je najbliži mokraćovodnom pupoljku nastaje distalni zavijeni kanalić, od središnjeg dijela proksimalni zavijeni kanalić, Henleova petlja i distalni ravni kanalić, dok se od najudaljenijeg - proksimalnog dijela formira

Bowmanova čahura kroz proces glomerulogeneze (15, 20, 21). Stanice unutarnjeg, visceralnog lista Bowmanove čahure diferenciraju se u podocyte, dok se stanice vanjskog, parijetalnog lista diferenciraju u parijetalne epitelne stanice. Distalni dio nefrona povezuje se sa sabirnim kanalićem (Slika 1H).

Dan nakon što mokraćovodni pupoljak uraste u metanefrogeni mezoderm, primjećuju se kapilare duž periferije metanefrosa i oko mokraćovodnog pupoljka (22, 23). Između 8. i 10. razvojnog tjedna čovjeka, te oko E13 kod miša, kapilare počinju urastati u kanaliće oblikovane u obliku slova "S". Istovremeno, počinje se primjećivati bubrežna arterija koja se proteže od dorzalne aorte do metanefrosa, koja se postupno grana u sve manje arterije koje postaju aferentne arteriole glomerula.

Kapilare i mezangijske stanice prodiru u bubrežno tjelešće oblika slova "S" te okruže podocyte, koji više ne proliferiraju, već se diferenciraju i stvaraju primarne i sekundarne nožice. Bazalne membrane glomerularnih kapilara i podocita se spajaju u glomerularnu bazalnu membranu.

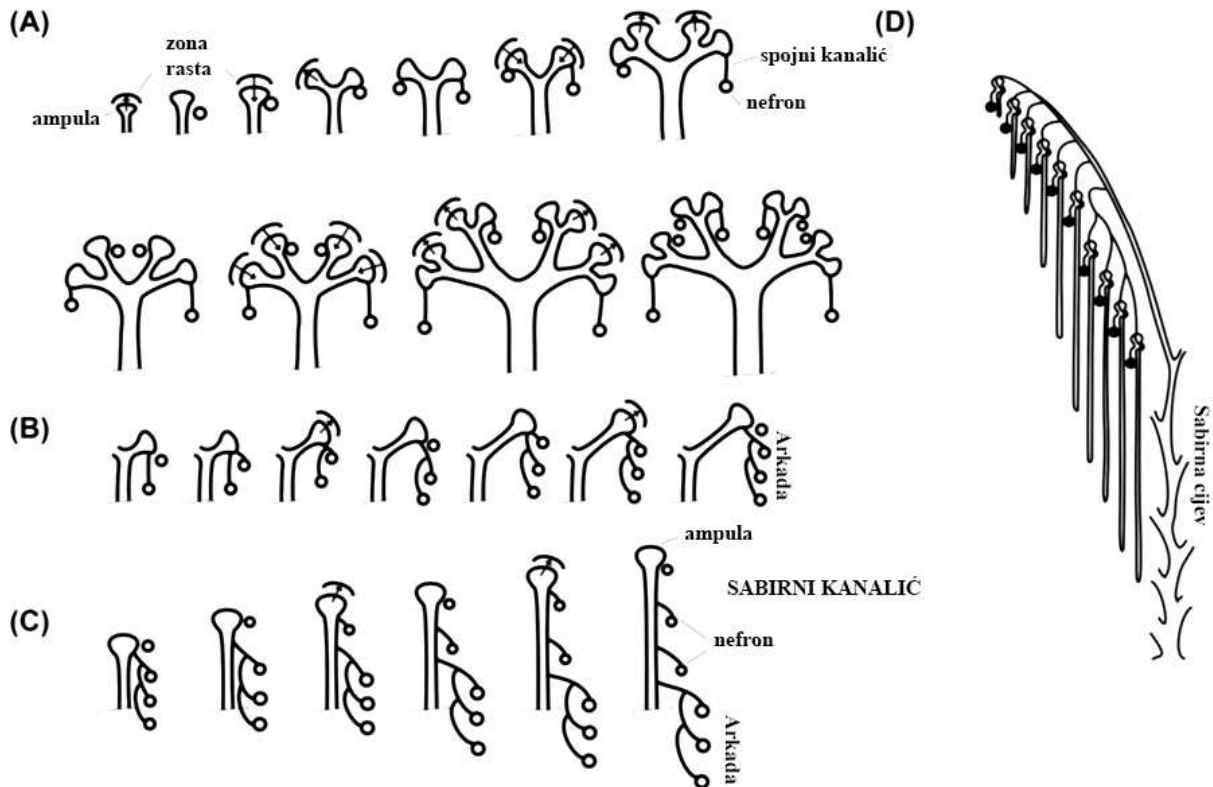
Zaključno, mokraćovodni pupoljak čini osnovu za razvoj sustava sabirnih kanala, uključujući ureter, bubrežnu zdjelicu, vrčeve i sabirne kanale i kanaliće, dok se metanefrogeni mezoderm diferencira u glomerule, tubularne segmente nefrona i intersticij (stromu).

1.1.3.1. Razvojni periodi stvaranja definitivnog bubrega

Osathanondh i Potter (17) su opisali obrazac grananja mokraćovodnog pupoljka i samim time strukturalni razvoj ljudskog bubrega kojeg možemo podijeliti u četiri perioda. Prvi razvojni period počinje oko 4. - 5. tjedna s izrastanjem pupoljka iz Wolffova kanala i završava oko 14. - 15. gestacijskog tjedna čovjeka te uključuje dva odvojena događaja (Razvojni period 1A i 1B).

Razdoblje 1A karakterizira aktivno grananje sabirnih kanalića bez formiranja nefrona. Mokraćovodni pupoljak urasta u metanefrogeni mezoderm i intenzivno se dihotomski grana u kranio-kaudalnom smjeru, čime nastaje osnova za oblik i orijentaciju konačnog bubrega, dok proces nefrogeneze još nije započeo. Svaka ampula ima svoju pridruženu masu nefrogenih stanica. Postupnim grananjem mokraćovodnoga pupoljka kroz 3 - 5 serija, započinje indukcija i diferencijacija (17) nefrona, koji po prvi puta nastaju oko 8. - 9. gestacijskog tjedna u čovjeka (6), a u miša u E13 (16), čime bubreg ulazi u razvojnu fazu 1B. Diferencirani nefroni se spajaju na bilo koju dostupnu ampulu, bez obzira na generaciju grananja. Svakom novom diobom

ampula potiče stvaranje novog nefrona, dok je stari nefron pričvršćen na drugom ogranku. Ako se ampula prebrzo dijeli, moguće je da diferencijacija nefrona izostane (5). Na kraju prvog razvojnog perioda, svaka ampula je prošla kroz približno 15 generacija grananja (Slika 2A). U periodu od 10. do 12. tjedna razvoja postaju vidljivi bubrežna zdjelica, te veliki i mali bubrežni vrčevi.



Slika 2. Shematski prikaz grananja ampula u prvoj (A), drugoj (B), trećoj (C) i četvrtoj (D) bubrežnoj razvojnoj fazi. (Preuzeto i prilagođeno prema referenciji (24)).

U drugom razvojnem periodu, koji počinje oko 14. - 15. gestacijskog tjedna i traje do 20. - 22. tjedna razvoja, primjećuje se rijetko grananje ampula. Međutim, iako ampula na sebi sadrži već pripojene nefrone, može ipak potaknuti nastanak novih. Nastali nefroni se ne povezuju na sabirnu cijev pojedinačno već se grupiraju u formi arkada, gdje se na sabirnu cijev spajaju po četiri nefrona u nizu (Slika 2B). Ipak arkada u određenim slučajevima može sadržavati i do sedam nefrona (24).

Treći razvojni period započinje oko 20. - 22. tjedna i završava oko 32. - 36. tjedna razvoja. Ovu razvojnu fazu karakterizira prestanak grananja ampula i direktno spajanje nefrona na sabirne cijevi. Ovaj se proces ponavlja četiri do sedam puta dok ampula ne prestane funkcionirati i nestane (24) (Slika 2C).

Četvrti razvojni period započinje oko 32.-36. tjedna i nastavlja se sve do u odraslu dob. Određuje ga intersticijski rast, diferencijacija i maturacija prenatalno formiranih nefrona bez mogućnosti formiranja novih s obzirom na činjenicu da je ampula regradirala. Arhitektura bubrega je finalizirana; glomeruli koji se nalaze u unutarnjem dijelu kore pripadaju arkadama, dok oni u vanjskoj polovici kore pripadaju terminalnim ampulama i izravno su pričvršćeni na sabirne cijevi (24) (Slika 2D).

Sazrijevanje dijelova nefrona te organizacija i diferencijacija nefrona u adultni, konačni oblik nastavlja se otprilike 2-3 tjedna nakon rođenja. Razlog rasta veličine bubrežne kore tijekom ovog razdoblja leži u povećanju duljine i zavijenosti proksimalnih zavijenih kanalića. Završna faza sazrijevanja bubrega odvija se na način da Henleove petlje iz posljednje formiranih glomerula vanjske kore urastaju u srž, povećavajući veličinu srži bubrega. Kod nefrona koji su formirani među prvima, glomerul je smješten bliže srži, dok pripadajuće Henleove petlje dosežu njezine najdublje dijelove.

1.2. Usporedba građe i funkcije bubrega čovjeka i miša

U biomedicinskim istraživanjima koristi se široki spektar mišjih sojeva, svaki sa svojim fiziološkim i anatomskim obilježjima. Među njima, C57BL/6 je najčešće korišten soj u akademskim i istraživačkim institucijama. Ova preferencija djelomično proizlazi iz široke primjene C57BL/6 blastocista u proizvodnji ciljanih mutanata ili miševa s utišanim genima. Osim C57BL/6, još neki uobičajeno korišteni sojevi kao modeli u genetičkom inženjerstvu uključuju FVB i soj 129. Svaki od ovih sojeva pruža specifične prednosti i izazove u proučavanju genetskih mehanizama i razvoju bolesti, čineći ih vrijednim alatima za istraživače u razumijevanju bioloških procesa (25).

Iako miševi i ljudi dijele sličan osnovni plan građe tijela i sličan obrazac razvoja, važno je istaknuti da postoje značajne razlike specifične za svaku vrstu (25).

Opće funkcije bubrega sisavaca, kao i osnovna histološka struktura, prilično su slične kod glodavaca i ljudi. Međutim, specifične razlike u bubrežnoj fiziologiji očituju se u omjeru i broju nefrona, kao i u morfologiji krvnih žila, bubrežnih papila i srži. Glodavci, osobito mužjaci, proizvode visoko koncentriran urin s povećanim udjelom proteina, a u bubrežima glodavaca mogu se primijetiti spolno uvjetovane razlike. Moguće su i ultrastrukturne razlike između glodavaca i ljudi (25).

Važno je napomenuti da se veličina bubrega, kao i reakcije na različite lijekove i spojeve, mogu znatno razlikovati ovisno o spolu glodavaca unutar i između različitih sojeva. Ove varijacije treba uzeti u obzir prilikom planiranja istraživanja, interpretacije kliničkih podataka i *postmortem* analize. Dokumentirane su i razlike među različitim sojevima glodavaca u težini bubrega, njegovoj funkciji i osjetljivosti na bolesti. Sve ove specifičnosti imaju bitan utjecaj na istraživanja te zahtijevaju pažljivo promišljanje prilikom analize podataka i tumačenja rezultata istraživanja (25).

1.2.1. Usporedna anatomija bubrega miša i čovjeka

Bubreg glodavaca smješten je retroperitonealno, okružen bijelim masnim tkivom i džepovima smeđeg masnog tkiva unutar zdjelice te obavijen bubrežnom kapsulom. Oba se bubrega nalaze u gornjem dijelu srednjeg trbušnog dijela, s desnim bubregom obično pozicioniranim više kranijalno, uz desni režanj jetre, a lijevim ponešto kaudalnije. Slično tome, bubreg čovjeka također se nalazi retroperitonealno u stražnjem abdomenu, okružen masnim tkivom. Gornji pol bubrega čovjeka obično se proteže do razine gornjeg ruba 12. torakalnog rebra, dok donji pol doseže do 3. slabinskog rebra. Desni bubreg obično je pozicioniran nešto niže (inferiorno/kaudalno) od lijevog (25).

Kao kod ljudi, nadbubrežne žlijezde glodavaca leže na gornjim polovima bubrega. Bubreg glodavaca je boje mahagonija, glatke površine i oblika graha te je dorzoventralno spljošten. Mužjaci obično imaju veće bubrege od ženki, a težina bubrega varira među različitim sojevima. Bubreg čovjeka je crvenkastosmeđe boje i glatke površine. U nekim slučajevima, površina bubrega može pokazivati različite udubine koje su ostaci fetalne lobulacije, posebno kod djece. Slično kao kod glodavaca, bubreg muškarca obično je nešto veći od bubrega žene (između 125–170 g naspram 115–155 g). Kod oba organizma, bubrežna arterija i vena te limfne žile, živci i mokraćovod prolaze kroz bubrežni hilus, uleknuće na medijalnoj strani svakog bubrega koji sadrži renalni sinus, prostor ispunjen masnim tkivom u kojem se nalaze bubrežni vrčevi. Bubrežna nakapnica, prošireni gornji dio mokraćovoda, dijeli se u dva ili tri velika bubrežna vrča. Svaki od njih grana se na još nekoliko manjih ogranaka – malih bubrežnih vrčeva. Makroskopski gledano, bubreg se dijeli na koru (lat. *cortex*) koja čini njezin vanjski dio i srž (lat. *medulla*) kao njezin unutarnji dio (25, 26).

Bubrezi glodavaca su unilobarni (unipiramidalni) te sadrže svega jednu papilu koja seže duboko u bubrežnu nakapnicu. Bubreg sadrži kortikalne labirinte konusnog oblika (sržne piramide) i sržne tračke koji se pružaju od vanjskog dijela srži. Unutarnji dio srži je bubrežna

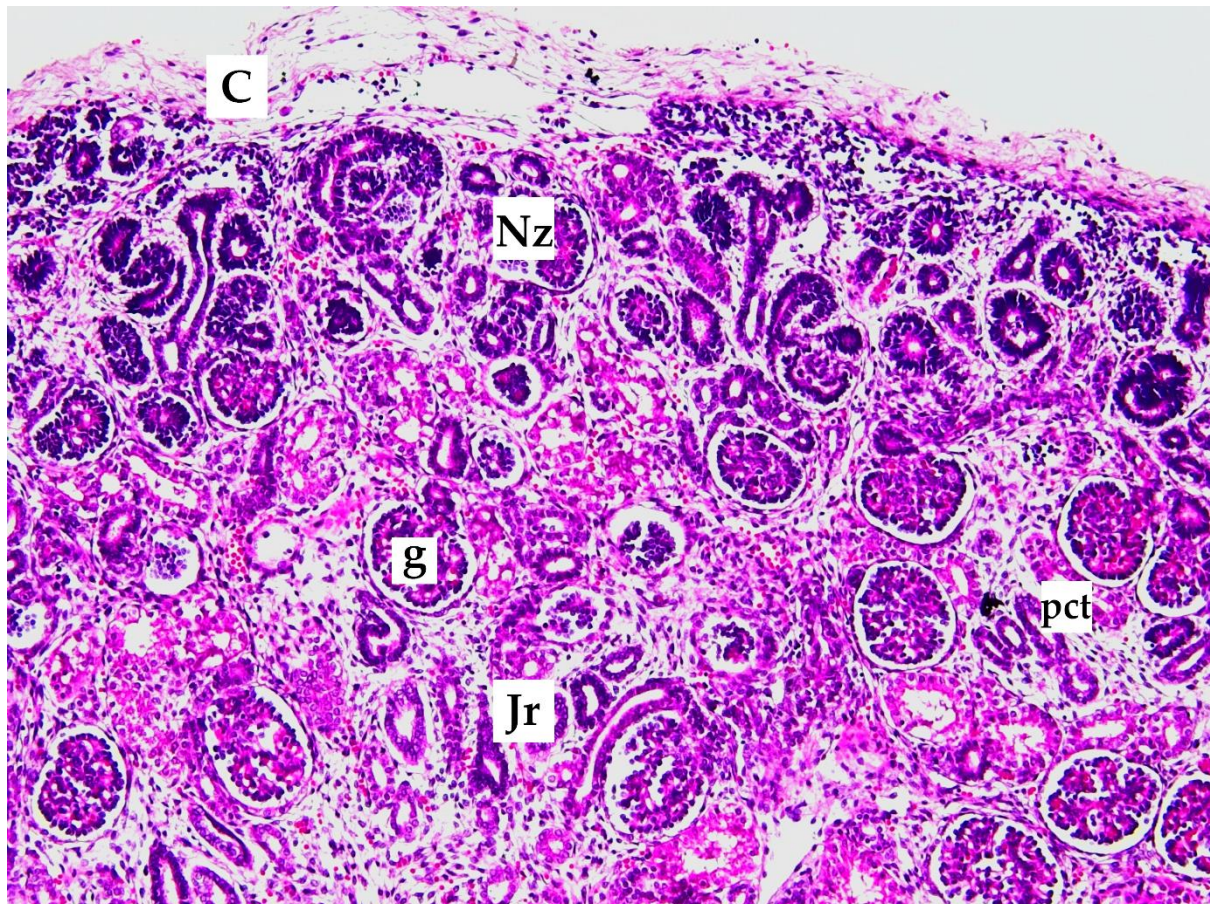
papila, koja se proteže u bubrežnu nakapnicu i mokraćovod. Ljudski bubrezi su multipapilarni (multipiramidalni) sa 7-9 papila i 10-18 sržnih piramida. Postoje dvije glavne vrste papila: jednostavne papile koje dreniraju samo jednu, i složene, koje dreniraju dvije ili više susjednih sržnih piramida. Svaka je papila okružena malim bubrežnim vrčem. Dva ili tri manja bubrežna vrča se spajaju u veliki bubrežni vrč, koje se pak otvara u bubrežnu nakapnicu (25, 26).

Vaskularna i živčana opskrba kao i limfna drenaža slične su kod obje vrste (25, 27). Bubrežni vaskularni sustav jedinstven je po tome što posjeduje dvije kapilarne mreže: glomerularnu i peritubularnu. Bubrežna arterija ulazi u bubrežni hilus, a zatim se postupno sve više grana, tvoreći tako interlobarne arterije, arkuatne arterije, interlobularne arterije i aferentne arteriole koje se potom nastavljaju u glomerularne kapilare. Te kapilare, visokog hidrostatskog tlaka, nalazimo u glomerulima, mjestima filtracije velike količine krvne plazme. Distalni krajevi kapilara u svakom se glomerulu udružuju čineći tako eferentnu arteriolu, koja se nastavlja u drugu kapilarnu mrežu, peritubularnu, koja okružuje bubrežne kanaliće, a karakterizira ju niski hidrostatski tlak. Peritubularne kapilare se udružuju u venske krvne žile koje teku usporedno s arterijskim žilama. Njihovim spajanjem nastaju redom interlobularne vene, arkuatne vene, interlobarne vene te konačno bubrežna vena koja napušta bubrežni vrč prolazeći pored bubrežne arterije (28).

1.2.2. Usporedna histologija bubrega miša i čovjeka

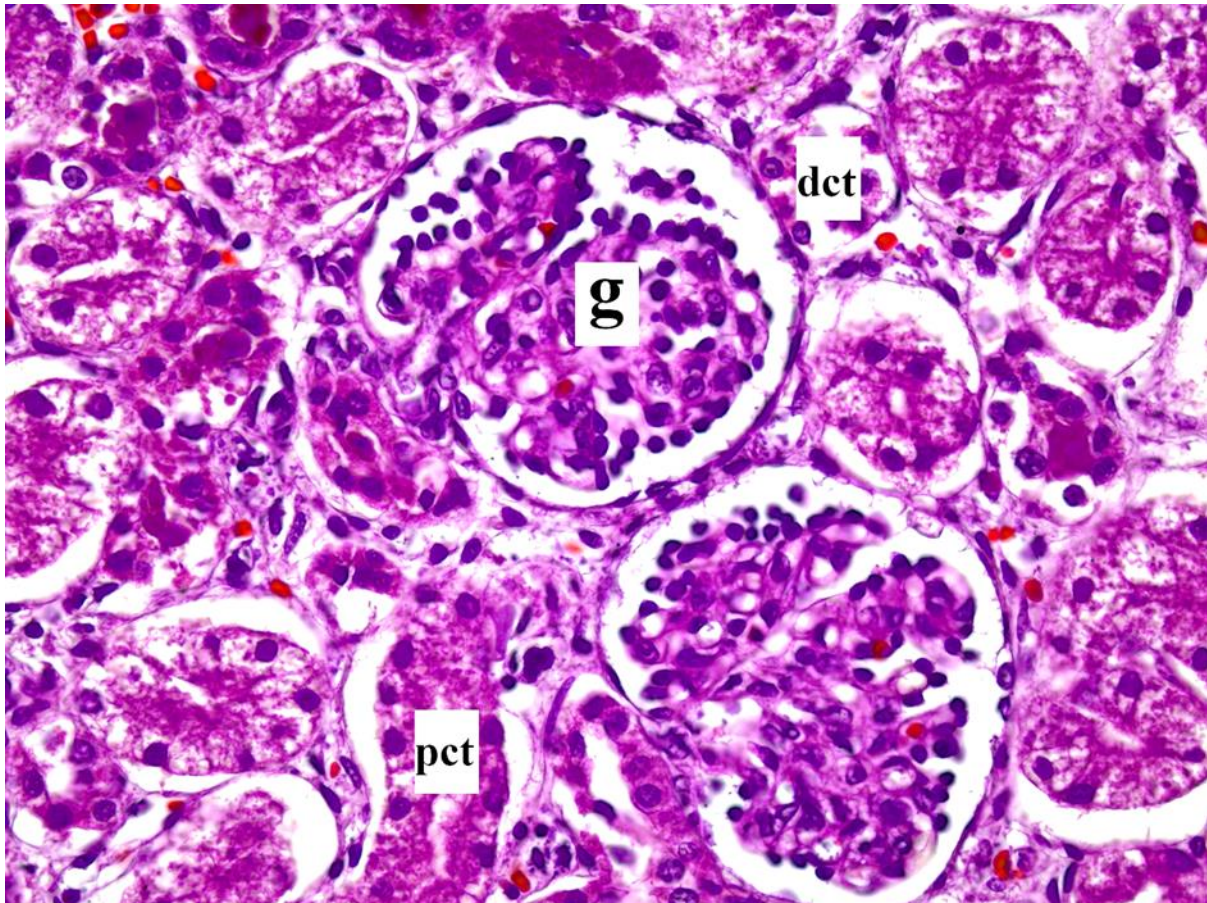
Nefron (grč. *nephros*, bubrežna jedinica) predstavlja temeljnu funkcionalnu jedinicu bubrega u sisavaca. Kod miševa i ljudi, nefron čine bubrežno tjelešce, proksimalni zavijeni kanalić, debeli i tanki silazni, tanki i debeli uzlazni krak Henleove petlje i distalni zavijeni kanalić. Također, nefroni se mogu dodatno klasificirati prema duljini Henleove petlje - kao nefroni s kratkim (kortikalni) ili dugim segmentom petlje (juktamedularni). Glodavci imaju više nefrona s dugim segmentima Henleove petlje nego s kratkim (u omjeru 3:1), dok ljudi imaju više nefrona s kratkim segmentima nego s dugim (u omjeru 7:1). Ova razlika u omjeru nefrona objašnjava veću sposobnost koncentracije urina kod glodavaca, što rezultira urinom visoke specifične težine (u rasponu od 1,030 do 1,060 g/ml) i izraženom proteinurijom, posebice kod mužjaka (25). Kod miševa se procjenjuje da postoji oko 14 000 nefrona po bubregu, dok ljudi imaju 1-2 milijuna nefrona po bubregu. Unatoč tome, broj nefrona ostaje relativno konstantan tijekom života u obje vrste, iako veličina glomerula može varirati, a gustoća glomerula se smanjuje od vanjskih prema unutarnjim dijelovima kore bubrega (25, 26).

Bubrežno tkivo glodavaca je vrlo slično onom mladog čovjeka, s relativno tankom subkapsularnom zonom bez glomerula i znatno manjom veličinom glomerula (prosječno 73,4 μm kod miševa u odnosu na 200 μm kod odraslih ljudi). U obje vrste, jukstamedularni glomeruli, smješteni duboko u bubrežnoj kori, blizu srži, veći su od kortikalnih glomerula, smještenih u vanjskom dijelu bubrežne kore (Slika 3) (25).



Slika 3. Područje rasta u kori bubrega - nefrogena zona (Nz) i jukstamedularna regija (Jr). Ispod bubrežne kapsule se nalazi nefrogena zona vidljiva kao bazofilni pojas nefrona u razvoju u vanjskom dijelu kore bubrega, ispod bubrežne kapsule (C). Najstarije formirani glomeruli (g) se povećavaju prilikom integracije u rastuću koru bubrega smještenu ispod nefrogene zone. Mlađi glomeruli su gušće raspoređeni u vanjskom dijelu kore, dok su stariji glomeruli razdvojeniji i smješteni u blizini srži zbog izvijanja i širenja kanalića. Proksimalni zavijeni kanalići (pct) se lako prepoznaju ispod nefrogene zone zbog citoplazmatske eozinofilije. Fotografija je izvorno snimljena na arhiviranom preparatu humanog bubrega u 35. tjednu fetalnog razvoja. Slika je snimljena na povećanju $\times 10$.

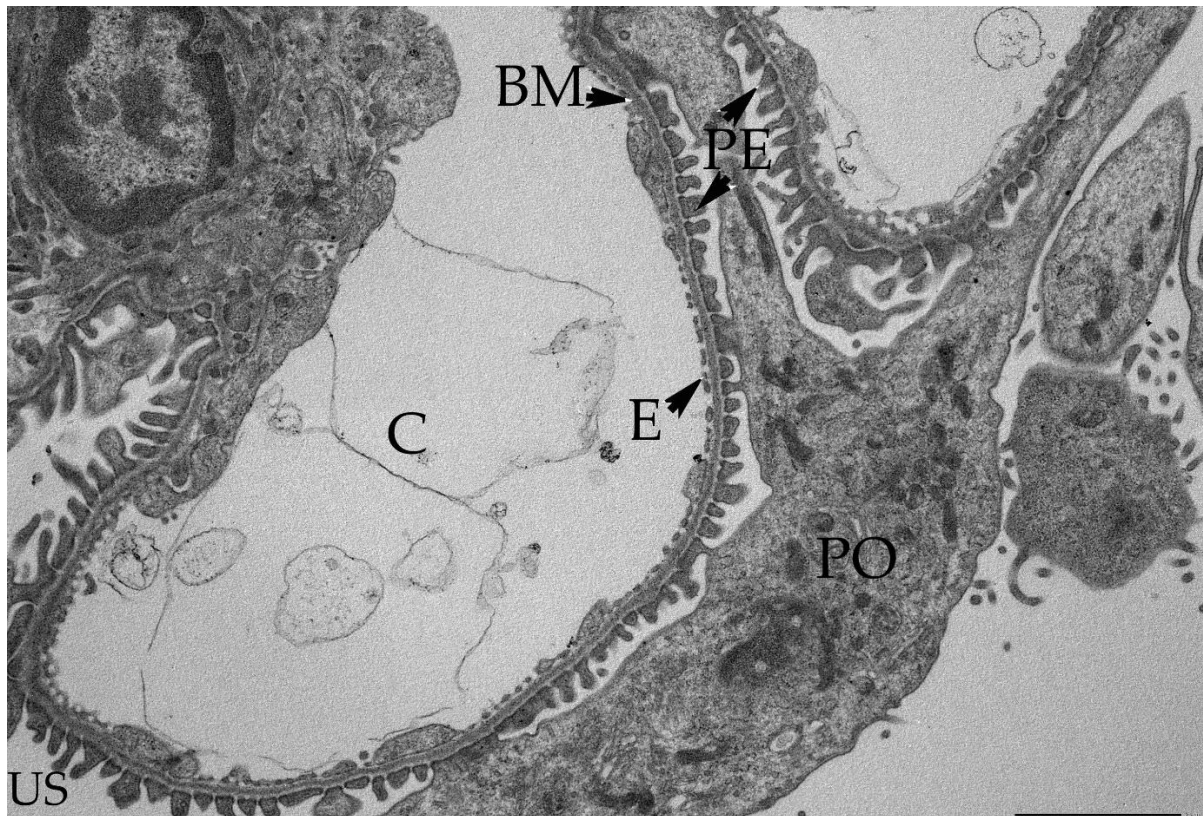
Bubrežno tjelešce čini kapilarno klupko okruženo epitelnom čahurom dvostruke stijenke - glomerularnom (Bowmanovom) čahurom, koja zatvara mokraćni (interkapsularni) prostor. Svako bubrežno tjelešce sadrži mjesto ulaska aferentne i izlaska eferentne arteriole, a naziva se žilni pol i mjesto na kojem počinje proksimalni zavijeni kanalić, odnosno mokraćni pol (Slika 4).



Slika 4. Svjetlosnomikroskopska snimka kore bubrega čovjeka u razvoju. Glomeruli fetalnog bubrega (g) su manji od glomerula odrasle osobe, a podociti imaju karakterističan kubični izgled. Proksimalni zavijeni kanalići (pct) lako se prepoznaju zbog citoplazmatske eozinofilije. Stanice distalnog zavijenog kanalića (dct) su plosnatije i manje od stanica proksimalnog zavijenog kanalića, uz odsustvo četkaste prevlake i apikalnih pinocitotskih mjehurića. Fotografija je izvorno snimljena na arhiviranom preparatu humanog bubrega u 35. tjednu fetalnog razvoja. Slika je snimljena na povećanju $\times 40$.

Glomerularnu krvožilnu mrežu podupiru mioepitelne stanice (intraglomerularne mezangijske stanice) smještene u izvanstaničnom matriksu. Ove stanice imaju nekoliko funkcija: osiguravaju potporu strukturama glomerula, procesom endocitoze eliminiraju molekule zadržane unutar bazalne membrane te sintetiziraju međustaničnu tvar. Jedna od

karakteristika mezangijskih stanica je i mogućnost kontrakcije te regulacije glomerularnog protoka. Lumen glomerularnih kapilara je obložen specijaliziranim fenestriranim endotelom, dok je vanjska površina prekrivena visceralnim epitelnim stanicama (podocitima), sa karakterističnim primarnim i sekundarnim izdancima - nožicama koje možemo uočiti elektronskim mikroskopom (Slika 5).



Slika 5. Prikaz filtracijske barijere glomerula miša transmisijskim elektronskim mikroskopom. Filtracijska barijera građena je od fenestriranog endotela (E), kapilare (C) i glomerularne bazalne membrane (BM) koja dijeli vaskularni od mokraćnog prostora (US), te sekundarnih izdanaka (PE) i podocita (PO) između kojih se pružaju filtracijske pukotine. Fotografija je izvorno snimljena na arhiviranom preparatu mišjeg bubrega u 14. dana postnatalnog razvoja. Slika je snimljena na povećanju $\times 15.000$. Transmisijski elektronski mikroskop (JEM JEOL 1400, Japan).

Između fenestriranih endotelnih stanica glomerularnih kapilara i podocita koji prekrivaju njihove vanjske površine, u obje vrste nalazimo debelu, glomerularnu bazalnu membranu. Bowmanova čahura je obložena slojem parijetalnih epitelnih stanica. Glodavci, kako je već naglašeno, pokazuju spolno uvjetovane karakteristike bubrega, uključujući i one unutar glomerula, koje ovise o soju miša i dobi. U mužjaka glodavaca, stanice parijetalnog lista

Bowmanove čahure mogu biti kubične, za razliku od uobičajenog pločastog epitela kod čovjeka i ženki glodavaca. Ultrastrukturne karakteristike mišjeg i čovjekovog glomerula su većinom istovjetne, a glavna razlika leži u debljini glomerularne bazalne membrane (25). Glomerularna kapilarna bazalna membrana je troslojna i čini ju *lamina rara interna*, *lamina densa* i *lamina rara externa* (26). *Lamina densa* je deblja u ljudi u odnosu na miševе, te u ljudi prosječna bazalna membrana mjeri 320–340 nm, u usporedbi s 80–200 nm kod miševa. U miševa, slojevi bazalne membrane su jasnije vidljivi nego u ljudi. Druge ultrastrukturne značajke, kao što su fenestrirani endotel glomerularnih kapilara i razmaci između filtracijskih pukotina sekundarnih izdanaka podocita su slični u obje vrste (25).

Na žilnom polu bubrežnog tjelešca, između aferentne i eferentne arteriole, sadržane su ekstraglomerularne mezangijske stanice. Te stanice su sastavna komponenta jukstaglomerularnog aparata bubrega, zajedno s *maculom densom*, koja je dio distalnog zavijenog kanalića (DCT) koji naliježe na bubrežno tjelešce i epitelne stanice dovodne arteriole, poznatim kao jukstaglomerularne stanice.

Stjenke bubrežnih kanalića, slično u obje vrste, prekrivene su jednoslojnim kubičnim ili niskim cilindričnim epitelom koji ima obilježja transportnog epitela (25). Stanice proksimalnog zavijenog kanalića imaju srednje visok kubični epitel s dugačkim trepetljikama koji tvore četkastu prevlaku (Slika 4) te brojnim nagomilanim mitohondrijima na bazi stanice, što ukazuje na visoku potrebu za stvaranjem ATP-a potrebnog za rad ionskih pumpi (28). Nadalje, poprečni presjek proksimalnog zavijenog kanalića otkriva jezgre 3 do 5 velikih stanica. Citoplazma je acidofilna i karakterizirana prisutnošću brojnih pinocitotskih vezikula u apikalnom dijelu, smještenih između osnova mikrovila. Ova karakteristika je povezana s kapacitetom stanica za endocitozu i apsorpciju makromolekula (26).

Proksimalni zavijeni kanalić prelazi u Henleovu petlju, koja se sastoji od debelog i tankog silaznog te tankog i debelog uzlaznog kraka. Debeli krakovi Henleove petlje sadrže stanice koje građom nalikuju stanicama distalnog zavijenog kanalića, dok tanke krakove odlikuje pločasti epitel s jezgrama koje strše u lumen (26). Jukstamedularni nefroni su građeni od vrlo duge Henleove petlje koje se proteže duboko u bubrežnu srž, sastavljene od kratkih debelih dijelova i dugih tankih dijelova. Nasuprot tome, kortikalni nefroni sadrže kratke tanke silazne krakove i nemaju tanke uzlazne krakove (26).

Distalni zavijeni kanalić obložen je visokim kubičnim epitelom kojeg karakteriziraju bazolateralne interdigitacije. Stanice distalnog kanalića su plosnatije i manje od stanica

proksimalnog zavijenog kanalića, uz odsustvo izražene četkaste prevlake i apikalnih pinocitotskih mjehurića (Slika 4) (26).

Jedan dio distalnog zavijenog kanalića naliježe uz vaskularni pol bubrežnog tjelešca, gdje epitelne stanice postaju cilindrične s gusto poredanim jezgrama. Taj specifični dio distalnog zavijenog kanalića naziva se *macula densa* i čini integralni dio jukstaglomerularnog aparata (26). Iz DCT-a mokraća se ulijeva u sabirne kanaliće, koji se spajaju u veće ravne sabirne cijevi. Stanice sabirnih kanalića građene su od kubičnog epitela i imaju promjer oko 40 μm , dok stanice većih sabirnih cijevi imaju cilindrični epitel i promjer do 200 μm (26). Sabirne cijevi sadržavaju dvije vrste stanica: glavne i umetnute ili interkalirane. Histološkim bojenjem, glavne stanice pokazuju manje organela u citoplazmi i na preparatima se boje blijedo, dok se umetnute stanice prikazuju kao tamnije obojene (26).

1.3. Fiziologija bubrega

Bubrezi su organi koji su iznimno važni u održavanju homeostaze čitavog organizma. Uz osnovnu funkciju filtracije krvi i izlučivanja razgradnih proizvoda metabolizma, bubrezi su jako važni u održavanju elektrolitnog balansa, acidobaznog statusa, osmolarnosti plazme, arterijskog tlaka, eritropoezi, glukoneogenezi, kao i održavanju integriteta kosti (28).

Osnovna funkcionalna jedinica bubrega je nefron kroz koji se dnevno u prosjeku filtrira 180 L plazme što odgovara vrijednosti brzine glomerularne filtracije (GFR) od 125 mL/min. Stupanj GFR ovisi o filtracijskom koeficijentu glomerularnih kapilara te netofiltracijskom tlaku. Potonji ovisi o razlici glomerularnog hidrostatskog tlaka i koloidno-osmotskog tlaka u Bowmanovoj čahuri s jedne strane te hidrostatskog tlaka u Bowmanovoj čahuri i glomerularnog koloidno-osmotskog tlaka. Od četiri navedene komponente koje određuju netofiltracijski tlak, za fiziološku regulaciju GFR najznačajnija je promjena glomerularnog hidrostatskog tlaka koja ovisi o vrijednostima arterijskog tlaka te otporu aferentne i eferentne arteriole. Povišenje arterijskog tlaka nema značajan utjecaj na promjenu GFR-a uslijed autoregulatorskih mehanizama koji GFR održavaju razmjerno stabilnim unatoč kolebanjima arterijskog tlaka. Konstrikcija aferentne arteriole smanjuje GFR kao i izražena konstrikcija eferentne arteriole koja je definirana minimalno trostrukim porastom njezina otpora. S druge strane, umjerena konstrikcija eferentne arteriole povećava GFR jer je u tom slučaju povišenje hidrostatskog tlaka veće u odnosu na istovremeno povećanje koloidno osmotskog tlaka. S obzirom na izraženu simpatičku inervaciju bubrežnih krvnih žila, jaka aktivacija navedenog sustava smanjuje GFR-a, a isti utjecaj pokazuju i hormoni noradrenalin, adrenalin i endotelin,

dok endotelni dušikov oksid, prostaglandini i bradikinin imaju suprotno djelovanje. Angiotenzin II dovodi do konstrikcije poglavito eferentne arteriole, a s obzirom da se luči u stanjima sniženog arterijskog tlaka ili volumnog smanjenja koja dovode do smanjenja GFR-a, angiotenzin II ima ulogu u sprječavanju njezinog daljnjeg pada (28).

Jednom filtrirana plazma prolazi kroz sustav bubrežnih kanalića. S obzirom da se većina filtrirane plazme reapsorbira, manje od 1% u konačnici se izluči kao mokraća. Tubularna reapsorpcija je za razliku od same glomerularne filtracije vrlo selektivan proces koji uključuje pasivne i aktivne mehanizme. Stupanj reapsorpcije varira ovisno o tvari te je potpun za glukozu i amokiseline, iznosi preko 99% za natrij, klorid i hidrogenkarbonat, dok se primjerice kreatinin u potpunosti izlučuje. Proksimalni kanalići reapsorbiraju oko 65% filtriranog natrija, klorida, kalija i hidrogenkarbonata kao i gotovu svu filtriranu glukozu i aminokiseline, i to putem pasivne i aktivne reapsorpcije. Također, imaju ulogu i u secerniranju organskih kiselina i baza te vodikovih iona u lumen tubula. Henleovu petlju čine tanki silazni krak za koji je karakteristična pasivna reapsorpcija vode, dok je uzlazni krak za vodu nepropustan, a za njegov debeli segment karakteristična je daljnja reapsorpcija natrija, klorida, kalija i hidrogenkarbonata te kalcija i magnezija uz secerniranje vodikovih iona. Početna polovica distalnog kanalića fiziološki je slična debelom uzlaznom segmentu Henleove petlje, nepropusna je za vodu, a reapsorbira ione natrija, kalija, kalcija i magnezija. Završni distalni kanalić i kortikalna sabirna cijev sastoje se od dvije vrste stanica, glavnih koje secerniraju kalijeve, a reapsorbiraju natrijeve ione te umetnutih stanica koje imaju značajnu ulogu u regulaciji acidobazne ravnoteže regulacijom sekrecije i reapsorpcije vodikovih, kalijevih i hidrogenkarbonatnih iona. Konačno, medularna sabirna cijev aktivno reapsorbira natrijeve, a secernira vodikove ione, propusna je za reapsorpciju ureje i navedenim mehanizmima kao završna karika lanca stvaranja mokraće definira njezin konačan volumen i sadržaj (28).

Na gore navedene procese utječu brojni lokalni, živčani i hormonski mehanizmi. Primjerice, pri svakom povećanju filtracije povećava se i ukupna razina reapsorpcije. Na reapsorpciju, slično kao i kod filtracije, utječu i hidrostatski tlak i koloidno osmotski tlak u peritubularnim kapilarama. Nadalje, brojni hormoni imaju utjecaj na tubularnu reapsorpciju kao i na druge fiziološke procese. Aldosteron djeluje na stanice završnog distalnog kanalića i sabirne cijevi te ima značajnu ulogu u regulaciji koncentracije kalija te natrija i posljedično volumena tjelesnih tekućina. Na pojačanu sekreciju aldosterona, kao i na već spomenutu konstrikciju eferentne arteriole i izravno pojačanu reapsorpciju natrija u sustavu bubrežnih kanalića ima angiotenzin II. Do njegove aktivacije dolazi u stanjima niskog arterijskog tlaka ili

smanjenog volumena izvanstanične tekućine. Jedan od molekularnih mehanizama aktivacije je putem *macule dense*, skupine zbijenih epitelnih stanica u početnom dijelu distalnog kanalića gdje čine dio jukstaglomerularnog kompleksa (JGA) koji reagira na promjene ionskog sastava tubularne tekućine, te posljedično secernira renin. Renin izlučuju jukstaglomerularne stanice (promijenjene stanice *tunice medie* aferentne arteriole), a ekstraglomerularne mezangijske - lalis stanice, kao zadnja komponenta JGA, imaju receptore za angiotenzin II. Izlučeni renin potiče konverziju angiotenzinogena u angiotenzin I, koji se pod utjecajem angiotenzin konvertirajućeg enzima prekraja u angiotenzin II (28-30). Antidiuretski hormon (ADH) djeluje na području završnog distalnog kanalića i sabirne cijevi povećavajući reapsorpciju vode. Na tubularnu reapsorpciju djeluju još i atrijski natriuretski peptid koji smanjuje reapsorpciju vode i paratireoidni hormon koji ima utjecaj na reapsorpciju fosfata, kalcija i magnezija (28).

Funkcija bubrega kod miševa slična je funkciji bubrega kod ljudi. Miševi dnevno proizvedu između 0,5 i 1 ml urina. Njihov urin je koncentriraniji nego ljudski zbog složenije bubrežne vaskulature i većeg broja jukstamedularnih nefrona u usporedbi s kortikalnim nefronima, čije duge Henleove petlje omogućuju stvaranje visoko koncentriranog urina. Proteinurija i kreatinurija su česte, osobito kod mužjaka, no te pojave mogu varirati ovisno o soju miša (25).

1.4. Značaj mišjeg modela u razumijevanju razvoja ljudi

Komparativna medicina temelji se na sposobnosti korištenja informacija dobivenih istraživanjem jedne vrste za razumijevanje istih procesa u drugim vrstama. Bazična biomedicinska istraživanja uključuju karakterizaciju gena/proteina, proučavanje kako anatomskih, tako i fizioloških funkcija te karakterizaciju normalnih i patoloških stanja kod raznih životinjskih vrsta. Ovo se znanje zatim primjenjuje na razumijevanje istih procesa kod čovjeka. Slično tome, informacije dobivene u području humane medicine mogu se iskoristiti za unaprjeđenje veterinarske medicine zbog zajedničkih karakteristika među vrstama koje čine osnovu komparativne medicine (31).

S obzirom na to da je proces razvoja sisavaca evolucijski sačuvan, saznanja dobivena na mišjem modelu možemo primijeniti na čovjeka. Laboratorijski miš predstavlja idealan životinjski model za biomedicinska istraživanja i studije komparativne medicine jer, kako je već navedeno, ima mnogo sličnosti s ljudima u smislu razvoja, anatomije i fiziologije te mehanizma razvoja bolesti. Na temelju opisanih razvojnih faza miša (32) i čovjeka (33) (Slika

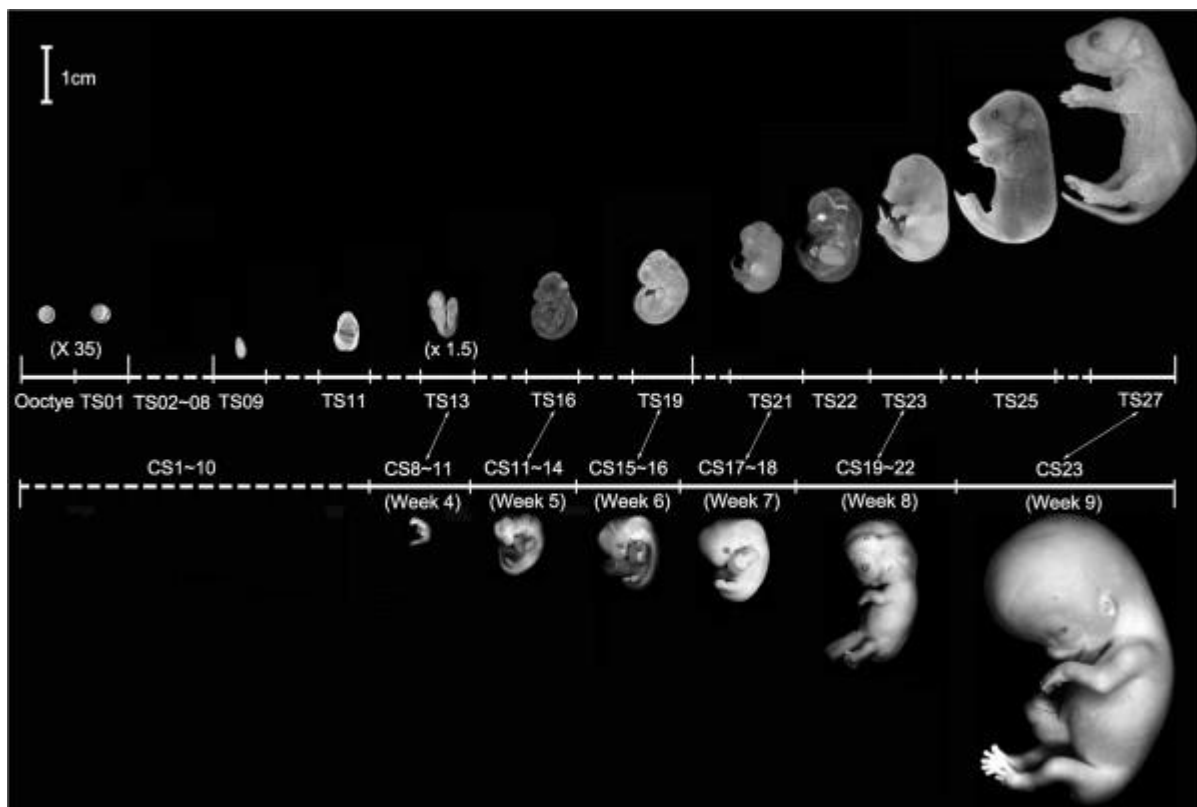
6), moguće je uspostaviti paralelu između vremenskih događaja i struktura kod oba organizma (Tablica 1).

Tablica 1. Vremenski okvir bitnijih miljkaza u miša i čovjeka (34).

Razvojni događaj	Miš (GD)	Čovjek (GD)	
Fertilizacija	0	0	
Implantacija	4.5-5	6-12	Prvo tromjesečje
Završetak organogeneze	14	84-98	
Rast fetusa	14-17	99-196	Drugo tromjesečje
Ubrzani rast fetusa	17-rođenje	197-rođenje	Treće tromjesečje
Rođenje	19-21	~294	

*GD - gestacijski dan

Korištenje glodavaca u istraživačke svrhe ima i značajne ekonomske prednosti: miševi su relativno mali i zahtijevaju malo prostora i resursa za održavanje, imaju kratko vrijeme gestacije, ali relativno velik broj potomaka i imaju prilično brz razvoj do odrasle dobi i relativno kratak životni vijek. Primjerice, gestacijski period miša traje približno 19-21 dan; period dojenja se završava nakon tri do četiri tjedna i spolna zrelost se dostiže u dobi od pet do šest tjedana, što omogućuje relativno brzo stvaranje velikog broja miševa za studije (31).



Slika 6. Morfološke usporedbe razvoja mišjeg i ljudskog embrija. Mišji embrionalni stadiji (Theilerovi stadiji ili TS) se temelje na broju i karakteristikama somita (32). Postoji 28 TS od oplodnje do rođenja, oko 20 dana nakon začeća. Slika prikazuje samo 11 faza. Razvojne stadije ljudskog embrija opisao je Carnegie Institut iz Washingtona, koji se temelje na prisustvu ili odsustvu razvojnih struktura, a ne na veličini embrija ili broju dana razvoja (33). Dvadesettri Carnegiejeva stadija (CS) obuhvaćaju samo prvih 60 dana razvoja ljudskog embrija, nakon čega se termin embrij zamjenjuje s terminom fetus. Slika prikazuje pet ljudskih embrija u dobi od 4-9 gestacijskih tjedana. Dvostruke strelice upućuju na točke u kojima se ljudski i mišji embrije nalaze u sličnim fazama organogeneze. (Preuzeto u izvornom obliku prema referenci (34)).

Korištenje glodavaca također pruža prednosti povezane s obiljem genetskih informacija dostupnih znanstvenicima. Miš i čovjek imaju oko 30 000 gena od kojih približno 95% dijele obje vrste (35-38). Udio mišjih gena s jednim prepoznatljivim ortologom u ljudskom genomu je približno 80%. S druge strane, udio mišjih gena bez ikakvog homologa koji se trenutno može identificirati u ljudskom genomu (i obrnuto) je manji od 1%. Ljudski genom sekvencioniran je 2001. (36, 37), a genom miša 2002. godine (35, 38). Dostupnost kompletnih nukleotidnih sekvenci za obje vrste omogućila je usporedbe genoma među vrstama koje su ključni za identifikaciju i karakterizaciju gena. Sposobnost korištenja sofisticiranih molekularno-

genetičkih tehnika za manipuliranje genima kod miševa, omogućuje "utišavanje" (izbacivanje, deletiranje, *knockout*, nokautiranje) gena ili njihov izražaj u određenim vremenskim točkama ili odabranim tkivima te proučavanje i opisivanje nastalog fenotipa kako bi se bolje razumjela njihova normalna funkcija i/ili uloga u bolesti (31). Takvi modeli su od neprocjenjive važnosti u istraživanju i razumijevanju razvoja te nastanka genetičkih bolesti, a cilj je dobivene rezultate ekstrapolirati na ljudski organizam. Proces konstrukcije *knockout* životinja je izuzetno složen te uključuje nekoliko osnovnih koraka: izgradnju vektora koji sadrži mutaciju u ciljanom genu, uvođenje vektora u embrionalne matične stanice, odabir staničnih klonova koji su prošli homolognu rekombinaciju s uvedenim vektorom, proizvodnju matičnih stanica mišjih himera te proces razmnožavanja kako bi se dobile homozigotne transgenične životinje (39).

U našem istraživanju, za postizanje *knockouta Dab1* gena kod *yotari* miševa korištena je fosfoglicerat-kinaza-1 pod čiji je promotor stavljen nadzor za izražaj gena za fosfotransferazu neomicina (*eng.* phosphoglycerate kinase I promoter driving the neomycin phosphotransferase gene, metoda PGK-neo kazeta). Fosfoglicerat-kinaza-1 (PGK) je eukariotski promotor koji regulira izražaj gena za neomicin. Ova kazeta se koristi za probir stanica koje su putem homologne rekombinacije integrirale gen za neomicin, što im omogućuje otpornost na toksin difterije. Na taj način, eliminirane su sve stanice koje nisu prošle proces homologne rekombinacije s unesenim vektorom. PGK-neo kazeta često je kombinirana i omeđena LoxP sustavom, koji omogućuje posljedično izrezivanje vektora putem Cre-rekombinaze (40).

1.4.1. *Yotari (Dab1^{-/-})* miš

Yotari (Dab1^{-/-}) miš, autosomno recesivni mutantni miš, pojavio se spontano tijekom generacije miševa koji nose mutaciju gena koji kodira receptor za inozitol-1,4,5-trisfosfat (IP3) (41, 42). Fenotip *yotarija*, vrlo nalik na *reeler (Reelin^{-/-})* miša, karakteriziran je nestabilnim hodom, drhtanjem te preuranjenom smrću koja nastupa tijekom perioda dojenja, između P20 i P30 (41).

Većina istraživanja koja su provedena na ovom modelu usredotočila su se na detaljno proučavanje živčanog sustava (41, 43-45). Mali mozak homozigotnog *yotari* miša je hipoplastičan, te ga karakterizira izostanak folijacije. Vanjski i unutrašnji sloj, odnosno molekularni i zrnati sloj se i dalje mogu identificirati, dok Purkinjeove stanice ne oblikuju sloj između molekularnog i zrnatog sloja već su raspršene i u zrnatom sloju i u bijeloj tvari. Laminarna struktura sive tvari velikog mozga i citoarhitektura hipokampusa su također

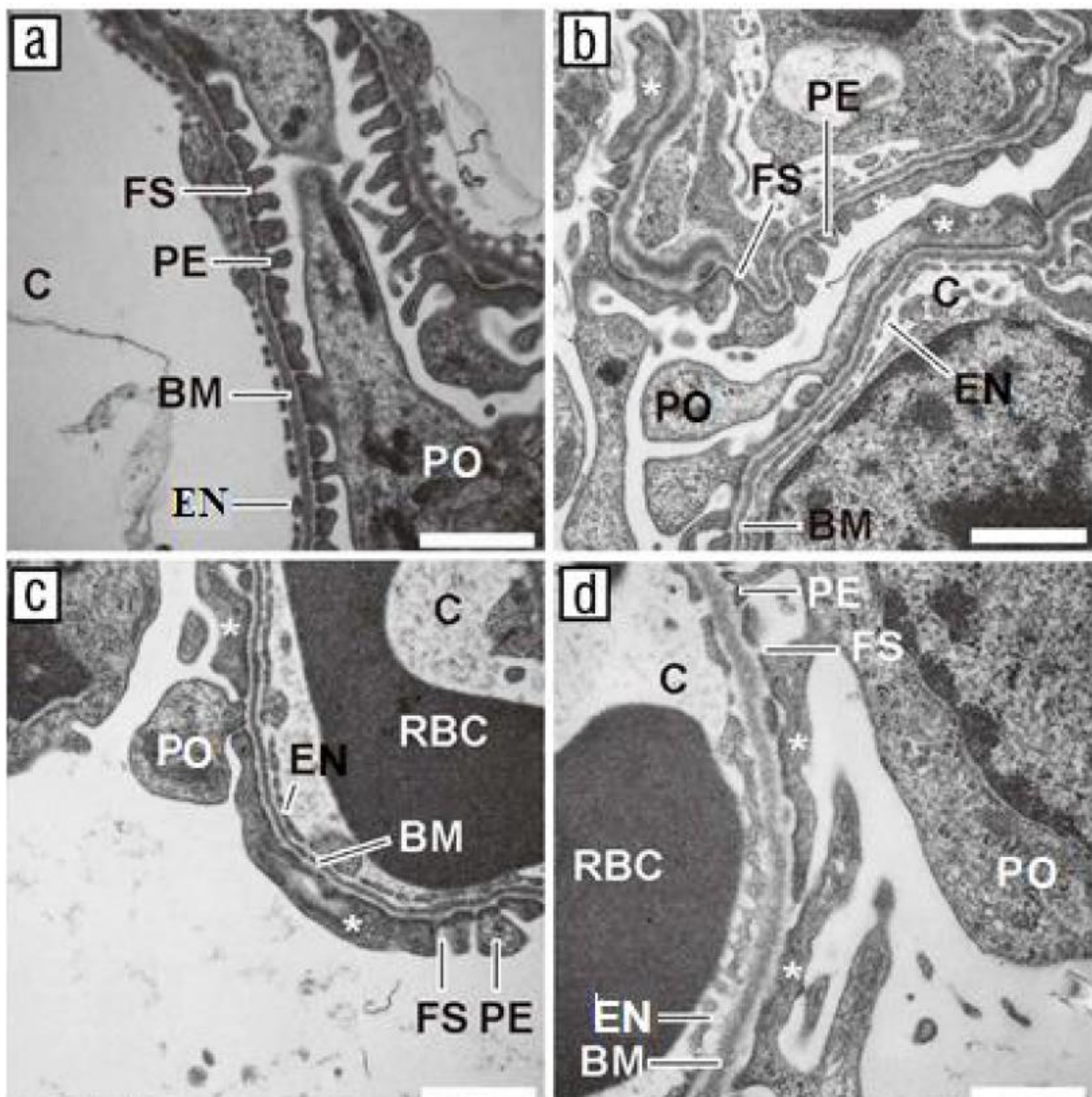
narušene (41). Uhvaćen za rep, *yotari* pokazuje refleks stezanja udova, često držeći zajedno prednje ili stražnje udove, ili čak sve udove zajedno, nalik na položaj šišmiša (46). Kod miševa s ovim genetskim karakteristikama, uočeni su normalni obrasci ponašanja do P10, ali se već oko P15 mogu primijetiti promjene poput ataksije, tremora, širokog stava pri hodu, povlačenja stražnjih udova i čestog prevrtanja na leđa. Daljnje razlike otkrivene su P22, s identificiranim oštećenjima koja ukazuju na trajne motoričke promjene. *Scrambler* (*Dab1^{scm}*, kondicionalni *knockout Dab1* specifično na mozgu) miševi pokazuju nedostatak motoričke koordinacije tijekom testova sa šipkom i rešetkom, uz manju snagu prilikom hvatanja šipke ili mreže (47). Prilikom obavljanja testova na otvorenom, *yotari* miševi pokazuju veću osjetljivost na hladnoću, te blaži odgovor na podražaje poput dodira i zvuka (48). Također, primjećuje se manjak higijene tj. poremećaj u čišćenju, posebice stražnjeg dijela tijela, prilikom pranja lica i normalnog lizanja prednjih šapica (49).

Dab1 knockout miševi (*yotari* i *scrambler*) pokazuju abnormalnosti u ponašanju i strukturi mozga, slične onima uočenim kod nekih neurorazvojnih poremećaja, poput shizofrenije i autizma (50). Kod *scrambler* miševa primijećen je poremećaj ponašanja koji je analogan u pacijenata koji boluju od shizofrenije (51). *Postmortem* istraživanja pokazala su značajno smanjenje razine izražaja *Dab1* mRNA u regijama malog i velikog mozga u pacijenata s autističnim spektrom (52).

Reelin-DAB1 signalni put je dosad najbolje istražen tijekom razvoja mozga. Kod sisavaca, ovaj signalni put igra ključnu ulogu u radijalnoj migraciji neurona i pravilnoj laminaciji hipokampusa, neokorteksa i malog mozga. No, osim u razvoju, ovaj signalni put ima značajnu ulogu i u centralnom živčanom sustavu odraslih sisavaca, jer djeluje na sazrijevanje živčanih stanica, formiranje filopodija, rast i razvoj dendrita, razvoj kralježnice te sinaptičku plastičnost, tj. sposobnost učenja i pamćenja (53, 54).

Endotelno izraženi DAB1 je ključan za formiranje krvno-moždane barijere te za uspostavljanje pravilne komunikacije između neurona, glija stanica i vaskularnih struktura. Nedavne studije na raku dojke pokazale su da smanjenje izražaja DAB1 potiče apoptozu posredstvom signalnog puta NF- κ B/BCL2/Casp-9 (55). Također, istraživanjem raka prostate dokazano je da se povišenom ekspresijom DAB1 inhibira adhezija, invazija i migracija stanica raka (56). Nadalje otkrivena je i mutacija *DAB1* gena u raku želuca (51). Izražaj DAB1 proteina je nedavno dokazan u podocitima miša (57) te ljudskom fetalnom bubregu (58), gdje djeluje kao adapter molekula unutarstanične transdukcije reelin signala (59, 60).

Posljednja istraživanja otkrila su CAKUT fenotip kojeg karakterizira bubrežna hipoplazija, poravnanje nožica podocita glomerula bubrega i gubitak funkcionalnog bubrežnog tkiva *yotari* miša (Slika 7) (61). Podaci upućuju na kroničnu bubrežnu bolest (*eng.* chronic kidney disease, CKD) kao uzrok preuranjene smrti *yotari* miševa, koja može nastati različitim mehanizmima te utjecati na bubrežne strukture (61, 62).



Slika 7. TEM mikrofotografije bubrega divljeg tipa miševa prikazuju glomerule s tipičnim izgledom dijelova filtracijske barijere koji su uredno formirani i jasno uočljivi (a). Na slikama se jasno razaznaju podociti (PO), sekundarni izdanci podocita (PE), glomerularna bazalna membrana (BM), filtracijske pukotine (FS), te kapilare s fenestriranim endotelom (EN). Nasuprot tome, u glomerulima *yotari* miševa primjećuje se destrukcija podocita, što je vidljivo

kroz stapanje sekundarnih izdanaka podocitnih nožica i gubitak filtracijskih pukotina (**b–d**). Ultrastrukturalna građa proksimalnog i distalnog zavijenog kanalića kod *yotari* miševa ne pokazuje nikakva odstupanja u usporedbi s divljim tipom životinja. Preuzeto i prilagođeno prema referenci (61).

1.5. Prirodne anomalije bubrega i odvodnih mokraćnih puteva (CAKUT)

Akronim CAKUT (*eng.* congenital anomalies of the kidney and urinary tract) opisuje niz anomalija koje se javljaju tijekom embrionalnog razvoja mokraćnog sustava. Ove varijacije u fenotipu i genotipu su vrlo česte i nalaze se u 5-10% stanovništva (63) te čine nešto manje od trećine svih urođenih anomalija. Na njih otpada skoro polovica svih zabilježenih bubrežnih bolesti (64). Uzrokom su gotovo polovice slučajeva kronične bubrežne insuficijencije (*eng.* chronic kidney disease, CKD) u djece (65). U više od 2/3 slučajeva prisutne su i anomalije ostalih organskih sustava pa se tako CAKUT pojavljuje u preko 500 opisanih različitih sindroma (Tablica 2) (66).

Tablica 2. Ljudski genetski sindromi s zabilježenim defektima u bubrežnoj morfogenezi (66)

Dijagnoza	Bubrežni fenotip	Gen	Referenca
Allagilleov sindrom	cistična displazija	<i>JAGGED1</i>	(67)
Beckwith-Wiedemann sindrom	sržna displazija	<i>p57KIP2</i>	(68)
Branhio-oto-renalni sindrom (BOR)	jednostrana ili obostrana ageneza/displazija, hipoplazija, anomalije sabirnog kanala	<i>EYA1, SIX1</i>	(69)
Frasierov sindrom	ageneza/displazija	<i>FRAS1</i>	(70)

Kallmanov sindrom	ageneza	<i>KALI, FGFRI, PROK2, PROK2R</i>	(71)
Zellweger sindrom	VUR, cistična displazija	<i>PEX1</i>	(72)
Sindrom bubrežnog koloboma	hipoplazija, VUR	<i>PAX2</i>	(73)
Sindrom hipotireoze, senzorneuralne gluhoće i bubrežnih anomalija (HDR)	displazija	<i>GATA3</i>	(74)
Smith-Lemli-Opitz Sindrom	ageneza/displazija	<i>DHCR7</i>	(75)

VUR - vezikoureteralni refluks

Prirodene anomalije bubrega makroskopski se definiraju promjenama veličine, oblika, položaja ili broja bubrega ili mikroskopski smanjenim brojem nefrona i/ili abnormalnom histologijom (76). CAKUT obuhvaća i širok raspon anomalija odvodnih mokraćnih puteva, mokraćovoda, mokraćnog mjehura i mokraćne cijevi (77), a nastanak svih anomalija može biti rezultat različitih genetskih, epigenetskih i okolišnih čimbenika (78).

U većine bolesnika riječ je o klinički nevažnim poremećajima kao što su npr. poremećaj položaja bubrega ili udvostručenje uretera (63). Unatoč tome što većina pacijenata ima klinički neznčajne poremećaje, važno je naglasiti da teži oblici CAKUT-a predisponiraju razvoj kroničnih bubrežnih bolesti koje često progrediraju do terminalnog stadija, čime se potencijalno postavlja izazov za dugoročno zdravlje pojedinaca (Tablica 3).

Prostorni i vremenski događaji uzrokovani genskim mutacijama rezultiraju različitim CAKUT fenotipovima. Ukoliko mutacija nastupi u ranoj fazi razvoja, javljaju se velike anomalije poput bubrežne ageneze ili malformiranog bubrega, dok se u kasnijim fazama razvoja pojavljuju manji defekti poput opstrukcije pijeloureteralnog vrata (UPJO), opstrukcije ureterovezikalnog spoja (UVJO), vezikoureteralnog refluksa (VUR) ili stražnjeg ureteralnog zaliska (PUV) (79).

Tablica 3. Prikaz CAKUT fenotipova

Vrsta anomalije	CAKUT fenotip	Definicija
Broj bubrega	Ageneza bubrega	Unilateralna ili bilateralna, bubrežni i kanalni sustav nisu stvoreni zbog poremećaja u stapanju metanefrogenog mezoderma i mokraćovodnog pupoljka
	Hipoplazija bubrega	Unilateralna ili bilateralna, smanjena bubrežna masa uz potpuno normalnu organizaciju i histološku strukturu
Veličina i morfologija bubrega	Displazija bubrega	Unilateralna ili bilateralna (tjeđe), nezorganizirana diferencijacija bubrežnog parenhima, pojava ektopičnih mezenhimskih struktura, smanjeni broj nefrona
	Policistična displazija bubrega	Poremećaj bubrežne razvojne osnovice, brojne ciste u displastičnom bubregu nepravilnog oblika
Položaj bubrega	Potkovičasti bubreg	Srastanje bubrega jednim, najčešće kaudalnim krajem u potkovičastom obliku kao posljedica izostanka diobe razvojne osnovice bubrega
	Ektopični bubreg	Nepravilan smještaj jednog ili obaju bubrega, obično smješten/i niže nego je normalno, iznad ili u zdjelici
Anomalije čašica, nakapnice i mokraćovoda	Hidronefroza – opstrukcija pijeloureteralnog vrata (UPJO)	Unilateralna ili bilateralna, izlaz uretera iz nakapnice je funkcionalno zatvoren, što onemogućava izlazak mokraće iz bubrežne zdjelice i kao posljedicu ima nastanak hidronefroze – dilataciju kanalnog sustava bubrega

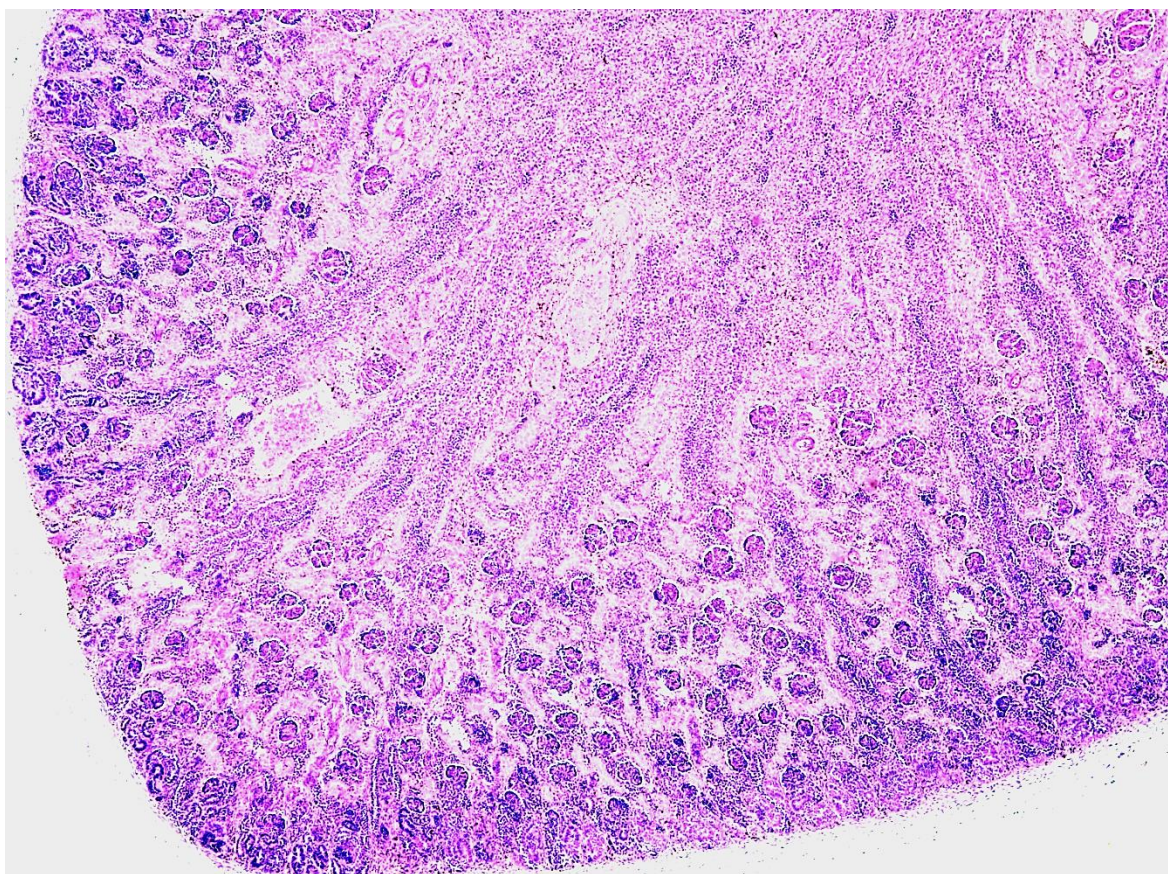
Vezikoureteralni Refluks (VUR)	Unilateralan ili bilateralan, povrat mokraće iz mokraćnog mjehura u proksimalnije dijelove mokraćnog sustava zbog nepravilnog spoja mokraćovoda i mokraćnog mjehura
Udvostručenje uretera	Unilateralno ili bilateralno, u jednom dijelu ili čitavom dužinom, rezultat preranog grananja mokraćovodnog pupoljka, metanefrogeno tkivo može biti podijeljeno na dva dijela, svaki s vlastitom bubrežnom nakapnicom i mokraćovodom
Megaureter	Unilateralan ili bilateralan, odnosi se na ureter promjera >1 cm što rezultira poremećenim protokom mokraće
Ureterokela	Kuglasto proširenje završnog distalnog dijela uretera koje je položeno između sluznice i detruzora te se izbočuje u lumen mjehura, uzrokovana suženjem ušća uretera
Valvule stražnje uretre (PUV)	U djece muškog spola najčešća anomalija donjeg dijela mokraćnog sustava, nabori u sluznici mokraćne cijevi koji sprječavaju tok mokraće

Patofiziološki temelj CAKUT-a leži u genetskim mutacijama odgovornima za regulaciju normalnog razvoja bubrega. Smatra se da navedeni geni kodiraju transkripcijske čimbenike, koji sudjeluju u interakciji proteina unutar velikih transkripcijskih kompleksa, igrajući tako ključnu ulogu u embrionalnom razvoju bubrega (80, 81).

Važno je naglasiti heterogenost CAKUT-a, koja se očituje u različitim oblicima nasljeđivanja - CAKUT može biti nasljedan ili sporadičan (češće), prenosiv dominantno ili recesivno, uzrokovan mutacijom pojedinačnog gena ili kombinacijom mutacija više gena (63, 82). Autosomno dominantno nasljeđivanje s varijabilnom penetracijom te obiteljska sklonost nastanku CAKUT-a zabilježena je u oko 15% slučajeva.

1.5.1. Hipoplazija bubrega

Hipoplazija bubrega je prirođena anomalija bubrega u kojoj su jedan ili oba bubrega manji od prosječnih (83), što rezultira smanjenim brojem bubrežnih vrčeva i broja nefrona, ali s normalnom, očuvanom funkcijom i morfologijom (84). Anomalija se definira kao abnormalno mali bubrezi, čija je veličina manja od dvije standardne devijacije od očekivanog prosjeka za odgovarajuću dobnu skupinu ili parametre somatskog rasta, uz očuvanu morfologiju (Slika 8) (84). Prema toj definiciji, oko 2,2 % populacije ima bubrežnu hipoplaziju, dok epidemiološke studije procjenjuju da je učestalost anomalije otprilike 1 slučaj na 400 novorođenčadi. Težina bolesti ovisi o tome je li hipoplazija jednostrana ili obostrana te o stupnju redukcije broja nefrona (84).



Slika 8. Svjetlosnomikroskopska snimka hipoplastičnog bubrega. Bubrezi s dijagnosticiranom hipoplazijom pokazuju normalnu kortiko-medularnu organizaciju ali su manji veličinom, s manjim brojem nefrona i bubrežnih vrčeva u odnosu na normalan bubreg. Kora bubrega je tanja, sa zastojem u migraciji glomerula prema unutarnjoj zoni bubrežne kore. Ciste, atrofični kanalići i druga displastična obilježja nisu pronađena. Fotografija je izvorno snimljena na

arhiviranom preparatu humanog bubrega u 30. tjednu fetalnog razvoja. Slika je snimljena na povećanju $\times 4$.

Postoje tri uobičajeno prepoznate vrste bubrežne hipoplazije: jednostavna hipoplazija (85-87), oligomeganefronska hipoplazija (oligomeganefronija) (88-90), i segmentna hipoplazija (Ask-Upmark bubreg) (91-94). Zajedničko im je smanjenje broja bubrežnih vrčeva. Četvrti tip, koji nije široko poznat, je kortikalna hipoplazija (95, 96) gdje je nefrogeneza normalna, ali postoji smanjenje broja generacija nefrona. U posljednje vrijeme postoji veliko zanimanje za blaže stupnjeve smanjene mase nefrona, poznate kao oligonefronija zbog povezanosti s rizikom od hipertenzije u odrasloj dobi i razvoja kronične bubrežne bolesti (91).

Izolirana bubrežna hipoplazija smatra se rijetkom i obzirom na poteškoće u razlikovanju od bubrežne displazije koja također može rezultirati malim bubrezima, uslijed pogrešne diferencijacije tkiva, njezina prevalencija i incidencija su nepoznate (84). Prvenstveni razlog za poteškoće u dijagnosticiranju bubrežne hipoplazije je nedostatak neinvazivnih dijagnostičkih alata (tj. ultrazvuka) s dovoljnom snagom razlučivosti za razlikovanje displazije od hipoplazije u takvim okruženjima. Ozbiljna smanjenja broja nefrona koja su karakteristična za bubrežnu hipoplaziju/displaziju vodeći su uzrok terminalne bubrežne bolesti u djetinjstvu. Naime, ukoliko su anomalije dovoljno teške, njihovi simptomi mogu dovesti do značajnog oštećenja intrauterine bubrežne funkcije što zauzvrat može dovesti do pojave oligohidramniona, stanja koje nije kompatibilno s izvanmaterničnim životom. To uključuje tešku i umjerenu obostranu bubrežnu hipoplaziju. Nešto manji nedostaci u broju nefrona, poput onih na donjoj granici normalnog raspona uzrokovanih blagom obostranom bubrežnom hipoplazijom, povezani su s razvojem hipertenzije i kroničnog zatajenja bubrega u odrasloj dobi (97-101).

Hipoplazija bubrega može proizići iz mutacija u genima koji sudjeluju u razvoju bubrega (poput *HNF1B*, *PAX2*, *PBX1*), kao i utjecaja raznih okolišnih faktora kao što su intrauterina restrikcija rasta, majčine bolesti poput dijabetesa ili hipertenzije, te uzimanja određenih lijekova tijekom trudnoće (kao što su inhibitori renin-angiotenzin sustava ili nesteroidni protuupalni lijekovi) i izloženost intoksikantima poput pušenja i alkohola. Postoje i varijante u drugim genima ili genomskim promjenama povezane s hipoplazijom ili displazijom bubrega (kao što su *EYA1*, *GATA3*, *GREB1L*, *SALL1*, te velike varijacije u broju kopija gena), no njihova specifična uloga u hipoplaziji još nije potpuno razjašnjena.

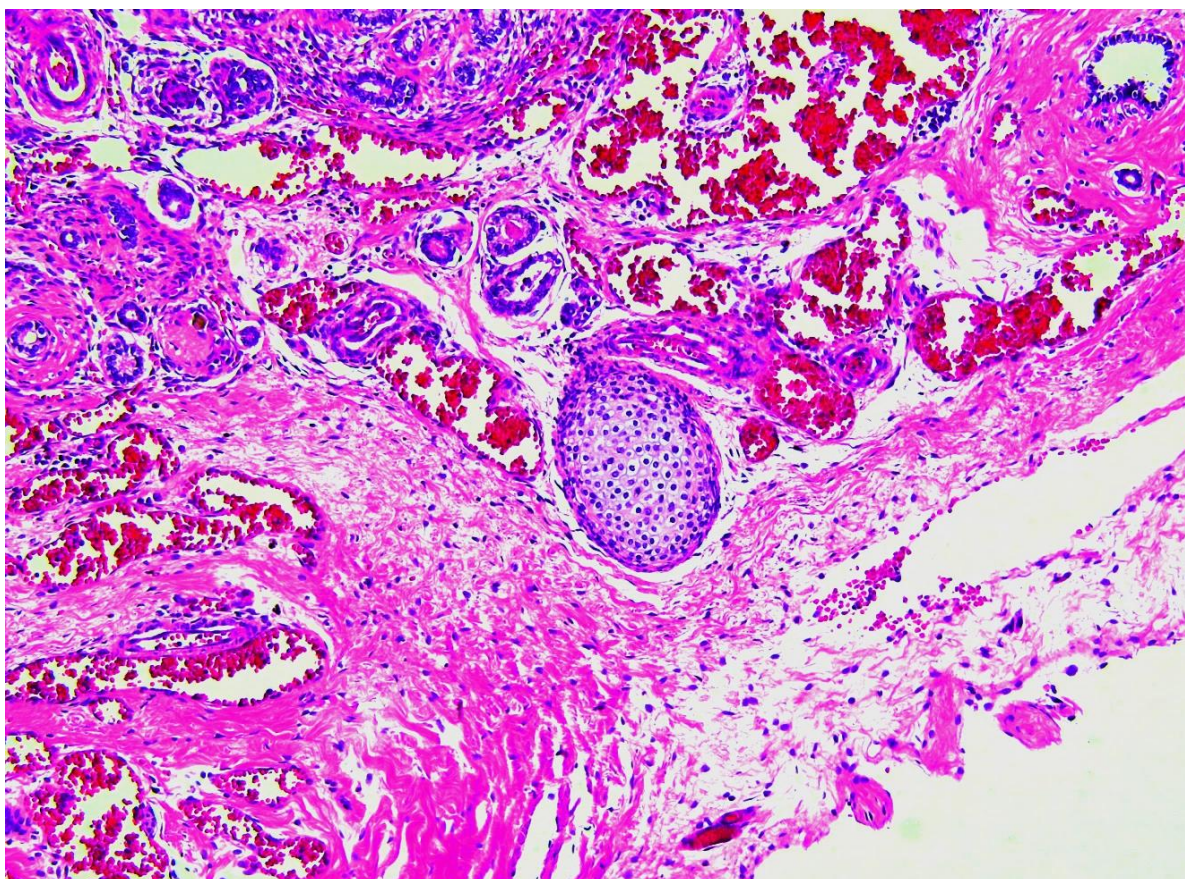
Prijevreteni porod (porod prije 36. tjedna trudnoće) također predstavlja faktor rizika zbog procesa nefrogeneze koji još uvijek traje (84).

1.5.2. Cistična bubrežna displazija

Cistične bubrežne bolesti su prirođene anomalije koje mogu biti nasljedne ili sporadične. Osim primarnih urođenih cističnih bolesti, pojavljuju se i sekundarne (stečene) cistične bolesti i jednostavne bubrežne ciste koje se razlikuju od prirođenih anomalija. Tri klinički najvažnije cistične bubrežne bolesti su cistična bubrežna displazija, autosomno-dominantna te autosomno-recesivna policistična bubrežna bolest (63).

Cistična bubrežna displazija je razvojni poremećaj bubrežne fetalne osnovice koji se očituje neorganiziranom diferencijacijom bubrežnog parenhima, stvaranjem cista, pojavom ektopičnih mezenhimskih struktura i perzistiranjem nezrelih fetalnih glomerula i displastičnih kanalića. Bolest je obično jednostrana, ali može biti obostrana i u tom slučaju smrt nastupa rano nakon rođenja. Zahvaćeni bubreg može biti povećan, smanjen ili normalne veličine, nepravilna oblika, djelomično cističan a djelomično solidne građe. Ova anomalija često je povezana s poremećajem razvoja uretera. Same ciste su obložene kubičnim epitelom, a oko njih nalazimo nediferencirani mezenhim u kojemu se lako mogu naći heterotopični otočići hrskavice, živci te poprečnoprugasta vlakna ili glatke mišićne stanice. Umjesto normalnih nefrona, u solidnom dijelu bubrega su vidljivi fetalni glomeruli i nezreli kanalići te displastični tubuli (Slika 9) (63, 102-104).

Opsežna jednostrana cistična displazija očituje se kao abdominalna masa koja se može napipati kroz novorođenčevu trbušnu stijenku. Ako je promjena jednostrana, bubreg se kirurški uklanja jer je funkcija drugog bubrega očuvana te takvi bolesnici imaju izvrsnu prognozu. Obostrana bubrežna displazija, gotovo uvijek udružena s opstruktivnim malformacijama mokraćovoda i donjeg mokraćnog sustava, nespojiva je sa životom (63). Jednostrana ili obostrana bubrežna displazija predstavlja glavni uzrok kronične bubrežne bolesti te bubrežnog zatajenja u novorođenčadi (104).

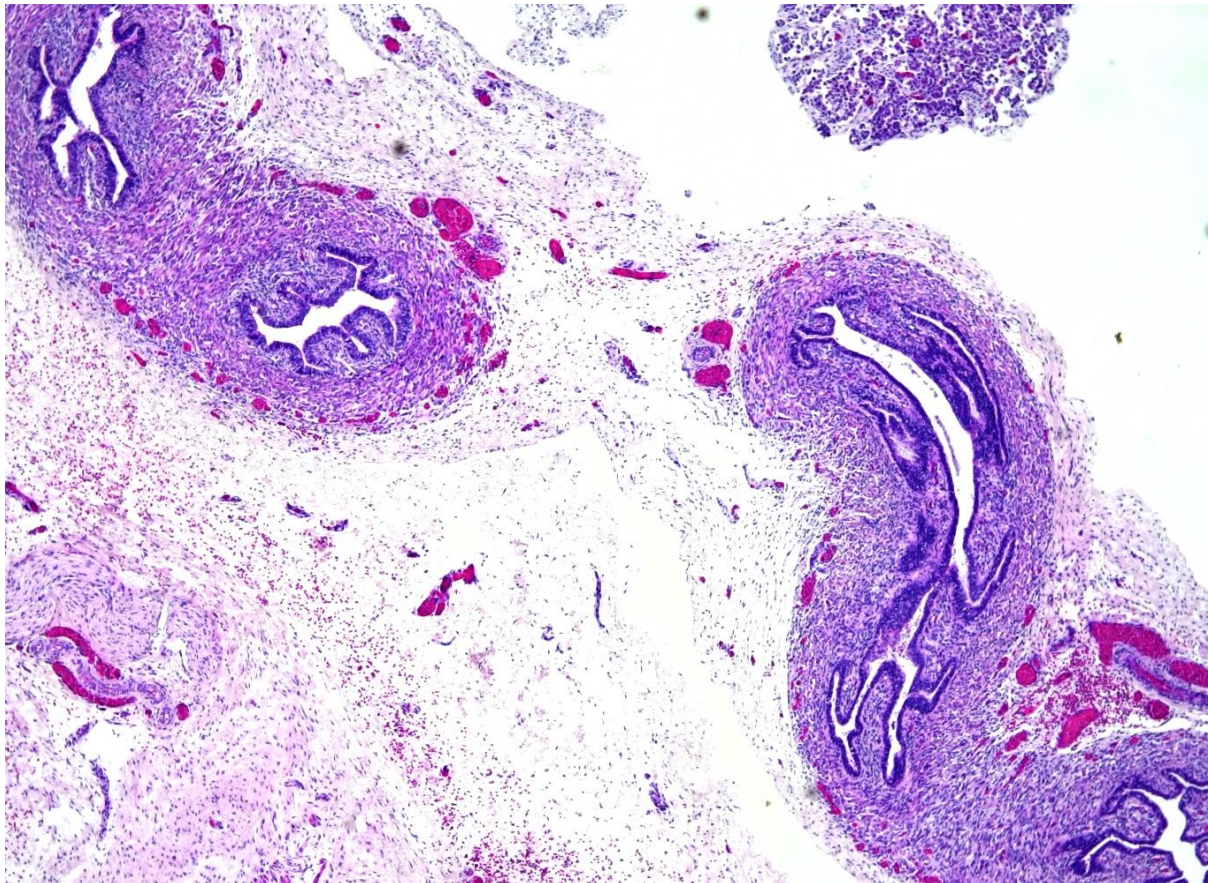


Slika 9. Svjetlosnomikroskopska snimka cističnog displastičnog bubrega. Fenotip displastičnog bubrega odlikuje se nepravilnim razvojem i grananjem sabirnih kanalića, gubitkom funkcionalnih jedinica nefrona i stvaranjem aberantnih struktura, uključujući displastične kanaliće, ciste koje potječu iz primitivnih kanala, širenje strome i proliferaciju perifernih živaca. Mnoge ciste tankih stijenki su razasute po bubrežnom parenhimu. Displastični tubuli nepravilnih rubova prevladavaju u vanjskoj kori i okruženi su prstenovima nediferenciranog mezenhima sličnog glatkom mišiću u kojemu se lako mogu naći heterotopični otočići hrskavice. Fotografija je izvorno snimljena na arhiviranom preparatu humanog bubrega u 27. tjednu fetalnog razvoja. Slika je snimljena na povećanju $\times 4$.

1.5.3. Udvostručenje uretera

Dvostruki mokraćovodni sustav, poznat i kao podvostručeni ureter ili dvostruki bubreg, prirođena je anomalija u kojem se mokraćovodni pupoljak, početak uretera u embrionalnoj fazi, prerano grana, cijepa ili formira dva puta, zbog čega metanefrogeno tkivo može biti podijeljeno na 2 dijela, svaki s vlastitom bubrežnom nakapnicom i mokraćovodom koji dreniraju jedan bubreg. Ovo je najčešća prirođena anomalija bubrega, prisutna u otprilike 1% populacije i 10% djece kod kojih je dijagnosticirana infekcija mokraćovodnog sustava (105).

Dvostruki mokraćovodni sustavi mogu imati različite fenotipove (106, 107). U nepotpunom udvostručavanju, dva pola bubrega dijele isto ureteralno ušće mokraćnog mjehura. Takvi dvostruki bubrezi s dvorogom bubrežnom nakapnicom ili mokraćovodom nastaju kada se prvobitno jedan mokraćovodni pupoljak račva prije nego što dosegne ampulu. Razlog tome je prerano prvo grananje koje se događa prije nego što je ureter dosegao metanefrogeni mezoderm. Mnogo su češća potpuna udvostručenja, koja nastaju kada iz Wolffova kanala izlaze dva mokraćovodna pupoljka. U većini takvih slučajeva, donji pol bubrega je normalan, a gornji pol je abnormalan (108, 109), jer ektopični mokraćovodni pupoljak često izlazi anteriorno u odnosu na normalan pupoljak te potiče formiranje gornjeg pola dvostrukog bubrega (107).



Slika 10. Svjetlosnomikroskopska snimka udvostručenog uretera u 24. razvojnom tjednu. Bubrežna jedinica sastoji se od dva pelvikalcealna sustava, ali pokazuje normalan histološki izgled. Fotografija je izvorno snimljena na arhiviranom preparatu humanog bubrega u 24. tjednu fetalnog razvoja. Slika je snimljena na povećanju $\times 4$.

Invertno udvostručenje Y-mokraćovoda je rijetka anomalija u kojem se dva ureteralna ušća odlijevaju iz jednog normalnog bubrega. Smatra se da je to stanje uzrokovano stapanjem

dvaju neovisnih mokraćovodnih pupoljaka neposredno prije ili kad dođu do metanefrogenog mezoderma (110). Zabilježen je i vrlo rijedak slučaj mokraćovoda u obliku slova H (111). Iako većina slučajeva uključuje jednostavna udvostručenja, opisani su i višestruki mokraćovodi s do šest neovisnih pupoljaka (112-117). U nekim slučajevima, dodatni mokraćovod ili mokraćovodi su ektopični i ne uspijevaju se spojiti na mokraćni mjehur ili bubreg (slijepi mokraćovod) (112).

1.5.4. Dijagnostika prirođenih anomalija mokraćnog sustava

Često korištenim dijagnostičkim metodama u kliničkoj praksi, poput ultrazvučnog pregleda, možemo otkriti prirođene anomalije bubrega i mokraćnog sustava ukoliko je riječ o promjeni neke od makroskopskih karakteristika poput broja, morfologije, obujma ili međusobnog odnosa i smještaja bubrega te pripadajućih mokraćovoda i mokraćnog mjehura. Ipak, histološke promjene bubrežnog tkiva, bile one kvantitativne ili kvalitativne, poput smanjenog broja nefrona, moguće je jedino uočiti mikroskopski. Za mikroskopsku dijagnostiku potreban nam je uzorak bubrežnog tkiva, a s obzirom da se on dobiva invazivnim metodama koje se provode tek po strogoj kliničkoj indikaciji, navedene patohistološke promjene se često otkrivaju tek u simptomatskih odraslih osoba (76).

Iznimno je važno što ranije prepoznati poremećaje iz skupine CAKUT-a jer je pravovremena i odgovarajuća terapija kod takvih bolesnika od presudnog značaja za usporavanje progresije ili potpuno spriječavanje razvoj bubrežnog poremećaja. S obzirom da je većina poremećaja iz domene CAKUT-a makroskopski vidljiva, oni se u većine oboljelih otkriju već u fetalnom stadiju tijekom rutinskih ginekoloških pregleda majke, ponajviše tijekom trećeg tromjesečja trudnoće. Stoga, dijagnoza 60% do 85% slučajeva CAKUT-a pouzdano se postavlja tijekom prenatalnih ultrazvučnih pregleda bubrega i mokraćnog trakta te određivanja volumena amnionske tekućine, za koju je karakteristično da po završetku 18. gestacijskog tjedna sadrži uglavnom fetalni urin (118-121). Preostali slučajevi dijagnosticiraju se najčešće nakon pojave simptoma infekcije mokraćnog sustava, uglavnom već u dojenčadi ili ranom djetinjstvu.

Ukoliko dođe do pojave infekcije potrebno je što je moguće ranije provesti neku od slikovnih dijagnostičkih metoda, najčešće ultrazvučnu ali ne isključujući i druge pretrage poput mikcijske cistouretrografije ili magnetnorezonantne urografije (MRU), s ciljem određivanja pozicije i oblika bubrega te mogućih patoloških stanja odvodnog sustava poput opstrukcije ili dilatacije (76). Kada se vizualizacijskom pretragom dijagnosticira CAKUT, potrebno je

procijeniti utjecaj anomalije na funkciju bubrega, koristeći test serumskog kreatinina za određivanje razine funkcije nefrona (76). Biopsijski uzorci se rutinski ne koriste u dijagnostici CAKUT-a zbog već spomenute invazivnosti samog postupka i mogućih komplikacija, posebno ako je kod oboljelog prisutna smanjena količina funkcionalnog tkiva bubrega.

Iako su kod većine CAKUT poremećaja prisutne makroskopske promjene, u manjem broju slučajeva jedina manifestacija su mikroskopske promjene bubrežnog tkiva, poput smanjenog broja nefrona, koje često ostaju nezamijećene sve do javljanja prvih simptoma bubrežne bolesti u odrasloj dobi. Najčešće je riječ o kliničkim manifestacijama hipertenzije ili kronične bolesti bubrega (76). Navedeni slučajevi CAKUT-a posebno su zabrinjavajući, jer zbog kasne dijagnostike i liječenja, često dovode do abnormalnosti u razvoju cjelokupnog mokraćnog sustava te gore spomenutih, ali i drugih kardiovaskularnih komplikacija. Nažalost, veća stopa morbiditeta i mortaliteta u takvih pojedinaca neželjen je ishod koji, osim na njih same, negativno djeluje i na njihove obitelji, okolinu te zdravstveni sustav i ekonomiju (82).

Unatoč gore navedenim dostupnim dijagnostičkim metodama, mnogi slučajevi CAKUT-a ostaju nerazjašnjeni, prvenstveno zbog velike fenotipske i genetske heterogenosti. Kasno dijagnosticiranje ima značajan negativan utjecaj na terapijsku uspješnost, stoga u populaciji i dalje imamo visoku incidenciju oboljelih od CAKUT-a, kao i visoku smrtnost (122). Zbog toga je izuzetno važno razviti nove prognostičke alate, poput genskih panela, s kojima će biti moguće vršiti analizu mutacija u stotinama gena istovremeno.

Genski paneli se temelje na masivnom paralelnom sekvenciranju (*eng.* next-generation sequencing, NGS) tehnologiji koja pruža novi način utvrđivanja slijeda razvoja poremećaja na molekularnoj razini, čime se poboljšava procjena rizika za razvoj poremećaja iz domene CAKUT-a (82). Navedena metoda predstavlja važan prognostički instrument koji osobama pruža izvanrednu mogućnost genskog savjetovanja te personaliziranog pristupa liječenju poremećaja ovisno o dobivenim rezultatima.

1.5.5. Liječenje prirodnih anomalija mokraćnog sustava

Najteža CAKUT anomalija je obostrana agenezija bubrega i odvodnog sustava te ona nije spojiva sa životom (123). Međutim, djeca oboljela od blažeg do umjerenog CAKUT-a danas mogu preživjeti zahvaljujući napretku medicine i tehnologije koja pruža mogućnost ranog otkrivanja i uspješne kontrole nad progresijom anomalija. Blaži oblici CAKUT-a (poput UPJO,

PUV, VUR, UVJO i ureterokele) mogu se izliječiti kirurškim putem, korektivnim urološkim zahvatima poput endoskopske ablacije valve, reimplantacije uretera i pijeloplastike (124).

Djeca s jednostranom bubrežnom agenezom, obostranom hipoplazijom, aplazijom ili cističnom bubrežnom displazijom mogu živjeti bez većih tegoba sa svega jednim funkcionalnim bubregom zakvaljujući njegovom kompenzacijskom mehanizmu (125). Međutim, ako drugi bubreg pokazuje popratne anomalije poput hidronefroze, hipoplazije ili vezikouretralnog refluksa, povećava se rizik razvoja hipertenzije i proteinurije koje štete bubregu i, ako se ne liječe, dovode do terminalne bubrežne bolesti (126-130).

Prva terapijska linija u liječenju navedenih stanja su inhibitori angiotenzin konvertirajućeg enzima (ACE inhibitori), koji svojim mehanizmom djelovanja učinkovito čuvaju bubrežnu funkciju te maksimalno odgađaju nastanak terminalne bolesti bubrega (131). Ukoliko se ona ipak razvije, oboljeli se uz medikamentoznu terapiju podvrgavaju i dijalizi, a u određenih bolesnika, ovisno o njihovim preferencijama te postojanju odnosno izostanku kontraindikacija, odlučuje se i o transplantaciji (76).

1.5.6. CAKUT kandidat geni

U laboratoriju su razvijeni različiti monogeniski *knockout* modeli miševa koji manifestiraju širok spektar fenotipova sličnih CAKUT-u kod ljudi (132). Mutacija samo jednog gena može dovesti do širokog spektra fenotipskih promjena, koje variraju od izoliranih bubrežnih anomalija do sindromskog CAKUT-a s ozbiljnim malformacijama više organa (80). Do danas je dokumentirano više od 200 gena koji su povezani s nasljednim poremećajima bubrega i njihov broj i dalje raste (65). Međutim, u 85% pacijenata s CAKUT-om nije pronađena mutacija ni u jednom od poznatih gena (76). Stoga je predstojeći izazov identificirati čimbenike koji pridonose patogenezi CAKUT-a, što bi omogućilo bolje razumijevanje uloge proteina i kompleksa transkripcijskih čimbenika u razvojnim procesima i specifičnim funkcijama tkiva. Prethodno provedena istraživanja pokazala su da su geni za Receptore fibroblastnih čimbenika rasta 1 i 2 (*FGFR1* i *FGFR2*) i Protein kinazu koja djeluje na receptor 5 (*RIP5*) potencijalni kandidat geni čija je mutacija odgovorna za nastanak prirodnih anomalija bubrega i mokraćnog sustava sindromskog ili izoliranog tipa (65, 133-135). Stoga je ovo istraživanje usmjereno na njih.

1.5.6.1. Receptori fibroblastnih čimbenika rasta 1 i 2

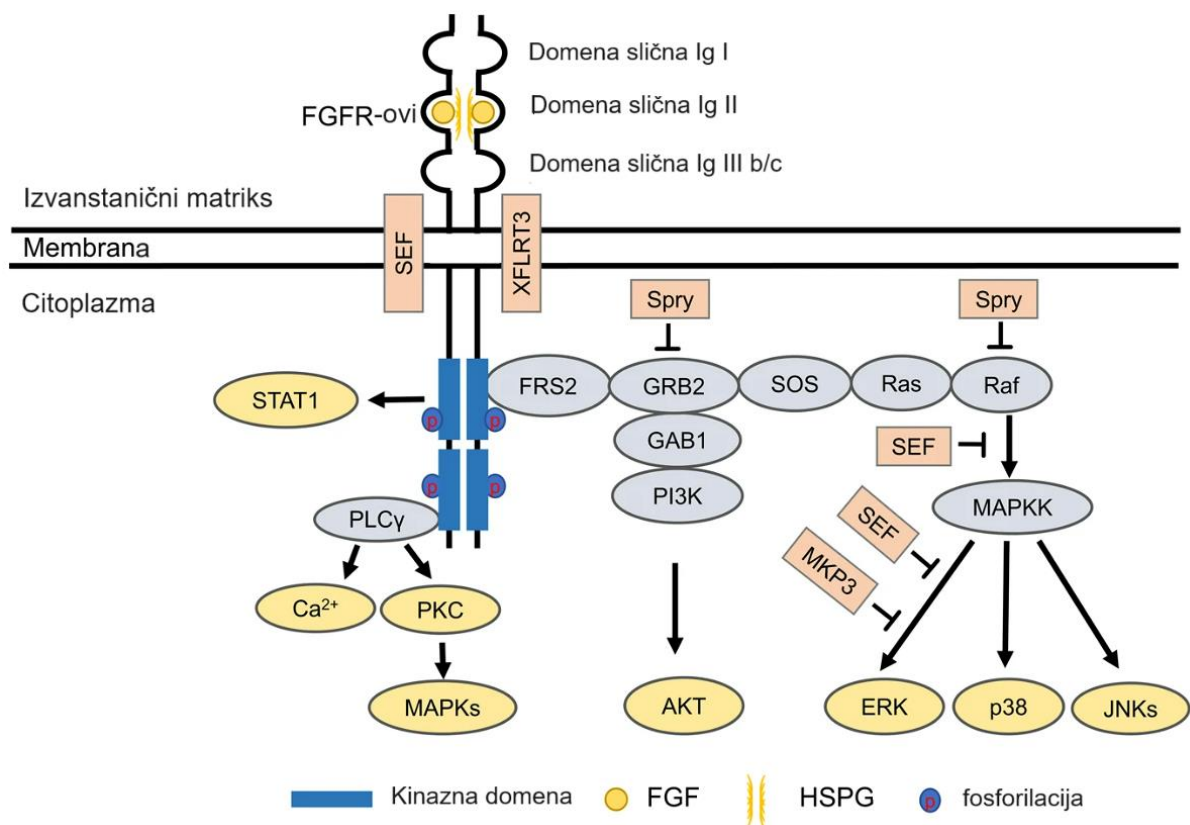
Evolucijski očuvana signalna kaskada fibroblastnih čimbenika rasta/receptora za fibroblastne čimbenike rasta (*eng.* fibroblast growth factor/ fibroblast growth factor receptor - FGF/FGFR) ima ključnu ulogu u mnoštvu bitnih bioloških procesa tijekom embrionalnog razvoja i homeostaze u odraslih osoba reguliranjem procesa diferencijacije, proliferacije i apoptoze različitih tipova stanica te angiogeneze, regeneracije tkiva i maligne transformacije (136). Oštećenje FGF/FGFR signalne osi uočeno je u različitim ljudskim sindromima i bolestima, kao što su pretilost, inzulinska rezistencija kao i kronična bubrežna bolest (CKD) i različiti tumori (135-137). FGFR signalizacija je kritična za formiranje svih bubrežnih struktura u različitim stadijima razvoja.

Fibroblastni čimbenici rasta predstavljaju jednu od najrazličitijih skupina čimbenika rasta u kralježnjaka. Do danas, identificirana su ukupno 22 FGF liganda u miša i čovjeka. Na temelju homologije sekvenci i filogenije, 18 kanonskih FGF-ova sisavaca podijeljeno je u šest podskupina, uključujući pet parakrinih i jednu endokrinu podskupinu (138). Unutar pet parakrinih podskupina ubrajamo FGF1 podskupinu (FGF1 i FGF2), FGF4 podskupinu (FGF4, FGF5 i FGF6), podskupinu FGF7 (FGF3, FGF7, FGF10 i FGF22), podskupinu FGF8 (FGF8, FGF17 i FGF18) i podskupinu FGF9 (FGF9, FGF16 i FGF20). Podskupina FGF19 (FGF19, FGF21 i FGF23) signalizira na endokrini način (138). FGF-ovi ostvaruju svoje pleiotropne učinke vezanjem i aktiviranjem tirozin kinaznih receptora stanične membrane kodiranih s četiri gena (*FGFR1*, *FGFR2*, *FGFR3* i *FGFR4*) i *FGFRL1*, skraćenog *FGFR-a* bez intracelularne domene (139).

FGFR1 i FGFR2 su članovi obitelji receptora za fibroblastne čimbenike rasta (FGFR), koja uz FGFR1 i FGFR2 uključuje i FGFR3, FGFR4 i FGFRL1. Navedeni receptori sadržavaju izvanstaničnu domenu koja veže odgovarajuće ligande, fibroblastne čimbenike rasta, transmembransku domenu koji prolazi kroz fosfolipidni dvosloj i citoplazmatsku tirozin kinaznu domenu. Izvanstaničnu domenu čine tri domene slične imunoglobulinima (Ig) (D1–D3), kisela regija, motiv za vezanje heparina za FGF, kofaktor heparana i partnerski proteini. Transmembranska domena usidrava receptore u staničnoj membrani i olakšava njihovu dimerizaciju. Jukstamembranska, citoplazmatska domena FGFR-a je uključena u dimerizaciju receptora, dok su odvojene kinazne domene potrebne za signalizaciju povezanu s FGF-ovima (140).

Vežanje FGF-ova na neaktivne monomernu FGFR-ove potiče konformacijske promjene FGFR-ova, što rezultira dimerizacijom i aktivacijom citoplazmatskih tirozin kinaza unakrsnom fosforilacijom tirozinskih ostataka unutar citoplazmatskog repa dimerskog para FGFR-a (141). Ovi novofosforilirani tirozinski ostaci služe kao mjesta za sidrenje nizvodnih citoplazmatskih proteina kao što su Supstrat receptora fibroblastnog čimbenika rasta 2 (*eng.* Fibroblast growth factor receptor substrate 2, FRS2), fosfolipaza C (*eng.* Phospholipase C, PLC) i Protein 2 vezan za receptor čimbenika rasta (*eng.* Growth factor receptor-bound protein 2, GRB2) koji nastavljaju aktivirati stanične signalne putove koji dovode do stanične diferencijacije, rasta, proliferacije, produljenog preživljavanja, migracije i drugih funkcija (142, 143).

Ovisno o izražaju promatranih proteina u različitim stanicama i tkivima, klasični FGF/FGFR nizvodni signalni putovi uključuju protein kinaze aktivirane mitogenom (*eng.* mitogen-activated protein kinase, Ras/Raf-MEK-ERK), fosfatidilinozitol-3 kinazu/protein kinazu B/ cilj rapamicina kod sisavaca (*eng.* Phosphatidylinositol 3-kinase/protein kinase B/ mammalian target of rapamycin, PI3K/Akt/mTOR), Fosfoinozimid fosfolipaza C (*eng.* Phosphoinositide phospholipase C, PLC γ), te članovi transduktora signala i aktivatora obitelji transkripcijskih proteina (*eng.* signal transducer and activator of transcription, STAT) (138, 144). Dodatno, identificirano je nekoliko proteina koji pripadaju FGF-sinekspresijskoj skupini, kao što su Sprouty (Spry) (145, 146), XFLRT3 (147), SEF (148, 149), MKP3 (150, 151), i drugi. Ti su proteini samostalno regulirani FGF-signalizacijom i pokazuju snažni izražaj s FGF-ovima. Većina njih inhibira FGF/FGFR signalizaciju mehanizmom negativne povratne sprege (152) (Slika 11).



Slika 11. Klasični FGF/FGFR signalni put. Vežanje odgovarajućih čimbenika rasta na njihove receptore pokreće konformacijske promjene FGFR-a, što rezultira njihovom dimerizacijom i aktivacijom. Aktivirani FGFR fosforilira FRS2a koji se veže za adapter Grb2 s SH2 domenom. Grb2 će se naknadno vezati za SOS i GAB1 preko svoje SH3 domene da aktivira Ras/Raf/MAPK, uključujući ERK MAPK, p38 MAPK i JNK MAPK. Aktivirani FGFR-ovi također aktiviraju PI3K i STAT. FGFR regrutiraju i fosforiliraju PLC γ . Među članovima FGF sinekspresijske skupine, SEF i XFLRT3 su transmembranski proteini i mogu izravno komunicirati s FGFR-ovima. SEF djeluje kao negativni regulator utječući na fosforilaciju kaskade MAPK ERK. XFLRT3 tvori kompleks s FGF receptorima i pojačava FGF/FGFR signalizaciju. Spry djeluje na razini Grb2 i/ili razini Raf kako bi ublažio FGF/FGFR signalizaciju. MKP3 negativno regulira FGF/FGFR signalizaciju defosforilacijom aktiviranog ERK. (Preuzeto i prilagođeno prema referenci (153)).

1.5.6.1.1. Obrazac izražaja FGFR-ova u razvoju bubrega

Nedavna istraživanja su se usredotočila na ulogu FGFR1 i FGFR2 u razvoju bubrega korištenjem miševa s uvjetno inaktiviranim genima, budući da potpuna delecija *Fgfr1* ili *Fgfr2* dovodi do smrtnosti embrija prije razvoja bubrega. Različiti genetski *Fgfr* i *Fgf* životinjski modeli imaju morfološke karakteristike koji nalikuju na niz CAKUT fenotipova uočenih kod

ljudi (137, 154-158). Ukratko, kod miševa, delecija *Fgfr1* ili *Fgfr2* uzrokuje preuranjenu smrt embrija prije početka razvoja bubrega (159-163). Potpuna delecija *Fgfr1* uzrokuje poremećaj stvaranja nefrona, dok gubitak *Fgfr2* u metanefrogenom mezodermu, bitnom za morfogenezu uretera, rezultira u nekoliko defekata bubrega i mokraćnog traka (157). Postnatalno, bubrežna hipoplazija u *Fgfr2* mutanata rezultirala je hipertenzijom, CKD i hipertrofijom lijeve klijetke (164). Transgenični miševi s dominantno negativnim *Fgfr* fragmentom, razvijaju bubrežnu aplaziju ili tešku displaziju (165).

FGFR1-4 jako su izraženi u embrionalnim bubrezima sisavaca i donjem urinarnom traktu i igraju kritičnu ulogu u razvoju bubrega. Iako je izražaj svih FGFR-ova zabilježen u embrionalnim bubrezima, *Fgfr3* ili *Fgfr4 knockout* miševi ne pokazuju značajne strukturne defekte u razvoju bubrega ili mjehura (166, 167), što ukazuje na činjenicu da FGFR1, FGFR2 i FGFR3 igraju nešto važnije uloge u razvoju bubrega. FGFR1 se uglavnom izražava u lozi metanefrogenog mezoderma (rani metanefrogeni mezoderm, početak razvoja nefrona od stadija bubrežnog mjehurića i kape metanefrogenog tkiva), ureteričnoj lozi i renalnoj kortikalnoj stromi (158, 168-170). FGFR2 je uglavnom izražen u Wolffovom kanalu, sabirnim kanalčićima i ampulama i diferencirajućim nefronima, sa nešto manjim izražajem u ranom metanefrogenom mezodermu i stromalnom mezenhimu uz Wolffov kanal (137).

Miševi s dvostrukim utišavanjem *Fgfr1* i *Fgfr2* u Pax3-pozitivnim stanicama pokazuju ozbiljan defekt u metanefrogenom mezodermu, dok miševi s utišanim *Fgfr1* ili *Fgfr2* imaju dobro razvijene bubrege (168). Ovi rezultati ukazuju na moguću suvišnu ulogu *Fgfr1* i *Fgfr2* u uspostavljanju i održavanju ranog metanefrogenog mezoderma. Kondicionalni *knockout Fgfr1* i *Fgfr2* u Six2Cre (u nefronskim progenitorima) smanjuje broj Six2-pozitivnih nefronskih progenitora što dovodi do teške bubrežne cistične displazije (171). FRS2 α je glavni pokretač FGFR signalizacije kroz ektopičnu aktivaciju Notch signalizacije u progenitorima nefrona (171). Miševi s dvostrukom mutacijom, noseći točkastu mutaciju na veznom mjestu FRS2 α za *Fgfr2* i kondicionalni *knockout Fgfr1* s Pax3Cre, pokazuju smanjenje broja nefronskih progenitora u kasnijim fazama razvoja (157). S obzirom na sličnost fenotipova nokautiranih miševa, FGF9 i FGF20 su vjerojatni ligandi koji posreduju u FGFR/FRS2 α signalizaciji u razvoju nefrona.

FGF7 i FGF10 vežu se za FGFR2 i reguliraju rast i grananje sustava sabirnih kanalčića mokraćovodnog pupoljka. Kondicionalna delecija *Fgfr2* u Wolffovom kanalu i njegovim derivatima, uključujući mokraćovodni pupoljak pomoću Hoxb7Cre, rezultira bubrežnom hipoplazijom, što se prezentira malim ampulama, smanjenim brojem grana mokraćovodnog

pupoljka, tankog izgleda (156, 158). Nadalje, ni delecija *Fgfr1* ni dvostruka delecija *Fgfr1* i *Fgfr2* s *Hoxb7cre* nije dovela do dodatnih abnormalnosti izvan onih uočenih delecijom *Fgfr2* (158). Zanimljivo, potpuna delecija *Fgfr3* ili *Fgfr4* u miševa ne rezultira narušenim fenotipom bubrega (166, 167). Svi ovi podaci sugeriraju da među četiri poznata FGFR-a, FGFR2 ima najvažniju ulogu jer regulira grananje mokraćovodnog pupoljka i strukturiranje mezenhima.

Aberacija FGF/FGFR signalnog puta otkrivena je u brojnim sindromima i bolestima kod ljudi, uključujući kroničnu bubrežnu bolest. Mutacija u *FGFR2* (ili rjeđe u *FGFR1*) može biti uzrokom nekoliko različitih sindroma: Apertov, Pfeifferov, Antley-Bixlerov ili Beare-Stevensov sindrom, koji mogu biti udruženi s fenotipovima CAKUT spektra: hidroureterom, unilateralnom renalnom aplazijom, hipoplazijom bubrega, cističnom displazijom ili vezikoureteralnim refluksom (172-174). Bolesnici s Kallmanovim sindromom imaju jednostranu bubrežnu aplaziju kao posljedicu mutacija u *FGFR1* (175).

1.5.6.2. Protein kinaza koja djeluje na receptor 5

Stimulacija citokinima, infekcija patogenima, oštećenja DNA i upalni procesi mogu inicirati stanične signalne putove koji pokreću različite odgovore, uključujući aktivaciju i apoptozu imunoloških stanica. Članovi obitelji protein kinaza koji djeluju na receptor ili dvostruke serin-treonin i tirozin protein kinaze (RIP, DSTYK) postali su ključni senzori unutarstaničnog i izvanstaničnog stresa. Njihova značajna uloga dokazana je ne samo u raznim biološkim procesima poput upala i drugih imunoloških odgovora, već i u staničnim signalnim putevima koji reguliraju preživljavanje i apoptozu stanica (176-178).

Ove su molekule prvotno prepoznate kao proteini u interakciji s Fas receptorom koje induciraju apoptozu (179). Kasnije je uočeno da je RIP komponenta TNF receptora (TNF-RI) (180), a eksperimenti utišavanja gena dokazuju da je RIP potreban za aktivaciju NF- κ B posredovanu TNF-RI, ali nije potreban za Fas - i apoptozu posredovanu TNF-RI (181), (182). Strukturno, RIP sadrži tri domene, uključujući N-terminalnu kinaznu domenu, intermedijarnu domenu i C-terminalnu domenu smrti (DD) (179), (180). RIP kinaze sada sadrže sedam članova, od kojih svi dijele homolognu kinaznu domenu, ali imaju različite funkcionalne domene. RIP stupa u interakciju s TRADD-om, citoplazmatskim adapterskim proteinom povezanim s TNF-RI, preko njihovih odgovarajućih DD-ova (180). Intermedijarna domena RIP-a stupa u interakciju s RING domenom TRAF2, ključnim posrednikom TNF-inducirane JNK aktivacije.

Kod RIP5 mutanata mnogobrojni organi su promijenjeni, uključujući udove, a taj fenotip dijelom može biti objašnjen neispravnom FGFR signalizacijom koja je ključna za induktivne interakcije i rast udova (183).

Prekomjerni izražaj RIP5 izaziva staničnu smrt s karakterističnom apoptotskom morfologijom, uključujući fragmentaciju DNA (184).

U fetalnom bubregu, RIP5 te FGFR1 i FGFR2 su zajedno izraženi u membranama stanica metanefrogenog mezenhima i mokraćovodnog pupoljka, čineći RIP5 kritičnim regulatorom razvoja ljudskog mokraćnog sustava nizvodno na FGF signalnom putu (1, 58, 135, 185). Utišavanje RIP5 u humanim embrionalnim stanicama bubrega blokira FGF-om stimuliranu fosforilaciju izvanstanične kinaze regulirane signalom (ERK), najvažniju signalnu molekulu nizvodno od receptorskih tirozin kinaza (135).

U nedavnom istraživanju RIP5 mutacije otkrivene su u 7 od 311 (2,3%) nesrodnih pacijenata s urođenim abnormalnostima bubrega ili urinarnog trakta, kao što je hipoplazija bubrega i UPJO, što dokazuje da je RIP5 novi gen koji uzrokuje CAKUT (186, 187).

2. CILJEVI I HIPOTEZE ISTRAŽIVANJA

2.1. Ciljevi istraživanja

Ovo istraživanje ima za cilj analizirati kako funkcionalno utišavanje *Dab1* gena utječe na izražaj i lokalizaciju FGFR1, FGFR2 i RIP5 proteina u razvojnim i postnatalnim bubrezima *Dab1*^{-/-} (*yotari*) miševa. Naše istraživanje analizirati će slične fenotipske izražaje, rezultate inaktivacije *Dab1* i *FGFR1* u bubrežnom tkivu kako bi istražili remeti li inaktivacija *Dab1* gena FGF/FGFR signalni put.

Obzirom da je većina podataka koji čine osnovu sadašnjeg znanja o izražaju i povezanosti kandidat gena u CAKUT bubrežnom tkivu dobivena iz pokusa ciljanja gena na *knockout* miševima, primjenom imunofluorescencijskih biljega analizirati ćemo prostorno-vremenski obrazac izražaja *FGFR1*, *FGFR2* i *RIP5*, CAKUT kandidat gena tijekom normalnog razvoja ljudskih bubrega (CTRL) i razvoja bubrega zahvaćenih CAKUT-om (bubrezi udvostručenog uretera (DU), hipoplastični bubrezi (HYP), displastični bubrezi (DYS)) od 22. do 41. tjedna fetalnog razvoja, kako bismo utvrdili kako je potencijalna promjena izražaja gena i njihovih proteina povezana s pojavom CAKUT-a.

Specifični ciljevi istraživanja:

1. Utvrditi i kvantificirati prostorni i vremenski izražaj FGFR1, FGFR2 i RIP5 proteina u različitim strukturama bubrega *Dab1*^{-/-} (*yotari*) i kontrolnih miševa gestacijskih dana 13.5 (E13.5) i 15.5 (E15.5) te 4. (P4), 11. (P11) i 14. (P14) postnatalnog dana primjenom indirektno imunofluorescencije.
2. Utvrditi i kvantificirati prostorni i vremenski izražaj FGFR1, FGFR2 i RIP5 proteina u kontrolnim razvojnim stadijima bubrega (CTRL) i razvoju bubrega zahvaćenih CAKUT-om (DU, HYP i DYS) čovjeka od 22. do 41. tjedna fetalnog razvoja, primjenom indirektno imunofluorescencije.
3. Primjenom dvostrukog imunofluorescencijskog bojanja dokazati istovremeni izražaj (ko-izražaj, ko-ekspresiju) ili odsutnost FGFR1 i RIP5 te FGFR2 i RIP5 u različitim strukturama zdravih bubrega miša, *Dab1*^{-/-} (*yotari*) miša te u kontrolnim razvojnim stadijima bubrega (CTRL) i razvoju bubrega zahvaćenih CAKUT-om (DU, HYP i DYS) čovjeka.
4. Ispitati i kvantificirati transkripciju mRNA *FGFR1*, *FGFR2* i *RIP5* gena metodom qRT-PCR.

5. Utvrditi postoji li razlika u prostornom i vremenskom izražaju *FGFR1*, *FGFR2* i *RIP5* gena između čovjeka i miša u odgovarajućim stadijima razvoja korištenjem metode indirektno imunofluorescencije.
6. Razmotriti buduće mogućnosti liječenja navedenih patoloških stanja.

2.2. Hipoteze istraživanja

1. Obrazac izražaja *FGFR1*, *FGFR2* i *RIP5* gena tijekom fetalnog i postnatalnog razvoja bubrega miša i čovjeka ukazuje na njihovu ulogu u razvoju i održavanju normalne strukture i funkcije bubrega.
2. Promijenjeni izražaj *FGFR1*, *FGFR2* i *RIP5* gena tijekom fetalnog i postnatalnog razvoja bubrega miša i čovjeka može dovesti do razvoja prirođenih anomalija bubrega i mokraćnog trakta (CAKUT).
3. Postoji razlika u prostornom i vremenskom izražaju *FGFR1*, *FGFR2* i *RIP5* gena između čovjeka i miša u odgovarajućim stadijima razvoja korištenjem metode indirektno imunofluorescencije.

3. MATERIJALI I METODE

U ovom su odjeljku ukratko opisani svi materijali korišteni u istraživanju i protokoli za hematoksilin-eozin i imunofluorescencijsko bojanje te kvantitativnu lančanu reakciju polimeraze u stvarnom vremenu (qRT-PCR). Također su opisani i postupci prikupljanja, obrade i analize uzoraka ljudskih i mišjih bubrega.

3.1. Etička dozvola

Etičko povjerenstvo Kliničkog bolničkog centra Split i etičko povjerenstvo Medicinskog fakulteta Sveučilišta u Splitu odobrilo je ovo istraživanje (klasa: 003-08/16-03/0001, broj dozvole: 2181-198-03-04-16-0024). Tijekom istraživanja poštovani su osnovni etički i bioetički principi, uključujući osobni integritet, pravednost, dobročinstvo i neškodljivost, u skladu s Nirnberškim kodeksom i Helsinškom deklaracijom (64. Opća skupština WMA, Fortaleza, Brazil, listopad 2013.) i njezinim dopunama. Podaci prikupljeni u ovom istraživanju će se koristiti isključivo u znanstveno-istraživačke svrhe.

3.2. Prikupljanje animalnih uzoraka

Dabl heterozigotne životinje, generirane od strane tvrtke Jackson Laboratories, su križane do homozigotnosti. C57BL/6N miševi su uzgajani u standardnim polikarbonatnim kavezima s *ad libitum* pristupom hrani i vodi, uz održavanje dvanaestosatnog ciklusa noć/dan i temperature na $23\pm 2^{\circ}\text{C}$. U svakom kavezu je uzgajana barem po jedna životinja svakog genotipa: divlji tip, heterozigotni tip te *Dabl*^{-/-} (*yotari*) tip pokusne životinje. Svaka istraživana skupina je sadržavala 3 do 7 životinja od svakog genotipa.

Gravidne mišice su žrtvovane E13.5 i E15.5, i njihovi embriji su pohranjeni u 4% otopini paraformaldehida (PFA). P4, P11 i P14 miševi su duboko anestetizirani i transkardijalno perfundirani 0.1 M fiziološkom otopinom puferiranom s fosfatom (PBS-om) i 4% otopinom PFA. Bubrezi su izdvojeni i fiksirani u 4% PFA u 0.1 M PBS-u preko noći.

DNA uzorak potreban za genotipizaciju metodom lančane reakcije polimerazom (PCR) izoliran je iz repova pokusnih životinja korištenjem protokola Qiagen kita. Za PCR analizu su korištene sljedeće početnice:

yotari: GCCCTTCAGCATCACCATGCT i CAGTGAGTACATATTGTGTGAGTTCC;

divlji tip: GCCCTTCAGCATCACCATGCT i CCTTGTTTCTTTGCTTTAAGGCTGT.

3.2.1. Izračun veličine uzorka

Veličina uzorka je određena pomoću Meadove jednadžbe resursa (188) koja se koristi za procjenu veličine uzoraka laboratorijskih životinja, kao i u mnogim laboratorijskim pokusima.

$$E=N-B-T$$

$$E+B+T=N$$

Parametri za ovu analizu su određeni kako slijedi:

$$20 + 4 + 1 = 25 \rightarrow 12 \text{ wt} + 12 \text{ yot}$$

N je ukupan broj pojedinaca ili jedinica u studiji (manje 1)

B je blokirajuća komponenta, koja predstavlja utjecaje na okoliš dopuštene u dizajnu studije (manje 1) – 5 stadija razvoja (E13.5, E15.5, P4, P11, P14) -1 = 4

T je komponenta liječenja, koja odgovara broju tretiranih skupina (uključujući kontrolnu skupinu) koje se koriste ili broju postavljenih pitanja (manje 1) wt i yot – 2 -1 = 1

E je stupanj slobode komponente pogreške i trebao bi biti negdje između 10 i 20 – (20)

Prema navedenoj jednadžbi, korištene su 3 životinje po pojedinom razvojnom stadiju divljeg tipa i *yotari* tipa miša. Svaka ispitivana skupina je sadržavala 3 do 7 životinja od svakog genotipa iz čega slijedi da je uzorak dovoljan.

3.3. Prikupljanje humanih uzoraka

Iz arhive Odjela za patologiju Kliničkog zavoda za patologiju, sudsku medicinu i citologiju KBC-a Split prikupljeno je 19 parafinskih blokova fetalnog bubrežnog tkiva (Tablica 4). Uzorci su prikupljeni nakon spontanih pobačaja uslijed teških abnormalnosti fetusa i tubarnih trudnoća. Uzorci su obrađeni i analizirani pomoću standardnih histoloških tehnika i svjetlosne mikroskopije kako bi se iz istraživanja isključili macerirani uzorci tkiva. Fetalni uzorci tretirani su kao obdukcijски materijal, uz odobrenje Etičkog povjerenstva Kliničkog bolničkog centra Split i Medicinskog fakulteta, u skladu s Helsinškom deklaracijom i njezinim dopunama (189). Za procjenu razvojne dobi ploda korištene su vrijednosti biparietalnih promjera i vrijednosti udaljenosti tjeme – trtica, koreliranih s podacima o menstrualnom ciklusu majke (190). Patologija bubrega klasificirana je grubom morfologijom i rutinskom

histopatologijom. Zbog izuzetne vrijednosti i teške dostupnosti materijala ova arhivska zbirka ima neprocenjivu važnost, ali i razumljivu limitiranost broja uzoraka.

Tablica 4. Analizirani uzorci ljudskih fetalnih bubrega (N = 19).

Bubrežna patologija i povezane bolesti	Gestacijska dob/ Razvojni tjedan	Broj uzoraka bubrega
Zdravi bubrezi (CTRL)	N/A	2
	N/A	2
	N/A	1
	N/A	1
Displastični bubrezi (DYS)	<i>Megaureter lateris dextri, Dysplasia renis</i>	21
	<i>Renis dysplastica cysticus lateralis sinistri, agenesis renis dextri</i>	
	<i>Dysplasia multicystica renis dextri</i>	27
	<i>Cystes parvae focales</i>	
	<i>Dysplasia renis multicystica bilateralis</i>	35
	<i>Agenesis renis dextri et dysplasia renis sinistri cum ureter duplex</i>	
	<i>Dysplasia hypoplastica, renis bilateralis, syndroma Down, syndroma Potter</i>	38
<i>Syndroma Potter, Dysplasia renis</i>	38-39	
Hipoplastični bubrezi (HYP)	<i>Hypoplasia renis lateris dextri</i>	30
	<i>Hypoplasia renis lateris sinistri</i>	37
	<i>Hypoplasia renis</i>	38
<i>Ureter duplex lateris dextri</i>	24	

Bubrezi s udvostručenim ureterom (DU)	<i>Ureter duplex lateris sinistri</i>	30	1
	<i>Pyelon et ureter duplex bilateralis</i>	41	1

3.3.1. Izračun veličine uzorka

Veličina uzorka je određena pomoću gore navedene Meadove jednadžbe resursa:

$$(E+B+T=N)$$

Parametri za ovu analizu su određeni kako slijedi:

$$10 + 7 + 3 = 20 - 1 = 19 \text{ uzoraka}$$

N je ukupan broj pojedinaca ili jedinica u studiji (manje 1).

B je blokirajuća komponenta (manje 1) – 8 ispitivanih razvojnih tjedana (22., 24., 27., 30., 35., 37., 38., 41.) -1 = 7

T je komponenta liječenja, koja odgovara broju tretiranih skupina (uključujući kontrolnu skupinu) koje se koriste ili broju postavljenih pitanja (manje 1) DU, HYP, DYS, CTRL – 4 -1 = 3

E je stupanj slobode komponente pogreške i trebao bi biti negdje između 10 i 20 – (10)

Prema navedenoj jednadžbi, korišteno je 19 uzoraka. Svaka ispitivana skupina sadržavala je minimalan broj od 3 uzorka iz čega slijedi da je uzorak dovoljan.

3.4. Histološka analiza

3.4.1. Priprema bubrežnog tkiva za histološku analizu

Uzorci tkiva humanih fetalnih bubrega i mišjih bubrega i embrija fiksirani su u 4% PFA u 0.1 M PBS-u preko noći. Nakon ispiranja u radnoj otopini PBS-a, uzorci su dehidrirani u otopinama etanola rastuće koncentracije (25%, 50%, 75%, 96% i 100%) i ksilena, te potom uklopljeni u parafinske blokove. Mikrotomom su rezani 5 µm debeli rezovi i postavljeni na predmetna stakalca. Prije histoloških analiza, uzorci su deparafinirani u ksilenu i rehidrirani kroz seriju otopina etanola opadajućih koncentracija (100%, 96%, 70%) i isprani u vodi.

3.4.2. Hematoksilin-eozin bojanje

Bojenje hematoksilin-eozinom (HE) je osnovna histološka metoda bojenja koja je tehnički jednostavna i jasno prikazuje mnoge tkivne strukture. Kombinacijom ovih boja mogu se obojiti cijele stanice i sve njihove komponente. Hematoksilin i eozin stvaraju kontrastna obojenja koja se lako razlikuju, što značajno pomaže u analizi i dijagnostici. Hematoksilin, kao bazična boja, daje plavo-ljubičasto obojenje kiselim dijelovima stanice (jezgra, jezgrini detalji i drugi kiseli dijelovi stanice), dok eozin, kao kisela boja, daje crveno-ružičasto obojenje bazičnim dijelovima stanice (citoplazma, eritrociti, mišićno i vezivno tkivo).

Nakon deparafiniranja i rehidriranja, uzorci su inkubirani u otopini Meyerova hematoksilina 10 minuta, a zatim isprani mlakom vodom. Potom su uronjeni u otopinu Eozina Y na 5 minuta, dehidrirani kroz seriju otopina etanola rastućih koncentracija i ksilenom, uklopljeni u Canada balzam i prekriveni pokrovnim stakalcem. Obojena stakalca su pregledana svjetlosnim mikroskopom (Olympus BX40, Tokyo, Japan) kako bi se potvrdila prethodna dijagnoza i procijenila očuvanost tkiva prije imunofluorescencijskog bojanja.

3.4.3. Indirektna imunofluorescencija

Protokol imunofluorescencijskog bojenja započinje deparafinacijom uzoraka u ksilenu i rehidracijom u etanolu i destiliranoj vodi. Uzorci su zatim kuhani u puferu natrijevog citrata (pH=6.2) 25 minuta u parnom kuhu kako bi se razotkrili epitopi antigena, a potom su ohlađeni na sobnu temperaturu. Nakon ispiranja radnim PBS-om, uzorci su razgraničeni peroksidaza-antiperoksidaza (PAP) olovkom i inkubirani u blokirajućem puferu (ab64226, Abcam, Cambridge, UK) 20 minuta. Uzorci su zatim inkubirani preko noći u vlažnoj komori s primarnim protutijelima (Tablica 5). Sljedeći dan, uzorci su isprani u PBS-u i inkubirani sa sekundarnim protutijelima 1 sat (Tablica 5). Nakon ispiranja radnim PBS-om, jezgre su obojene otopinom 4',6-diamidino-2-fenilindola (DAPI), koja se interkalira u deoksiribonukleinsku kiselinu (DNK). Uzorci su zatim isprani destiliranom vodom, uklopljeni u nosivi medij (Immu-Mount, Shandon, Pittsburgh, PA, SAD) i prekriveni pokrovnim stakalcima. Negativna kontrola dobivena je izuzimanjem primarnog protutijela tijekom imunohistokemijskog bojenja.

Tablica 5. Primarna i sekundarna protutijela korištena u indirektoj imunofluorescenciji.

	Protutijelo	Kataloški broj	Domaćin	Razrijeđenje	Proizvođač
Primarna protutijela	Flg (C-15)/ FGFR1	sc-121	kunić	1:50	Santa Cruz Biotechnology (Texas, TX, USA)
	Bek (C-17)/ FGFR2	sc-122	kunić	1:50	
	RIP5 (N-16)	sc-162109	koza	1:50	
	Anti-nephrin Antibody (B-12)	sc-377246	miš	1:50	
	p44/42 MAPK (Erk1/2) (137F5)	CST-4695S	kunić	1:250	Cell Signaling Technology (CST), (Danvers MA, USA)
	mTOR	PA5-34663	kunić	1:100	Thermo Fisher Scientific (Waltham, MA, USA)
Human/Mouse/Rat Vimentin Antibody	AF2105	koza	1:300	R&DSYSTEMS (Minneapolis, MN, USA)	
Sekundarna protutijela	Rhodamine Red™-X (RRX) AffiniPure Anti-Goat IgG (H + L)	705-295- 003	magarac	1:300	Jackson Immuno Research
	Alexa Fluor®488 AffiniPure Anti- Rabbit IgG (H + L)	711-545- 152	magarac	1:300	Laboratories, Inc., (Baltimore, PA, USA)
	Rhodamine Red™-X (RRX) AffiniPure™ Donkey Anti-Goat IgG (H+L)	705-295- 003	magarac	1:400	

Alexa Fluor® 488				
AffiniPure™ Donkey	715-545-		magarac	1:400
Anti-Mouse IgG	150			
(H+L)				

3.4.4. Priprema tkiva za elektronsku mikroskopiju

Nakon dvosatne fiksacije u 2.5% otopini glutaraldehida i 2% otopini PFA u 0,1 M PBS-u, te ispiranja radnom otopinom PBS-a, uzorci su pripremljeni za elektronsku mikroskopiju prema standardnom protokolu. Uzorci su narezani na rezove debljine 20 µm pomoću vibratoma, permeabilizirani u 50% etanolu i isprani PBS-om. Rezovi su post-fiksirani u 2% otopini osmij tetroksida tijekom dva sata, dehidrirani u seriji rastućih koncentracija etanola i uklopljeni u TAAB Epon 812 smolu (TAAB, Reading, UK). Nakon toga, uzorci su rezani na ultramikrotomu (Leica Microsystems, Wetzlar, Germany) na debljinu od 0.07 µm i kontrastirani 1% uranil acetatom i olovovim citratom. Konačno, uzorci su promatrani i fotografirani pomoću transmisijskog elektronskog mikroskopa (JEM JEOL 1400, Japan).

3.5. Prikupljanje podataka - Obrada mikrofotografija i kvantifikacija

Uzorci bubrega *Dab1^{-/-}* (*yotari*) i kontrolnih miševa razvojnih stadija E13.5, E15.5, P4, P11 i P14 te kore humanih fetalnih bubrega u razvoju i fetalnih bubrega pogođenih CAKUT-om (nefrogene zone i jukstamedularne regije) pregledani su na svjetlosnom mikroskopu (Olympus BX40, Tokyo, Japan) te fluorescencijskom mikroskopu (Olympus BX51, Tokyo, Japan) i fotografirani na objektivu povećanja ×40 Nikon DS-Ri2 digitalnom kamerom (Nikon Corporation, Tokyo, Japan) opremljenom NIS-Elements F softverom. U svrhu kvantifikacije izražaja proteina od interesa, snimljeno je deset reprezentativnih mikrofotografija nepreklapajućih vidnih polja bubrežne kore, s konstantnim vremenom ekspozicije.

Na snimljenim mikrofotografijama uzoraka bubrega *Dab1^{-/-}* (*yotari*) i kontrolnih miševa analizirali smo najmanje deset embrionalnih bubrežnih struktura: metanefrogenog mezenhima (mm), bubrežnih mjehurića (rv), nezrelih glomerula (g), zavijenih kanalića (Ct), ampula (A) te sabirnih kanalića (Cd) tijekom E13.5 i E15.5, i najmanje dvadeset postnatalnih bubrežnih struktura: glomerula (G), proksimalnih (PCT) i distalnih zavijenih kanalića (DCT) tijekom P4, P11 i P14.

Snimljene mikrofotografije su prije analize obrađene ImageJ softverom (National Institutes of Health, Bethesda, MD, USA) korištenjem funkcija „*split channels*“ te „*image calculator*“ kako bi se uklonilo nespecifično bojanje. Obradene mikrofotografije su potom preklopljene s odgovarajućim mikrofotografijama DAPI bojanja jezgara korištenjem softvera Adobe Photoshop (Adobe, San Jose, CA, USA) u svrhu lakšeg određivanja bubrežnih struktura u kojima se analizira signal. Svaka razina citoplazmatskog, jezgrenog ili membranskog signala dobivenog bojenjem korištenih markera je okarakterizirana pozitivnom. Broj FGFR1, FGFR2, RIP5, Erk1/2 i mTOR pozitivnih imunoreaktivnih stanica u svakoj strukturi od interesa je prikazan kao postotak ukupnih stanica i uprosječen po životinjskoj skupini. Kvalitativna analiza intenziteta bojanja različitih bubrežnih struktura određena je semikvantitativno i procijenjena prema četiri stupnja: odsutnost bilo kakve reaktivnosti (-), blaga reaktivnost (+), umjerena reaktivnost (++) i jaka reaktivnost (+++). S obzirom na varijacije među ispitivačima, tri stručna histologa su samostalno analizirali snimljene mikrofotografije.

Mikrofotografije kore (nefrogene zone i jukstamedularne regije) humanih fetalnih kontrolnih bubrega u razvoju i fetalnih bubrega CAKUT fenotipova obrađene su pomoću ImageJ softvera u svrhu kvantitativne procjene stanične imunoreaktivnosti. Slike su pripravljene za analizu uklanjanjem crvenog filtera od originalne mikrofotografije zelenog fluorescencijskog signala korištenjem ranije navedenih naredbi „*split channels*“ te „*image calculator*“. Oduzimanjem srednjeg filtera s polumjerom od 2.0 piksela, određivanjem praga metodom granične vrijednosti „*triangle*“ i korištenjem funkcije "*analyze particles*" odredili smo postotak površine presjeka pokrivenog pozitivnim signalom. Dobivene vrijednosti su uprosječene po skupini. S obzirom na varijacije među ispitivačima, tri stručna histologa su neovisno analizirali snimljene mikrofotografije, postavljajući pozadinske granične vrijednosti pomoću negativnih kontrolnih mikrofotografija.

Slaganje ocjenjivača dokazano je analizom međurazredne korelacije, koji je dao koeficijent > 0.8 , što ukazuje na izvrsno podudaranje.

Slike su sastavljene pomoću softvera Adobe Photoshop. Mikrofotografije su za potrebe prezentacije obrađene oduzimanjem pozadine pomoću naredbi „*split channels*“ te „*image calculator*“ u svrhu minimaliziranja curenja fluorescentnog signala iz crvenog u zeleni filter te „*brightness*“ i „*contrast*“.

3.6. Izolacija RNA i qRT-PCR

Kvantitativna lančana reakcija polimeraze u stvarnom vremenu (RT-qPCR) je specifična i osjetljiva metoda za detekciju i kvantifikaciju transkripcije mRNA. Ova metoda koristi fluorescentne boje za kombiniranje koraka amplifikacije i detekcije PCR reakcije u samo jednoj reakciji. Metoda se oslanja na mjerenje povećanja fluorescentnog signala, koji je proporcionalan količini PCR produkta (DNA) amplificirane tijekom svakog PCR ciklusa (191, 192). Nadalje, upotreba sonda obilježenih različitim reporterskim bojama omogućuje detekciju i kvantifikaciju više ciljnih gena u jednoj (multipleks) reakciji. Pojedinačne reakcije obilježava PCR ciklus u kojem fluorescencija prvi put poraste iznad definirane ili granične pozadinske fluorescencije, parametra poznatog kao ciklus prijelaza granične vrijednosti fluorescencije (Ct) na temelju kojih se generira standardna krivulja koja prikazuje fluorescenciju u odnosu na broj ciklusa. Što je količina kalupa (početne DNA) u uzorku viša, niži je Ct, jer je prije postignuta granična vrijednost fluorescencije. Ova korelacija između fluorescencije i količine amplificiranog produkta dopušta točnu kvantifikaciju ciljnih molekula u širokom dinamičkom rasponu, zadržavajući osjetljivost i specifičnost konvencionalnih krajnjih PCR testova. Uspjeh u analizi izražaja interesnog gena ovisi o prikladnosti korištenih početnica. U svrhu minimalizacije pogrešaka, definirane su različite strategije normalizacije, uključujući normalizaciju qPCR podataka prema volumenu tkiva, veličini uzorka i korištenju endogenih kontrola, referentnih gena sa stabilnim izražajem (193-195). Endogene kontrole (*eng. housekeeping genes, reference genes*) su idealni referentni geni jer im se izražaj ne mijenja u uvjetima pri kojima je eksperiment proveden, nužni su za osnovnu staničnu funkciju i izraženi u većini stanica u fiziološkim uvjetima (196).

RNA izolirana iz 15 uzoraka humanih fetalnih bubrega (CTRL (n = 4), DU (n = 3), HYP (n = 3) i DYS (n = 5)) fiksiranih u paraformaldehidu i uklopljenih u parafin (*eng. formalin-fixed paraffin-embedded, FFPE*) koristila se za analizu izražaja CAKUT kandidat gena. Izolacija RNA je provedena prema Invitrogen protokolu s PureLink™ FFPE kitom za izolaciju RNA (kat. br. K156002, Invitrogen, Waltham, MA, SAD). Digestija DNA je provedena koristeći DNaze I, Amplification Grade, prema uputama proizvođača (kat. br. 18068015 Invitrogen, Waltham, MA, SAD). Reverzna transkripcija se provela s 2 µg ukupne mRNA korištenjem High-Capacity cDNA Reverse kita za transkripciju u skladu s uputama proizvođača (kat. br. 4368814, Applied Biosystems, Waltham, MA, SAD). Master mix koji sadrži vodu bez nukleaza, odabrane desne i lijeve početnice, Universal SYBR® Green

Supermix (Kat. br. 1725121, BioRad, Hercules, CA, SAD) i cDNA pripremljen je i stavljen u ploču s 96 jažica. Početnice su odabrane pretraživanjem literature (Tablica 6) (197-200). GAPDH i PPIA su korišteni kao endogeni kontrolni geni. Kontrolni uzorci (NTC) su sadržavali sve komponente mastermiksa, bez cDNA uzoraka. Ploča je zatim analizirana pomoću BioRad CFX96 RT-PCR sustava (C1000 Touch Thermal Cycle). Izražaj gena normaliziran je prema NTC i analizirana komparativnom Ct metodom.

Tablica 6. Početnice korištene u RT-qPCR metodi

Gen	Lijeva početnica (5'-3')	Desna početnica (5'-3')
<i>FGFR 1</i>	CGCCCCTGTACCTGGAGATCATCA	TTGGTACCACTCTTCATCTT
<i>FGFR 2</i>	GCCTGGAAGAGAAAAGGAGATTAC	GGATGACTGTTACCACCATACA
<i>RIP5</i>	TTGCATACTGATCCTCGG	TGTGCACTAGTTCATACT
<i>GAPDH</i>	GAAGGTGAAGGTCGGAGTC	GAAGATGGTGATGGGATTTC
<i>PPIA</i>	GGCCAGGCTCGTGCCGTTTT	TGCTGTCTTTGGGACCTTGTCTGC

3.7. Statistički postupci

Softver GraphPad Prism 9.0.0 (Softver GraphPad, San Diego, CA, SAD) korišten je za statističku analizu podataka dobivenih obradom mikrofotografija uzoraka bubrega *Dabl^{-/-}* (*yotari*) i kontrolnih miševa razvojnih stadija E13.5, E15.5, P4, P11 i P14. Dvosmjerna ANOVA sa Tukeyjevim testom višestruke usporedbe korištena je za usporedbu izražaja promatranih proteina kako bi odredili značajne razlike u postotku pozitivnih stanica između mm, rv/g, Ct i A/Cd tijekom E13.5 i E15.5 te G, PCT i DCT tijekom P4, P11 i P14. Postotak pozitivnih stanica je izražen kao srednja vrijednost \pm standardna devijacija (SD). Statistički značajnom je smatrana razlika pri $p < 0.05$.

GraphPad softver korišten je i za statističku analizu podataka dobivenih obradom mikrofotografija kore kontrolnih humanih fetalnih bubrega u razvoju i fetalnih bubrega zahvaćenih CAKUT-om. Za provjeru normalne distribucije podataka korišten je Shapiro-Wilkov test. Svaki skup podataka koji se odnosi na analizu postotka površine pokrivenog fluorescencijskim signalom opisan je s p vrijednosti gdje se razina vjerojatnosti od $p < 0.05$ smatrala statistički značajnom i F distribucijom, F (DFn, Dfd) gdje DFn označava brojnik, a

Dfd nazivnik stupnjeva slobode. Postotak pozitivnih stanica je izražen kao srednja vrijednost \pm standardna devijacija (SD). Za proučavanje dinamike i trendova izražaja istraživanih proteina kroz razvojne tjedne, korišteno je linearno i nelinearno regresijsko modeliranje. Koeficijent u modelima korišten za opisivanje trenda izražaja je predstavljen kao točkovna procjena (procjena jednim brojem) \pm standardna devijacija. Koeficijent determinacije (R^2) korišten je kao procjena valjanosti podudaranja podataka s regresijskim modelom. Linearni trend je opisan korištenjem nagiba linije linearne regresije (β).

GraphPad Prism 9 softver korišten je za statističku analizu podataka dobivenih kvantitativnom lančanom reakcijom polimeraze u stvarnom vremenu. Za provjeru normalnosti i homogenosti podataka korišten je Shapiro-Wilkov test. Neupareni t-test i neupareni t-test s Welchovom korekcijom za nejednake varijance korišteni su za određivanje statistički značajne razlike između kontrolne skupine (CTRL) i skupine CAKUT bubrega. Jednosmjerna ANOVA s Tukeyjevim testom višestrukih usporedbi koristila se za određivanje razlike značajnosti u izražaju mRNA promatranih gena između uzoraka bubrega različitih CAKUT fenotipova i CTRL. Svaki skup podataka koji se odnosi na RT-qPCR analizu je opisan s p vrijednosti gdje se razina vjerojatnosti od $p < 0.05$ smatrala statistički značajnom razlikom.

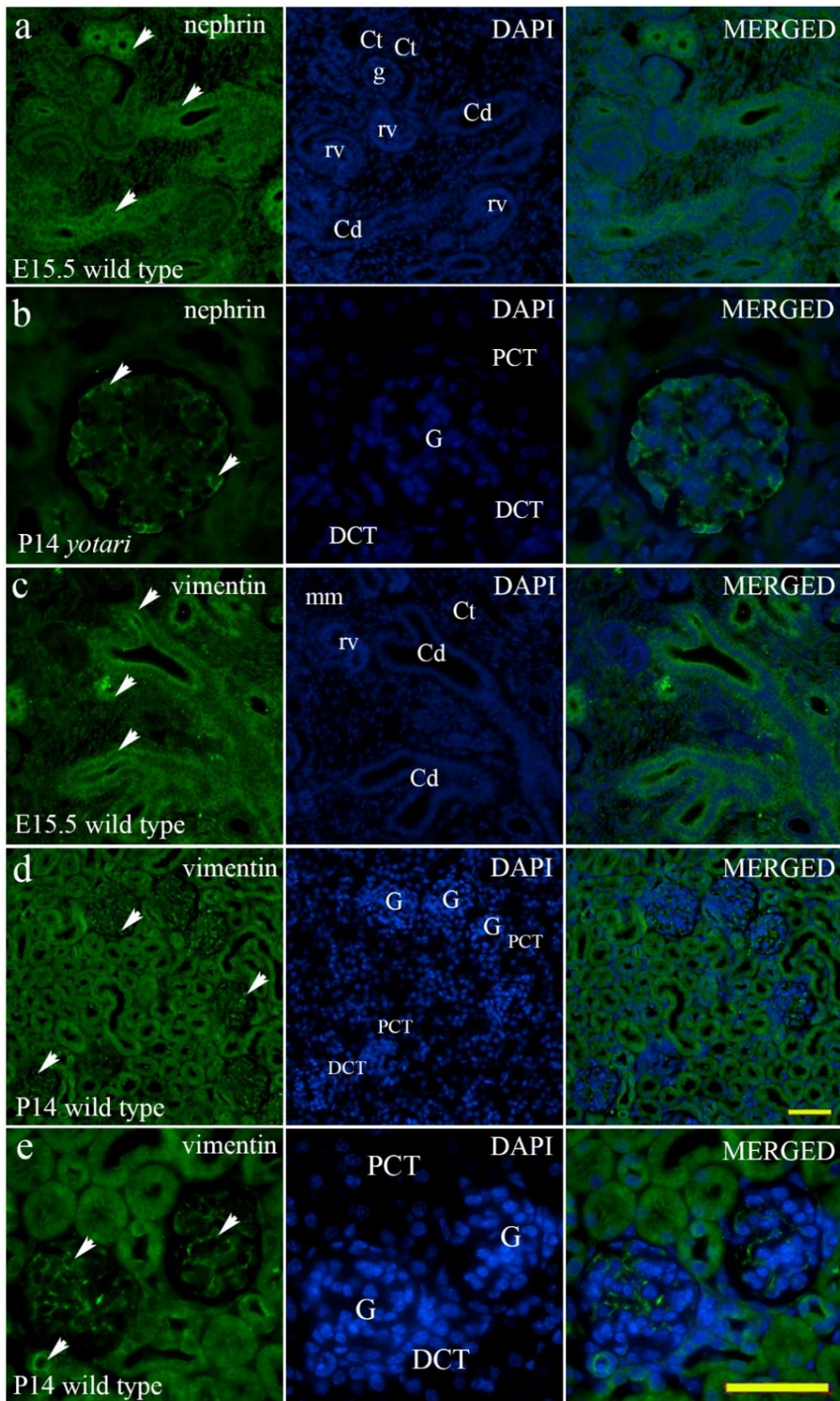
Svi grafovi su izrađeni pomoću GraphPad Prism 9.0.0.

4. REZULTATI

U prvom su dijelu opisani rezultati dvostrukog imunofluorescencijskog bojenja s FGFR1, FGFR2 i RIP5 proteinima, kandidat gena za prirođene anomalije bubrega i mokraćovodnog sustava na embrionalnim i postnatalnim bubrezima miševa divljeg tipa i *yotari* miševa. Izražaj Erk1/2 i mTOR-a također su analizirani kako bi se ispitaio utjecaj promjene izražaja ispitivanih gena na nizvodne signalne putove. Vimentin je korišten kao marker za stanice mezenhinskog podrijetla: endotelne stanice, podocyte i mezangijske stanice (201), a nefrin kao marker diferencijacije i funkcije podocita (Slika 12) (202).

4.1. Usporedba prostorno-vremenskog izražaja FGFR1, FGFR2 i RIP5 proteina u embrionalnim bubrezima miševa divljeg tipa i *yotari* miševa

Tijekom gestacijskog razvoja bubrega miša mogu se uočiti različite faze nefrogeneze, uključujući urastanje mokraćovodnog pupoljka, zgušnjavanje metanefrogenog tkiva i oblikovanje kape metanefrogenog tkiva, nastanak bubrežnih mjehurića te tjelešaca u obliku zarezova i S- oblika. Prostorni izražaj i semikvantifikacija jakosti intenziteta izražaja FGFR1, FGFR2 s posebnim naglaskom na istovremeni izražaj s RIP5 proteinom analizirana je u mm, rv/g, A/Ct i Cd tijekom E13.5 i E15.5.

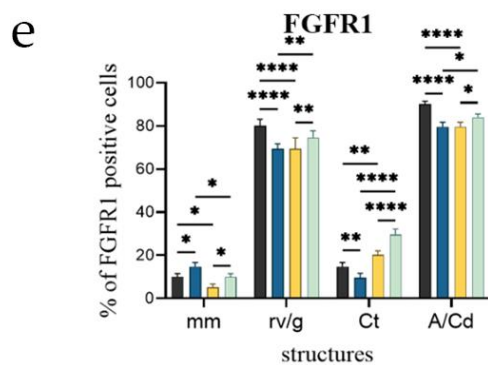
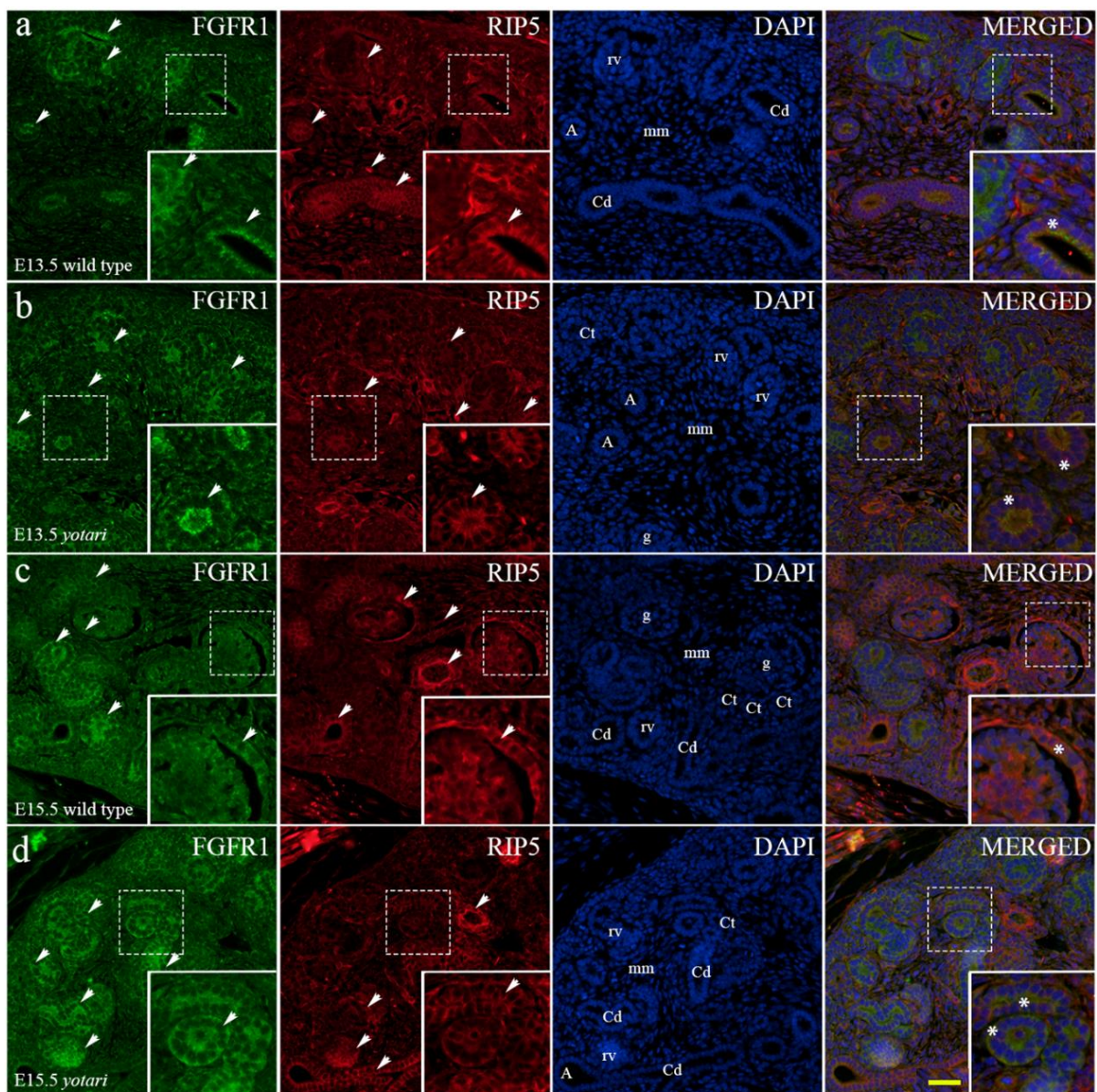


Slika 12. Imunofluorescencijsko bojenje embrionalnih i postnatalnih bubrega divljeg tipa i *yotari* miša s markerima nefrina (a,b) i vimentina (c-e). Strelice pokazuju obrazac izražaja nefrina i vimentina u metanefrogenom mezenhimu (mm), bubrežnim mjehurićima (rv),

nezrelim glomerulima (g), zavijenim kanalićima (Ct), ampulama (A) i odvodnim kanalićima (Cd), glomerulima (G), proksimalnim zavijenim kanalićima (PCT) i distalnim zavijenim kanalićima (DCT) naznačenim na 4',6-diamidino-2-fenilindol (DAPI) mikrofotografijama. Izražaj nefrina, DAPI bojenje i preklopljene mikrofotografije nefrina i DAPI tijekom embrionalnog dana 15.5 (E15.5) u miševa divljeg tipa (**a**) i postnatalnog dana 14. (P14) u *yotari* miša (**b**). Izražaj vimentina, DAPI bojenje i preklopljeni vimentin i DAPI u E15.5 (**c**) i P14 (**d**, **e**) u divljem tipu. Mikrofotografije **a,c** i **d** snimljene su pri povećanju $\times 40$, **a b,e** pri $\times 100$. Mjerilo je 50 μm , što se odnosi na sve slike.

4.1.1. Prostorno-vremenski izražaj FGFR1 u embrionalnim i postnatalnim bubrezima miševa divljeg tipa i *yotari* miševa

Embrionalnog dana E13.5, opažen je snažan točkasti izražaj FGFR1 unutar apikalne membrane sabirnih kanalića, ampulama i nefronima u razvoju (metanefrička kapa, bubrežni mjehurići). Slabiji izražaj je uočen u nediferenciranim stanicama metanefrogenog mezoderma i zavijenim kanalićima miševa divljeg tipa (Slika 13a). U okolnom metanefrogenom mezodermu, stanice blizu sabirnih kanalića su izražavale FGFR1, dok je izražaj proteina prema periferiji kanalića slabila (Slika 13a). Isti obrazac je primijećen u *yotari* tipu miša, sa značajnim, povišenim razinama izražaja FGFR1 u metanefrogenom mezenhimu, značajno smanjenim u svim ostalim promatranim strukturama ($p < 0.05$, slika 13b,e).



Slika 13. Dvostruko imunofluorescencijsko bojenje embrionalnih bubrega miševa divljeg tipa i *yotari* miševa s protutijelima FGFR1 (a-d) i RIP5 (a-e). Strelice označavaju izražaj FGFR1 i RIP5 u metanefrogenom mezenhimu (mm), bubrenim mjehurićima (rv), nezrelim glomerulima (g), zavijenim kanalićima (Ct), ampulama (A) i odvodnim kanalićima (Cd)

naznačenim na 4',6-diamidino-2-fenilindol (DAPI) mikrofotografijama bojenja jezgara. FGFR1, RIP5, i DAPI bojenje je preklapljene FGFR1, RIP5 i DAPI u embrionalnim danima 13.5 (E13.5) i 15.5 (E15.5) u divljem tipu (**a, c**) i *yotari* tipu miša (**b, d**). Najistaknutije područje izražaja proteina prikazano je u umetcima, koji odgovaraju isprekidanim okvirima. Zvezdica označava zonu u kojoj je otkriven istovremeni izražaj ispitivanih proteina. Mikrofotografije su snimljene pri povećanju $\times 40$. Mjerilo je 50 μm te se odnosi na sve slike. Epifluorescencijski mikroskop (Olympus BX51, Tokyo, Japan). Distribucija postotaka FGFR1 (**e**) pozitivnih stanica u metanefrogenom mezenhimu (mm), bubrežnim mjehurićima (rv), nezrelim glomerulima (g), zavijenim kanalićima (Ct), ampulama (A) i odvodnim kanalićima (Cd) bubrega miševa divljeg tipa i *yotari* miševa embrionalnih dana E13.5 i E15.5. Podaci su prikazani kao aritmetička sredina \pm SD (okomita crta) i analizirani dvosmjernim ANOVA testom s Tukeyjevim testom višestrukih usporedbi. Značajne razlike su označene s * $p < 0.05$, ** $p < 0.001$, *** $p < 0.0001$, **** $p < 0.00001$. U svakoj vremenskoj točki analizirano je deset struktura.

Semikvantitativna analiza oba životinjska genotipa je pokazala blagi intenzitet signala u metanefrogenom mezodermu i zavijenim kanalićima te umjereni intenzitet u stadiju bubrežnih mjehurića i sabirnih kanalića (Tablica 7). Uočen je istovremeni izražaj dvaju markera, FGFR1 i RIP5 unutar sabirnih kanalića s dominantnim izražajem FGFR1 (Slika 13).

Tablica 7. Semikvantifikacijski određen intenzitet bojanja na specifična protutijela u bubrezima *yotari* i divljeg tipa miševa embrionalnog dana 13.5 (E13.5) i 15.5 (E15.5).

Embrionalni dan (E)	Genotip	Bubrežna struktura	Protutijelo		
			FGFR1	FGFR2	RIP5
E13.5	divlji tip	mm	+	+	+++
		rv/g	++	++	+
		Ct	+	+	+
		A/Cd	++	+++	++
	<i>yotari</i>	mm	+	+	++
		rv/g	++	+	++
		Ct	+	+	++
		A/Cd	++	+	++
E15.5	divlji tip	mm	+	+	+

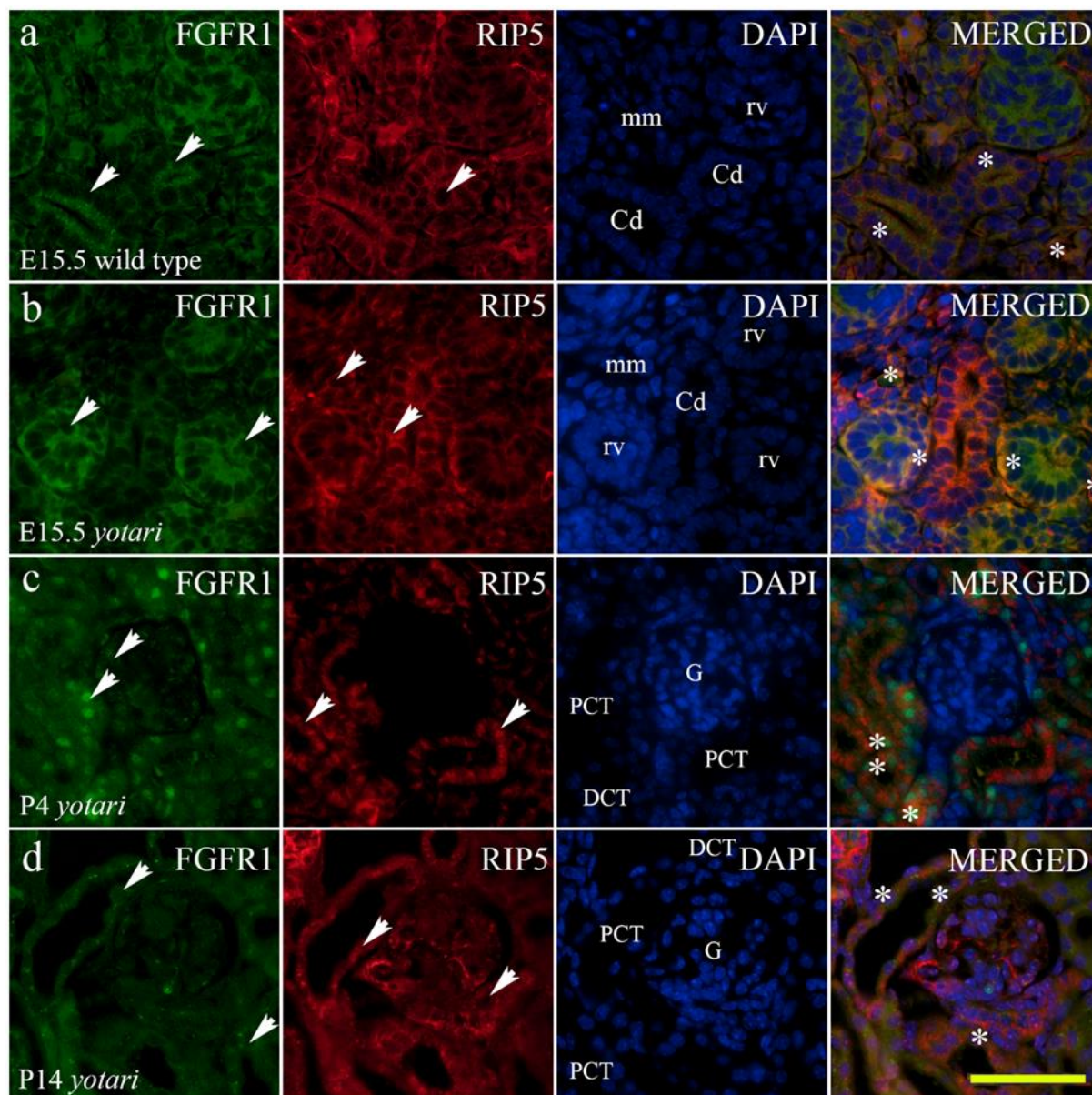
	rv/g	+	++	+++
	Ct	+	+	++
	A/Cd	++	+++	++
	mm	+	-/+	+
<i>yotari</i>	rv/g	++	+	++
	Ct	++	+	++
	A/Cd	+	+++	++

Analizirano je 100 epitelnih i mezenhimskih stanica po svakom ispitanom uzorku. Ukupno su analizirana 22 uzorka. +++ visok intenzitet signala ; ++ umjeren intenzitet signala; + blagi intenzitet signala; – nema signala; mm – metanefrogeni mezenhim, rv – bubrežni mjehurić, g – nezreli glomerul, Ct - zavijeni kanalić, A – ampula, Cd – odvodni kanalić, E – dan embrionalnog razvoja.

Postotak FGFR1-pozitivnih stanica značajno se razlikovao između E13.5 i E15.5 u oba životinjska genotipa (Slika 13e). E15.5 uočena je značajna razlika u svim analiziranim strukturama gdje je u *yotari* miševa zabilježen viši postotak FGFR1-pozitivnih stanica u odnosu na kontrolne miševe (Slika 13e). FGFR1 je bio umjereno izražen u epitelu stanica uretera i okolnih koncentričnih slojeva vezivnog tkiva, te se smanjivao prema perifernom vezivnom tkivu. Semikvantitativna analiza je pokazala umjereni intenzitet signala u sabirnim kanalićima i blagi u ostalim promatranim strukturama kontrolnih miševa u E15.5. *Yotari* miševi su pokazivali različite obrasce intenziteta, gdje su zavijeni kanalići i stadiji bubrežnih mjehurića te zreliji oblici nefrona pokazali umjerenu reaktivnost, a sabirni kanalići blagu reaktivnost (Tablica 7). Preklapanjem mikrofotografija, zapažen je istovremeni izražaj dvaju markera FGFR1 i RIP5 u parijetalnom epitelu nezrelih glomerula (Slika 13c,d) i na rubnoj zoni između nefrona u razvoju i metanefrogenog mezoderma (Slika 13b, 14).

Četvrtog dana postnatalnog razvoja (P4), postotak FGFR1-pozitivnih stanica se smanjio na manje vrijednosti niže od 20% u glomerulima svih ispitivanih životinja (Slika 15g). Razina izražaja u proksimalnim i distalnim zavijenim kanalićima odgovarale su razini izražaja u zavijenim kanalića u E13.5 i E15.5. (Slika 15g). Bojenje FGFR1 je perinuklearno u glomerularnim stanicama dok je u proksimalnim i distalnim zavijenim kanalićima točkasto i raspršeno kroz citoplazmu (Slika 15a,b).

Postotak FGFR1-pozitivnih stanica unutar svih promatranih struktura se povećao kroz vrijeme ($p < 0.05$, Slika 15g). P4, P11 i P14, postotak pozitivnih stanica bio je značajno veći u glomerulima divljeg tipa životinja nego *yotari* miša ($p < 0.05$, Slika 15g). U P11, *yotari* je pokazao značajan porast postotka FGFR1-pozitivnih stanica u distalnim zavijenim kanalićima, u usporedbi s divljim tipom životinja ($p < 0.05$, Slika 15g).



Slika 14. Dvostruko imunofluorescencijsko bojenje embrionalnih i postnatalnih bubrega divljeg tipa i *yotari* miša s markerima FGFR1 i RIP5 (a-d). Strelice označavaju izražaj FGFR1, HIP2 i RIP5 u metanefrogenom mezenhimu (mm), bubrežnim mjehurićima (rv), nezrelim glomerulima (g), zavijenim kanalićima (Ct), ampulama (A) i odvodnim kanalićima (Cd) naznačenim na 4',6-diamidino-2-fenilindol (DAPI) mikrofotografijama bojenja jezgara. Imunoekspresija FGFR1, RIP5, DAPI bojenje i preklopljeni FGFR1, RIP5 i DAPI

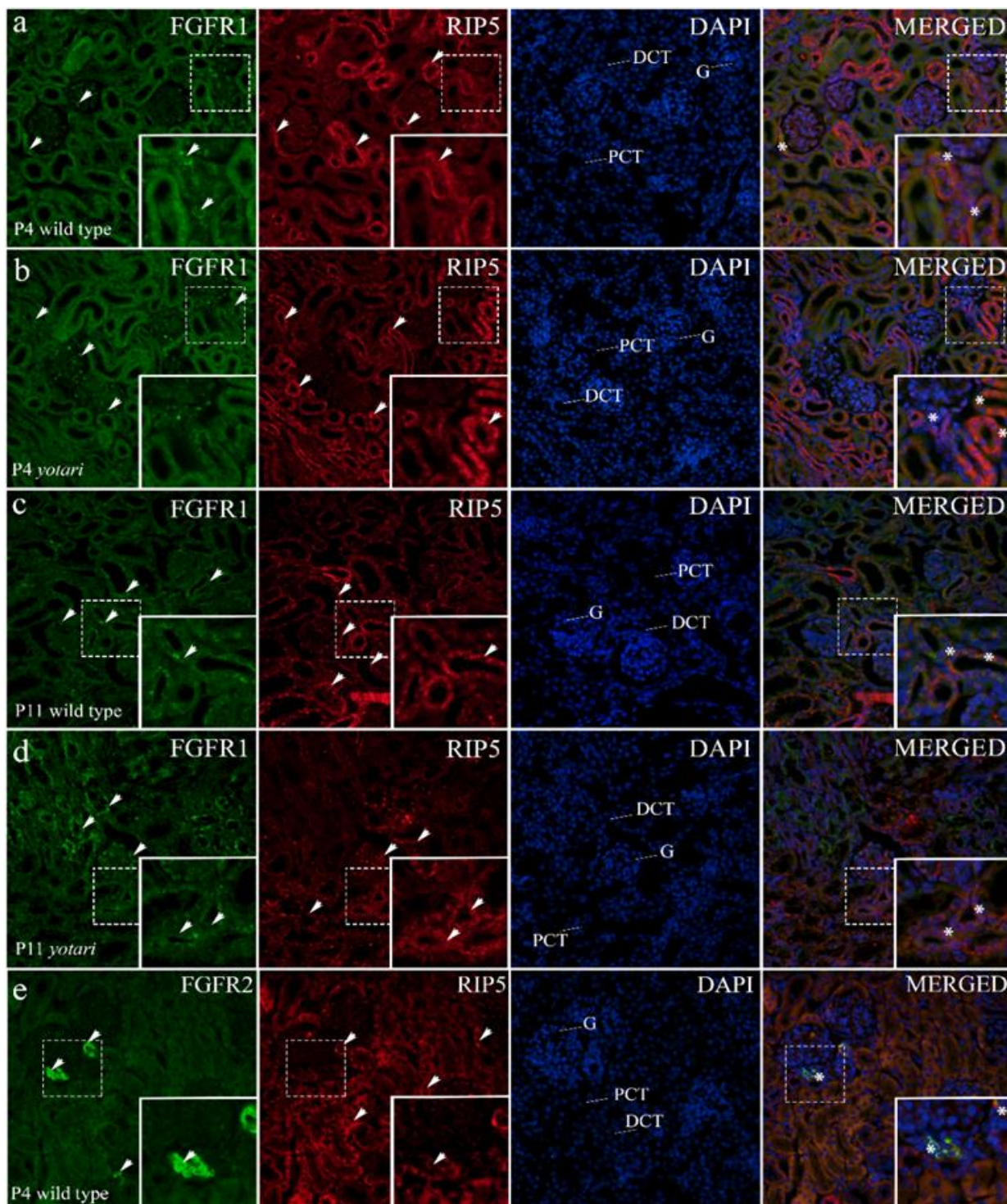
embrionalnog dana 15.5 (E15.5) kod divljeg tipa (a) i *yotari* miša (b). Imunoekspresija FGFR1, RIP5, DAPI bojenje i preklopljeni FGFR1, RIP5 i DAPI postnatalnog dana 4 (P4) (c) i 14 (P14) (d) u *yotari* miša. Mikrofotografije su snimljene pri povećanju $\times 100$. Mjerilo je 50 μm te se odnosi na sve slike.

Semikvantitativna analiza otkrila je blagi do umjereni intenzitet signala u glomerulima i blagi intenzitet u svim ostalim promatranim strukturama wt i *yotari* miševa u P4. Intenzitet bojanja se povećavao tijekom razvojnih faza, s umjerenom reaktivnošću u P11, te jakom reaktivnošću u PCT i DCT P14 (Tablica 8). Uočen je istovremeni izražaj dvaju markera, FGFR2 i RIP5 unutar distalnih zavijenih kanalića.

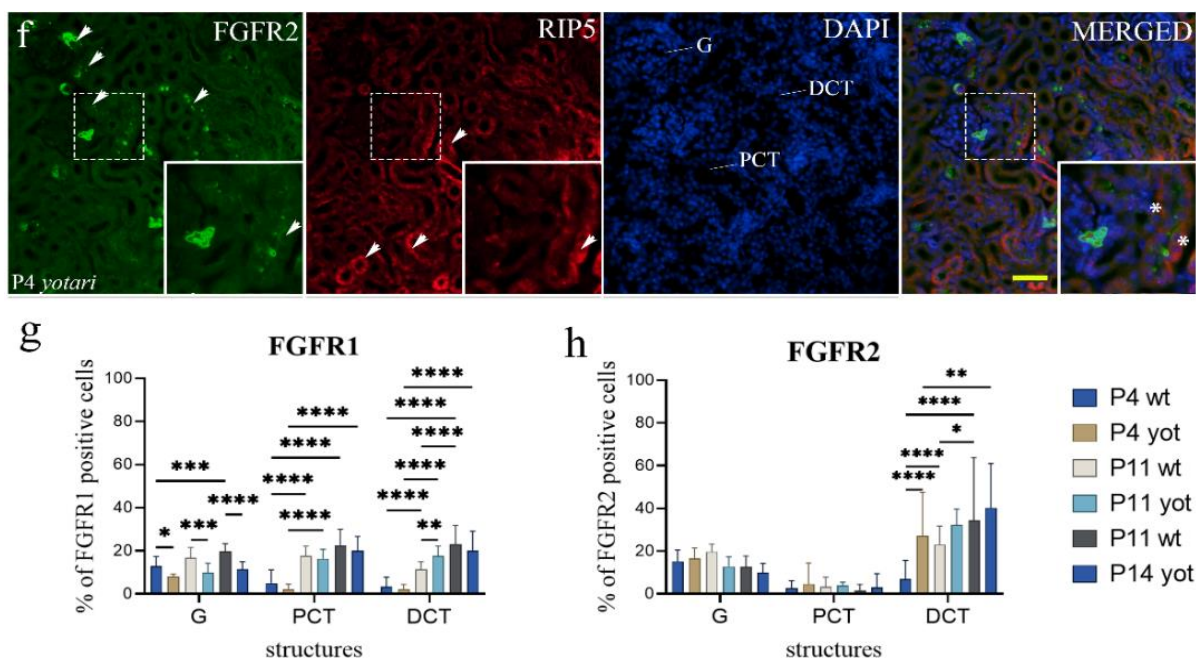
Tablica 8. Semikvantifikacijski određen intenzitet bojanja na specifična protutijela u bubrezima *yotari* i divljeg tipa miševa u postnatalnim danima 4 (P4), 11 (P11) i 14 (P14).

Postnatalni dan (P)	Genotip	Bubrežna struktura	Protutijelo		
			FGFR1	FGFR2	RIP5
P4	divlji tip	G	+/++	+++	+/++
		PCT	-/+	+	+/++
		DCT	+	+	+++
	<i>yotari</i>	G	+	++	+
		PCT	+	+	+++
		DCT	+	++	+
P11	divlji tip	G	++	+++	++
		PCT	++	+	++
		DCT	++	+++	++
	<i>yotari</i>	G	++	++	++
		PCT	++	+	++
		DCT	++	+/+++	++
P14	divlji tip	G	++	+++	+++
		PCT	++/+++	+	++
		DCT	++/+++	+++	+++
	<i>yotari</i>	G	+	+++	+++
		PCT	++	+	++
		DCT	++	++/+++	+++

Analizirano je 20 bubrežnih struktura po svakom uzorku. Ukupno je analizirano 16 uzoraka. +++ visok intenzitet signala ; ++ umjeren intenzitet signala; + blagi intenzitet signala; – nema signala; G- glomerul, PCT – proksimalni zavijeni kanalić, DCT- distalni zavijeni kanalić, P – dan postnatalnog razvoja.



(*nastavak slike na idućoj stranici)



Slika 15. Dvostruko imunofluorescencijsko bojenje postnatalnih bubrega miševa divljeg tipa i *yotari* miševa s protutijelima FGFR1 (a-d), FGFR2 (e, f) i RIP5 (a-f). Strelice pokazuju uzorak izražaja FGFR1, FGFR2 i RIP5 u glomerulima (G), proksimalnim (PCT) i distalnim zavijenim kanalićima (DCT) naznačenim na 4',6-diamidino-2-fenilindol (DAPI) mikrofotografijama bojenja jezgara. FGFR1, RIP5, DAPI bojenje i preklapljene FGFR1, RIP5 i DAPI mikrofotografije nakon 4 dana (P4) i 11 dana (P11) u divljem tipu (a, c) i *yotari* tipu miša (b, d). Divlji tip i *yotari* tip miša u postnatalnim danima P11 i P14 razvoja bubrega su uglavom slični u pogledu lokalizacije i intenziteta FGFR1; stoga je reprezentativna fotografija odabrana iz P11. FGFR2, RIP5, DAPI bojenje i preklapljeni FGFR2, RIP5 i DAPI na P4 kod divljeg tipa (e) i *yotari* miša (f). Divlji tip i *yotari* tip miša u postnatalnim danima P4, P11 i P14 razvoja bubrega su uglavom slični u pogledu lokalizacije i intenziteta FGFR2; stoga su reprezentativne mikrofotografija odabrane iz P4. Najistaknutije područje izražaja proteina prikazano je u umetcima, koji odgovaraju isprekidanim okvirima. Zvezdica označava zonu u kojoj je otkrivena istovremeni izražaj promatranih proteina. Mikrofotografije su snimljene pri povećanju $\times 40$. Mjerilo je 50 μm te se odnosi na sve slike. Epifluorescencijski mikroskop (Olympus BX51, Tokyo, Japan). Distribucija postotaka FGFR1 (g) i FGFR2 (h) pozitivnih stanica u glomerulima (G), proksimalnim zavijenim kanalićima (PCT) i distalnim zavijenim kanalićima (DCT) bubrega miševa divljeg tipa i *yotari* miševa tijekom vremena (P4, P11, P14). Podaci su prikazani kao aritmetička sredina \pm SD (okomita crta) i analizirani dvosmjernim ANOVA testom s Tukeyjevim testom višestrukih usporedbi. Značajne razlike su označene s *p

< 0.05 , $**p < 0.001$, $***p < 0.0001$, $****p < 0.00001$. U svakoj vremenskoj točki analizirano je deset struktura.

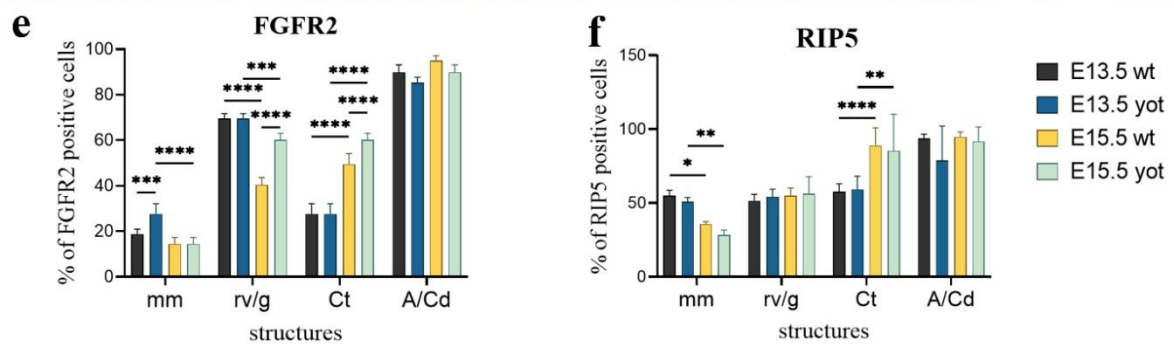
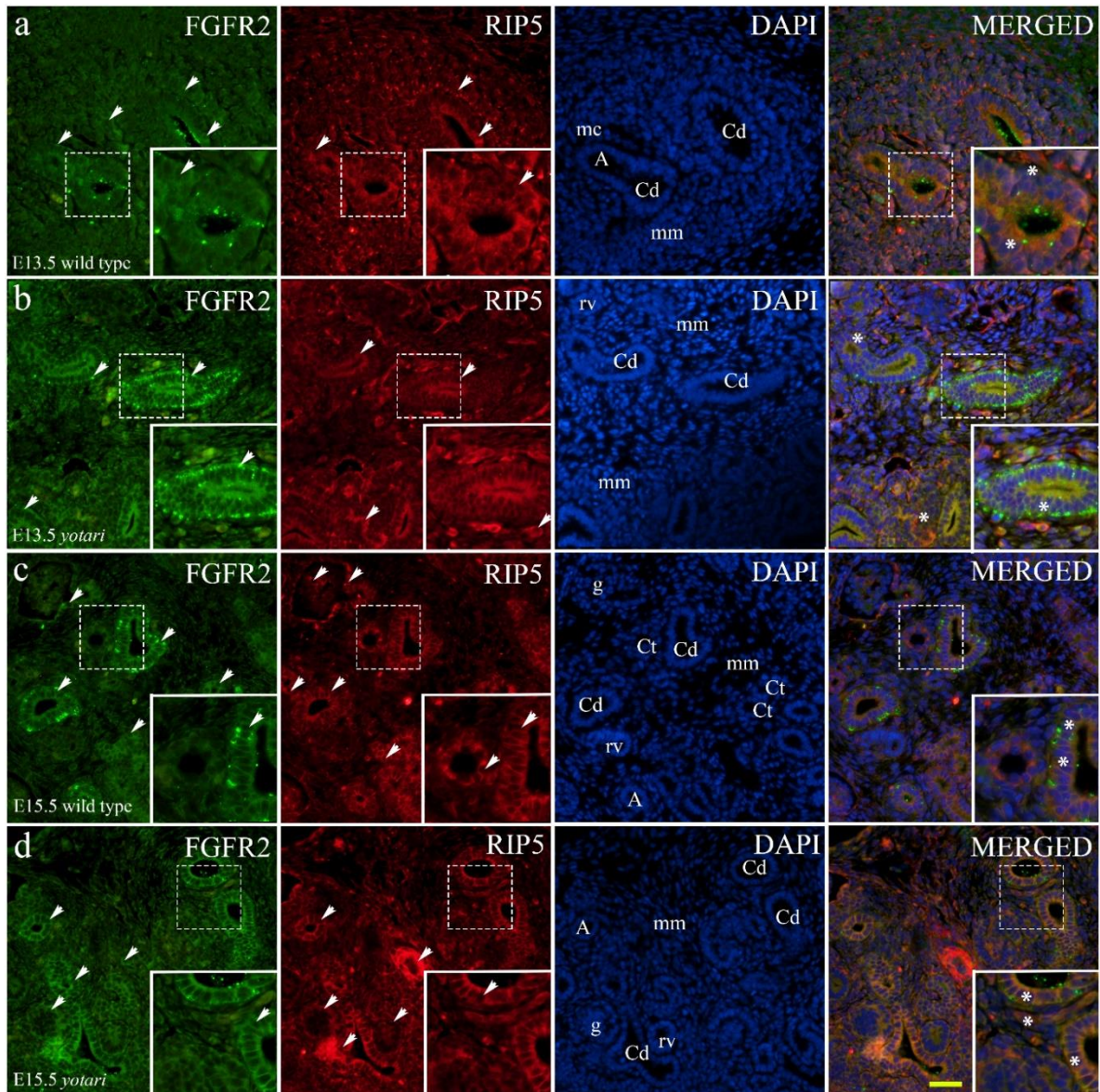
4.1.2. Prostorno-vremenski izražaj FGFR2 u embrionalnim i postnatalnim bubrežima miševa divljeg tipa i *yotari* miševa

FGFR2 pokazuje sličan obrazac izražaja kao FGFR1 u istim bubrežnim strukturama u oba životinjska genotipa: obilje jakog točkastog signala na apikalnoj membrani sabirnih kanalića koji se ponekad javlja unutar bazolateralne membrane, unutar nefrona u nefrogenoj zoni, te umjeren izražaj u zavijenim kanalićima i metanefrogenom mezenhimu E13.5 (Slika 16a,b). Značajna razlika uočena je u nediferenciranom mezenhimu, gdje je zabilježen veći izražaj u *yotarija* u usporedbi s miševima divljeg tipa (Slika 16e).

Semikvantitativna analiza *yotari* miševa otkrila je blagi intenzitet signala FGFR2 u svim promatranim strukturama dok mitotičke stanice stadija bubrežnih mjehurića i sabirnih kanalića miševa divljeg tipa pokazuju umjerenu reaktivnost (Tablica 7).

Postotak FGFR2-pozitivnih stanica značajno se razlikovao između E13.5 i E15.5 u oba životinjska genotipa. Značajna razlika je uočena u nezrelim glomerulima i zavijenim kanalićima E15.5, gdje je *yotari* pokazao veći postotak FGFR2-pozitivnih stanica nego miševi divljeg tipa (Slika 16e).

Uočen je istovremeni izražaj dvaju markera, FGFR2 i RIP5 unutar parijetalnih epitelnih stanica nezrelih glomerula i sabirnih kanalića s prevladavajućim izražajem FGFR2 (Slika 16c,d). Točkasto bojenje RIP5 uočeno je na apikalnim spojevima između stanica koji oblažu epitel uretera (Slika 16b,c).



Slika 16. Dvostruko imunofluorescencijsko bojenje embrionalnih bubrega miševa divljeg tipa i *yotari* miševa s protutijelima za FGFR2 i RIP5 (a-d). Strelice označavaju izražaj FGFR2 i RIP5 u metanefrogenom mezenhimu (mm), bubrežnim mjehurićima (rv), nezrelim glomerulima (g), zavijenim kanalićima (Ct), ampulama (A) i odvodnim kanalićima (Cd) naznačenim na 4',6-diamidino-2-fenilindol (DAPI) mikrofotografijama bojenja jezgara.

FGFR2, RIP5, DAPI bojenje i preklapljeni FGFR2, RIP5 i DAPI u embrionalnim danima E13.5 i E15.5 u divljem tipu (**a, c**) i *yotari* tipu miša (**b, d**). Najistaknutije područje izražaja proteina prikazano je u umetcima, koji odgovaraju isprekidanim okvirima. Zvijezdica označava zonu u kojoj je zabilježen istovremeni izražaj proučavanih markera. Mikrofotografije su snimljene pri povećanju $\times 40$. Mjerilo je 50 μm te se odnosi na sve slike. Epifluorescencijski mikroskop (Olympus BX51, Tokyo, Japan). Distribucija postotaka FGFR2 (**e**) i RIP5 (**f**) pozitivnih stanica u metanefrogenom mezenhimu (mm), bubrežnim mjehurićima (rv), nezrelim glomerulima (g), zavijenim kanalićima (Ct), ampulama (A) i odvodnim kanalićima (Cd) bubrega miševa divljeg tipa i *yotari* miševa embrionalnih dana 13.5 (E13.5) i 15.5 (E15.5). Podaci su prikazani kao aritmetička sredina \pm SD (okomita crta) i analizirani dvosmjernim ANOVA testom s Tukeyjevim testom višestrukih usporedbi. Značajne razlike su označene s * $p < 0.05$, ** $p < 0.001$, *** $p < 0.0001$, **** $p < 0.00001$. U svakoj vremenskoj točki analizirano je deset struktura.

Četvrtog dana postnatalnog razvoja, postotak FGFR2-pozitivnih stanica postupno se smanjivao u svim promatranim strukturama u usporedbi sa postotkom izražaja u stadijima bubrežnih mjehurića, nezrelih glomerula i zavijenih kanalića u E13.5 i E15.5 u oba životinjska genotipa (Slika 15h). Jak točkasti signal FGFR2 uočen je u apikalnoj membrani zavijenih kanalića nefrona, posebno u distalnim zavijenim kanalićima popraćen intenzivnim difuznim citoplazmatskim bojanjem u jukstaglomerularnom aparatu i endotelnim stanicama krvnih žila (Slika 15e,f). U glomerulima i proksimalnim zavijenim kanalićima, izražaj FGFR2 je postojan bez obzira na ispitivanu postnatalnu dob i genotip (Slika 15h). S druge strane, zabilježeno je značajno povećanje imunoekspresije FGFR2 u distalnim zavijenim kanalićima u kasnijim razvojnim fazama P11 i P14 u divljem tipu miša odnosno u P14 u *yotariju* ($p < 0.05$, Slika 15h). Samo je u distalnim zavijenim kanalićima P4 *yotari* miševa zabilježen značajno veći postotak pozitivnih stanica nego u kontrolnih životinja ($p < 0.01$, Slika 15h). Polukvantitativna analiza P4 je pokazala snažnu imunoreaktivnost u glomerulima i JGA i blagu u kanalićima u divljem tipu miša, dok su P11 i P14 pokazali jaku reaktivnost i u JGA i u DCT, ali blagi u PCT. Proksimalni i distalni kanalići *yotari* životinja su bilježili blagu do umjerenu reaktivnost FGFR2 bez obzira na dob, dok su glomeruli pokazali jači intenzitet signala u P14 (Tablica 8).

Uočen je istovremeni izražaj dvaju markera, FGFR2 i RIP5 unutar JGA s prevladavajućim izražajem FGFR2 (Slika 15e). Istovremeni izražaj je zabilježen i u stijenkama

krvnih žila i stanicama distalnih zavijenih kanalića s prevladavajućim izražajem RIP5 u svim promatranim postnatalnim danima (Slika 15f).

4.1.3. Prostorno-vremenski izražaj RIP5 u embrionalnim i postnatalnim bubrezima miševa divljeg tipa i *yotari* miševa

RIP5 pozitivne stanice su prepoznate kao crveni signal na bazolateralnim i apikalnim membranama (Slika 13a i 15a). E13.5 razvoja kore bubrega, RIP5 je umjeren izražen u nediferenciranim stanicama metanefrogenog mezenhima, nefrona u razvoju (kape metanefrogenog tkiva, stadija bubrežnih mjehurića) i stijenki krvnih žila, ali intenzivno u epitelu sabirnih kanalića, te ampula (Slika 13a,b i 14a,b). E15.5, zabilježen je niži izražaj RIP5, popraćen snažnim intenzitetom RIP5 u stijenkama krvnih žila glomerula (Slika 15c,d). Snažniji obrazac izražaja RIP5 uočen je u nezrelim glomerulima, posebno u parijetalnom listu Bowmanove čahure nasuprot slabijem izražaju u stadijima bubrežnih mjehurića (Slika 13c). Izražaj RIP5 nije pokazao značajnu razliku između ispitivanih embrionalnih razvojnih faza wt i *yotari* miša (Slika 15f).

Semikvantitativna analiza životinja divljeg tipa E13.5 otkrila je jaku RIP5 reaktivnost u metanefrogenom mezodermu i zavijenim kanalićima, blagu u mitotskim stanicama zavijenih kanalića bubrežnih mjehurića te umjerenu u sabirnim kanalićima. *Yotari* uzorci istog razvojnog razdoblja su pokazali umjereni intenzitet bojanja unutar svih proučavanih struktura. E15.5, oba životinjska genotipa pokazala su sličnu reaktivnost: blagu u mm te umjerenu u preostalim strukturama dok je u nezrelim glomerulima životinja divljeg tipa uočena jaka reaktivnost (Tablica 8).

U kori mišjih bubrega divljeg tipa životinja (P4), primijećen je jak izražaj RIP5 u apikalnoj citoplazmi proksimalnih i distalnih zavijenih kanalića (Slika 15a) i endotelnim stanicama stijenki krvnih žila, ali blagi u glomerulima, s uočljivim bojanjem u parijetalnom listu P14, izražaj RIP5 u kori bubrega se značajno povećao u proksimalnim i distalnim zavijenim kanalićima životinja divljeg tipa te glomerulima i proksimalnim zavijenim kanalićima *yotari* životinja ($p < 0.05$).

Obrazac izražaja RIP5 u glomerulima P14 značajno se razlikovao u odnosu na P4, s povišenim izražajem u populaciji glomerularnih stanica. Analiza je pokazala značajne razlike između dva genotipa: izražaj RIP5 u distalnim zavijenim kanalićima bio je veći kod P4 wt nego u *yotarija* ($p < 0.05$). Izražaj u proksimalnim zavijenim kanalićima također se povećao u P14 ($p < 0.05$).

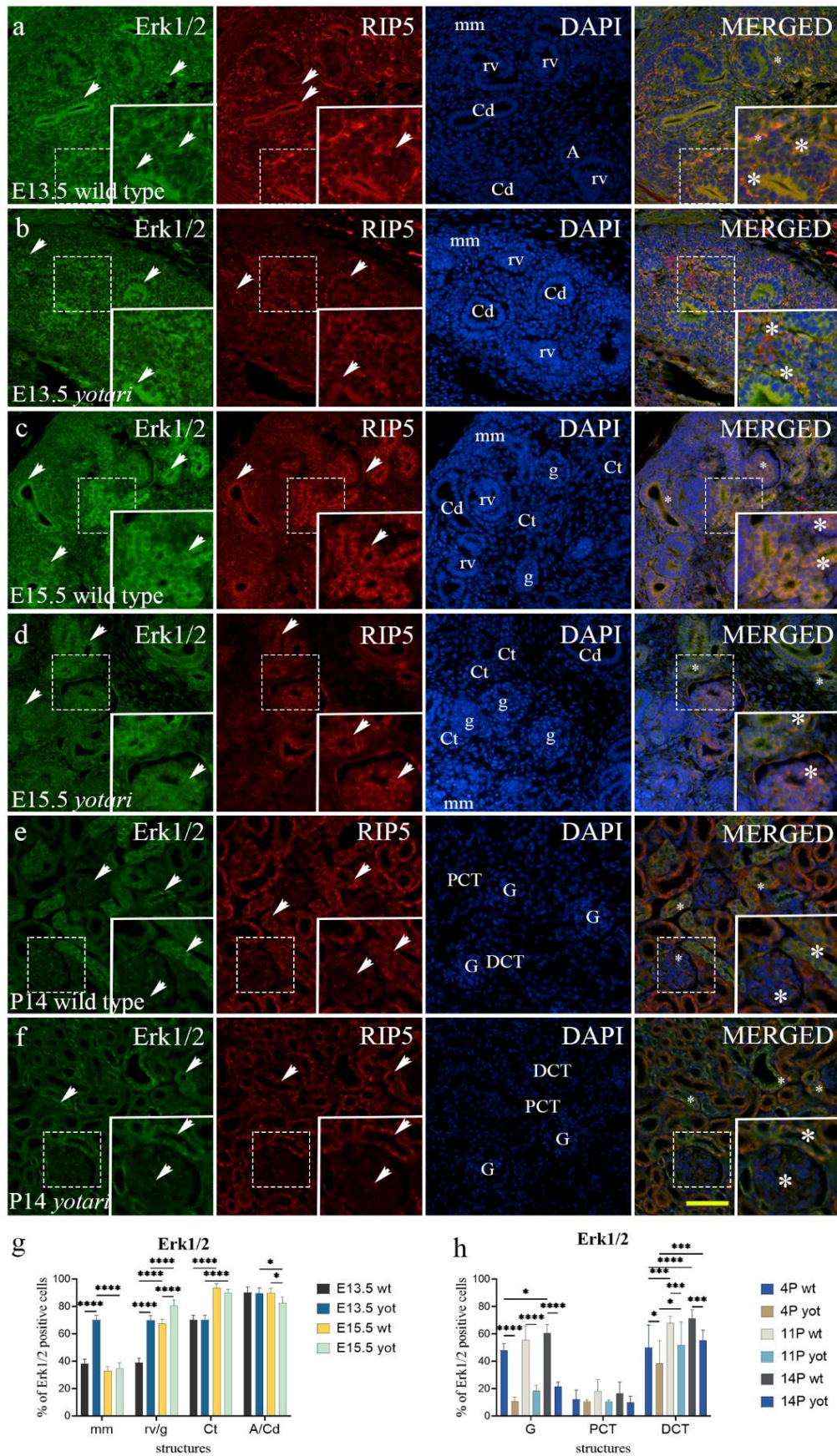
Semikvantitativna analiza je pokazala blagi do umjereni intenzitet bojenja u G i PCT te jaki intenzitet bojenja u DCT P4 divljeg tipa životinja. *Yotari* uzorci iste starosti pokazali su blagu reaktivnost u svim promatranim strukturama osim u PCT, gdje je intenzitet povišen. Zavijeni kanalići i glomeruli wt i *yotari* miševa P11 dobi pokazao je umjerenu reaktivnost. Konačno, PCT miševa P14 wt i *yotari* bili su umjereno obojeni, dok su glomeruli i DCT bili osjetno jačeg intenziteta (Tablica 8).

Kao što je prethodno opisano, RIP5 je istovremeno izražen s FGFR1 i FGFR2 u embrionalnim i postnatalnim bubrežnim strukturama.

4.1.4. Prostorno-vremenski izražaj Erk1/2 i mTOR-a u embrionalnim i postnatalnim bubrezima miševa divljeg tipa i *yotari* miševa

Postotak Erk1/2-pozitivnih stanica značajno se razlikovao E13.5 i E15.5 između životinjskih genotipova. Primijećen je značajan porast izražaja Erk1/2 E13.5 u stadiju bubrežnog mjehurića i metanefrogenom mezodermu *yotari* životinja ($p < 0.05$; Slika 17g). E15.5, postotak Erk1/2-pozitivnih stanica značajno je porastao u nezrelim glomerulima i smanjio se u sabirnim kanalićima *yotari* miševa (Slike 17g).

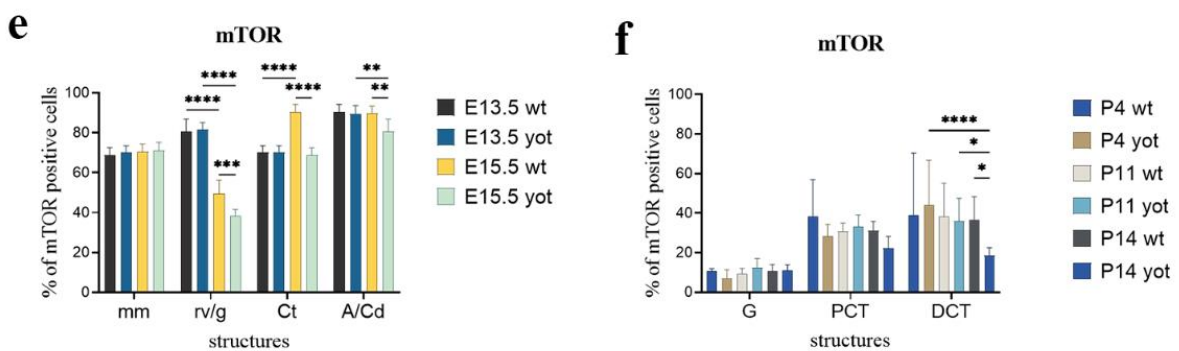
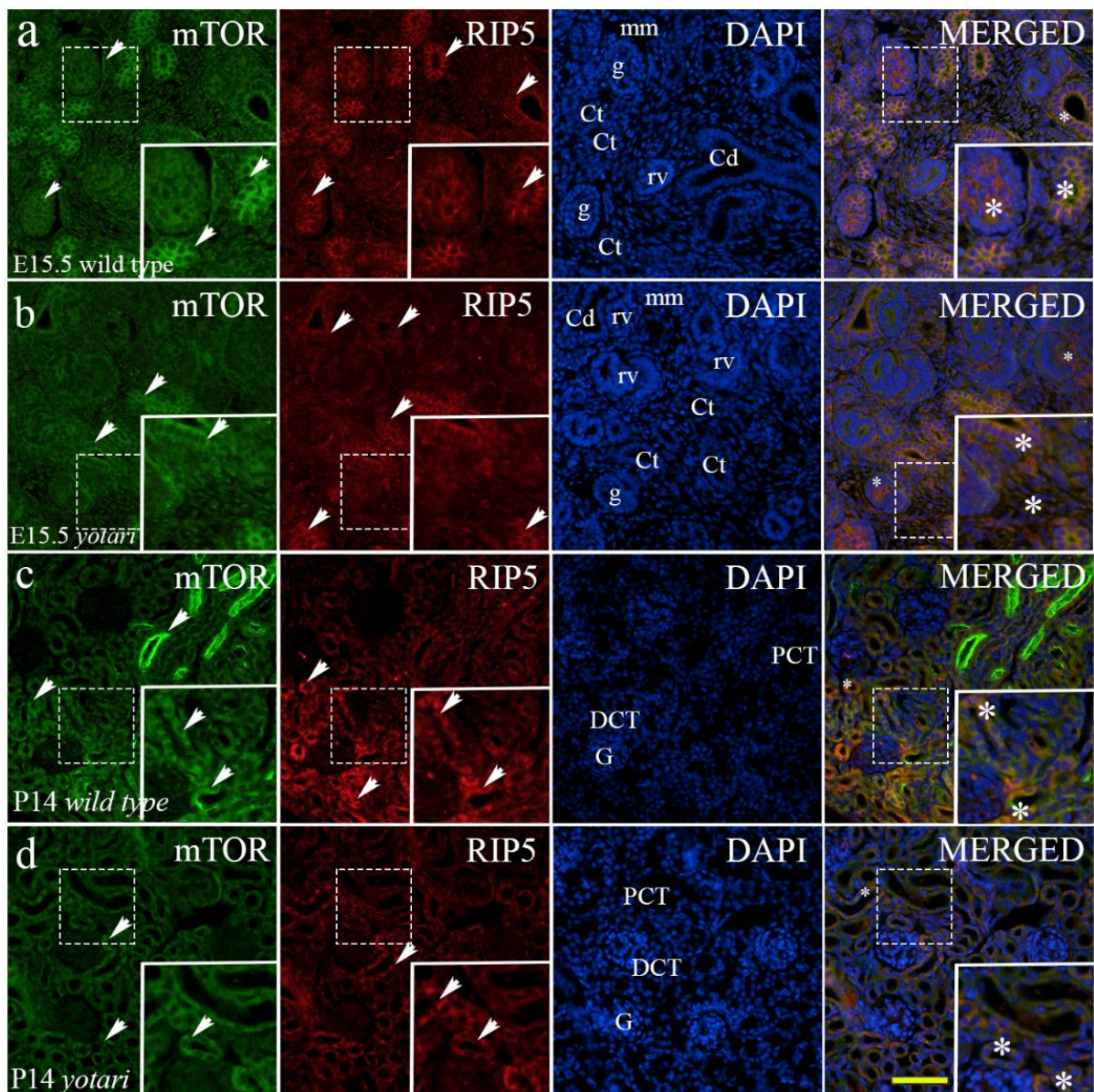
Preklapanje mikrofotografija dvaju markera Erk1/2 i RIP5 otkrilo je njihov istovremeni izražaj u parijetalnim epitelnim stanicama nezrelih glomerula i unutar zavijenih kanalića (Slika 17a,c,d). U postnatalnim razvojnim fazama, *yotari* životinje su pokazale značajno smanjenje izražaja Erk1/2 unutar svih promatranih struktura u svim promatranim vremenskim točkama ($p < 0,05$, Slika 17h). Istovremeni izražaj dvaju proteina je uočen u glomerulima i distalnim zavijenim kanalićima (Slika 17e,f).



Slika 17. Dvostruko imunofluorescencijsko bojenje embrionalnih i postnatalnih bubrega miševa divljev tipa i *yotari* miševa s protutijelima za Erk1/2 i RIP5 (a-f). Strelice označavaju

izražaj Erk1/2 i RIP5 u metanefrogenom mezenhimu (mm), bubrežnim mjehurićima (rv), nezrelim glomerulima (g), zavijenim kanalićima (Ct), ampulama (A), odvodnim kanalićima (Cd), glomerulima (G), proksimalnim zavijenim kanalićima (PCT) i distalnim zavijenim kanalićima (DCT) naznačenim na 4',6-diamidino-2-fenilindol (DAPI) mikrofotografijama bojenja jezgara. Erk1/2, RIP5, DAPI bojenje i preklapljeni Erk1/2, RIP5 i DAPI u embrionalnim danima 13.5 (E13.5) i 15.5 (E15.5) te postnatalnom danu 14 (P14) u divljem tipu (**a, c, e**) i *yotari* tipu miša (**b, d, f**). Divlji tip i *yotari* tip miša u postnatalnim danima 4 (P4), 11 (P11) i P14 razvoja bubrega su uglavnom slični u pogledu lokalizacije i intenziteta Erk1/2; stoga su reprezentativne mikrofotografije odabrane iz P14. Najistaknutije područje izražaja proteina prikazano je u umetcima, koji odgovaraju isprekidanim okvirima. Zvezdica označava zonu u kojoj je zabilježen istovremeni izražaj proučavanih markera. Mikrofotografije su snimljene pri povećanju $\times 40$. Mjerilo je 50 μm te se odnosi na sve slike. Epifluorescencijski mikroskop (Olympus BX51, Tokyo, Japan). Distribucija postotaka Erk1/2 (**g**) pozitivnih stanica u metanefrogenom mezenhimu (mm), bubrežnim mjehurićima (rv), nezrelim glomerulima (g), zavijenim kanalićima (Ct), ampulama (A) i odvodnim kanalićima (Cd) bubrega miševa divljeg tipa i *yotari* miševa embrionalnih dana E13.5 i E15.5. Distribucija postotaka Erk1/2 (**h**) pozitivnih stanica u glomerulima (G), proksimalnim zavijenim kanalićima (PCT) i distalnim zavijenim kanalićima (DCT) bubrega miševa divljeg tipa i *yotari* miševa tijekom vremena (P4, P11, P14). Podaci su prikazani kao aritmetička sredina \pm SD (okomita crta) i analizirani dvosmjernim ANOVA testom s Tukeyjevim testom višestrukih usporedbi. Značajne razlike su označene s * $p < 0.05$, ** $p < 0.01$, *** $p < 0.001$, **** $p < 0.0001$. U svakom embrionalnom stadiju analizirano je deset, a postnatalnom dvadeset struktura.

Značajna razlika u izražaju mTOR u embrionalnim stadijima je pronađena E15.5, gdje je *yotari* pokazao smanjenje u gotovo svim promatranim strukturama osim u metanefrogenom mezenhimu, gdje nije zabilježena razlika između skupina (Slika 18e). Preklapanje mikrofotografija dvaju markera, mTOR i RIP5, otkrilo je njihov istovremeni izražaj u zavijenim kanalićima i nezrelim glomerulima (Slika 18a,b). Analizom postnatalnih razvojnih faza, jedina značajna razlika uočena je u distalnim zavijenim kanalićima gdje je razina izražaja mTOR-a smanjena u *yotari* mišu (Slika 18f). Zanimljiv obrazac izražaja mTOR otkriven je u strukturama srži bubrega. U njima, mTOR je izražen u robusnijem obliku popraćenom jačim intenzitetom fluorescencije (Slika 18c). mTOR i RIP5 su istovremeno izraženi u proksimalnim i distalnim zavijenim kanalićima (Slika 18c,d).



Slika 18. Dvostruko imunofluorescencijsko bojenje embrionalnih i postnatalnih bubrega miševa divljeg tipa i *yotari* miševa s protutijelima za mTOR i RIP5 (a-d). Strelice označavaju izražaj mTOR i RIP5 u metanefrogenom mezenhimu (mm), bubrežnim mjehurićima (rv), nezrelim glomerulima (g), zavijenim kanalićima (Ct), ampulama (A), odvodnim kanalićima

(Cd), glomerulima (G), proksimalnim zavijenim kanalićima (PCT) i distalnim zavijenim kanalićima (DCT) naznačenim na 4',6-diamidino-2-fenilindol (DAPI) mikrofotografijama. mTOR, RIP5, DAPI bojenje i preklapljene mTOR, RIP5 i DAPI embrionalnog dana 15.5 (E15.5) te postnatalnog dana 14 (P14) u divljem tipu (**a, c**) i *yotari* tipu miša (**b, d**). Divlji tip i *yotari* tip miša u E13.5 i E15.5 te postnatalnim danima P4, P11 i P14 razvoja bubrega uglavnom odgovaraju u pogledu lokalizacije i intenziteta mTOR; stoga su reprezentativne mikrofotografija odabrane iz E15.5 i P14. Najistaknutije područje izražaja proteina prikazano je u umetcima, koji odgovaraju isprekidanim okvirima. Zvezdica označava zonu u kojoj je zabilježen istovremeni izražaj proučavanih markera. Mikrofotografije su snimljene pri povećanju $\times 40$. Mjerilo je 50 μm te se odnosi na sve slike. Epifluorescencijski mikroskop (Olympus BX51, Tokyo, Japan). Distribucija postotaka mTOR (**e**) pozitivnih stanica u metanefrogenom mezenhimu (mm), bubrežnim mjehurićima (rv), nezrelim glomerulima (g), zavijenim kanalićima (Ct), ampulama (A) i odvodnim kanalićima (Cd) bubrega miševa divljeg tipa i *yotari* miševa embrionalnih dana E13.5 i E15.5. Distribucija postotaka mTOR (**f**) pozitivnih stanica u glomerulima (G), proksimalnim zavijenim kanalićima (PCT) i distalnim zavijenim kanalićima (DCT) bubrega miševa divljeg tipa i *yotari* miševa tijekom vremena (P4, P11, P14). Podaci su prikazani kao aritmetička sredina \pm SD (okomita crta) i analizirani dvosmjernim ANOVA testom s Tukeyjevim testom višestrukih usporedbi. Značajne razlike su označene s * $p < 0.05$, ** $p < 0.01$, *** $p < 0.001$, **** $p < 0.0001$. U svakom embrionalnom stadiju analizirano je deset, a postnatalnom dvadeset struktura.

U drugom dijelu su opisani rezultati dvostrukog imunofluorescencijskog bojenja s FGFR1, FGFR2 i RIP5 markerima na humanim fetalnim i postnatalnim uzorcima bubrega u razvoju te na uzorcima bubrega zahvaćenim urođenim anomalijama bubrega i mokraćovodnog sustava. Rezultati uključuju i morfološku analizu bubrega te rezultate analize izražaja ispitivanih gena metodom lančane reakcije polimerazom nakon obrnutog prepisivanja.

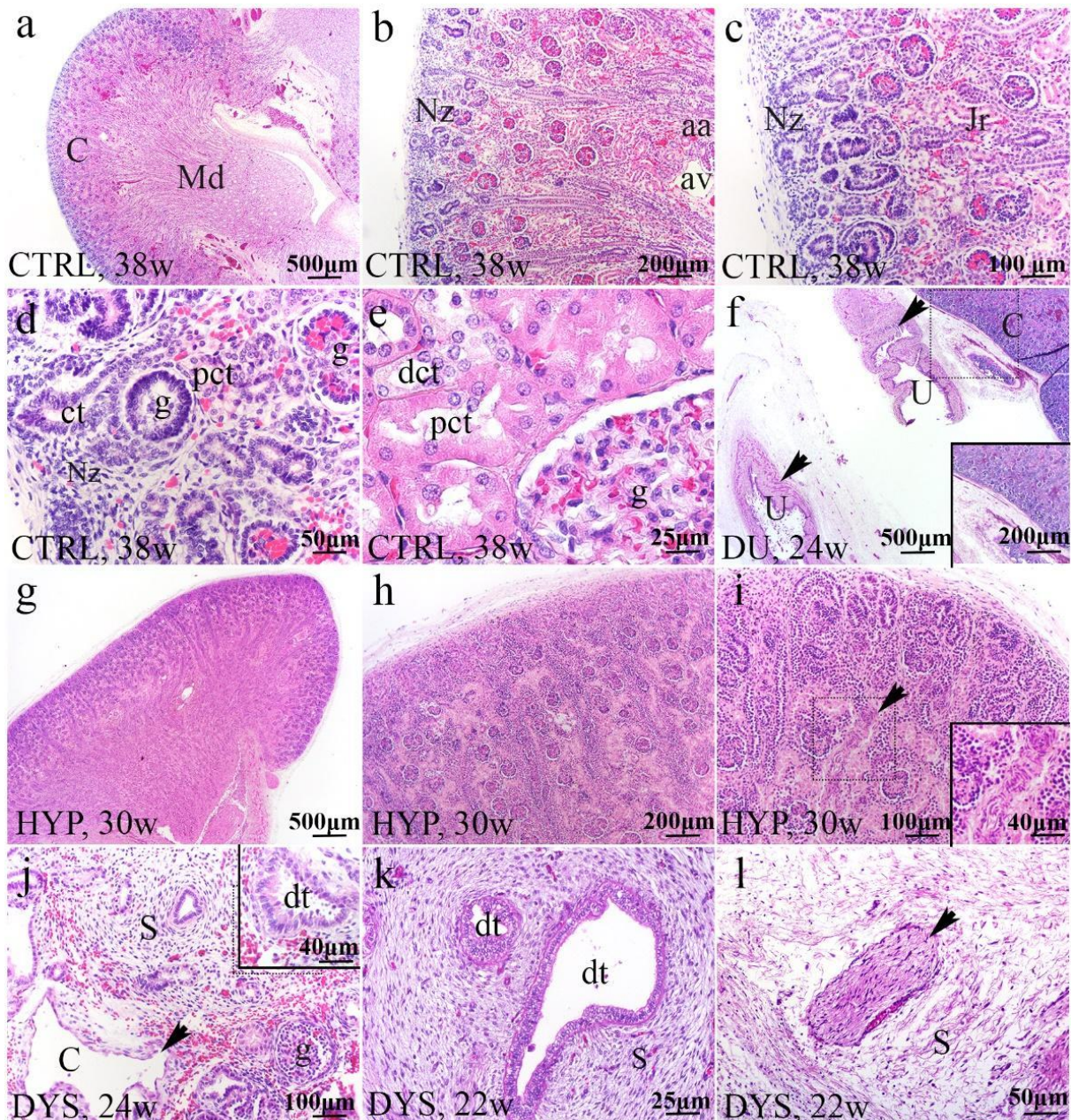
4.2. Usporedba prostorno-vremenskog izražaja *FGFR1*, *FGFR2* i *RIP5* proteina u zdravim kontrolama i bubrezima zahvaćenima urođenim anomalijama bubrega i urotrakta

Morfološke razlike između normalnih ljudskih bubrega i bubrega zahvaćenih CAKUT-om analizirane su na H&E preparatima. Imunofluorescencijski izražaj FGFR1, FGFR2 i RIP5 je analiziran u zavijenim kanalićima, sabirnim kanalićima i glomerulima u razvoju, s različitim intenzitetom i obrascem izražaja. Kvantitativna procjena izražaja FGFR1, FGFR2 i RIP5 u normalnim i bubrezima zahvaćenih CAKUT-om provedena je određivanjem postotka površine presjeka kore fetalnog bubrega, kako u nefrogenoj zoni tako i u jukstamedularnoj regiji zahvaćene pozitivnim signalom. Nadalje, linearno i nelinearno regresijsko modeliranje korišteno je za proučavanje dinamike izražaja FGFR1, FGFR2 i RIP5 tijekom promatranih razvojnih faza. RT-qPCR analiza uzoraka tkiva bubrega fiksiranih u paraformaldehidu i uklopljenih u parafin provedena je na istim uzorcima kako bi se odredio izražaj mRNA između bubrega zahvaćenih CAKUT-om i CTRL-a kao i između različitih CAKUT fenotipova (DU, HYP, DYS) i CTRL.

4.2.1. H&E bojenje normalnih ljudskih fetalnih bubrega i bubrega zahvaćenih prirođenim anomalijama bubrega i urotrakta

Analizom H&E obojanih uzoraka potvrđena je dobra očuvanost svih ispitivanih tkiva te ispravne patohistološke dijagnoze.

Fetalni bubreg bez morfoloških abnormalnosti ima drugačiji histološki izgled od odraslog bubrega, jer se razvija sve do kraja gestacijskog perioda obilježenog završetkom nefrogeneze. Normalni ljudski bubreg je organiziran u režnjeve koji se sastoje od medularne piramide (Md) i okolne kore (C), koji se prvenstveno formiraju u nefrogenoj zoni (Nz) (Slika 19a,b). Ispod bubrežne kapsule se nalazi nefrogena zona vidljiva kao bazofilni pojas nefrona u razvoju u vanjskom dijelu kore bubrega (Slika 19a,b).



Slika 19. Histologija normalnog fetalnog bubrega u 38. razvojnog tjednu (a-e) i bubrega zahvaćenih prirodnim anomalijama: bubreg s udvostručenim ureterom (DU) u 24. razvojnog tjednu, hipoplastični bubreg (HYP) u 30. razvojnog tjednu i displastični bubrezi (DYS) tijekom 22. i 24. razvojnog tjedna (H&E) (f-l). Kora (C) i sržna piramida (Md) normalnog bubrega 38. razvojnog tjedna (a). Tanka nefrogena zona (Nz) je bazofilni pojas nefrona u razvoju u krajnjem vanjskom dijelu kore bubrega; arkuatna arterija (aa), arkuatna vena (av), jukstamedularna regija (Jr) (b, c). Faze razvoja nefrona; glomeruli (g), zavijeni kanalić (ct), proksimalni zavijeni kanalić (pct) (d). Rast i sazrijevanje kanalića (e). Dvostruki bubrežni segmenti s dva uretera (U) (strelice) i normalnim bubrežnim parenhimom u 24. razvojnog tjednu (f). Kora hipoplastičnog bubrega se odlikuje vrlo tankom nefrogenom zonom u 30.

razvojnog tjednu (g). Hipoplastični bubreg ima tanku koru sa smanjenim brojem nefrona (h). Nefrogena zona u hipoplastičnom bubregu je tanja i karakterizirana arterijama debelih stijenki. Strelica prikazuje arteriju neobičnog, vijugavog oblika (i). Bubrežnu displaziju (DYS) karakteriziraju mnogobrojne ciste tankih stijenki (strelica), cistično prošireni proksimalni zavijeni kanalići, nediferencirana stroma (S) i manji broj glomerula (g) (j). Displastični tubuli su obloženi jednostavnim cilindričnim epitelom okruženim stromalnim vretenastim stanicama raspoređenim kao obod ovratnika (k). Veliki periferni živci (strelica) su ugrađeni u mezenhim bubrega (l). Najkarakterističnija obilježja fenotipova su prikazana u uvećanim okvirima. Slike su snimljene na povećanju $\times 2$ (a, f, g), $\times 4$ (b, h), $\times 10$ (c, i, j), $\times 20$ (d, k, l) i $\times 40$ (e, k).

Najstarije formirani glomeruli se povećavaju prilikom integracije u rastuću koru bubrega smještenu ispod nefrogene zone (Slika 19c). Mlađi glomeruli gušće su raspoređeni u vanjskom dijelu kore, dok su stariji glomeruli razdvojeniji i smješteni u blizini srži zbog izvijanja i širenja kanalića (Slika 19b). Glomeruli se diferenciraju na jednom kraju nefrona u razvoju dok se diferencijacija kanalića može prepoznati relativno rano. Proksimalni zavijeni kanalići (pct) se lako prepoznaju ispod nefrogene zone zbog citoplazmatske eozinofilije (Slika 19d). Glomeruli fetalnog bubrega su manji od glomerula odrasle osobe, a podociti imaju karakterističan kubičan izgled (Slika 19e).

Udvostručeni mokraćovod, česta abnormalnost bubrežnog trakta je predstavljena kao bubrežna jedinica koja se sastoji od dva pelvikalcealna sustava, ali pokazuje normalan mikroskopski izgled (slika 19f).

Bubrezi s dijagnosticiranom hipoplazijom pokazuju normalnu kortiko-medularnu organizaciju ali su manji veličinom, s manjim brojem nefrona i bubrežnih vrčeva u odnosu na normalan bubreg (Slika 19g). Kora bubrega je tanja, sa zastojem u migraciji glomerula prema unutarnjoj zoni bubrežne kore (Slika 19h). Uočene su velike, proširene vene i zavijene arterije debelih stijenki. Ciste, atrofični kanalići i druga displastična obilježja nisu pronađena (Slika 19i).

Displastični bubrezi su rezultat abnormalnih induktivnih interakcija epitelnih stanica u ampuli/mokraćovodnom pupoljku i okolnom metanefrogenom mezodermu. Navedene interakcije rezultiraju nepravilnim razvojem i grananjem sabirnih kanalića, gubitkom funkcionalnih jedinica nefrona i stvaranjem aberantnih struktura, uključujući displastične kanaliće, ciste koje potječu iz primitivnih kanala, širenje strome i proliferaciju perifernih živaca (Slika 19j–l). Mnoge ciste tankih stijenki su razasute po bubrežnom parenhimu (Slika 19j).

Displastični tubuli nepravilnih rubova su prevladavali u vanjskom kori i bili su okruženi prstenovima nediferenciranog mezenhima sličnog glatkom mišiću (Slika 19k). Veliki živci raspoređeni u mezenhimu bubrega pretežno se sastoje od nemijeliniziranih živčanih vlakana (Slika 19l).

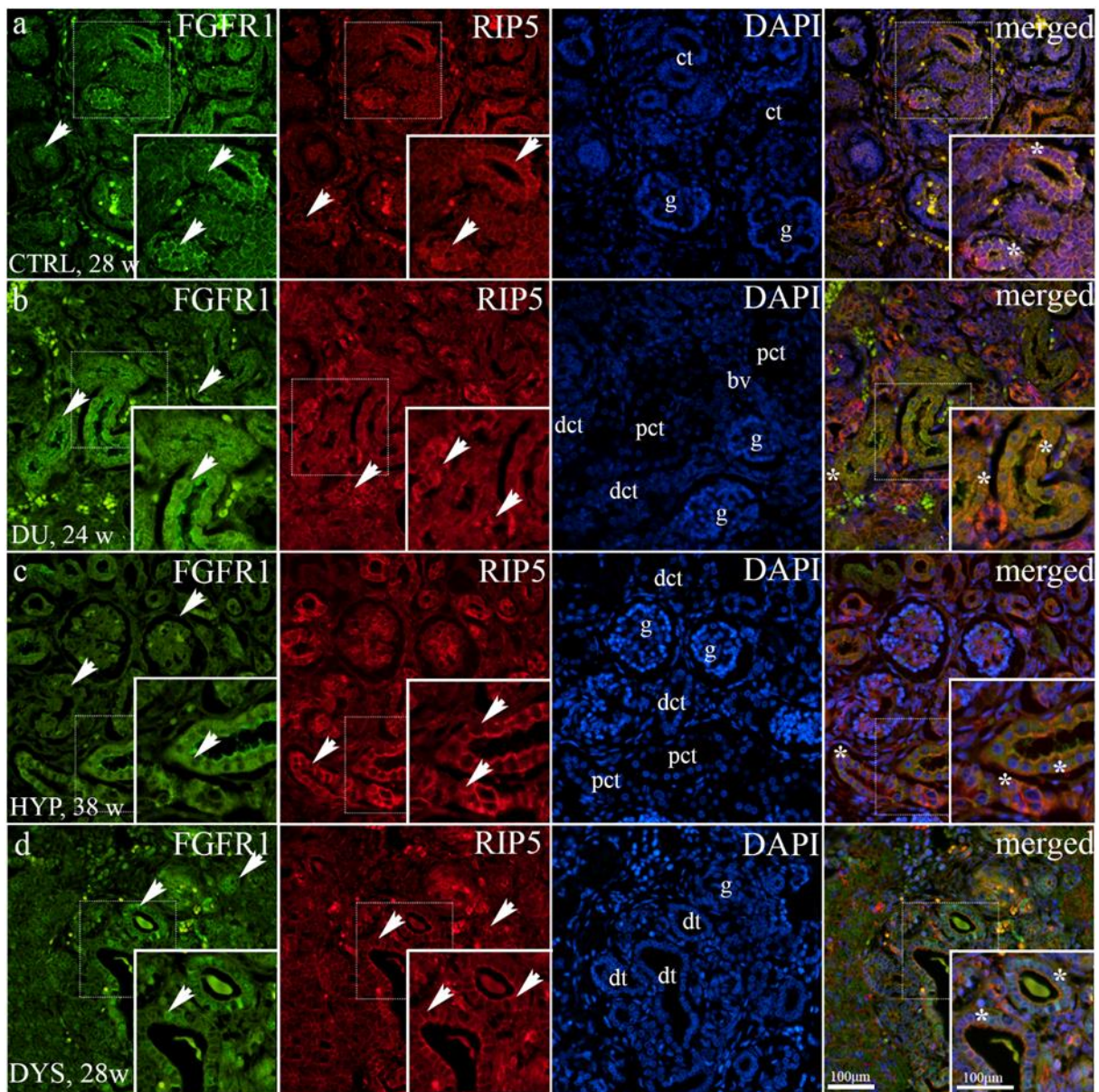
4.2.2 Izražaj *FGFR1* u zdravim kontrolama i bubrezima zahvaćenima prirođenim anomalijama bubrega i urotrakta

Imunofluorescencijski obrazac bojenja FGFR1 unutar zavijenih kanalića je varirao od negativnog do membranskog i difuznog citoplazmatskog bojenja. Blagi točkasti signal je zapažen u apikalnoj membrani sabirnih kanalića, ampulama, nefronima u razvoju i zavijenim kanalićima nefrogene zone zdravih bubrega. U zavijenim kanalićima i stanicama parijetalnog lista nezrelih glomerula jukstamedularne regije uočen je difuzni uzorak izražaja FGFR1 (Slika 20a). Endotelne stanice arterija bile su FGFR1-pozitivne u zdravim kontrola i bubrega zahvaćenih CAKUT-om (Slika 20b).

Bubrezi zahvaćeni CAKUT-om pokazali su snažno difuzno bojenje apikalnih membrana proksimalnih zavijenih kanalića (Slika 20b,d). U displastičnim bubrezima FGFR1 fluorescencijski signal je zabilježen u jezgrama epitelnih stanica zavijenih kanalića. Istovremeni izražaj FGFR1 i RIP5 je uočena u različitim bubrežnim strukturama i pronađena u epitelnim stanicama zavijenih kanalića u svim promatranim fenotipovima (Slika 20a-d).

Postotak površine FGFR1-pozitivnih stanica u kontrolnim uzorcima je pokazao značajno smanjenje u usporedbi s bubrezima s dvostrukim mokraćovodom ($p < 0.0001$), hipoplastičnim ($p = 0.0228$) i displastičnim bubrezima ($p < 0.0001$) ($F(3, 36) = 15,27$; Slika 20e). Izražaj FGFR1-pozitivnih stanica je veći u bubrezima s udvostručenim mokraćovodom nego u hipoplastičnim bubrezima ($p = 0,0186$, Slika 20e).

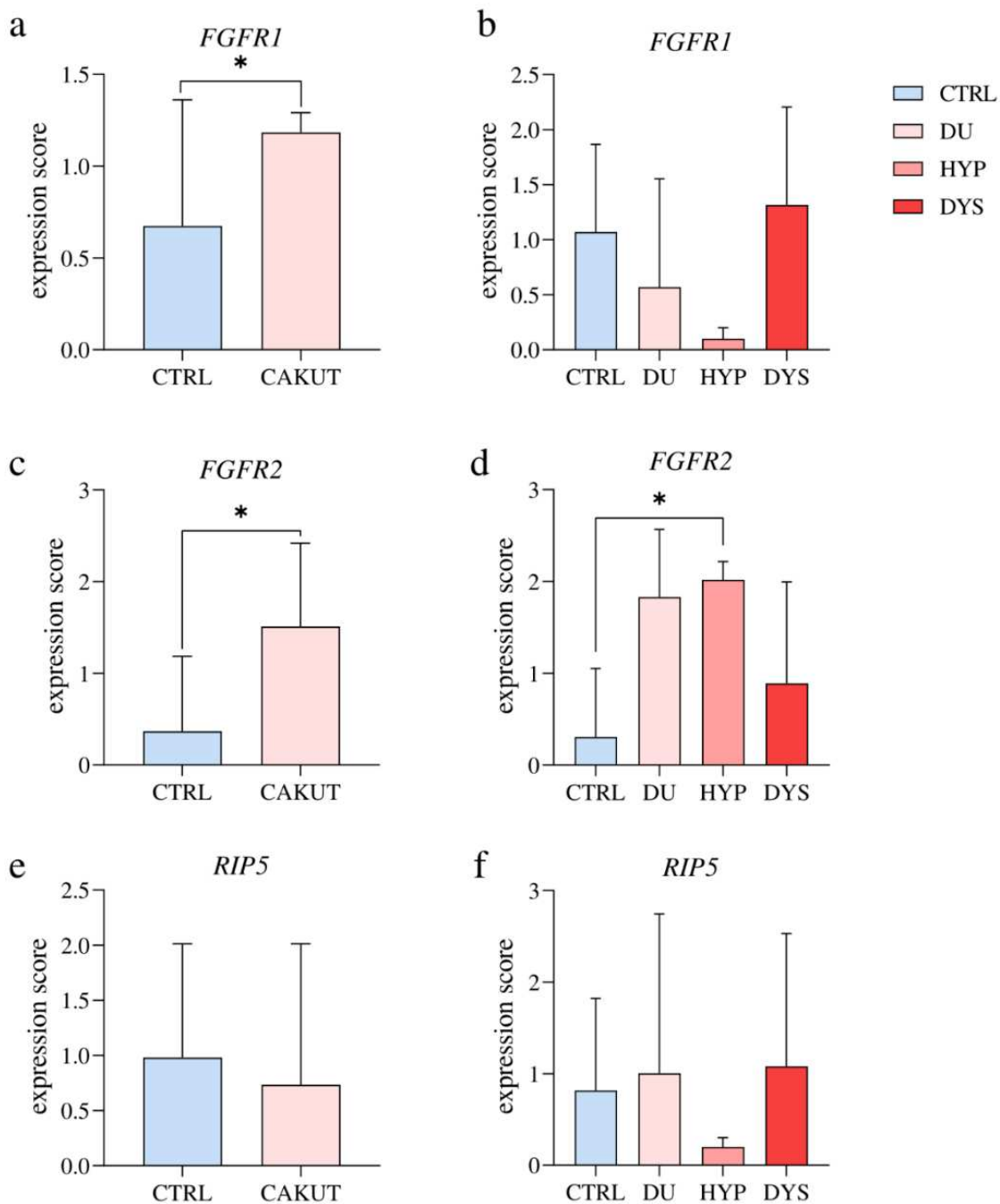
U hipoplastičnim bubrezima izražaj FGFR1 raste tijekom fetalnog razvoja. Nije pronađena značajna razlika prilikom formalnog testiranja linearnog trenda među razvojnim tjednima ($R^2 = 40,83\%$, $p = 0,035$ $0,007$, slika 2f). Izražaj FGFR1 u bubrezima s dvostrukim mokraćovodom pokazuje eksponencijalni rast s razvojnom dobi, s vrhuncem izražaja u 41. tjednu ($R^2 = 100\%$), dok u kontrolnim i displastičnim bubrezima prati kvadratni trend ($R^2 = 71,75\%$ i $95,49\%$) s vrhuncem izražaja 27. razvojnog tjedna.



Slika 20. Dvostruko imunofluorescencijsko bojenje humanih fetalnih bubrega s protutijelima za FGFR1 i RIP5 (a-d). Strelice označavaju izražaj FGFR1 i RIP5 u glomerulima (g), zavijenim kanalićima (ct), proksimalnim zavijenim kanalićima (pct), distalnim zavijenim

kanalićima (dct), krvnim žilama (bv), displastičnim tubulima (dt), naznačen na 4',6-diamidino-2-fenilindol (DAPI) mikrofotografijama bojenja jezgara. Imunoekspresija FGFR1, RIP5, DAPI bojenje i preklapljene FGFR1, RIP5 i DAPI mikrofotografije u kontrolnom uzorku (CTRL) starosti 28. razvojnog tjedna (dw) (a), bubregu s dvostrukim mokraćovodom (DU) 24. dw (b), hipoplastičnom bubregu (HYP) 38. dw (c) i displastičnom bubregu (DYS) 24. dw (d). Najistaknutije područje izražaja FGFR1 proteina je prikazano uvećano. Zvezdice označavaju strukture u kojima je zabilježen istovremeni izražaj FGFR1 i RIP5. Slike su snimljene pri povećanju od $\times 40$. Mjerilo je $100 \mu\text{m}$ te se odnosi na sve slike. Postotak površine prekrivenog FGFR1-pozitivnim signalom u kori CTRL, DU, HYP i DYS tkiva fetalnog bubrega (e). Podaci su prikazani kao srednja vrijednost \pm SD (okomita crta) i analizirani jednosmjernom ANOVA testom te Tukeyjevim testom višestruke usporedbe. Značajne razlike su označene s * $p < 0.05$, **** $p < 0.0001$. U svakoj vremenskoj točki, analizirano je deset reprezentativnih mikrofotografija. Dinamika izražaja FGFR1 (f) prikazana je linearnim i nelinearnim regresijskim modeliranjem dobivenih postotaka površine kroz razvojne tjedne u kori CTRL, DU, HYP i DYS tkiva bubrega fetusa 22., 24., 27., 30., 35., 37., 38. i 41. razvojnog tjedna. Podaci su prikazani kao srednja vrijednost \pm SEM.

RT-qPCR analiza otkrila je značajno povišenu vrijednost izražaja (*eng.* expression score) *FGFR1* u CAKUT bubrega u usporedbi s kontrolama ($p = 0.0339$, $F(4, 9) = 40,13$; Slika 21a). Značajna razlika nije uočena prilikom usporedbe izražaja *FGFR1* mRNA u različitim CAKUT fenotipovima u odnosu na kontrole ($p = 0.2412$, $F(3, 11) = 1,619$; Slika 21b).



Slika 21. RT-qPCR analiza uzoraka zdravih humanih fetalnih uzoraka bubrega i bubrega zahvaćenih CAKUT-om korištenjem početnica za *FGFR1* (a,b), *FGFR2* (c,d) i *RIP5* (e,f). Usporedba rezultata izražaja *FGFR1* mRNA između skupine bubrega zahvaćenih CAKUT-om (CAKUT) i zdrave kontrolne skupine (CTRL). Podaci su analizirani neuparenim t-testom (a). Usporedba rezultata izražaja *FGFR1* mRNA između različitih CAKUT fenotipova: bubregi s udvostručenim ureterom (DU), hipoplastični bubregi (HYP), displastični bubregi (DYS) i CTRL. Jednosmjerna ANOVA s Tukeyjevim testom višestruke usporedbe (b). Usporedba

rezultata izražaja *FGFR2* mRNA između CAKUT i CTRL. Neupareni t-test s Welchovim ispravkom (c). Usporedba rezultata izražaja *FGFR2* mRNA između DU, HYP, DYS i CTRL. Jednosmjerna ANOVA s Tukeyjevim testom višestruke usporedbe (d). Usporedba rezultata izražaja *RIP5* mRNA između CAKUT i CTRL. Neupareni t-test (e). Usporedba rezultata izražaja *RIP5* mRNA između DU, HYP, DYS i CTRL. Jednosmjerna ANOVA s Tukeyjevim testom višestruke usporedbe (f). Podaci su prikazani kao srednja vrijednost \pm SD (okomita linija); značajna razlika je naznačene s * $p < 0.05$.

4.2.3 Izražaj *FGFR2* u zdravim kontrolama i bubrezima zahvaćenima prirodnim anomalijama bubrega i urotrakta

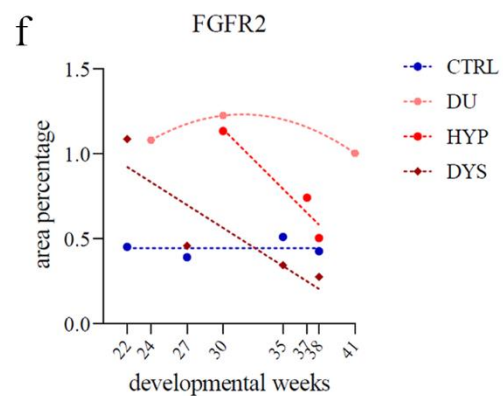
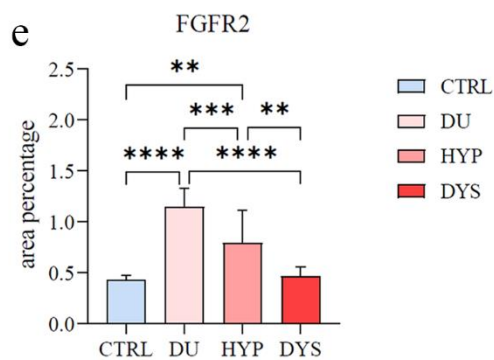
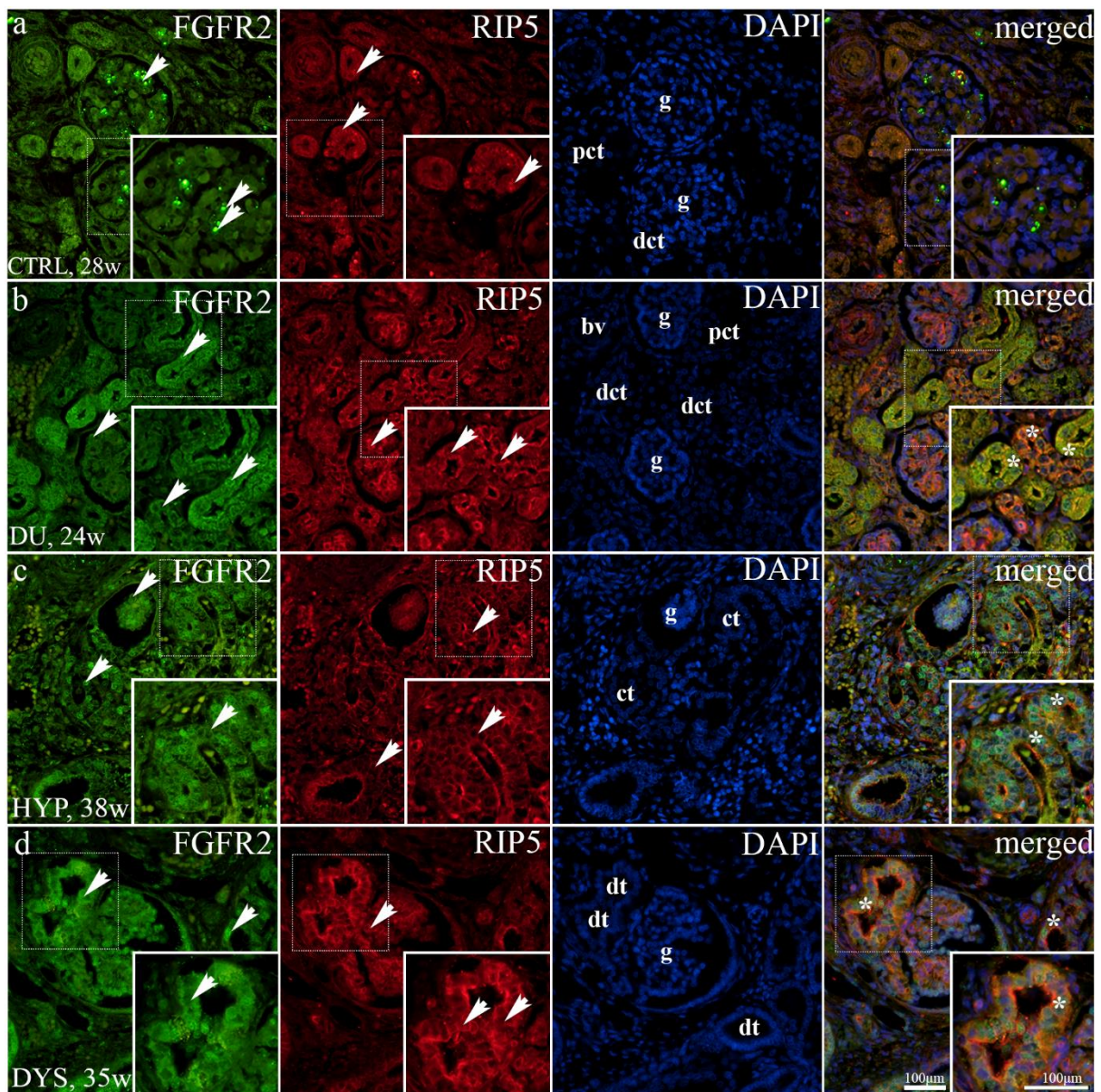
Jaki intenzitet izražaja *FGFR2* zabilježen je u apikalnim epitelnim membranama u zavijenim kanalićima, koji je ponekad uočen unutar bazolateralne membrane i u nefronima u razvoju unutar nefrogene zone. U jukstamedularnoj regiji je primjetno obilje jakog difuznog bojenja unutar proksimalnih zavijenih kanalića i točkasto bojenje stanica visceralnog lista nezrelih glomerula (Slika 22a). Bubrezi zahvaćeni CAKUT-om su pokazali jake, difuzne membranozne i citoplazmatske obrasce bojenja u zavijenim kanalićima, endotelnim stanicama krvnih žila i parijetalnom epitelu stanica Bowmanove čahure (Slika 22b–d). U bubrezima s udvostručenim mokraćovodom i hipoplastičnim bubrezima, primjećena je lokalizacija *FGFR2* u jezgrama epitelnih stanica zavijenih kanalića (Slika 22b,c). Istovremeni izražaj *FGFR2* i *RIP5* je uočen u glomerulima te u proksimalnim i distalnim zavijenim kanalićima (Slika 22b–d).

Postotak površine *FGFR2*-pozitivnih stanica značajno se razlikovao između bubrega zahvaćenih CAKUT-om i kontrola ($F(3, 36) = 30,10$; Slika 22f). Značajno viši postotak površine pokriven signalom je zabilježen u bubrezima s udvostručenim mokraćovodom u usporedbi s displastičnim bubrezima, kontrolnim uzorcima ($p < 0.0001$) i hipoplastičnim bubrezima. ($p = 0.0010$). Hipoplastični bubrezi su pokazali značajno viši postotak površine pokriven signalom od displastičnih bubrega ($p = 0.0034$) i kontrola ($p = 0.0011$).

Postotak *FGFR2*-pozitivnih stanica u hipoplastičnim i displastičnim bubrezima postupno se smanjivao tijekom vremena. Prilikom formalnog testiranja linearnog trenda među razvojnim tjednima, analiza nije pokazala značajnu razliku ($R^2 = 93.03\%$, $\beta = -0.07 \pm 0.04$; $R^2 = 78.38\%$, $\beta = -0.04 \pm 0.02$, Slika 22f). Ukupni izražaj *FGFR2* s razvojnom dobi u bubrezima s dvostrukim mokraćovodom pokazuje kvadratni trend, s vrhuncem izražaja u 30.

razvojnem tjednu ($R^2 = 100\%$). Međutim, uzorci bubrega bez uočenih morfoloških abnormalnosti su pokazali pozitivan linearni trend ($R^2 = 96.03\%$, $\beta = 0.002 \pm 0.006$).

RT-qPCR analiza otkrila je značajno povišenu vrijednost izražaja *FGFR2* u CAKUT bubrezima u usporedbi s kontrolnom skupinom ($p = 0.0364$, $F(9, 4) = 1.232$; Slika 22c). Usporedbom izražaja *FGFR2* mRNA u različitim CAKUT fenotipovima s kontrolama, zapažena je značajno viša vrijednost izražaja u hipoplastičnim bubrezima nego u kontrolama ($p = 0.0441$, $F(3, 12) = 4.240$; Slika 22d).



Slika 22. Dvostruko imunofluorescencijsko bojenje humanih fetalnih bubrega s protutijelima za FGFR2 i RIP5 (a-d). Strelice označavaju izražaj FGFR2 i RIP5 u glomerulima (g), zavijenim kanalićima (ct), proksimalnim zavijenim kanalićima (pct), distalnim zavijenim

kanalićima (dct), krvnim žilama (bv), displastičnim tubulima (dt), naznačen na 4',6-diamidino-2-fenilindol (DAPI) mikrofotografijama bojenja jezgara. Imunoekspresija FGFR2, RIP5, DAPI bojenje i preklapljene FGFR2, RIP5 i DAPI mikrofotografije u kontrolnom uzorku (CTRL) starosti 28. razvojnog tjedna (dw) (a), bubregu s udvostručenim mokraćovodom (DU) 24. dw (b), hipoplastičnom bubregu (HYP) 38. dw (c) i displastičnom bubregu (DYS) 24. dw (d). Najistaknutije područje izražaja FGFR2 proteina je prikazano uvećano. Zvijezdice označavaju strukture u kojima je zabilježen istovremeni izražaj FGFR2 i RIP5. Slike su snimljene pri povećanju od $\times 40$. Mjerilo je 100 μm te odnosi se na sve slike. Postotak površine prekrivene FGFR2-pozitivnim signalom u kori CTRL, DU, HYP i DYS tkiva fetalnog bubrega (e). Podaci su prikazani kao srednja vrijednost \pm SD (okomita crta) i analizirani jednosmjernom ANOVA testom te Tukeyjevim testom višestruke usporedbe. Značajne razlike su označene s ** $p < 0.01$, *** $p < 0.001$, **** $p < 0.0001$. U svakoj vremenskoj točki, analizirano je deset reprezentativnih mikrofotografija. Dinamika izražaja FGFR1 (f) prikazana je linearnim i nelinearnim regresijskim modeliranjem dobivenih postotaka površine kroz razvojne tjedne u kori CTRL, DU, HYP i DYS tkiva bubrega fetusa 22., 24., 27., 30., 35., 37., 38. i 41. razvojnog tjedna. Podaci su prikazani kao srednja vrijednost \pm SEM.

4.2.4. Izražaj *RIP5* u zdravim kontrolama i bubrezima zahvaćenim prirođenim anomalijama bubrega i urotrakta

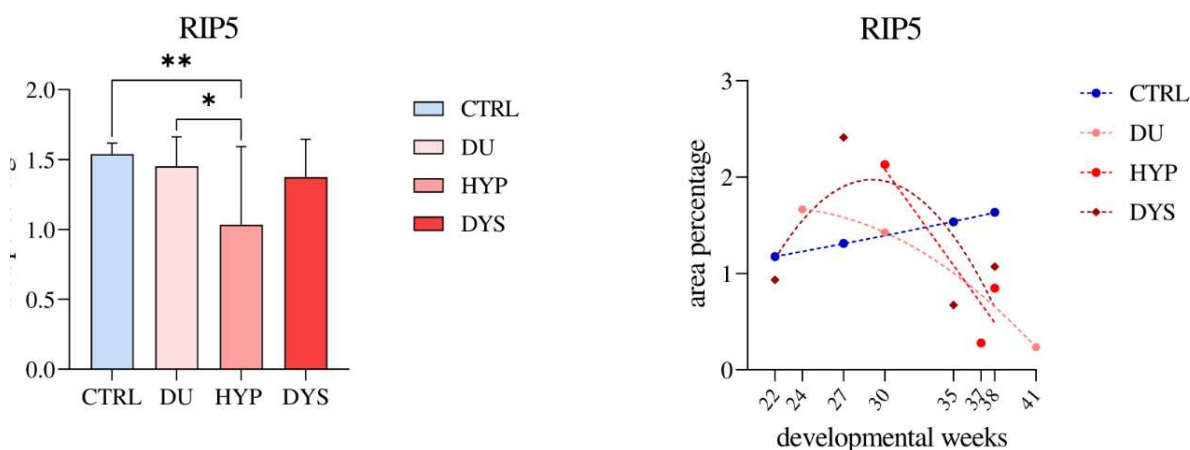
RIP5 je pokazao stalni izražaj, bez obzira na promatrane razvojne tjedne te analizirane fenotipove. RIP5-pozitivne stanice se prepoznaju kao crveni fluorescentni signal na apikalnim i bazolateralnim membranama. Uočeno je citoplazmatsko difuzno i točkasto bojenje (Slika 22a,b).

U nefrogenoj zoni fetalnog bubrega, RIP5 je umjereno izražen u endotelu krvnih žila, nefronima u razvoju (stadij bubrežnog mjehurića, kapa metanefrogenog tkiva), i epitelu sabirnih kanalića, uključujući ampule. Usporedbom izražaja RIP5 u stadijima bubrežnih mjehurića, robusniji uzorak izražaja otkriven je u nezrelim glomerulima, osobito u parijetalnom listu Bowmanove čahure (Slika 20c).

Jaki izražaj RIP5 je uočen u citoplazmi proksimalnih i distalnih zavijenih kanalića (Slika 20b,d) i endotelu krvnih žila (Slika 20b,d i Slika 22b) u jukstaglomerularnom dijelu kore fetalnog bubrega, ali vrlo slabi u glomerulima, s naglašenim bojenjem podocita (Slika 20d i

22b). Kako je već navedeno, RIP5 je istovremeno izražen s FGFR1 i FGFR2 u bubrežnim strukturama i kontrolnih ali i bubrega zahvaćenih CAKUT-om.

Analiza postotka površine RIP5-pozitivnih stanica je pokazala značajno višu vrijednost postotka površine u kontrolnih bubrega u usporedbi s bubrezima s udvostručenim mokraćovodom ($p = 0.0361$) i displastičnim bubrezima ($p = 0.0082$). Hipoplastični bubrezi su imali najnižu vrijednost postotka površine pokrivena signalom ($F(3, 36) = 4.481$; Slika 23a).



Slika 23. Postotak površine prekrivene RIP5-pozitivnim signalom u kori normalnih humanih fetalnih bubrega u razvoju (CTRL), bubrezima s dvostrukim mokraćovodom (DU), hipoplastičnim (HYP) i displastičnim bubrezima (DYS) (a). Podaci su prikazani kao srednja vrijednost \pm SD (okomita linija) i analizirani jednosmjernom ANOVA testom te Tukeyjevim testom višestruke usporedbe. Značajne razlike su naznačene s * $p < 0,05$, ** $p < 0,01$. U svakoj vremenskoj točki, analizirano je deset reprezentativnih mikrofotografija. Dinamika izražaja FGFR1 (b) prikazana je linearnim i nelinearnim regresijskim modeliranjem dobivenih postotaka površine kroz razvojne tjedne u kori CTRL, DU, HYP i DYS tkiva bubrega fetusa 22., 24., 27., 30., 35., 37., 38. i 41. razvojnog tjedna. Podaci su prikazani kao srednja vrijednost \pm SEM.

Postotak RIP5-pozitivnih stanica u bubrezima s dvostrukim mokraćovodom, hipoplastičnim i displastičnim bubrezima postupno se smanjivao tijekom vremena. Formalno testiranje linearnog trenda uzoraka hipoplastičnih bubrega tijekom promatranih razvojnih tjedana nije pokazalo značajnu razliku ($R^2 = 83.35\%$, $\beta = -0.199 \pm 0.162$; Slika 23b). Ukupni izražaj RIP5 u bubrezima s dvostrukim mokraćovodom i displastičnim bubrezima pokazao je eksponencijalni pad s napredovanjem razvojnih tjedana, s vrhuncem izražaja 24. i 27.

razvojnog tjedna ($R^2 = 100\%$, $R^2 = 45,12\%$). S druge strane, u kontrolnim uzorcima, izražaj *RIP5* je linearno rastao s vremenom ($R^2 = 99.97\%$, $\beta = 0.028 \pm 0.0007$).

RT-qPCR analiza zdravih kontrola i CAKUT-pogođenih bubrega nije pokazala značajnu razliku u izražaju *RIP5* mRNA ($p = 0.7149$, $F(9, 4) = 1.535$; Slika 3e). Analiza ekspresije *RIP5* mRNA pojedinačnih CAKUT fenotipova i kontrola također nije rezultirao značajnom razlikom ($F(3, 12) = 0.3483$; Slika 21f).

5. RASPRAVA

5.1. Izražaj FGFR1, FGFR2 i RIP5 u embrionalnim i postnatalnim bubrezima miševa divljeg tipa i *yotari* miševa

Morfogeneza, razvoj i sazrijevanje bubrega složeni su procesi koordinirani međuodnosima mnogih gena. Koristeći model *Dabl*^{-/-} miša, opisali smo značajne razlike u obrascima prostorno-vremenskog izražaja FGFR1, FGFR2, RIP5 u embrionalnim i postnatalnim razvojnim fazama. Činjenica da je izražaj navedenih proteina zapažen u svim istraživanim fazama razvoja bubrega (137, 158, 160, 168, 203, 204) implicira njihovu ključnu ulogu u ranoj diferencijaciji metanefrogenog mezoderma, grananju mokraćovodnog pupoljka, nefrogenezi i preživljavanju nefron progenitora. Obzirom da se FGFR1, FGFR2 i RIP5 eksprimiraju u svim dijelovima nefrona a neki od njih i u bubrežnoj vaskulaturi, opravdano je nagađati o njihovom značaju u održavanju ukupne homeostaze i sazrijevanju bubrega kao i o njihovoj ulozi u nastanku različitih bubrežnih patologija.

Nedavna istraživanja su proučavala nekoliko genetskih poremećaja odgovornih za strukturne bubrežne bolesti, uključujući mutacije u genima koji kodiraju FGFR1 i FGFR2 (205-208). Budući da aktivacija FGFR-ova rezultira antiapoptotskim i proliferacijskim odgovorom te preživljenjem, postavlja se pitanje promijenjenog odgovora stanica uzrokovanog utišavanjem *Dabl*. Posljednja istraživanja otkrila su fenotip svojstven prirođenim anomalijama bubrega i urotrakta (CAKUT fenotip) kojeg karakterizira bubrežna hipoplazija, poravnanje nožica podocita u glomerulu bubrega i gubitak funkcionalnog bubrežnog tkiva što upućuje na kroničnu bubrežnu bolest kao uzrok preuranjene smrti *yotari* miša (61). Od tada smo predlagali različite mehanizme koji mogu utjecati na promjenu strukture bubrega i jetre *yotari* miševa, uključujući glomerule, krvne žile i tubulointersticijsko tkivo (62, 209).

Ovo istraživanje pokazalo je značajno smanjen postotak FGFR1-pozitivnih stanica u glomerulima *yotari* miševa u svim istraživanim postnatalnim vremenskim točkama. Smanjenje izražaja FGFR1 u glomerulima *yotari* miševa potencijalno može pridonijeti prethodno navedenoj pojavi bubrežne hipoplazije i poravnanja nožica podocita u glomerulu bubrega, ali još uvijek predstoji razjasniti točan mehanizam njegova nastanka. Izražaj FGFR1 tijekom embrionalnog razvoja je najveći u stadijima bubrežnih mjehurića/nezrelih glomerula i ampule/sabirnih kanalića, što ukazuje na njegovu važniju ulogu u formiranju epitela nego sudjelovanju u mezenhimsko-epitelnoj transformaciji.

Imunoekspresija FGFR2 zapažena je u nezrelim glomerulima i zavijenim kanalićima tijekom gestacije, gdje *yotari* fenotip pokazuje povećani izražaj u usporedbi s miševima divljeg

tipa. Tijekom postnatalnog razvoja, samo je u distalnim zavijenim kanalićima 4. postnatalnog dana postotak pozitivnih stanica u *yotari* miševa znatno veći od kontrolnih životinja. Ovi rezultati ukazuju na bitnu ulogu FGFR2 u ranom embrionalnom razvoju definitivnog bubrega i nefrogenezi, dok je njegova važnost u održavanju funkcije bubrega manja.

Iako trenutno ne postoje istraživanja koja uspoređuju imunoekspresiju Dab1, Erk1/2 i FGFR u bubrezima, istraživanje Kona i sur. pokazalo je da Reelin, glikoprotein izvanstaničnog matriksa uzvodno od Dab1, regulira pozicioniranje neurona, sprječavajući degradaciju FGFR kroz fosforilaciju Erk1/2. Rezultati sugeriraju da je fosforilacija Erk1/2 izazvana Reelinom ovisna o aktivnosti FGFR-a i korelira s njegovim učinkom na izražaj FGFR proteina (210).

Istraživanja na primarnim neuronima pokazala su da aktivacija apolipoproteina E (apoE), nizvodnog receptora Reelina, rezultira fosforilacijom tirozina Dab1 i aktivacijom Erk1/2, dok eksperimenti na neuronima s delecijom *Dab1* otkrivaju da *Dab1* nije nužan za aktivaciju *Erk-a* (211). Drugo istraživanje na neuronima kore velikog mozga je pokazalo da fosforilacija Dab1 potiče naknadnu aktivaciju porodice Src kinaza (SFK) mehanizmom pozitivne povratne sprege, što može objasniti zašto je djelomično uključena u aktivaciju MEK/Erk1/2 posredovanu Reelinom. Isto istraživanje je ispitalo nedostatak Dab1 i moguću narušenu staničnu signalizaciju u *in vivo* analizi prednjeg mozga miševa divljeg tipa i heterozigotnih *Dab1 knockout* miševa. Istraživanje je pokazalo da su osnovne vrijednosti fosforilacije Akt i Erk1/2 bile značajno snižene u mladim heterozigotnih *Dab1 knockout* miševa (3-4 tjedna starosti) u usporedbi s divljim tipom miša (212). Slično, u našem istraživanju, izražaj Erk1/2 i mTORa, signalnih molekula nizvodno od Akta, je smanjen u *yotari* bubrezima u promatranim embrionalnim fazama. U postnatalnim razvojnim fazama, *yotari* fenotip je pokazao značajno smanjenje izražaja Erk1/2 unutar svih promatranih struktura u svim promatranim vremenskim točkama. Stoga, možemo pretpostaviti da sličan model signalnog puta postoji u bubrezima: Erk1/2 signalizacija u bubrezima *yotari* miševa je ovisna o Reelinu s Dab1 koji je samo djelomično uključen u aktivaciju MEK/Erk1/2 posredovanu Reelinom.

Značajna razlika u postotku mTOR-pozitivnih stanica tijekom ispitivanih embrionalnih razvojnih faza pronađena je E15.5, gdje je u *yotari* fenotipu zabilježen snižen izražaj u gotovo svim promatranim strukturama osim u metanefrogenom mezenhimu. Analiza izražaja mTORa tijekom promatranih postnatalnih razvojnih faza, pokazala je značajno smanjenje imunoekspresije u distalnim zavijenim kanalićima bubrega *yotari* miševa. Istraživanje Jossina i sur., je pokazalo da Reelin aktivira mTOR-S6K1 (S6 kinaza 1), signalni put ovisan o fosforilaciji Dab1 putem Src kinaze i aktivaciji PI3K/Akt/mTOR. Zaključak istraživanja je da

su PI3K i Akt neophodni za kontrolu kortikalnog razvoja te mTOR za regulaciju rasta i grananja dendrita (213). Stoga možemo pretpostaviti da inaktivacija *Dab1* u bubrezima *yotari* miševa neizbježno rezultira smanjenom razinom izražaja mTOR-a.

Naša prethodna istraživanja na uzorcima ljudskih bubrega pokazala su da RIP5 pretežno izražavaju stanice nediferenciranog metanefrogenog mezenhima (203). Istraživanje Sanna-Cherchi i sur. (135), dokazalo je da RIP5 ima upečatljivu membransku distribuciju u stanicama mezenhimalnog porijekla svih većih organa. Nadalje, mišji bubreg u razvoju izražava RIP5 u manjem omjeru u nefrogenoj zoni, ali više u epitelu zavijenih kanalića. Slične rezultate pokazalo je i naše istraživanje: RIP5 pozitivne stanice su zabilježene kao crveni signal na bazolateralnim i apikalnim membranama miševa divljeg tipa i *yotari* tipa životinja te na apikalnim membranama epitelnih stanica uretera. Umjerena imunoekspresija proteina uočena je u stanicama metanefrogenog mezenhima, nefrona u razvoju i stijenci krvnih žila, te jaka u epitelu sabirnih kanalića, uključujući ampule. Preklapanje mikrofotografija dvaju markera FGFR2 i RIP5 uočen je njihov istovremeni izražaj u parijetalnim epitelnim stanicama nezrelih glomerula i, zajedno s FGFR1, unutar pupoljka uretera. Zaključci ovog i našeg nedavnog istraživanja na ljudskim bubrezima u razvoju (203) sugeriraju veliku važnost RIP5 u najranijim induksijskim stadijima nefrogeneze i sazrijevanja i, zajedno s FGFR1 i FGFR2, u vaskulogenezi zbog istovremenog izražaja promatranih markera u stijenkama krvnih žila. Dokazano je da utišavanje *RIP5* u stanicama bubrega ljudskih embrija inhibira FGF-stimuliranu fosforilaciju Erk-a, koji je glavni efektor transkripcijske aktivnosti inducirane FGF-om. Ovi podaci, u kombinaciji s promatranim istovremenim izražajem RIP5 s FGFR1 i FGFR2, implicira RIP5 u nizvodnu regulaciju signalizacije FGF-om (135). Biološka uloga RIP5, s druge strane, je još uvijek uglavnom nejasna. Istraživanja su pokazala da prekomjerni izražaj RIP5 inducira staničnu smrt povezanu s kaspaza-ovisnim i kaspaza-neovisnim apoptotičkim putevima (184). Nadalje, povećana razina apoptoze je primijećena u glomerulima P14 *yotari* miševa zbog povišene razine *cleaved* Casp-3 (61). Analizirane strukture *yotari* životinja nisu pokazale značajne promjene RIP5 imunoreaktivnosti između promatranih postnatalnih razvojnih faza. Jedina značajna razlika je uočena u distalnim zavijenim kanalićima P4 i proksimalnim zavijenim kanalićima P14 zbog sniženog izražaja RIP5 u *yotari* miševa. Stoga ovi rezultati ne nalaze poveznicu između izražaja RIP5 i očekivane razine apoptoze u staničnom odgovoru na utišani *Dab1* u *yotari* miševa, što sugerira da se proces apoptoze pokreće drugim signalnim putovima.

Ukratko, izražaj promatranih proteina i njihova dinamika u svim istraživanim razvojnim fazama bubrega miša pronađena u ovom istraživanju sugeriraju da FGFR1, FGFR2, i RIP5 igraju bitnu ulogu ne samo u mezenhimalno-epitelnoj transformaciji, morfogenezi grananja mokraćovodnog pupoljka, nefrogenezi i preživljavanju progenitora nefrona, nego i održavanju homeostaze i sazrijevanja bubrežnih struktura u postnatalnoj fazi. Učinak funkcionalnog utišavanja *Dab1*^{-/-} na nefrogenezu i funkciju bubrega potvrđena je razlikama u prostorno-vremenskom obrascu izražaja istraživanih markera između *yotari* i divljeg tipa miša. Ipak, točan mehanizam putem kojeg Reelin/*Dab1* signalni put utječe na izražaj ispitivanih markera tek treba razjasniti. Smanjenje izražaja Erk1/2 i mTORa u bubrezima *yotari* miša može se objasniti predloženim signalnim putem u kojem je *Dab1* samo djelomično uključen u MEK/Erk1/2 aktivaciju posredovanu Reelinom. Naši rezultati naglašavaju kritičnu ulogu istraživanih markera tijekom normalnog razvoja bubrega i njihovu potencijalnu ulogu u bubrežnoj patologiji i dijagnostici, gdje bi mogli poslužiti kao biomarkeri i terapijski ciljevi.

5.2. Izražaj *FGFR1*, *FGFR2* i *RIP5* u zdravim humanim fetalnim bubrezima i bubrezima zahvaćenim prirođenim anomalijama bubrega i urotrakta

CAKUT doprinosi u oko 23% slučajeva porođajnih abnormalnosti (214) i odgovoran je za približno 50% pedijatrijskih slučajeva i 7% slučajeva završnog stadija bubrežne bolesti u odraslih diljem svijeta (187, 215). Do danas, monogenetske abnormalnosti povezane s CAKUT-om uključuju mutacije u više od 30 gena i otkrivene su u malom postotku (12%) istraženih slučajeva, s nedostatnim dokazima o njihovoj uzročnoj povezanosti (216).

Cilj ovoga istraživanja bio je odrediti prostorno-vremenski obrazac izražaja *RIP5*, novog kandidat gena za urođene anomalije bubrega i mokraćovodnog trakta (135), i *FGFR1*, i *FGFR2*, dobro poznatih kandidat gena, u ljudskim bubrezima u razvoju i u bubrezima zahvaćenim prirođenim anomalijama (1, 203).

Morfogeneza, razvoj i sazrijevanje ljudskog bubrega složeni su procesi precizno regulirani interakcijom brojnih gena. Među njima, izražaj *FGFR1*, *FGFR2* i *RIP5* (137, 158, 160, 168, 203, 204) sugerira da svi navedeni proteini imaju važnu ulogu u nefrogenezi i preživljavanju renalnih progenitora. Naime, kod miševa, delecija *FGFR1* ili *FGFR2* uzrokuje preuranjenu smrt embrija prije početka razvoja bubrega (217). Globalna delecija *FGFR1* uzrokuje poremećaj stvaranja nefrona (157), dok gubitak *FGFR2* u metanefrogenom mezodermu, bitnom za morfogenezu uretera, rezultira u nekoliko defekata bubrega i mokraćnog trakta nalik na CAKUT (165).

Utišavanje *RIP5* u humanim embrionalnim bubrežnim stanicama inhibira FGF-om stimuliranu fosforilaciju ERK-a, glavnog efektoru FGF-om inducirane transkripcijske aktivnosti. Ovaj podatak ukazuje da je *RIP5* uključen u nizvodnu regulaciju FGF signalizacije (135).

Rezultati ovog istraživanja pokazuju istovremeni izražaj *RIP5* i *FGFR1* u epitelnim stanicama zavijenih kanalića i *RIP5* i *FGFR2* u glomerulima, proksimalnim te distalnim zavijenim kanalicima kore fetalnog bubrega. Naša ranija istraživanja na ljudskim bubrezima su pokazala izražaj *RIP5* tijekom ranog razvoja ljudskog bubrega od 5. do 22. razvojnog tjedna, prvi puta uočen u nediferenciranom metanefrogenom mezodermu (203). Pronašli smo i značajnu membranski-povezanu distribuciju *RIP5* u stanicama porijeklom iz mezenhima tijekom razvoja bubrega miševa (E15.5) (135). Pokazali smo i obrasce izražaja *RIP5*, *FGFR1*

i FGFR2, te kvantitativnom obradom dokazali smanjenje izražaja promatranih proteina tijekom ranog razvoja ljudskog bubrega od 6. do 22. razvojnog tjedna (203). Iako je postotak RIP5-pozitivnih stanica bio vrlo nizak u ovom istraživanju, pronašli smo istaknutiji uzorak izražaja u parijetalnim stanicama nezrelih glomerula nego u stadiju bubrežnih mjehurića. U jukstaglomerularnoj regiji, uočen je jaki izražaj RIP5 u citoplazmi zavijenih kanalića i endotela krvnih žila ali blaži u glomerulima, sa uočljivim bojenjem stanica visceralnog lista Bowmannove čahure.

Postotak površine zahvaćene pozitivnim stanicama i dinamika izražaja RIP5 otkrili su postupno smanjenje tijekom promatranih razvojnih tjedana u bubrežima s dvostrukim mokraćovodom, hipoplastičnim i displastičnim bubrežima, za razliku od bubrega bez morfoloških abnormalnosti koji su pokazali linearni rast s vremenom. Značaj izražaja RIP5 u početnim fazama nefrogeneze i sazrijevanja bubrega te, zajedno s FGFR1 i FGFR2, u vaskulogenezi je odavno poznat (1, 184, 203). Pretpostavljamo da se izražaj RIP5 tijekom normalnog ljudskog razvoja bubrega privremeno smanjuje zbog proizvodnje urina i povećava kasnije budući da RIP5 preuzima dodatne funkcije u sazrijevanju postnatalnog bubrega i homeostaze.

Biološka funkcija RIP5 još uvijek je uglavnom nepoznata. Zha i sur. pronašli su da prekomjerni izražaj RIP5 uzrokuje smrt stanice s karakterističnom fragmentacijom DNA što predstavlja jedno od obilježja apoptotičke stanične smrti, preko kaspaza-ovisnih i kaspaza-neovisnih apoptotičkih puteva (184). U istraživanju Zhonga i sur., smanjeni izražaj RIP5 (DSTYK) je ubrzao rast stanica raka pluća (218). Naše istraživanje pokazalo je da dinamika izražaja RIP5 u bubrežima zahvaćenim CAKUT-om pokazuje trend različit od očekivanog—smanjeni izražaj RIP5 tijekom promatranih razvojnih razdoblja, kojeg ne možemo povezati s očekivanim razinama apoptoze kod hipoplastičnih i displastičnih bubrega, što ukazuje da drugi signalni putevi pokreću proces apoptoze. Potrebna su daljnja istraživanja kako bi se razjasnili molekularni mehanizmi odgovorni za smanjeni izražaj RIP5 u CAKUT bubrežima.

Nedavna istraživanja proučavala su nekoliko genetskih poremećaja odgovornih za strukturnu bolest bubrega, uključujući mutacije u genima koji kodiraju FGFR1 i FGFR2 (205-208). Budući da aktivacija FGFR-ova rezultira antiapoptotskim, proliferacijskim odgovorom i preživljavanjem, očekivano je postaviti hipotezu o promijenjenom odgovoru stanica uzrokovanim CAKUT-om.

Bubrezi zahvaćeni CAKUT-om pokazali su snažno difuzno FGFR1 bojenje apikalne membrane proksimalnih zavijenih kanalića, slično istraživanju Shimi i sur., koji su uočili jaku imunoreaktivnost u epitelu primitivnih tubula displastičnih bubrega (219).

Zanimljivo je da smo u displastičnim bubrezima primijetili lokalizaciju FGFR1 u jezgrama epitelnih stanica zavijenih kanalića. Prema Xie i sur., jezgrina lokalizaciju FGFR-ova je moguće pronaći u različitim patofiziološkim stanjima različitih tkiva. Jednom unutar jezgre, FGFR-ovi mogu potaknuti izražaj gena različitim mehanizmima, čak i epigenetski. Regulacija transkripcije posredovana jezgrenim FGF/FGFR-om predlaže mehanizam putem kojih FGF/FGFR mogu izravno izazvati specifičnu i brzu promjenu izražaja gena (220). Analiza postotka površine obuhvaćene FGFR1-pozitivnim stanicama pokazala je značajno smanjenje izražaja FGFR1 u normalnim uzorcima bubrega u usporedbi s CAKUT fenotipovima. Slijedeći rezultate analize postotka površine, RT-qPCR analiza otkrila je značajno viši izražaj FGFR1 u bubrezima zahvaćenim CAKUT-om nego u kontrolnim uzorcima. Izražaj FGFR1 u hipoplastičnim i bubrezima s dvostrukim mokraćovodom se povećavao tijekom promatranog razvojnog razdoblja, za razliku od displastičnih i kontrolnih uzoraka, koji su slijedili kvadratni trend s vrhuncem izražaja FGFR1 u 27. razvojnom tjednu. Naime, 27. razvojni tjedan, koji pripada trećem razvojnom razdoblju bubrega, karakterizira stvaranje ampula staničnom proliferacijom i stvaranjem novih nefrona u vanjskom dijelu kore bubrega. Lokalizacija FGFR1 u jezgri, povećani izražaj *FGFR1* mRNA, povećan postotak površine FGFR1-pozitivnih stanica u kori displastičnih bubrega, i smanjenje izražaja nakon vrhunca u 27. razvojnom tjednu u displastičnim bubrezima sugerira da je promijenjeni obrazac izražaja i funkcije ovih proteina odgovor na patofiziologiju CAKUT-a.

Izražaj FGFR2 je opažen kao jaki, difuzni membranski i citoplazmatski obrazac bojenja uočen u zavijenim kanalićima, endotelnim stanicama krvnih žila, i parijetalnom listu glomerula bubrega zahvaćenih CAKUT-om. Ovaj uzorak bojenja je u korelaciji s istraživanjem Shime i sur., gdje je jaka FGFR2 imunoreaktivnost primijećena u epitelu primitivnih tubula displastičnih bubrega (219). Još jednom smo pokazali lokalizaciju FGFR2 u jezgrama epitelnih stanica zavijenih kanalića u hipoplastičnim i bubrezima s udvostručenim ureterom. Postotak površine FGFR2-pozitivnih stanica značajno se razlikovao u kori bubrega zahvaćenih CAKUT-om i kontrolnih uzoraka gdje smo primijetili značajno sniženi postotak površine zahvaćene signalom. Postotak FGFR2-pozitivnih stanica u hipoplastičnim i displastičnim te bubrezima s dvostrukim mokraćovodom postupno se smanjivao tijekom vremena, dok su bubrezi bez morfoloških abnormalnosti pokazali pozitivan, stabilan plato izražaja od 22. do 38. dw. Ovi

rezultati naglašavaju bitnu ulogu FGFR2 u nefrogenezi i njegovu važnost u održavanju pravilne postnatalne funkcije bubrega tijekom normalnog ljudskog razvoja.

U istraživanju Tsimafeyeu i sur., prekomjerni izražaj FGFR2 je povezan s lošijom prognozom i rezistencijom na prvu liniju sistemske terapije u papilarnom renalnom karcinomu (221). ERK1/2 je glavna nizvodna molekula FGF/FGFR signalnog puta. Patofiziologija akutne i kronične ozljede bubrega posredovana je ERK1/2 signalizacijom koja regulira odgovor stanica bubrega na širok raspon podražaja (222). Drugo istraživanje na modelu miša naglašava važnu ulogu ERK-a u formiranju cista koje nastaju kao rezultat aberantne proliferacije tubularnog epitela kod autosomalno-dominantne policistične bubrežne bolesti (223).

RT-qPCR analiza otkrila je značajno višu razinu izražaja *FGFR2* u CAKUT-om zahvaćenim bubrezima nego u zdravoj kontrolnoj skupini. Usporedbom izražaja *FGFR2* mRNA u različitim CAKUT fenotipovima, otkrili smo značajno višu razinu mRNA u hipoplastičnim bubrezima nego u kontrolama. Statistički značajan povišeni izražaj *FGFR2* mRNA u hipoplastičnim bubrezima odnosi se na potencijalnu veću važnost ERK signalnog puta u mehanizmu popravka. Iako rezultat izražaja *FGFR2* mRNA u bubrezima s dvostrukim mokraćovodom nije značajan, viši je od CTRL-a, a to povećanje može biti posljedica mehanizma popravka posredovanog ERK1/2.

Kao što je gore navedeno, većina podataka koji čine osnovu našeg sadašnjeg znanja o izražaju i povezanosti kandidat-gena u CAKUT bubrežnom tkivu izvedena je iz istraživanja ciljanja gena *knockout* miševima. Prema našim saznanjima, naše istraživanje je prvo u postojećoj literaturi koje ispituje izražaj proteina i mRNA ciljnih kandidat-gena u promatranim razvojnim razdobljima. Također je jedna od rijetkih studija koja se tiču izražaja CAKUT kandidat gena u istom spektru bubrežnih bolesti. Istraživanje Tokata i sur. pokazalo je značajno smanjenje razine izražaja CAKUT kandidat gena, *GDNF/RET*, *FGFR2* i *PAX2* u tkivima bolesnika s primarnim vezikoureteralnim refluksom (224). Drugo istraživanje navodi da je prekomjerni izražaj *PAX2* povezan s rakom, dok sniženi izražaj uzrokuje malformaciju uretera i bubrežnu hipoplaziju (225). Istraživanje Jaina i sur., na tkivima s prirođenom bubrežnom displazijom pomoću analize genskog izražaja s pomoću sitnopolja (*eng. microarray gene expression analysis*), je pokazalo sniženi izražaj gena za koje je poznato da su ključni za normalan razvoj bubrega, kao što su geni koji kodiraju za proteine BMP7, Angiotenzin II receptor tipa 2 (*eng. Angiotensin II Receptor Type 2, AGTR2*) i SAL-transkripcijski čimbenik 1 (*eng. Spalt Like Transcription Factor 1, SALL1*) (226).

Napretci u istraživanjima na životinjskim modelima rezultirali su otkrivanjem brojnih gena nužnih za kontrolu bubrežne diferencijacije. Međutim, neki od tih gena nisu izraženi u miševa ili imaju različite paraloge. Posljedično, analize humanih uzoraka su od ključnog značaja za razumijevanje normalnog obrasca izražaja CAKUT kandidat-gena. Pojava ovih proteina u bubrezima i dinamika njihovog izražaja sugeriraju da FGFR1, FGFR2 i RIP5 imaju kritične uloge u nefrogenezi, preživljavanju progenitora nefrona, regulaciji homeostaze i sazrijevanju bubrežnih struktura tijekom postnatalnog razvoja. Utjecaj CAKUT kandidat-gena na nefrogenezu i bubrežnu funkciju potkrijepljen je statistički značajnim varijacijama u prostorno-vremenskom obrascu izražaja ispitivanih markera. Izražaj *FGFR1* i *FGFR2* mRNA i njihovih proteina je značajno viši u citoplazmatskoj i jezgrinoj regiji stanica bubrega zahvaćenih CAKUT-om nego u normalnom tkivu, te promijenjena dinamika izražaja ispitivanih proteina, ukazuje da je aktivacija FGF signalnog puta kritičan događaj u patogenezi urođenih anomalija bubrega i mokraćovodnog puta. Smanjeni izražaj RIP5 tijekom istraživanih razvojnih razdoblja ne može se pripisati očekivanim razinama apoptoze u hipoplastičnim i displastičnim bubrezima, što ukazuje da je proces apoptoze reguliran putem drugih signalnih putova. Naše istraživanje ističe značaj FGFR1, FGFR2 i RIP5 u normalnom i patološkom razvoju bubrega.

Daljnja istraživanja su potrebna kako bi se okarakterizirala njihova uloga u regulaciji diferencijacije bubrega, što bi moglo poboljšati pristup personaliziranoj medicini prirođenih anomalija bubrega i mokraćovodnog puta.

6. ZAKLJUČAK

1. Izražaj FGFR1 tijekom embrionalnog razvoja u *yotari* i miševa divljeg tipa najveći je u stadijima bubrežnog mjehurića/nezrelog glomerula i ampule/sabirnog kanalića, što ukazuje na njegovu bitniju ulogu u formiranju epitela nego sudjelovanju u mezenhimsko-epitelnoj transformaciji.
2. Postotak FGFR1-pozitivnih stanica u glomerulima *yotari* miševa u svim istraživanim postnatalnim vremenskim točkama značajno je smanjen što potencijalno može pridonijeti CAKUT fenotipu bubrežne hipoplazije već ranije zabilježenom u *yotari* miševa.
3. Imunoekspresija FGFR2 zapažena je u nezrelim glomerulima i zavijenim kanalićima tijekom gestacije, gdje *yotari* fenotip pokazuje povećani izražaj FGFR2 u usporedbi s miševima divljeg tipa.
4. Tijekom postnatalnog razvoja, samo je u distalnim zavijenim kanalićima 4. postnatalnog dana postotak pozitivnih stanica u *yotari* miševa znatno veći od wt životinja. Ovi rezultati ukazuju na bitnu ulogu FGFR2 u ranom embrionalnom razvoju definitivnog bubrega i nefrogenezi, dok je njegova važnost u održavanju funkcije bubrega smanjena.
5. Umjerena imunoekspresija RIP5 proteina uočena je u stanicama metanefrogenog mezenhima, nefrona u razvoju i stijenci krvnih žila, te jaka u epitelu sabirnih kanalića, uključujući ampule.
6. Preklapanje dvaju markera FGFR2 i RIP5 pokazalo je njihov istovremeni izražaj u parijetalnim epitelnim stanicama nezrelih glomerula i, zajedno s FGFR1, unutar pupoljka uretera. Navedena lokalizacija sugerira veliku važnost RIP5 u najranijim indukcijskim stadijima nefrogeneze i sazrijevanja i, zajedno s FGFR1 i FGFR2, u vaskulogenezi zbog zabilježenog istovremenog izražaja promatranih markera u stijenjkama krvnih žila.
7. Analizirane strukture bubrega *yotari* životinja nisu pokazale značajne promjene RIP5 imunoreaktivnosti između promatranih postnatalnih razvojnih faza. Jedina značajna razlika je uočena u distalnim zavijenim kanalićima 4. dana postnatalnog razvoja i proksimalnim zavijenim kanalićima 14. dana postnatalnog razvoja zbog sniženog izražaja RIP5 u *yotari* miševima. Stoga ovi rezultati ne mogu naći poveznicu između zabilježenog izražaja RIP5 i očekivane razine apoptoze u staničnom odgovoru na utišani *Dabl* u *yotari* miševa, što sugerira da se proces apoptoze pokreće drugim signalnim putovima.

8. Izražaj Erk1/2 i mTORa, signalnih molekula nizvodno od Akta, je smanjen u *yotari* bubrezima u promatranim embrionalnim fazama. U postnatalnim razvojnim fazama, *yotari* fenotip pokazao je značajno smanjenje izražaja Erk1/2 unutar svih promatranih struktura u svim promatranim vremenskim točkama te mTOR-a u distalnim zavijenim kanalićima. Stoga, možemo pretpostaviti da je Erk1/2 signalizacija u bubrezima *yotari* miševa ovisna o *Reelinu* s *Dab1* koji je samo djelomično uključen u aktivaciju MEK/Erk1/2 signalizacije posredovane Reelinom te da da inaktivacija *Dab1* u bubrezima *yotari* miševa neizbježno rezultira smanjenom razinom izražaja mTOR-a.
9. Istovremeni izražaj RIP5 i FGFR1 u epitelnim stanicama zavijenih kanalića i RIP5 i FGFR2 u glomerulima, proksimalnim i distalnim zavijenim kanalićima kore humanog fetalnog bubrega u svim promatranim razvojnim fazama ukazuje da navedeni proteini imaju važnu ulogu u nefrogenezi i preživljavanju renalnih progenitora.
10. Analiza postotka površine FGFR1-pozitivnih stanica je pokazala značajno smanjenje izražaja FGFR1 u zdravim uzorcima bubrega u usporedbi s CAKUT fenotipovima (DU, HYP, DYS).
11. Slijedeći rezultate analize postotka površine, RT-qPCR analiza otkrila je značajno viši izražaj *FGFR1* u bubrezima zahvaćenim CAKUT-om nego u kontrolnim uzorcima.
12. Izražaj FGFR1 u hipoplastičnim i bubrezima s udvostručenim ureterom se povećavao tijekom promatranog razvojnog razdoblja, za razliku od displastičnih i kontrolnih uzoraka, koji su slijedili kvadratni trend s vrhuncem izražaja FGFR1 u 27. razvojnom tjednu.
13. Postotak površine FGFR2-pozitivnih stanica značajno se razlikovao u kori bubrega zahvaćenih CAKUT-om i kontrolnih uzoraka gdje smo zapazili značajno sniženi postotak površine zahvaćene signalom.
14. Postotak FGFR2-pozitivnih stanica u hipoplastičnim i displastičnim te bubrezima s dvostrukim mokraćovodom se postupno smanjivao tijekom vremena, dok su bubrezi bez morfoloških abnormalnosti pokazali pozitivan, stabilan plato izražaja od 22. do 38. razvojnog tjedna.
15. RT-qPCR analiza otkrila je značajno višu razinu izražaja *FGFR2* u CAKUT-om zahvaćenih bubrega nego u kontrolnoj skupini. Usporedbom izražaja *FGFR2* mRNA u različitim CAKUT fenotipovima, otkrili smo značajno višu razinu u hipoplastičnim bubrezima nego u zdravim kontrolnim uzorcima.

16. Postotak površine RIP5-pozitivnih stanica i dinamika izražaja RIP5 otkrili su postupno smanjenje izražaja ovog proteina tijekom promatranih razvojnih tjedana u bubrezima s dvostrukim mokraćovodom, hipoplastičnim i displastičnim bubrezima, za razliku od bubrega bez morfoloških abnormalnosti koji su pokazali linearni rast s vremenom. Smanjeni izražaj RIP5 tijekom promatranih razvojnih razdoblja ne može se povezati s očekivanim razinama apoptoze kod hipoplastičnih i displastičnih bubrega, što ukazuje da drugi signalni putovi pokreću proces apoptoze.

7. SAŽETAK

Prirođene anomalije bubrega i urotrakta (CAKUT) doprinose u oko 23% porođajnih abnormalnosti i odgovoran je za približno 50% pedijatrijskih slučajeva i 7% slučajeva završnog stadija bubrežne bolesti u odraslih diljem svijeta. Morfogeneza, razvoj i sazrijevanje bubrega složeni su procesi koordinirani međuodnosima mnogih gena. Do danas, monogenetske abnormalnosti povezane s CAKUT-om uključuju mutacije u više od 30 gena i otkrivene su u malom postotku (12%) istraženih slučajeva, s nedostatnim dokazima o njihovoj uzročnoj povezanosti.

Prethodno provedena istraživanja pokazala su da su *Receptori fibroblastnih čimbenika rasta 1 i 2 (FGFR1 i FGFR2)* i *Protein kinaza koja djeluje na receptor 5 (RIP5)* potencijalni kandidat geni čija je mutacija odgovorna za nastanak prirođenih anomalija bubrega i mokraćnog sustava sindromskog ili izoliranog tipa. Stoga je cilj ovog istraživanja bio odrediti prostorno-vremenski obrazac navedenih proteina u modelu *yotari (Dab1^{-/-})* miša te u zdravim ljudskim bubrezima u razvoju i bubrezima zahvaćenim CAKUT-om (bubrezi udvostručenog uretera (DU), hipoplastični bubrezi (HYP), displastični bubrezi (DYS)) od 22. do 41. tjedna fetalnog razvoja, kako bismo utvrdili kako je potencijalna promjena izražaja gena i njihovih proteina povezana s pojavom CAKUT-a.

Koristeći model *Dab1^{-/-}* miša, opisali smo značajne razlike u obrascima prostorno-vremenskog izražaja FGFR1, FGFR2, RIP5 u embrionalnim i postnatalnim razvojnim fazama. Činjenica da je izražaj navedenih proteina zapažen u svim istraživanim fazama razvoja bubrega implicira njihovu ključnu ulogu u ranoj diferencijaciji metanefrogenog mezoderma, grananju mokraćovodnog pupoljka, nefrogenezi i preživljavanju nefron progenitora. Obzirom da su FGFR1, FGFR2 i RIP5 izraženi u svim dijelovima nefrona a neki od njih i u bubrežnoj vaskulaturi, opravdano je nagađati o njihovom značaju u održavanju homeostaze i sazrijevanju bubrega kao i o njihovoj ulozi u nastanku različitih bubrežnih patologija.

Ipak, točan mehanizam putem kojeg Reelin/Dab1 put utječe na izražaj ispitivanih markera tek treba razjasniti. Smanjenje izražaja Erk1/2 i mTORa u bubrezima *yotari* miša može se objasniti predloženim signalnim putem u kojem je Dab1 samo djelomično uključen u MEK/Erk1/2 aktivaciju posredovanu Reelinom.

Utjecaj CAKUT kandidat-gena na nefrogenezu i bubrežnu funkciju zdravih ljudskih bubrega u razvoju i bubrega zahvaćenih CAKUT-om potkrijepljen je značajnim varijacijama u prostorno-vremenskom obrascu izražaja ispitivanih markera. Izražaj *FGFR1* i *FGFR2* mRNA i njihovih proteina koji su značajno viši u citoplazmatskoj i jezgrinoj regiji stanica bubrega

zahvaćenih CAKUT-om nego u normalnom tkivu, te promijenjena dinamika izražaja ispitivanih proteina, sugerira da je aktivacija FGF signalnog puta kritičan događaj u patogenezi prirođenih anomalija bubrega i urotrakta. Smanjeni izražaj RIP5 tijekom istraživanih razvojnih razdoblja ne može se pripisati očekivanim razinama apoptoze u hipoplastičnim i displastičnim bubrezima, što ukazuje da je proces apoptoze reguliran alternativnim signalnim putevima.

Naši rezultati naglašavaju kritičnu ulogu istraživanih markera tijekom normalnog razvoja bubrega i njihovu potencijalnu ulogu u bubrežnoj patologiji i dijagnostici, gdje bi mogli poslužiti kao biomarkeri i terapijski ciljevi.

Daljnja istraživanja su potrebna kako bi se okarakterizirala uloga ispitivanih gena i proteina u regulaciji diferencijacije bubrega, što bi moglo poboljšati pristup personaliziranoj medicini prirođenih anomalija bubrega i mokraćovodnog puta.

8. SUMMARY

Congenital anomalies of the kidney and urinary tract (CAKUT) account for 23% of congenital anomalies at birth and are implicated in roughly 50% of pediatric cases and 7% of cases of end-stage kidney disease in adults globally. The development, maturation, and morphogenesis of kidneys are intricate processes influenced by numerous genes. So far, monogenic abnormalities linked with CAKUT involve mutations in over 30 genes, identified in a limited proportion (12%) of examined cases, with insufficient evidence to establish their direct causal relationship.

Previously conducted research has shown that *Fibroblast Growth Factor Receptors 1 and 2* (*FGFR1* and *FGFR2*) and *Receptor-interacting protein kinase 5* (*RIP5*) are potential candidate genes that may lead to the development of congenital anomalies of the kidneys and urinary system, either in a syndromic or isolated form. Hence, the objective of this study was to examine the spatial and temporal distribution of the specified proteins in the *yotari* (*Dab1*^{-/-}) mouse model, as well as in normally developing human kidneys and those affected by CAKUT (including duplex (DU) kidneys, hypoplastic kidneys (HYP), and dysplastic kidneys (DYS)), spanning from the 22nd to the 41st week of fetal development. This investigation aimed to discern the potential correlation between gene and protein expression alterations and the onset of CAKUT.

Utilizing the *Dab1*^{-/-} mouse model, we identified notable discrepancies in the spatio-temporal expression profiles of *FGFR1*, *FGFR2*, and *RIP5* during embryonic and postnatal developmental phases. The consistent expression of these proteins across all examined stages of kidney development suggests their critical involvement in the early differentiation of the metanephrogenic mesoderm, ureteric bud branching, nephrogenesis, and the viability of nephron progenitors. Given their expression in various segments of the nephron and some within the renal vasculature, it is reasonable to speculate about their significance in maintaining overall kidney homeostasis and maturation, as well as their potential role in the genesis of diverse renal pathologies.

The precise mechanism through which the Reelin/*Dab1* signalling pathway influences the expression of the examined markers remains unclear. The reduction in *Erk1/2* and *mTOR* expression in the kidneys of *yotari* mice may be attributed to a proposed signaling pathway where *Dab1* is only partially involved in *MEK/Erk1/2* activation mediated by Reelin.

The impact of CAKUT candidate genes on nephrogenesis and renal function in normally developing human kidneys and those affected by CAKUT is supported by significant

variations in the spatio-temporal expression patterns of the investigated markers. The elevated expression of *FGFR1* and *FGFR2* mRNA and proteins, particularly in the cytoplasmic and nuclear regions of CAKUT-affected kidney cells compared to normal tissue, along with altered dynamics in the expression of the examined proteins, suggests that activation of the FGF signaling pathway plays a crucial role in the pathogenesis of congenital kidney anomalies and urinary tract issues. The decreased expression of RIP5 during the developmental periods under investigation cannot solely be attributed to the expected levels of apoptosis in hypoplastic and dysplastic kidneys, indicating that other signaling pathways regulate the apoptosis process.

Our findings underscore the pivotal role of the investigated markers in normal kidney development and their potential significance in renal pathology and diagnostics, where they could serve as biomarkers and therapeutic targets. Further research is warranted to delineate their roles in regulating renal differentiation, thereby enhancing personalized medicine approaches for congenital kidney and urinary tract anomalies.

9. LITERATURA

1. Kelam N, Racetin A, Katsuyama Y, Vukojevic K, Kostic S. Immunohistochemical Expression Pattern of FGFR1, FGFR2, RIP5, and HIP2 in Developing and Postnatal Kidneys of Dab1(-/-) (yotari) Mice. *International journal of molecular sciences*. 2022;23(4).
2. Kelam N, Racetin A, Polovic M, Benzon B, Ogorevc M, Vukojevic K, et al. Aberrations in FGFR1, FGFR2, and RIP5 Expression in Human Congenital Anomalies of the Kidney and Urinary Tract (CAKUT). *International journal of molecular sciences*. 2022;23(24).
3. Index. In: Little MH, editor. *Kidney Development, Disease, Repair and Regeneration*. San Diego: Academic Press; 2016. p. 579-95.
4. Sadler TW. *Langman's Medical Embryology*: Wolters Kluwer; 2015.
5. Nephrons and Kidneys. A Quantitative Study of Developmental and Evolutionary Mammalian Renal Architectonics. *Annals of Internal Medicine*. 1968;69(3):646-7.
6. Vize PD, Woolf AS, Bard JBL. *The kidney: from normal development to congenital disease*: Elsevier; 2003.
7. Vize P, Carroll T, Wallingford J. Induction, Development, and Physiology of the Pronephric Tubules. 2003. p. 19-50.
8. Schell C, Wanner N, Huber T. Glomerular development – Shaping the multi-cellular filtration unit. *Seminars in Cell & Developmental Biology*. 2014;36.
9. Ludwig KS, Landmann L. Early development of the human mesonephros. *Anat Embryol (Berl)*. 2005;209(6):439-47.
10. Sainio K. Development of the Mesonephric Kidney. 2003. p. 75-86.
11. Sainio K, Raatikainen-Ahokas A. Mesonephric kidney--a stem cell factory? *Int J Dev Biol*. 1999;43(5):435-9.
12. Pole RJ, Qi BQ, Beasley SW. Patterns of apoptosis during degeneration of the pronephros and mesonephros. *J Urol*. 2002;167(1):269-71.
13. Pansky B. *Review of Medical Embryology*: Macmillan; 1982.
14. Torrey TW. *The Kidney: Developmental Nephrology*. Wallace W. McCrory. Harvard University Press, Cambridge, Mass., 1973. xiv, 216 pp. + plates. \$12. A Commonwealth Fund Book. *Science*. 1973;182(4107):48-.

15. Saxen L. Organogenesis of the Kidney. Cambridge: Cambridge University Press; 1987.
16. Cebrián C, Borodo K, Charles N, Herzlinger DA. Morphometric index of the developing murine kidney. *Developmental dynamics : an official publication of the American Association of Anatomists*. 2004;231(3):601-8.
17. Osathanondh V, Potter EL. DEVELOPMENT OF HUMAN KIDNEY AS SHOWN BY MICRODISSECTION. III. FORMATION AND INTERRELATIONSHIP OF COLLECTING TUBULES AND NEPHRONS. *Arch Pathol*. 1963;76:290-302.
18. Saxén L, Sariola H. Early organogenesis of the kidney. *Pediatr Nephrol*. 1987;1(3):385-92.
19. Sariola H. Nephron induction revisited: from caps to condensates. *Curr Opin Nephrol Hypertens*. 2002;11(1):17-21.
20. Dressler GR. The cellular basis of kidney development. *Annu Rev Cell Dev Biol*. 2006;22:509-29.
21. Osathanondh V, Potter EL. DEVELOPMENT OF HUMAN KIDNEY AS SHOWN BY MICRODISSECTION. II. RENAL PELVIS, CALYCES, AND PAPANILIAE. *Arch Pathol*. 1963;76:277-89.
22. Loughna S, Hardman P, Landels E, Jussila L, Alitalo K, Woolf AS. A molecular and genetic analysis of renalglomerular capillary development. *Angiogenesis*. 1997;1(1):84-101.
23. Loughna S, Landels E, Woolf AS. Growth factor control of developing kidney endothelial cells. *Exp Nephrol*. 1996;4(2):112-8.
24. Little MHe. *Kidney development, disease, repair and regeneration*2016.
25. Treuting PM, Dintzis SM, Montine KS. *Comparative Anatomy and Histology: A Mouse, Rat, and Human Atlas*: Elsevier Science; 2017.
26. Junqueira LC. *Osnove histologije : udžbenik i atlas udžbenik i atlas et al*. Zagreb: Školska knjiga; 2005. X, 510 str. p.
27. Ruberte J, Carretero A, Navarro M. *Morphological Mouse Phenotyping: Anatomy, Histology and Imaging*2017. 1-585 p.

28. Hall JE. Guyton and Hall Textbook of Medical Physiology E-Book: Elsevier Health Sciences; 2010.
29. Schweda F, Friis U, Wagner C, Skott O, Kurtz A. Renin release. *Physiology (Bethesda)*. 2007;22:310-9.
30. Peti-Peterdi J, Harris RC. Macula densa sensing and signaling mechanisms of renin release. *Journal of the American Society of Nephrology : JASN*. 2010;21(7):1093-6.
31. Bryda EC. The Mighty Mouse: the impact of rodents on advances in biomedical research. *Mo Med*. 2013;110(3):207-11.
32. Westphal H, Theiler K. *The House Mouse: Atlas of Embryonic Development*: Springer Berlin Heidelberg; 2013.
33. O'Rahilly R, Müller F. Developmental stages in human embryos: revised and new measurements. *Cells Tissues Organs*. 2010;192(2):73-84.
34. Xue L, Cai JY, Ma J, Huang Z, Guo MX, Fu LZ, et al. Global expression profiling reveals genetic programs underlying the developmental divergence between mouse and human embryogenesis. *BMC Genomics*. 2013;14:568.
35. Gibbs RA, Weinstock GM, Metzker ML, Muzny DM, Sodergren EJ, Scherer S, et al. Genome sequence of the Brown Norway rat yields insights into mammalian evolution. *Nature*. 2004;428(6982):493-521.
36. Lander ES, Linton LM, Birren B, Nusbaum C, Zody MC, Baldwin J, et al. Initial sequencing and analysis of the human genome. *Nature*. 2001;409(6822):860-921.
37. Venter JC, Adams MD, Myers EW, Li PW, Mural RJ, Sutton GG, et al. The sequence of the human genome. *Science*. 2001;291(5507):1304-51.
38. Waterston RH, Lindblad-Toh K, Birney E, Rogers J, Abril JF, Agarwal P, et al. Initial sequencing and comparative analysis of the mouse genome. *Nature*. 2002;420(6915):520-62.
39. Tymms M, Kola I. *Gene Knockout Protocols*. 2001;158.
40. Kim H, Kim M, Im SK, Fang S. Mouse Cre-LoxP system: general principles to determine tissue-specific roles of target genes. *Lab Anim Res*. 2018;34(4):147-59.

41. Yoneshima H, Nagata E, Matsumoto M, Yamada M, Nakajima K, Miyata T, et al. A novel neurological mutant mouse, yotari, which exhibits reeler-like phenotype but expresses CR-50 antigen/reelin. *Neuroscience research*. 1997;29(3):217-23.
42. Matsumoto M, Nakagawa T, Inoue T, Nagata E, Tanaka K, Takano H, et al. Ataxia and epileptic seizures in mice lacking type 1 inositol 1,4,5-trisphosphate receptor. *Nature*. 1996;379(6561):168-71.
43. Yoshihara Y, Setsu T, Katsuyama Y, Kikkawa S, Terashima T, Maeda K. Cortical layer V neurons in the auditory and visual cortices of normal, reeler, and yotari mice. *The Kobe journal of medical sciences*. 2010;56(2):E50-9.
44. Yamamoto T, Sakakibara S, Mikoshiba K, Terashima T. Ectopic corticospinal tract and corticothalamic tract neurons in the cerebral cortex of yotari and reeler mice. *J Comp Neurol*. 2003;461(1):61-75.
45. Aoki T, Setsu T, Okado H, Mikoshiba K, Watanabe Y, Terashima T. Callosal commissural neurons of *Dab1* deficient mutant mouse, yotari. *Neuroscience research*. 2001;41(1):13-23.
46. Lalonde R, Strazielle C. Brain regions and genes affecting limb-clasping responses. *Brain Res Rev*. 2011;67(1-2):252-9.
47. Lalonde R, Strazielle C. Sensorimotor learning in *Dab1*(scm) (scrambler) mutant mice. *Behav Brain Res*. 2011;218(2):350-2.
48. Jacquelin C, Strazielle C, Lalonde R. Neurologic function during developmental and adult stages in *Dab1*(scm) (scrambler) mutant mice. *Behav Brain Res*. 2012;226(1):265-73.
49. Strazielle C, Lefevre A, Jacquelin C, Lalonde R. Abnormal grooming activity in *Dab1*scm (scrambler) mutant mice. *Behavioural Brain Research*. 2012;233(1):24-8.
50. Howell BW, Gertler FB, Cooper JA. Mouse disabled (mDab1): a Src binding protein implicated in neuronal development. *The EMBO journal*. 1997;16(1):121-32.
51. Imai H, Shoji H, Ogata M, Kagawa Y, Owada Y, Miyakawa T, et al. Dorsal Forebrain-Specific Deficiency of Reelin-Dab1 Signal Causes Behavioral Abnormalities Related to Psychiatric Disorders. *Cereb Cortex*. 2017;27(7):3485-501.

52. Fatemi SH, Snow AV, Stary JM, Araghi-Niknam M, Reutiman TJ, Lee S, et al. Reelin signaling is impaired in autism. *Biol Psychiatry*. 2005;57(7):777-87.
53. Tissir F, Goffinet AM. Reelin and brain development. *Nat Rev Neurosci*. 2003;4(6):496-505.
54. Herz J, Chen Y. Reelin, lipoprotein receptors and synaptic plasticity. *Nat Rev Neurosci*. 2006;7(11):850-9.
55. Cao RJ, Li K, Xing WY, Du S, Li Q, Zhu XJ, et al. Disabled-1 is down-regulated in clinical breast cancer and regulates cell apoptosis through NF- κ B/Bcl-2/caspase-9. *J Cell Mol Med*. 2019;23(2):1622-7.
56. Li L, Hao J, Yan CQ, Wang HF, Meng B, Cai SY. Inhibition of microRNA-300 inhibits cell adhesion, migration, and invasion of prostate cancer cells by promoting the expression of DAB1. *Cell Cycle*. 2020;19(21):2793-810.
57. Gao Z, Chen X, Zhu K, Zeng P, Ding G. Dab1 Contributes to Angiotensin II-Induced Apoptosis via p38 Signaling Pathway in Podocytes. *BioMed research international*. 2017;2017:2484303.
58. Racetin A, Juric M, Filipovic N, Solic I, Kosovic I, Glavina Durdov M, et al. Expression and localization of DAB1 and Reelin during normal human kidney development. *Croatian medical journal*. 2019;60(6):521-31.
59. Howell BW, Hawkes R, Soriano P, Cooper JA. Neuronal position in the developing brain is regulated by mouse disabled-1. *Nature*. 1997;389(6652):733-7.
60. Sheldon M, Rice DS, D'Arcangelo G, Yoneshima H, Nakajima K, Mikoshiba K, et al. Scrambler and yotari disrupt the disabled gene and produce a reeler-like phenotype in mice. *Nature*. 1997;389(6652):730-3.
61. Racetin A, Filipovic N, Lozic M, Ogata M, Gudelj Ensor L, Kelam N, et al. A Homozygous *Dab1*(-/-) Is a Potential Novel Cause of Autosomal Recessive Congenital Anomalies of the Mice Kidney and Urinary Tract. *Biomolecules*. 2021;11(4).
62. Lozic M, Filipovic N, Juric M, Kosovic I, Benzon B, Solic I, et al. Alteration of Cx37, Cx40, Cx43, Cx45, Panx1, and Renin Expression Patterns in Postnatal Kidneys of *Dab1*(-/-) (yotari) Mice. *International journal of molecular sciences*. 2021;22(3).
63. Patologija. *Patologija*

- et al. 5. prerađeno i dopunjeno izd. ed. Zagreb: Medicinska naklada; 2018. XXI, 887 str. p.
64. Yosypiv IV. Congenital anomalies of the kidney and urinary tract: a genetic disorder? *Int J Nephrol.* 2012;909083(10):20.
 65. Connaughton DM, Hildebrandt F. Disease mechanisms of monogenic congenital anomalies of the kidney and urinary tract *American Journal of Medical Genetics Part C. Am J Med Genet C Semin Med Genet.* 2022;190(3):325-43.
 66. Stonebrook E, Hoff M, Spencer JD. Congenital Anomalies of the Kidney and Urinary Tract: A Clinical Review. Current treatment options in pediatrics. 2019;5(3):223-35.
 67. Kamatani N, Moritani M, Yamanaka H, Takeuchi F, Hosoya T, Itakura M. Localization of a gene for familial juvenile hyperuricemic nephropathy causing underexcretion-type gout to 16p12 by genome-wide linkage analysis of a large family. *Arthritis Rheum.* 2000;43(4):925-9.
 68. Wolf MT, Mucha BE, Attanasio M, Zalewski I, Karle SM, Neumann HP, et al. Mutations of the Uromodulin gene in MCKD type 2 patients cluster in exon 4, which encodes three EGF-like domains. *Kidney international.* 2003;64(5):1580-7.
 69. Otto EA, Loeys B, Khanna H, Hellemans J, Sudbrak R, Fan S, et al. Nephrocystin-5, a ciliary IQ domain protein, is mutated in Senior-Loken syndrome and interacts with RPGR and calmodulin. *Nat Genet.* 2005;37(3):282-8.
 70. Torres VE. Therapies to slow polycystic kidney disease. *Nephron Exp Nephrol.* 2004;98(1):000079926.
 71. Boehm U, Bouloux PM, Dattani MT, de Roux N, Dodé C, Dunkel L, et al. Expert consensus document: European Consensus Statement on congenital hypogonadotropic hypogonadism--pathogenesis, diagnosis and treatment. *Nat Rev Endocrinol.* 2015;11(9):547-64.
 72. Crane DI, Maxwell MA, Paton BC. PEX1 mutations in the Zellweger spectrum of the peroxisome biogenesis disorders. *Human mutation.* 2005;26(3):167-75.
 73. Mollet G, Silbermann F, Delous M, Salomon R, Antignac C, Saunier S. Characterization of the nephrocystin/nephrocystin-4 complex and subcellular localization of nephrocystin-4 to primary cilia and centrosomes. *Hum Mol Genet.* 2005;14(5):645-56.

74. Bilous RW, Murty G, Parkinson DB, Thakker RV, Coulthard MG, Burn J, et al. Brief report: autosomal dominant familial hypoparathyroidism, sensorineural deafness, and renal dysplasia. *N Engl J Med*. 1992;327(15):1069-74.
75. Jira PE, Waterham HR, Wanders RJ, Smeitink JA, Sengers RC, Wevers RA. Smith-Lemli-Opitz syndrome and the DHCR7 gene. *Ann Hum Genet*. 2003;67(Pt 3):269-80.
76. Murugapoopathy V, Gupta IR. A Primer on Congenital Anomalies of the Kidneys and Urinary Tracts (CAKUT). *Clin J Am Soc Nephrol*. 2020;15(5):723-31.
77. Westland R, Renkema KY, Knoers N. Clinical Integration of Genome Diagnostics for Congenital Anomalies of the Kidney and Urinary Tract. *Clin J Am Soc Nephrol*. 2020;16(1):128-37.
78. Jain S, Chen F. Developmental pathology of congenital kidney and urinary tract anomalies. *Clin Kidney J*. 2018;12(3):382-99.
79. Schedl A. Renal abnormalities and their developmental origin. *Nature reviews Genetics*. 2007;8(10):791-802.
80. Kagan M, Pleniceanu O, Vivante A. The genetic basis of congenital anomalies of the kidney and urinary tract. *Pediatr Nephrol*. 2022;37(10):2231-43.
81. Sanna-Cherchi S, Westland R, Ghiggeri GM, Gharavi AG. Genetic basis of human congenital anomalies of the kidney and urinary tract. *J Clin Invest*. 2018;128(1):4-15.
82. Nigam A, Knoers NVAM, Renkema KY. Impact of next generation sequencing on our understanding of CAKUT. *Seminars in Cell & Developmental Biology*. 2019;91:104-10.
83. Lote CJ. *Principles of Renal Physiology*: Springer New York; 2012.
84. Cain JE, Di Giovanni V, Smeeton J, Rosenblum ND. Genetics of Renal Hypoplasia: Insights Into the Mechanisms Controlling Nephron Endowment. *Pediatric research*. 2010;68(2):91-8.
85. Habib R, Courtecuisse V, Mathieu H, Royer P. Un type anatomoclinique particulier d'insuffisance rénale chronique de l'enfant. L'hypoplasie oligonéphronique congénitale bilatérale. *J Urol Nephrol (Paris)*. 1962;68:139-43.

86. Gutierrez R. Surgical aspects of renal agenesis: with special reference to hypoplastic kidney, renal aplasia and congenital absence of one kidney. *Archives of Surgery*. 1933;27(4):686-735.
87. Graham AP. Hypoplastic kidney, bilateral: case report. *The Journal of Urology*. 1948;60(4):581-5.
88. Royer P, Habib R, Mathieu H, Courtecuisse V. L'hypoplasie rénale bilatérale congénitale avec réduction du nombre et hypertrophie des néphrons chez l'enfant. *Ann Pediatr*. 1962;38:753.
89. Morita T, Wenzl J, McCoy J, Porch J, Kimmelstiel P. Bilateral renal hypoplasia with oligomeganephronia: Quantitative and electron microscopic study. *American Journal of Clinical Pathology*. 1973;59(1):104-12.
90. Kanasawa M, Moller J, Good RA, Vernier RL. Dwarfed Kidneys in Children: The Classification, Etiology, and Significance of Bilateral Small Kidneys in 11 Children. *American Journal of Diseases of Children*. 1965;109(2):130-40.
91. Bonsib SM. Renal Hypoplasia, From Grossly Insufficient to Not Quite Enough: Consideration for Expanded Concepts Based Upon the Author's Perspective With Historical Review. *Advances in anatomic pathology*. 2020;27(5):311-30.
92. Valderrama E, Berkman JJ. The Ask-Upmark kidney in a premature infant. *Clinical Nephrology*. 1979;11(6):313-7.
93. Shindo S, Bernstein J, Arant Jr BS. Evolution of renal segmental atrophy (Ask-Upmark kidney) in children with vesicoureteric reflux: radiographic and morphologic studies. *The Journal of pediatrics*. 1983;102(6):847-54.
94. Arant Jr BS, Sotelo-Avila C, Bernstein J. Segmental "hypoplasia" of the kidney (Ask-Upmark). *The Journal of pediatrics*. 1979;95(6):931-9.
95. Bernstein J, Meyer R. Some speculations on the nature and significance of developmentally small kidneys (renal hypoplasia). *Nephron*. 1964;1(3):137-43.
96. Bernstein J. Developmental abnormalities of the renal parenchyma. Renal hypoplasia and dysplasia. *Pathology annual*. 1968:213-47.
97. Keller G, Zimmer G, Mall G, Ritz E, Amann K. Nephron number in patients with primary hypertension. *N Engl J Med*. 2003;348(2):101-8.

98. Hughson MD, Douglas-Denton R, Bertram JF, Hoy WE. Hypertension, glomerular number, and birth weight in African Americans and white subjects in the southeastern United States. *Kidney international*. 2006;69(4):671-8.
99. Hoy WE, Hughson MD, Singh GR, Douglas-Denton R, Bertram JF. Reduced nephron number and glomerulomegaly in Australian Aborigines: a group at high risk for renal disease and hypertension. *Kidney international*. 2006;70(1):104-10.
100. Brenner BM, Garcia DL, Anderson S. Glomeruli and blood pressure. Less of one, more the other? *Am J Hypertens*. 1988;1(4 Pt 1):335-47.
101. Brenner BM, Chertow GM. Congenital oligonephropathy and the etiology of adult hypertension and progressive renal injury. *Am J Kidney Dis*. 1994;23(2):171-5.
102. Chen R-Y, Chang H. Renal Dysplasia. *Archives of Pathology & Laboratory Medicine*. 2015;139(4):547-51.
103. Ichikawa I, Kuwayama F, Pope Jc, Stephens FD, Miyazaki Y. Paradigm shift from classic anatomic theories to contemporary cell biological views of CAKUT. *Kidney international*. 2002;61(3):889-98.
104. Woolf AS, Price KL, Scambler PJ, Winyard PJ. Evolving concepts in human renal dysplasia. *Journal of the American Society of Nephrology : JASN*. 2004;15(4):998-1007.
105. Siomou E, Papadopoulou F, Kollios KD, Photopoulos A, Evagelidou E, Androulakakis P, et al. Duplex collecting system diagnosed during the first 6 years of life after a first urinary tract infection: a study of 63 children. *J Urol*. 2006;175(2):678-81; discussion 81-2.
106. Glassberg KI, Braren V, Duckett JW, Jacobs EC, King LR, Lebowitz RL, et al. Suggested terminology for duplex systems, ectopic ureters and ureteroceles. *J Urol*. 1984;132(6):1153-4.
107. Kozlov VM, Schedl A. Duplex kidney formation: developmental mechanisms and genetic predisposition. *F1000Res*. 2020;9.
108. Zissin R, Apter S, Yaffe D, Kots E, Gayer G, Nissenkorn I, et al. Renal duplication with associated complications in adults: CT findings in 26 cases. *Clin Radiol*. 2001;56(1):58-63.

109. Weigert C. Ueber einige Bildungsfehler der Ureteren. *Archiv für pathologische Anatomie und Physiologie und für klinische Medicin.* 1877;70(4):490-501.
110. Britt DB, Borden TA, Woodhead DM. Inverted Y ureteral duplication with a blind-ending branch. *J Urol.* 1972;108(3):387-8.
111. Akbulut F, Savun M, Ucpinar B, Sahan M, Arslan B, Ozgor F, et al. Duplicated Renal System with H Shaped Ureter: An Extraordinary Anomaly. *Case Rep Urol.* 2016;2016:4062515.
112. Senel U, Tanriverdi HI, Ozmen Z, Sozubir S. Ectopic Ureter Accompanied by Duplicated Ureter: Three Cases. *J Clin Diagn Res.* 2015;9(9):Pd10-2.
113. Begg RC. Sextuplicitas renum: a case of six functioning kidneys and ureters in an adult female. *J Urol.* 1953;70(5):686-93.
114. Lopes RI, Lopes RN, Barbosa Filho CM. Ureteral quadruplication with contralateral triplicate ureter. *J Urol.* 2001;166(3):979-80.
115. Bolkier M, Moskovitz B, Ginesin Y, Vardi Y, Levin DR. Incomplete quadruplication of urinary tract with contralateral agenesis of the kidney. *Eur Urol.* 1991;19(3):267-8.
116. Jurkiewicz B, Ząbkowski T, Shevchuk D. Ureteral quintuplication with renal atrophy in an infant after the 1986 Chernobyl nuclear disaster. *Urology.* 2014;83(1):211-3.
117. Kudela G, Koszutski T, Mikosinski M, Utrata W. Ureteral triplication--report of four cases. *Eur J Pediatr Surg.* 2006;16(4):279-81.
118. Bhide A, Sairam S, Farrugia MK, Boddy SA, Thilaganathan B. The sensitivity of antenatal ultrasound for predicting renal tract surgery in early childhood. *Ultrasound Obstet Gynecol.* 2005;25(5):489-92.
119. Levi S, Hyjazi Y, Schaapst JP, Defoort P, Coulon R, Buekens P. Sensitivity and specificity of routine antenatal screening for congenital anomalies by ultrasound: the Belgian Multicentric Study. *Ultrasound Obstet Gynecol.* 1991;1(2):102-10.
120. Rosendahl H. Ultrasound screening for fetal urinary tract malformations: a prospective study in general population. *Eur J Obstet Gynecol Reprod Biol.* 1990;36(1-2):27-33.
121. Abramovich DR. Fetal factors influencing the volume and composition of liquor amnii. *J Obstet Gynaecol Br Commonw.* 1970;77(10):865-77.

122. Port FK. Morbidity and mortality in dialysis patients. *Kidney international*. 1994;46(6):1728-37.
123. Mishra A. Renal agenesis: report of an interesting case. *Br J Radiol*. 2007;80(956):e167-9.
124. Jain S, Chen F. Developmental pathology of congenital kidney and urinary tract anomalies. *Clin Kidney J*. 2019;12(3):382-99.
125. Vincenti F, Amend WJ, Jr., Kaysen G, Feduska N, Birnbaum J, Duca R, et al. Long-term renal function in kidney donors. Sustained compensatory hyperfiltration with no adverse effects. *Transplantation*. 1983;36(6):626-9.
126. Atiyeh B, Husmann D, Baum M. Contralateral renal abnormalities in multicystic-dysplastic kidney disease. *J Pediatr*. 1992;121(1):65-7.
127. Atiyeh B, Husmann D, Baum M. Contralateral renal abnormalities in patients with renal agenesis and noncystic renal dysplasia. *Pediatrics*. 1993;91(4):812-5.
128. Flack CE, Bellinger MF. The multicystic dysplastic kidney and contralateral vesicoureteral reflux: protection of the solitary kidney. *J Urol*. 1993;150(6):1873-4.
129. Robitaille P, Mongeau JG, Lortie L, Sinnassamy P. Long-term follow-up of patients who underwent unilateral nephrectomy in childhood. *Lancet*. 1985;1(8441):1297-9.
130. Broyer M, Soto B, Gagnadoux MF, Adi M, Rica C, Gubler MC. Oligomeganephronic renal hypoplasia. *Adv Nephrol Necker Hosp*. 1997;26:47-63.
131. Hiraoka M. Medical management of congenital anomalies of the kidney and urinary tract. *Pediatr Int*. 2003;45(5):624-33.
132. van de Hoek G, Nicolaou N, Giles RH, Knoers NV, Renkema KY, Bongers EM. Functional models for congenital anomalies of the kidney and urinary tract. *Nephron*. 2015;129(1):62-7.
133. Farrow EG, Davis SI, Mooney SD, Beighton P, Mascarenhas L, Gutierrez YR, et al. Extended mutational analyses of FGFR1 in osteoglophonic dysplasia. *American Journal of Medical Genetics Part A*. 2006;140A(5):537-9.
134. Lahiri S, Ghoshal B, Nandi D. A Case of Antley-Bixler Syndrome. *Journal of clinical neonatology*. 2012;1:46-8.

135. Sanna-Cherchi S, Sampogna RV, Papeta N, Burgess KE, Nees SN, Perry BJ, et al. Mutations in DSTYK and dominant urinary tract malformations. *N Engl J Med*. 2013;369(7):621-9.
136. Touat M, Ileana E, Postel-Vinay S, Andre F, Soria JC. Targeting FGFR Signaling in Cancer. *Clinical cancer research : an official journal of the American Association for Cancer Research*. 2015;21(12):2684-94.
137. Walker KA, Sims-Lucas S, Bates CM. Fibroblast growth factor receptor signaling in kidney and lower urinary tract development. *Pediatr Nephrol*. 2016;31(6):885-95.
138. Ornitz DM, Itoh N. The Fibroblast Growth Factor signaling pathway. *Wiley Interdiscip Rev Dev Biol*. 2015;4(3):215-66.
139. Wiedemann M, Trueb B. Characterization of a novel protein (FGFRL1) from human cartilage related to FGF receptors. *Genomics*. 2000;69(2):275-9.
140. Goetz R, Mohammadi M. Exploring mechanisms of FGF signalling through the lens of structural biology. *Nat Rev Mol Cell Biol*. 2013;14(3):166-80.
141. Farrell B, Breeze AL. Structure, activation and dysregulation of fibroblast growth factor receptor kinases: perspectives for clinical targeting. *Biochem Soc Trans*. 2018;46(6):1753-70.
142. Gotoh N. Regulation of growth factor signaling by FRS2 family docking/scaffold adaptor proteins. *Cancer Sci*. 2008;99(7):1319-25.
143. Huang Z, Marsiglia WM, Basu Roy U, Rahimi N, Ilghari D, Wang H, et al. Two FGF Receptor Kinase Molecules Act in Concert to Recruit and Transphosphorylate Phospholipase C γ . *Mol Cell*. 2016;61(1):98-110.
144. Turner N, Grose R. Fibroblast growth factor signalling: from development to cancer. *Nat Rev Cancer*. 2010;10(2):116-29.
145. Mailleux AA, Tefft D, Ndiaye D, Itoh N, Thiery JP, Warburton D, et al. Evidence that SPROUTY2 functions as an inhibitor of mouse embryonic lung growth and morphogenesis. *Mech Dev*. 2001;102(1-2):81-94.
146. Fürthauer M, Reifers F, Brand M, Thisse B, Thisse C. sprouty4 acts in vivo as a feedback-induced antagonist of FGF signaling in zebrafish. *Development*. 2001;128(12):2175-86.

147. Böttcher RT, Pollet N, Delius H, Niehrs C. The transmembrane protein XFLRT3 forms a complex with FGF receptors and promotes FGF signalling. *Nat Cell Biol.* 2004;6(1):38-44.
148. Tsang M, Friesel R, Kudoh T, Dawid IB. Identification of Sef, a novel modulator of FGF signalling. *Nat Cell Biol.* 2002;4(2):165-9.
149. Torii S, Kusakabe M, Yamamoto T, Maekawa M, Nishida E. Sef is a spatial regulator for Ras/MAP kinase signaling. *Developmental cell.* 2004;7(1):33-44.
150. Zhao Y, Zhang ZY. The mechanism of dephosphorylation of extracellular signal-regulated kinase 2 by mitogen-activated protein kinase phosphatase 3. *The Journal of biological chemistry.* 2001;276(34):32382-91.
151. Kawakami Y, Rodríguez-León J, Koth CM, Büscher D, Itoh T, Raya A, et al. MKP3 mediates the cellular response to FGF8 signalling in the vertebrate limb. *Nat Cell Biol.* 2003;5(6):513-9.
152. Thisse B, Thisse C. Functions and regulations of fibroblast growth factor signaling during embryonic development. *Developmental biology.* 2005;287(2):390-402.
153. Xie Y, Su N, Yang J, Tan Q, Huang S, Jin M, et al. FGF/FGFR signaling in health and disease. *Signal transduction and targeted therapy.* 2020;5(1):020-00222.
154. Hains D, Sims-Lucas S, Kish K, Saha M, McHugh K, Bates CM. Role of fibroblast growth factor receptor 2 in kidney mesenchyme. *Pediatric research.* 2008;64(6):592-8.
155. Hains DS, Sims-Lucas S, Carpenter A, Saha M, Murawski I, Kish K, et al. High incidence of vesicoureteral reflux in mice with Fgfr2 deletion in kidney mesenchyma. *J Urol.* 2010;183(5):2077-84.
156. Sims-Lucas S, Argyropoulos C, Kish K, McHugh K, Bertram JF, Quigley R, et al. Three-dimensional imaging reveals ureteric and mesenchymal defects in Fgfr2-mutant kidneys. *Journal of the American Society of Nephrology : JASN.* 2009;20(12):2525-33.
157. Sims-Lucas S, Cusack B, Baust J, Eswarakumar VP, Masatoshi H, Takeuchi A, et al. Fgfr1 and the IIIc isoform of Fgfr2 play critical roles in the metanephric mesenchyme mediating early inductive events in kidney development. *Developmental dynamics : an official publication of the American Association of Anatomists.* 2011;240(1):240-9.

158. Zhao H, Kegg H, Grady S, Truong HT, Robinson ML, Baum M, et al. Role of fibroblast growth factor receptors 1 and 2 in the ureteric bud. *Developmental biology*. 2004;276(2):403-15.
159. Arman E, Haffner-Krausz R, Chen Y, Heath JK, Lonai P. Targeted disruption of fibroblast growth factor (FGF) receptor 2 suggests a role for FGF signaling in pregastrulation mammalian development. *Proc Natl Acad Sci U S A*. 1998;95(9):5082-7.
160. Bates CM. Role of fibroblast growth factor receptor signaling in kidney development. *Pediatr Nephrol*. 2011;26(9):1373-9.
161. Deng CX, Wynshaw-Boris A, Shen MM, Daugherty C, Ornitz DM, Leder P. Murine FGFR-1 is required for early postimplantation growth and axial organization. *Genes Dev*. 1994;8(24):3045-57.
162. Xu X, Weinstein M, Li C, Naski M, Cohen RI, Ornitz DM, et al. Fibroblast growth factor receptor 2 (FGFR2)-mediated reciprocal regulation loop between FGF8 and FGF10 is essential for limb induction. *Development*. 1998;125(4):753-65.
163. Yamaguchi TP, Harpal K, Henkemeyer M, Rossant J. fgfr-1 is required for embryonic growth and mesodermal patterning during mouse gastrulation. *Genes Dev*. 1994;8(24):3032-44.
164. Poladia DP, Kish K, Kutay B, Bauer J, Baum M, Bates CM. Link between reduced nephron number and hypertension: studies in a mutant mouse model. *Pediatric research*. 2006;59(4 Pt 1):489-93.
165. Celli G, LaRochelle WJ, Mackem S, Sharp R, Merlino G. Soluble dominant-negative receptor uncovers essential roles for fibroblast growth factors in multi-organ induction and patterning. *The EMBO journal*. 1998;17(6):1642-55.
166. Colvin JS, Bohne BA, Harding GW, McEwen DG, Ornitz DM. Skeletal overgrowth and deafness in mice lacking fibroblast growth factor receptor 3. *Nat Genet*. 1996;12(4):390-7.
167. Weinstein M, Xu X, Ohyama K, Deng CX. FGFR-3 and FGFR-4 function cooperatively to direct alveogenesis in the murine lung. *Development*. 1998;125(18):3615-23.

168. Poladia DP, Kish K, Kutay B, Hains D, Kegg H, Zhao H, et al. Role of fibroblast growth factor receptors 1 and 2 in the metanephric mesenchyme. *Developmental biology*. 2006;291(2):325-39.
169. Orr-Urtreger A, Givol D, Yayon A, Yarden Y, Lonai P. Developmental expression of two murine fibroblast growth factor receptors, flg and bek. *Development*. 1991;113(4):1419-34.
170. Dudley AT, Godin RE, Robertson EJ. Interaction between FGF and BMP signaling pathways regulates development of metanephric mesenchyme. *Genes Dev*. 1999;13(12):1601-13.
171. Di Giovanni V, Walker KA, Bushnell D, Schaefer C, Sims-Lucas S, Puri P, et al. Fibroblast growth factor receptor-Frs2 α signaling is critical for nephron progenitors. *Developmental biology*. 2015;400(1):82-93.
172. Sawh-Martinez R, Steinbacher DM. Syndromic Craniosynostosis. *Clin Plast Surg*. 2019;46(2):141-55.
173. Vogels A, Fryns JP. Pfeiffer syndrome. *Orphanet J Rare Dis*. 2006;1:19.
174. Ko JM. Genetic Syndromes Associated with Craniosynostosis. *J Korean Neurosurg Soc*. 2016;59(3):187-91.
175. Villanueva C, de Roux N. FGFR1 mutations in Kallmann syndrome. *Front Horm Res*. 2010;39:51-61.
176. Zhang D, Lin J, Han J. Receptor-interacting protein (RIP) kinase family. *Cell Mol Immunol*. 2010;7(4):243-9.
177. Festjens N, Vanden Berghe T, Cornelis S, Vandenabeele P. RIP1, a kinase on the crossroads of a cell's decision to live or die. *Cell Death Differ*. 2007;14(3):400-10.
178. Declercq W, Vanden Berghe T, Vandenabeele P. RIP kinases at the crossroads of cell death and survival. *Cell*. 2009;138(2):229-32.
179. Stanger BZ, Leder P, Lee TH, Kim E, Seed B. RIP: a novel protein containing a death domain that interacts with Fas/APO-1 (CD95) in yeast and causes cell death. *Cell*. 1995;81(4):513-23.

180. Hsu H, Huang J, Shu HB, Baichwal V, Goeddel DV. TNF-dependent recruitment of the protein kinase RIP to the TNF receptor-1 signaling complex. *Immunity*. 1996;4(4):387-96.
181. Kelliher MA, Grimm S, Ishida Y, Kuo F, Stanger BZ, Leder P. The death domain kinase RIP mediates the TNF-induced NF-kappaB signal. *Immunity*. 1998;8(3):297-303.
182. Ting AT, Pimentel-Muinos FX, Seed B. RIP mediates tumor necrosis factor receptor 1 activation of NF-kappaB but not Fas/APO-1-initiated apoptosis. *The EMBO journal*. 1996;15(22):6189-96.
183. Becic T, Kero D, Vukojevic K, Mardesic S, Saraga-Babic M. Growth factors FGF8 and FGF2 and their receptor FGFR1, transcriptional factors Msx-1 and MSX-2, and apoptotic factors p19 and RIP5 participate in the early human limb development. *Acta histochemica*. 2018;120(3):205-14.
184. Zha J, Zhou Q, Xu LG, Chen D, Li L, Zhai Z, et al. RIP5 is a RIP-homologous inducer of cell death. *Biochemical and biophysical research communications*. 2004;319(2):298-303.
185. Becic T, Kero D, Vukojevic K, Mardesic S, Saraga-Babic M. Growth factors FGF8 and FGF2 and their receptor FGFR1, transcriptional factors Msx-1 and MSX-2, and apoptotic factors p19 and RIP5 participate in the early human limb development. *Acta histochemica*. 2018;120(3):205-14.
186. Capone VP, Morello W, Taroni F, Montini G. Genetics of Congenital Anomalies of the Kidney and Urinary Tract: The Current State of Play. *International journal of molecular sciences*. 2017;18(4).
187. Sanna-Cherchi S, Ravani P, Corbani V, Parodi S, Haupt R, Piaggio G, et al. Renal outcome in patients with congenital anomalies of the kidney and urinary tract. *Kidney international*. 2009;76(5):528-33.
188. Mead R, Gilmour SG, Mead A. *Statistical Principles for the Design of Experiments: Applications to Real Experiments*. Cambridge: Cambridge University Press; 2012.
189. Williams JR. The Declaration of Helsinki and public health. *Bull World Health Organ*. 2008;86(8):650-2.
190. O'Rahilly R. Guide to the staging of human embryos. *Anat Anz*. 1972;130(5):556-9.

191. Pabinger S, Rödiger S, Kriegner A, Vierlinger K, Weinhäusel A. A survey of tools for the analysis of quantitative PCR (qPCR) data. *Biomol Detect Quantif.* 2014;1(1):23-33.
192. Gadkar V, Filion M. New Developments in Quantitative Real-time Polymerase Chain Reaction Technology. *Curr Issues Mol Biol.* 2014;16:1-6.
193. Feuer R, Vlaic S, Arlt J, Sawodny O, Dahmen U, Zanger UM, et al. LEMming: A Linear Error Model to Normalize Parallel Quantitative Real-Time PCR (qPCR) Data as an Alternative to Reference Gene Based Methods. *PLoS One.* 2015;10(9):e0135852.
194. Cui X, Zhou J, Qiu J, Johnson MR, Mrug M. Validation of endogenous internal real-time PCR controls in renal tissues. *American journal of nephrology.* 2009;30(5):413-7.
195. Herath S, Dai H, Erlich J, Au AY, Taylor K, Succar L, et al. Selection and validation of reference genes for normalisation of gene expression in ischaemic and toxicological studies in kidney disease. *PLoS One.* 2020;15(5):e0233109.
196. Eisenberg E, Levanon EY. Human housekeeping genes, revisited. *Trends Genet.* 2013;29(10):569-74.
197. Reich HN, Oudit GY, Penninger JM, Scholey JW, Herzenberg AM. Decreased glomerular and tubular expression of ACE2 in patients with type 2 diabetes and kidney disease. *Kidney international.* 2008;74(12):1610-6.
198. Zhong C, Chen M, Chen Y, Yao F, Fang W. Loss of DSTYK activates Wnt/ β -catenin signaling and glycolysis in lung adenocarcinoma. *Cell death & disease.* 2021;12(12):1122.
199. Liu X, Lai C, Wang K, Xing L, Yang P, Duan Q, et al. A Functional Role of Fibroblast Growth Factor Receptor 1 (FGFR1) in the Suppression of Influenza A Virus Replication. *PLoS One.* 2015;10(4):e0124651.
200. Dupasquier S, Delmarcelle A-S, Marbaix E, Cosyns J-P, Courtoy PJ, Pierreux CE. Validation of housekeeping gene and impact on normalized gene expression in clear cell Renal Cell Carcinoma: critical reassessment of YBX3/ZONAB/CSDA expression. *BMC Molecular Biology.* 2014;15(1):9.
201. Stamenkovic I, Skalli O, Gabbiani G. Distribution of intermediate filament proteins in normal and diseased human glomeruli. *Am J Pathol.* 1986;125(3):465-75.

202. Holthöfer H, Ahola H, Solin ML, Wang S, Palmén T, Luimula P, et al. Nephrin localizes at the podocyte filtration slit area and is characteristically spliced in the human kidney. *Am J Pathol.* 1999;155(5):1681-7.
203. Racetin A, Raguz F, Durdov MG, Kunac N, Saraga M, Sanna-Cherchi S, et al. Immunohistochemical expression pattern of RIP5, FGFR1, FGFR2 and HIP2 in the normal human kidney development. *Acta histochemica.* 2019;121(5):531-8.
204. Walker KA, Ikeda Y, Zabbarova I, Schaefer CM, Bushnell D, De Groat WC, et al. *Fgfr2* is integral for bladder mesenchyme patterning and function. *American journal of physiology Renal physiology.* 2015;308(8):F888-98.
205. Cohen MM, Jr., Kreiborg S. Visceral anomalies in the Apert syndrome. *American journal of medical genetics.* 1993;45(6):758-60.
206. Passos-Bueno MR, Wilcox WR, Jabs EW, Sertie AL, Alonso LG, Kitoh H. Clinical spectrum of fibroblast growth factor receptor mutations. *Human mutation.* 1999;14(2):115-25.
207. Sergi C, Stein H, Heep JG, Otto HF. A 19-week-old fetus with craniosynostosis, renal agenesis and gastroschisis: case report and differential diagnosis. *Pathology, research and practice.* 1997;193(8):579-85; discussion 87-8.
208. Seyedzadeh A, Kompani F, Esmailie E, Samadzadeh S, Farshchi B. High-grade vesicoureteral reflux in Pfeiffer syndrome. *Urology journal.* 2008;5(3):200-2.
209. Paštar V, Lozić M, Kelam N, Filipović N, Bernard B, Katsuyama Y, et al. Connexin Expression Is Altered in Liver Development of Yotari (*dab1* *-/-*) Mice. *International Journal of Molecular Sciences.* 2021;22(19):10712.
210. Kon E, Calvo-Jimenez E, Cossard A, Na Y, Cooper JA, Jossin Y. N-cadherin-regulated FGFR ubiquitination and degradation control mammalian neocortical projection neuron migration. *eLife.* 2019;8.
211. Hoe H-S, Harris DC, Rebeck GW. Multiple pathways of apolipoprotein E signaling in primary neurons. *Journal of Neurochemistry.* 2005;93(1):145-55.
212. Lee GH, Chhangawala Z, von Daake S, Savas JN, Yates JR, 3rd, Comoletti D, et al. Reelin induces Erk1/2 signaling in cortical neurons through a non-canonical pathway. *The Journal of biological chemistry.* 2014;289(29):20307-17.

213. Jossin Y, Goffinet AM. Reelin signals through phosphatidylinositol 3-kinase and Akt to control cortical development and through mTor to regulate dendritic growth. *Mol Cell Biol.* 2007;27(20):7113-24.
214. Loane M, Dolk H, Kelly A, Teljeur C, Greenlees R, Densem J. Paper 4: EUROCAT statistical monitoring: identification and investigation of ten year trends of congenital anomalies in Europe. *Birth defects research Part A, Clinical and molecular teratology.* 2011;91 Suppl 1:S31-43.
215. Ardissino G, Dacco V, Testa S, Bonaudo R, Claris-Appiani A, Taioli E, et al. Epidemiology of chronic renal failure in children: data from the Italkid project. *Pediatrics.* 2003;111(4 Pt 1):e382-7.
216. Vivante A, Kohl S, Hwang DY, Dworschak GC, Hildebrandt F. Single-gene causes of congenital anomalies of the kidney and urinary tract (CAKUT) in humans. *Pediatr Nephrol.* 2014;29(4):695-704.
217. Barasch J, Qiao J, McWilliams G, Chen D, Oliver JA, Herzlinger D. Ureteric bud cells secrete multiple factors, including bFGF, which rescue renal progenitors from apoptosis. *The American journal of physiology.* 1997;273(5):F757-67.
218. Zhong C, Chen M, Chen Y, Yao F, Fang W. Loss of DSTYK activates Wnt/ β -catenin signaling and glycolysis in lung adenocarcinoma. *Cell death & disease.* 2021;12(12):021-04385.
219. Shima H, Tazawa H, Puri P. Increased expression of fibroblast growth factors in segmental renal dysplasia. *Pediatr Surg Int.* 2000;16(4):306-9.
220. Xie Y, Su N, Yang J, Tan Q, Huang S, Jin M, et al. FGF/FGFR signaling in health and disease. *Signal transduction and targeted therapy.* 2020;5(1):181.
221. Tsimafeyeu I, Khasanova A, Stepanova E, Gordiev M, Khochenkov D, Naumova A, et al. FGFR2 overexpression predicts survival outcome in patients with metastatic papillary renal cell carcinoma. *Clin Transl Oncol.* 2017;19(2):265-8.
222. Xu Z, Zhu X, Wang M, Lu Y, Dai C. FGF/FGFR2 Protects against Tubular Cell Death and Acute Kidney Injury Involving Erk1/2 Signaling Activation. *Kidney Dis.* 2020;6(3):181-94.
223. Omori S, Hida M, Fujita H, Takahashi H, Tanimura S, Kohno M, et al. Extracellular signal-regulated kinase inhibition slows disease progression in mice with polycystic

- kidney disease. *Journal of the American Society of Nephrology* : JASN. 2006;17(6):1604-14.
224. Tokat E, Tan M, Gürocak S. Protein expression in vesicoureteral reflux: What about children? *J Pediatr Surg.* 2022;57(3):492-6.
225. Harshman LA, Brophy PD. PAX2 in human kidney malformations and disease. *Pediatr Nephrol.* 2012;27(8):1265-75.
226. Jain S, Suarez AA, McGuire J, Liapis H. Expression profiles of congenital renal dysplasia reveal new insights into renal development and disease. *Pediatr Nephrol.* 2007;22(7):962-74.

10. KRATKI ŽIVOTOPIS

OSOBNI PODATCI

Ime i prezime: Nela Kelam

Mjesto i datum rođenja: Split, 28. travnja 1992.

Državljanstvo: hrvatsko

IZOBRAZBA

2021.-danas, Poslijediplomski sveučilišni doktorski studij Biologija Novotvorina, Medicinski fakultet, Sveučilište u Splitu

2013.-2015. Diplomski sveučilišni studij Biologije i kemije, Prirodoslovno-matematički fakultet Sveučilišta u Splitu, akademska titula: Magistra edukacije biologije i kemije

2010.-2013. Preddiplomski sveučilišni studij Biologije i kemije, Prirodoslovno-matematički fakultet, Sveučilište u Splitu, akademska titula: Prvostupnica biologije i kemije

NAGRADE I PRIZNANJA

2022. Program potpore za mlade znanstvenike Medicinskog fakulteta Sveučilišta u Splitu

2022. Zahvalnica – Europska noć istraživača

2021. Zahvalnica – Centar izvrsnosti prirodoslovlja Splitsko – dalmatinske županije

2015. Dekanova nagrada za ostvareni uspjeh na diplomskom studiju

2013. Dekanova nagrada za ostvareni uspjeh na preddiplomskom studiju

RADNO ISKUSTVO

2020.-danas Asistentica na projektu Hrvatske zaklade za znanost „Karakterizacija kandidat gena za prirodene anomalije bubrega i urotakta tijekom razvoja u miša i čovjeka“ (IP-2016-06-2575), voditeljice prof. Katarine Vukojević dr. med., pod mentorstvom izv. prof. dr. sc. Sandre Kostić

2018.-2019. Nastavnica biologije i kemije, SŠ „Braća Radić“, Kaštel Štafilić-Nehaj

2017. Nastavnica kemije, Nadbiskupijska klasična gimnazija „don Frane Bulić“ Split

- 2016.-2017. Nastavnica biologije i kemije, polaznica mjere za poticanje zapošljavanja „Stručno osposobljavanje za rad bez zasnivanja radnog odnosa“ u Osnovnoj školi Blatine-Škrape, Split pod mentorstvom prof. Ariane Marović
- 2015.-2016. Vanjska suradnica na Prirodoslovno-Matematičkom fakultetu Sveučilišta u Splitu na kolegijima Kormofita i Ekologija bilja i geobotanika (voditelj kolegija dr. sc. Juraj Kamenjarin)

ČLANSTVA

2021. – danas Hrvatsko mikroskopijsko društvo (HMD), članica
2022. – danas Hrvatsko društvo za znanost o laboratorijskim životinjama (CroLASA), članica

PROFESIONALNO USAVRŠAVANJE

- 5.1.-5.3.2024. Poslijediplomsko stručno usavršavanje na „Center for regenerative medicine and Skeletal Development, Department of Reconstructive Sciences“, Uconn Health, School of Dental Medicine, Connecticut, USA
- 2.-6.10.2023. „Blended intensive programme on Doctoral Education“, kratkoročna mobilnost studenata u okviru programa Erasmus+, Valladolid, Španjolska
- 22.-26.5.2023. Edukacija u tehnikama protočne citometrije, „From first principles to Polychromatic Applications“, Medicinski fakultet Sveučilišta u Splitu
- 24.4.-3.5.2023. Stručno usavršavanje u sklopu Erasmus+ kratkoročne mobilnosti nastavnog osoblja, Citogenetički laboratorij Sveučilišta u Mostaru
- 11./12.2021. Tečaj za osposobljavanje za rad s laboratorijskim životinjama; Labanim, Zavod za animalnu fiziologiju, Prirodoslovno-matematički fakultet, Sveučilište u Zagrebu
- 1.-5.11.2021. Edukacija u tehnikama PCR i RT-qPCR, Citogenetički laboratorij Sveučilišta u Mostaru
- 12.-16.7.2021. „Summer School of Science Communication“; Mediteranski institut za istraživanje života

05.-09.7.2021. „Radionica statističkog modeliranja biomedicinskih podataka“, Medicinski fakultet Sveučilišta u Splitu

23.-27.11.2020. Edukacija u tehnikama Western Blot, Mediteranski institut za istraživanje života

ZNANSTVENI RADOVI

1. Maglica M, **Kelam N**, Perutina I, Racetin A, Rizikalo A, Filipović N, Kuzmić Prusac I, Mišković J, Vukojević K. Immunoexpression Pattern of Autophagy-Related Proteins in Human Congenital Anomalies of the Kidney and Urinary Tract. *International Journal of Molecular Sciences*. 2024; 25(13):6829. <https://doi.org/10.3390/ijms25136829>
2. Kelam J, **Kelam N**, Filipović N, Komić L, Racetin A, Komić D, Kostić S, Kuzmić Prusac I, Vukojević K. Expression of Congenital Anomalies of the Kidney and Urinary Tract (CAKUT) Candidate Genes EDA2R, PCDH9, and TRAF7 in Normal Human Kidney Development and CAKUT. *Genes*. 2024; 15(6):702. <https://doi.org/10.3390/genes15060702>
3. Rošin M, **Kelam N**, Jurić I, Racetin A, Ogorevc M, Corre B, Čarić D, Filipović N, Vukojević K. Syndecans, Exostosins and Sulfotransferases as Potential Synovial Inflammation Moderators in Patients with Hip Osteoarthritis. *International Journal of Molecular Sciences*. 2024; 25(8):4557. <https://doi.org/10.3390/ijms25084557>
4. Rizikalo A, Maglica M, **Kelam N**, Perutina I, Ogorevc M, Racetin A, Filipović N, Katsuyama Y, Zovko Z, Mišković J, et al. Unraveling the Impact of Dab1 Gene Silencing on the Expression of Autophagy Markers in Lung Development. *Life*. 2024; 14(3):316.
5. Strikic A, Kokeza J, Ogorevc M, **Kelam N**, Vukoja M, Dolonga P, et al. Differential expression of HIF1A and its downstream target VEGFA in the main subtypes of renal cell carcinoma and their impact on patient survival. *Frontiers in Oncology*. 2023;13.
6. Restović I, Vučemilo M, Obad M, Kević N, **Kelam N**, Racetin A, et al. Expression of dendrin, neurofilament and glial fibrillary acidic protein in the brain of the dogfish *Scyliorhinus canicula* L.: Dendrin in dogfish brain. *Periodicum Biologorum*. 2023;125:43-55.
7. Kokeza J, Strikic A, Ogorevc M, **Kelam N**, Vukoja M, Dilber I, et al. The Effect of GLUT1 and HIF-1alpha Expressions on Glucose Uptake and Patient Survival in Non-Small-Cell Lung Carcinoma. *International journal of molecular sciences*. 2023;24(13).

8. Dunatov Huljev A, **Kelam N**, Benzon B, Šoljić V, Filipović N, Pešutić Pisac V, Glavina Durdov M, Vukojević K. Expression Pattern of Sonic Hedgehog, Patched and Smoothed in Clear Cell Renal Carcinoma. *Int J Mol Sci.* 2023 May 18;24(10):8935. doi: 10.3390/ijms24108935. PMID: 37240278; PMCID: PMC10219518.
9. Maglica M, **Kelam N**, Haque E, Perutina I, Racetin A, Filipovic N, et al. Immunoexpression Pattern of Autophagy Markers in Developing and Postnatal Kidneys of *Dab1(-/-)*(yotari) Mice. *Biomolecules.* 2023;13(3).
10. Perutina I, **Kelam N**, Maglica M, Racetin A, Ogorevc M, Filipovic N, et al. Disturbances in Switching between Canonical and Non-Canonical Wnt Signaling Characterize Developing and Postnatal Kidneys of *Dab1(-/-)* (yotari) Mice. *Biomedicines.* 2023;11(5).
11. **Kelam N**, Racetin A, Polovic M, Benzon B, Ogorevc M, Vukojevic K, et al. Aberrations in FGFR1, FGFR2, and RIP5 Expression in Human Congenital Anomalies of the Kidney and Urinary Tract (CAKUT). *International journal of molecular sciences.* 2022;23(24).
12. **Kelam N**, Racetin A, Katsuyama Y, Vukojevic K, Kostic S. Immunohistochemical Expression Pattern of FGFR1, FGFR2, RIP5, and HIP2 in Developing and Postnatal Kidneys of *Dab1(-/-)* (yotari) Mice. *International journal of molecular sciences.* 2022;23(4).
13. Juric MD, Racetin A, Filipovic N, **Kelam N**, Kostic S, Ljusic D, et al. Altered Expression of EMT-Related Factors Snail, Wnt4, and Notch2 in the Short-Term Streptozotocin-Induced Diabetic Rat Kidneys. *Life (Basel).* 2022;12(10).
14. Lozic M, Filipovic N, Juric M, Kosovic I, Benzon B, Solic I, et al. Alteration of Cx37, Cx40, Cx43, Cx45, Panx1, and Renin Expression Patterns in Postnatal Kidneys of *Dab1(-/-)* (yotari) Mice. *International journal of molecular sciences.* 2021;22(3).
15. Pastar V, Lozic M, **Kelam N**, Filipovic N, Bernard B, Katsuyama Y, et al. Connexin Expression Is Altered in Liver Development of Yotari (*dab1 -/-*) Mice. *International journal of molecular sciences.* 2021;22(19).
16. Racetin A, Filipovic N, Lozic M, Ogata M, Gudelj Ensor L, **Kelam N**, et al. A Homozygous *Dab1(-/-)* Is a Potential Novel Cause of Autosomal Recessive Congenital Anomalies of the Mice Kidney and Urinary Tract. *Biomolecules.* 2021;11(4).

SAŽETCI SA SKUPOVA

1. Bevanda M, **Kelam N**, Racetin A, Filipović N, Bevanda D, Bevanda I, Vukojević K. (2024) EXPRESSION PATTERN OF PDE4B, PDE4D AND SFRP5 MARKERS IN THE

- COLORECTAL CANCER. Abstract number: ABS-108-ISABS-2024. U: Journal of Bioanthropology doi:10.54062/jb.
2. Todorović P, **Kelam N**, Vukojevic K. Expression of Inversin and Dishevelled-1 in the stomach of yotari (Dab1^{-/-}) mice. Students' CongreSS of Science and Sport in Split (ST-CongreSS); 8 - 10 May 2024.
 3. Vukojevic K, Racetin A, **Kelam N**, Filipović N, Soljic V. Immunohistochemical Expression Pattern of RIP5, FGFR1, and FGFR2 in Normal Human Kidney Development and Congenital Anomalies of the Kidney and Urinary Tract (CAKUT). Kidney week, Orlando; November 05, 2022.; Exhibit Hall, Orange County Convention Center, West Building. American Society of Nephrology; 2022
 4. Kazazić A, **Kelam N**, Racetin A, Filipović N, Katsuyama Y, Vukojević K. (2022) EXPRESSION PATTERN OF APOPTOTIC INDUCING FACTOR IN THE INNER EAR DEVELOPMENT OF YOTARI (DAB1^{-/-}) AND WILD TYPE MICE. U: Journal of Bioanthropology doi:10.54062/jb.
 5. **Kelam N**, Racetin A, Kostic S, Vukojevic K, Mardesic S. IMMUNOHISTOCHEMICAL EXPRESSION PATTERN OF FGFR1, FGFR2 AND RIP5, IN DEVELOPING AND POSTNATAL KIDNEYS OF DAB1^{-/-}(YOTARI) MICE. InPEDIATRIC NEPHROLOGY 2022 Nov 1 (Vol. 37, No. 11, pp. 2911-2911). ONE NEW YORK PLAZA, SUITE 4600, NEW YORK, NY, UNITED STATES: SPRINGER.
 6. Racetin A, **Kelam N**, Lozic M, Filipovic N, Mardesic S, Saraga-Babic M, Vukojevic K. KIDNEY MORPHOLOGICAL CHANGES OF THE DAB1^{-/-}-MICE. InPEDIATRIC NEPHROLOGY 2022 Nov 1 (Vol. 37, No. 11, pp. 2958-2958). ONE NEW YORK PLAZA, SUITE 4600, NEW YORK, NY, UNITED STATES: SPRINGER.
 7. Restović, I., Vučemilo, M., Obad, M., Kević, N., **Kelam, N.**, Racetin, A. & Bočina, I. (2022) Expression of NF, GFAP, and dendrin in the brain of small-spotted catshark *Scyliorhinus canicula* L.. U: Macan, J. & Kovačević, G. (ur.)4th Croatia Microscopy Congress with International Participation.