

# Vrednovanje prenatalnog ultrazvučnog probira mokraćnog sustava postnatalnim ultrazvučnim pregledom mokraćnog sustava

---

**Bajo, Diana**

**Master's thesis / Diplomski rad**

**2016**

*Degree Grantor / Ustanova koja je dodijelila akademski / stručni stupanj:* **University of Split, School of Medicine / Sveučilište u Splitu, Medicinski fakultet**

*Permanent link / Trajna poveznica:* <https://um.nsk.hr/um:nbn:hr:171:012226>

*Rights / Prava:* [In copyright](#)/[Zaštićeno autorskim pravom.](#)

*Download date / Datum preuzimanja:* **2025-03-15**



*Repository / Repozitorij:*

[MEFST Repository](#)



**SVEUČILIŠTE U SPLITU  
MEDICINSKI FAKULTET**

**Diana Bajo**

**VREDNOVANJE PRENATALNOG ULTRAZVUČNOG PROBIRA MOKRAĆNOG  
SUSTAVA POSTNATALNIM ULTRAZVUČNIM PREGLEDOM MOKRAĆNOG  
SUSTAVA**

**Diplomski rad**

**Akadska godina 2015./2016.**

**Mentor:**

**prof. dr. sc. Marijan Saraga, dr. med.**

**Split, lipanj 2016.**

## **SADRŽAJ**

<b>1. UVOD</b> .....	<b>1</b>
1.1. Anomalije mokraćnog sustava.....	2
1.2. Prenatalni ultrazvučni probir anomalija mokraćnog sustava .....	5
1.3. Postnatalni ultrazvučni pregled mokraćnog sustava.....	7
<b>2. CILJ ISTRAŽIVANJA</b> .....	<b>10</b>
<b>3. ISPITANICI I METODE</b> .....	<b>12</b>
3.1. Ispitanici i materijali .....	13
3.2. Organizacija studije .....	13
3.3. Mjesto studije .....	13
3.4. Metode prikupljanja i obrade podataka .....	13
3.5. Opis istraživanja .....	13
<b>4. REZULTATI</b> .....	<b>15</b>
<b>5. RASPRAVA</b> .....	<b>29</b>
<b>6. ZAKLJUČCI</b> .....	<b>35</b>
<b>7. POPIS CITIRANE LITERATURE</b> .....	<b>37</b>
<b>8. SAŽETAK</b> .....	<b>41</b>
<b>9. SUMMARY</b> .....	<b>43</b>
<b>10. ŽIVOTOPIS</b> .....	<b>46</b>

## **ZAHVALA**

*„It's not what you look at that matters, it's what you see.“*

*Henry David Thoreau*

Hvala mom mentoru, prof. dr. sc. Marijanu Saragi, bez kojeg ne bih vidjela ono što gledam, ni stvorila ono što stvaram. Hvala Vam na susretljivosti, beskrajnom strpljenju, pomoći i stručnom vodstvu tijekom pisanja diplomskog rada.

Veliko hvala mojoj prekrasnoj obitelji, mojim roditeljima, sestrama i bratu, koji su nesebičnom potporom i bezuvjetnom ljubavlju proželi i učvrstili temelje svega što jesam, te osnažili svaki korak na mome putu. Božji blagoslov, obiteljska ljubav i vjernost prijatelja najvažniji su svjetionici moga plova.

Hvala Andriji na bezuvjetnoj ljubavi, bezrezervnoj podršci i vjeri u moj uspjeh.

## **1. UVOD**

## 1.1. Anomalije mokraćnog sustava

Embrionalni razvoj mokraćnog sustava veoma je složen proces, u tijeku kojeg vrlo često dođe do pogreške s posljedičnim nastankom anomalija. Anomalije mokraćnog sustava su najčešće kongenitalne anomalije uopće i pogađaju 10% populacije. Čine 40% svih kongenitalnih malformacija, a o njihovoj učestalosti govore i podaci da se nađu u 2-3% svih obdukcija, te kod 10% sve obducirane djece. U više od dvije trećine slučajeva se javljaju udruženo s anomalijama drugih organskih sustava. Najveći broj je opstruktivne prirode. Mogu biti nasljedne, ali su češće sporadičnog karaktera (1).

Poremećenim embrionalnim razvojem nastaju različite anomalije (Tablica 1), koje se mogu očitovati kao anomalije bubrega, i to kao abnormalnosti broja, bubrežne mase, položaja ili oblika, anomalije kanalnog sustava bubrega, anomalije mokraćovoda, mokraćnog mjehura ili mokraćne cijevi, te raznolika skupina cističnih bolesti bubrega. Cističan fenotip povezan je s raznim bolestima koje su temeljitim proučavanjem vrsta bubrežnih cista i njihovog mogućeg nasljeđivanja Loftus H i Ong ACM 2012. godine razvrstali u tablicu koja se sastoji od četiri skupine bolesti. U prvu skupinu spadaju genske bolesti kao što su: autosomno recesivna policistična bolest bubrega, autosomno dominantna policistična bolest bubrega, nefronoftiza, medularno cistična bolest bubrega, bolesti povezane s HNF1 $\beta$ , Von Hippel-Lindau bolest, tuberozna skleroza i bubrežne ciste u sklopu malformacijskih sindroma (Meckel-Gruber, Bardet Biedl, Ehlers-Danlos, trisomija 13, 18 i 21 i Zellweger sindrom). U ovoj skupini uzroci su vrlo dobro ispitani. Poznato je dosta genskih mutacija koje rezultiraju navedenim entitetima. Također su poznata mjesta njihove ekspresije, njihovi produkti, te proučene funkcije navedenih genskih produkata. U drugu skupinu spadaju nenasljedni razvojni poremećaji poput medularnog spužvastog bubrega i multicistične bubrežne displazije. U treću skupinu spadaju nenasljedni stečeni poremećaji poput stečene cistične bolesti bubrega, jednostavne bubrežne ciste, multilokularnih bubrežnih cista i hipokalemičnih bubrežnih cista. U posebnu, četvrtu skupinu izdvaja se glomerulocistični bubreg (GCK), koji može imati svoju genetičku (nasljedni i sindromični oblik bolesti) i stečenu formu (opstruktivni i sporadični oblik bolesti) (2).

Posebnu težinu anomalijama mokraćnog sustava daje spoznaja da uzrokuju čak 45% svih kroničnih bubrežnih zatajenja u dječjoj dobi, zbog još uvijek kasnog otkrivanja (3). Zato je vrlo važno ove anomalije rano otkriti kako bi se preveniralo nepovratno oštećenje bubrega koje vodi u bubrežnu insuficijenciju. Nažalost, jedan dio slučajeva ipak promakne ranoj dijagnostici, pa se anomalije mokraćnog sustava otkriju tek kad se jave simptomi poput

piurije, hematurije, proteinurije, smetnji mokrenja, bolova u trbuhu, palpatorno povećanog mjehura ili bubrega, febrilnih stanja, rahitisa ili anemije. Mogu prolaziti i asimptomatski.

Cilj ranog otkrivanja je prije svega pravovremeno liječenje. Ono je najvećim dijelom u domeni pedijatra nefrologa koji pomoću modernih radioloških i scintigrafskih metoda (ultrazvuk urotrakta, statička i dinamička scintigrafija bubrega, cistografija, kompjutorizirana tomografija (CT), magnetska rezonanca (MR), intravenska urografija itd.) otkriva, vrednuje, liječi i prati anomaliju, te po potrebi uključuje dječjeg kirurga kada je potrebno kirurško liječenje. Niz je čimbenika o kojima ovisi način rješavanja anomalije, u prvom redu funkcija bubrega. Ako je funkcija neposredno nakon rođenja bitnije narušena, potrebno je odmah kirurški djelovati. U suprotnom, dijete se prati i sprječava se moguće pogoršanje bubrežne funkcije. Od kirurških metoda na raspolaganju su minimalno invazivni zahvati, poput elektroresekcije valvule stražnje uretre, postavljanja „Double J“ proteze u kanalni sustav, endoskopsko pojačavanje sfinkternog mehanizma kod vezikoureteralnog refluksa i cistoskopske resekcije ureterocele, ali i veći kirurški zahvati (pijeloplastika, antirefluksna operacija po Lisch-Gregoireu, ureterocistostomija po Bradić-Pasiniju, rekonstrukcija mokraćnog mjehura i uretre, heminefrektomija, nefrektomija) (4).

Imajući u vidu teške posljedice opstrukcije na bubrežnu funkciju, ali i rizike kirurškog liječenja, od iznimne je važnosti otkriti anomalije mokraćnog sustava što ranije. U tome veliku ulogu ima prenatalni ultrazvučni probir mokraćnog sustava, koji bi zbog njegove niske osjetljivosti trebalo nadopuniti postnatalnim ultrazvučnim pregledom mokraćnog sustava i na taj način povećati vjerojatnost ranog dijagnosticiranja ovih anomalija (5).

**Tablica 1.** Klinička podjela anomalija

<b>Bubrezi</b>	- Duplikatura pijelona i uretera
<i>Anomalije broja</i>	<i>Anomalije pijeloureteričnog vrata</i>
- Prekobrojni bubreg	<i>Anomalije položaja i oblika uretera</i>
- Agenezija i disgenezija	- Uretralni divertikul
<i>Anomalije mase</i>	- Retrokavalni ureter
- Mali bubreg (hipoplazija, atrofija)	- Kongenitalna opstrukcija uretera (strikture, valvule, aberantne krvne žile)
- Kompenzatorna hipertrofija	- Megaureter
<i>Anomalije položaja</i>	- Vezikoureteralni refluks
- Malrotacija	<b>Mjehur i uretra</b>
- Ektopija	<i>Anomalije urahusa</i>
<i>Anomalije oblika</i>	<i>Anomalije mjehura</i>
- Jednostrani spojeni	- Ekstrofija- epispadija kompleks
- Zdjelični spojeni	- Dvostruki mjehur
- Potkovasti bubreg	<i>Anomalije uretre</i>
- „pancake“ bubreg	- Dvostruka i akcesorna uretra
<b>Pijelon i ureter</b>	- Divertikuli muške uretre
<i>Anomalije broja</i>	- Valvule uretre
- Bifidni, trifidni, multifidni pijelon	

**Preuzeto iz:** Štern-Padovan R, Brkljačić B, Marotti M. Mokraćni sustav i nadbubrežne žlijezde. U: Hebrang A, Klarić-Čustović R, urednici. Radiologija. 3., obnovljeno i dopunjeno izdanje. Zagreb: Medicinska naklada; 2006. str. 197-227.



## 1.2. Prenatalni ultrazvučni probir anomalija mokraćnog sustava

Antenatalna skrb obuhvaća niz probirnih postupaka i metoda za otkrivanje visokorizičnih ili patoloških stanja u neselekcioniranoj populaciji trudnica bez opterećenja za njihov nastanak, a njena uloga je identificirati djecu koja su pod povećanim rizikom od pogoršanja bubrežne funkcije. Redoviti (probirni) ultrazvučni pregledi provode se tijekom nadzora trudnoće u svih trudnica, dakle u niskorizičnoj populaciji, i u domeni su specijalista ginekologije i opstetricije primarne zdravstvene zaštite. Podrazumijevaju najmanje tri pregleda tijekom trudnoće, od kojih svaki ima svoju posebnu namjenu i sadržaj. Ultrazvuk se trenutno smatra sigurnom, neinvazivnom, dostupnom, točnom i isplativom pretragom. Pregledi se u prvom tromjesečju rade transvaginalnim putem, pomoću posebnih vaginalnih sondi, dok se oni u drugom i trećem tromjesečju obavljaju transabdominalnim putem. Prvi pregled je obavezno napraviti između 10. i 14. tjedna trudnoće, kada je bitno potvrditi srčanu akciju, odrediti dob trudnoće, te ciljano pretraživati ultrazvučne biljege kromosomopatija (npr. nuhalno prosvjetljenje). Drugi pregled radi se između 18. i 22. tjedna. Njegova glavna zadaća je detaljan pregled fetalne anatomije i ciljano pretraživanje znakova kromosomskih bolesti (tzv. „anomaly scan“). Treći ultrazvučni pregled obavlja se sa 30–34 tjedna, a omogućuje prosudbu rasta djeteta (6).

Ultrazvučni probir strukturnih malformacija prema tome se uglavnom zasniva na uporabi ultrazvuka tijekom drugog tromjesečja trudnoće i za mokraćni sustav se provodi već dugi niz godina (7). Smatra se da se u oko jedan posto trudnoća javlja anomalija fetusa (8). Anomalije bubrega i mokraćnog sustava su najčešće abnormalnosti koje se otkriju tijekom rutinskog prenatalnog ultrazvučnog pregleda (9,10). Na njih od svih malformacija otpada čak 30% (11).

Opstruktivna akumulacija mokraće u velike cistične formacije ili nemogućnost stvaranja i izlučivanja mokraće s posljedičnom promjenom u količini plodove vode relativno su jednostavni ultrazvučni nalazi koji se najčešće nađu kod anomalija mokraćnog sustava (6). Prenatalno se tako mogu prikazati jednostrana ili obostrana hidronefroza, hidroureter (jednostrano ili obostrano), zadebljan ili trabekuliran mokraćni mjehur, cističan bubreg, mali ili displastični bubreg, te bubrežna ageneza (12). Od svih prenatalno otkrivenih anomalija mokraćnog sustava 50% se odnosi na hidronefrozu (8).

Sve veći tehnološki napredak, te široka upotreba ultrazvuka u sklopu prenatalnih probirnih pregleda doveli su do povećanog otkrivanja anomalija mokraćnog sustava. Pored morfološkog prikaza konvencionalnim (B-prikazom) ultrazvukom danas je moguća analiza protoka u krvnim žilama pulsirajućim, Color Dopplerom i Power Dopplerom. Na taj se način

kombinira morfološki i anatomske prikaz organa sa funkcionalnom doplerskom analizom protoka krvi u krvnim žilama bubrega. Obojeni Doppler je izravna i neinvazivna metoda mjerenja protoka krvi kroz fetus i posteljicu s mogućnošću ponavljanja po potrebi bez štetnog učinka na organizam. Posljednjih godina pojavili su se na tržištu ultrazvučni aparati s mogućnošću prikaza u tri i četiri dimenzije, 3D i 4D ultrazvuk. Trodimenzionalnim i četverodimenzionalnim ultrazvučnim prikazima, koji se sve više rabe u opstetriciji, dobivamo vrlo precizne prikaze fetalne anatomije (6).

Dijagnostička osjetljivost pretrage varira u različitim multicentričnim studijama iz literature. Kreće se u rasponu između 13,3% i 82,4% (prosječno 40,4%) (13). Ovisi o različitim faktorima poput gestacijskog perioda u kojem se pregled izvodi, tipu malformacije, broju učinjenih pregleda, različitoj kvaliteti opreme, ali i o iskustvu liječnika i njihovoj subjektivnosti prilikom izvođenja pretrage (14). Prema nekim recentnim istraživanjima osjetljivost prenatalnog ultrazvučnog probira je 18,2%, a postnatalnog 79,6%, dok je specifičnost iznad 99% u oba probira. Kada se kombinira prenatalni probir sa postnatalnim pregledom ukupna osjetljivost iznosi čak 83,3% (5). Neke studije predlažu izvođenje prenatalnog probira i u drugom i u trećem tromjesečju trudnoće, čime bi se po drugi put procjenjivala fetalna morfologija u trećem tromjesečju, te osjetljivost ultrazvučnog pregleda iz drugog tromjesečja povećala za 15-20% (14). Njemački autori su u periodu od 1990-2001 ultrazvučno pregledali 34 450 novorođenčadi i izračunali da je osjetljivost prenatalnog probira bila 36%, a specifičnost 99%. Stoga zaključuju da bi svakom djetetu uz prenatalni probir bilo dobro napraviti i postnatalni ultrazvučni probir mokraćnog sustava, jer se oni međusobno nadopunjuju i omogućuju ranu detekciju anomalija (7). Među djecom operiranom zbog anomalija mokraćnog sustava u prvih pet godina života njih 59,6% je identificirano prenatalnim ultrazvučnim probirom. To znači da će otprilike 40% djece koja zahtijevaju operacijsko liječenje neke od anomalija mokraćnog sustava imati uredan nalaz prenatalnog ultrazvuka (15).

Ovi podaci o varijabilnoj, ali niskoj osjetljivosti ultrazvučne pretrage upućuju da sam prenatalni ultrazvučni probir nije dovoljan za otkrivanje svih anomalija mokraćnog sustava. Postoji mogućnost odgode dijagnosticiranja i liječenja anomalija koje se tim pregledom previde. Prenatalna dijagnoza poboljšava ishod djeteta s malformacijom, jer omogućava rano prepoznavanje i liječenje značajnih opstrukcija i mokraćnih infekcija, čime se sprječava ili barem usporava daljnje oštećenje bubrega i u konačnici gubitak bubrežne funkcije. Stoga bi svrha postnatalnog ultrazvučnog probira bila omogućiti ranu dijagnozu anomalija mokraćnog sustava koje su propuštene prenatalno

### 1.3. Postnatalni ultrazvučni pregled mokraćnog sustava

Ultrazvuk je danas prva dijagnostička metoda oslikavanja u djece s bubrežnom bolesti. Kompjutorizirana tomografija (CT) i magnetska rezonancija (MR) su pored ultrazvuka također dijagnostičke metode koje su iznimno važne za proučavanje, dijagnostiku i praćenje liječenja parenhimnih abdominalnih organa. Dijagnostički ultrazvuk je u usporedbi sa CT i MR mnogo jeftiniji i dostupniji. Aparatura je široko dostupna, pregled je relativno brz i jednostavan, nema ionizirajućeg zračenja, pa se može ponavljati više puta. Moguće ju je izvoditi uz krevet bolesnika, a u djece i u naručju roditelja. Najčešće ne zahtijeva posebnu pripremu djeteta. B-prikaz omogućuje procjenu položaja, dimenzija i oblika bubrega, debljine i ehogenosti parenhima, te izgled bubrežnog sinusa, ali ne pruža funkcionalne informacije. Osim B-prikazom mokraćni sustav se može pretraživati obojenim doplerom (CD) i *power doppler* (PD) metodama. Uporaba doplera omogućuje, među ostalim, prikaz protoka u bubrežnim krvnim žilama, te neinvazivnu procjenu bubrežne vaskularne rezistencije. Analizom oblika doplerskih spektara i usporedbom spektara iz desnog i lijevog bubrega dobiju se važni podaci o dijagnostici opstruktivne nefropatije i renovaskularne hipertenzije (16). Iako bi ultrazvučna dijagnostika, kao široko dostupna i neškodljiva, trebala biti objektivna metoda, praksa nam govori da u mnogome ovisi o znanju i vještini liječnika pojedinca koji se njome služi.

Za pretragu mokraćnog sustava u novorođenčadi, dojenčadi i male djece koriste se sektorske, konveksne i linearne sonde od 5-7,5 MHz, a u velike djece sonda od 3,5 MHz. Pregledava se s prednje strane dok dijete leži na leđima, tj. u supinaciji, sa stražnje strane dok dijete leži na trbuhu, tj. u pronaciji, te s bočne strane u bočnom kosom položaju (17).

Ponekad se u ultrazvučnom pregledu koriste i diuretici (furosemid) i takva pretraga se zove diuretska ultrasonografija (DUS). To je važna metoda u razrješavanju uzroka proširenja kanalnog sustava. Ona se može smatrati kao istinska alternativa urografiji i drugim urodinamskim pretragama, naročito za djecu i za bolesnike sa suspektnom opstrukcijom gornjeg mokraćnog sustava (18).

Ultrazvukom se mogu prikazati brojne prirodene anomalije bubrega, među njima i vrlo rijetka unilateralna cistična bolest bubrega, ali i mnoge druge promjene (19). Ima značajno mjesto u otkrivanju tumora bubrega i nadbubrežne žlijezde, lokalnih metastaza u retroperitonealnim limfnim čvorovima i u drugim abdominalnim organima. Mnoge stečene

patološke promjene također se mogu prikazati ultrazvukom, poput nefrokalcinoze, urolitijaze, te difuzne i fokalne, ali i kronične upalne promjene bubrega (20).

Imajući na umu važnost rane detekcije anomalija mokraćnog sustava, ali i sigurnost i neinvazivnu prirodu ultrazvučnog prikaza, sve se više nameće potreba da se dobro uhodanom i prihvaćenom prenatalnom probiru doda postnatalni ultrazvučni probir mokraćnog sustava za svu novorođenu djecu.

Opća pravila probira utvrdila je Svjetska zdravstvena organizacija još 1968., poznata kao Wilsonovi kriteriji za probir, koji su primjenjivi i danas. Prema njima, predmet probira treba biti važan zdravstveni problem, te mora postojati liječenje bolesti koja se traži. Mora biti dostupna oprema potrebna za dijagnozu i liječenje bolesti. Mora postojati latentni stadij bolesti. Mora postojati specifični test ili pretraga za traženo stanje, koji moraju biti prihvatljivi ispitanicima. Treba jasno razumjeti prirodni tijek ispitivane bolesti. Mora postojati usuglašen stav o tome koga treba liječiti. Ukupna cijena pronalaska slučaja bi trebala biti ekonomično balansirana u odnosu na ukupne medicinske troškove. I konačno, pronalaženje slučajeva bi trebao biti kontinuiran proces (21).

U mnogim zemljama se ultrazvučni probir mokraćnog sustava provodi prenatalno i postnatalno, te je sve veći broj takvih objavljenih studija koje svojim rezultatima upućuju na korist od postnatalnog probira anomalija mokraćnog sustava (5, 7, 22, 23). Postnatalni probir omogućava ranu detekciju teških anomalija mokraćnog sustava koje zahtijevaju kirurško liječenje (24). Kombiniran sa prenatalnim probirom značajno povećava osjetljivost pretrage (5). Prema nekim istraživanjima pokazano je da se postnatalnim probirom otkrije još 2,2% dodatnih anomalija mokraćnog sustava koje nisu bile registrirane prenatalnim probirom (25). Mogućnost otkrivanja tumora bubrega i okolnih struktura u tijeku postnatalnog probira također je jedna od vrijednosti ove pretrage. Poznato je kako uspješno liječenje tumora, primjerice neuroblastoma, koji je drugi po učestalosti tumor dječje dobi, izravno ovisi o stadiju u kojem je otkriven. Rano otkrivanje potpuno mijenja tijek bolesti i preživljenje bolesnika uz minimalnu terapijsku intervenciju (23, 26).

Prevalencija anomalija mokraćnog sustava je usporediva s razvojnim poremećajem zgloba kuka, pa bi se postnatalni ultrazvučni probir organa mokraćnog sustava mogao provoditi zajedno s ultrazvučnim probirom kukova (7). U Hrvatskoj se također provodi ultrazvučni probir kukova na razini države, te bi se stoga ideja o uvođenju probira mokraćnog sustava uz probir kukova trebala ozbiljno razmotriti (27).

Stajališta o adekvatnom vremenu za izvođenje ovog probira su različita. Neki autori predlažu da s postnatalnim ultrazvučnim pregledima mokraćnog sustava treba početi nakon rođenja i ponoviti opet sa 4-6 tjedana starosti djeteta, neki smatraju da bi pregled trebalo raditi nakon prva 72 sata života, dok su neki mišljenja da je idealno između trećeg i desetog dana života (12, 24, 28). Određene studije upućuju na to da je visoka stopa otkrivenih anomalija mokraćnog sustava prednost ultrazvučnog probira između četvrtog i sedmog dana života (5).

Premda jedinstvene preporuke još uvijek nema, s interpretacijom ultrazvučnog nalaza u prvim danima treba biti oprezan. Ultrazvučna dijagnostika prije trećeg dana života može biti uzrok lažno negativnom nalazu uslijed fiziološke oligurije i neonatalne dehidracije tijekom prvih 24 - 48 sati života (5, 8).

## **2. CILJ ISTRAŽIVANJA**

Cilj ovog rada je vrednovati prenatalni ultrazvučni probir mokraćnog sustava postnatalnim pregledom mokraćnog sustava u djece pregledane nakon rođenja na Klinici za dječje bolesti u Kliničkom bolničkom centru Split, u razdoblju od siječnja 2011. do prosinca 2015. godine. Ovim vrednovanjem nastojalo se:

1. Ocijeniti specifičnost prenatalnog ultrazvučnog probira postnatalnim ultrazvučnim pregledom mokraćnog sustava.
2. Otkriti zastupljenost novorođenčadi koja su na prenatalnom ultrazvučnom probiru mokraćnog sustava imala otkrivenu anomaliju, a na postnatalnom ultrazvučnom pregledu imaju uredan nalaz mokraćnog sustava.
3. Pratiti djecu s prenatalno dijagnosticiranim anomalijama mokraćnog sustava glede operacijskog liječenja.
4. Procijeniti opravdanost postnatalnog ultrazvučnog probira mokraćnog sustava u svrhu ranog otkrivanja i liječenja anomalija mokraćnog sustava, te sprječavanja daljnjeg oštećenja mokraćnog sustava.

### **3. ISPITANICI I METODE**



### **3.1. Ispitanici i materijali**

Ispitanici su sva djeca kojima je na prenatalnom ultrazvučnom probiru otkrivena anomalija mokraćnog sustava, te su nakon rođenja u razdoblju od siječnja 2011. do prosinca 2015. godine ultrazvučno pregledani u Klinici za dječje bolesti KBC Split.

#### **Kriteriji uključenja:**

1. Bolesnici oba spola koji su temeljem prenatalne dijagnoze anomalije mokraćnog sustava ultrazvučno pregledani nakon rođenja.

#### **Kriteriji isključenja:**

1. Bolesnici čiji su podaci nepotpuni.

### **3.2. Organizacija studije**

Presječna retrospektivna studija.

### **3.3. Mjesto studije**

Istraživanje je provedeno u Klinici za dječje bolesti KBC Split.

### **3.4. Metode prikupljanja i obrade podataka**

Podaci su prikupljeni pretraživanjem dokumentacije o ultrazvučnim pregledima Klinike za dječje bolesti KBC Split i arhive povijesti bolesti. Prikupljeni podaci uneseni su u programske pakete Microsoft Office za obradu teksta te Microsoft Excel za izradu tabličnog prikaza. U obradi podataka korišten je Fischerov test, pomoću statističkog programa Graph Pad Prism 6, a rezultati su interpretirani na nivou značajnosti  $P \leq 0,05$ .

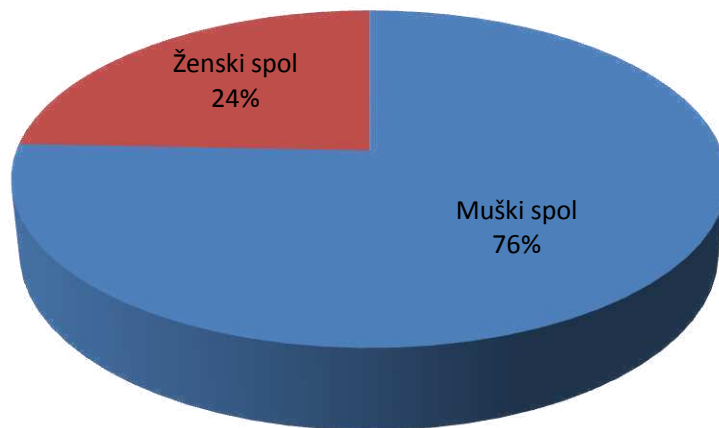
### **3.5. Opis istraživanja**

Predložena studija je presječno retrospektivno istraživanje. Izvor podataka bili su ultrazvučni nalazi sa Klinike za dječje bolesti KBC Split i pismohrana povijesti bolesti KBC Split. Bolesnici koji zadovoljavaju kriterije i čiji postnatalni ultrazvučni nalazi postoje, ali im

se podaci ne nalaze u arhivi, isključeni su tijekom istraživanja (n=15). Svakom ispitaniku analizirani su sljedeći parametri: spol, prenatalna ultrazvučna dijagnoza, postnatalna ultrazvučna dijagnoza, ultrazvučni nalazi koji su neposredno nakon rođenja bili uredni, ali su tijekom ultrazvučnog praćenja postali pozitivni, te tijek bolesti, prema kojem su ispitanici podijeljeni na one koji su zahtijevali samo ultrazvučno praćenje i one koji su kirurški liječeni. Prenatalni ultrazvučni nalazi su uspoređivani s postnatalno postavljenim dijagnozama, te poduzetim operacijskim zahvatima. Nalazi su bili dostupni u pisanom i slikovnom obliku. Sva djeca iz studije bila su podijeljena u tri skupine. Skupina 1: prenatalni i postnatalni ultrazvuk su dali potpuno jednake rezultate. Skupina 2: prenatalnim ultrazvukom nije detektirana ista anomalija mokraćnog sustava kao postnatalno. Skupina 3: na prenatalnom probiru detektirana je anomalija mokraćnog sustava, a postnatalni ultrazvučni nalaz je uredan.

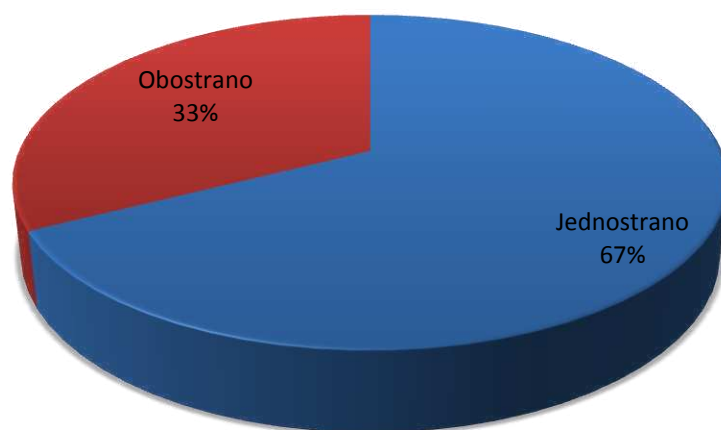
#### **4. RESULTATI**

U izabranom studijskom razdoblju, od siječnja 2011. do prosinca 2015., istraživanje je obuhvatilo 160 bolesnika u kojih je prenatalnim ultrazvučnim probirom nađena neka od anomalija mokraćnog sustava, koja je potvrđena ili odbačena postnatalnim ultrazvučnim pregledom. S obzirom na spol, od ukupno 160 ispitanika, 76% (n = 121) je bilo dječaka i 24% (n = 39) djevojčica (Slika 1).

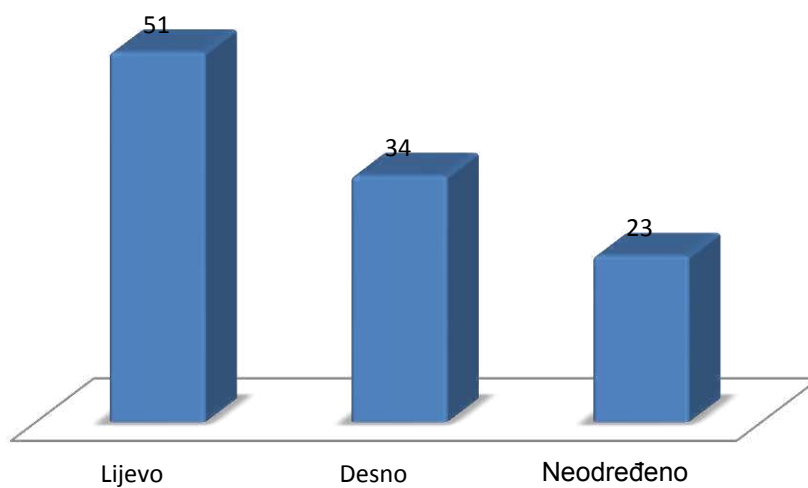


Slika 1. Raspodjela bolesnika prema spolu izražena u postotcima.

Među prenatalnim nalazima anomalije mokraćnog sustava su pronađene obostrano kod 33% (n = 52) djece, a jednostrano kod 67% (n = 108) djece (Slika 2). Kod djece sa prenatalno viđenim jednostranim anomalijama, lijeva strana je zahvaćena u 47,2% (n = 51), desna strana u 31,5 % (n = 34), a djece kojoj prenatalno strana nije određena bilo je 21,3% (n= 23) (Slika 3).

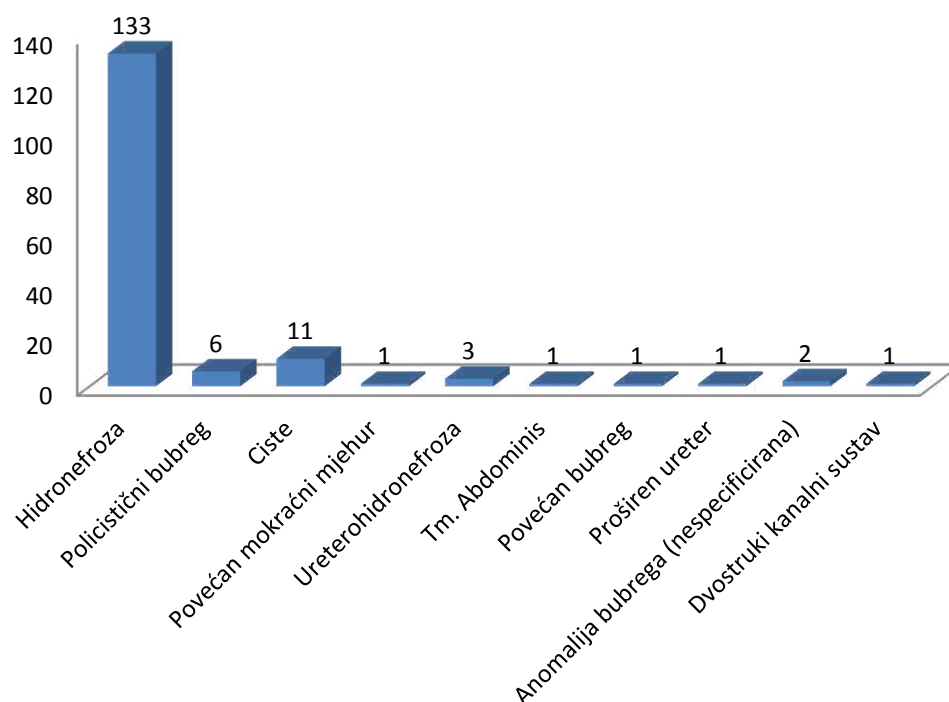


Slika 2. Prenatalni nalazi ultrazvučnog probira s obzirom na stranu viđene anomalije prikazani u postotcima.



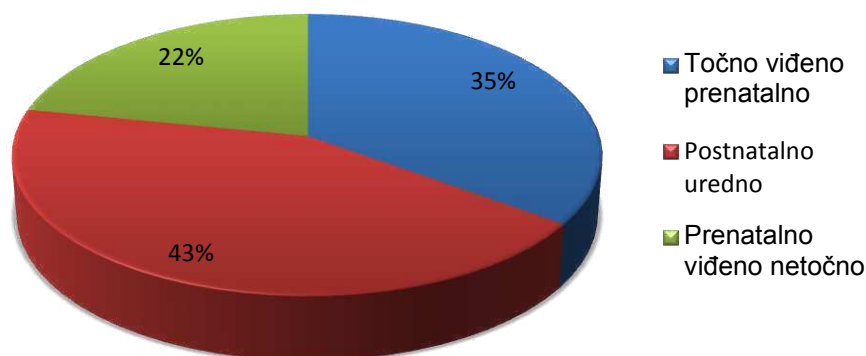
Slika 3. Učestalost zahvaćenosti pojedinačnih strana kod 108 ispitanika kojima je prenatalno jednostrano viđena neka od anomalija izražena brojčano.

Tijekom prenatalnog ultrazvučnog probira najčešće dijagnosticirana bila je hidronefroza, otkrivena u 133 slučaja (83,1%), ciste bubrega u 11 slučajeva (0,7%), policistični bubrezi u 6 slučajeva (0,4%), ureterohidronefroza u 3 slučaja (0,2 %), povećan mokraćni mjehur kod jednog djeteta (0,63%), kao i tumor abdomena (0,63%), povećan bubreg (0,63%), proširen ureter (0,63%) i dvostruki kanalni sustav (0,63%), te nespecificirane anomalije bubrega u 2 slučaja (1,3%) od ukupno 160 djece (Slika 4).



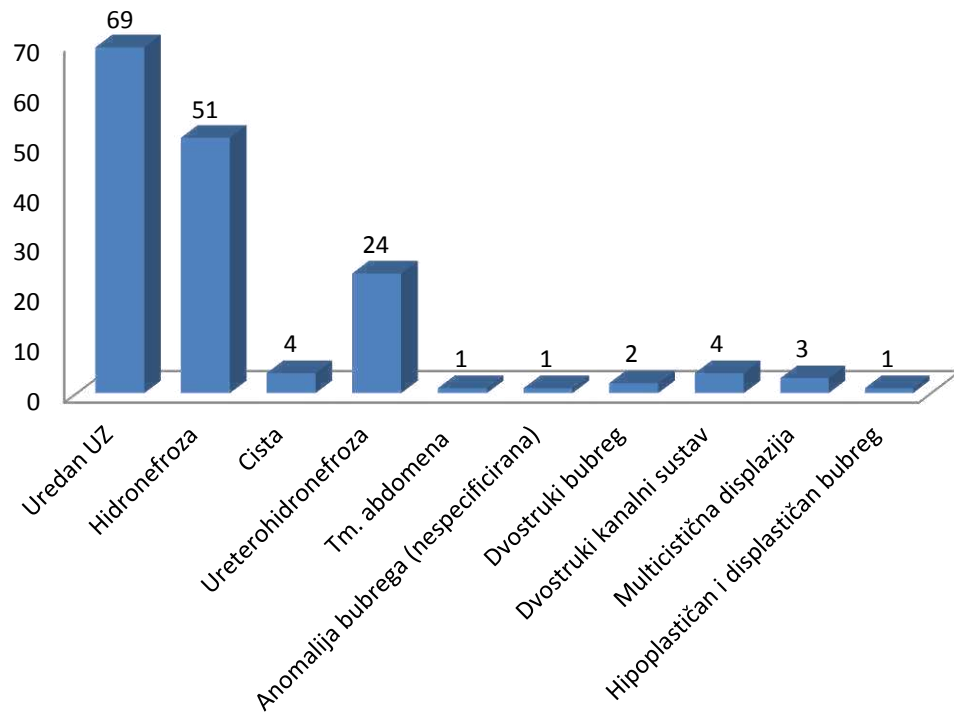
Slika 4. Najčešće dijagnoze prenatalnog ultrazvučnog probira u djece pregledane nakon rođenja u KBC Split od siječnja 2011. do prosinca 2015. godine.

Pod uputnom dijagnozom anomalije koja je viđena *in utero*, na Klinici za dječje bolesti KBC Split ovoj djeci je nakon rođenja napravljen ultrazvučni pregled mokraćnog sustava. Od ukupno 160 djece, kod njih 35% (n = 56) prenatalna ultrazvučna dijagnoza i postnatalni rezultati se potpuno podudaraju. Kod 43% djece (n = 69) postnatalni ultrazvučni nalaz mokraćnog sustava je bio uredan, dok kod 22% (n = 35) prenatalno nije detektirana točna anomalija mokraćnog sustava koja je pronađena postnatalno (Slika 5). Prema tome, specifičnost prenatalnog ultrazvučnog probira je u pregledanoj skupini djece 35%.



Slika 5. Prikaz postnatalnih ultrazvučnih nalaza u odnosu na prenatalni ultrazvučni nalaz

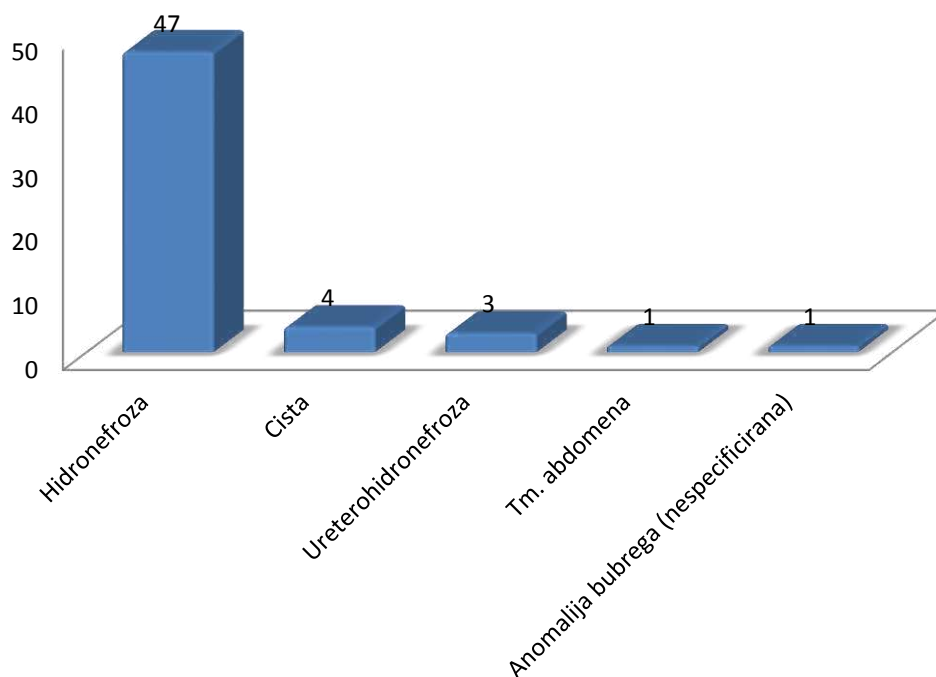
Na postnatalnom ultrazvučnom pregledu mokraćnog sustava, kod djece kojoj je prije rođenja detektirana neka od anomalija, najčešće se nađe uredan nalaz (43%). Među patološkim postnatalnim nalazima najčešća je hidronefroza (31,8%), zatim ureterohidronefroza (15%), cista bubrega (2,5%), tm. abdomena (0,7%), nespecificirana anomalija bubrega (0,7%), dvostruki bubreg (1,2%), dvostruki kanalni sustav (2,5%), multicistična displazija (1,9%) te hipoplastičan bubreg (0,7%) (Slika 6).



Slika 6. Najčešće dijagnoze postavljene ultrazvučnim pregledom nakon rođenja, prikazane brojčano.

Od ukupno 56 djece (35%) kojima je prenatalna dijagnoza potvrđena postnatalno, u 47 slučajeva je točno viđena hidronefroza (84%), u 4 slučaja cista (7,1%), u 3 slučaja ureterohidronefroza (5,3%), dok je tm. abdomena točno prenatalno dijagnosticiran kod jednog djeteta (1,8%), kao i nespecificirana anomalija bubrega (1,8%) (Slika 7).





Slika 7. Prenatalne ultrazvučne dijagnoze koje su potvrđene postnatalno prikazane brojčano.

Od ukupno 160 ispitanika kod njih 104 (65%) prenatalnim ultrazvučnim pregledom nije točno detektirana anomalija pronađena postnatalno. Od toga je kod 69 djece (43%) postnatalni ultrazvučni nalaz mokraćnog sustava, unatoč prenatalno pronađenoj anomaliji, potpuno uredan. Ostatak ispitanika iz ove skupine čini 35 djece (22%) kojima je postnatalnim ultrazvučnim pregledom pronađena anomalija mokraćnog sustava, ali različita od one utvrđene prenatalno.

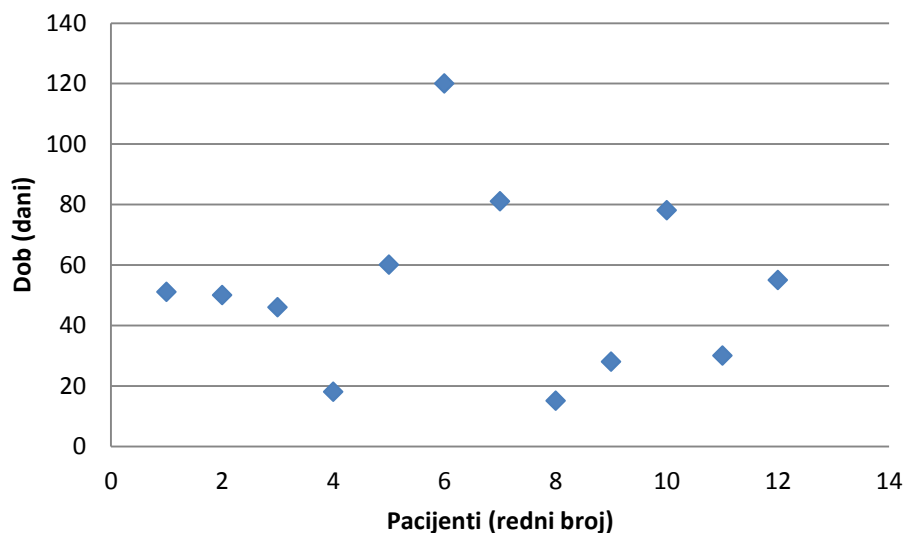
Tako je prenatalno najčešće pogrešno dijagnosticirana hidronefroza kod ukupno 86 djece, kod kojih je postnatalni ultrazvučni nalaz mokraćnog sustava u 62 slučaja bio uredan, u 18 slučajeva je postnatalno pronađena ureterohidronefroza, dvostruki kanalni sustav i multicistična displazija u po 2 slučaja, te dvostruki bubreg u jednom i hipoplastičan i displastičan bubreg u jednom slučaju. Od ukupno 6 prenatalno dijagnosticiranih policističnih bubrega, 2 ispitanika su postnatalno imala uredan nalaz mokraćnog sustava, 2 hidronefrozu, te još 2 ureterohidronefrozu. 7 djece sa prenatalno dijagnosticiranom cistom postnatalno je u 4 slučaja imalo uredan ultrazvučni nalaz mokraćnog sustava, u 1 slučaju radilo se o ureterohidronefrozi, a u 2 slučaja o dvostrukom kanalnom sustavu. Povećanje mokraćnog mjehura zabilježeno je kod jednog djeteta prenatalno, a na postnatalnom ultrazvučnom

pregledu mokraćni sustav je bio uredan. Povećan bubreg također je prenatalno prikazan kod jednog ispitanika, a postnatalno je utvrđeno da se radi o hidronefrozi. Postnatalno dijagnosticirana multicistična displazija u jednog ispitanika prenatalno je zabilježena kao nespecificirana anomalija bubrega. Kod jednog djeteta postnatalno je utvrđeno da se radi o hidronefrozi, a ne o proširenom ureteru koji je zabilježen prenatalno. I konačno, prenatalnim ultrazvučnim probirom kod jednog je ispitanika pronađen dvostruki kanalni sustav, a postnatalnim ultrazvučnim pregledom je utvrđeno da se radi o dvostrukom bubregu (Tablica 2). Analizirajući podatke Fischerovim testom utvrdili smo da nema statistički značajne razlike u pogrešnim prenatalnim dijagnozama s obzirom na spol ( $P > 0.05$ ).

Tablica 2. Usporedba netočnih dijagnoza postavljenih tijekom prenatalnog ultrazvučnog probira sa postnatalno utvrđenim dijagnozama.

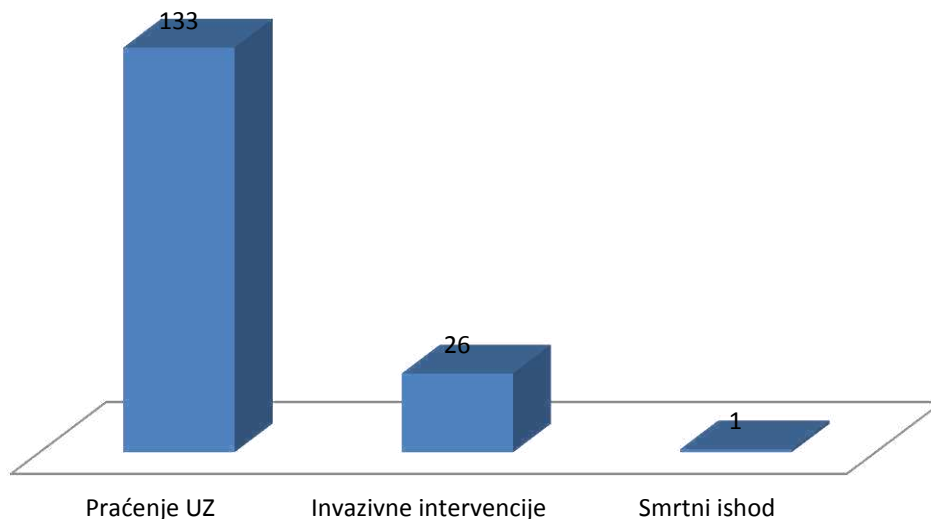
Prenatalna ultrazvučna dijagnoza:	Postnatalna ultrazvučna dijagnoza:							Ukupan broj netočnih prenatalnih ultrazvučnih nalaza (n=104)
	Uredan nalaz	Hidronefroza	Ureterohidronefroza	Dvostruki bubreg	Dvostruki kanalni sustav	Multicistična displazija	Hipoplastičan i displastičan bubreg	
Hidronefroza	62	-	18	1	2	2	1	86
Policistični bubreg	2	2	2	-	-	-	-	6
Cista	4	-	1	-	2	-	-	7
Povećanje mokraćnog mjehura	1	-	-	-	-	-	-	1
Povećan bubreg	-	1	-	-	-	-	-	1
Proširen ureter	-	1	-	-	-	-	-	1
Anomalija bubrega (nespecificirano)	-	-	-	-	-	1	-	1
Dvostruki kanalni sustav	-	-	-	1	-	-	-	1

Među našim ispitanicima u 12 je slučajeva (7,5%) prvi ultrazvučni pregled nakon rođenja bio uredan, ali su na kasnijim pregledima u sklopu ultrazvučnog praćenja prikazane anomalije na koje je upućivao nalaz prenatalnog probira. Prvi pregled nakon rođenja ovoj djeci je rađen tijekom prvih sedam dana života, i to prvi dan u 2 slučaja, drugi dan u 5 slučajeva, treći dan u 1 slučaju, četvrti dan u 2 slučaja, te sedmi dan života u 2 slučaja. Ultrazvučnim praćenjem prikazane su anomalije na koje je u cijelosti ili djelomično upućivao prenatalni pregled kod 6 djece od njih 12 (50%) u tijeku 1. mjeseca života, kod 5 djece (41,7%) prikazane su u tijeku 2. mjeseca života, a kod jednog djeteta (8,3%) tek u 4. mjesecu života (Slika 8).

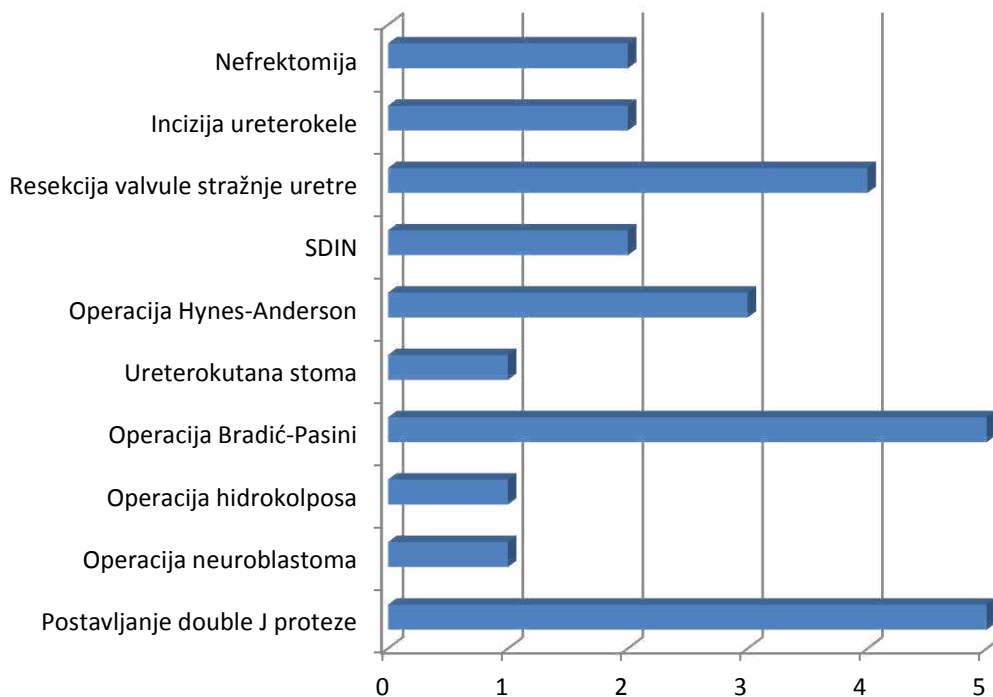


Slika 8. Točkasti graf prikazuje dob djece u danima u kojoj je ultrazvučnim praćenjem detektirana neka od anomalija mokraćnog sustava, nakon što je pregled u prvom tjednu života bio uredan.

S obzirom na tijek bolesti, 83,1% djece (n=133) praćeno je ultrazvućno, 16,3 % (n=26) operacijski je lijećeno, a u jednom slućaju (0,6%) zabilježili smo smrtni ishod kod djeteta roćenog s obostranom agenezom bubrega (Slika 9). Od invazivnih intervencija kojima su ova djeca podvrgnuta najćešće je bilo postavljanje „Double J“ proteze ( n=5, 19,2%), te operacija po Bradić-Pasiniju (n=5, 19,2%), zatim elektroresekcija valvule stražnje uretre ( n=4, 15,3%), operacija po Hynes-Andersonu ( n=3, 11,5%), *Subureteric Deflux Injection-SDIN* ( n=2, 7,7%), incizija ureterocele ( n=2, 7,7%), nefrektomija ( n=2, 7,7%), te ureterokutana stoma ( n=1, 3,9%), operacija hidrokolposa ( n=1, 3,9%) i operacija neuroblastoma ( n=1, 3,9%) (Slika 10).



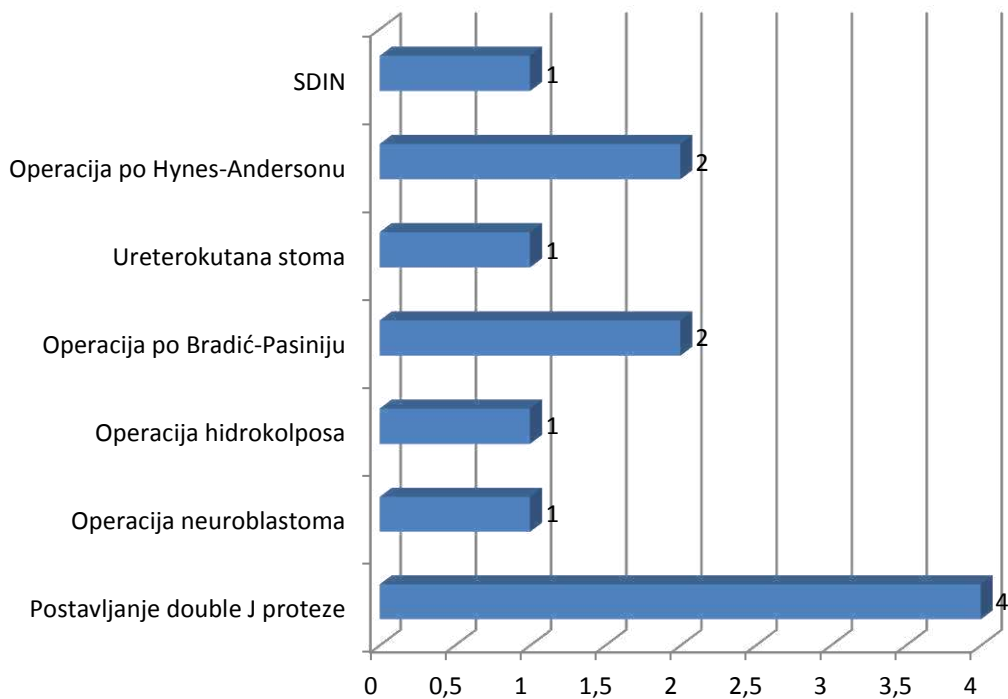
Slika 9. Tijek bolesti prikazan brojćano.



Slika 10. Učestalost pojedinih invazivnih intervencija kod djece s anomalijom mokraćnog sustava liječene kirurški.

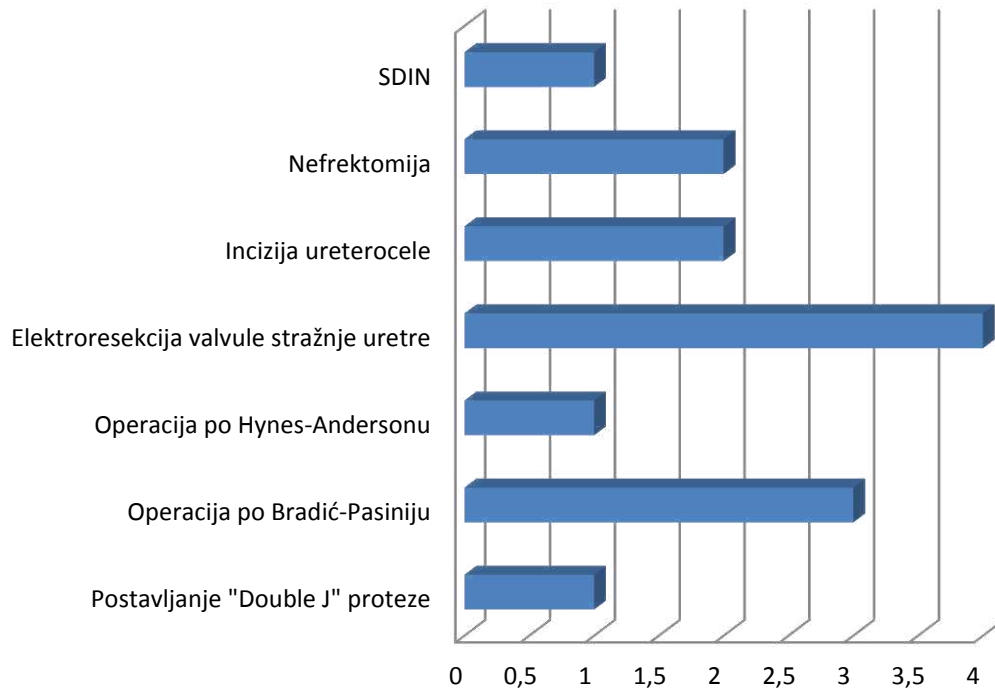
Od ukupno 26 bolesnika liječenih nekom od invazivnih metoda (16,3% svih ispitanika), kod njih 12 (46%) je tijekom prenatalnog ultrazvučnog probira postavljena dijagnoza koja je potvrđena postnatalno, dok je kod ostalih 14 bolesnika (54%) prenatalno postavljena pogrešna dijagnoza.

U skupini djece kojima je prenatalno točno dijagnosticirana operacijski liječena anomalija, dominantna intervencija bila je postavljanje „Double J“ proteze u 4 djece (15,4%), operacija po Bradić-Pasiniju u 2 djece (7,7%), operacija po Hynes-Andersenu u 2 djece (7,7%), SDIN u 1 djeteta (3,8%), kao i ureterokutana stoma (3,8%), operacija hidrokolposa (3,8%), te operacija neuroblastoma (3,8%) (Slika 11).



Slika 11. Zastupljenost pojedine invazivne intervencije kod bolesnika liječenih kirurški kojima je prenatalno postavljena točna dijagnoza, prikazana brojčano.

Među 14 ispitanika (54%) liječenih kirurški kojima se prenatalno postavljena dijagnoza na postnatalnom ultrazvučnom pregledu nije pokazala točnom je njih 3 operiranih po Bradić-Pasiniju (11,5%), kod 1 ispitanika je postavljena „Double J“ proteza (3,9%), kod 1 je učinjena operacija po Hynes-Andersonu (3,9%), kod 1 SDIN (3,9%), kod 2 djece incizija ureterocele (7,7%), te kod čak 4 elektroresekcija valule stražnje uretre (15,4%). U ovoj skupini je i 2 djece (7,7%) kojima je učinjena nefrektomija (Slika 12.)



Slika 12. Zastupljenost pojedine invazivne intervencije kod bolesnika liječenih kirurški kojima je prenatalno postavljena netočna dijagnoza.



## **5. RASPRAVA**

Rezultati ove studije upućuju na predispoziciju muškog spola za anomalije mokraćnog sustava i predominantnu zahvaćenost lijeve strane kod jednostranih anomalija, što su potvrdili Gruessner i suradnici provodeći ultrazvučni probir na 11 887 novorođenčadi tijekom 10-godišnjeg razdoblja, ali i druge studije (5, 28). Među anomalijama koje se dijagnosticiraju ultrazvučno najčešća je hidronefroza, koja prema našim rezultatima prenatalno otkrivenih anomalija mokraćnog sustava ima udio od 83,1%, što se slaže sa podacima iz literature (5, 12).

Nakana ovog istraživanja bila je vrednovati prenatalni ultrazvučni probir anomalija mokraćnog sustava ultrazvučnim pregledom mokraćnog sustava nakon rođenja. Naši rezultati su pokazali da je nalaz prenatalnog pregleda potvrđen postnatalno u 56 od ukupno 160 slučajeva, što znači specifičnost prenatalnog ultrazvučnog probira od 35%. To je u suprotnosti sa većinom objavljenih studija koje su obrađivale sličnu problematiku. Tako su Richter-Rodier i suradnici u svom istraživanju 2012. godine pronašli da je osjetljivost prenatalnog ultrazvučnog probira 18,2%, a postnatalnog 79,7%, dok je specifičnost u oba probira 99%. Zbog velike razlike u osjetljivosti preporučuju kombiniranje prenatalnog i postnatalnog probira u svrhu rane detekcije anomalija mokraćnog sustava, jer se međusobno nadopunjuju (5). Slične su zaključke iznijeli i njemački autori koji su kod 33 919 fetusa i novorođenčadi uspoređivali prenatalni i postnatalni ultrazvučni probir mokraćnog sustava. Osjetljivost prenatalnog ultrazvučnog pregleda je prema njima 36%, a specifičnost visokih 99% (7). Beke i suradnici u svojoj studiji pronalaze potpuno podudaranje između prenatalne ultrazvučne dijagnoze i postnatalnog nalaza u 45% slučajeva, što je specifičnost prenatalnog probira slična našim rezultatima, ali je još uvijek veća nego kod nas (29). Očita je razlika između ovih rezultata u usporedbi s onima iz naše studije, ali je općenito vidljivo da je slaganje rezultata prenatalnog probira s postnatalnim pregledom kod nas nisko. Prenatalni probir je dio rutinske antenatalne zaštite trudnica, koji provodi specijalist ginekologije i opstetricije tijekom obveznog ultrazvučnog pregleda u drugom tromjesečju trudnoće. Ova pretraga, međutim, nije specifično usmjerena na mokraćni sustav, kao ni standardizirana. Štoviše, često je provodi neodgovarajuće obučeni profesionalac uz pomoć opreme različite kvalitete. Zato ultrazvuk kao pretraga koja bi trebala biti objektivna dijagnostička metoda često ovisi o znanju i vještini onoga koji je izvodi i pokazuje velika odstupanja, kako u osjetljivosti, tako i u specifičnosti. Zbog toga se ovi rezultati ne mogu koristiti za vrednovanje koristi prenatalnog probira kao takvog, već mogu usmjeriti na propuste u radu ili edukaciji liječnika, koji bi se mogli i trebali

ispraviti, kako bi se dosegao svjetski standard i iskoristio puni potencijal ove široko dostupne i vrijedne pretrage.

Kod 43% naših ispitanika prenatalno otkrivene anomalije nisu pronađene postnatalno, pa je mokraćni sustav bio potpuno urednog ultrazvučnog nalaza. U svom komentaru Ebel K.D. navodi da oko 20% anomalija evidentiranih *in utero* nisu prisutne poslije rođenja, što je dvostruko manje nego u ovoj studiji (30).

Prilikom prenatalnog probira moguće je slučajno otkriti vrlo važnu izvanbubrežnu patologiju koja ima veliko značenje u prognozi bolesnika. U našoj studiji je kod jednog muškog fetusa tako pronađen neuroblastom, prenatalno dijagnosticiran kao tumor abdomena, koji je poslije rođenja ultrazvukom potvrđen. Nakon detaljne dijagnostičke obrade, dječak je sa nenavršenih mjesec dana starosti operiran. Ekstirpiran je samo tumor, pri čemu je bubreg ostao intaktan. Ranom dijagnozom tumora u prvom stadiju bolesti povećava se preživljenje i omogućuje potpuno izlječenje operativnim zahvatom, bez potrebe za dodatnom radioterapijom i kemoterapijom.

Među našim ispitanicima je u 7,5% slučajeva nalaz ultrazvučnog pregleda rađenog u prvom tjednu života bio uredan, a tijekom praćenja su kod njih otkrivene anomalije mokraćnog sustava na koje su upućivali nalazi prenatalnog probira. Najveći broj među njima otkriven je ultrazvučnim pregledom između drugog i osmog tjedna starosti. Razloge zbog kojih na ranom pregledu možemo imati lažno negativne nalaze svakako treba tražiti u fiziologiji mokraćnog sustava novorođenčeta, kada zbog fiziološke oligurije i dehidracije nismo u mogućnosti ultrazvukom detektirati postojeću anomaliju. Zbog toga neke studije ističu da se rezultati ranog postnatalnog pregleda ne mogu uspoređivati s onima dobivenima nakon prvog mjeseca života (31). Pitanje pravog vremena za provođenje postnatalnog ultrazvučnog pregleda još uvijek nije konačno odgovoreno, iako se njime bave brojne studije. S obzirom na to da je prevalencija anomalija mokraćnog sustava usporediva s prevalencijom razvojnog poremećaja zgloba kuka, neki autori sugeriraju da bi se postnatalni probir mokraćnog sustava mogao provoditi zajedno s ultrazvučnim probirom kukova (7). Pregled nakon rođenja, pa opet sa 4 do 6 tjedana života, ili pregled nakon četvrtog dana života, ili pak između trećeg i desetog dana života samo su neki od prijedloga različitih studija (12, 24, 28). S obzirom na to da trenutno ne postoje smjernice kada je najbolje raditi postnatalni pregled mokraćnog sustava, kliničar se u prvom redu oslanja na iskustvo, imajući na umu fiziološka obilježja mokraćnog sustava novorođenčadi prilikom interpretacije nalaza.

Najveći broj (83,1%) naših ispitanika u daljnjem tijeku bolesti zahtijevao je samo ultrazvučno praćenje, a 16,3% anomalija mokraćnog sustava otkrivenih prilikom prenatalnog ultrazvučnog probira je kirurški liječeno. Kod jednog smrtnog slučaja koji smo zabilježili radilo se o muškom novorođenčetu s Potterovim habitusom, u sklopu kojeg je obostrana ageneza bubrega, anomalija nespojiva sa životom. Kod kirurški liječene djece najčešće je bilo postavljanje „Double J“ proteze, koja se na Zavodu za dječju kirurgiju KBC Split provodi kao samostalan minimalno-invazivan zahvat sa 75% uspjehom u liječenju hidronefroze (4). Točna dijagnoza je kod 7,5% operirane djece postavljena prenatalno, dok je kod ostalih 8,8% točna dijagnoza postavljena ultrazvučnim pregledom nakon rođenja, pri čemu je vrijedna uloga prenatalnog probira bila nespecifično usmjeravanje na postnatalnu dijagnostiku. Prema tome, ukupno 46% od 26 kirurški liječenih ispitanika je točno detektirano prenatalno, iz čega proizlazi da 54% djece koja zahtijevaju kirurško liječenje anomalije mokraćnog sustava neće biti točno dijagnosticirano prilikom prenatalnog probira. Studije koje su istraživale ove ishode su rijetke, a različite metode i ispitanici u njima, te različite indikacije za kirurško liječenje čine usporedbu gotovo nemogućom.

Ipak, Bhide i suradnici su u svojoj retrospektivnoj studiji pokazali da je samo 59,6% djece koja su operirana zbog anomalija mokraćnog sustava bilo prenatalno dijagnosticirano, što znači da će nešto više od 40% djece koja zahtijevaju kirurško liječenje imati uredan nalaz prenatalnog ultrazvučnog probira (15). Slične rezultate ima i grupa čeških autora, koji su u svojoj prospektivnoj studiji pokazali da je među 7,1% ispitanika liječenih kirurški njih 56,25% detektirano prenatalnim ultrazvučnim probirom (24).

Kombiniranjem prenatalnog s postnatalnim ultrazvučnim pregledom mokraćnog sustava rano bi se detektirale anomalije mokraćnog sustava propuštene prenatalno, te tako omogućio pravovremeni početak liječenja, pa nekoliko studija sugerira uvođenje redovnog postnatalnog ultrazvučnog probira mokraćnog sustava (7, 22, 23). Istraživanja Drnasin K. i sur. pokazala su značajan udio anomalija mokraćnog sustava u postnatalnom ultrazvučnom probiru mokraćnog sustava. Osim prenatalno pozitivnih nalaza pronađeno je još 2,2% dodatnih anomalija, koje nisu bile registrirane prenatalnim ultrazvučnim probirom. Od toga je 7 djece (12,7%) bilo kirurški liječeno (25). Neke prospektivne studije su pokazale da je probir novorođenčadi na anomalije mokraćnog sustava koristan jer omogućava rani početak liječenja (32, 33, 34). Najviše prirođenih anomalija je opstruktivne prirode. Ureteropelvična opstrukcija, primjerice, dugo može biti klinički neprimjetna i uzrokovati hidronefrozu tek u kasnijem djetinjstvu, adolescenciji i odrasloj dobi. Samo ultrazvučni probir, sa na vrijeme

započetim liječenjem, može učinkovito prevenirati hidronefrozu s gubitkom bubrežne funkcije (35). Osjetljivost postnatalnog ultrazvuka je veća nego prenatalnog, što omogućava detektiranje onih anomalija propuštenih prenatalno. Postnatalnim ultrazvukom detektiraju se čak i teške anomalije mokraćnog sustava koje zahtijevaju kirurško liječenje (24). Osim patologije mokraćnog sustava, moguće je otkriti i značajnu izvanbubrežnu patologiju. Drnasin K. je tako u postnatalnom probiru otkrila 2 neuroblastoma u prvom stadiju bolesti, što je promijenilo tijek liječenja i prognozu te djece (25). Sheih C.P. i suradnici su provodili program brzog masovnog ultrazvučnog probira bubrega i susjednih organa u više od pola milijuna novorođenčadi i školske djece, te su otkrili abnormalnosti u 0,5% njih, među kojima je pronađeno i 22 tumora. Zato su autori zaključili da masovni postnatalni ultrazvučni probir mokraćnog sustava može biti koristan u otkrivanju tumora bubrega i susjednih organa (26). Talijanski autori, pak, temeljem svojih rezultata smatraju da postnatalni ultrazvučni probir mokraćnog sustava nije potreban, jer bi većina kirurški liječenih bolesnika iz njihove studije vjerojatno imala kliničke simptome bolesti, bila naknadno dijagnostički obrađena i na kraju dobila primjerenu medicinsku skrb, bez obzira na probir. Smatraju također da u nekim slučajevima rana dijagnoza i rano liječenje mogu sačuvati bubrežnu funkciju, što ipak opravdava provođenje postnatalnog ultrazvučnog probira mokraćnog sustava (36).

Iz navedenog možemo zaključiti kako prenatalni ultrazvučni probir kod nas ima trostruko manju specifičnost nego u svijetu. To upućuje na potrebu objektiviziranja prenatalnog probira, posebice poboljšanjem vještina liječnika koji ga izvode, kako se sam probir ne bi svodio na nespecifično usmjeravanje prema postnatalnoj ultrazvučnoj dijagnostici. Sva djeca sa prenatalno postavljenom sumnjom na anomaliju mokraćnog sustava pregledaju se ultrazvučno nakon rođenja. Do sada još nije jasno definirano kada je najbolje vrijeme za postnatalni ultrazvučni pregled. Iako je osjetljivost detekcije anomalija mokraćnog sustava prenatalnim ultrazvukom niska, ona se značajno povećava tek u kombinaciji s postnatalnim ultrazvukom. Probirom anomalija mokraćnog sustava nakon rođenja nađe se značajan broj djece čiji je nalaz prenatalnog probira bio uredan. To upućuje na potrebu za uvrštavanjem postnatalnog ultrazvučnog pregleda u redovni probirni program, koji bi se zbog incidencije anomalija mokraćnog sustava usporedive s incidencijom razvojnog poremećaja zgloba kuka, mogao provoditi zajedno s ultrazvučnim probirom kukova. Snažan argument za uvođenje postnatalnog probira je i činjenica da oko 40% teških anomalija mokraćnog sustava koje zahtijevaju kirurško liječenje ne bude detektirano prenatalno. Kasnija dijagnoza za te

bolesnike znači i kasniju terapijsku intervenciju, a samim time pogoršava se prognoza i povećavaju troškovi liječenja.

Svjesni smo da naša studija ima i neka ograničenja, u prvom redu to je korištenje retrospektivnih nalaza prenatalnih ultrazvučnih pregleda koji nisu bili standardizirani, te ovisnost daljnih terapijskih i dijagnostičkih postupaka o težini postnatalnih nalaza. Neka od ograničenja su, ipak, neizbježna, a rezultati bi trebali biti potvrđeni dodatnim istraživanjima u kojima bi se izbjegla neka ograničenja.

Trebalo bi još dodatno istražiti razloge koji dovode do izrazito niske specifičnosti prenatalnog ultrazvučnog probira kod nas, te se zalagati za uvođenje redovnog postnatalnog ultrazvučnog probira mokraćnog sustava, od kojeg bi korist bila velika.

## **6. ZAKLJUČCI**

1. U razdoblju od siječnja 2011. do prosinca 2015. 160 djece koja su imala *in utero* detektiranu anomaliju mokraćnog sustava ultrazvučno je pregledano nakon rođenja, od čega 121 dječak (76%) i 39 djevojčica (24%).
2. Među ispitanicima iz ove studije jednostrane anomalije mokraćnog sustava češće su prenatalno dijagnosticirane (67%) od obostranih (33%), pri čemu je kod jednostranih anomalija dominantno bila zahvaćena lijeva strana (47,2%), desna strana je bila zahvaćena u 31,5% slučajeva, a u 21,3% djece strana se nije mogla prenatalno odrediti. Najčešća prenatalno dijagnosticirana anomalija bila je hidronefroza (83,1%).
3. Osim anomalija mokraćnog sustava, prenatalnim probirom se mogu detektirati patološke tvorbe okolnih organa, primjerice neuroblastom. Tako se njihovim ranim otkrivanjem značajno utječe na preživljenje i prognozu bolesnika.
4. Svako novorođeno dijete čiji je fetalni ultrazvučni nalaz mokraćnog sustava bio patološki trebalo bi pregledati ultrazvučno u prvim danima nakon rođenja, te svakako i između drugog i osmog tjedna života, iako preporuke još uvijek nisu jednoglasne.
5. Potreban je oprez u interpretaciji ultrazvučnog nalaza u prvom tjednu nakon rođenja, zbog mogućih lažno negativnih nalaza.
6. Specifičnost prenatalnog ultrazvučnog probira prema rezultatima ove studije je 35%.
7. Od 160 ispitanika kod njih 43% anomalije evidentirane prenatalno nisu bile prisutne poslije rođenja.
8. 16,3% naših ispitanika kirurški je liječeno. Kod njih 46% točna dijagnoza anomalije mokraćnog sustava je postavljena na prenatalnom probiru, dok je kod ostalih 54% kirurški liječenih ispitanika prenatalni probir nespecifično usmjerio na postnatalni ultrazvučni pregled, kojim je postavljena konačna dijagnoza.



## **7. POPIS CITIRANE LITERATURE**

1. Batinić D. Bolesti mokraćnih i spolnih organa. U: Mardešić D, urednik. Pedijatrija. 7. izdanje. Zagreb: Školska knjiga;2003. str. 901-57.
2. Loftus H, Ong ACM. Cystic kidney diseases: many ways to form a cyst. *Pediatr Nephrol.* 2013;28:33-49.
3. NAPRTCS Online [Internet]. Boston: North American Pediatric Renal Transplant Cooperative Study (NAPRTCS); [citirano 03.06.2016.]. NAPRTCS 2008 Annual Report. Dostupno na:  
<https://web.emmes.com/study/ped/annlrept/Annual%20Report%20-2008.pdf>
4. Budimir D i sur. Kirurško liječenje anomalija urotakta kod djece u zavodu za dječju kirurgiju. *Paediatr Croat.* 2015; 59 (Supl 1):18-23.
5. Richter-Rodier M, Lange A, Hinken B, Hofmann M, Stenger R, Hoffmann W, et al. Ultrasound Screening Strategies for the Diagnosis of Congenital Anomalies of the Kidney and Urinary Tract. *Ultraschall der Medizin - Eur J Ultrasound.* 2012;33(07): E333–8.
6. Kurjak A. Ultrazvuk u porodništvu. U: Kuvačić I, Kurjak A, Đelmiš J, urednici. *Porodništvo.* Zagreb: Medicinska naklada; 2009. str. 151-80.
7. Stolz G, Schumacher R, Wiesel A, Schlaefer K, Queisser-Luft A. Pre- and postnatal kidney screening compared: an analysis of 34,450 newborn infants of the Mainz model birth register. *Radiologe.* 2002;42(8):630-6.
8. Keays MA, Guerra LA, Mihill J, Raju G, Al-Asheeri N, Geier P, et al. Reliability assessment of Society for Fetal Urology ultrasound grading system for hydronephrosis. *J Urol.* 2008;180:1680-2.
9. Carvalho MH, Brizot ML, Lopes LM, et al. Detection of fetal structural abnormalities at the 11-14 week ultrasound scan. *Prenat Diagn.* 2002;22:1-4.
10. Dillon E, Walton SM. The antenatal diagnosis of fetal abnormalities: a 10 year audit of influencing factors. *Br J Radiol.* 1997;70:341-346.
11. Fong KW, Ryan G. The fetal urogenital tract. U: Rumack CM, Wilson SR, Charboneau JW, editors. *Diagnostic ultrasound 1 i 2*, 2.izd. St. Louis, Missouri: Mosby; 1998. str.1093-121.
12. Becker AM. Postnatal evaluation of infants with an abnormal antenatal renal sonogram. *Curr Opin Pediatr.* 2009;21(2):207–213.
13. Levi S. Ultrasound in prenatal diagnosis: polemics around routine ultrasound screening for second trimester fetal malformations. *Prenat Diagn.* 2002;22:285-295.

14. Verrotti C, Caforio E, Gramellini D, Nardelli GB. Ultrasound screening in second and third trimester of pregnancy: an update. *Acta Biomed.* 2007;78(3):229–32.
15. Bhide A, Sairam S, Farrugia MK, Boddy SA, Thilaganathan B. The sensitivity of antenatal ultrasound for predicting renal tract surgery in early childhood. *Ultrasound Obstet Gynecol.* 2005;25(5):489–92.
16. Brkljačić B, Cvitković- Kuzmić A. Dupleks dopler ultrazvuk bubrega u djece. U: Hozo I, Karelović D, urednici. *Ultrazvuk u kliničkoj praksi.* Split: Hrvatsko gastroenterološko društvo Ogranak Split; 2004. str.263-67.
17. Saraga M. Ultrazvučna dijagnostika organa mokraćnog sustava i nadbubrežnih žlijezda u djece. U: Hozo I, Karelović D, urednici. *Ultrazvuk u kliničkoj praksi.* Split: Hrvatsko gastroenterološko društvo Ogranak Split; 2004. str.263-67.
18. Meola M, Giuliano G, Morelli E, Cupisti A, Barsotti G. Ultrasound diagnosis of suspected urinary tract obstruction using a stimulated diuresis test. *Nephron.* 1995;71:143-48.
19. Saraga M. Ciste i cistične bolesti bubrega u djece. *Paediatr Croat.* 2002;46: 23-32.
20. Babcock DS, Patriquin HB. The pediatric kidney and adrenal glands. U: Rumack CM, Wilson SR, Charboneau JW, editors. *Diagnostic Ultrasound 1 i 2.* 2. izd. St. Louis, Missouri: Mosby; 1998. str. 1683-716.
21. Wilson J, Jungner Y. Principles and practice of screening for disease. *World Heal Organ.* 1968;65(4):281–393.
22. Leonhardi A, Reither M. Ultrasound screening of newborn infants. Uses and role in routine diagnosis. *Klin Padiatr.* 1993; 205: 383–388.
23. Drnasin K, Saraga M. Ultrazvučni probir dojenčadi radi otkrivanja anomalija mokraćnog sustava. *Paediatr Croat.* 2005; 49:7-14.
24. Hálek J, Flögelová H, Michálková K, Šmakal O, Dubrava L, Zapletalová J, et al. Diagnostic accuracy of postnatal ultrasound screening for urinary tract abnormalities. *Pediatr Nephrol.* 2010;25(2):281–7.
25. Drnasin K. Zastupljenost i klinički značaj dvostrukih kanalnih sustava u djece dijagnosticiranih ultrazvučnim probirom mokraćnog sustava. *Doktorska disertacija.* Split: Sveučilište u Splitu, Medicinski fakultet; 2013. 84.str.
26. Sheih CP, Chen WJ, Li YW, Liao YJ, Hung CS. Tumors detected in renal ultrasonic screening. *Shung-Hua Min Kuo Hsiao Erh Ko i Hsueh Hiu Tsa Chih.* 1991;32(5):291-6.

27. Drnasin K, Vrdoljak J, Fridl-Vidas V, Saraga M. Ultrazvučni probir za razvojni poremećaj zgloba kuka u primarnoj pedijatrijskoj zdravstvenoj zaštiti Grafovom metodom. *Paediatr Croat.* 2001;45:57-60.
28. Gruessner SE, Klein K, Peter C, Bueltmann E, Wagner J, Klingmueller V. Ultrasound screening of the kidneys and urinary tract in 11 , 887 newborn infants : A 10-year experience. *Open Journal of Obstetrics and Gynecology.* 2012;2:389–93.
29. Beke A, Eros FR, Pete B, Szabo I, Gorbe E, Rigo J Jr. Efficacy of prenatal ultrasonography in diagnosing urogenital developmental anomalies in newborns. *BMC Pregnancy Childbirth.* 2014;14:82–8.
30. Ebel KD. Uroradiology in the fetus and newborn: diagnosis and follow-up of congenital obstruction of the urinary tract. *Pediatr Radiol.* 1998;28:630-5.
31. Clautice- Engle T, Anderson NG, Allan RB, Abbott GD. Diagnosis of obstructive hydronephrosis in infants: comparison sonograms performed 6 days and 6 weeks after birth. *AJR Am J Roentgenol.* 1995;164:963-7.
32. Tsai JD, Huang FU, Tsai TC. Asymptomatic vesicoureteral reflux detected by neonatal ultrasonographic screening. *Pediatr Nephrol.* 1998;12:206-9.
33. Tsuchiya M, et al. Ultrasound screening for renal and urinary tract anomalies in healthy infants. *Pediatrics International.* 2003;45:617-623.
34. Peters CA. Urinary tract obstruction in children. *The Journal Of Urology.* 1995;154:1874-1883.
35. Ismaili K, Avni FE, Wissing KM, Hall M. Long-term clinical outcome of infants with mild and moderate fetal pyelectasis: Validation of neonatal ultrasound as a screening tool to detect significant nephrouropathies. *J Pediatr.* 2004;144(6):759–65.
36. Caiulo VA, Caiulo S, Gargasole C, Chiriaco G, Latini G, Cataldi L, et al. Ultrasound mass screening for congenital anomalies of the kidney and urinary tract. *Pediatr Nephrol.* 2012;27:949-53.

## **8. SAŽETAK**

**Cilj istraživanja:** Cilj ovog istraživanja bilo je vrednovati prenatalni ultrazvučni probir mokraćnog sustava postnatalnim ultrazvučnim pregledom mokraćnog sustava u djece pregledane nakon rođenja na Klinici za dječje bolesti Kliničkog bolničkog centra Split, u razdoblju od siječnja 2011. do prosinca 2015. godine.

**Ispitanici i metode:** Retrospektivno je pregledana dokumentacija o ultrazvučnim pregledima na Klinici za dječje bolesti KBC-a Split i arhiva povijesti bolesti 160 djece koja su poslije rođenja pregledana na Klinici, nakon što im je prenatalnim ultrazvučnim probirom otkrivena anomalija mokraćnog sustava. Uključeni su ispitanici oba spola. Iz studije su isključeni ispitanici čiji su podaci bili nepotpuni (n=15). Analizirani su spol, prenatalna ultrazvučna dijagnoza, postnatalna ultrazvučna dijagnoza, neposredno nakon rođenja uredni ultrazvučni nalazi koji su tijekom praćenja postali pozitivni, te tijek bolesti s obzirom na potrebu za kirurškim liječenjem ili ultrazvučnim praćenjem. Prenatalni ultrazvučni nalazi su uspoređivani s postnatalno postavljenom dijagnozom, te poduzetim operacijskim zahvatima.

**Rezultati:** U izabranom studijskom razdoblju istraživanje je obuhvatilo 160 bolesnika, od kojih 39 djevojčica (24%) i 121 dječak (76%). Najčešća prenatalno dijagnosticirana anomalija bila je hidronefroza (83,1%). Specifičnost prenatalnog ultrazvučnog probira anomalija mokraćnog sustava bila je 35%. Kod 65% ispitanika prenatalnim probirom postavljena je netočna dijagnoza, pritom kod 43% (n=69) ispitanika anomalije evidentirane prenatalno nisu prisutne poslije rođenja, a kod njih 22% (n=35) prenatalno nije otkrivena točna anomalija koja je dijagnosticirana postnatalno. Među patološkim postnatalnim nalazima najčešća je bila hidronefroza (31,8%). 83,1% djece je u daljnjem tijeku zahtijevalo samo ultrazvučno praćenje, 16,3% djece je kirurški liječeno, a u 1 slučaju (0,6%) zabilježen je smrtni ishod. Od kirurški liječenih ispitanika, kod njih 46% je točna dijagnoza postavljena prenatalno, te je u ovoj skupini najčešća intervencija bila postavljanje „Double J“ proteze, dok je kod njih 54% točna dijagnoza postavljena tek ultrazvučnim pregledom nakon rođenja i u ovoj skupini djece najčešće poduzeta intervencija bila je elektroresekcija valvule stražnje uretre.

**Zaključci:** Svako dijete kojem je prenatalno postavljena sumnja na postojanje anomalije mokraćnog sustava treba nakon rođenja biti ultrazvučno pregledano. U 35% slučajeva ovo istraživanje je pokazalo potpuno podudaranje prenatalnog i postnatalnog ultrazvučnog nalaza mokraćnog sustava. Prenatalni i postnatalni ultrazvučni pregled se nadopunjuju i važno ih je kombinirati kako bi se postigla visoka stopa otkrivanja anomalija mokraćnog sustava u novorođenčadi.

## **9. SUMMARY**

**Diploma thesis title:** Evaluation of prenatal ultrasound screening of the urinary tract by postnatal ultrasound examination of the urinary tract.

**Objectives:** The aim of this study was to evaluate the prenatal ultrasound screening of urinary tract by postnatal ultrasound examination of the urinary tract in children examined after birth at the Department of Pediatrics, Split University Hospital, in the period from January 2011. to December 2015.

**Patients and Methods:** We retrospectively reviewed the documentation of ultrasound examination at the Department of Pediatrics, Split University Hospital, and medical history of 160 children who were examined after birth at the Department, after their prenatal ultrasound screening detected anomalies of the urinary system. Patients of both genders were included. The study excluded patients whose data were incomplete (n=15). The gender, prenatal ultrasound diagnosis, postnatal ultrasound diagnosis, ultrasound findings that have become positive during follow-up, and further course due to the need for surgical treatment or ultrasound monitoring were analyzed. Prenatal ultrasound findings were compared with postnatal diagnosis, and undertaken surgical procedures.

**Results:** In the current study period, the study included 160 patients, of which 39 were girls (24 %) and 121 boys (76%). The most common prenatally diagnosed anomaly was hydronephrosis (83,1%). The specificity of prenatal ultrasound screening for anomalies of the urinary system was 35%. Incorrect prenatal diagnosis was set in 65% of patients, while among them 43% (n=69) of anomalies recorded prenatally were not present at birth, and 22% (n=35) of them were postnatally diagnosed with different anomaly than prenatally. The most common postnatal pathological finding was hydronephrosis (31,8%). 83,1% of children in the further course required only ultrasound monitoring, 16,3% of children were treated surgically, and one child (0,6%) died. Prenatal diagnosis was accurate in 46% of all surgically treated children, and in this group the most frequent intervention was endoscopic implantation of "Double J" prosthesis, while in 54% of cases truly correct diagnosis was made by ultrasonography after birth, and in this group of children the most common intervention was electroresection of posterior urethral valves.

**Conclusions:** Each newborn with the existence of prenatally suspected anomaly of the urinary system, should be sonographically examined after birth. In 35% of cases, postnatally diagnosed abnormalities coincided with the prenatally discovered fetal urogenital developmental disorders. The combination of prenatal and postnatal ultrasound screening is



an important way to achieve a high detection rate of congenital anomalies of urinary tract in newborns.

## **10. ŽIVOTOPIS**

## **OSOBNI PODACI**

*Ime i prezime:* Diana Bajo

*Datum i mjesto rođenja:* 2. siječnja 1992. godine, Metković, Hrvatska

*Državljanstvo:* Hrvatsko

*Adresa stanovanja:* Dubrovačka 47a, 20350 Metković, Hrvatska

*Telefon:* +385993230275

*E-adresa:* [dianabajo53@gmail.com](mailto:dianabajo53@gmail.com)

## **OBRAZOVANJE**

1998. – 2006. Osnovna škola Stjepana Radića, Metković

2000. – 2006. Osnovna glazbena škola, Metković

2006. – 2010. Prirodoslovno-matematička gimnazija, Metković

2010. – 2016. Medicinski fakultet Sveučilišta u Splitu, smjer doktor medicine

## **ZNANJA I VJEŠTINE**

Aktivno služenje engleskim i njemačkim jezikom

Poznavanje latinskog jezika

Posjedovanje organizacijskih, administrativnih i socijalnih vještina

Sviranje glasovira

Vozač B kategorije

## **OSTALE AKTIVNOSTI**

Članstvo u CroMSIC-u

Članstvo u Studentskoj sekciji za hitnu medicinu pri Medicinskom fakultetu u Splitu

Rad u knjižnici Medicinskog fakulteta u Splitu