

Lokalno liječenje dojenačkih hemangioma neselektivnim blokatorima β adrenergičnih receptora u Klinici za dječje bolesti u Splitu od 2011. do 2016. godine

Aračić, Zrinka

Master's thesis / Diplomski rad

2016

Degree Grantor / Ustanova koja je dodijelila akademski / stručni stupanj: **University of Split, School of Medicine / Sveučilište u Splitu, Medicinski fakultet**

Permanent link / Trajna poveznica: <https://urn.nsk.hr/urn:nbn:hr:171:613531>

Rights / Prava: [In copyright](#)/[Zaštićeno autorskim pravom.](#)

Download date / Datum preuzimanja: **2024-07-03**



Repository / Repozitorij:

[MEFST Repository](#)



SVEUČILIŠTE U SPLITU
MEDICINSKI FAKULTET

Zrinka Aračić

**LOKALNO LIJEČENJE DOJENAČKIH HEMANGIOMA NESELEKTIVNIM
BLOKATORIMA β ADRENERGIČNIH RECEPTORA U KLINICI ZA DJEČJE
BOLESTI U SPLITU OD 2011. DO 2016. GODINE**

Diplomski rad

Akadska godina: 2015./2016.

Mentor: prof. dr. sc. Vjekoslav Krželj, dr. med.

Split, srpanj 2016.

SVEUČILIŠTE U SPLITU
MEDICINSKI FAKULTET

Zrinka Aračić

**LOKALNO LIJEČENJE DOJENAČKIH HEMANGIOMA NESELEKTIVNIM
BLOKATORIMA β ADRENERGIČNIH RECEPTORA U KLINICI ZA DJEČJE
BOLESTI U SPLITU OD 2011. DO 2016. GODINE**

Diplomski rad

Akadska godina: 2015./2016.

Mentor: prof. dr. sc. Vjekoslav Krželj, dr. med.

Split, srpanj 2016.

SADRŽAJ

1. UVOD	1
1.1. Općenite informacije o dječjim vaskularnim tumorima	2
1.2. Patogeneza	3
1.3. Epidemiologija	4
1.4. Klinička slika	5
1.5. Sindromi povezani s hemangiomima	5
1.6. Komplikacije	8
1.7. Dijagnoza	9
1.8. Liječenje	10
2. CILJ ISTRAŽIVANJA	13
3. MATERIJALI I METODE	15
4. REZULTATI	18
5. RASPRAVA	23
6. ZAKLJUČCI	28
7. POPIS CITIRANE LITERATURE	30
8. SAŽETAK	39
9. SUMMARY	41
10. ŽIVOTOPIS	43

Zahvaljujem se svom mentoru prof. dr. sc. Vjekoslavu Krželju na velikoj pomoći, posvećenom vremenu, pristupačnosti i stručnim savjetima tijekom pisanja ovog rada. Posebno hvala mojoj obitelji na beskonačnom strpljenju, ljubavi i potpori tijekom svih godina studiranja. Hvala mom dečku i prijateljima na podršci kad je bilo najpotrebnije.

Hvala vam svima od srca što ste uljepšali moje studentske dane.

Dojenački hemangiomi su najčešći tumori dječje dobi. Oni su benigni, ali imaju potencijal za lokalnu destrukciju tkiva, ulceracije, infekcije, krvarenje, poremećaj funkcije i bol. Internacionalno društvo za proučavanje vaskularnih anomalija (ISSVA) klasificiralo je dojenačke hemangiome kao vaskularne tumore koje treba razlikovati od vaskularnih malformacija na više načina koji uključuju prirodni tijek, stanični sastav, imunohistokemijsku ekspresiju i patologiju (1).

1.1. Općenite informacije o dječjim vaskularnim tumorima

Vaskularne anomalije su spektar rijetkih bolesti klasificiranih kao vaskularni tumori ili malformacije. Obnovljena podjela temelji se na ISSVA klasifikaciji koja je usvojena u travnju 2014. godine i nedavno objavljena (1). Važno je poznavati razliku između vaskularnih tumora i malformacija. Naime, vaskularni tumori-hemangiomi su varijabilno prisutni na rođenju, imaju fazu naknadnog brzog rasta i spore, spontane involucije, češći su u djevojčica. Vaskularne malformacije karakterizira prisutnost na rođenju, spori rast, proporcionalan rastu kože i doživotna prisutnost- nemaju fazu regresije, podjednako se pojavljuju u oba spola. Još jedna važna razlika je da su hemangiomi vaskularni prostori s brzim protocima i zbog toga ne predstavljaju rizik za lokaliziranu intravaskularnu koagulopatiju, što je moguće kod malformacija sa sporim protokom (2). Rast ili širenje vaskularne anomalije može uzrokovati kliničke poteškoće kao unakaženost, kronični bol, rekurentne infekcije, koagulopatije (trombotske i hemoragične), disfunkciju organa i smrt (3).

Vaskularni tumori u djece su rijetki. Klasifikacija tih tumora je teška, pogotovo u pedijatrijskoj populaciji zbog njihove rijetkosti, neobične morfologije, različitog kliničkog tijeka i nedostatka posebne stratifikacije za pedijatrijske tumore (3). ISSVA klasifikacija vaskularnih tumora (Tablica 1) temelji se na WHO klasifikaciji, ali koristi precizniju terminologiju i fenotipe (4).

Tablica 1. 2014 ISSVA klasifikacija vaskularnih tumora (4)

Kategorija	Tip vaskularnog tumora
Benigni	<ul style="list-style-type: none"> • Dojenački hemangiomi • Kongenitalni hemangiomi –brzo involuirajući (RICH), neinvouluirajući (NICH), involuirajući (PICH) • Resičasti angiomi

	<ul style="list-style-type: none"> • Hemangiomi vretenastih stanica • Piogeni granulomi (poznat kao lobularni kapilarni hemangiom) • Ostali
Lokalno agresivni ili borderline	<ul style="list-style-type: none"> • Kaposiformni hemangioendoteliom • Retiformni hemangioendoteliom • Papilarni intralimfatični angioendoteliom (PILA), Dabska tumor • Miješani hemangioendoteliom • Kaposijev sarkom • Ostali
Maligni	<ul style="list-style-type: none"> • Epiteloidni hemangioendoteliom • Angiosarkom • Ostali

Klasifikacija dojenačkih hemangioma se kroz povijest mijenjala na različite načine. Dojenački hemangiomi se mogu grupirati u fokalne, segmentalne i indeterminirane, ili po dubini lezije od površine kože - površni, duboki i miješani. Fokalni hemangiomi su najčešća varijanta. Oni se pojavljuju kao lokalno uzdignute lezije koje često nastaju na mjestima embrionalnog stapanja. Segmentalni hemangiomi su ravne lezije, slične plaku koje pokazuju geografsku, segmentalnu distribuciju. Indeterminirani hemangiomi pokazuju karakteristike fokalnih i segmentalnih (5).

1.2. Patogeneza

Patofiziologija, povezana s jedinstvenim prirodnim tijekom ovih lezija s početnom brzom proliferacijom koju slijedi postupna involucija i regresija, još nije potpuno rasvijetljena. Jedna etiološka hipoteza pretpostavlja da su stanice „embolizirane“ od placente (6). Druga hipoteza kaže da su dojenački hemangiomi rezultat somatske mutacije u genima koji posreduju proliferaciju endotelnih stanica (7). Nedavni podaci upućuju na progenitornu endotelnu stanicu kao izvor porijekla tumora. Pretpostavlja se da hipoksija može sistemski ili

u specifičnom ciljnom području slabe perfuzije stimulirati endotelnu progenitornu stanicu da neprikladno proliferira (6,8).

Dojenački hemangiomi su primarno sastavljeni od endotelnih stanica povezanih s pericitima, fibroblastima, intersticijskim i masnim stanicama (9). GLUT1 je glukozni transporter eritrocitnog tipa koji je izražen u endotelnim stanicama barijere krv-tkivo. North i suradnici su otkrili GLUT1 ekspresiju u dojenačkim hemangiomima, neovisno o dobi, dok je njihova ekspresija negativna u drugim vaskularnim tumorima i malformacijama, što ga čini specifičnim i korisnim markerom za dojenačke hemangiome (10). North i suradnici su dalje prepoznali da dojenački hemangiomi i placenta izražavaju GLUT1 što vodi prema pretpostavci da dojenački hemangiomi mogu nastati iz angioblasta koji se diferenciraju prema placentarnom fenotipu ili alternativno, mogu biti derivati emboliziranih stanica placente (11).

Hemangiomi se razvijaju kroz 3 faze: proliferacija, involucija i regresija. Faza proliferacije obično počinje nekoliko tjedana ili mjeseci nakon rođenja do prve godine života. Tijekom ove faze događa se brza proliferacija novih krvnih žila iz klonalnih matičnih primitivnih stanica koje se diferenciraju u endotelne stanice i pericite (12). Tijekom neovasukularizacije prevladavaju dva glavna patogena mehanizma, angiogenaza i vaskulogeneza. Oba mehanizma su povezana s promjenama u nekoliko bitnih staničnih signalnih putova (13). Proliferirajući hemangiomi pokazuju visoku razinu angiogenih proteina kao što je VEGF. VEGF i bFGF reguliraju rast hemangioma i u fazi proliferacije su povišeni u hemangiomu, krvi i urinu (14,15). Uočeno je da se u fazi proliferacije VEGF receptori umnažaju u tumoru, ali ne i u krvnim žilama (14). Jednom kad se prekursorska stanica diferencira u endotelnu stanicu hemangioma, VEGF signaliziranje igra ulogu u putovanju stanice kroz proliferaciju, regresiju i involuciju. Involutija počinje kad završi proliferacija, obično oko prve godine i traje nekoliko godina. U toj fazi hemangiom je zamijenjen masnim i vezivim tkivom, a krvne žile su rijetke (12). Tijekom involucije hemangioma na stanicama se mogu detektirati markeri apoptoze te smanjenje VEGF-a (16,17). Endotelne stanice dojenačkih hemangioma imaju β_2 adrenergične receptore (16,18).

1.3. Epidemiologija

Dojenački hemangiomi su najčešći benigni vaskularni tumori. Pojavljuju se u 3-10% dojenčadi. Najčešće se dijagnosticiraju u dobi 3-6 tjedana života. Lezije proliferiraju otprilike

5 mjeseci i zatim involuiraju sljedećih nekoliko godina. Hemangiomi su češći u djevojčica (3:1), bijele rase, prijevremeno rođene djece i kod multiplih gestacija. Također su povezani sa starijom životnom dobi majke i komplikacijama placente (19-21). Najčešće zahvaćena područja su glava i vrat (60%), slijede trup (25%) i ekstremiteti (15%) (22). U 80% slučajeva hemangiomi se pojavljuju kao pojedinačne lezije, a u oko 20% su prisutni kao multipli tumori (27). Obično se pojavljuju sporadično, premda je zabilježeno 10% slučajeva obiteljske pojavnosti (23).

1.4. Klinička slika

30% dojenačkih hemangioma se vidi pri rođenju, a preostalih 70% se pojave u prvih nekoliko mjeseci života (24). Iako se većina hemangioma ne vidi pri rođenju, prekursorske lezije kao što su teleangiektazije, blijeda diskoloracija kože ili hipopigmentacija se mogu naći. Lezije se mogu zamijeniti s hematomima nastalima kao posljedica porođajne traume ili kapilarnim malformacijama (25,26).

Hemangiomi su benigna proliferacija endotelnih stanica koji se obično pojavljuju kao makule i postepeno rastu i postaju plakovi ili tumori (23). Svi hemangiomi postanu očitii unutar 1-2 tjedna od rođenja. Lezije proliferiraju tijekom prve godine. Dojenački hemangiomi rastu nelinearno, do 5 mjeseca života 80% dojenačkih hemangioma završi svoj rast (25). Najbrži rast nastupa u prosjeku između 5.5 i 7.5 tjedana (26). Slijedi involucija koja obično traje nekoliko godina. Smatra se da se do dobi od 5 godina potpuno ili značajno povuče 50% hemangioma, do 7 godina oko 70%, a do 9 godina se povuče oko 90% hemangioma (27). Jedna studija je pokazala da je medijan maksimalne involucije 36 mjeseci (28). Spontana involucija nije u korelaciji s veličinom i lokalizacijom hemangioma. Nakon regresije hemangioma u oko polovine djece ostanu na koži vidljive manje ili veće promjene poput ožiljka, fibroznog i masnog tkiva te teleangiektazija koje se naknadno mogu liječiti kirurški ili laserom (16).

1.5. Sindromi povezani s hemangiomima

PHACES/PHACE sindrom

Djeca sa segmentalnim hemangiomima koji se nalaze u području lica mogu imati podležeće sistemne anomalije koje se mogu uklapati u PHACES sindrom (engl. *posterior*

fossa abnormalities, hemangiomas, arterial lesions, cardiac abnormalities, eye abnormalities, sternal cleft or supraumbilical raphe). Segmentalni hemangiomi kod ovog sindroma mogu biti na čelu, u temporalnom području, u središnjoj liniji (čelo, nos), na obrazima ili u mandibularnom području (29).

Incidencija ovog sindroma još je nepoznata, ali čini se da bi mogao biti češći od Sturge-Weber sindroma povezanog s kapilarnom malformacijama lica. U dojenčadi s velikim segmentalnim hemangiomima lica, incidencija PHACE sindroma je oko 20-30% (30,31). Rizični čimbenici za ovaj sindrom uključuju: velike hemangiome na licu, hemangiome koji obuhvaćaju više od jednog segmenta lica, hemangiome koji se nalaze na gornjem dijelu lica (31). Za razliku od djece s dojenačkim hemangiomima koji nemaju PHACES sindrom, ova djeca su češće iz neblizanačkih trudnoća, rođena na vrijeme s normalnom porođajnom masom. Ovaj sindrom je puno češći u djevojčica nego dječaka (8-9:1) (30).

Od 2009. godine multidisciplinarna skupina je objavila usuglašene smjernice za dijagnozu ovog sindroma - Tablica 2 (32). Najčešće sistemske asocijacije segmentalnih hemangioma u sklopu PHACES sindroma uključuju cerebrovaskularne i srčane anomalije. Unutarnja karotidna arterija i njene embrionalne grane, istostrane s hemangiomom lica mogu biti nepravilno razvijene ili stenozirane (33). Kao posljedica toga, ta djeca imaju veliki rizik za razvoj moždanog udara (34). Koarktacija aorte i druge kompleksne abnormalnosti luka aorte su najčešće povezane srčane abnormalnosti (35). Okularni nalaz kod PHACES sindroma mogu biti primarno strukturne abnormalnosti (kolobomi, mikroftalmija, hipoplazija optičkog živca i peripapilarna stafiloma) ili sekundarno kao posljedica cerebrovaskularnih ili neuroloških komplikacija ovog sindroma (36-38). Hipoplazija optičkog živca je najozbiljnija od ovih komplikacija. Ona može biti povezana s Dandy-Walker sindromom, frontonazalnom displazijom ili drugim malformacijama SŽS-a u središnjoj liniji (39).

Za definitivnu dijagnozu PHACES sindroma potreban je hemangiom na licu ili glavi veličine najmanje 5 cm, kao i mali ili veliki kriteriji za sistemska zahvaćenost organa, Tablica 2 (32). Prikadne slikovne metode uključuju magnetsku rezonancijsku angiografiju mozga, vrata i gornjeg dijela prsnog koša da se mogu prikazati anomalije cerebralnih žila i grana luka aorte; zatim ehokardiografiju za prikaz strukturnih abnormalnosti srca, te oftalmološku i neurološku evaluaciju (40).

Tablica 2. Smjernice za dijagnozu PHACE sindroma

Mogući PHACE sindrom		
-hemangiomi na licu manji od 5 cm u promjeru + 1 mali kriterij -hemangiomi glave/vrata + 1 veliki ili 2 mala kriterija -nema hemangioma + 2 velika kriterija		
PHACE sindrom		
-hemangiom na licu veći od 5 cm u promjeru + 1 mali ili 2 velika kriterija		
Organski sustav	Veliki kriteriji	Mali kriteriji
Cerebrovaskularni	Anomalije velikih cerebralnih arterija	Perzistentna embrionalna arterija osim trigeminalne arterije
Struktura mozga	Anomalije stražnje lubanjske jame	Ekstraaksijalne rastuće lezije sa istim značajkama kao intrakranijalni hemangiomi
Kardiovaskularni	Anomalije luka aorte	VSD ili desni defekt luka aorte
Očni	Abnormalnosti stražnjeg segmenta	Abnormalnosti prednjeg segmenta
Središnja linija	Defekt prsne kosti	Hipopituitarizam

LUMBAR sindrom

Analogno PHACES sindromu, LUMBAR sindrom se prezentira hemangiomima donjeg dijela tijela i povezanim sistemskim komplikacijama (engl. *lower body hemangioma and other cutaneous defects, urogenital anomalies, ulceration, myelopathy, bony deformities, anorectal malformations, arterial anomalies, adrenal anomalies*) (41). Sinonim je također i PELVIS sindrom (engl. *perineal hemangioma, external genitalia malformations, lipomyelomeningocele, vesicorenal abnormalities, imperforate anus, and skin tag*) (42), te SACRAL sindrom (engl. *spinal dysraphism, anogenital anomalies, cutaneous anomalies, renal and urologic anomalies, associated with angioma of lumbosacral localization*) (43,44).

Incidencija ovog sindroma je nepoznata. Jedna retrospektivna analiza 49 dojenčadi s perinealnim hemangiomima ili retikularnim hemangiomima pokazala je da ih 5 (10%) ima

podležee malformacije karakteristične za ovaj sindrom (44). Dojenčad s retikularnim hemangiomima su najčešće djevojčice s ulcerirajućim hemangiomima tipično smještenim na donjim ekstremitetima, stražnjici ili perinealnoj regiji. Rijetko imaju po život opasne sistemske anomalije (45).

Analne malformacije (imperforirani anus, rektovaginalna fistula i prednji anus) su najčešće povezane razvojne anomalije. Dosta su česte i malformacije vanjskih spolnih organa kao obrnuti (torqued) penis, dvostruki (bifid) skrotum i vulvarne anomalije. Neurološke anomalije su spinalni disrafizam, lipomijelomeningocela i spina bifida (45).

Preporučena slikovna dijagnostika je MR abdomena i zdjelice. Biopsija retikularnih hemangioma će pokazati GLUT1, karakteristično za sve dojenačke hemangiome (46-48).

1.6. Komplikacije

U retrospektivnoj kohortnoj studiji o dojenačkim hemangiomima (nisu liječeni neselektivnim blokatorima β adrenergičnih receptora), pokazano je da je značajan broj djeca ostao s kozmetičkim defektima kao što su teleangiektazije, ostatno masno i vezivno tkivo, promjena sastava tkiva, te destrukcija anatomskih struktura (49).

Segmentalni hemangiomi su povezani s većim rizikom komplikacija, poremećaja funkcije, deformacija i ulceracija, stoga češće i trebaju terapiju. Drugi hemangiomi povezani s većim rizikom su periorfijalni (oči, usta, nos), na centralnom dijelu lica, na lumbosakralnom i genitalnom području, zatim multipli, te oni koji brzo proliferiraju (50). Dojenčad s multiplim kožnim fokalnim hemangiomima mogu imati i ekstrakutane manifestacije. Najčešće zahvaćeno ekstrakutano tkivo je jetra. Ultrazvuk jetre bi se trebao raditi u svih pacijenata s više od 5 hemangioma kože (51).

Potrošni hipotireoidizam je povezan s dojenačkim hemangiomima i drugim velikim vaskularnim lezijama jetre. On je rezultat pretjerane ekspresije enzima jodtironin dejodinaze. Ovi pacijenti zahtijevaju nadzor i agresivno nadomještanje hormona štitnjače (52).

Hemangiomi u području dišnog sustava su obično povezani sa segmentalnim hemangiomima u području brade što može obuhvatiti periaurikularnu kožu, mandibulu, donju usnu, podbradak ili prednju stranu vrata, ali mogu se naći i bez lezije na koži. Važno je za otorinolaringologa da aktivno pristupi lezijama prije nego se pojave znakovi stridora (53).

Lokalne komplikacije kao što je hemoragija, ulceracije i nekroza mogu biti jako bolne i ostaviti ožiljke koje je teško popraviti. Hemangiomi na nekim lokacijama mogu oštetiti senzornu funkciju, npr. na gornjem očnom kapku mogu izazvati astigmatizam, anizotropiju i ambliopiju. Dojenački hemangiomi na usni, vrhu nosa ili uhu vode k trajnom deformitetu. Ove lezije također uzrokuju prolaznu naruženost koja može izazvati psihološki stres prvo roditeljima pa poslije djetetu (16).

Hemangiomatoza je stanje s brojnim, široko rasprostranjenim hemangiomima. Većinom se radi o benignoj neonatalnoj hemangiomatozi s distribucijom samo po koži i sa sklonosti spontanoj involuciji. Rjeđe je riječ o difuznoj neonatalnoj hemangiomatozi koja zahvaća visceralne organa i često je smrtonosna zbog srčanog zatajenja, visceralnih krvarenja, opstrukcije dišnih putova ili kompresije struktura središnjeg živčanog sustava (2).

1.7. Dijagnoza

Biopsija kože se može učiniti ako je upitna dijagnoza nakon temeljite anamneze i fizikalnog pregleda. Dojenački hemangiomi se ravnomjerno oboje pozitivno na glukozni transporter 1 (GLUT1) tijekom proliferacije i involucije (24). Sljedeći laboratorijski testovi su mogući markeri za proliferaciju i diferencijaciju hemangioma: VEGF u serumu i urinu, bFGF u urinu, MMPs (matriks metaloproteinaze) u urinu (54, 55).

Magnetska rezonancija (MR) se može koristiti u svrhu definiranja lokalizacije i opsega kožnog ili ekstrakutanog hemangioma, te za diferencijaciju proliferirajućih hemangioma od vaskularnih lezija visokog protoka (npr. arteriovenske malformacije) (24).

Ultrazvuk može pomoći za razlikovanje hemangioma od drugih dubokih kožnih ili supkutanih struktura (npr. cista, limfni čvor), ali ne može točno procijeniti veličinu i opseg hemangioma. Velika gustoća krvnih žila (>5 krvnih žila/cm²) i visoki vršni arterijski Doppler pomak (>2 kHz) su osjetljivi i specifični znakovi za dojenačke hemangiome (56).

1.8. Liječenje

Iako većina dojenačkih hemangioma ne nose značajni rizik i pažljivo praćenje pacijenta je još uvijek prikladno za većinu lezija, otkriće relativno sigurnih lokalnih i sistemskih sredstava sada omogućuje ranije i lakše intervencije kod prikladnih slučajeva (50). Kod otprilike 10% lezija, ovisno o anatomskom smještaju, mogu postojati ozbiljne životno ugrožavajuće situacije kod kojih je neophodna terapija. Neke od njih su ulceracije na glavi i vratu, opstrukcija dišnog puta, astigmatizam i ptoza zbog hemangioma u području oka, hepatomegalija i slično (57). Najčešće indikacije za liječenje uključuju brzi rast hemangioma, sprječavanje ili liječenje disfunkcije organa, trajne unakaženosti i ulceracija, za sprječavanje psihološkog stresa za roditelje i dijete te da se izbjegnu agresivne procedure i one koje mogu ostaviti trajni ožiljak (58).

Propranolol se prvi put počeo koristiti za dojenačke hemangiome 2008. godine u dvoje djece koji su pokazali brzo povlačenje lezije nakon započinjanja liječenja propranololom zbog kardiovaskularnih problema (59). Propranolol je neselektivni β -adrenergični antagonist. Pokazuje isti afinitet prema β_1 i β_2 receptorima i zbog toga djeluje na mnoga tkiva. Uporaba propranolola je dobro proučena na odraslima. Kad se uzme oralno pokazuje značajni metabolizam prvog prolaska s vršnom apsorpcijom unutar 1-3 h i poluživot oko 3.5-6 h (60). Hemangiomi sadrže više vrsta stanica, uključujući endotelne stanice, a istraživanja su pokazala da endotelne stanice imaju β_2 adrenergične receptore (18). Pretpostavlja se da propranolol ostvaruju svoje učinke na hemangiome vazokonstrikcijom, inhibicijom angiogeneze i indukcijom apoptoze (60). Tijekom faze rasta hemangioma, raste i ekspresija dva velika proangiogena čimbenika: bazični fibroblasni čimbenik rasta (bFGF) i vaskularni endotelni čimbenik rasta (VEGF). Pokazalo se da β blokatori smanjuju ekspresiju VEGF-a što dovodi do inhibiciji angiogeneze. Kod kožnih hemangioma, poboljšanje se može vidjeti već unutar 24-48 h od administracije inicijalne doze. Crvena boja nalik na jagodu počinje se mijenjati u ljubičastu s palpabilnim omekšavanjem lezije. Ultrazvuk je pokazao značajnu redukciju volumena lezije i gustoće krvnih žila, neovisno o dobi kada je započeto liječenje (61). Kompletna regresija se može primijetiti nakon 6 mjeseci terapije, objektivno i slikovnim metodama (dopler ultrazvuk, MR) (62). Sistemski propranolol je očito djelotvoran lijek. Rijetke nuspojave propranolola uključuju hipoglikemiju, hipotenziju, bradikardija, bronhalnu hiperreaktivnost, iznenadne konvulzivne napadaje, nemiran san, konstipaciju i hladne ekstremitete (60). Hipoglikemija je poznata nuspojava propranolola i već je bila zabilježena u djece s hemangiomima. Mehanizam kako nastaje je multifaktorijalan i uključuje inhibiciju

glikogenolize i glukoneogeneze i više iskorištavanje glukoze natašte (63-65). Hipoglikemija je vjerojatno više izražena u mlađe dojenčadi s manjim zalihama glikogena. Zbog toga, mnogi kliničari preporučuju da se dojenčad mlađa od 3 mjeseca liječena propranololom trebaju hraniti svakih 3-4 h, uključujući i noć (63,64). Djeca s PHACE sindromom moraju biti pregledana radi mogućih cerebralnih vaskularnih anomalija jer zajedno sa slabijom perfuzijom mozga, mogu biti izložena riziku od hipotenzivnog moždanog udara. Injekcije epinefrina u djece koja su na kroničnoj terapiji β blokatorima mogu biti nedjelotvorne. Zbog toga se treba analizirati rizik i dobitak liječenja propranololom u djece koja su u anamnezi imala anafilaktičke reakcije koje su zahtijevala terapiju epinefrinom (66). Terapija propranololom je kontraindicirana u dojenčadi i djece sa sinus bradikardijom, hipotenzijom, srčanim blokom većim od prvog stupnja, srčanim zatajenjem, astmom, preosjetljivosti (3).

Timolol maleat je neselektivni β blokator koji se upotrebljava za liječenje okularnog glaukoma i hipertenzije u djece i dojenčadi (67). On je derivat propranolola, koji se dokazano uspješno koristi i za lokalno liječenje površnih hemangioma (68). U oftalmološkoj literaturi mogu se pronaći nuspojave timolola koje su slične kao i one nađena kod oralne uporabe propranolola, međutim kada se oftalmički pripravak koristi za liječenje dojenačkih hemangioma nuspojave su većinom ograničene na poremećaje spavanja. Najveća studija do sada je pokazala da su najveći indikatori za optimalni terapijski odgovor povećana koncentracija i trajanje liječenja te površni tip hemangioma (69). Kod korištenja lokalnog pripravka moguća je iritacija kože, ali ne i senzitivizacija, fototoksičnost ili fotosenzitivnost. Iritacija kože se povećava s povećanjem doze propranolola i broja ponavljanja aplikacije. Velika prednost lokalne terapije je dovoljna koncentracija propranolola u kapilarama površnog hemangioma bez visoke sistemske koncentracije lijeka (70).

Prije β blokatora, lokalni ili sistemni kortikosteroidi su bili lijek izbora za problematične dojenačke hemangiome. Za razliku od propranolola, oni ne izazivaju potpunu involuciju hemangioma nego stabiliziraju ili usporavaju njihovu progresiju. Na mišjim modelima je pokazano da kortikosteroidi djeluju inhibicijom VEGF-a što uzrokuje zaustavljanje vaskulogeneze (71). Kortikosteroidna terapija ima mnoge nuspojave - povećani rizik od infekcija, hipertenzija, povećani apetit, iritacija želuca, supresija rasta, kardiomiopatija. Ipak, kortikosteroidi ostaju korisni u određenim situacijama, pogotovo u onih koji ne toleriraju druge terapijske opcije (66).

Pulsni laser se obično koristi za ulcerirajuće hemangiome i rezidualne lezije kao teleangiektazije nakon proliferacijskog razdoblja (72).

Ekscizijska kirurgija je rezervirana samo za ulcerirajuće lezije, rezidualne lezije i velike periokularne lezije koje ometaju vid (73).

2. Cilj istraživanja

Ciljevi ovog istraživanja su procijeniti:

- učinkovitost i sigurnost lokalne terapije neselektivnim blokatorom β adrenergičnih receptora timololom u ispitanika s površnim dojenačkim hemangiomima liječenih u Klinici za dječje bolesti Kliničkog bolničkog centra Split u razdoblju od siječnja 2011. do svibnja 2016.godine,
- raspodjelu dojenačkih hemangioma po spolu i lokalizaciji,
- učinkovitost liječenja ovisno o broju hemangioma,
- učinkovitost liječenja ovisno o početku primjene lokalne terapije.

3. Materijali i metode

U ovo retrospektivno presječno istraživanje uključeno je 160 ispitanika. Uvjeti za uključenje su bili postojanje površnih hemangioma te liječenje lokalnim blokatorom β adrenergičnih receptora timololom u Klinici za dječje bolesti Kliničkog bolničkog centra Split u razdoblju od siječnja 2011. do svibnja 2016.godine. Ispitanici u zadanom razdoblju nisu istovremeno tretirani drugim načinima liječenja dojenačkih hemangioma.

Prije početka liječenja i kod svakog kontrolnog pregleda hemangiomi su bili fotografirani u svrhu praćenja učinkovitosti terapije. Također su uzeti detaljni anamnestički i heteroanamnestički podaci te je proveden opsežan klinički pregled od strane pedijatra. Roditelji (skrbnici) su bili upoznati s metodama liječenja i dali informirani pristanak. Prvi kontrolni pregled bio je dogovoren nakon 2 tjedna primjene lokalne terapije, a nakon toga svaka 2 mjeseca. Težina kliničke slike svakog hemangioma i praćenje učinkovitosti terapije temeljilo se na procjeni boje površine hemangioma, teksture na palpaciju (u razini površine kože ili izdignuto), čvrstoće, dubine te zahvaćenosti organa (74). Timolol maleat je korišten lokalno u kapima 0.5% otopine, primjenjivan je 3 puta dnevno tako da se ravnomjerno razmaže po površini hemangioma.

U ispitanika smo pratili ishode liječenja lokalnom terapijom s obzirom na broj hemangioma i početak liječenja, raspodjelu hemangioma po lokalizaciji (glava i vrat, trup, ekstremiteti i anogenitalna regija) i spolu.

Ishode smo definirali nakon 6 mjeseci primjene lokalne terapije kao uspješne (očito je značajno povlačenje hemangioma), djelomično uspješne (umjereno smanjenje hemangioma ili zaustavljanje rasta) i neuspješne (nema vidljivog poboljšanja) (75).

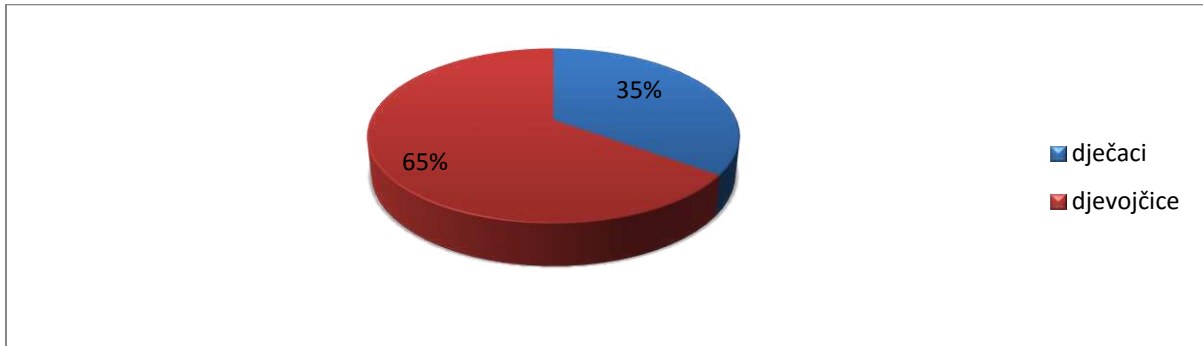
Koristila se bolnička medicinska dokumentacija da bi se dobili opći podaci o svakom bolesniku (ime i prezime, datum rođenja, spol, dob na početku liječenja, lokalizacija hemangioma, način liječenja, ishod i nuspojave). Isti kvalificirani ispitivač bio je prisutan pri dijagnosticiranju hemangioma, indiciranju liječenja, primjeni terapije te pri kontrolnom praćenju ishoda.

Prikupljeni podaci uneseni su u elektroničke tablice podataka i analizirani pomoću računalnog programa Microsoft Office Excel 2007. Deskriptivna statistika je korištena za izračunavanje demografskih podataka o pacijentima (dob, spol) i ostalih karakteristika (dob pri početku liječenja, lokalizacija hemangioma, ishod liječenja). Statistički značajna razlika između skupina dobivena je korištenjem programa Microsoft Office Excel 2007. Povezanost

kategorijskih varijabli (npr. životne dobi pacijenata i ishoda liječenja) testirana je hi-kvadrat testom. Razina statističke značajnosti zaključivanja postavljena je na $P < 0.05$.

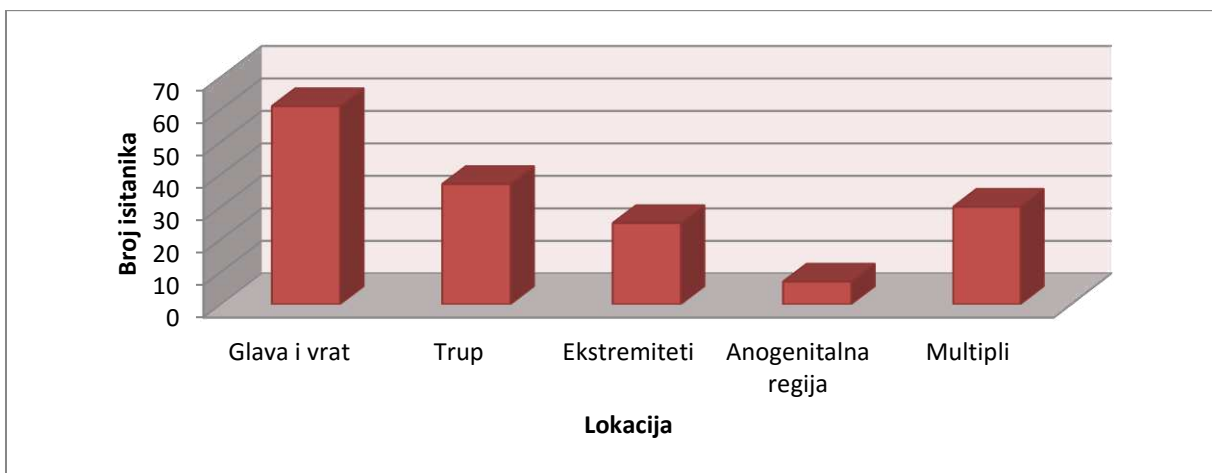
4. Rezultati

U ovo istraživanje uključeno je ukupno 160 ispitanika s dojenačkim hemangiomima koji su liječenih lokalnim blokatorom β adrenergičnih receptora timololom. Od ukupno 160 ispitanika 104 ih je ženskog spola (65%), a 56 muškog (35%) kao što prikazuje Slika 1.



Slika 1. Raspodjela ispitanika po spolu.

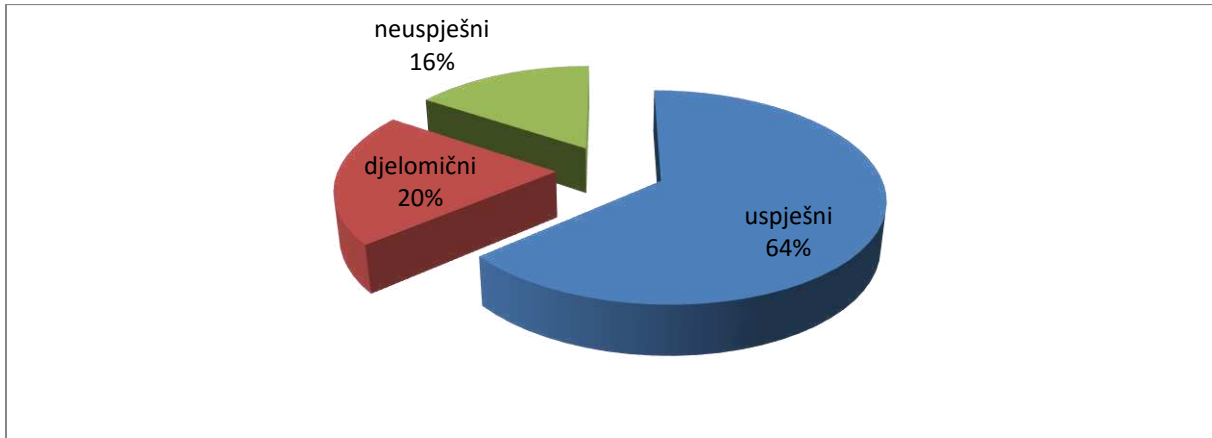
Istražena je i učestalost pojedine lokalizacije hemangioma u naših ispitanika. Najučestaliji su hemangiomi glave i vrata 38% (61 ispitanika), zatim trupa 23% (37 ispitanik), ekstremiteta 16% (25 ispitanika) i anogenitalne regije 4% (7 ispitanika). 30 ispitanika (19%) imalo je multiple hemangiome na različitim regijama tijela. Raspodjelu po lokalizaciji prikazuje Slika 2.



Slika 2. Raspodjela hemangioma po lokalizaciji.

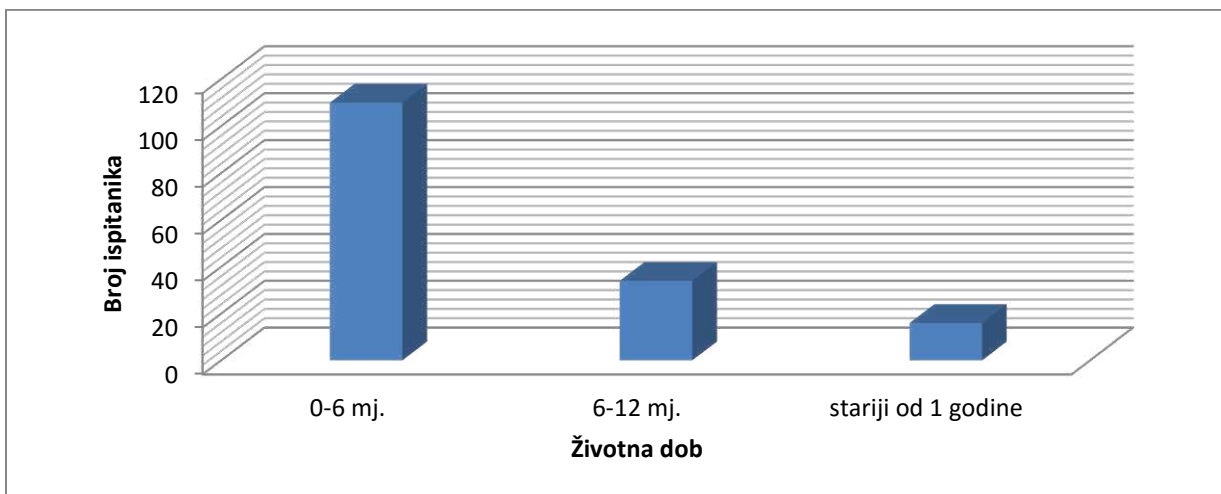
Od 160 ispitanika liječenih lokalnom terapijom, 102 (64%) ispitanika su uspješno odgovorila na terapiju (vidljiva je značajna regresija hemangioma), 33 (20%) ispitanika su imala djelomičan odgovor (smanjenje hemangioma ili zaustavljanje rasta), a 25 (16%) nisu uspješno odgovorila na liječenje (nije bilo vidljivog poboljšanja). Tijekom lokalnog liječenja

blokatorom β adrenergičnih receptora timololom, u nijednog ispitanika nisu zabilježene značajne nuspojave. Uspješnost liječenja prikazuje Slika 3.



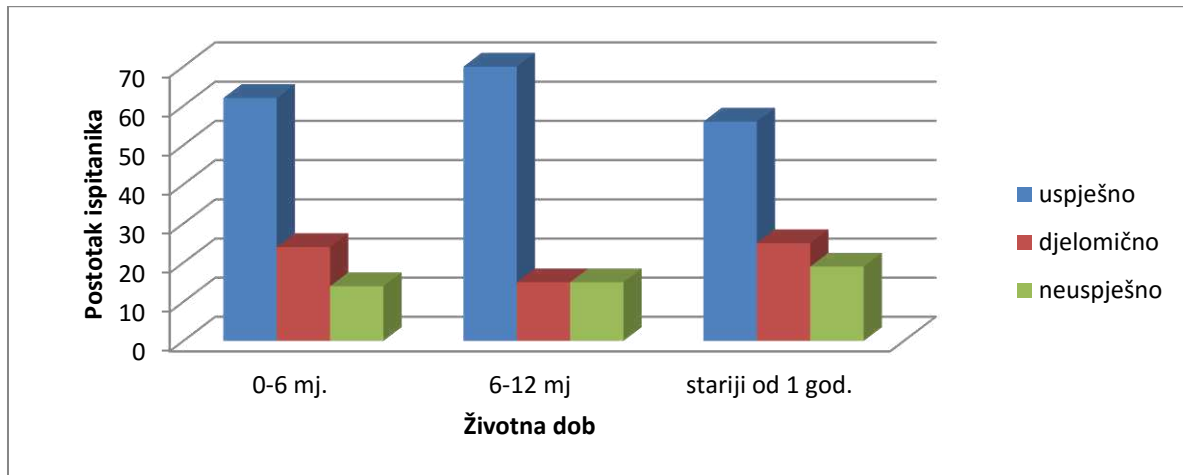
Slika 3. Uspješnost liječenja lokalnim neselektivnim β blokatorom adrenergičnih receptora timololom.

Od ukupno 160 ispitanika, u njih 110 (69%) liječenje smo započeli unutar prvih 6 mjeseci života. U 34 ispitanika (20%) liječenje je započelo u razdoblju od 6 mjeseci do 1. godine života, a 16 ispitanika (11%) bilo je starije od 1 godine života. Raspodjela ispitanika po životnoj dobi prikazana je na Slici 4.



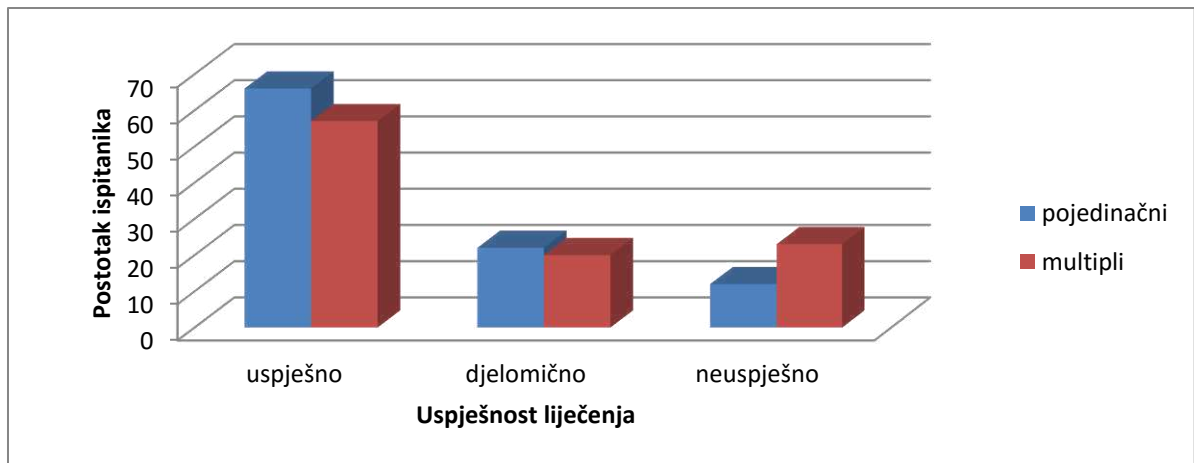
Slika 4. Raspodjela ispitanika po životnoj dobi pri početku liječenja hemangioma.

Računali smo postotak uspješnosti liječenja ovisno o početku primjene terapije. U skupini ispitanika životne dobi 0-6 mjeseci imali smo 68 (62%) uspješno, 26 (24%) djelomično i 16 (14%) neuspješno liječenih ispitanika. U skupini 6-12 mjeseci, bilo je 24 (70%) uspješno, 5 (15%) djelomično i 5 (15%) neuspješno liječenih ispitanika. U skupini ispitanika starijih od 1 godine imali smo 9 (56%) uspješno, 4 (25%) djelomično i 3 (19%) neuspješno liječenih ispitanika. Nije nađena statistički značajna razlika između ove 3 skupine ($\chi^2=1.643$, $P=0.801$). Raspodjela uspješnosti liječenja prikaza je na Slici 5.



Slika 5. Uspješnost liječenja ovisno o početku primjene terapije.

Od 160 ispitanika, 130 (81%) je imalo samo jedan hemangiom na tijelu. Ostalih 30 (19%) je imalo multiple u različitim regijama tijela. Računali smo uspješnost lokalne terapije ovisno o broju hemangioma na tijelu. U skupini sa samo jednim hemangiomom imali smo 85 (66%) s uspješnim ishodom liječenja, 29 (22%) s djelomičnim i 16 (12%) neuspješno liječenih, Slika 6. U skupini ispitanika s multiplim hemangiomima 17 (57%) ih je uspješno liječeno, 6 (20%) djelomično i 7 (23%) neuspješno, Slika 6. Nije nađena statistički značajna razlika između ove dvije skupine ($\chi^2 =2.411$, $P=0.299$).



Slika 6. Uspješnost liječenja ovisno o broju hemangioma.

Hemangiomi su najčešći benigni vaskularni tumori u djece, uzrok su nelagodnosti i tjeskobe u roditelja, stoga moraju biti pažljivo procijenjeni da bi mogli donijeti odluku o odgovarajućoj terapiji. Odluka ovisi o dobi djeteta, karakteristikama rasta lezije i o lokalizaciji hemangioma. Cilj svake terapije za dojenačke hemangiome je zaustaviti rast hemangioma, ubrzati regresiju i spriječiti gubitak funkcije. Postojala je ideja o praćenju pacijenata bez ikakvih intervencija osim ako ne dođe do komplikacija, međutim zabrinutost roditelja i psihosocijalni utjecaj na rast djeteta, prisilili su znanstvenike da nađu rješenje (76). Mnogo terapijskih opcija je dostupno kao što su lokalni, sistemski i intralezijski kortikosteroidi, imikvimod i beta blokatori. Otkad su 2008. godine Léauté-Labrèze i suradnici primijetili učinak propranolola na dvoje djece s hemangiomima na licu, diljem svijeta se počelo koristiti propranolol u liječenju djece s dojenačkim hemangiomima (59). Novija terapija koja bi trebala biti uspješna su lokalni timolol, neselektivni β blokator, i pulsni laser (585 nm) (22). U multicentričnoj studiji koju su provodili Chakkittakandiyil i suradnici od 2011. do 2012. godine u Sjedinjenim Američkim Državama (SAD) postalo je jasno da je topički timolol siguran i efikasan kod malih i površnih hemangioma. Ova studija je pokazala sigurnost liječenja timololom koje je bilo bez ijedne sistemske nuspojave (77).

Indikacije za liječenje kod naših pacijenata su postavljene na temelju literaturnih preporuka, a to su površan tip hemangioma, lokalne komplikacije, sprječavanje psihološkog stresa kod djeteta i roditelja zbog kozmetičkog efekta hemangioma te da bi izbjegli agresivne procedure koje bi mogle ostaviti ožiljak na vidljivom mjestu (58).

Prema dostupnim podacima iz literature, dojenački hemangiomi su tri puta češći u ženskog spola (19-21). U našoj skupini ispitanika, taj odnos je također u korist ženskog spola, ali je omjer nešto manji (oko 2:1). Međutim, treba istaknuti da su u ovo istraživanje uključeni samo pacijenti s površnim hemangiomima te oni u kojih su ti hemangiomi tretirani isključivo lokalnom terapijom timololom u određenom razdoblju, stoga ovi rezultati ne predstavljaju ukupnu pojavnost hemangioma u populaciji.

Ishode liječenja smo definirali kao uspješne (vidljivo je značajno smanjenje veličine hemangioma, palpacijsko omekšanje tvorbe i blijeđenje boje) i takvih je ukupno 64% ispitanika, djelomične (zaustavljanje rasta ili smanjenje hemangioma, ali puno manje nego u skupini uspješno liječenih) kojih je 20% ispitanika, a neuspješno liječeno je bilo 16% ispitanika (nije bilo vidljivog poboljšanja). Rezultati su u skladu i s drugim sličnim studijama iz svjetske medicinske literature kod kojih je opisano 52% uspješno, 30% djelomično i 18%

neuspješno liječenih ispitanika (75). U prikazu niza slučajeva koje su predvodili Moehrle i suradnici, liječili su 11 dojenačkih hemangioma s 0.5% gelom lokalnog timolola što je rezultiralo zaustavljanjem rasta hemangioma, smanjenjem crvenila i debljine, a potpuna regresija je postignuta u 7 pacijenata te se pojavila ranije nego što bi spontana regresija (78). Smatra se da propranolol ostvaruje svoj učinak na hemangiome vazokonstrikcijom, inhibicijom angiogeneze te indukcijom apoptoze što se vidi u kožnim hemangiomima u promjeni boje iz crvene u ljubičastu te u palpacijskom omekšavanju lezije (60,62).

Do sada, još uvijek nema standardizirane metode za mjerenje ishoda liječenja dojenačkih hemangioma. Budući da je cilj terapije bio smanjiti funkcionalni ili kozmetički nedostatak, smatramo da su parametri iz semikvantitativnog *hemangioma score* sistema dovoljni kako bismo mogli evaluirati ishode liječenja naših pacijenata. Parametri su: boja hemangioma, konzistencija površine, čvrstoća, dubina te zahvaćenost organa (74). Na temelju tih parametara, kao i vizualnog dojma o promjeni veličine hemangioma te usporedbom fotografija, pratili smo uspjeh primijenjene terapije. Kod kožnih hemangioma, poboljšanje je očito već unutar 24-48 h od primjene terapije kao promjena boje iz crvene u ljubičastu s palpacijskim omekšanjem lezije (61). U literaturi je opisano da se kompletna regresija hemangioma može primijetiti nakon 6 mjeseci terapije (69). Nakon tog vremenskog razdoblja je i procijenjen ishod liječenja u naših ispitanika.

Mogući razlozi neuspješnog liječenja su nesuradnja roditelja s liječnikom, neredovita primjena terapije, neadekvatna doza, postojanje duboke komponente hemangioma, zamjena dojenačkih hemangioma s drugim vaskularnim tvorbama koje ne odgovaraju na liječenje i sl. U dostupnoj literaturi opisan je loš terapijski odgovor vaskularnih malformacija na liječenje neselektivnim blokatorima β adrenergičnih receptora (79). U 17 ispitanika u kojih timolol nije bio uspješan ili je zabilježen djelomičan odgovor na liječenje zbog naknadnog rasta hemangioma, postojanja supkutane komponente ili utrljavanja timolola u oko od strane djeteta, nastavljeno je daljnje liječenje propranololom.

U našoj skupini ispitanika, nije zabilježena nijedna značajna nuspojava timolola. Moguće nuspojave opisane u medicinskoj literaturi su bradikardija, hipotenzija, apneja i hipotermija posebno u prijevremeno rođene djece te djece koja pri početku terapije imaju masu manju od 2500 grama (80). Nova istraživanja su također dokazala kako ipak dolazi do sistemske apsorpcije pri lokalnoj upotrebi timolola. Serumske koncentracije su niske, što znači da je timolol siguran kod malih hemangioma, ali treba biti oprezan kod velikih i

ulcerirajućih hemangioma, u mlađe dojenčadi te konkomitantne terapije sistemnim propranololom (81).

Dokazano je da je djelovanje neselektivnih blokatora β adrenergičnih receptora najefikasnije u fazi proliferacije hemangioma, tj. tijekom prve godine života, međutim liječenje može biti uspješno i kasnije (25, 82, 83). Stoga smo u istraživanje uključili ispitanike dojenačke dobi i starije od 1 godine. Podijelili smo ih u 3 skupine s obzirom na početak primjene terapije i pratili uspješnost liječenja u pojedinoj skupini. U slučajevima rane intervencije, primijetili smo povlačenje ili stabilizaciju rasta 84% hemangioma unutar prvih 6 mjeseci života. Sličan uspjeh lokalne terapije je zabilježen i u pacijenata do prve godine života pa i onih starijih. Druga studija provedena na djeci s mješovitim hemangiomima te kombiniranom terapijom sistemskim propranololom i lokalnim timolom pokazala je značajno poboljšanje u skupini pacijenata mlađe od 12 mjeseci, dok je minimalna regresija hemangioma primijećena u skupini djece starije od 12 mjeseci. Iako nijedna velika prospektivna studija nije potvrdila da rani početak primjene propranolola rezultira boljim ishodom, uvijek je bolje početi primjenjivati terapiju što je prije moguće tijekom brze proliferacije tumora (84). Rane učinke (unutar 1-3 dana nakon početka terapije) neselektivni blokatori β adrenergičnih receptora ostvaruju vazokonstrikcijom, nakon toga putem smanjenja ekspresije VEGF i bFGF u proliferativnoj fazi što rezultira inhibicijom proangiogene kaskade i angiogeneze. Dugoročni učinci β blokatora ostvaruju se apoptozom što vodi regresiji tumora. To može biti razlog njihovoj učinkovitosti i u postproliferativnoj fazi (85).

Istražili smo učestalost pojedine lokalizacije hemangioma zbog mogućih funkcionalnih komplikacija, moguće povezanosti hemangioma s određenim sindromima (PHACE, LUMBAR) te povezanosti s ekstrakranijalnim lokalizacijama hemangioma. Najčešće zahvaćene regije tijela su glava i vrat (38% ispitanika), zatim slijedi trup (23%), ekstremiteti (16%) te anogenitalna regija (4%). Rezultati ne odstupaju previše od dostupne svjetske literature u kojoj je istraženo da su najzastupljenija područja glava i vrat (60%), zatim trup (25%) i ekstremiteti (15%) (22). Lokalna terapija timololom dokazano može biti korisna u djece s PHACE sindromom gdje je oralni propranolol najčešće kontraindiciran zbog opasnosti od cerebralne ishemije (66).

Od 160 ispitanika uključenih u istraživanje, njih 130 (81%) je imalo pojedinačni hemangiom, a ostalih 30 (19%) su imali 2 ili više hemangioma na različitim regijama tijela. Ovaj podatak je podudaran s literaturom koja navodi da je u 80% slučajeva prisutan

pojedinačni tumor, a u oko 20% pacijenata su multiple lezije (27). Uspješnost terapije ovisno o broju hemangioma je išla je u korist pojedinačnih lezija (88% pacijenata s jednim hemangiomom je uspješno ili djelomično odgovorilo na terapiju, dok je 77% takvih ispitanika u skupini s multiplim hemangiomima). Neuspješan ishod terapije je ipak češći kod multiplih lezija (23%) za razliku od pojedinačnih (12%). Međutim, rezultati ovog istraživanja su pokazali kako nema značajne razlike između skupine s pojedinačnim hemangiomom i skupine s multiplim hemangiomima u uspješnosti primijenjene terapije. Multipli hemangiomi nose rizik od povezanosti s ekstrakutanim hemangiomima, najčešće na jetri, stoga bi se ultrazvuk jetre trebao raditi kod djece s više od 5 kožnih hemangioma (51). U našem istraživanju ni jedno dijete u skupini multiplih hemangioma nije imalo više od 5 kožnih hemangioma, stoga se nisu provodile daljnje pretrage sa svrhom traženja ekstrakutanih hemangioma.

Cilj jedne studije je bio proučiti učestalost trenutne uporabe oralnog i topičkog neselektivnog blokatora β adrenergičnih receptora od strane pedijataru i dermatologa u izvanbolničkih pacijenata. 91% ih se izjasnilo da koriste lokalni timolol za liječenje dojenačkih hemangioma, a njih 66% se izjasnilo da koriste lokalni timolol u kombinaciji sa sistemskim propranololom. Najčešća indikacija su bili površni hemangiomi (97%). Većina liječnika (74%) ne prati rutinski frekvenciju srca ili krvni tlak pacijenata tijekom liječenja lokalnim timololom. Ova studija pokazuje potrebu za standardnim smjernicama za uporabu lokalnog timolola, prikazuje varijabilnost u propisivanju lijekova i praćenju pacijenata. Podaci navedenog istraživanja su pokazali da je lokalni timolol široko korišten lijek sam ili u kombinaciji s oralnim propranololom za liječenje dojenačkih hemangioma (86).

Naša procjena odgovora na terapiju je bila ograničena retrospektivnom prirodom pregleda i mogućim zbunjujućim efektom spontanog povlačenja hemangioma kao dijela prirodnog tijeka ovih lezija. Međutim, u literaturi je opisano da se do prve godine ne očekuje spontano povlačenje hemangioma (27), stoga možemo s velikom vjerojatnosti zaključiti da je regresija posljedica tretiranja dojenačkih hemangioma timololom.

6. Závěry

1. Sukladno rezultatima (64% uspješno, 20% djelomično i 16% neuspješno liječenih pacijenata), ovo istraživanje je potvrdilo opravdanost primjene timolola kao terapije prvog izbora za liječenje površnih dojenačkih hemangioma.
2. U ispitivanoj skupini omjer muškog i ženskog spola je 2:1.
3. Hemangiomi su u našoj skupini ispitanika najčešće smješteni na glavi i vratu (38%), zatim na trupu (23%) i ekstremitetima (16%), dok su najrjeđe smješteni u anogenitalnoj regiji (4%).
4. Prema našim rezultatima, nema značajne razlike u uspješnosti liječenja dojenačkih hemangioma lokalnim timololom ovisno o životnoj dobi na početku primjene terapije.
5. Prema našim rezultatima, nema značajne razlike u uspješnosti liječenja lokalnim timololom između pojedinačnih i multiplih hemangioma.
6. S obzirom da nismo zabilježili ni jednu nuspojavu liječenja tijekom dugog vremenskog razdoblja korištenja timolola, možemo zaključiti da se timolol ističe po neškodljivosti primjene.

7. Popis citirane literature

1. Wassef M, Blei F, Adams D, Alomari A, Baselga E, Berenstein A, i sur. Vascular Anomalies Classification: Recommendations From the International Society for the Study of Vascular Anomalies. *Pediatrics*. 2015;136(1):203-14.
2. Kliegman RM, Behrman RE, Jenson HB, Stanton BF. *Nelson Textbook of pediatrics*. 18th ed. Philadelphia: Saunders; 2007.
3. PDQ® Pediatric Treatment Editorial Board. PDQ Childhood Vascular Tumors Treatment. Bethesda, MD: National Cancer Institute. [Obnovljeno March/23/2016]. Dostupno na: <http://www.cancer.gov/types/soft-tissue-sarcoma/patient/child-vascular-tumors-treatment-pdq>. [Citirano May/25/2016].
4. International Society for the Study of Vascular Anomalies [Internet]. Little Rock: The society; c 2014 [obnovljeno 2014, citirano 2016 May 26]. ISSVA clasification of vascular anomalies. Dostupno na: http://www.issva.org/content.aspx?page_id=22&clubid=298433&module id=152904.
5. Restrepo R, Palani R, Cervantes L, Duarte A, Amjad I, Altman N. Hemangiomas revisited: The useful, the unusual and the new. *Pediatr Radiol*. 2011;41:895–915.
6. Mihm MC, Nelson JS. Hypothesis: the metastatic niche theory can elucidate infantile hemangioma development. *J Cutan Pathol*. 2010;37:83–7.
7. Walter JW, North PE, Waner M, Mizeracki A, Blei F, Walker JW, i sur. Somatic mutation of vascular endothelial growth factor receptors in juvenile hemangioma. *Genes Chromosomes Cancer*. 2002;33(3):295–303.
8. Drolet BA, Frieden IJ. Characteristics of infantile hemangiomas as clues to pathogenesis: does hypoxia connect the dots? *Arch Dermatol*. 2010;146(11):1295–9.
9. Bruckner AL, Frieden IJ. Infantile hemangioma. *J Am Acad Dermatol*. 2006;55:671–82.
10. North PE, Waner M, Mizeracki A, Mihm MC Jr. GLUT1: a newly discovered immunohistochemical marker for juvenile hemangiomas. *Hum Pathol*. 2000;31:11–22.
11. North PE, Waner M, Mizeracki A, Mrak RE, Nicholas R, Kincannon J, i sur. A unique microvascular phenotype shared by juvenile hemangiomas and human placenta. *Arch Dermatol*. 2001;137:559–70.

12. Lee KC, Bercovitch L. Update on infantile hemangiomas. *Semin Perinatol.* 2013;37(1):49–58..
13. Ji Y, Chen S, Li K, Li L, Xu C, Xiang B. Signaling pathways in the development of infantile hemangioma. *J Hematol Oncol.* 2014;7:1–13.
14. Frieden IJ, Haggstrom A, Drolet BA, Mancini AJ, Friedlander SF, Boon L, i sur. Infantile hemangiomas: current knowledge, future directions: proceedings of a research workshop on infantile hemangiomas. *Pediatr Dermatol.* 2005;22:383– 406.
15. Bielenberg DR, Bucana CD, Sanchez R, Mulliken JB, Folkman J, Fidler IJ. Progressive growth of infantile cutaneous hemangiomas is directly correlated with hyperplasia and angiogenesis of adjacent epidermis and inversely correlated with expression of the endogenous angiogenesis inhibitor INF- β . *Int J Oncol.* 1999;14:401– 8.
16. Sans V, Dumas de la Roque E, Berge J, Grenier N, Boralevi F, Mazereeuw-Hautier J, i sur. Propranolol for severe infantile hemangiomas: follow-up report. *Pediatrics.* 2009;124:423-31.
17. Razon MJ, Kraling BM, Mulliken JB, Bischoff J. Increased apoptosis coincides with onset of involution in infantile hemangioma. *Microcirculation.* 1998;5:189 –95.
18. Iaccarino G, Ciccarelli M, Sorriento D, Galasso G, Campanile A, Santulli G, i sur. Ischemic neoangiogenesis enhanced by beta2-adrenergic receptor overexpression: a novel role for the endothelial adrenergic system. *Circ Res.* 2005;97:1182 – 9 .
19. Munden A, Butschek R, Tom WL, Marshall JS, Poeltler DM, Krohne SE, i sur. Prospective study of infantile haemangiomas: incidence, clinical characteristics and association with placental anomalies. *Br J Dermatol.* 2014;170(4):907-13.
20. Darrow DH, Greene AK, Mancini AJ, Nopper AJ. Diagnosis and Management of Infantile Hemangioma. *Pediatrics.* 2015;136(4):1060-104.
21. Darrow DH, Greene AK, Mancini AJ, Nopper AJ. Diagnosis and Management of Infantile Hemangioma: Executive Summary. *Pediatrics.* 2015;136(4):786-91.

22. Léauté-Labrèze C, Taïeb A. Efficacy of beta-blockers in infantile capillary haemangiomas: the physiopathological significance and therapeutic consequences. *Ann Dermatol Venereol*. 2008;135:860–2 .
23. Margileth AM, Museles M. Cutaneous hemangiomas in children. Diagnosis and conservative management. *JAMA*. 1965;194(5):523-6.
24. C. Laute-Labreze. Infantile hemangioma. *Press Medicale*. 2010;39(4):499–510.
25. Chang LC, Haggstrom AN, Drolet BA, Baselga E, Chamlin SL, Garzon MC, i sur. Growth characteristics of infantile hemangiomas: implications for management. *Pediatrics*. 2008;122:360–7.
26. Tollefson MM, Frieden IJ. Early growth of infantile hemangiomas: what parents' photographs tell us. *Pediatrics*. 2012;130:314–20.
27. Zimmermann AP, Wiegand S, Werner JA, Eivazi B. Propranolol therapy for infantile haemangiomas: review of the literature. *Int J Pediatr Otorhinolaryngol*. 2010;74:338–42
28. Couto RA, Maclellan RA, Zurakowski D, Greene AK. Infantile hemangioma: clinical assessment of the involuting phase and implications for management. *Plast Reconstr Surg*. 2012;130:619–24.
29. Frieden IJ, Reese V, Cohen D. PHACE syndrome. The association of posterior fossa brain malformations, hemangiomas, arterial anomalies, coarctation of the aorta and cardiac defects, and eye abnormalities. *ArchDermatol*. 1996;132:307–11.
30. Metry DW, Haggstrom AN, Drolet BA, Baselga E, Chamlin S, Garzon M, i sur. A prospective study of PHACE syndrome in infantile hemangiomas: demographic features, clinical findings, and complications. *Am J Med GenetA*. 2006;140:975–86.
31. Haggstrom AN, Garzon MC, Baselga E, Chamlin SL, Frieden IJ, Holland K, i sur. Risk for PHACE syndrome in infants with large facial hemangiomas. *Pediatrics*. 2010;126:418–26.
32. Metry D, Heyer G, Hess C, Garzon M, Haggstrom A, Frommelt P, i sur. Consensus statement on diagnostic criteria for PHACE syndrome. *Pediatrics*. 2009;124:1447–56.

33. Hess CP, Fullerton HJ, Metry DW, Drolet BA, Siegel DH, Auguste KI, i sur. Cervical and intracranial arterial anomalies in 70 patients with PHACE syndrome. *AJNR Am J Neuroradiol.* 2010;31:1980-6.
34. Siegel DH, Tefft KA, Kelly T, Johnson C, Metry D, Burrows P, i sur.. Stroke in children with posterior fossa brain malformations, hemangiomas, arterial anomalies, coarctation of the aorta and cardiac defects, and eye abnormalities (PHACE) syndrome: a systematic review of the literature. *Stroke.* 2012;43:1672-4.
35. Rao RP, Drolet BA, Holland KE, Frommelt PC. PHACES association: a vasculocutaneous syndrome. *Pediatr Cardiol.* 2008;29:793-9.
36. Cannady SB, Kahn TA, Traboulsi EI, Koltai PJ. PHACE syndrome: report of a case with a glioma of the anterior skull base and ocular malformations. *Int J Pediatr Otorhinolaryngol.* 2006;70:561-4.
37. Lasky JB, Sandu M, Balashanmugan A. PHACE syndrome: association with persistent fetal vasculature and coloboma- like iris defect. *J AAPO.* 2004;8:495-8.
38. Coats DK, Paysse EA, Levy ML. PHACE: a neurocutaneous syndrome with important ophthalmologic implications: case report and literaturere view. *Ophthalmology.* 1999;106:1739-41.
39. Metry DW, Garzon MC, Drolet BA, Frommelt P, Haggstrom A, Hall J, i sur. PHACE syndrome: current knowledge, future directions. *Pediatr Dermatol.* 2009;26:381-98.
40. Sidbury R. Update on vascular tumors of infancy. *Curr Opin Pediatr.* 2010;22:432-7.
41. Iacobas I, Burrows PE, Frieden IJ, Liang MG, Mulliken JB, Mancini AJ, i sur. LUMBAR: association between cutaneous infantile hemangiomas of the lower body and regional congenital anomalies. *J Pediatr.* 2010;157:795-801
42. Girard C, Bigorre M, Guillot B, BessisD. PELVIS Syndrome. *Arch Dermatol.* 2006;142:884-8.
43. Frade F, Kadlub N, Soupre V, Cassier S, Audry G, Vazquez MP, i sur. PELVIS or LUMBAR syndrome: the same entity. Two case reports. *Arch Pediatr.* 2012;19:55-8.

44. Stockman A, Boralevi F, Taieb A, Leaute-Labreze C. SACRAL syndrome: spinal dysraphism, anogenital, cutaneous, renal and urologic anomalies, associated with an angioma of lumbo sacral localization. *Dermatology*. 2007;214:40–5.
45. Mulliken JB, Marler JJ, Burrows PE, Kozakewich HP. Reticular infantile hemangioma of the limb can be associated with ventral-caudal anomalies, refractory ulceration, and cardiac overload. *Pediatr Dermatol*. 2007;24:356–62.
46. Oiso N, Kimura M, Kawara S, Kawada A. Clinical, dermoscopic, and histopathologic features in a case of infantile hemangioma without proliferation. *Pediatr Dermatol*. 2011;28(1):66–8.
47. Toledo-Alberola F, Betlloch-Mas I, Cuesta-Montero L, Ballester-Nortes I, Bañuls-Roca J, Calonje E, i sur. Abortive hemangiomas. Description of clinical and pathological findings with special emphasis on dermoscopy. *Eur J Dermatol*. 2010;20:497–500.
48. Corella F, Garcia-Navarro X, Ribe A, Alomar A, Baselga E. Abortive or minimal-growth hemangiomas: immunohistochemical evidence that they represent true infantile hemangiomas. *J Am Acad Dermatol*. 2008;58:685–90.
49. Couto RA, Maclellan RA, Zurakowski D, Greene AK. Infantile hemangioma: clinical assessment of the involuting phase and implications for management. *Plast Reconstr Surg*. 2012;130:619–24.
50. Haggstrom AN, Drolet BA, Baselga E, Chamlin SL, Garzon MC, Horii KA, i sur. Prospective study of infantile hemangiomas: clinical characteristics predicting complications and treatment. *Pediatrics*. 2006;118(3):882–7.
51. Horii KA, Drolet BA, Frieden IJ, Baselga E, Chamlin SL, Haggstrom AN, i sur. Prospective study of the frequency of hepatic hemangiomas in infants with multiple cutaneous infantile hemangiomas. *Pediatr Dermatol*. 2011;28(3):245–53.
52. Huang SA, Tu HM, Harney JW, Venihaki M, Butte AJ, Kozakewich HPW, i sur. Severe hypothyroidism caused by type 3 iodothyronine deiodinase in infantile hemangiomas. *N Engl J Med*. 2000;343(3):185–9

53. Elluru RG, Friess MR, Richter GT, Grimmer JF, Darrow DH, Shin JJ, i sur. Multicenter Evaluation of the Effectiveness of Systemic Propranolol in the Treatment of Airway Hemangiomas. *Otolaryngol Head Neck Surg.* 2015;153(3):452-60.
54. Zhang L, Lin X, Wang W, Zhuang X, Dong J, Qi Z, i sur. Circulating level of vascular endothelial growth factor in differentiating hemangioma from vascular malformation patients. *Plast Reconstr Surg.* 2005;116(1):200-4.
55. Zhang L, Lin XX, Qi ZL, Dong JS, Zou LJ, Dai CC, i sur. Role of urinary basic fibroblast growth factor in differentiating hemangiomas from vascular malformation. *Zhonghua Wai Ke Za Zhi.* 2006;44(3):186-8.
56. Dubois J, Patriquin HB, Garel L, Powell J, Filiatrault D, David M, i surl. Soft-tissue hemangiomas in infants and children: diagnosis using Doppler sonography. *AJR Am J Roentgenol.* 1998;171(1):247-52.
57. Schwartz R A, Sidor MI, Musumeci ML, Lin RL, Micali G. Infantile haemangiomas: a challenge in paediatric dermatology. *J Eur Acad Dermatol Venereol.* 2010;24:631–8.
58. Frieden IJ, Eichenfield LF, Esterly NB, Geronemus R, Mallory SB. Guidelines of care for hemangiomas of infancy: American Academy of Dermatology Guidelines/Outcomes Committee. *J Am Acad Dermatol.* 1997;37:631-7.
59. Leaute-Labreze C, Dumasde la Roque E, Hubiche T, Boralevi F, Thambo JB ,Taieb A. Propranolol for severe hemangiomas of infancy. *N Engl J Med.* 2008;358:2649–51.
60. Lawley LP, Siegfried E, Todd JL. Propranolol treatment for hemangioma of infancy: risks and recommendations. *Pediatr Dermatol.* 2009;26:610–4 .
61. Bingham MM, Saltzman B, Von J, Perkins JA. Propranolol reduces infantile hemangioma volume and vessel density. *Otolaryngol Head Neck Surg.* 2012;147:338–44.
62. Thoumazet F, Leaute-Labreze C, Colin J, Mortemousque B. Efficacy of systemic propranolol for severe infantile haemangioma of the orbit and eyelid: a case study of eight patients. *Br J Ophthalmol.* 2012;96:370–4.
63. Breur JM, de Graaf M, Breugem CC, Pasmans SG. Hypoglycemia as a result of propranolol during treatment of infantile hemangioma: a case report. *Pediatr Dermatol.* 2011;28(2):169-71.

64. Holland KE, Frieden IJ, Frommelt PC, Mancini AJ, Wyatt D, Drolet BA. Characteristics of patients with propranolol toxicity. *Arch Dermatol.* 2010;146:775-8.
65. Fonseca VA. Effects of beta-blockers on glucose and lipid metabolism. *Curr Med Res Opin.* 2010;26:615-29.
66. Chen TS, Eichenfield LF, Friedlander SF. Infantile Hemangiomas: An Update on Pathogenesis and Therapy. *Pediatrics.* 2012;131(1):99–108.
67. Coppens G, Stalmans I, Zeyen T, Casteels I. The safety and efficacy of glaucoma medication in the pediatric population. *J Pediatr Ophthalmol Strabismus.* 2009;46(1):12–8
68. Pope E, Chakkittakandiyil A. Topical timolol gel for infantile hemangiomas: a pilot study. *Arch Dermatol.* 2010;146:564-5.
69. McMahon P, Oza V, Frieden IJ. Topical timolol for infantile hemangiomas: putting a note of caution in “cautiously optimistic”. *Pediatr Dermatol.* 2012;29(1):127–30
70. Kunzi-Rapp K. Topical propranolol therapy for infantile hemangiomas. *Pediatr Dermatol.* 2012;29(2):154–9.
71. Greenberger S, Boscolo E, Adini I, Mulliken JB, Bischoff J. Corticosteroid suppression of VEGF- A in infantile hemangioma-derived stem cells. *N Engl J Med.* 2010; 362:1005–13.
72. Kessels JP, Hamers ET, Ostetag JU. Superficial hemangioma: pulsed dye laser versus wait and see. *Dermatol Surg.* 2013;39:414-21.
73. Keller RG, Patel KG. Evidence-Based Medicine in the Treatment of Infantile Hemangiomas. *Facial Plast Surg Clin North Am.* 2015;23(3):373-92.
74. Frieden IJ, Eichenfield LF, Esterly NB, Geronemus R, Mallory SB. Guidelines of care for hemangiomas of infancy. American Academy of Dermatology Guidelines/Outcomes Committee. *J Am Acad Dermatol.* 1997;37:631–7.
75. Chakkittakandiyil A, Phillips R, Frieden IJ, Siegfried E, Lara-Corrales I, Lam J, i sur. Timolol maleate 0.5% or 0.1% gel-forming solution for infantile hemangiomas: A retrospective, multicenter, cohort study. *Pediatr Dermatol.* 2012;29:28–31.

76. Xu DP, Cao RY, Tong S, Xue L, Sun NN, Wang XK. Topical timolol maleate for superficial infantile hemangiomas: an observational study. *J Oral Maxillofac Surg.* 2015;73(6):1089-94.
77. Moehrle M, Léauté-Labrèze C, Schmidt V, Röcken M, Poets CF, Goelz R. Topical timolol for small hemangiomas of infancy. *Pediatr Dermatol.* 2013;30:245–9.
78. Schneider M, Cremer HJ, Rued P. A retrospective analysis of systemic propranolol for the treatment of complicated infantile haemangiomas. *Acta paediatrica.* 2014;103:977–83.
79. Hon KL, Burd A, Chu WC, Lee V, Li CK. Propranolol for infantile hemangiomas: strawberry metterses?. *Indian J Pediatr.* 2012;79(1):130-1.
80. Frommelt P, Juern A, Siegel D, Holland K, Seefeldt M, Yu J, i sur. Adverse Events in Young and Preterm Infants Receiving Topical Timolol for Infantile Hemangioma. *Pediatr Dermatol.* Epub 2016 May 31. doi: 10.1111/pde.12869.
81. Weibel L, Barysch MJ, Scheer HS, Konigis I, Schiestl C, Rentsch K, i sur. Topical Timolol for Infantile Hemangiomas: Evidence for Efficacy and Degree of Systemic Absorption. *Pediatric Dermatology.* 2016;184–90.
82. Brandling-Bennett HA, Metry DW, Baselga E, Lucky AW, Adams DM, Cordisco MR, i sur. Infantile hemangiomas with unusually prolonged growth phase. *Arch Dermatol.* 2008;144:1632-7.
83. Zvulunov A, McCuaig C, Frieden IJ, Mancini AJ, Puttgen KB, Dohil M i sur. Oral propranolol therapy for infantile hemangiomas beyond the proliferation phase: a multicenter retrospective study. *Pediatr Dermatol.* 2011;28:94-8.
84. Ge J, Zheng J, Zhang L, Yuan W, Zhao H. Oral propranolol combined with topical timolol for compound infantile hemangiomas: a retrospective study. *Sci Rep.* 2016 Jan28;6:19765. doi: 10.1038/srep19765. PMID: 26819072.
85. Storch CH, Hoeger PH. Propranolol for infantile haemangiomas: insights into the molecular mechanisms of action. *The British journal of dermatology.* 2010;163:269–74.
86. Kumar MG, Coughlin C, Bayliss SJ. Outpatient use of oral propranolol and topical timolol for infantile hemangiomas: survey results and comparison with propranolol consensus statement guidelines. *Pediatr Dermatol.* 2015;32(2):171-9.

Cilj istraživanja: Glavni cilj je bio istražiti ishod liječenja dojenačkih hemangioma lokalnim blokatorom beta adrenergičnih receptora timololom. Osim toga, istražili smo raspodjelu hemangioma po lokalizaciji i spolu, te uspješnost liječenja ovisno o broju hemangioma i početku primjene terapije.

Materijal i metode: Provedeno je retrospektivno presječno istraživanje na 160 ispitanika s dojenačkim hemangiomima koji su bili liječeni lokalnim blokatorom beta adrenergičnih receptora timololom u Klinici za dječje bolesti Kliničkog bolničkog centra Split u razdoblju od siječnja 2011. do svibnja 2016. godine. Ishod liječenja je vrednovan po djelovanju na promjenu veličine, boje i teksture dojenačkih hemangioma kao uspješan, djelomično uspješan i neuspješan. Koristila se bolnička medicinska dokumentacija da bi se dobili opći podaci o svakom bolesniku. Prikupljeni podaci uneseni su u elektroničke tablice podataka i analizirani pomoću računalnog programa Microsoft Office Excel 2007.

Rezultati: Od 160 ispitanika, 65% je ženskog, a 35% muškog spola. Glava i vrat su najučestalija lokalizacija u ispitivanoj skupini (38%). 19% ispitanika imaju multiple lezije. U 69% ispitanika liječenje je započelo unutar prvih 6 mjeseci života, kod 20% između 6-12 mjeseca života, a 11% ih je bilo starije od 1 godine. Uspješan ishod liječenja ima 64% ispitanika, djelomično uspješan 20%, a neuspješno je liječeno 16% ispitanika. Dokazali smo da nema statistički značajne razlike u uspješnosti terapije ovisno o početku liječenja niti ovisno o broju hemangioma. Sistemske komplikacije nisu zabilježene tijekom liječenja timololom.

Zaključak: Istraživanje je potvrdilo opravdanost primjene lokalnog neselektivnog blokatora β adrenergičnih receptora timolola kao sigurne i djelotvorne terapije u liječenju površnih dojenačkih hemangioma bez obzira na početak primjene terapije i na broj hemangioma.

Diploma Thesis Title: Treatment of infantile hemangiomas with topical nonselective β adrenergic receptors blocker timolol.

Objectives: The aim of this study was to evaluate treatment outcomes of infantile hemangiomas treated with topical timolol, nonselective β adrenergic receptors blocker. Other objectives were to investigate the distribution by localisation and gender and to investigate treatment outcomes depending on age at onset of treatment and number of infantile hemangiomas.

Material and methods: A retrospective cross-sectional study was performed on 160 patients with infantile hemangiomas treated with topical timolol in the Clinical Hospital Centre Split in the period between January 2011 and May 2014. Changes in the size, texture and color of the tumor were monitored and recorded. The treatment response was evaluated using a 3-point scale system: successful, partially successful and unsuccessful. We were using hospital medical documentation to get general informations about every patient. Collected data were taken in electronic data tables and analyzed by computer program Microsoft Office Excel 2007.

Results: Out of 160 patients, 65% were female and 35% were male. Head and neck were the most common localisation (38%). 19% patients have multiple lesions throughout the body. 69% patients started treatment at the age of 6-12 months, 20% patients were 6-12 months old and 11% were older than 1 year. 64% patients had a successful treatment outcome, partial 20% and unsuccessful 16% patients. There was no significant difference in treatment outcomes depending on age at the beginning of the treatment and number of infantile hemangiomas. No systemic complication was observed in any of the patients.

Conclusion: This study confirmed safeness and efficiency of the use of topical timolol as first-line therapy for superficial infantile hemangiomas regardless of age at onset of treatment or number of lesions.

OPĆI PODACI:

IME I PREZIME: Zrinka Aračić

DATUM I MJESTO ROĐENJA: 9.lipnja 1991.godine, Split, Republika Hrvatska

DRŽAVLJANSTVO:Hrvatsko

ADRESA STANOVANJA: Bruna Bušića 39, 21260 Imotski

E-MAIL: zrinkaaracic@gmail.com

OBRAZOVANJE:

1998-2006. Osnovna škola Stjepana Radića, Imotski

2006.-2010. Opća gimnazija dr. Mate Ujevića, Imotski

2010.-2016. Medicinski fakultet Sveučilišta u Splitu, smjer doktor medicine

ZNANJA I VJEŠTINE:

Aktivno znanje engleskog jezika.

Poznavanje njemačkog jezika.

OSTALE AKTIVNOSTI:

- aktivni član udruge studenata medicine CroMSIC Split od 2012. godine