

Podudarnost prognostičkih i prediktivnih faktora u bioptičkim i resekcijskim uzorcima karcinoma dojke

Čikeš, Monika

Master's thesis / Diplomski rad

2016

Degree Grantor / Ustanova koja je dodijelila akademski / stručni stupanj: **University of Split, School of Medicine / Sveučilište u Splitu, Medicinski fakultet**

Permanent link / Trajna poveznica: <https://um.nsk.hr/um:nbn:hr:171:003971>

Rights / Prava: [In copyright](#) / [Zaštićeno autorskim pravom.](#)

Download date / Datum preuzimanja: **2024-08-27**



Repository / Repozitorij:

[MEFST Repository](#)



**SVEUČILIŠTE U SPLITU
MEDICINSKI FAKULTET**

MONIKA ČIKEŠ

**PODUDARNOST PROGNOŠTIČKIH I PREDIKTIVNIH FAKTORA U
BIOPTIČKIM I RESEKCIJSKIM UZORCIMA KARCINOMA DOJKE**

Diplomski rad

Akadska godina:

2015./2016.

Mentorica:

dr. sc. Ivana Mrklič, dr. med.

Split, srpanj 2016.

ZAHVALA

Prije svega bih se željela zahvaliti svojoj prekrasnoj mentorici – dr.sc. Ivani Mrklič, dr. med.

Draga mentorice, hvala Vam na nesebičnoj pomoći, toplim savjetima, svom uloženom vremenu i stručnom vodstvu tijekom izrade ovog diplomskog rada.

Beskrajno Vam hvala što ste mi svojom posvemašnjom organiziranošću i temeljitošću ujedno pružili primjer i pomogli da s mirom i sigurnošću privedem ovaj dio svog života kraju.

Svojoj obitelji... Dragi roditelji – ovim putem vam se želim zahvaliti na bezuvjetnoj potpori, ohrabrenjima i ljubavi za koje znam da ću uvijek pronaći kod vas.

Hvala vam na istodobnoj blagosti i čvrstoći kojom ste me vodili na mom dosadašnjem putu, a povrh svega na slobodi uma i duha koje ste usadili u mene.

Mojim sestrama... Hvala vam što ste uvijek bile uz mene. Mojoj Mihaeli, mom uzoru i anđelu čuvaru, hvala ti na bezuvjetnoj ljubavi, zaštiti i savjetima, što si bila tu uvijek kad sam te trebala.

Dragi prijatelji...Hvala vam na svojoj potpori te suzama i smijehu koje smo dijelili tijekom ovih godina. I za koje se iskreno nadam da ćemo nastaviti dijeliti.

I naposljetku – mom Hrvoju... Hvala ti na podršci, razumijevanju i nesebičnoj ljubavi koja me pratila svo ovo vrijeme. Hvala ti na svim odricanjima i ustupcima te lakoći i jednostavnosti tvog pristupa. Nadam se da je ovo tek početak...

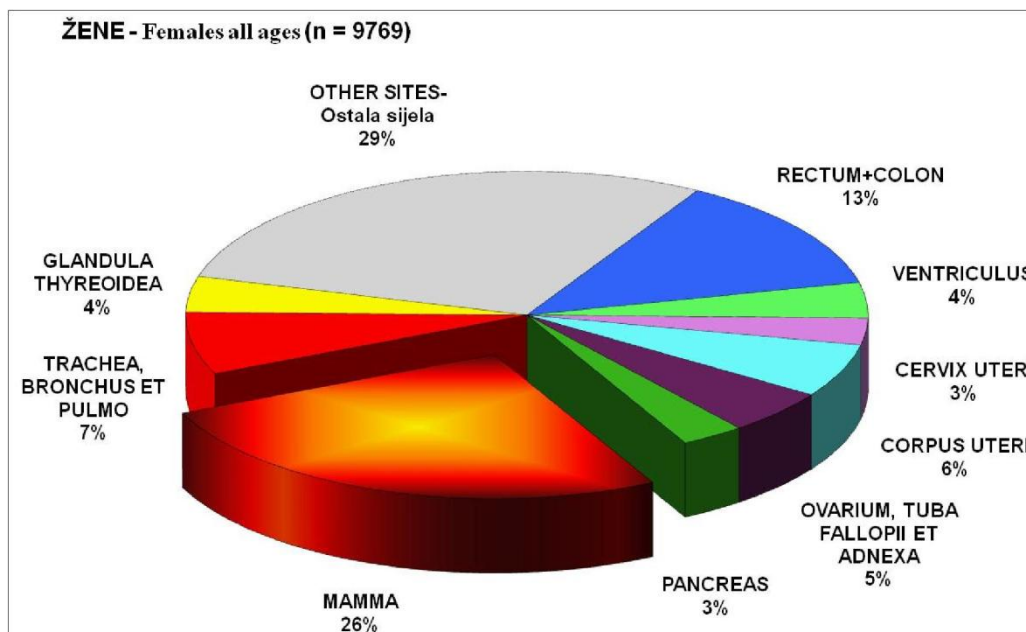
SADRŽAJ

1. UVOD	1
1.1. Karcinom dojke	2
1.1.1. Histološka klasifikacija	3
1.1.2. Molekularna klasifikacija.....	6
1.1.3. Imunohistokemijska klasifikacija	8
1.1.4. TNM klasifikacija	9
1.1.5. Prognostički i prediktivni čimbenici	11
1.2. Dijagnostika karcinoma dojke	12
1.2.1. Klinička slika	12
1.2.2. Radiološka dijagnostika	12
1.3. Biopsije dojke	14
1.3.1. Patohistološka obrada uzoraka dobivenih iglenom biopsijom.....	16
1.3.2. Patohistološka dijagnostika na uzorcima iglenih biopsija	16
1.3.3. Multidisciplinarni tim	19
1.4. Liječenje karcinoma dojke.....	20
2. CILJ ISTRAŽIVANJA	22
3. MATERIJAL I METODE.....	24
3.1. Ispitanice.....	25
3.2. Metode	25
3.2.1. Histološka analiza	25
3.2.2. Imunohistokemijska analiza.....	25
3.2.3. Statistička analiza.....	28
4. REZULTATI.....	29
5. RASPRAVA.....	32
6. ZAKLJUČCI	37
7. POPIS CITIRANE LITERATURE.....	39
8. SAŽETAK.....	43
9. SUMMARY	45
10. ŽIVOTOPIS	47

1. UVOD

1.1. Karcinom dojke

Karcinom dojke najčešći je zloćudni tumor u žena, te čini oko 25% tumora i uzrokuje oko 15% smrtnosti zbog raka, a najčešće nastaje proliferacijom epitela terminalnih kanalića ili duktulo-lobularnih jedinica (1). U Hrvatskoj se godišnje dijagnosticira oko 2.500 novih slučajeva, što nas svrstava među zemlje s visokom incidencijom (oko 100/100.000) (Slika 1).



Slika1. Najčešća sijela raka u žena u 2013. godini (Preuzeto iz: HZJZ, Registar za rak, Incidencija raka u Hrvatskoj 2013, Bilten br.38, Zagreb 2015.)

Incidencija karcinoma dojke povećava se s dobi, te na nju utječe zemljopisni položaj i stupanj ekonomskog razvoja zemlje. U većini razvijenih zemalja, osim Japana, incidencija je visoka (više od 80/100 000), dok je u zemljama u razvoju uglavnom niska (manje od 40/100 000) (2). Najviša incidencija karcinoma dojke zabilježena je u Europi i Sjevernoj Americi, dok su Azija i Afrika kontinenti s najnižom stopom obolijevanja (3).

Do danas su utvrđeni brojni rizični čimbenici za nastanak karcinoma dojke. Mnogo ih je vezano uz povećanu razinu estrogena, na koju utječu rana menarha, kasna menopauza, pretilost u menopauzalnih žena, nuliparitet, kasna dob kod prve trudnoće te hormonsko nadomjesno liječenje. Drugi rizični čimbenici su prehrana bogata životinjskim mastima, te zračenje. Značajan čimbenik u pojavi bolesti ima i pozitivna obiteljska anamneza, pogotovo ako su majka ili sestra imale karcinom u ranijoj životnoj dobi. Prisutnost mutacije BRCA1 i BRCA2 gena dovodi do karcinoma dojke u mlađoj životnoj dobi. S druge strane, multiparitet,

dojenje, fizička aktivnost, te uklanjanje jajnika u ranoj životnoj dobi imaju protektivan učinak (4, 5).

1.1.1. Histološka klasifikacija

Maligne tumore dojke većim dijelom čine karcinomi, dok su ostali tipovi rijetkost. S obzirom na invazivnost, dijele se na neinvazivne (karcinom in situ), mikroinvazivne i invazivne oblike s posebno prepoznatljivim subtipovima (1) (Tablica 1).

Tablica 1. Histološka klasifikacija karcinoma dojke (SZO 2012)

NEINVAZIVNI KARCINOM	INVAZIVNI KARCINOM
Intraduktalni karcinom (DCIS)	Invazivni karcinom nespecificiranog tipa
Lobularni karcinom in situ (LCIS)	Invazivni lobularni karcinom
Intraduktalni papilarni karcinom	Tubularni karcinom
	Kribriformni karcinom
	Mucinozni karcinom
	Karcinom s medularnim karakteristikama
	Karcinom s apokrinom diferencijacijom
	Karcinom sa stanicama prstena pečatnjaka
	Invazivni mikropapilarni karcinom
	Metaplastični karcinom
	Drugi rijetki tipovi

NEINVAZIVNI KARCINOMI DOJKE

Duktalni karcinom in situ

Najčešći je oblik neinvazivnog karcinoma dojke (80%). Razlikuje se od invazivnog karcinoma po izostanku stromalne invazije kroz bazalnu membranu kanalića, a definira se kao proliferacija epitelnih stanica koje imaju morfološki izgled zloćudnih stanica unutar kanalića dojke. Mikroskopski tumorske stanice ispunjavaju kanaliće i dovode do njihova proširenja, a s obzirom na izgled intraduktalnih žarišta dijele se u nekoliko skupina: solidni, komedo,

mikropapilarni i kribriiformni. Na temelju izgleda i veličine jezgara tumorskih stanica dijele se na duktalne karcinome in situ niskog, srednjeg i visokog nuklearnog gradusa (1).

Lobularni karcinom in situ

Lobularni karcinom in situ čini oko 20% neinvazivnih karcinoma dojke. Mikroskopski građen je od malih, dizkohezivnih atipičnih stanica koje se nalaze unutar lobularnih acinusa. Razlikuju se klasični i pleomorfni podtip. Središnja nekroza i mikrokalifikati se rijetko nalaze (1). U 85 % slučajeva može biti multicentričan, a u 30-67 % bilateralan (6).

MIKROINVAZIVNI KARCINOM DOJKE

Mikroinvazivni karcinom karakteriziran je probojem bazalne membrane, uz postojanje jednog ili više invazivnih mikroskopskih žarišta koji infiltriraju stromu u debljini $\leq 0,1$ cm (6).

INVAZIVNI KARCINOM

Invazivni karcinom nespecificiranog tipa (NST)

Invazivni karcinom nespecificiranog tipa (engl. *no special type* – NST) najčešći je podtip invazivnog karcinoma dojke, te čini oko 75-80% svih invazivnih tumora dojke (6). Obuhvaća heterogenu grupu tumora koji nemaju histološke osobitosti na temelju kojih bi se svrstali u neku specifičnu kategoriju. Nastaje iz epitela izvodnih kanalića terminalne duktulo-lobularne jedinice (engl. TDLU). Izaziva snažnu dezoplastičnu reakciju pa se u ranom stadiju očituje kao kvržica. Pri rezanju tkivo ponekad daje otpor poput kamena zbog čega se naziva sciroznim rakom. Mikroskopski, tumor je građen od atipičnih epitelnih stanica koje čine tračke, solidna žarišta ili tubularne formacije, a često se unutar tumora nalaze žarišta nekroze i mikrokalifikati (1).

Lobularni invazivni karcinom

Na drugom je mjestu po učestalosti među invazivnim karcinomima, te čini oko 15% svih invazivnih tumora dojke (6). Građen je od malih, dizkohezivno raspršenih atipičnih epitelnih stanica koje formiraju jednoredne tračke unutar vezivne strome. Stanice su uniformnog izgleda i obično se redaju koncentrično oko očuvanih kanalića što je

karakteristična mikroskopska slika za ovaj tip karcinoma. U većini slučajeva tumor stvara palpabilnu masu, ali u jednog dijela bolesnica izostaje dezmoplastična reakcija strome te se tumor ne može napipati, pa se teže detektira mamografski (1).

Invazivni karcinom s medularnim karakteristikama

Na temelju molekularnih karakteristika se smatra inačicom dukalnog invazivnog karcinoma s posebnom morfologijom. Dobro je ograničen tumor, gurajućih rubova, građen od solidnih anastomozirajućih žarišta polimorfnih atipičnih epitelnih stanica okruženih obilnim nakupinama limfocita, uz oskudnu vezivnu stromu i bez žljezdanih struktura (1).

Mucinozni karcinom

Mucinozni je tumor karakteriziran nakupinama tumorskih stanica koje plutaju u obilnom ekstracelularnom mucinu. Da bi tumor klasificirali kao mucinozni više od 90% tumorske mase mora imati mucinoznu morfologiju. Mucinozna žarišta mogu se naći izmiješana sa žarištima karcinoma drugog histološkog podtipa, najčešće invazivnog NST karcinoma, te se tada klasificira kao invazivni karcinom nespecificiranog tipa (1).

Tubularni karcinom dojke

Rijedak je tip invazivnog karcinoma s dobrom prognozom. Građen je od tubula obloženih jednim redom kubičnih, atipičnih epitelnih stanica, s otvorenim praznim lumenima okruženih vezivnom stromom. Tubuli su ovalni ili zašiljeni na jednom kraju te izgledaju poput plamena svijeće, a za dijagnozu je potrebno prisustvo karakteristične morfologije u više od 90% tumorske mase (1).

Invazivni papilarni karcinom

Rijedak je tip karcinoma dojke. Građen je predominantno od infiltrativnih papilarnih tvorbi, koje u centralnom dijelu sadrže fibrovaskularnu stromu obloženu malignim epitelnim stanicama. Pretpostavlja se da nastaje malignom progresijom neinvazivnih, intraduktalnih papilarnih karcinoma (1).

1.1.2. Molekularna klasifikacija

S obzirom na genska obilježja karcinomi dojke mogu se podijeliti u 5 različitih podtipova: luminalni A, luminalni B, HER-2 pozitivni, bazalni i podtip „nalik normalnoj dojci“ (7). Podjela je temeljena na podrijetlu tumora iz određene vrste epitelnih stanica (luminalne ili bazalne) te ekspresiji karakterističnih gena.

Tumori luminalne A skupine imaju pozitivne estrogenske i progesteronske receptore, nizak proliferacijski indeks, negativne receptore za HER-2 i EGFR, te nisku ekspresiju citokeratina male molekulske mase.

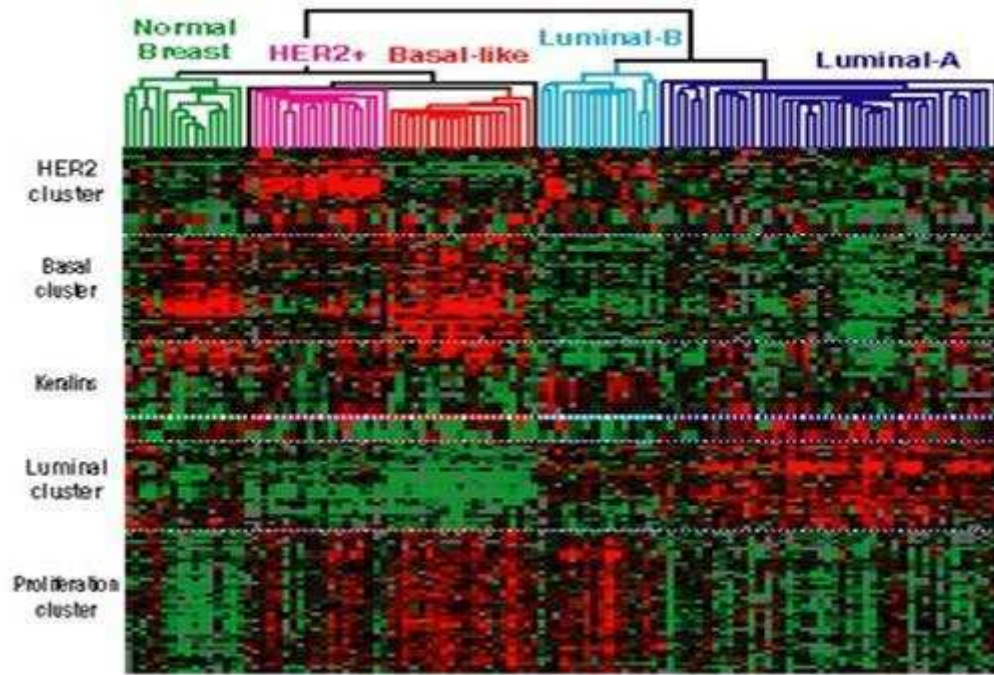
Luminalni B tumori imaju pozitivne estrogenske i/ili progesteronske receptore, pozitivnu ili negativnu ekspresiju HER-2 receptora, te visok proliferacijski indeks.

HER-2 pozitivni tumori imaju pozitivnu ekspresiju HER-2 receptora uz negativne steroidne receptore i EGFR.

Karcinomi dojke bazalnog podtipa karakterizirani su negativnošću na ER i HER-2, a eksprimiraju gene karakteristične za bazalne/mioepitelne stanice: CK5, CK7, integrin 4, laminin, P-cadherin i EGFR.

Karcinomi dojke „nalik normalnoj dojci“ su slabo definirana skupina, a glavno obilježje ovih tumora je sličnost s uzorcima fibroadenoma i normalnih dojki uz visoki sadržaj stromalnih stanica. Karakteristična je visoka ekspresija gena koji su izraženi u adipoznom tkivu, te stanicama bazalnog epitela (7).

Različiti podtipovi imaju različite faktore rizika, biološko ponašanje i različit odgovor na sistemsko liječenje. Korelacijom s kliničkim ishodom dokazano je da najbolju prognozu imaju tumori luminalne A skupine, dok HER-2 pozitivna i bazalna skupina imaju lošije preživljenje u odnosu na ostale podtipove (7).



Slika 2. Različiti tipovi karcinoma dojke razdvojeni metodom transkripcijskog profiliranja: luminalni A, luminalni B, HER2-pozitivni, bazalni podtip i podtip „nalik normalnoj dojci“ (Preuzeto iz: Carolina Center for Genome Sciences, Breast Cancer Genetics)

1.1.3. Imunohistokemijska klasifikacija

Uz pomoć imunohistokemijskih biljega za estrogenske receptore (ER), progesteronske receptore (PR), HER-2 receptor i proliferacijski biljeg Ki-67 tumori dojke dijele se u 4 skupine: luminalni A, luminalni B, HER-2 pozitivni i trostruko negativni (8).

Tablica 2. Imunohistokemijska klasifikacija karcinoma dojke

Podtip karcinoma dojke	Imunohistokemijske karakteristike	Incidencija
Luminalni A	ER+, PR+, HER-2 -, Ki-67 <20%	40%
Luminalni B HER-2 negativan	ER+, HER-2 - i PR <20% ili Ki-67 >20%	10-15%
Luminalni B HER-2 pozitivan	ER+, HER-2+, Ki-67 bilo kakav, PR bilo koji	10-15%
HER-2 pozitivan	HER-2 +, ER-, PR-	10-15%
Trostruko negativni	HER-2 -, ER-, PR-	15-20%

1.1.4. TNM klasifikacija

Za određivanje kliničkog stadija karcinoma dojke najčešće se koristi TNM klasifikacija, koja obuhvaća veličinu tumora (T), status regionalnih limfnih čvorova (N) i udaljene metastaze (M) (9).

- **T: primarni tumor**

- Tx: primarni tumor ne može se odrediti
- T0: ne može se dokazati primarni tumor
- TiS: neinvazivni (in situ) karcinom
- T1: tumor dojke promjera ≤ 2 cm
 - T1mic: mikroinvazija ≤ 0.1 cm
 - T1a: tumor >0.1 cm, a ≤ 0.5 cm
 - T1b: tumor >0.5 cm, a ≤ 1 cm
 - T1c: tumor >1 cm, a ≤ 2 cm
- T2: tumor dojke promjera >2 cm, a ≤ 5 cm
- T3: tumor dojke promjera >5 cm
- T4: tumor dojke bilo koje veličine s izravnom proširenošću na torakalnu stijenku ili kožu
 - T4a: zahvaćanje torakalne stijenske
 - T4b: edem kože (uključujući izgled kože poput narančine kore) ili ulceracija na koži dojke ili satelitski kožni čvorovi ograničeni na istu dojku
 - T4c: oboje (T4a i T4b)
 - T4d: upalni karcinom

- **N regionalni (ipsilateralni) limfni čvorovi**

- Nx: postojanje metastaza u regionalnim limfnim čvorovima nije moguće odrediti
- N0: bez metastaza u regionalnim limfnim čvorovima
- N1: metastaze u pomičnim aksilarnim limfnim čvorovima
- N2: metastaze u aksilarnim limfnim čvorovima koji su međusobno ili u odnosu na okolinu fiksirani
- N3: metastaze u istostranim infraklavikularnim, unutrašnjim mamarnim ili supraklavikularnim limfnim čvorovima

- **M udaljene metastaze**

- M0: bez udaljenih metastaza
- M1: prisutne udaljene metastaze

Klinički stadij bolesti

- Stadij 0: Tis
- Stadij IA: T1, N0, M0
- Stadij IB: T0-1, N1mi, M0
- Stadij IIA: T0-1, N1, M0 ili T2, N0, M0
- Stadij IIB: T2, N1, M0 ili T3, N0, M0
- Stadij IIIA: T0-3, N2, M0 ili T3, N1-2, M0
- Stadij IIIB: T4, bilo koji N, M0
- Stadij IIIC: bilo koji T, N3, M0
- Stadij IV: bilo koji T, bilo koji N, M1

1.1.5. Prognostički i prediktivni čimbenici

Prognostički čimbenici imaju ulogu u ocjeni prognoze i u liječenju bolesnica s invazivnim karcinomom dojke, dok prediktivni čimbenici služe u procjeni vjerojatnosti odgovora na određenu vrstu terapije. Mogu se podijeliti u tri skupine: tradicionalni morfološki prognostički čimbenici, prediktivni čimbenici odgovora na terapiju, te molekularni prognostički i prediktivni čimbenici. U prve spada zahvaćenost regionalnih limfnih čvorova, veličina tumora, histološki tip tumora, diferenciranost tumora, vaskularna invazija i tumorska nekroza. Receptori za steroidne hormone i receptori za čimbenike rasta spadaju u drugu skupinu čimbenika. U posljednju skupinu spada izraženost ER, PR, HER-2 i proliferacijski indeks Ki-67 (1).

Estrogenski i progesteronski receptori su važni prediktivni i prognostički čimbenici u karcinomu dojke. Tumori s većom razinom hormonskih receptora imat će povoljniju prognozu i bolji odgovor na hormonsku terapiju, dok su tumori s negativnom ekspresijom hormonskih receptora slabije diferencirani, te obično imaju agresivniji klinički tijek i lošiju prognozu (6).

HER2/neu onkogen se nalazi na lokusu 17q21. Njegova amplifikacija dovodi do prekomjerne ekspresije HER2/neu (engl. *human epidermal growth factor receptor*) proteina koji je član porodice transmembranskih receptora epidermalnih čimbenika rasta. Pokazuje funkciju tirozin kinaze, te vezanjem liganda na HER-2 receptor stanica ulazi u S-fazu staničnog ciklusa. Prekomjerna ekspresija HER-2/neu proteina nalazi se u 15-20% karcinoma dojke, češće kod slabije diferenciranih tumora, s negativnim hormonskim receptorima, te zahvaćanjem limfnih čvorova. HER2/neu status određuje se imunohistokemijski ili pomoću metoda in situ hibridizacije (6).

Ki-67 je nuklearni protein koji ima važnu ulogu u staničnoj diobi, a gen koji ga kodira smješten je na 10. kromosomu (10q25). Prisutan je u svim aktivnim fazama ciklusa (G1, S, G2 i mitozu), ali ne i u fazi mirovanja (G0), što ga čini idealnim biljekom stanične proliferacije (10). Imunohistokemijsko određivanje proliferacijske aktivnosti pomoću Ki-67 antigena pouzdana je i reproducibilna metoda, a prema najnovijim preporukama smatra se zlatnim standardom za određivanje proliferacijskog indeksa (11).

1.2. Dijagnostika karcinoma dojke

1.2.1. Klinička slika

Karcinom dojke se najčešće očituje kao bezbolan čvor u dojci. Može se napipati pri samopregledu ili za vrijeme rutinskoga liječničkog pregleda. Promjene na koži, smeđasto krvavi iscjedak, uvlačenje bradavice, otekline te uvlačenje kože znak su patoloških promjena u području dojke. Ponekad intravaskularno širenje tumora dovodi do zatvaranja limfnih puteva i pojave edema kože koja obično dobiva izgled „narančine kore“. Fiksacija za prednju prsnu stijenku znak je širenja tumora prema dubokoj fasciji. Zahvaćanje limfnih čvorova jedan je od najvažnijih prognostičkih čimbenika, a upućuje na lošiju prognozu u bolesnica s karcinomom dojke. Osim limfnim putem tumor se širi i hematogeno te može dati udaljene metastaze u pluća, jetru, kosti, mozak i nadbubrežnu žlijezdu pa su simptomi posljedica zahvaćanja tih organa (1).

U uznapredovaloj bolesti prevladavaju opći simptomi kao što su malaksalost, umor, gubitak na težini, kaheksija.

1.2.2. Radiološka dijagnostika

Dijagnostičke slikovne metode koje se rutinski koriste u ranoj dijagnostici karcinoma dojke su: mamografija, ultrazvuk i magnetska rezonancija dojki.

Mamografija je široko dostupna metoda za detekciju karcinoma dojke kod žena starijih od 40 godina. Osim kao metoda probira kod asimptomatskih žena, mamografija se koristi i za dijagnostiku različitih promjena u dojkama (palpabilne tvorbe, iscjedak). Na snimkama native mamografije karcinom dojke najčešće se prikazuje kao nepravilna, neoštro ograničena sjena, uz koju su često vidljive fokalne nakupine patoloških mikrokalcifikata, pleomorfnog ili linearno-granajućeg tipa.

Kako bi se ujednačili mamografski nalazi, u kliničku praksu uvedeno je standardizirano očitavanje i kategoriziranje mamografskih nalaza. BI-RADS (*Breast Imaging – Reporting and Data System*) klasifikacija razvijena je u namjeri da se kvantificira vjerojatnost da je mamografski prikazana lezija maligna. Prema BI-RADS klasifikaciji mamografski nalazi svrstavaju se u 7 kategorija, pri čemu se u obzir uzima izgled tvorbe, calcifikacije, te poremećaj arhitektonike (12).

Tablica 3. BI-RADS kategorije

BIRADS 0	Nepotpuna procjena, zahtijeva daljnju slikovnu dijagnostiku ili dodatne podatke
BIRADS I	Negativan nalaz
BIRADS II	Dobročudne promjene vidljive inspekcijom
BIRADS III	Vjerojatno benigni nalaz
BIRADS IV	Suspektna abnormalnost
BIRADS V	Mamografski nalaz visoko suspektan na malignitet
BIRADS VI	Maligni tumor dokazan biopsijom

Ultrazvuk dojke metoda je izbora za dijagnostiku bolesti dojke kod žena do 40-e godine života, zbog zasjenjenosti dojki uzrokovane obilnijim žljezdanim parenhimom koji ih čini manje dostupnima mamografiji. Ultrazvuk je metoda komplementarna mamografiji, a usporednom primjenom točnost nalaza povećava se do 98%. To je široko dostupna, bezbolna i jeftina pretraga, a budući da bolesnice nisu izložene ionizirajućem zračenju, pregled se po potrebi može ponavljati više puta. Ultrazvukom je moguće analizirati i lokoregionalne limfne čvorove, te ektopično tkivo dojke. Zloćudni tumori ultrazvučno se prikazuju kao hipoehogene sitno zrnate zone, nepravilnih rubnih kontura, uz moguću pojavu kalcifikata, te slabljenje ultrazvučnog snopa u području iza tumora.

Magnetska rezonancija najsenzitivnija je metoda u dijagnostici karcinoma dojke, no njezina primjena ograničena je na žene koje su nosioci mutacije BRCA1 i BRCA2 gena, kod preoperativne dijagnostike invazivnih lobularnih karcinoma, u slučaju inkonkluzivnih nalaza konvencionalnih metoda, te za dijagnostiku tumora s nepoznatim primarnim sjelom. Ova metoda koristi magnetsko polje za detaljan prikaz mekotkivnih struktura unutar dojke, a intravenska aplikacija posebnih kontrastnih sredstava omogućava bolju uočljivost tumorskih lezija unutar dojke (6).

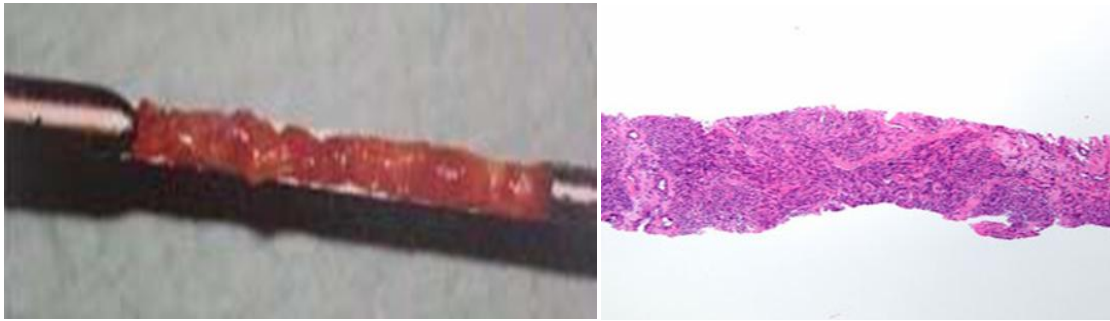
1.3. Biopsije dojke

Danas postoje četiri vrste biopsija koje se koriste kod dijagnostike lezija dojke: aspiracijska punkcija tankom iglom (engl. *fine needle aspiration cytology* – u daljnjem tekstu FNAC), biopsija iglom šireg lumena (engl. *core needle biopsy* – u daljnjem tekstu CNB), vakuumom asistirana biopsija iglom šireg lumena (engl. *vacuum assisted mammotomy* – u daljnjem tekstu VA-CNB) i otvorena kirurška biopsija.

Prednosti iglenih biopsija u odnosu na otvorenu kiruršku biopsiju su: niža cijena, manja invazivnost, te lakša izvedivost (13).


FNAC je citomorfološka tehnika koja se koristi za dijagnostiku palpabilnih ili ultrazvučno vidljivih lezija, kojom je na osnovu citoloških karakteristika moguće razlikovati maligne od benignih tvorbi. Ograničenost metode je nemogućnost razlučivanja invazivnog od neinvazivnog karcinoma. Ne preporuča se za dijagnostiku mikrokalcifikata, arhitekturnih distorzija, kod sumnje na lobularni karcinom, kao ni kod nepalpabilnih lezija. Prednosti FNAC su relativno niska cijena, lakoća izvođenja, mogućnost uzimanja više uzoraka, te brza izrada citoloških preparata uz dostupnost brzih rezultata (14).

CNB je trenutno metoda prvog izbora kod nepalpabilnih lezija, bila vođena UZ-om, mamografijom ili MR-om. Prednosti CNB-a su visoka osjetljivost i specifičnost, rijetki lažno pozitivni rezultati, mogućnost postavljanja definitivne dijagnoze u slučaju benignih lezija, te mogućnost razlikovanja *in situ* od invazivnih tumora. Koristi se i za dijagnostiku palpabilnih lezija uz uzimanje uzorka na kojima je su moguće imunohistokemijske analize te određivanje prediktivnih faktora (ER, PR, HER2/neu, Ki-67). Konvencionalna core biopsija ima ograničene mogućnosti u postavljanju dijagnoze u slučaju radijalnog ožiljka, papilarnih, te mucinoznih lezija, kod kojih je za definitivnu dijagnozu potreban veći volumen tkiva. Također, često nije moguća diferencijacija DCIS niskog gradusa od epitelne proliferacije s atipijom, te detekcija invazivne bolesti povezane sa CIS-om. Konvencionalna core biopsija nije primjenjiva kod lezija malene veličine ili u slučaju nepovoljnog položaja promjene. Kod konvencionalne CNB najčešće se koriste igle od 14-g.



Slika 3. Uzorak tkiva dobiven konvencionalnom CNB (preuzeto s www.fitsweb.uchc.edu)

Vakuumom asistirana core biopsija (VA-CNB) se koristi u slučajevima kada je potreban veći uzorak, te za lezije koje zbog male veličine ili lokalizacije nisu dostupne CNB-u (mikrokalcifikati, položaj iza bradavice). Prednost VA-CNB pred CNB-om je u mogućnosti uzimanja višestrukih uzoraka, bez izvlačenja igle, ali zahtjeva primjenu jače lokalne anestezije uz dodatak adrenalina koji vazokonstriktornim djelovanjem omogućuje dugotrajniji učinak anestetika i reducira lokalni hematoma. Postoje dvije veličine igala koje se koriste: 11-g i 8-g.



Slika 4. Tkivni cilindri dobiveni iglom do 14-g, 11-g i 8-g (preuzeto iz Boecker W. Preneoplasia of the Breast. A New Conceptual Approach to Proliferative Breast Disease. Munich: Saunders; 2006.)

Pri sumnji na karcinom preporuča se uzeti najmanje 2 uzorka. Ukoliko je tvorba nepalpabilna ili nevidljiva na UZ-u, koristi se CNB vođena X-zrakama te je potrebno uzeti najmanje 5 uzoraka. U slučaju mamografski detektirane arhitekturne distorzije preporuča se uzeti najmanje 10 uzoraka zbog teškoća u procjeni epitelnih promjena (14, 15).

U slučaju kalcifikata ili arhitekturne distorzije, obavezna je radiografija uzorka, uz odvajanje uzoraka koji sadrže mikroklacifikate. Bioptičke uzorke potrebno je odmah staviti u otopinu za fiksaciju (4% neutralni puferirani formaldehid), uz minimalno vrijeme fiksacije od 6 sati. Uz bioptičke uzorke potrebno je poslati popratnu uputnicu s kliničkim i anamnestičkim podacima, smještaju i veličini promjene, BI-RADS kategoriji, broju bioptičkih uzoraka, te nalazu kalcifikata pri radiografiji uzoraka (Slika 5).

1.3.1. Patohistološka obrada uzoraka dobivenih iglenom biopsijom

Nakon uklanjanja u parafin, za uzorke tkiva dobivene iglenom biopsijom preporučuju se histološki rezovi debljine 4 do 5 μm . Za uzorke tumorske tvorbe ili arhitekturne distorzije preporuča se pregled u najmanje tri razine. Kod uzoraka s kalcifikatima preporuča se rezanje u više dubina uz čuvanje površinskih rezova zbog mogućnosti gubitka kalcifikata.

1.3.2. Patohistološka dijagnostika na uzorcima iglenih biopsija

Patološki nalaz iglene biopsije dojke mora sadržavati sve klinički važne informacije, predočene na jasan i koncizan način (Slika 5), pri čemu se ne zahtijeva postavljanje definitivne dijagnoze, iako je to u većini slučajeva moguće. Na osnovu histološke slike nalazi se svrstavaju u dijagnostičke kategorije (B-kategorije), prema preporuci Europske radne grupe za patologiju dojke (16) (Tablica 4).

Tablica 4. Dijagnostičke kategorije za interpretaciju iglenih biopsija dojke

B1	Normalno tkivo/nemoguće za definirati
B2	Benigna lezija
B3	Lezija nepoznatog malignog potencijala
B4	Lezija sumnjive malignosti
B5	Maligna lezija
B5a	In-situ karcinom
B5b	Invazivni karcinom
B5c	Invazivni status nije moguće odrediti
B5d	Maligni tumor koji ne spada u karcinome

U B1 kategoriju spada normalno tkivo dojke ili uzorci koji se zbog artefificijelno nastalih promjena nisu mogli adekvatno interpretirati. U ovu skupinu spada i nalaz mikrokalifikata manjih od 80-100 μm u jer se smatraju radiološki beznačajnima.

U B2 kategoriju spadaju benigne promjene poput fibroadenoma, dio papilarnih lezija, duktalna hiperplazija, sklerozirajuća adenoza, fibrocistične promjene, ciste, duktektazije, nekroza masnog tkiva, te upalne promjene.

B3 kategorija obuhvaća lezije nesigurnog malignog potencijala, u koje spadaju promjene koje se često vide uz maligne lezije, te lezije koje zbog svoje heterogenosti mogu sadržavati maligna područja koja nisu detektirana u uzorku iglene biopsije. Tu spadaju atipična duktalna hiperplazija (ADH), lobularna neoplazija, Phyllodes tumor, papilarne i mucinozne lezije, te radijalni ožiljak i kompleksne sklerozirajuće lezije. Većina promjena svrstanih u ovu kategoriju zahtijeva kiruršku eksciziju.

U lezije suspektne na malignitet (B4) svrstavamo uzorke suspektnog izgleda kod kojih zbog male količine tkiva ili atrificijelno nastalih promjena nije moguće postaviti definitivnu dijagnozu.

Zadnja kategorija ima četiri podskupine: 5a – označava in situ karcinom, 5b – invazivni karcinom, 5c – uzorke kod kojih invazivni status nije moguće odrediti, te 5d koji se koristi ukoliko je dijagnosticiran maligni tumor u dojci koji ne spada u skupinu karcinoma (maligni Phyllodes tumor, limfom, metastaza) (16).

PATOHISTOLOŠKI NALAZ

Broj protokola: **12742 / 2015**

Bolnik:	Primjeno: 11.08.2015
Datum rođenja:	Naručitelj: VAJNSKE AMBULANTE
Spol:	Odgovoreno: 13.08.2015

UZORAK: iglena biopsija

MJESTO BIOPSIJE: lijeva dojka, retromamilarno područje

SLIKOVNI NALAZ: masa

VELIČINA PROMJENE U PREMA SLIKOVNOM NALAZU: 1,8 cm

BI-RADS KATEGORIJA: 4

BRJ. PRIMJENJENIH UZORAKA: 1 cilindar, promjera 0,1 cm, dužine 0,9 cm

PRISUTNOST MIKROKALCIFIKATA U UZORKU: radiogram nije raden

KLINIČKA NAPOMENA: /

OPIS: Mikroskopski, primljeni uzorak je u dužini od 0,3 cm infiltran tumorskim tkivom koje je građeno od nakupina i tračaka atipičnih slabo diferenciranih epitelnih stanica. U okolnim tkivu nađe se žljezdano i masno tkivo dojke primjereno dobi.

HISTOLOŠKI PODTIP: invazivni NOS

NUKLEARNI GRADUS: 3

IN SITU KOMPONENTA: ne nalazi se

VASKULARNA INVAZIJA: ne nalazi se

ESTROGENSKI RECEPTORI: 90%, srednje jako do jak intenzitet bojanja

PROGESTERONSKI RECEPTORI: 13,36 %, srednje jak intenzitet bojanja

PROLIFERACIJSKI INDEKS (KI67): 41,04 %

HER2/neu: slabo pozitivan (score 2+)

SISH: radi oskusne invazivne komponente u preostalim rezovima, preporuča se HER2 status odrediti na operativnom materijalu

IMUNOFENOTIP TUMORA: luminalni B

DODATNA IMUNOHISTOKEMISKA BOJENJA: imunohistokemijskim bojenjem nađe intenzivna, cjelovita obojenost membrana tumorskih stanica na E-cadherin, te mjestimična obojenost na HER2.

B KATEGORIJA: B5b

CARCINOMA INVASIVUM MAMMAE NOS

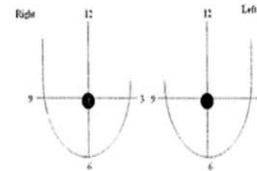
Preledao:
 DR. SC. IVANA MIKLIČ

POPRAVNA UPUTNICA ZA IGLENU BIOPSIJU DOJKE

1. Ime i prezime: _____

2. Datum rođenja: _____

2. Mjesto biopsije _____



3. Slikovni nalaz:

- masa,
- mikrokalcifikati,
- arhitekturna distorzija

4. Veličina promjene u centimetrima _____

5. BI-RADS kategorija _____

6. Broj primljenih uzoraka _____

7. Prisutnost mikrokalcifikata u uzorcima (ukoliko je napravljen radiogram uzoraka)

- DA
- NE
- RADIOGRAM UZORKA NIJE RADEN

8. Napomene/druga klinički važne informacije _____

Stavljanje uzoraka:

Sve primljene uzorke odmah nakon uzimanja staviti u 4% neutralni puferviran formalin

Uzorci sa različitim lokacijama trebaju biti stavljeni u odvojene posude.

Ukoliko je rađena radiografija uzorka u odvojene posude staviti uzorke s kalcifikatima i one bez njih i to jasno označiti.

Idealno je koristiti kazete i uzete uzorke stavljati direktno u kazete, a zatim u posudu s formalinom

Slika 5. Strukturirani patohistološki nalaz iglene biopsije dojke i popratna uputnica za iglenu biopsiju dojke

1.3.3. Multidisciplinarni tim

Najveći stupanj dijagnostičke točnosti postiže se ukoliko se nalazi iglenih biopsija interpretiraju od strane visoko kvalificiranih pojedinaca koji čine multidisciplinarni tim. Multidisciplinarni tim u preoperativnoj dijagnostici lezija dojke čine: radiolog, patolog, kirurg, te onkolog.

Temelj pristupa u dijagnostici lezija dojke zasniva se na primjeni „Triple testa“, koji se sastoji od kliničkog nalaza, slikovne dijagnostike (mamografija, UZ, MR) i nalaza iglene biopsije (FNAC i/ili CNB). Triple test osigurava optimalnu osjetljivost i specifičnost te najveći stupanj dijagnostičke točnosti u preoperativnoj dijagnostici bolesti dojke. Kada se sve tri metode podudaraju točnost doseže i do 99%. Triple test je pozitivan ukoliko je barem jedna komponenta pozitivna, a negativan ukoliko su sve tri komponente negativne.

1.4. Liječenje karcinoma dojke

Ovisno o karakteristikama tumora postoji više načina za liječenje karcinoma dojke. Metode liječenja uključuju kirurgiju, kemoterapiju, radioterapiju, hormonsku terapiju i ciljanu biološku terapiju, a odabir terapije ovisi o stadiju bolesti, biološkim obilježjima tumora i općem stanju bolesnice. Inicijalni plan liječenja bolesnice s rakom dojke mora donijeti multidisciplinarni tim koji čine kirurg, radiolog, patolog i onkolog (17).

U slučaju lokalnog, primarno operabilnog tumora inicijalni terapijski modalitet je kirurški zahvat. Kirurg na raspolaganju ima više mogućnosti u izvođenju kirurškog zahvata, od mastektomije do pošteđnih operacija. Obvezna je procjena stupnja proširenosti bolesti u aksilarne limfne čvorove. Kod klinički pozitivnih povećanih pazušnih limfnih čvorova ili limfnog čvora vizualiziranog UZ-om potrebno je obaviti citološku punkciju ili biopsiju čvora. Kod klinički negativne aksile preporučuje se učiniti sentinel biopsiju limfnog čvora. Ako se mikroskopski dokaže infiltracija, nakon sentinel biopsije treba obaviti disekciju aksile (17).

Nakon pošteđne operacije mora se ordinirati poslijeoperacijska radioterapija radi smanjenja učestalosti lokalnog recidiva. Adjuvantna radioterapija se koristi i nakon mastektomije kod tumora većih od 5 cm, kod infiltracije torakalne stijenke ili kože, ako je pozitivno 4 i više aksilarnih limfnih čvorova. Adjuvantna hormonska terapija je indicirana kod bolesnica s tumorom dojke koja ima pozitivan nalaz hormonskih receptora (ER ili PR). Provodi se nakon ordinirane adjuvantne kemoterapije i radioterapije. Trenutačno se kao zlatni standard u premenopauzalnih žena primjenjuje tamoksifen. Zlatni standard u postmenopauzalnih bolesnica je primjena aromataznih inhibitora (letrozol, antrazol i egzemestan). Adjuvantna kemoterapija se primjenjuje u svih bolesnica sa srednjim i visokim rizikom za ponovnu pojavu bolesti, u koje spadaju bolesnice s pozitivnim limfnim čvorovima, bolesnice s tumorima visokog gradusa, te trostruko negativnim i HER-2 pozitivnim tumorima. U skupini ER pozitivnih i HER2 negativnih bolesnica odluka o primjeni adjuvantne kemoterapije donosi se na temelju ostalih faktora rizika. Adjuvantna se kemoterapija ordinira prva u nizu adjuvantnog liječenja tumora dojke. U bolesnica sa srednjim rizikom za povrat bolesti koristi se FEC-protokol (5-fluorouracil, epirubicin i ciklofosfamid) u trajanju od 6 ciklusa. U starijih bolesnica i kardiomiopata može se ordinirati CMF-protokol (ciklofosfamid, metotreksat i 5-fluorouracil). U slučaju većeg rizika primjenjuje se terapija temeljena na taksanima, AC-T protokol (paklitaksel i docetaksel) ili TAC-protokol (kombinacija taksana, doksorubicina i ciklofosfamida). Adjuvantna imunoterapija trastuzumabom u trajanju od jedne godine primjenjuje se u bolesnica sa HER-2 pozitivnim tumorom većim od 0,5 cm. U

liječenju neoperabilnog tumora dojke primarno se primjenjuje kemoterapija ili rjeđe hormonska terapija, te nakon smanjenja tumorske mase slijedi kirurški zahvat (18).

U liječenju metastatske bolesti koriste se prethodno spomenute terapijske metode uz dodatak tirozin-kinaznih inhibitora (lapatinib) i angiostatičke terapije (bevacizumab). Dužina preživljenja ovisi o stupnju diseminacije bolesti, zahvaćenosti parenhimnih organa, broju zahvaćenih organa, obilježjima tumora, komorbiditetu i dobi (18).

2. CILJ ISTRAŽIVANJA

Osnovni cilj ovog istraživanja bio je utvrditi razinu podudarnosti prognostičkih i prediktivnih faktora, kao što su: nuklearni gradus tumora, ekspresija hormonskih receptora, HER2/neu status i proliferacijski indeks u bioptičkim i resekcijskim uzorcima karcinoma dojke.

3. MATERIЈAL I METODE

3.1. Ispitanice

Istraživanje je provedeno na Kliničkom zavodu za patologiju, sudsku medicinu i citologiju KBC-a Split. U studiju su uključene sve bolesnice oboljele od karcinoma dojke, operirane u Klinici za kirurgiju KBC-a Split, u razdoblju od 1. siječnja 2013. godine do 31. prosinca 2015. godine, kod kojih su bili dostupni podaci za ER, PR, HER2/neu, Ki-67 na bioptičkom uzorku (iglena/dijagnostička ekscizijska biopsija) i resekcijskom uzorku tumorskog tkiva. Iglene biopsije su rađene na Zavodu za radiologiju KBC Split pod kontrolom ultrazvuka ili mamografa, a dijagnostičke biopsije na Klinici za kirurgiju.

Iz studije su isključene bolesnice koje su primale neoadjuvantnu kemoterapiju te bolesnice kod kojih prethodno navedena imunohistokemijska bojenja nisu bila dostupna za oba uzorka.

3.2. Metode

3.2.1. Histološka analiza

Uvidom u medicinsku dokumentaciju, te revizijom arhiviranih patohistoloških stakala utvrđen je histološki tip tumora prema smjernicama Svjetske zdravstvene organizacije (SZO), te nuklearni gradus tumora prema Elston i Ellis-ovoj shemi za sve histološke tipove raka dojke (19).

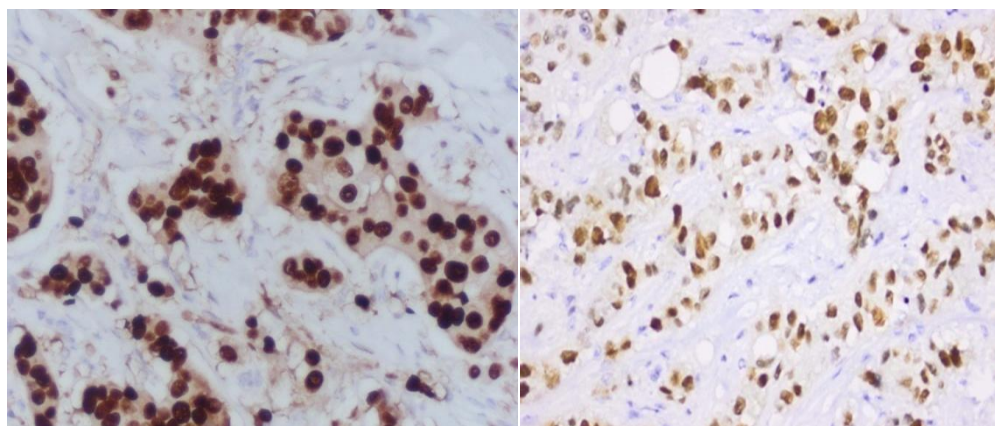
3.2.2. Imunohistokemijska analiza

Uzorci tumora dobiveni 3-5 µm rezovima arhiviranih parafinskih blokova bojani su standardnom imunohistokemijskom metodom imunoperoksidaza avidin-biotin, koristeći protutijela na ER, PR, HER2/neu i Ki-67, prema uputi proizvođača, strojem za automatsko bojenje (Ventana Benchmark Ultra) (Tablica 5).

Tablica 5. Popis protutijela korištenih u istraživanju

PROTUTIJELA		PROIZVOĐAČ
ER	Ready to use	Ventana
PR	Ready to use	Ventana
HER2/neu	Ready to use	Ventana
Ki-67	1:100	Dako, Glostrup, Danska

Imunohistokemijska izraženost ER i PR receptora smatrana je pozitivnom ako je pozitivna obojenost jezgara bila prisutna u $\geq 1\%$ tumorskih stanica u invazivnoj komponenti tumora (20).

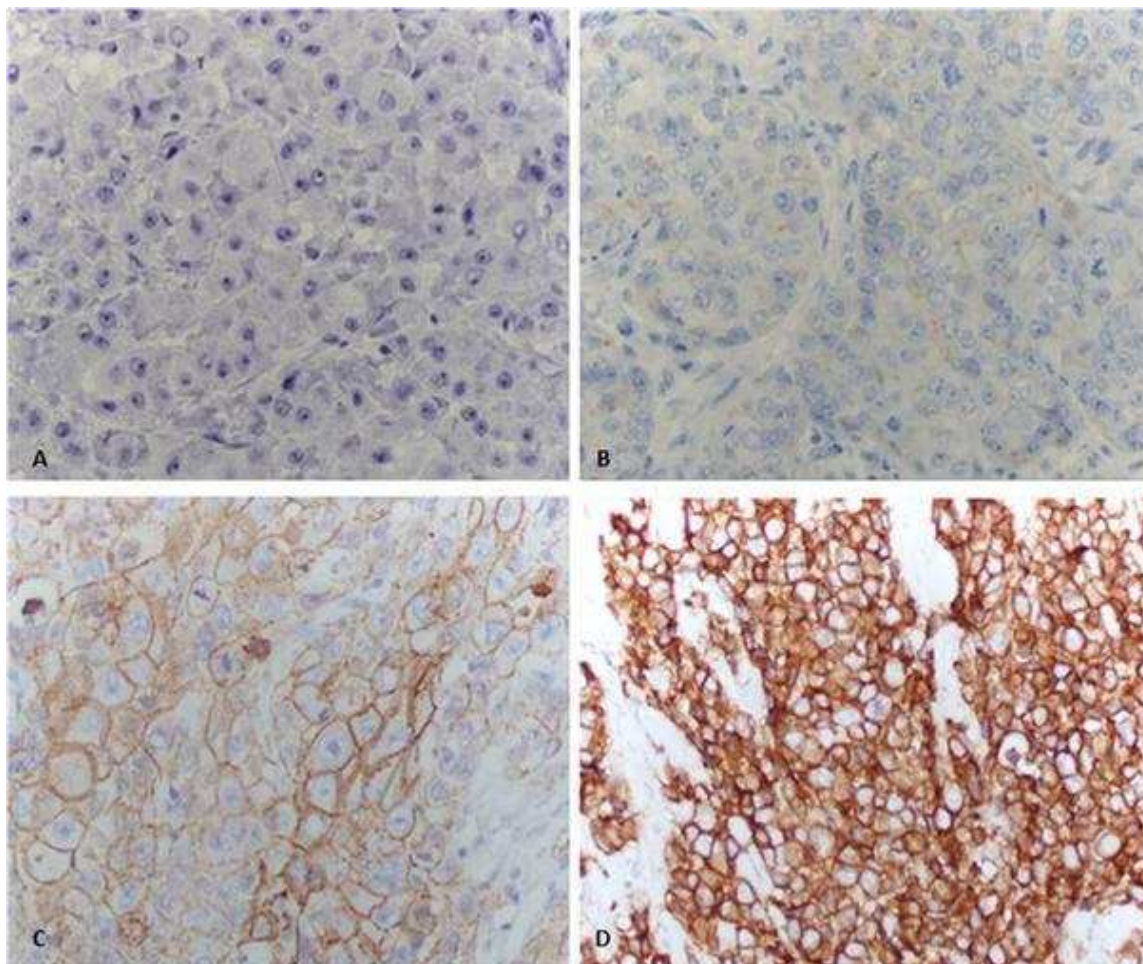


Slika 6. Imunohistokemijsko bojenje primjenom protutijela za ER i PR (400x)

Ekspresija HER2/neu receptora određena je imunohistokemijskom metodom prema smjernicama CAP protokola (21) (Tablica 6) (Slika 7). Za sve tumore kod kojih je HER2/neu status bio 2+, prisutnost amplifikacije HER2/neu gena utvrđena je metodom in situ hibridizacije (SISH).

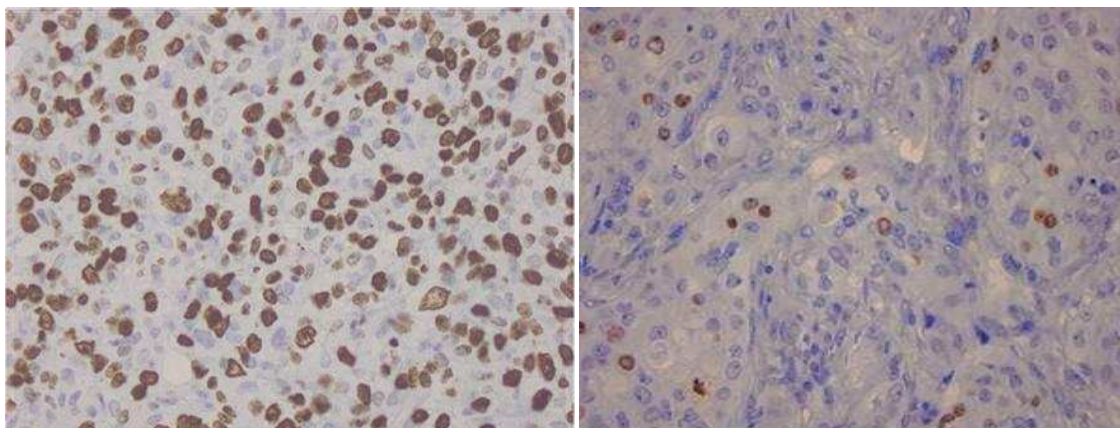
Tablica 6. Način očitavanja rezultata HER2/neu testiranja imunohistokemijskom metodom

Rezultat	Kriteriji
Negativan (SCORE 0)	Negativno ili nepotpuno, jedva vidljivo bojenje membrana u <10% invazivnih tumorskih stanica
Negativan (SCORE 1+)	Nepotpuno, jedva vidljivo bojenje membrana u >10% invazivnih tumorskih stanica
Dvosmislen (SCORE 2+)	Potpuno, slabo do umjereno membransko bojenje u >10% invazivnih tumorskih stanica Potpuno, jako membransko bojenje u <10% invazivnih tumorskih stanica
Pozitivan (SCORE 3+)	Potpuno, jako membransko bojenje u >10% invazivnih tumorskih stanica



Slika 7. Imunohistokemijsko određivanje ekspresije HER2/neu receptora: A) negativno ili nepotpuno, jedva vidljivo bojenje membrana u <10% invazivnih tumorskih stanica (SCORE 0), B) nepotpuno, jedva vidljivo bojenje membrana u >10% invazivnih tumorskih stanica (SCORE 1), C) potpuno, slabo do umjereno membransko bojenje u >10% invazivnih tumorskih stanica (SCORE 2), D) potpuno, jako membransko bojenje u >10% invazivnih tumorskih stanica (SCORE 3) (400X)

Pri određivanju Ki-67 indeksa u biopsijskim uzorcima određen je postotak pozitivno obojenih jezgara na ukupnom broju invazivnih tumorskih stanica prisutnih u uzorku. U resekcijskim uzorcima brojano je najmanje 1000 jezgara tumorskih stanica, u najmanje 3 vidna polja velikog povećanja na periferiji (invazivnoj fronti) tumora, a u slučaju heterogene proliferacijske aktivnosti u brojenje su uključena i područja visoke proliferacijske aktivnosti, tzv „vruće točke“, neovisno o njihovoj lokaciji. Pri brojanju je korišten Olympus image analyser, a rezultati su izraženi kao postotak pozitivnih jezgara.



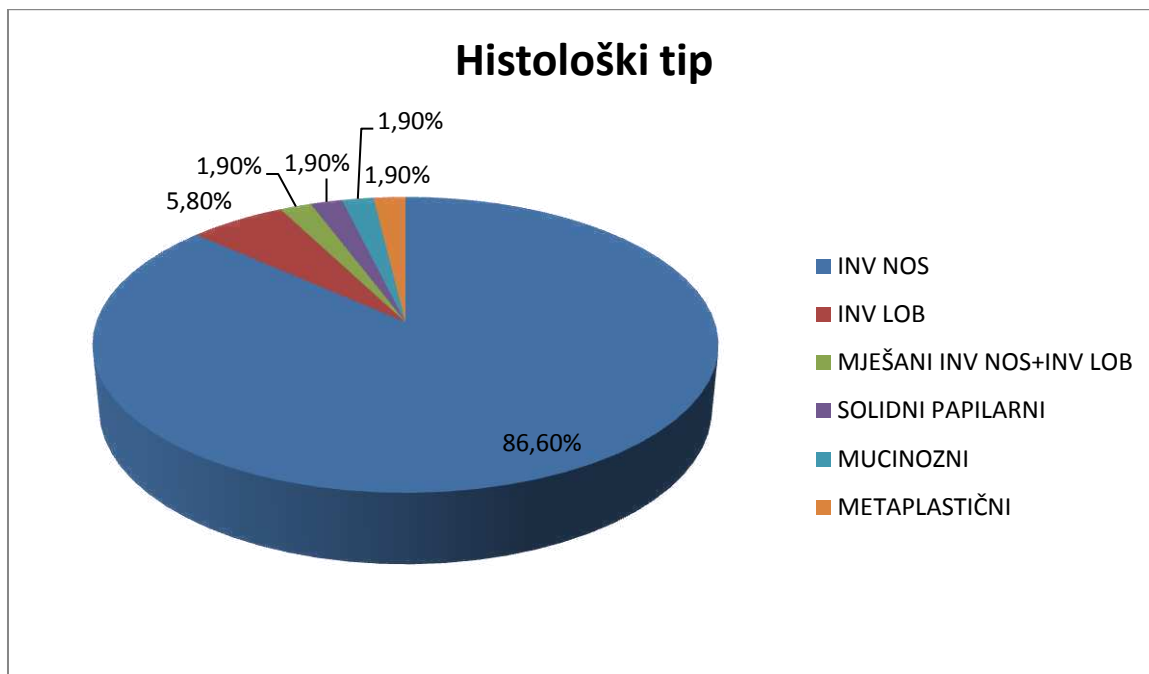
Slika 8. Imunohistokemijsko bojenje primjenom Ki-67 antigena, visoka i niska proliferacijska aktivnost (400x)

3.2.3. Statistička analiza

Za usporedbu ispitivanih varijabli korišten je χ^2 -test. Zaključivanje o statističkim hipotezama provedeno je uz razinu značajnosti $P \leq 0.05$. Pri statističkoj obradi podataka korišten je program SPSS 19.0 Windows.

4. REZULTATI

U ispitivanje su uključene 52 žene oboljele od karcinoma dojke koje su nakon dijagnostičke biopsije (47 iglenih biopsija i 5 dijagnostičkih ekscizijskih biopsija) operirane na Klinici za kirurgiju KBC Split u razdoblju od 1. siječnja 2013. godine do 31. prosinca 2015. godine.



Slika 9. Grafički prikaz zastupljenosti histoloških tipova karcinoma dojke

Od ukupno 52 tumora najveća je bila zastupljenost tumora invazivnog NOS podtipa (45/52, 86,60%). Slijedi invazivni lobularni karcinom s učestalošću od 5,80% (3/52) te redom: miješani karcinom (invazivni NOS i invazivni lobularni), solidni papilarni karcinom, mucinozni i metaplastični karcinom, svi s jednakom učestalošću od 1,90% (1/52).

Tablica 7. Prikaz ispitivanih prognostičkih i prediktivnih faktora u bioptičkim i resekcijskim uzorcima karcinoma dojke

VARIJABLE		BIOPTIČKI UZORCI N=52 (%)	RESEKCIJSKI UZORCI N=52 (%)	P
NUKLEARNI GRADUS	1	5 (10)	5 (9,8)	0,002
	2	30 (60)	18 (35,2)	
	3	15 (30)	28 (55)	
ER	Neg	7 (13,4)	7 (13,4)	1
	Poz	45 (86,6)	45 (86,6)	
PR	Neg	9 (17,6)	12 (23)	0,493
	Poz	42 (82,4)	40 (77)	
HER2/neu	Neg	42 (87,5)	43 (82,7)	0,501
	Poz	6 (12,5)	9 (17,3)	
Ki-67	<20	15 (29,4)	15 (28,8)	0,949
	>20	36 (70,6)	37 (71,2)	

*u skupini bioptičkih uzoraka za dva tumora je nedostajao nuklearni gradus, za po jedan tumor su nedostajali PR i Ki-67, a za četiri tumora zbog oskudne invazivne komponente nije bilo moguće definirati HER2/neu status.

**u skupini resekcijskih uzoraka za jedan tumor je nedostajao nuklearni gradus.

Usporedbom prognostičkih i prediktivnih faktora na bioptičkim i resekcijskim uzorcima, zabilježena je statistički značajna razlika pri određivanju nuklearnog gradusa ($P=0.002$). Dok je u bioptičkim uzorcima najveći broj tumora bio intermedijarnog nuklearnog gradusa (60%), u resekcijskim uzorcima nuklearni gradus u najvećem broju tumora klasificiran je kao visok (55%).

Razdvajajući tumore u dvije skupine, hormonski negativne (0%) i hormonski pozitivne ($\geq 1\%$), pri određivanju estrogenskih i progesteronskih receptora nije nađena statistički značajna razlika između bioptičkih i resekcijskih uzoraka.

Usporedbom bioptičkih i resekcijskih uzoraka nije dokazana statistički značajna razlika u HER2/neu statusu.

Razdvajajući tumore u dvije skupine, s niskim (<20%) i visokim ($\geq 20\%$) proliferacijskim indeksom određivanim primjenom Ki-67 protutijela, nije nađena statistički značajna razlika između bioptičkih i resekcijskih uzoraka.

5. RASPRAVA

Postavljanje preoperativne dijagnoze postalo je standardni dio probira u dijagnostici bolesti dojke. Točna preoperativna dijagnoza smanjuje potrebu za operativnim zahvatom kod benignih lezija dojke, omogućava planiranje operativnog zahvata u slučaju dijagnoze ranog karcinoma dojke, te omogućava određivanje prognostičkih i prediktivnih faktora potrebnih za neoadjuvantno liječenje uznapredovalih karcinoma dojke.

Biopsija dojke širokom iglom (engl. *core needle biopsy*) metoda je prvog izbora u dijagnostici nepalpabilnih lezija dojke, a izvodi se uz kontrolu ultrazvuka, mamografije ili magnetne rezonancije (MR). CNB se koristi i u dijagnostici palpabilnih lezija, uz dostupnost većih uzoraka tkiva, zbog čega ima veću senzitivnost i specifičnost u odnosu na FNAC, te mogućnost primjene imunohistokemijskih analiza.

Patohistološki nalaz bioptičkog materijala dobivenog iglenom biopsijom treba sadržavati podatke o histološkom tipu tumora, koji je primjenjiv samo za dva najčešća podtipa: invazivni NOS i invazivni lobularni karcinom. Ukoliko se u iglenoj biopsiji nađe karcinom koji spada u posebne podtipove, potrebno je samo opisno naznačiti o kojem se tipu radi, budući da se konačna dijagnoza donosi na osnovu postotka karakterističnog uzorka u ukupnom volumenu tumorskog tkiva, te je definitivna dijagnoza moguća samo na ekscizijskom uzorku.

Od ukupno 52 tumora uključena u ovo istraživanje, većina tumora je bila invazivnog NOS podtipa (45/52, 86,60%). Slijedi invazivni lobularni karcinom s učestalošću od 5,80% (3/52) te miješani karcinom (invazivni NOS i invazivni lobularni), solidni papilarni karcinom, mucinozni i metaplastični karcinom, svi s jednakom učestalošću od 1,90% (1/52), što je u skladu s globalnom zastupljenošću histoloških podtipova prema podacima Svjetske zdravstvene organizacije (6).

S obzirom da je materijal dobiven iglenom biopsijom nedostatan za procjenu mitotskog indeksa, koji se prema smjernicama Elstona i Ellisa za određivanje gradusa tumora dojke procjenjuje na 10 vidnih polja velikog povećanja, te nije moguće procijeniti cjelokupnu arhitekturu tumorskog tkiva, zbog čega je histološki gradus tumora u iglenim biopsijama često manji u odnosu na ekscizijske uzorke, preporuča se samo određivanje nuklearnog gradusa tumora (22).

U našem istraživanju usporedbom nuklearnog gradusa određivanog na bioptičkim i resekcijskim uzorcima zabilježena je statistički značajna razlika ($P=0.002$). Dok je u bioptičkim uzorcima najveći broj tumora bio intermedijarnog nuklearnog gradusa (60%), u resekcijskim uzorcima nuklearni gradus u najvećem broju tumora klasificiran je kao visok (55%). Ovaj rezultat može se u prvom redu objasniti intratumoralnom heterogenošću (23). Dokazano je da veći tumori imaju izraženiju intratumoralnu heterogenost te kao takvi nereprezentativnije bioptičke uzorke (22). Drugi od razloga su oskudnost invazivne komponente kao i manja zastupljenost rubnih dijelova tumora u bioptičkim uzorcima. Naime, bioptički uzorci obuhvaćaju mali dio tumorskog tkiva koji većinom sadrži središnji dio tumora. S druge strane, resekcijski uzorci omogućavaju pregled cjelokupne tumorske mase, koja sadrži bolje i slabije diferencirane dijelove, te je stoga, sukladno našim rezultatima, a i prema rezultatima drugih istraživanja nuklearni gradus u resekcijskim uzorcima viši (22).

Dok prema nekim radovima broj i veličina bioptičkih uzoraka ne utječu na vjerojatnost podudaranja preoperativnih i postoperativnih uzoraka, drugi navode da je broj bioptičkih uzoraka važan za utvrđivanje gradusa, gdje jedan bioptički uzorak ima točnost od 32%, naspram četiri bioptička uzorka čija točnost doseže i do 74% (24, 25).

Naprotiv, zabilježena je visoka podudarnost u statusu hormonskih receptora u iglenim i ekscizijskim biopsijama, te prema dostupnim radovima iznosi 95-99% za ER i 90% za PR (26, 27).

Estrogenski i progesteronski receptori smatraju se pozitivnima ako je nuklearna obojenost pozitivna u 1% tumorskih stanica, upravo zato u ovom istraživanju tumore smo razdvojili u dvije skupine, hormonski negativne (0%) i hormonski pozitivne ($\geq 1\%$). Kao i u drugim istraživanjima, nije postojala statistički značajna razlika između bioptičkih i resekcijskih uzoraka, te se može zaključiti da su iglene biopsije adekvatne za procjenu hormonskih receptora (27, 28).

Bojenje je potrebno ponoviti na ekscizijskom uzorku samo u slučaju: negativnih hormonskih receptora uz negativnu unutarnju kontrolu, ekstenzivnih arteficialnih promjena, imunohistokemijske analize nakon procesa dekalcinacije, te u ER-/PR+ slučajevima (29).

Prema ASCO/CAP (engl. *American Society of Clinical Oncology/College of American Pathologists*) preporukama, uzorci iglenih biopsija smatraju se adekvatnima za određivanje HER2/neu statusa. Ipak, podudarnost HER2/neu statusa u bioptičkim i ekscizijskim uzorcima

je nešto manja u odnosu na ekspresiju hormonskih receptora (86%-96%), te stoga postoje točne indikacije kada je testiranje potrebno ponoviti na ekscizijskom uzorku (26,27).

HER-2 testiranje treba se ponoviti na ekscizijskom uzorku ukoliko je inicijalni HER-2 test bio pozitivan uz nalaz jednog od sljedećih histoloških tipova: invazivni duktalni ili lobularni karcinom gradusa 1 uz pozitivne hormonske receptore, tubularni, mucinozni, kribriformni ili adenoid-cistični karcinom. Ako je inicijalni HER-2 test u uzorku iglene biopsije negativan, HER-2 testiranje treba se ponoviti kod: male invazivne komponente u iglenoj biopsiji, tumora gradusa 3, ukoliko reseksijski uzorak sadrži karcinom visokog gradusa koji se morfološki razlikuje od uzorka iglene biopsije, ukoliko je uzorak iglene biopsije dvosmislen nakon testiranja imunohistokemijom i in situ hibridizacijom, te ukoliko postoji sumnja o neadekvatnoj obradi uzorka iglene biopsije (30).

I u ovom istraživanju je dokazana statistički značajna podudarnost HER2/neu statusa u bioptičkim i reseksijskim uzorcima. Gledajući s kliničkog stajališta, određivanje HER2/neu statusa važno je zbog odabira bolesnica za liječenje ciljanom imunoterapijom trastuzumabom (31). Stoga je pouzdano testiranje od iznimne važnosti, osobito kod bolesnica kod kojih je indicirano neoadjuvantno liječenje. Kod bolesnica kod kojih je osim bioptičkog dostupan i reseksijski uzorak, testiranje je potrebno ponoviti prema ASCO/CAP smjernicama.

Iako Ki-67 proliferacijski indeks često može biti podcijenjen u uzorcima iglene biopsije, smatra se da ga je korisno odrediti u uzorcima dobivenim iglenom biopsijom, osobito u slučajevima kod kojih je planirano neoadjuvantno onkološko liječenje.

U našem istraživanju bolesnice su svrstane u dvije skupine, skupinu s niskim (<20%) i skupinu s visokim ($\geq 20\%$) proliferacijskim indeksom, budući da ta vrijednost ima klinički značaj jer osim što služi za razdvajanje tumora u različite podskupine, koristi se za izdvajanje tumora kod kojih se očekuje dobar odgovor na kemoterapijsko liječenje, te smo dobili visoku razinu podudarnosti između bioptičkih i reseksijskih uzoraka. Kod istraživanja kod kojih je između bioptičkih i reseksijskih uzoraka gledan točan postotak stanica u proliferaciji zabilježena je slabija podudarnost (28). Proliferacija je jedan od odlučujućih prognostičkih čimbenika u ishodu liječenja karcinoma dojke te služi za predviđanje odgovora na kemoterapiju (32). Određivanje proliferacije temelji se na brojanju mitozna na uzorcima bojanim hematoksilinom i eozinom (H&E) te primjenom imunohistokemijskog markera Mib-1. Dokazano je da je određivanje mitotskog indeksa slabije u procjeni proliferacijske aktivnosti u odnosu na imunohistokemijsko bojenje (31).

Proliferacija tumorskih stanica nije svugdje ista te je veća na rubovima tumora. Prema smjernicama „Radne grupe za određivanje Ki-67 proliferacijskog indeksa u tumorima dojke“, pri određivanju Ki-67 indeksa u resekcijskim uzorcima potrebno je odrediti postotak pozitivnih stanica na najmanje 1000 jezgara tumorskih stanica, u najmanje 3 vidna polja velikog povećanja na periferiji (invazivnoj fronti) tumora, a u slučaju heterogene proliferacijske aktivnosti u brojenje moraju biti uključena i područja visoke proliferacijske aktivnosti, tzv. „vruće točke“, neovisno o njihovoj lokaciji.

Kod uzoraka dobivenih iglenom biopsijom preporuča se određivanje postotka pozitivnih tumorskih stanica na cjelokupnom broju tumorskih stanica prisutnom u uzorku neovisno o intenzitetu bojenja (11).

Uzorci karcinoma dojke dobiveni iglenom biopsijom adekvatni su za određivanje prediktivnih faktora kao što su estrogenski i progesteronski receptori, HER2/neu status i proliferacijski indeks, osobito kod bolesnica kod kojih je indicirano neoadjuvantno onkološko liječenje. Kod bolesnica kod kojih je osim bioptičkog dostupan i naknadni ekscizijski uzorak, potrebno je usporediti histološke karakteristike tumora u bioptičkom i resekcijskom uzorku, te ukoliko je potrebno ponoviti testiranja prema ASCO/CAP smjernicama.

6. ZAKLJUČCI

1. U ovom istraživanju zabilježena je statistički značajna razlika za nuklearni gradus tumora određivan na bioptičkim i resekcijskim uzorcima tumora dojke ($P=0.002$). Slaba podudarnost nuklearnog gradusa između bioptičkih i resekcijskih uzoraka može se objasniti intratumoralnom heterogenošću, te oskudnošću invazivne komponente kao i manjom zastupljenošću rubnih dijelova tumora u bioptičkim uzorcima.

2. Razdvajajući tumore u dvije skupine, hormonski negativne (0%) i hormonski pozitivne ($\geq 1\%$), pri određivanju estrogenskih i progesteronskih receptora nije nađena statistički značajna razlika između bioptičkih i resekcijskih uzoraka, te se može zaključiti da je podudarnost u ekspresiji hormonskih receptora u bioptičkim i resekcijskim uzorcima visoka, te su iglene biopsije adekvatne za procjenu hormonskih receptora.

3. Usporedbom bioptičkih i resekcijskih uzoraka nije dokazana statistički značajna razlika u HER2/neu statusu. Zbog visoke podudarnosti, smatra se da su bioptički uzorci adekvatni za određivanje HER2/neu statusa, osobito kod bolesnica kod kojih je indicirano neoadjuvantno liječenje. Kod bolesnica kod kojih je osim bioptičkog dostupan i naknadni resekcijski uzorak, retestiranje je potrebno ponoviti na resekcijskom uzorku prema ASCO/CAP smjernicama.

4. Razdvajajući tumore u dvije skupine, s niskim ($< 20\%$) i visokim ($\geq 20\%$) proliferacijskim indeksom određivanim primjenom Ki-67 protutijela, nije nađena statistički značajna razlika između bioptičkih i resekcijskih uzoraka. Iako Ki-67 proliferacijski indeks često može biti podcijenjen u uzorcima iglene biopsije, smatra se da ga je korisno odrediti u uzorcima dobivenim iglenom biopsijom, osobito u slučajevima kod kojih je planirano neoadjuvantno onkološko liječenje. Kod bolesnica kod kojih je osim bioptičkog dostupan i naknadni resekcijski uzorak, potrebno ga je ponoviti na resekcijskom uzorku prema smjernicama „Radne grupe za određivanje Ki-67 proliferacijskog indeksa u tumorima dojke“.

7. POPIS CITIRANE LITERATURE

1. Jakić-Razumović J, Tomić S. Bolesti dojke. U: Damjanov I, Sewerth S, Jukić S, Nola M. Patologija. 4. izd. Zagreb: Medicinska naklada; 2014. Str. 639-58.
2. Youlten DR, Cramb SM, Dunn NA, Muller JM, Pyke CM, Baade PD. The descriptive epidemiology of female breast cancer: an international comparison of screening, incidence, survival and mortality. *Cancer Epidemiol.* 2012;36(3):237-48.
3. Forman D, Bray F, Brewster DH, Gombe Mbalawa C, Kohler B, Pineros M, i sur. *Cancer incidence in five continents Vol X.* Lyon: IARC Scientific Publication; 2014.
4. Kelsey JL, Bernstein L. *Epidemiology and prevention of breast cancer.* *Annu Rev Public Health.* 1996;17:47-67.
5. Key TJ, Verkasalo PK, Banks E. *Epidemiology of breast cancer.* *Lancet Oncol.* 2001;2(3):133-40.
6. Lakhani SR, Ellis IO, Schnitt SJ, Tan PH, van de Vijver MJ. *WHO Classification of Tumours of the Breast.* 4.izd. Lyon: IARC; 2012.
7. Perou CM, Sorlie T, Eisen MB, van de Rijn M, Jeffrey SS, Rees CA, i sur. *Molecular portraits of human breast tumors.* *Nature.* 2000;406(6797):747-52.
8. Goldhirsch A, Winer EP, Coates AS, Gelber RD, Piccart-Gebhart M, Thurlimann B, i sur. *Personalizing the treatment of women with early breast cancer: highlights of the St Gallen International Expert Consensus on the Primary Therapy of Early Breast Cancer 2013.* *Ann Oncol.* 2013;24(9):2206-23.
9. Edge S, Byrd DR, Compton CC, Fritz AG, Greene FL, Trotti A, urednici. *AJCC Cancer Staging Manual.* 7. izd. New York: Springer-Verlag; 2010.
10. Fonatsch C, Duchrow M, Rieder H, Schluter C, Gerdes J. *Assignment of the human Ki-67 gene (MK 167) to 10q25-qter.* *Genomics.* 1991;11:476-7.
11. Dowsett M, Nielsen TO, A'Hern R, i sur. *Assessment of Ki-67 in breast cancer: recommendations from the International Ki-67 in Breast Cancer working group.* *J Natl Cancer Inst.* 2011;103:1656-64.
12. D'Orsi CJ, Sickles EA, Mendelson EB, Morris EA, i sur. *ACR BI-RADS® Atlas, Breast Imaging Reporting and Data System.* Reston, VA: American College of Radiology; 2013.
13. *Non-operative Diagnosis Subgroup of the National Coordinating Group for Breast Screening Pathology. Guidelines for Non-operative Diagnostic Procedures and Reporting in Breast Cancer Screening.* NHSBSP publication No50. Sheffield: NHS Cancer Screening Programmes; 2001[26.05.2016.].

14. Wilson R, Evans A. Percutaneous breast biopsy. U: Boecker W. Preneoplasia of the Breast. A New Conceptual Approach to Proliferative Breast Disease. Munich: Saunders; 2006. Str. 65-75.
15. Specimen processing evaluation and reporting. U: Schnitt SJ, Collins LC. Biopsy Interpretation of the Breast. 2. izd. Philadelphia: LWW; 2012. Str. 448-49.
16. IO Ellis, S Humphreys, M Michell, SE Pinder, CA Wells, HD Zakhour. Guidelines for breast needle core biopsy handling and reporting in breast screening assessment. J Clin Pathol. 2004;57:897-902.
17. Šeparović R, Ban M, Silovska T, Oresković LB, Soldić Ž, Podolski P, i sur. Clinical guidelines for diagnosis, treatment and monitoring of patients with invasive breast cancer – Croatian Oncology Society. Lijec Vjesn. 2015;137(5-6):143-9.
18. Vrdoljak E, Šamija M, Kusić Z, Petković M, Gugić D, Krajina Z. Klinička onkologija. Zagreb: Medicinska naklada; 2013. Str. 198-201.
19. Elston CW, Ellis IO. Pathological prognostic factors in breast cancer. I. The value of histological grade in breast cancer: experience from a large study with long-term follow-up. Histopathology. 2002;41(3A):154-61.
20. Hammond ME, Hayes DF, Wolff AC, Mangu PB, Temin S. American society of clinical oncology/college of american pathologists guideline recommendations for immunohistochemical testing of estrogen and progesterone receptors in breast cancer. J Oncol Pract. 2010;6:195-7.
21. Wolff AC, Hammond EH, Schwartz JN, Hagerty KL, Allred DC, Cote RJ. American Society of Clinical Oncology/College of American Pathologists Guideline recommendations for human epidermal growth factor receptor 2 testing in breast cancer. J Clin Oncol. 2007;25(1):118–45.
22. Daveau C, Baulies S, Lalloum M, Bollet M, Signal-Zafrani B, Sastre X, i sur. Histological grade concordance between diagnostic core biopsy and corresponding surgical specimen in HR-positive/HER2-negative breast carcinoma. Br J Cancer. 2014;110(9):2195-200.
23. Morris EA, Liberman L, Trevisan SG, Abramson AF, Dershaw DD. Histologic heterogeneity of masses at percutaneous breast biopsy. Breast J. 2002;8(4):187-91.
24. O'Leary R, Hawkins K, Beazley JC, Lansdown MR, Hanby AM. Agreement between preoperative core needle biopsy and postoperative invasive breast cancer histopathology is not dependent on the amount of clinical material obtained. J Clin Pathol. 2004;57(2):193-5.

25. McIlhenny C, Doughty JC, George WD, Mallon EA. Optimum number of core biopsies for accurate assessment of histological grade in breast cancer. *Br J Surg.* 2002;89(1):84-5.
26. Wood B. A comparison of immunohistochemical staining for oestrogen receptor, progesterone receptor and HER-2 in breast core biopsies and subsequent excisions. *Pathology.* 2007;39(4):391-5.
27. Dekker TJ, Smit VT, Hooijer GK, Van de Vijver MJ, Mesker WE, i sur. Reliability of core needle biopsy for determining ER and HER2 status in breast cancer. *Ann Oncol.* 2013;24(4):931-7.
28. Petrau C, Clatot F, Cornic M, Berghian A, Veresezan L, Callonnec F, i sur. Reliability of Prognostic and Predictive Factors Evaluated by Needle Core Biopsies of Large Breast Invasive Tumors. *Am J Clin Pathol.* 2015;144(4):555-62.
29. Hammond ME, Hayes DF, Wolff AC. Clinical Notice for American Society of Clinical Oncology – College of American Pathologists guideline recommendations on ER/PgR and HER2 testing in breast cancer. *J Clin Oncol.* 2011;29(15):e458.
30. Wolff AC, Hammond ME, Hicks DG, Dowsett M, McShane LM, Allison KH, i sur. Recommendations for human epidermal growth factor receptor 2 testing in breast cancer: American Society of Clinical Oncology/College of American Pathologists clinical practice guideline update. *Arch Pathol Lab Med.* 2014;138(2):241-56.
31. Dekker TJ, Smit VT, Hooijer GK, Van de Vijver MJ, Mesker WE, Tollenaar RA, i sur. Reliability of core needle biopsy for determining ER and HER2 status in breast cancer. *Ann Oncol.* 2013;24(4):931-7.
32. Kwok TC, Rakha EA, Lee AH, Grainge M, Green AR, Ellis IO, i sur. Histological grading of breast cancer on needle core biopsy: the role of immunohistochemical assessment of proliferation. *Histopathology.* 2010;57(2):212-9.

8. SAŽETAK

CILJ ISTRAŽIVANJA: Osnovni cilj ovog istraživanja bio je utvrditi razinu podudarnosti prognostičkih i prediktivnih faktora, kao što su: nuklearni gradus tumora, ekspresija hormonskih receptora, HER2/neu status i proliferacijski indeks na bioptičkim i resekcijskim uzorcima karcinoma dojke.

MATERIJAL I METODE: U istraživanje su bile uključene 52 bolesnice oboljele od karcinoma dojke, operirane u Klinici za kirurgiju KBC-a Split, u razdoblju od 1. siječnja 2013. godine do 31. prosinca 2015. godine, kod kojih su bili dostupni podaci za ER, PR, HER2/neu, Ki-67 na bioptičkom i resekcijskom uzorku tumorskog tkiva. Uvidom u medicinsku dokumentaciju, te revizijom arhiviranih patohistoloških stakala utvrđen je histološki tip tumora, nuklearni gradus, ekspresija ER i PR receptora, HER2/neu status, te proliferacijski indeks mjeren primjenom Ki-67 protutijela. Za usporedbu ispitivanih varijabli korišten je χ^2 -test.

REZULTATI: Od ukupno 52 tumora najveća je bila zastupljenost tumora invazivnog NOS podtipa (45/52, 86,60%). Usporedbom bioptičkih i resekcijskih uzoraka, zabilježena je statistički značajna razlika pri određivanju nuklearnog gradusa ($P=0.002$). Dok je u bioptičkim uzorcima najveći broj tumora bio intermedijarnog nukleranog gradusa (60%), u resekcijskim uzorcima nuklearni gradus u najvećem broju tumora klasificiran je kao visok (55%). Nije zabilježena statistički značajna razlika kod određivanja ER, PR, HER-2/neu statusa i proliferacijskog indeksa mjenog Ki-67 protutijelom.

ZAKLJUČCI: Uzorci karcinoma dojke dobiveni iglenom biopsijom adekvatni su za određivanje prediktivnih faktora kao što su estrogenski i progesteronski receptori, HER2/neu status i proliferacijski indeks, osobito kod bolesnica kod kojih je indicirano neoadjuvantno onkološko liječenje. Kod bolesnica kod kojih je osim bioptičkog dostupan i naknadni ekscizijski uzorak, potrebno je usporediti histološke karakteristike tumora u bioptičkom i resekcijskom uzorku, te ukoliko je potrebno ponoviti testiranja prema ASCO/CAP smjernicama. Značajno veći nuklearni gradus tumora zabilježen u resekcijskim uzorcima može se objasniti intratumoralnom heterogenošću, te oskudnošću invazivne komponente kao i manjom zastupljenošću rubnih dijelova tumora u bioptičkim uzorcima.

9. SUMMARY

DIPLOMA THESIS TITLE: Concordance of prognostic and predictive factors between bioptic and resected breast cancer specimens.

OBJECTIVES: The aim of this study was to establish the level of concordance between prognostic and predictive factors, such as: nuclear grade tumors, expression of hormone receptors, HER2/neu status and proliferative index between bioptic and resected breast cancer specimens.

PATIENTS AND METHODS: The study included 52 female patients with breast cancer who underwent surgery at the Department of Surgery, University Hospital Split from January 2013 to December 2015, for whom there were available data for ER, PR, HER2/neu, Ki-67 for both the bioptic and resected tumor tissue samples. By revision of the medical records and archived histopathological slides histological type, nuclear grade, expression of ER and PR, HER2/neu status and proliferative index measured by using the Ki-67 antibody were recorded. For statistical analysis χ^2 test was used.

RESULTS: Most of the tumors were invasive NOS subtype (45/52, 86.60%). By comparing bioptic and resected specimens, there was statistically significant difference in determination of nuclear grade ($P= 0.002$). While in bioptic specimens most of the tumors were classified as intermediate nuclear grade (60%), in resected specimens most of the tumors were classified as high nuclear grade (55%). There was no statistically significant difference in determination of ER, PR, HER2/neu status and proliferation index measured by Ki-67 antibody between bioptic and resected specimens.

CONCLUSION: Core needle biopsy samples are adequate for determination of predictive factors such as estrogen and progesterone receptors, HER2/neu status and proliferative index, particularly in patients for whom neoadjuvant oncological treatment is indicated. In patients for whom except biopsy sample there is available subsequent resected sample, comparison of the histological features and predictive factors in bioptic and resected sample is indicated, and if necessary the testing should be repeated according to ASCO/CAP guidelines. Significantly higher nuclear grade tumors observed in resected specimens can be explained by intratumoral heterogeneity, small amounts of invasive component as well as a lower proportion of marginal parts of the tumor in bioptic samples.

10. ŽIVOTOPIS

OSOBNI PODACI

IME I PREZIME: Monika Čikeš

DATUM I MJESTO ROĐENJA: 3. ožujka 1992. godine, Split, Hrvatska

DRŽAVLJANSTVO: Hrvatsko

ADRESA STANOVANJA: Ispod sv. Lovre 6A, 21 000 Split, Hrvatska

TELEFON: +385989162962

E-ADRESA: monika.cikes@gmail.com

OBRAZOVANJE

1998. – 2006. Osnovna škola „Marjan“, Split

2006. – 2010. III. gimnazija, Split

2010. → Medicinski fakultet Sveučilišta u Splitu, smjer doktor medicine

ZNANJA I VJEŠTINE

Vozač B kategorije

Aktivno služenje engleskim jezikom

Pasivno služenje njemačkim jezikom

OSTALE AKTIVNOSTI

Članica CROMSIC-a

Akademski godina 2011./2012. – demonstratorica na Katedri za anatomiju

14. 2. 2015. – sudjelovanje u tečaju trajne edukacije „Hitna stanja u ORL“

20. 4. 2015. – sudjelovanje na Festivalu znanosti kao jedan od voditelja radionice: „Kako je rak upoznao egzistencijski nemir?“