

Liječenje prijeloma nadlaktične kosti “ESIN” metodom u Zavodu za dječju kirurgiju KBC Split od 2002. do 2016. godine : retrospektivna studija

Kadić, Sanja

Master's thesis / Diplomski rad

2016

Degree Grantor / Ustanova koja je dodijelila akademski / stručni stupanj: **University of Split, School of Medicine / Sveučilište u Splitu, Medicinski fakultet**

Permanent link / Trajna poveznica: <https://um.nsk.hr/um:nbn:hr:171:394547>

Rights / Prava: [In copyright](#)/[Zaštićeno autorskim pravom.](#)

Download date / Datum preuzimanja: **2025-02-03**



Repository / Repozitorij:

[MEFST Repository](#)



SVEUČILIŠTE U SPLITU

MEDICINSKI FAKULTET

Sanja Kadić

**LIJEČENJE PRIJELOMA NADLAKTIČNE KOSTI “ESIN” METODOM U
ZAVODU ZA DJEČJU KIRURGIJU KBC SPLIT OD 2002. DO 2016. GODINE:
RETROSPEKTIVNA STUDIJA**

Diplomski rad

Akadska godina:

2015./2016.

Mentor:

Doc.dr.sc. Zenon Pogorelić, dr.med.

Split, lipanj 2016.

SVEUČILIŠTE U SPLITU

MEDICINSKI FAKULTET

Sanja Kadić

**LIJEČENJE PRIJELOMA NADLAKTIČNE KOSTI “ESIN” METODOM U
ZAVODU ZA DJEČJU KIRURGIJU KBC SPLIT OD 2002. DO 2016. GODINE:
RETROSPEKTIVNA STUDIJA**

Diplomski rad

Akadska godina:

2015./2016.

Mentor:

Doc.dr.sc. Zenon Pogorelić, dr.med.

Split, lipanj 2016.

SADRŽAJ

1. UVOD.....	1
1.1. Važnost prijeloma u djece	2
1.2. Epifizna ploča rasta	2
1.3. Anatomija nadlaktične kosti.....	4
1.4. Prijelomi nadlaktične kosti.....	7
1.4.1. Prijelom proksimalnog dijela humerusa	9
1.4.2. Prijelomi dijafize humerusa.....	11
1.4.3. Prijelomi distalnog dijela humerusa	12
1.5. Klinička slika i dijagnostička obrada	13
1.6. Liječenje prijeloma humerusa	14
1.6.1. Konzervativno liječenje.....	15
1.6.2. Kiruško liječenje.....	16
1.6.2.1. Metoda ESIN	17
2. CILJ ISTRAŽIVANJA	23
3. ISPITANICI I METODE.....	25
3.1. Ispitanici.....	26
3.2. Organizacija studije.....	26
3.3. Mjesto studije.....	26
3.4. Metode prikupljanja i obrade podataka.....	26
3.5. Opis istraživanja.....	27
3.6. Praćenje bolesnika.....	27
4. REZULTATI.....	28
5. RASPRAVA.....	39
6. ZAKLJUČAK	45
7. POPIS CITIRANE LITERATURE	48
8. SAŽETAK	55
9. SUMMARY	57
10. ŽIVOTOPIS	59

Zahvala

Zahvaljujem se mentoru, doc.dr.sc. Zenonu Pogoreliću, na stručnoj pomoći i susretljivosti prilikom izrade diplomskog rada.

Najveće hvala mojim roditeljima i sestri na beskrajnoj podršci tijekom svih godina studiranja.

1.UVOD

1.1. Važnost prijeloma u djece

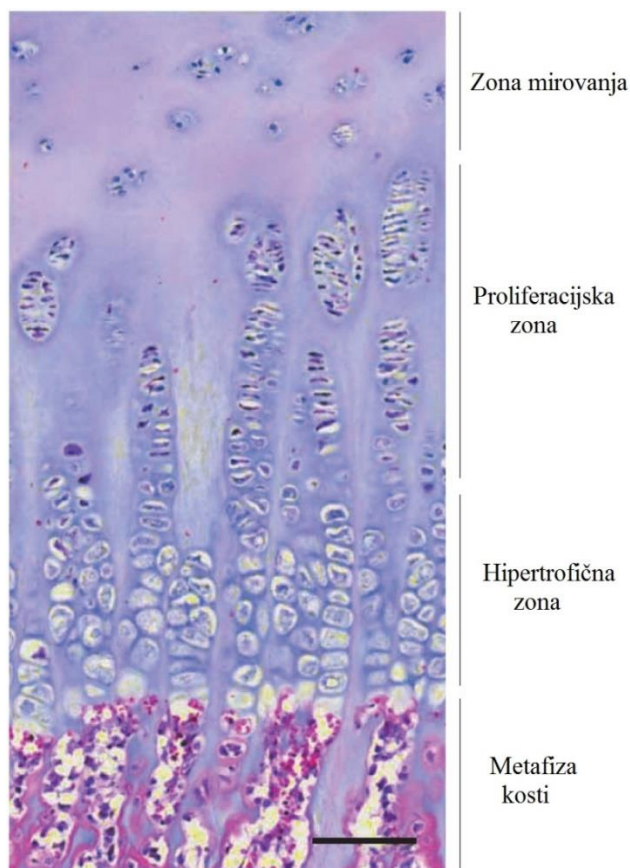
Prijelomi su vrlo česti u djece i predstavljaju veliki javnozdravstveni problem. Prijelomi u dječjoj dobi imaju dvostruko veću incidenciju nego prijelomi u odrasloj dobi, te čine 10-25% svih dječjih ozljeda (1). Cjeloživotni rizik od zadobivanja prijeloma u djetinjstvu je prosječno 42-46% u dječaka i 27-40% u djevojčica, sa znatnom varijabilnošću u procjenama diljem svijeta (1, 2). Za razliku od prijeloma u odrasloj dobi, koji su jednako česti u muškaraca i u žena, prijelomi u dječjoj dobi su značajno učestaliji u dječaka. Incidencija prijeloma u dječaka je najveća u dobi od 12-13 godina, a u djevojčica u dobi od 11-12 godina. Učestalost određenih lokalizacija prijeloma se ipak razlikuje ovisno o dobi djeteta (3-7).

Prijelomi i iščašenja u dječjoj dobi drugačiji su nego takve ozljede u odraslih. U manje djece te su razlike izraženije, a s dobi i razvojem postupno nestaju. Glavno obilježje dječje kosti je rast, a stalnim remodeliranjem tijekom rasta mijenja se njen oblik do izgleda kosti u odraslog čovjeka. Dječje kosti su elastične, ali su nježne građe pa su i ozljede česte. Periost im je čvršći te može doći do prijeloma kosti bez pucanja periosta (subperiostalni prijelomi) ili je, pak, periost uz konkavnu stranu prijeloma očuvan (prijelom zelene grančice) (8). Takvi prijelomi predstavljaju tipične prijelome u dječjoj dobi. Posebno značajni prijelomi dječje dobi su ozljede epifizne hrskavične ploče - epifizeolize.

1.2. Epifizna ploča rasta

Epifiznu hrskavičnu ploču čini hijalina hrskavica koja se nalazi između epifize i metafize kosti na krajevima dugih kostiju. Sastoji se od tri zone: zona mirovanja, proliferativna i hipertrofična zona, a svaka od njih sadrži različite hondrocite u različitim stupnjevima diferencijacije (Slika 1). Dioba stanica i rast u proliferativnim i hipertrofičnim zonama epifizne ploče proizvode longitudinalni rast kosti (9). Proksimalna epifizna ploča odgovorna je za 80% rasta kosti u duljinu, dok ostalih 20% pridonosi distalna epifizna ploča (10). Ozljede epifizne ploče dogode se u 18-30% svih prijeloma u djece. Omjer dječaka naspram djevojčica je 2:1, prvenstveno zato što epifize dječaka dulje ostaju otvorene. Najčešće ozlijeđena zona ploče rasta je sloj proliferativnih stanica. Upravo ozljeda ove zone nakon prijeloma je glavni uzrok komplikacija. Zastoj rasta epifizne ploče s posljedičnim

koštanim mostom može se povremeno dogoditi nakon ozljede. To dovodi do prijevremenog, djelomičnog ili potpunog zatvaranja ploče rasta. U slučaju djelomičnog zatvaranja ploče rasta, doći će do prestanka rasta u ozlijeđenom dijelu, dok će se u neozlijeđenom dijelu rast nastaviti i to će rezultirati angulacijskom deformacijom ekstremiteta. U slučaju potpunog zatvaranja, rast kosti u potpunosti će prestati, što će rezultirati nesrazmjerom u duljini u odnosu na ud suprotne strane koji je neozlijeđen. Trajno oštećenje ploče rasta češće će nastati zbog traume ili neodgovarajućeg načina liječenja, iako do ozljeda mogu dovesti i učestale repozicije, infekcije, tumori, te strana tijela. Ostale komplikacije ovakvih ozljeda uključuju odgođeno cijeljenje, nesrastanje prijeloma, nastanak infekcija i avaskularne nekroze kosti. Dijagnostika ovakvih ozljeda je komplicirana zbog specifičnog radiološkog izgleda dječje kosti. Nije rijetko da se ovakve ozljede epifizne ploče previde na običnom rendgenogramu. Takvi prijelomi uvijek su neizvjesni, i teško je predvidjeti hoće li doći do poremećaja rasta kosti, pogotovo jer se oni manifestiraju nekoliko mjeseci nakon ozljede.



Slika 1. Epifizna ploča rasta

Za razliku od odrasle dobi, u dječjoj dobi prijelomi cijele brže te posjeduju veći potencijal remodeliranja rezidualnog deformiteta (1). Potencijal remodeliranja povezan je s dobi djeteta. Što je dijete starije, potencijal je manji (11). Smatra se da se u djece do 10 godina starosti, aksijalno loš položaj proksimalnog humerusa i do 60° u varusu, anteverziji ili retroverziji može ispraviti remodeliranjem kosti, međutim, iznad 10 godina starosti, potencijal remodeliranja nije toliko visok i korekcija se može očekivati samo kod aksijalnih deformacija do 20-30° (12). Dob djeteta time postaje važan faktor u odluci o vrsti liječenja prijeloma. Ipak, u djece je tek manji broj prijeloma potrebno operacijski liječiti, te se prednost u liječenju često daje neoperacijskom pristupu.

1.3. Anatomija nadlaktične kosti

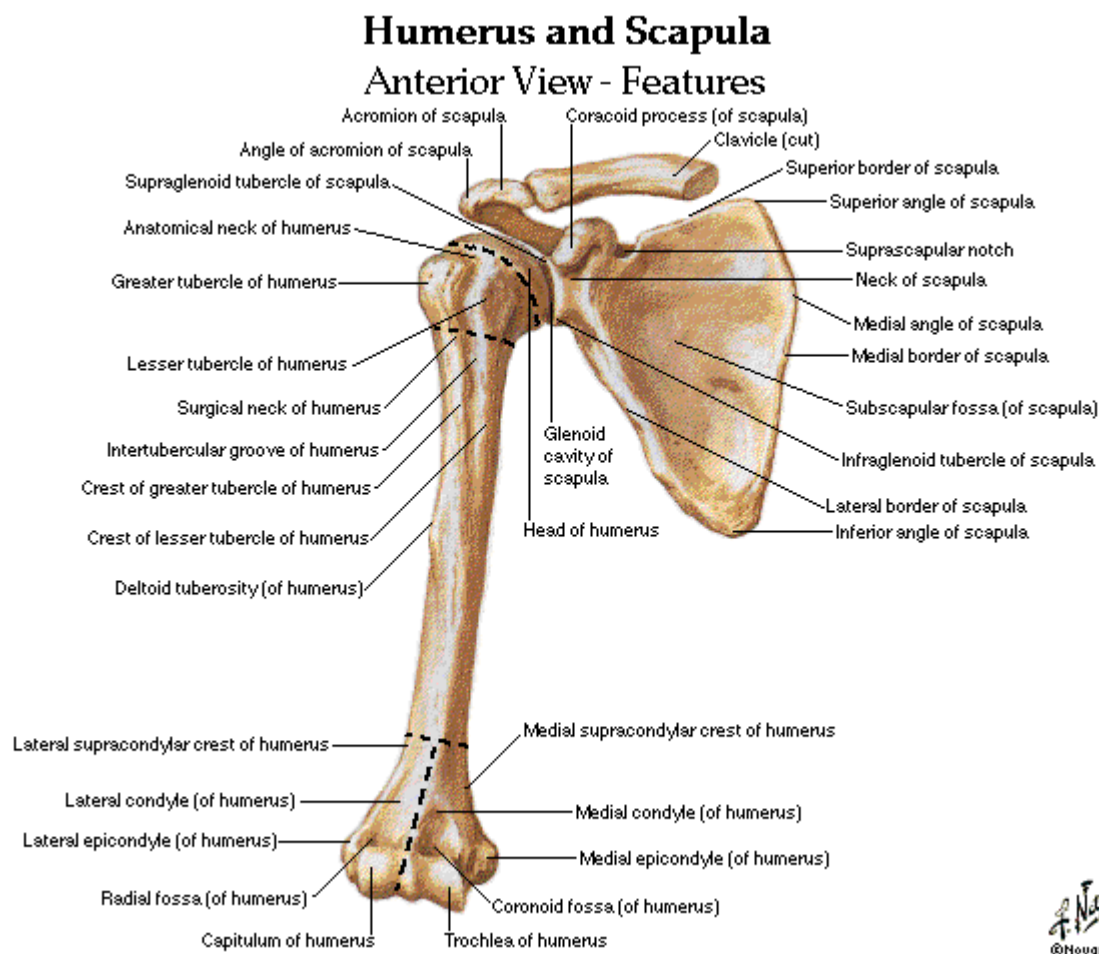
Nadlaktična kost (*humerus*) je duga, cjevasta kost, koja ima dva zaobljena kraja i trup. Zavijena je oko uzdužne osi tako da je gornji dio kosti okrenut medijalno i natrag, a donji je postavljen poprječno. To je najduža kost gornjeg ekstremiteta koja je svojim proksimalnim krajem uzglobljena sa lopaticom u glenohumeralnom zglobu (*articulatio humeri*), a distalnim krajem s palčanom i lakatnom kosti u laktnom zglobu (*articulatio cubiti*) (13).

Proksimalni kraj humerusa ima glavu, dva vrata, anatomski (*collum anatomicum*) i kirurški (*collum chirurgicum*), te veliku i malu izbočninu - tuberkul (*tuberculum majus et minus*). Okrugla glava nadlaktične kosti (*caput humeri*) zatvara s trupom kut od oko 130°, a uzglobljuje se sa zglobnom površinom lopatice, *cavitas glenoidalis*. Anatomski vrat humerusa oblikuje plitka brazda koja okružuje glavu i odvaja ju od velikog i malog tuberkula. Vrat označava mjesto vezanja glenohumeralne zglobne čahure. Kirurški vrat humerusa, je usko područje distalno od glave i tuberkula. Spoj glave i vrata s trupom humerusa označavaju velika i mala izbočina, tuberkuli, koje služe kao hvatišta pojedinih skapulohumeralnih mišića. Veliki tuberkul smješten je na lateralnoj strani humerusa, dok je mali tuberkul smješten medijalno i sprijeda. Intertuberkularni žlijeb (*sulcus intertubercularis*), odvaja tuberkule i osigurava zaštićen prolaz tanke tetive duge glave bicepsa.

Trup nadlaktične kosti (*corpus humeri*), ili dijafiza, trokutasta je oblika koji je izraženiji u donjem dijelu. Trup ima tri strane i dva ruba. Trup humerusa ima dvije uočljive osobine: hrapavost u obliku slova V lateralno, *tuberositas deltoidea*, na koju se hvata *m.*

deltoideus, i plitki široki žlijeb na stražnoj strani, *sulcus nervi radialis*, u kojem radijalni živac i duboka arterija ruke leže kada prolaze prema naprijed između medijalne i lateralne glave tricepsa ruke. Donji dio trupa humerusa proširuje se u oštar medijalni i lateralni supraepikondilarni rub i distalno završava sa svake strane izbočinom, *epicondylus lateralis et medialis*, na koje se hvataju mišići.

Distalni kraj humerusa uključuje zglobno tijelo (*condylus humeri*), i dva bočna dijela, (*epicondylus lateralis et medialis*). Zglobno tijelo čini zglobni valjak (*trochlea humeri*) medijalno i glavica (*capitulum humeri*) lateralno. Kondil ima dvije zglobne površine: zglobna površina na glavici za palčanu kost i valjkasta trohleja za zglob s proksimalnim krajem lakatne kosti. Trohleja je postavljena malo koso od lateralno i gore prema medijalno i dolje i s osi kosti zatvara kut od 110°. Na distalnom dijelu humerusa nalaze se i udubine za olekranon i koronoidni nastavak lakatne kosti te radijalna udubina. Sprijeda, koronoidna udubina (*fossa coronoidea*) prihvaća koronoidni nastavak lakatne kosti pri pregibanju podlaktice. Straga se nalazi udubina za olekranon (*fossa olecrani*), gdje pri ispružanju podlaktice ulazi olekranon. Iznad glavice nadlaktične kosti na prednjoj strani također se nalazi udubina za glavu radijusa (*fossa radialis*) u koju glava palčane kosti ulazi kada je podlaktica u potpunoj fleksiji. Izbočine, epikondili, nalaze se na svakoj strani kondila humerusa, a služe kao glavno polazište prednjoj, odnosno radijalnoj i stražnjoj skupini podlaktičnih mišića. Na stražnjoj strani medijalnog epikondila nalazi se žlijeb za ulnarni živac (*sulcus nervi ulnaris*) (13, 14) (Slika 2).



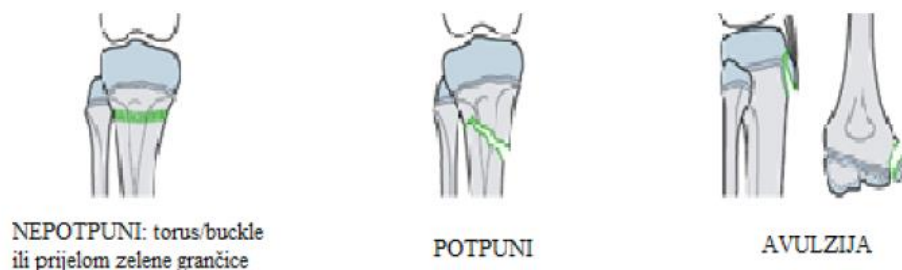
Slika 2. Anatomija humerusa

Preuzeto iz „Interactive Atlas of Human Anatomy“ by Franck Netter

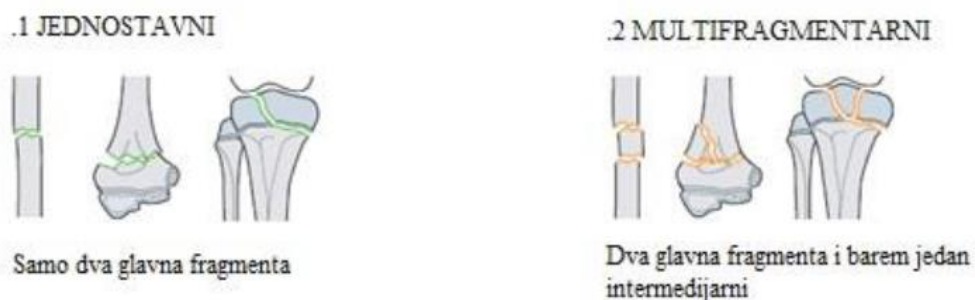Dječje kosti trebaju rasti i zbog toga nisu potpuno okoštale. Taj proces odvija se starenjem i razvojem djeteta. Za uzdužni rast kosti odgovorna je epifizna hrskavična ploča, a za poprečni rast periost. Epifizna ploča hrskavice usporava uzdužni rast kosti ako na nju djeluju sile tlaka, a ubrzava pod djelovanjem sila vlakna. Ubrzanje rasta (hiperemija epifize) uzrokuju strano tijelo, infekcija, prijelom i opetovane repozicije. U većine ozljeda epifize opskrbljenost krvlju je normalna. U novorođenčadi cijelu epifizu humerusa čini hrskavica (8). Ta hrskavična osnova postupno okoštava stvaranjem nove koštane tvari iz sekundarnih centara osifikacije. Dijafiza humerusa okoštava se u osmom tjednu embrionalnog razvoja. Gornji kraj ima tri jezgre, jednu u glavi i po jednu u svakoj kvržici. Na donjem kraju jezgre se nalaze u kapitolu, trohleji i epikondilima (13). Kapitulum i lateralni dio trohleje pojavljuju se od druge do treće godine života, medijalni epikondil pete godine, ostali dio trohleje (medijalni kondil) oko desete godine i lateralni epikondil oko dvanaeste godine (8). Epifize srastu s dijafizom do 25. godine, i to najprije distalna, a poslije proksimalna (13).

1.4. Prijelomi nadlaktične kosti

Prijelome kostiju u djece dijelimo na potpune, nepotpune i avulzijske (Slika 3), a prema broju ulomaka prijelomi mogu biti jednostavni i viševrni (Slika 4).

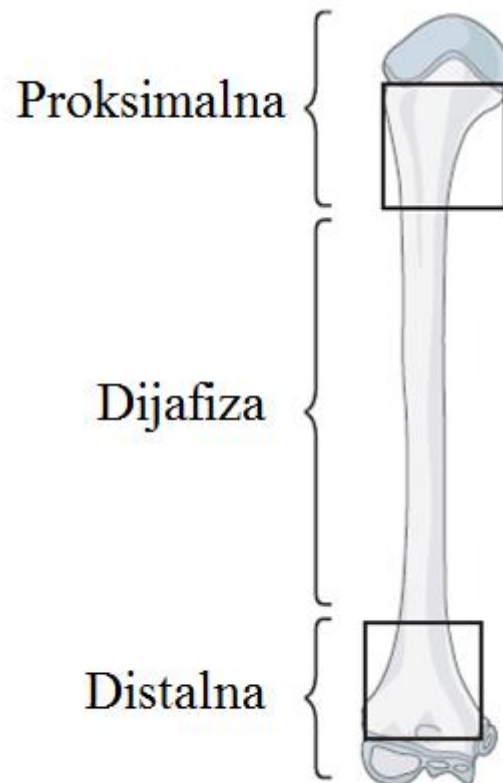


Slika 3. Osnovne vrste prijeloma u djece



Slika 4. Vrste prijeloma prema broju ulomaka

U praksi se koristi podjela dugih cjevastih kostiju na tri anatomske regije – proksimalna, dijafiza i distalna (Slika 5). Proksimalna i distalna regija dijele se na dvije podregije – metafizu i epifiznu. Avulzijske frakture mogu biti metafizne ili epifizne. Stoga, u osnovnoj podjeli fraktura humerusa u djece postoje tri skupine oštećenja: oštećenje proksimalnog dijela humerusa, oštećenje dijafize i oštećenje distalnog dijela humerusa. Lokalizacije prijeloma ovise o dobi djeteta, a isto tako, različiti uzroci i mehanizmi izazvati će prijelom na određenom dijelu kosti.



Slika 5. Podjela dugih cjevastih kostiju u anatomske regije.

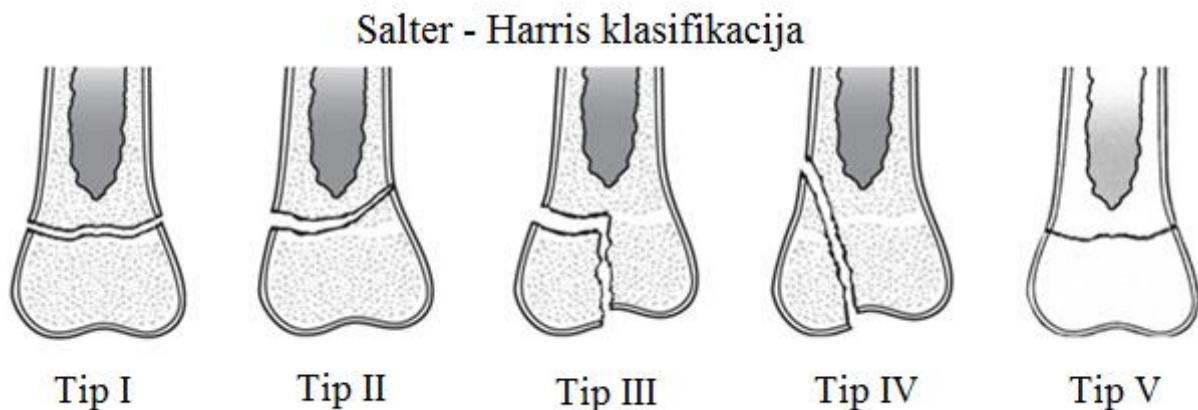
Padovi su uzrok dječjih prijeloma u 57% slučajeva (15). Prijelom se često javlja kao posljedica pada ili direktnog udarca. Ponekad uzrok zadobivanja ozljede može biti rotacijski pokret ruke (tijekom borbe ili igre), prometne nesreće ili pad s visine.

1.4.1. Prijelom proksimalnog dijela humerusa

U novorođenčadi prijelomi proksimalnog humerusa čine jednu trećinu svih prijeloma humerusa, koji su izimno rijetki (0.03/1000 rođenih) (16). U novorođenčadi, trakcija gornjeg uda tijekom vaginalnog poroda ili carskog reza može rezultirati prijelomom proksimalnog humerusa (13, 19). U djece i adolescenata prijelomi proksimalnog humerusa čine oko 0.5-3.5% svih fraktura (11, 20). U najmlađoj dobnoj skupini, zlostavljanje može biti uzrok frakture proksimalnog humerusa. U bolesnika mlađih od 18 mjeseci, dvije trećine svih fraktura humerusa mogu biti povezane sa zlostavljanjem (21). U mladih pedijatrijskih pacijenata, pogotovo onih koji su žrtve zlostavljanja, prijelom proksimalnog humerusa je rezultat ponavljanje brutalne trakcije abduciranog gornjeg uda. Među starijom djecom i adolescentima, dječaci čine oko 60% slučajeva, i prijelom češće zahvaća nedominantnu ruku. Za sve tipove prijeloma proksimalnog humerusa, uobičajeni uzrok je pad prema nazad na ruku koja je u addukciji, lakat ekstenziran, a rame ekstenziran i u vanjskoj rotaciji. Direktni pad na vrh ramena je manje čest, a djelovanje sile torzije je najrjeđi mehanizam ozljede. Padovi koji uzrokuju ove mehanizme događaju se u različitim okolnostima. Oko jedne četvrtine padova povezano je sa sportom i jedna trećina sa nesrećama motornim vozilima. Nadalje, jedna četvrtina bolesnika ima ozljedu i na nekom drugom mjestu (fraktura neke druge duge kosti, ozljeda unutrašnjeg organa, ili neurokirurška ozljeda). Naposljetku, od svih patoloških fraktura kosti, 40% ih uključuje frakture proksimalnog humerusa (20). Unikamelarne koštane ciste su vodeći uzrok, patoloških prijeloma, budući da se ciste razvijaju u proksimalnom humerusu u 51% slučajeva (21). Ostali tumori odgovorni za patološke frakture proksimalnog humerusa su aneurizmatičke koštane ciste, neosificirajući fibrom, fibrozna displazija, koštani maligniteti kao što je osteosarkom (20).

Razlikuju se dvije varijante: fraktura metafize i separacija epifize (22). Frakture metafize čine 70% svih prijeloma proksimalnog humerusa. Frakturna linija je najčešće na kirurškom vratu humerusa, manje često na spoju metafiza – dijafiza. Separacija epifize čini preostalih 30% prijeloma proksimalnog humerusa. Epifizeoliza proksimalnog humerusa je relativno rijetka u djece i čini 0.45% svih pedijatrijskih fraktura (23). Tip separacije ovisi o stupnju skeletne zrelosti, a klasificira se prema Salter Harrisu u pet skupina (Slika 6). Salter – Harris tip I, ili čista epifizeoliza, predstavlja odvajanje epifize bez ijedne frakture kroz kost. Zametni sloj hrskavične ploče nije oštećen, zadrži se na strani epifize. Takva ozljeda je manje česta i može se vidjeti prije zatvaranja ploče rasta. Salter – Harris tip II je najčešći, čini 95%

svih ozljeda epifize i uglavnom se javlja u adolescenata. Frakturna linija prolazi vodoravno kroz epifizu te na jednom rubu koso prelazi na metafizu kosti. Zametni sloj hrskavice ostane neoštećen. Salter – Harris tipovi III i IV su iznimno rijetki. Tip III je intraartikularni prijelom. Frakturna se pukotina širi kroz cijelu epifizu i epifiznu hrskavičnu ploču do metafize. Tip IV intrartikularna je ozljeda većeg opsega. Uz epifizu i epifiznu hrskavičnu ploču odlomljen je i dio metafize kosti. Salter – Harris tip V je najrjeđi, i obuhvaća ozljede same epifizne hrskavične ploče. Tu neizbježno dolazi do prijevremenog prestanka rasta kosti (8). Postaviti akutnu dijagnozu ovog tipa epifizeolize je jako teško, gotovo nemoguće. Jedini radiološki znak može biti smanjenje normalne širine epifizne ploče. Ovakve frakture često se dijagnosticiraju retrospektivno, neko vrijeme nakon ozljede. Razvoj koštane pregrade nekoliko mjeseci nakon primarne ozljede povezano je s potpunim prestankom rasta na dijelu ili cijelom epifiznoj ploči rasta.



Slika 6. Klasifikacija ozljeda epifizne ploče prema Salter - Harrisu.

Preuzeto s <http://orthoinfo.aaos.org/topic.cfm?topic=A00040>

Konačno, udio metafizealnih fraktura je viši u prepubertalne djece, dok je udio epifizeoliza viši u adolescenata.

1.4.2. Prijelomi dijafize humerusa

Prijelomi dijafize humerusa su vrlo rijetki i predstavljaju 2–5% svih pedijatrijskih prijeloma. Čine oko 20% prijeloma u području nadlaktične kosti. Oni se uglavnom susreću u djece mlađe od 3 godine ili starije od 12 godina. Prijelomi dijafize humerusa u većini slučajeva povezani su s traumom i uglavnom su rezultat direktne sile tijekom direktnog djelovanja, prometnih nesreća, i/ili „crush“ ozljeda. Indirektne sile kao što su pad na lakat, ili na ispruženu ruku, ili čak snažna mišićna kontrakcija mogu uzrokovati ove prijelome (24-27). U novorođenčadi najčešći mehanizam je hiperekstenzija ili rotacija nadlaktice tijekom porođaja. U djece u dobi ispod 3 godine prijelom dijafize nadlaktične kosti može biti povezan s fizičkim zlostavljanjem, pogotovo ako se radi o spiralnom prijelomu. U adolescenata najčešće uzrok je direktan, snažan udarac u području dijafize (28-30). Patološke frakture kroz unikameralnu koštanu cistu su također izuzetno česte i uglavnom nastaju naizgled bezopasnom traumom niske energije. U klasifikaciji ovih prijeloma kao kriteriji koriste se anatomska lokalizacija prijeloma (proksimalna, srednja, distalna trećina dijafize), vrsta frakturalne linije (transverzna, kosa, spiralna), broj ulomaka te smjer i stupanj angulacije i pomaka ulomaka (31). Najčešće mjesto prijeloma je na granici srednje i distalne trećine humerusa (24-27). Klasifikacija je ključna u odlučivanju o načinu liječenja prijeloma. Visok potencijal remodeliranja dijafize dopušta neoperacijsko liječenje većine prijeloma, pogotovo u djece ispod 10 godina starosti. Loše srastanje ili nesrastanje prijeloma je izuzetno rijetko uz ispravno liječenje. Lošiji rezultat konsolidacije prijeloma nakon konzervativnog liječenja češće je kozmetički problem nego funkcionalni. Kod oko 11% prijeloma dijafize humerusa javlja se ozljeda radijalnog živca koja može biti primarna, odnosno prisutna inicijalno nakon ozljede, ili sekundarna koja nastaje zbog manipulacije prijelomom. Takve ozljede češće su kod prijeloma distalne trećine dijafize, te transverznih i spiralnih prijeloma (32). Vaskularne ozljede su rijetke, ali zahtijevaju neposrednu evaluaciju i liječenje.

1.4.3. Prijelomi distalnog dijela humerusa

Ozljede lakatnog zgloba u djece su česte, a oko 86% prijeloma u regiji lakta čine prijelomi distalnog humerusa (33). Prijelomi distalnog humerusa mogu nastati nakon jednostavnog pada, traumama visoke energije poput izravnog udaraca u stražnji dio nadlaktice kada je lakat u fleksiji te u prometnim nesrećama.

Prijelomi distalnog humerusa dijele se u šest tipova: suprakondilarni prijelomi, transkondilarni prijelomi, interkondilarni prijelomi, prijelomi kondila (lateralnog, medijalnog), prijelomi zglobnih površina (glavica, zglobni valjak) te prijelomi epikondila (33). Prijelomi distalnog humerusa najčešće uključuju istovremeno lateralnu i medijalnu kolumnu kosti. Pojedinačni prijelomi kondila čine oko 5% prijeloma distalnog humerusa, dok su prijelomi epikondila te zglobnih tijela još rjeđi (34).

Najčešći prijelomi u distalnom dijelu su suprakondilarne frakture humerusa, koje su i najčešće frakture djece mlađe od 7 godina. One čine 15% svih pedijatrijskih prijeloma te oko 80% prijeloma distalnog humerusa (35). Ovakva ozljeda najčešće nastaje u dječaka u dobi 5-10 godina. Ovi prijelomi dijele se u dva tipa, ekstenzijski i fleksijski, ovisno o tome je li u trenutku traume lakat bio u položaju hiperekstenzije ili hiperfleksije. Fleksijski tip je rjeđi, čini oko 10% suprakondilarnih prijeloma, a nastaje kada dijete padne direktno na flektirani lakat. U ovom tipu prijeloma distalni fragment često je pomaknut prema naprijed u odnosu na proksimalni. Ekstenzijski tip prijeloma javlja se u oko 90% slučajeva, a nastaje padom na ispruženu ruku, gdje je lakat u hiperekstenziji, olekranon se utiskuje u fossu olecrani i prednji humeralni korteks puca zbog napetosti. Vlak tricepsa često dislocira distalni fragment posteriorno i proksimalno. Kod takvih prijeloma češće se mogu pojaviti neurovaskularne komplikacije zbog blizine struktura kao što su brahijalna arterija i prednji interosealni živac. Međutim, većina ozljeda su neuropraksije i oporave se bez daljnje intervencije (36, 37). Ekstenzijski suprakondilarni prijelomi u djece mogu se s obzirom na stupanj pomaka distalnog fragmenti klasificirati u tri podtipa (Gartlandova klasifikacija) (38-40). Tip I čine prijelomi u kojima nema pomaka, ili je on minimalan. Ovakvi prijelomi uglavnom se liječe konzervativno. U tipu II postoji pomak ulomka prema natrag, ali posteriorni korteks humerusa radiološki izgleda neozlijeđeno. Ovakvi prijelomi mogu se liječiti konzervativno ako nema velikog oštećenja okolnih struktura. Tip III obuhvaća prijelome kod kojih postoji kompletni pomak distalnog ulomka, uglavnom bez ikakvog kontakta između ulomaka. Ovaj tip prijeloma uvijek zahtijeva operacijsko liječenje.

Kod ozljeda distalnog humerusa nikako se ne smije zaboraviti na ozljede distalne epifizne ploče rasta. Epifizeoliza distalnog humerusa u djece je rijetka i opisuje se uglavnom u djece mlađe od 2 godine (41). Uobičajeni mehanizmi ozljede su pad na ispruženu ruku, trakcija i rotacijske sile (41, 42). Epifizeoliza distalnog humerusa može biti i sekundarna porođajna ozljeda zbog značajne trakcije tijekom porođanja novorođenčeta (43). Mehanizam ozljede može biti kombinacija rotacije, angulacije i hiperekstenzije lakta s pritiskom prema natrag na podlakticu ili rotacijskom silom na humerus (44, 45). Tipična prezentacija ozljede su pojava oteklina lakta, smanjenje pokreta ili nekorištenje gornjeg ekstremiteta, a simptomi se javljaju nekoliko dana nakon rođenja. Postavljanje dijagnoze ovakve ozljede jako je zahtjevno jer se na rentgenskim snimkama distalna epifizna ploča ne može uopće vizualizirati ili se vidi samo osifikacijski centar u glavici humerusa. Ključ dijagnoze je promijenjen odnos između distalnog humerusa i proksimalnog dijela podlaktice koji je pomaknut posteromedijalno. U novorođenčadi, ultrazvučno se može prikazati položaj hrskavičnog dijela distalnog humerusa u odnosu prema podlaktici (46). Zakašnjela dijagnoza ili neadekvatno liječenje mogu voditi poremećaju rasta kosti i nastanku deformacija lakta.

1.5. Klinička slika i dijagnostička obrada

Simptomi ozljede mogu značajno varirati, ovisno o razini prijeloma. Tipični simptomi su oštra bol, oteklina i ograničavanje kretanja. Često postoji abnormalna pokretljivost i hematom u području oštećenja. Iznimno može biti vidljiva deformacija udova (8).

Dijete s ozljedom proksimalnog humerusa prezentira se s boli i gubitkom pokreta u ramenu. Može nastati oteklina i deformacija, ali zbog pokrivenosti frakture mišićima ramena, ovo ne mora biti vidljivo. Primarni klinički znak je nevoljkost pomicanja ramena i bol.

Ozlijeđeno dijete treba pregledati u cijelosti, zglobove na pokretljivost, a kost na kliničke znakove prijeloma (edem, deformacija, krepitacija, patološka pomičnost i izostanak funkcije). Uvijek valja provjeriti i neurocirkulacijski status ekstremiteta. U djece su mogući prijelomi i bez vidljivih znakova i vidljive ozljede. Primarna dijagnostička tehnika je rentgenska snimka u dvije projekcije koji je u većini slučajeva dovoljna za dijagnozu. Kompjutorizirana tomografija (CT) i magnetska rezonancija (MR) mogu pomoći u otkrivanju okultnih prijeloma u djece, ili utvrđivanju pridruženih ozljeda okolnog mekog tkiva ili neurovaskularnih struktura (8).

1.6. Liječenje prijeloma humerusa

Liječenje prijeloma u djece predstavlja poseban izazov zbog specifičnosti građe dječje kosti koja raste, posebnih vrsta prijeloma i potencijala njihova cijeljenja. Opći ciljevi liječenja prijeloma su ublažiti bolove te osigurati odgovarajuće cijeljenje prijeloma za što brže normalno funkcioniranje ekstremiteta. U djece dodatnu pozornost uvijek treba obratiti na zaštitu epifizne ploče rasta kako ne bi došlo do njenog oštećenja s mogućim poremećajem rasta kosti i nastankom deformacija.

Prvi korak u ispravnom liječenju je odgovarajuća zaštita ozlijeđenog djeteta pri transportu u medicinsku ustanovu. Nakon primarne procjene ozljede, mjesto prijeloma potrebno je osigurati transportnom imobilizacijom. Transportna imobilizacija stavlja ozlijeđeni dio tijela izvan funkcije i smanjuje pomicanje na mjestu prijeloma. Time se ublažava bol te sprječavaju moguća dodatna oštećenja kosti, okolnog mekog tkiva i neurovaskularnih struktura. Ispravna transportna imobilizacija podrazumijeva obuhvaćanje dva susjedna zgloba. Za to može poslužiti bilo koji predmet koji je dovoljno čvrst – priručno sredstvo ili standardna sredstva poput Krammerove udlage. Kod ozljeda gornjeg uda, posebno ozljeda nadlaktične kosti, ruku treba dodatno položiti u trokutastu maramu, a katkad i pričvrstiti zavojima za prsni koš (8).

Postoje dvije vrste liječenja prijeloma, konzervativno (liječenje bez operacije) i kirurško liječenje. Svaka vrsta liječenja ima svoje prednosti i nedostatke, a odluku koju vrstu liječenja primjeniti donosi se individualno za svako dijete. Izbor metode ovisi o stupnju pomaka prijelomnih ulomaka, dobi djeteta, mjestu i stabilnosti prijeloma. Način liječenja trebao bi biti takav da ne sputava dijete više no što je potrebno već da potiče što brži povratak normalnim aktivnostima (47). Prijelomi u djece cijele brzo, a zaostale manje angulacije i pomaci korigiraju se tijekom daljnjeg rasta remodeliranjem, pa je samo mali broj prijeloma potrebno operacijski liječiti.

1.6.1. Konzervativno liječenje

Prijelomi bez pomaka ulomaka ili sa prihvatljivim pomakom mogu se liječiti konzervativno. Prihvatljiv pomak je onaj koji će se definitivno ispraviti daljnjim rastom kosti. Različiti su načini konzervativnog liječenja prijeloma. Svi oni nastoje reponirati dislocirane koštane ulomke bez kirurškog pristupa na prelomljenu kost, a onda ih zadržati u reponiranom položaju raznim metodama imobilizacije. Repozicija je namještanje ulomaka u što povoljniji anatomske položaj, koji omogućuje cijeljenje prijeloma te uspostavu normalne funkcije ekstremiteta. Kod konzervativnog liječenja prijeloma vrši se zatvorena (manualna) repozicija gdje se mjesto prijeloma izlaže silama trakcije, rotacijskim i bočnim silama. Repoziciju ulomaka u djece izvodimo u općoj anesteziji. Anestezija umanjuje osjećaj boli i relaksira okolnu muskulaturu. Smatra se da je položaj ulomaka zadovoljavajući ako se dodiruju 2/3 cirkumferencije kosti (48). Nakon repozicije ulomaka, osigurava se imobilizacija ozlijeđenog ekstremiteta. Kod prijeloma humerusa za to može poslužiti nekoliko različitih vrsta ortoza. To uključuje rigidne sadrene udlage i semirigidne sintetsko – plastične udlage. Osim imobilizacije samog mjesta prijeloma potrebno je pričvrstiti ekstremitet za prsni koš. To se radi običnim zavojem, mitelom, trokutastom maramom ili nekim drugim priručnim sredstvom. Prijelomi humerusa imobilizirati se mogu i pomoću Velpeau i Desault zavoja. Potrebno je osigurati stabilnost ekstremiteta te pravilan položaj ruke, najčešće s fleksijom lakta od 90°, kod nekih tipova suprakondilarnih prijeloma i do 120°.

Kod liječenja prijeloma u djece koristiti se može i imobilizacija trajnom ekstenzijom. Liječenje ekstenzijom nastoji neutralizirati mišićni tlak te zadržati zadovoljavajući odnos među lomnim ulomcima, spriječiti skraćenje ekstremiteta i što prije postići funkcijski oporavak. Primjer toga je tkz. Schedeoveova ekstenzija koja se primjenjuje u liječenju prijeloma dijafize u djece u dobi do tri godine (8). U toj metodi koriste se naljepak koji se spiralno omotava oko uda i tako se postiže trakcija.

Posljednji način konzervativnog liječenja je funkcijska imobilizacija po Sarmientu. Funkcijska imobilizacija objedinjuje dobru repoziciju, neprekinutu imobilizaciju te rani aktivan pokret ozlijeđenog ekstremiteta. Cijeli se koncept temelji na što kraćem trajanju potpune imobilizacije. Postiže se postavljanjem modeliranoga sadrenoga zavoja koji ne zahvaća susjedne zglobove uz dozirano opterećuje mjesta loma do granice boli (48).

1.6.2. Kiruško liječenje

Kod prijeloma kod kojih se ispravan položaj i stabilnost ulomaka ne može osigurati samo imobilizacijom koristi se kiruško liječenje.

U metode kirurškog liječenja prijeloma humerusa ubrajaju se sve one metode koje kirurški aktivno pristupaju na mjestu prijeloma, što podrazumijeva krvavu repoziciju frakturnih ulomaka i fiksaciju osteosintetskim sredstvima u korigiranom položaju. Zajednički se nazivaju "otvorena ili krvava repozicija". Otvorena repozicija (lat. *repositio cruenta*), podrazumijeva operacijsko namještanje ulomaka, pod kontrolom, a uz pomoć instrumenata. U aktivno kiruško liječenje pripadaju i metode koje primjenjuju manualnu repoziciju ulomaka (lat. *repositio manualis*), a onda ih fiksiraju u korigiranom položaju perkutano uvedenim žicama ili čavlima, makar se ne upotrebljava skalpel i ne pristupa otvoreno na mjesto prijeloma. Obično se to izvodi Kirschnerovim žicama.

Posebnu grupu metoda aktivnog kirurškog liječenja prijeloma predstavljaju metode intramedularne osteosinteze. Ovim se tehnikama raznim vrstama čavala uđe nakon repozicije ulomaka u medularni kanal kosti, pa se tako ulomci fiksiraju u korigiranom položaju. Brojne su vrste metalnih čavala koji se u tu svrhu primjenjuju poput Kuntchherovog, Rushovog, Steimanovog, Ender čavla, Prévot Nancy čavla i brojnih drugih.

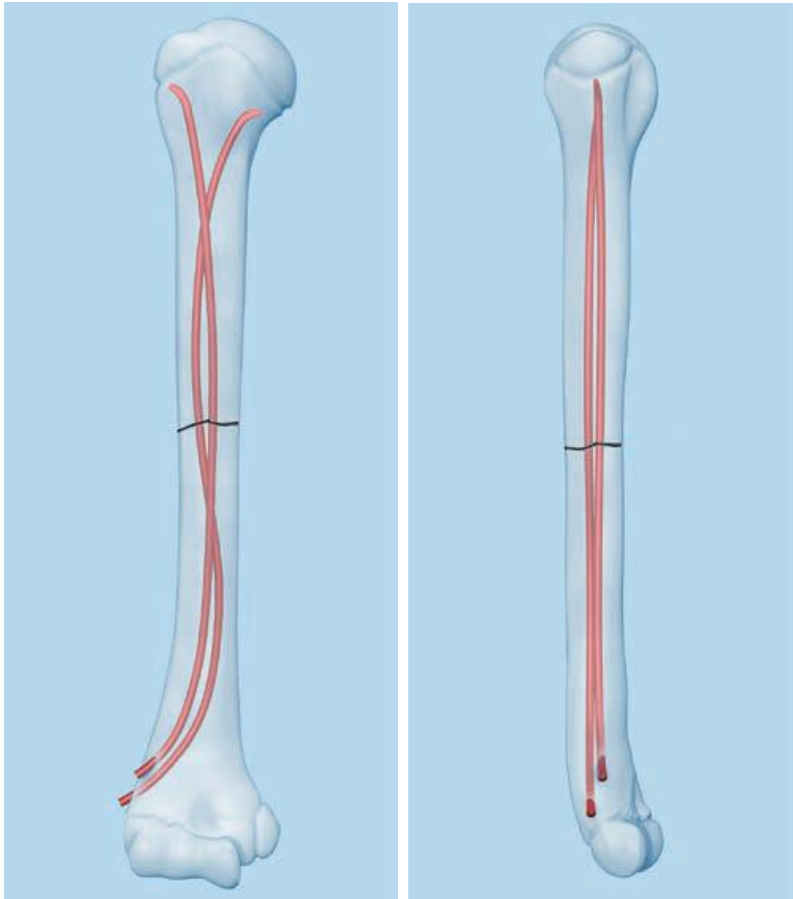
Kod prijeloma epifize, rekonstrukcija zglobne površine može se postići pomoću Kirschnerovih žica ili kompresivnim vijcima, obično nakon otvorene repozicije (49, 50). Prijelomi u području metafize obično se mogu dobro reponirati zatvorenom tehnikom, s dodatnom perkutanom fiksacijom Kirschnerovim žicama (u tom slučaju potrebna dodatna imobilizacija sadrenom udlagom) (51). Koristiti se mogu i vijci, te u pojedinim slučajevima i intramedularna osteosinteza. Kod prijeloma dijafize humerusa, danas se metodom izbora smatra elastična stabilna intramedularna osteosinteza, odnosno ESIN metoda, posebno kad su u pitanju poprečni prijelomi (27, 40). Alternativa kod uzdužno nestabilnih, spiralnih i multifragmentarnih prijeloma je liječenje vanjskom fiksacijom. Fiksacija pomoću pločica koristi se samo iznimno, u adolescenata s prijelomima u blizini zglobova. Svaka metoda ima svoje indikacije. Opterećenje za pacijenta, opseg i trajanje privremenog ograničenja normalne funkcije i individualne preferencije moraju se uzeti u obzir.

Metoda perkutane osteosinteze pomoću Kirschnerovih žica jedna je od najčešće korištenih metoda liječenja prijeloma humerusa u djece, pogotova njegovog proksimalnog i distalnog dijela. Tehnika se zasniva na perkutanom uvođenju Kirschnerove žice kroz

lateralni ili medijalni korteks kosti i stabilizacija prijeloma. Najvažnije prednosti ove metode su jednostavnosti i brzina izvođenja, a pogotovo da se Kirschnerova žica može bez većih posljedica postaviti kroz epifiznu hrskavičnu ploču. Nedostatak ove metode je ograničena stabilizacija prijeloma i potreba za postoperativnom imobilizacijom ekstremiteta (52). Ova metoda danas sve više gubi prednost pred stabilnom intramedularnom osteosintezom (53).

1.6.2.1. Metoda ESIN

ESIN metodu (engl. *elastic stable intramedullary nailing*) razvili su Jean Prevot i Paul Metaizeau kasnih 1970ih u dječjoj bolnici u gradu Nancy u Francuskoj (54, 55). Izvorno se metoda zove *Embroschage centromedullaire elastique stable* ili skraćenicom francuskog naziva ECMES - metoda elastične stabilne intramedularne osteosinteze. Ipak, danas je u literaturi za tu metodu uvriježena engleska skraćunica ESIN. Vrijednosti su ove metode vezane uz fizikalna svojstva čavla od titanove legure koji se prema autoru i mjestu iznalaženja i prve primjene zove Prévot-Nancy čavao ili samo Nancy čavao. Danas se uvriježeno koriste i izrazi TEN (engl. *titanium elastic nail*) ili STEN (engl. *stainless steel titanium elastic nail*) (Slika 7).



Slika 7. Prikaz titanskog elastičnog čavla (TEN) i njegovog položaja u kosti

Preuzeto iz “Titanium/stainless steel elastic nail system for Elastic stable intramedullary nailing (ESIN).” by De Puy Synthes company.

Biomehanički principi elastično-stabilne intramedularne osteosinteze temelje se na simetričnom podupiranju dvama elastičnim čavlama koji su umetnuti u metafizu, od kojih se svaki odupire o unutarnji dio kosti na tri točke (56, 57). To proizvodi sljedeće četiri biomehaničke osobine koje su neophodne za postizanje optimalnih rezultata: fleksuralnu, aksijalnu, translacijsku i rotacijsku stabilnost (56). Ova, takozvana, trifokalna potpora svakog čavla unutar medularnog kanala će dati maksimalnu stabilnost fiksaciji. Unatoč stabilnosti, to je ipak daleko od rigidnog, te je cijeljenje karakterizirano ranim stvaranjem bujnog kalusa povezanog s mikrokretnjama (58).

ESIN ima prednost rane neposredne stabilnosti uključenog segmenta kosti, što omogućava ranu mobilizaciju i povratak bolesnika svakodnevnim aktivnostima, s vrlo niskom stopom komplikacija (59, 60). U pedijatrijskoj primjeni, fleksibilnost titanskog elastičnog čavla omogućava umetanje na način kojim se izbjegava poremećaj epifizne ploče

rasta kosti. Cilj ove biološke, minimalno intenzivne tehnike liječenja je postići stupanj repozicije i stabilizacije koji je primjeren dobi djeteta (Slike 8 i 9).

Elastična stabilna intramedularna osteosinteza titanskim elastičnim čavlima namjenjena je fiksaciji prijeloma dijafize dugih kostiju gdje je intramedularni kanal uzak ili je fleksibilnost implanta najvažnija. Idealna fraktura za ovu tehniku je poprečna ili kratka kosa fraktura dijafize duge kosti s minimalnom kominucijom. Međutim, raznovrsnost ove metode je tolika da su se indikacije znatno proširile s vremenom i iskustvom. Elastična stabilna intramedularna osteosinteza titanskim elastičnim čavlima danas se koristi prvenstveno za liječenje prijeloma dijafize i metafize u djece. Uporaba intramedularnog sredstva je indicirana kod otvorenih fraktura, nestabilnih fraktura ili nereponibilnih fraktura (59, 60). Je li ova metoda indicirana ili ne, ovisi o dobi bolesnika te tipu i mjestu prijeloma. Sva tri faktora moraju biti razmatrana zajedno. Dobna granica ovisi o biološkoj razvijenosti djeteta. Iskustvo je pokazalo da je donja granica 3-4 godine, a gornja granica 13-15 godina, međutim i te granice su jako varijabilne. Najvažnije kontraindikacije za ovu tehniku su intraartikularni prijelomi, te kompleksni prijelomi femura, posebno povezani s povećanom tjelesnom težinom i/ili dobi.

Kao što je već navedeno, načela ESIN metode uključuju uravnoteženu osteosintezu korištenjem dva fleksibilna čavla jednakog promjera kako bi se osigurala elastičnost i stabilnost u suprotnim smjerovima na mjestu prijeloma. Kako bi se osigurala uravnotežena osteosinteza čavlima kada se koriste dva čavla, vrh zavoja svakog čavla treba biti na mjestu prijeloma. Kako bi se to postiglo, oba čavla trebaju imati kurvaturu u obliku slova "C" ako se uvode sa suprotnih strana kosti, odnosno jedan čavao treba imati kurvaturu slova "C", a drugi kurvaturu slova "S" ako se uvode s iste strane kosti (61). Kada se koriste 2 čavla, svaki bi trebao imati promjer koji iznosi 40% najužeg dijela medularnog kanala. Promjer čavla odredi se intraoperacijski mjerenjem isthmusa medularne šupljine pod kontrolom elektronskog pojačivača slike. Dužina čavla odabire se na temelju preoperativnih radiograma poznata uvećanja, i potvrđuje na udu prije umetanja (62-64). Važno je odabrati čavle s identičnim promjerima kako bi se izbjegla varus ili valgus malpozicija.

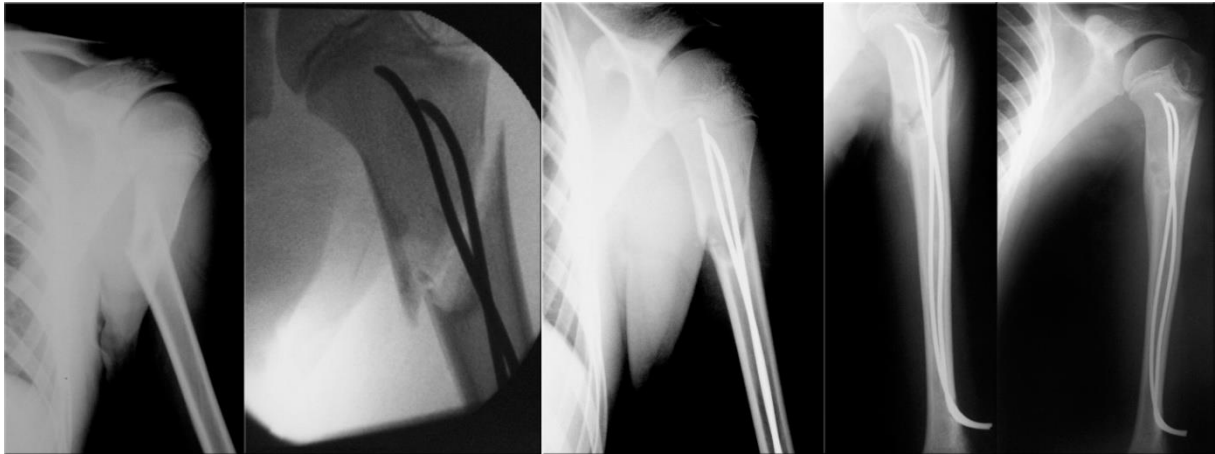
Bitan preduvjet dobrog ishoda je točno preoperativno savijanje titanskog elastičnog čavla, tako da će vrh zavoja ležati na mjestu prijeloma. Drugi čavao jednakog promjera se pripremi kako bi se osigurala dijametralno suprotna krivulja na mjestu prijeloma. Generalno, mjesto umetanja je metafiza kosti (58). Umetanje se obavlja u općoj anesteziji, a dijete je položeno u položaju supinacije na radiolucetnom operacijskom stolu. Nakon pripreme operacijskog polja, ovisno o mjestu prijeloma, učini se jedna ili dvije ravne ubodne rane u

proksimalnoj ili distalnoj regiji uključenog ekstremiteta, približno jedan do dva centimetra proksimalno od zglobne linije. Kortikalna kost prikaže se tupom disekcijom, pod kontrolom elektronskog pojačivača slike. Pod kontrolom fluoroskopa, korteks može biti prosvrdlan šilom ili bušilicom prema individualnim preferencama. U mlade djece, u određenim kostima, i u slučaju patološke frakture osteopenične kosti, moguće je jednostavno koristiti pean. Pod kontrolom fuoroskopa, anterogradnom ili retrogradnom tehnikom u kost se uvodi odabrani titanski čavao i pažljivo zakucava uzduž medule s vrhom pod kutem udaljenim od korteksa. Fraktura se reponirana u koronarnoj i sagitalnoj ravnini, i prvi čavao se uvodi kroz mjesto frakture. Kada se ateroposteriornim i lateralnim pogledom na fluoroskopu potvrdi odgovarajući položaj čavla distalno od mjesta prijeloma, drugi čavao se lagano uvodi preko mjesta prijeloma na sličan način, ali sa suprotne strane kosti kako si se neutraliziralo djelovanje prvog čavla sa jednakom suprotnom silom. Treba izbjeći rotaciju čavla naprijed - nazad. Elastična deformacija zakrivljenog čavla u ravnoj meduli stvara efekt savijanja koji će izazvati angulaciju prijeloma. Oba čavla napreduju sve dok vrhovi ne leže neposredno proksimalno ili distalno od epifizne ploče rasta, ovisno o mjestu prijeloma i korištenoj tehnici umetanja. Proksimalna i distalna epifizna ploča se izbjegavaju ako je moguće, osim kada se radi o ozljedama epifizne ploče. Kada su čavli uvedeni do kraja, ostavlja se dovoljan dio ekspaniran na mjestu ulaza. Krajevi čavala se obrade ili se postave čepovi kako bi se spriječila migracija i izbjegla iritacija mekog tkiva te olakšalo vađenje alenteza. Ukoliko je konturiranje čavala bilo točno, oni bi trebali biti postavljeni tako da im je maksimalno razdvajanje na razini prijeloma, prelazeći u medulu iznad i ispod mjesta prijeloma. Dvije incizije za ulazak čavala zatvore se metodom slojevitog šivanja, a rane zaviju. (26, 63, 65)

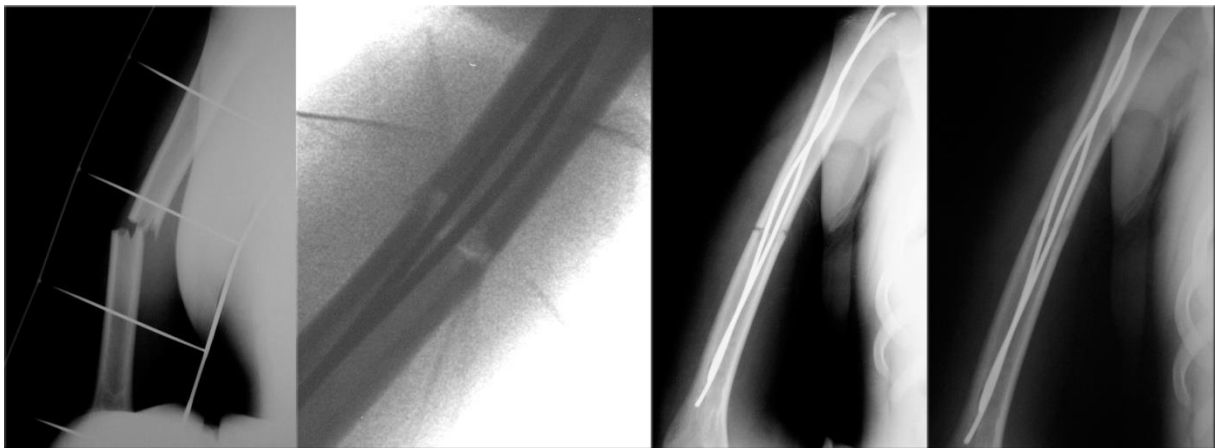
Nakon konsolidacije frakture (3 do 6 mjeseci nakon operacije), čavli se uklanjaju u općoj anesteziji kroz isti rez kroz koji su prethodno umetnuti u prelomljenu kost.

Ova metoda može biti praćena komplikacijama, čija je stopa uglavnom niska i zanemariva u odnosu na prednosti liječenja. Manje komplikacije uključuju bol na mjestu insercije, inflamatornu reakciju zbog iritacije vrhom čavla, infekcije kože, prihvatljivi stupanj angulacije i nesrazmjera u duljini ekstremiteta. Velike komplikacije koje zahtjevaju sekundarnu operaciju su neprihvatljiva angulacija, pomak reponiranih ulomaka, veliki nesrazmjer u duljini ekstremiteta te duboke infekcije mekog tkiva (66). Općenito najčešća komplikacija ove metode je prominencija vrha čavla koja izaziva iritaciju okolnog tkiva. Prevalencija ove komplikacije je 3-52 % ovisno o vrsti prijeloma i tehnici izvođenja metode. Moguć je i razdor kože, razvoj površne ili duboke infekcije, izljev na susjednom zglobu s kontrakturom zbog iritacije okolnog tkiva, nastanak bursitisa, pa čak i osteomijelitisa (62).

Teže komplikacije su jako rijetke i najčešće su posljedica loše indikacije ili loše intraoperacijske tehnike. One se mogu izbjeći dobrim poznavanjem i poštivanjem biomehaničkog odnosa prelomljene kosti i elastične intramedularne osteosinteze.



Slika 8. Prijelom proksimalnog dijela humerusa: **A)** Prijeoperacijska snimka – prijelom metafize humerusa u čijoj podlozi se nalazi juvenilna cista; **B)** Intraoperacijska snimka nakon repozicije koštanih fragmenta i uvođenja titanskih čavala; **C)** Kontrolna RTG snimka nakon 7 dana – vidi se dobar položaj koštanih ulomaka i titanskih čavala; **D)** Kontrolna RTG snimka nakon 6 tjedana – vidi se početno cijeljenje frakture s formiranjem obilnog kalusa; **E)** Kontrolna snimka nakon 4 mjeseca – potpuno cijeljenje prijeloma te regresija juvenilne ciste.



Slika 9. Prijelom dijafize humerusa: **A)** Prijeoperacijska snimka – poprečni prijelom dijafize humerusa; **B)** Intraoperacijska snimka nakon repozicije koštanih fragmenta i uvođenja titanskih čavala; **C)** Kontrolna RTG snimka nakon mjesec dana – vidi se dobar položaj koštanih ulomaka i titanskih čavala; **D)** Kontrolna snimka nakon 5 mjeseci – potpuno cijeljenje prijeloma.

2. CILJ ISTRAŽIVANJA

Prijelomi su vrlo česti u pedijatrijskoj dobnoj skupini i predstavljaju neke od najčešćih ozljeda u djece. Dječje kosti posjeduju velik potencijal remodeliranja rezidualnog deformiteta te brže cijele, zato je u dječjoj dobi manji broj prijeloma potrebno liječiti operacijski i prednost se često daje neoperacijskom pristupu. Ipak, od uvođenja, metoda *elastične stabilne intramedularne osteosinteze* nametnula se kao vrijedna metoda u liječenju prijeloma dugih kostiju u djece. ESIN ima prednost rane neposredne stabilnosti uključenog segmenta kosti, što omogućava ranu mobilizaciju i povratak pacijenta njegovim normalnim aktivnostima, s vrlo niskom stopom komplikacija. Također, fleksibilnost titanskog elastičnog čavla omogućava umetanje na način kojim se izbjegava poremećaj epifizne ploče rasta kosti. Uz ispravne indikacije i dobru prijeoperacijsku pripremu iskusnog kirurga ovom minimalno invazivnom metodom liječenja moguće je postići stupanj repozicije i stabilizacije koji je primjeren dječjoj dobi (1, 59, 60).

Cilj ovog istraživanja je ustanoviti demografske i kliničke karakteristike djece operirane ESIN metodom zbog prijeloma nadlaktične kosti. Podciljevi istraživanja su utvrditi najčešću vrstu i tip prijeloma, lateralizaciju, mehanizam nastanka prijeloma, način liječenja, pridružene ozljede, vrijeme cijeljenja i komplikacije liječenja, te ih usporediti s ostalim relevantnim studijama.

Hipoteza:

ESIN metoda je učinkovita metoda liječenja prijeloma nadlaktične kosti u djece s izvrsnim rezultatima cijeljenja te niskom stopom komplikacija. Metoda zadovoljava sve kriterije minimalno invazivne koštane kirurgije.

3. ISPITANICI I METODE

3.1. Ispitanici

Ispitanici su svi bolesnici liječeni ESIN metodom zbog prijeloma nadlaktične kosti u Zavodu za dječju kirurgiju Kliničkog Bolničkog Centra Split, u razdoblju od 1. svibnja 2002. do 1. svibnja 2016.

Kriteriji uključenja:

1. Bolesnici oba spola, u dobi od 3-17 godina, s prijelomom humerusa koji je liječen metodom ESIN
2. Bolesnici operirani u KBC Split od strane specijalista dječje kirurgije koji su minimalno praćeni 3 mjeseca nakon operacijskog zahvata

Kriteriji isključenja:

1. Bolesnici mlađi od 3 ili stariji od 17 godina
2. Bolesnici u kojih je prijelom humerusa liječen konzervativno ili su operirani nekom drugom metodom (AO, vanjski fiksater, Kirchnerove žice)
3. Bolesnici operirani u drugim ustanovama
4. Bolesnici s nepotpunim podacima ili u kojih je vrijeme od operacijskog zahvata bilo kraće od 3 mjeseca

3.2. Organizacija studije

Povijesna presječna studija. Istraživanje je prema ustroju kvalitativno istraživanje, dok je po intervenciji i obradi podataka deskriptivnog tj. opisnog tipa.

3.3. Mjesto studije

Istraživanje je provedeno u Zavodu za dječju kirurgiju Kliničkog Bolničkog Centra Split.

3.4. Metode prikupljanja i obrade podataka

Podatke smo prikupili istraživanjem pisanog protokola Zavoda za dječju kirurgiju Kliničkog Bolničkog Centra Split te arhive povijesti bolesti. Prikupljeni podatci uneseni su u programske pakete Microsoft Office za obradbu teksta te Microsoft Excel za izradbu tabličnog prikaza.

3.5. Opis istraživanja

Predložena studija je retrospektivno istraživanje. Izvor podataka su pisani protokol Zavoda za dječju kirurgiju i pismohrana povijesti bolesti. Svim bolesnicima učinjen je žurni operacijski zahvat, primjenom ESIN metode, zbog prijeloma nadlaktične kosti. Kirurški zahvat podrazumijevao je krvavu ili zatvorenu repoziciju koštanih ulomaka, te osteosintezu titanskim čavlima, čija debljina je određena intraoperacijski na način da 2 čavla moraju ispunjavati minimalno 2/3 medule na najužem dijelu kosti. Svakom ispitaniku analizirani su sljedeći parametri: dob, spol, vrsta i tip prijeloma, mehanizam prijeloma, lateralizacija, način repozicije, pridružene ozljede, vrijeme cijeljenja te komplikacije liječenja.

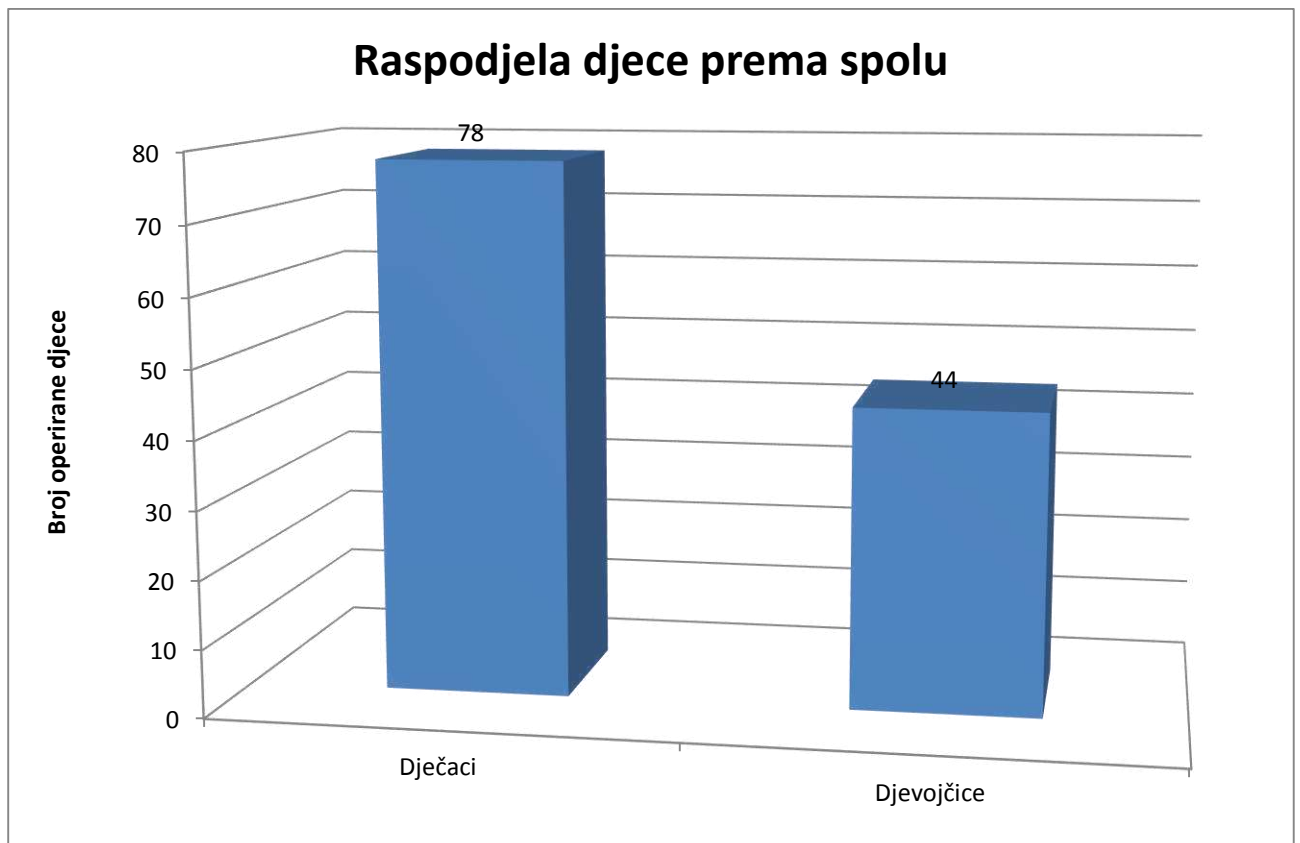
3.6. Praćenje bolesnika

Svi bolesnici nakon operacijskog zahvata zadržani su na bolničkom liječenju. Tijekom boravka u bolnici započeta je fizikalna terapija, koja je nastavljena ambulantno nakon otpusta. Svakom bolesniku učinjena je intraoperacijska RTG snimka nakon repozicije koštanih ulomaka i postavljanja titanskih elastičnih čavala. Nadzorne RTG snimke rađene su 7 dana nakon zahvata, te nakon 1, 3 i 6 mjeseci, odnosno do potpunog cijeljenja kosti. Nakon što je postignuto potpuno cijeljenje kosti osteosintetski materijal odstranjen je u općoj anesteziji.

4. REZULTATI

U izabranom studijskom periodu (svibanj 2002. – svibanj 2016.) istraživanje je obuhvatilo 122 bolesnika (44 djevojčice, 78 dječaka) koji su operirani metodom ESIN zbog prijeloma nadlaktične kosti. Srednja dob u vrijeme operacijskog zahvata bila je 12 godina (3-17 godina). Demografski i klinički podaci prikazani su u Tablici 1.

Slika 10. pokazuje raspodjelu ispitanika prema spolu. Od ukupno 122 djece, liječene ESIN metodom zbog prijeloma nadlaktične bilo je 78 dječaka, što čini 64% i 44 djevojčice, što čini 36% i daje približan odnos 1.8:1 u korist dječaka. Ovaj odnos vrijedi sveukupno, uz varijacije omjera obzirom na godine pojedinačno.

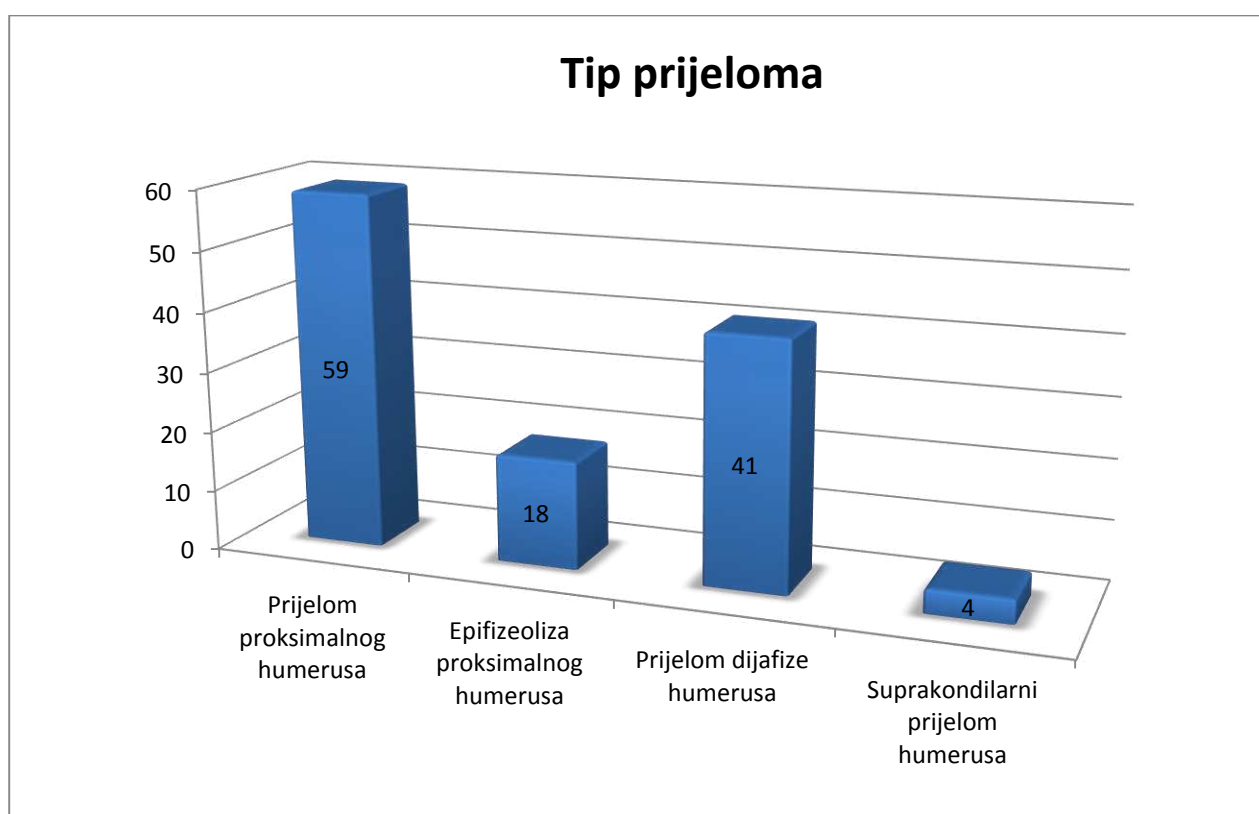


Slika 10. Raspodjela operirane djece zbog prijeloma nadlaktične kosti prema spolu (n=122).

Tablica 1. Demografski i klinički podaci.

ZNAČAJKE BOLESNIKA	TIP PRIJELOMA				
	Svi prijelomi (n=122)	Prijelom proksimalnog humerusa (n =59)	Epifizeoliza proksimalnog humerusa (n=18)	Prijelom dijafize humerusa (n=41)	Suprakondilarni prijelom humerusa (n=4)
DOB					
Medijan (godine)	12	12	13	12	7
Raspon	3-17	3-17	7-15	4-17	5-15
SPOL M	78	40	12	24	2
Ž	44	19	6	17	2
LATERALIZACIJA					
Lijevo	62	36	6	18	2
Desno	60	23	12	23	2
KOMPLIKACIJE	10	5	2	3	/
VRIJEME CIJELJENJA					
Medijan (tjedni)	8	8	8	9	7
Raspon	5-12	5-11	5-10	6-12	5-8
VRIJEME PRAĆENJA					
Medijan(mjeseći)	77	72	79	66	114
Raspon	3-176	6-176	44-171	3-170	80-149
PRIDRUŽENE OZLJEDE	55	31	8	13	3

Iz Tablice 1. je vidljivo da je od ukupnog broja od 122 prijeloma bilo 59 prijeloma proksimalnog humerusa, 18 epifizeoliza proksimalnog humerusa, 41 prijelom dijafize humerusa te 4 suprakondilarna prijeloma (Slika 11). U 62 (51%) djeteta radilo se o prijelomu lijeve, a u 60 (49%) o prijelomu desne nadlaktične kosti.

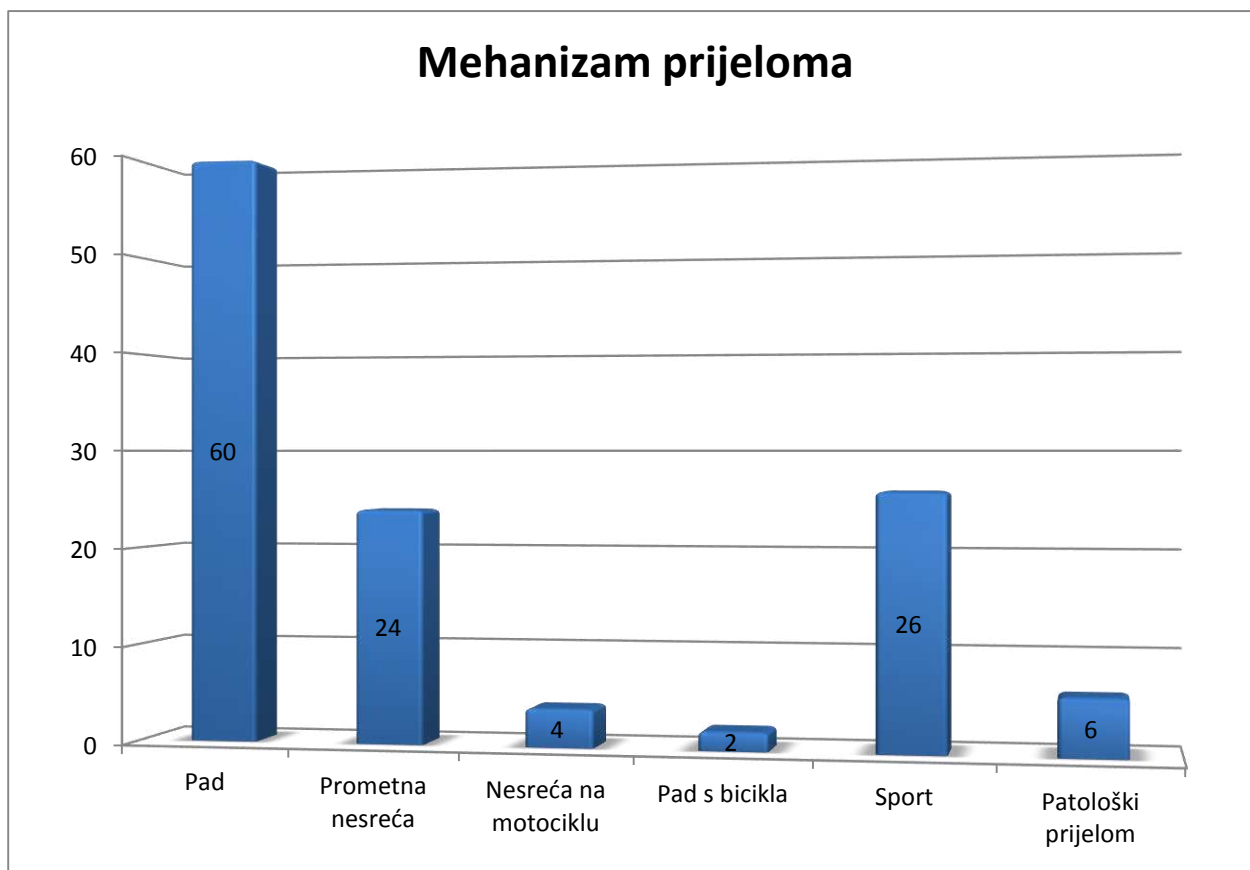


Slika 11. Raspodjela operirane djece prema tipu prijeloma (n=122).

Od ukupnog broja prijeloma 60 ih je zadobiveno padom u razini, 26 u sportu, 2 prilikom pada s bicikla, 24 u prometnoj nesreći, 4 u nesreći na motociklu, a 6 je patoloških prijeloma (Tablica 2; Slika 12).

Tablica 2. Raspodjela prijeloma prema tipu, vrsti te mehanizmu nastanka

TIP PRIJELOMA				
	Prijelom proksimalnog humerusa (n =59)	Epifizeoliza proksimalnog humerusa (n=18)	Prijelom dijafize humerusa (n=41)	Suprakondilarni prijelom humerusa (n=4)
MEHANIZAM NASTANKA				
Pad (n=60)	32	8	18	2
Prometna nesreća (n=24)	13	2	7	2
Pad s motocikla (n=4)	/	/	4	/
Pad s bicikla (n=2)	2	/	/	/
Sport (n=26)	11	8	7	/
Patološki prijelom (n=6)	1	/	5	/
VRSTA PRIJELOMA				
Otvoreni (n=3)	1	/	1	1
Zatvoreni (n=119)	58	18	40	3



Slika 12. Raspodjela operirane djece prema mehanizmu prijeloma (n=122).

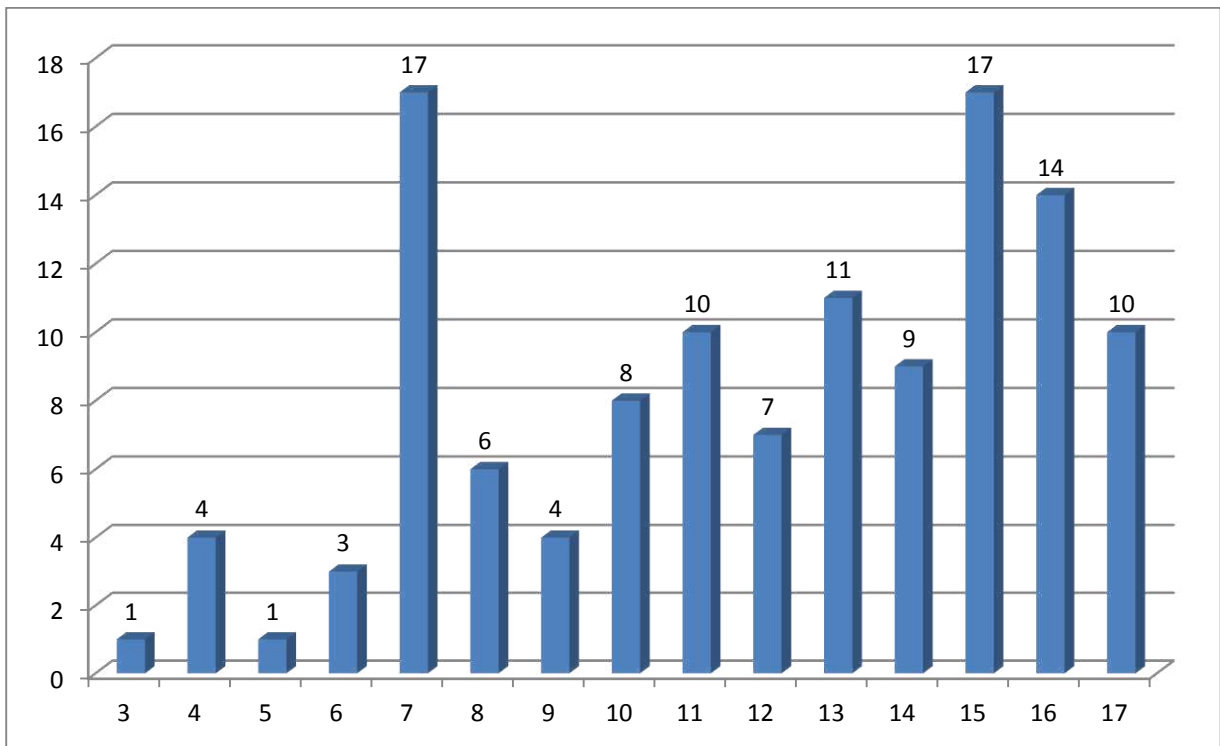
Iz Slike 12. je vidljivo da je najčešći mehanizam ozljede bio pad u razini, koji je uzrok 60 prijeloma iz ove studije, odnosno 49.18%. Potrebno je istaknuti i da je 6 prijeloma (4.92%) nastalo zbog nekog patološkog mehanizma (Tablica 3).

Tablica 3. Karakteristike bolesnika s patološkim prijelomima nadlaktične kosti

Bolesnik	Spol	Dob	Strana	Tip prijeloma	Patološki uzrok
1	M	11	L	Prijelom proksimalnog humerusa	Cista
2	Ž	7	D	Prijelom distalnog humerusa	Cista
3	Ž	12	D	Prijelom dijafize humerusa	<i>Osteogenesis imperfecta</i>
4	M	12	L	Prijelom dijafize humerusa	<i>Osteogenesis imperfecta</i>
5	M	16	D	Prijelom dijafize humerusa	Cista
6	M	15	D	Prijelom dijafize humerusa	Cista

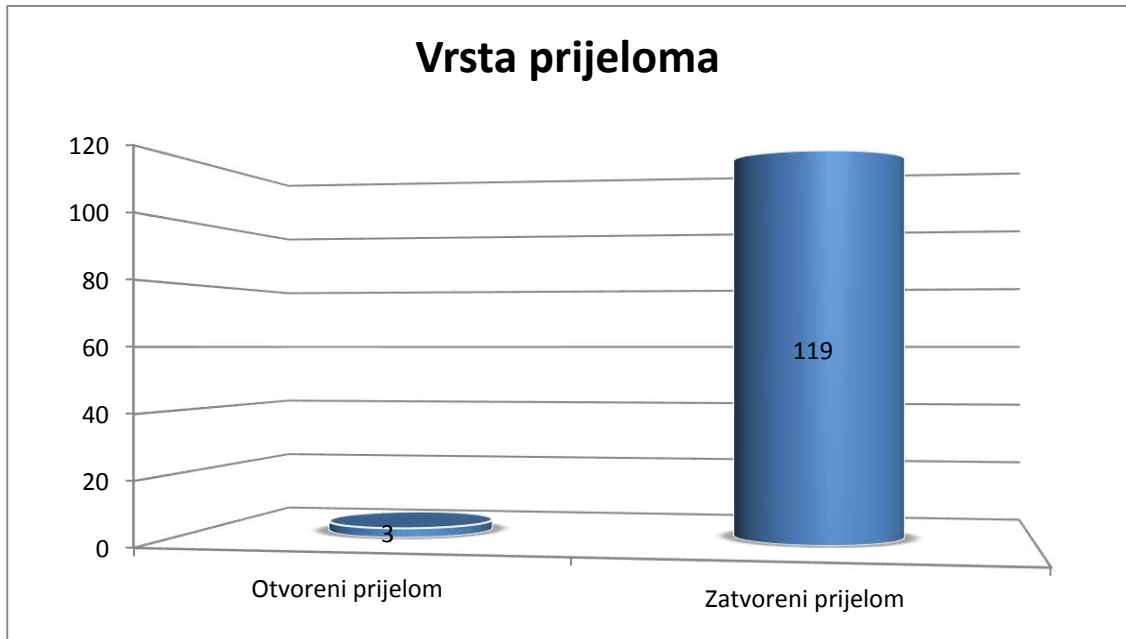
Od 6 patoloških prijeloma 4 su nastala zbog solitarne juvenilne ciste humerusa (1 proksimalno, 2 u dijafizi i 1 distalno), a 2 su prijeloma dijafize humerusa nastala zbog *osteogenesis imperfecta*.

Slika 13. prikazuje raspodjelu operirane djece prema životnoj dobi. Iz iste je vidljivo da je najveći broj djece operiran u u sedmoj (n=17) i petnaestoj (n=17) godini života, a najmanji u trećoj (n=1) i petoj (n=1) godini života. Najmanji broj prijeloma nalazimo u predškolskoj dobi (n=9, 7.4 %), a najveći u adolescenata (n =68, 55.74%).



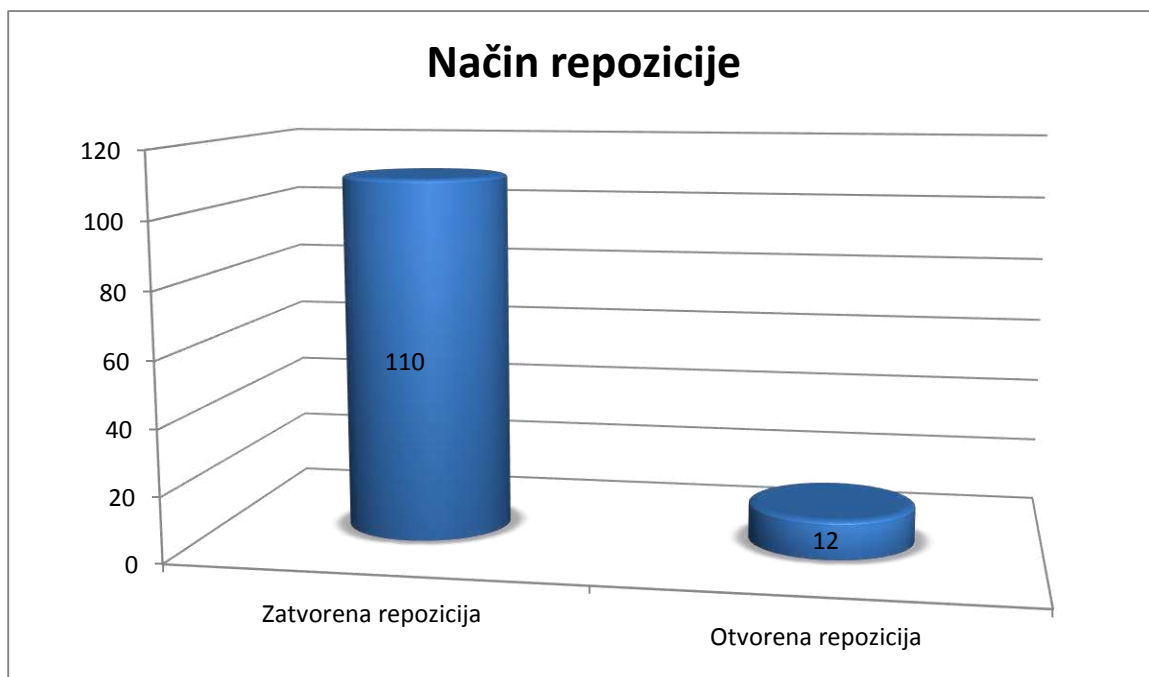
Slika 13. Raspodjela operirane djece prema životnoj dobi (n=122).

Od ukupnog broja operirane djece, troje djece imalo je otvoreni prijelom, dok je ostalih 119 imalo zatvoreni prijelomu nadlaktične kosti (Slika 14).



Slika 14. Raspodjela operirane djece prema vrsti prijeloma (n=122).

U 110 (90,16%) bolesnika prijelom je reponiran zatvorenim načinom, dok je u ostalih 12 (9,84%) bila potrebna otvorena repozicija zbog teškoća u repoziciji i interpozicije mekog tkiva (Slika 15).



Slika 15. Raspodjela operirane djece prema načinu repozicije prijeloma (n=122).

U 24 bolesnika uz prijelom nadlaktične kosti postojale su i pridružene ozljede. Pojavnost i ozbiljnost pridruženih ozljeda najviše je ovisila o mehanizmu nastanka prijeloma. Što su okolnosti nastanka prijeloma bile teže, time je i pojavnost i ozbiljnost pridruženih ozljeda bila veća. Pridružene ozljede najčešće su postojale uz prijelome zadobivene u prometnoj nesreći. Konkretno, u 18 slučajeva prijeloma nadlaktične kosti koje su zadobivene u prometnoj nesreći postojala je još neka pridružena ozljeda. Točna vrsta i ozbiljnost pridružene ozljede individualne su za svaki slučaj i ovisile su o težini same prometne nesreće. Od ostalih mehanizama prijeloma pridružene ozljede postojale su u po 2 slučaja ozljede u sportu i ozljede padom, te u jednom slučaju nesreće na motociklu.

Ukupno je zabilježeno 55 različitih pridruženih ozljeda (Tablica 4). Najčešća pridružena ozljeda bio je potres mozga (n=12, 21.82%).

Tablica 4. Prikaz pridruženih ozljeda.

PRIDRUŽENA OZLJEDA	n	postotak
Potres mozga	12	21.82%
Prijelomi kostiju podlaktice	7	12.73%
Ozljede mekih česti glave	6	10.91%
Prijelomi kostiju potkoljenice	4	7.27%
Prijelom zdjelice	3	5.45%
Prijelom klavikule	3	5.45%
Ruptura slezene	3	5.45%
Kontuzija toraksa	2	3.64%
Prijelom orbite	2	3.64%
Prijelom rebara	2	3.64%
Prijelom neurokranija	2	3.64%
Kompresivni prijelom kralješka	1	1.82%
Hematopneumotoraks	1	1.82%
Konkvasacija ramena	1	1.82%
Lezija n. radialis	1	1.82%
Prijelom patele	1	1.82%
Hemartros koljena	1	1.82%
Distenzija vratnih mišića	1	1.82%
Ruptura Ahilove tetive	1	1.82%
Prijelom femura	1	1.82%

Tablica 5. prikazuje komplikacije koje su nastale u djece liječene ESIN metodom zbog prijeloma nadlaktične kosti. Komplikacije smo podijelili u intraoperacijske i poslijeoperacijske. Ukupno je zabilježena 1 intraoperacijska i 9 poslijeoperacijskih komplikacija. Od intraoperacijskih komplikacija zabilježen je intaroperacijski prijelom dijafize humerusa kod bolesnice s *osteogenesis imperfecta*. Od poslijeoperacijskih komplikacija najčešća je bila iritacija kože na mjestu ulaza implantata. Ukupna stopa komplikacija liječenja prijeloma nadlaktice ESIN metodom bila je 8.19%.

Tablica 5. Prikaz intraoperacijskih i poslijeoperacijskih komplikacija

VRSTA KOMPLIKACIJE	n	postotak
INTRAOPERACIJSKE KOMPLIKACIJE		
Prijelom dijafize humerusa	1	0.82%
POSLIJEPERACIJSKE KOMPLIKACIJE		
Iritacije kože mjesta ulaza	4	3.28%
Infekcija kože mjesta ulaza	2	1.64%
Ozljeda radijalnog živca	3	2.46%
UKUPNO	10	8.19%

Svi bolesnici postigli su potpuno cijeljenje vidljivo radiološki u srednjem vremenu od 8 tjedna (raspon 5-12 tjedana).

Implanti su nakon cijeljenja uklonjeni u općoj anesteziji bez poteškoća. Nema opaženih komplikacija povezanih s uklanjanjem intramedularnih čavala. Svi bolesnici praćeni su do kraja tijekom studijskog razdoblja. Srednja vrijednost vremena praćenja je 77 mjeseci (3–176 mjeseci). U tom vremenu svi bolesnici su postigli potpuno koštano cijeljenje i vratili cijeli opseg pokreta ekstremiteta nakon rehabilitacije. Nije bilo slučajeva odgođenog cijeljenja, necijeljena ili cijeljenja u lošem položaju. Nakon uklanjanja intramedularnih čavala svi bolesnici su vratili potpunu funkciju ekstremiteta i sve komplikacije su razriješene. Djeca s ozljedom radijalnog živca nakon odstranjenja implantata, te provedene fizikalne terapije imala su potpunu funkciju radijalnog živca u 2 slučaja, dok je u jednog zaostao djelomični ispad koji se značajno oporavio nakon dugotrajne fizikalne terapije.

5. RASPRAVA

Većina hitnih stanja u trauma centrima su prijelomi dugih kostiju. Iako se većina prijeloma dijafize dugih kostiju može liječiti zatvorenom repozicijom i gipsanom imobilizacijom, ponekad je potrebna kirurška stabilizacija. Povijesno, vanjska fiksacija je bila metoda izbora, međutim, rizici uključuju infekcije, nespajanje ulomaka i refrakture (67, 68). Prošireni intramedularni čavli s zaključavanjem, iako su se pokazali učinkovitima kod koštano zrelih, predstavljaju nepotrebnii rizik epifiznoj ploči duge kosti, i imaju ograničene indikacije u djece s preostalim rastom. ESIN je sada uobičajeno korištena metoda za liječenje pedijatrijskih prijeloma dugih kostiju i njihova upotreba je minimalizirala kirurško ožiljkavanje prethodno uzrokovano otvorenom repozicijom i postavljanjem pločica (3). Ova metoda postiže biomehaničku stabilnost pomoću divergentne „C“ konfiguracije koja stvara 6 točaka fiksacije i omogućuje konstrukciju koja djeluje kao unutarnja udlaga (67). ESIN metoda osigurava stabilnu i elastičnu fiksaciju, čime se omogućuje kontrolirano gibanje na mjestu prijeloma, što rezultira cijeljenjem vanjskim kalusom. Nekoliko studija je pokazalo sigurnost i učinkovitost ove tehnike. (50, 56). U novije vrijeme, kako novi implant i tehnike postaju dostupniji, postoji rastuća tendencija prema operacijskoj fiksaciji, no ipak ne smije se zanemariti mogućnost izvođenja zatvorene repozicije i primjene gipsanih udlaga kod ovakvih fraktura. ESIN metoda nije bez mogućnosti komplikacija. Najčešće prijavljene komplikacije povezane s ovom metodom uključuju infekciju, nastanak granuloma, iritaciju kože na mjestu ulaza čavla te refrakture (60, 67).

Prijelomi epifizne ploče proksimalnog humerusa su relativno rijetki u djece i čine 0.45% svih pedijatrijskih prijeloma (23). Većina prijeloma proksimalnog humerusa u koštano nezrelih su bez pomaka ili s minimalnim pomakom i povijesno su bili liječeni neoperativno. Liječenje prijeloma s velikim pomakom u djece je kontroverzno. U mlađe djece s dobrim potencijalom za remodeliranje preferira se konzervativni pristup, dok je operacijski pristup za postizanje i održavanje repozicije frakture preporučen u starije djece s malo potencijala za remodeliranje. Korištene su različite operacijske tehnike koje koriste vijke, klinove i pločice, ali ni one nisu bile bez komplikacija (23). Rajan i suradnici opisali su 14 bolesnika u dobi 10-15 godina s prijelomom proksimalne epifizne ploče humerusa sa pomakom koje su liječili ESIN metodom. Svi prijelomi radiološki su srasli u medijanu vremena od 8 tjedana. Subjektivno 71% bolesnika bilo je jako zadovoljno i 29% zadovoljno. Nisu opazili nijednu veliku komplikaciju. Iritacija mekog tkiva prouzrokovana protrudiranim distalnim krajem čavla iz humerusa je opažena u tri bolesnika i jedan je imao simptome oštećenja radijalnog živca. Oni preporučuju stabilizaciju koristeći ESIN metodu u liječenju

prijeloma epifizne ploče proksimalnog humerusa s pomakom u starije djece. Zaključili su da je ESIN metoda sigurna i omogućava rani povratak funkcijama kakve su bile prije ozljede (69). Canavese i suradnici opisali su 58 bolesnika dobi 4-16 godina liječenih ESIN metodom zbog prijeloma proksimalnog humerusa, od kojih je 52 ispraćeno do kraja istraživanja. Funkcionalni ishod liječenja procjenjivali su pomoću kratkog DASH upitnika za procjenu onesposobljenosti ruke, ramena i šake. Srednja vrijednost rezultata DASH upitnika bila je 1.2 (raspon 0–6.5). Svi prijelomi su srasli u dobrom položaju, bez radiološkog dokaza odgođenog cijeljenja, refrakture, migracije implantata ili sekundarnog pomaka. Komplikacije poput iritacije kože ili lokalne infekcije nisu zabilježene. Sva djeca mogla su se vratiti svakodnevnom životu i sportskim aktivnostima bez nelagode ili zaostale boli. Zaključuju da djeca sa zatvorenim, izoliranim prijelomom proksimalnog humerusa liječena ESIN metodom imaju dobre dugoročne funkcionalne ishode (70).

Prijelomi dijafize humerusa su rezultat direktne sile tijekom direktnog udarca, prometne nezgode ili „crush“ ozljeda. Indirektne sile kao pad na lakat ili ispruženu ruku ili snažna mišićna kontrakcija mogu rezultirati prijelomom humerusa. Najčešće mjesto prijeloma je između srednje i distalne trećine humerusa. To je većinom zbog specifične strukture kosti, kost je uska, kortikalna kost je tanja i sile torzije su najveće (26, 27). Fernandez i suradnici su opisali 31 dijete operirano zbog prijeloma dijafize humerusa. Nakon liječenja sva djeca su mogla sudjelovati u sportskim aktivnostima kao prije nezgode. Tridesetoro djece i njihovi roditelji su bili jako zadovoljni ishodom liječenja i jedan bolesnik je bio zadovoljan. Izvijestili su o stopi komplikacija od 16.1% i zaključili da korištenje ESIN metode za prijelome dijafize humerusa ima malu stopu komplikacija ako se posveti pozornost biomehaničkim principima (12). Zaključili su i da se komplikacije obično temelje na pogreškama indikacija ili tehničkim greškama (12). Slongo u svom radu zaključuje, da je u slučaju točne indikacije i operacijske tehnike za očekivati optimalan rezultat, a odgovornost za mogući neuspjeh je uvijek na kirurgu (26). Pogorelić i suradnici izvješćuju uspješne rezultate ESIN metode za liječenje patoloških fraktura nastalih zbog jednostavnih koštanih cista. Oni zaključuju da ESIN metoda ima dvostruke pogodnosti kontinuirane dekompresije ciste, i rane neposredne stabilnosti uključenog koštanog segmenta, koja omogućava ranu mobilizaciju i povratak normalnim aktivnostima u prepubertetskih bolesnika (59). Abosalim i suradnici opisali su 20 djece u dobi od 6 do 16 godina liječene ESIN metodom pomoću jednog čavla zbog prijeloma dijafize nadlaktične kosti. Svi prijelomi su klinički i radiološki srasli u medijanu vremena od 8 tjedana. Nisu zabilježene intaroperacijske komplikacije. Od

poslijeoperacijskih komplikacija zabilježili su površinsku infekciju rane u dvoje bolesnika, migraciju čavla proksimalno i iritaciju mjesta ulaza implantata u po jednom slučaju. Dvoje bolesnika s poslijeoperacijskom paralizom radijalnog živca se oporavilo spontano nakon 3 mjeseca. Ove komplikacije nisu utjecale na klinički i radiološki ishod liječenja. Na kraju liječenja svi slučajevi su pokazali izvrsne rezultate. Oni zaključuju da je ESIN metoda pomoću jednog čavla adekvatna fiksacijska metoda za prijelome dijafize humerusa, s niskom stopom komplikacija i povoljnim konačnim ishodom liječenja. Takva metoda ima mnoge prednosti, kao što su kratki boravak u bolnici, nema potrebe za imobilizacijom, mali ožiljak, rana rehabilitacija i razgibavanje, nema ozljeda epifizne ploče rasta, a postiže se vrlo dobar funkcionalan i kozmetički rezultat. Ističu, također, da korištenje jednog čavla umjesto dva skraćuje operacijsko vrijeme, smanjuje izloženost zračenju, smanjuje troškove, pojednostavljuje tehniku jer nema uvijanja jednog čavla preko drugog, a konačni ishod liječenja nije kompromitiran (71).

Ozljede lakatnog zgloba u djece su česte, a oko 86% prijeloma u regiji lakta čine prijelomi distalnog humerusa (33). Prijelomi distalnog humerusa mogu nastati nakon jednostavnog pada, traumama visoke energije poput izravnog udaraca u stražnji dio nadlaktice kada je lakat u fleksiji te u prometnim nesrećama. Liječenje ozljeda distalnog humerusa je zahtjevno, posebno zato što su ovakvi prijelomi praćeni poslijeoperacijskim komplikacijama kao što su odgođeno cijeljenje, potrebe za reoperacijom, sraštavanje u lošem položaju s nastankom *cubitus varus*. Ge i suradnici u svom radu uspoređuju rezultate 39 djece liječene operacijski zbog prijeloma distalnog dijela nadlaktične kosti, od kojih je u 19 prijelom stabiliziran pomoću Kirschnerovih žica, a u 20 ESIN metodom. U poslijeoperacijskom razdoblju *cubitus varus* kao komplikacija opažena je u šestoro bolesnika liječenih Kirshnerovim žicama i jednog liječenog ESIN metodom. Izvijestili su da elastični intramedularni čavli mogu držati distalne fragmente prelomljene kosti i stabilizirati medijalnu i lateralnu kolumnu distalnog humerusa čvršće u odnosu na Kirschnerove žice. Zaključili su da je ESIN metoda daje dobre funkcionalne i kozmetičke rezultate u liječenju prijeloma distalnog humerusa (72). Najčešći prijelomi u distalnom dijelu su suprakondilarne frakture humerusa, koje su i najčešće frakture djece mlađe od 7 godina. One čine 15% svih pedijatrijskih prijeloma te oko 80% prijeloma distalnog humerusa (35). Kod takvih prijeloma češće se mogu pojaviti neurovaskularne komplikacije zbog blizine struktura kao što su brahijalna arterija i prednji interosealni živac. Lacher i suradnici u svom radu opisali su 127 djece liječene ESIN metodom zbog suprakondilarnog prijeloma nadlaktične kosti. U 118

bolesnika prijelom je zacijelio bez ograničenja u kretnjama, dok ih je 9 imalo manji stupanj dugoročnog ograničenja pokreta (7 je imalo ograničenje fleksije, a 2 ograničenje ekstenzije lakta). U dva slučaja nastala je deformacije u obliku *cubitus varus*. Nije bilo jatrogenih ozljeda ulnarnog živca kao ni potrebe za sekundarnom repozicijom ili izmjenom strategije operacijskog liječenja. Poslijeoperacijska radiološka procjena pokazala je antekurvaturu u jednom slučaju, rekurvaturu u tri slučaja, te *cubitus varus* i rotacijsku deformaciju u po jednom slučaju. Zaključuju da je ESIN metoda pogodna za liječenje svih tipova suprakondilarnih prijeloma, s dobrim funkcionalnim rezultatima. Prednosti ove metode uključuju stabilizaciju bez potrebe za imobilizacijom, izbjegavanje ozljede ulanarnog živca, niske stope deformacije u obliku *cubitus varus*, te mogućnost procjene kretnji ekstremiteta u bilo koje vrijeme poslijeoperacijski. Sugeriraju i da je, ukoliko je moguća zatvorena repozicija prijeloma, ESIN metoda apsolutna alternativa liječenju pomoću Kirshnerovih žica (73).

U našoj studiji, 122 djece liječeno je ESIN metodom zbog prijeloma nadlaktične kosti. Prosječna dob bolesnika bila je 12 godina (3-17 godina). Od ukupnog broja prijeloma najčešće se radilo o prijelomu proksimalnog humerusa sa 59 slučajeva te prijelomima dijafize sa 41 slučajem. Ostatak čine 18 epifizioliza proksimalnog humerusa te 4 suprakondilarna prijeloma humerusa. Najčešći mehanizam nastanka prijeloma bio je pad u razini, a slijede sportske ozljede, prometne nesreće, patološki prijelomi, nesreće na motociklu te pad s bicikla. Od 6 patoloških prijeloma 4 su nastala zbog solitarne juvenilne ciste humerusa, a 2 su prijeloma dijafize humerusa nastala zbog *osteogenesis imperfecta*. U 110 bolesnika prijelom je reponiran zatvorenim načinom, dok je u ostalih 12 bila potrebna otvorena repozicija zbog teškoća u repoziciji i interpozicije mekog tkiva. Nije bilo slučajeva odgođenog cijeljenja, necijeljenja ili cijeljenja u lošem položaju. U ovoj studiji zabilježili smo 10 komplikacija, od toga 1 intraoperacijska i 9 poslijeoperacijskih. Intraoperacijska komplikacija bio je prijelom dijafize humerusa kod bolesnice s *osteogenesis imperfecta*, dok su poslijeoperacijske komplikacije bile 4 iritacije kože mjesta ulaza, 2 infekcija kože te 3 ozljede radijalnog živaca. To daje ukupnu stopu komplikacija od 8.19%. Sve komplikacije razriješene su bez dugoročnih posljedica i nisu utjecale na rezultate liječenja. Svi bolesnici postigli su kompletno cijeljenje prijeloma vidljivo radiološki u srednjem vremenu od 8 tjedna (raspon 5-12 tjedana).

Rezultati cijeljenja i stopa komplikacija iz naše studije podudaraju se s prethodno navedenim podacima iz ostalih studija. ESIN metoda je učinkovita metoda liječenja prijeloma nadlaktične kosti u djece s izvrsnim rezultatima cijeljenja te niskom stopom komplikacija. Metoda zadovoljava sve kriterije minimalno invazivne koštane kirurgije.

6. ZAKLJUČAK

1. U razdoblju od 1. svibnja 2002. do 1. svibnja 2015. godine u Zavodu za dječju kirurgiju Kliničkog Bolničkog Centra Split ESIN metodom zbog prijeloma nadlaktične kosti liječeno je 122 bolesnika, od čega 78 dječaka (63.94%) i 44 djevojčice (36.06%). Približan odnos dječaka u odnosu na djevojčice je 1,8:1 u korist dječaka.
2. Srednja dob u vrijeme operacije za sve bolesnike bila je 12 godina. Najmanji broj prijeloma nalazimo u predškolskoj dobi (n=9, 7.4 %), a najveći u adolescenata (n =68, 55.74%).
3. Raspodjela bolesnika obzirom na lateralizaciju prijeloma bila je gotovo simetrična, lijeva ruka bila je zahvaćena u 51% bolesnika, a desna u 49%.
4. Najčešći tip prijeloma bio je prijelom proksimalnog humerusa sa 59 slučajeva. Slijede ga prijelom dijafize humerusa, epifizeoliza proksimalnog humerusa te suprakondilarni prijelom humerusa.
5. Najveći broj prijeloma zadobiven je padom u razini (n=60). Od ostalih mehanizama prijeloma slijede sportske ozljede, prometne nesreće, patološki prijelomi, nesreće na motociklu te pad s bicikla.
6. Većina prijeloma, njih 119 (90,16%) reponirano je zatvorenim načinom. Otvorena repozicija bila je potrebna kod 12 (9.84%) prijeloma.
7. Zabilježeno je 55 različitih pridruženih ozljeda. Najčešća pridružena ozljeda bio je potres mozga (n=12, 21.82%).
8. Stopa komplikacija bila je 8.19%. Najčešća komplikacija je iritacija kože na mjestu ulaza čavla sa stopom od 3.28%. Sve komplikacije razriješene su bez dugoročnih posljedica i nisu utjecale na rezultate liječenja.
9. Kod svih bolesnika postignuto je kompletno cijeljenje u srednjem vremenu od 8 tjedna (5-12 tjedana). Nije bilo slučajeva odgođenog cijeljenja, necijeljenja ili cijeljenja u lošem položaju.
10. Nakon uklanjanja intramedularnih čavala svi bolesnici su vratili potpunu funkciju ekstremiteta.
11. ESIN pokazuje jako dobre funkcionalne i kozmetičke rezultate, te omogućava ranu funkcionalnu mobilizaciju sa brzim smanjenjem boli.

12. ESIN ima mnogo prednosti pred tradicionalnijim tehnikama koje koriste pločice, uključujući minimalnu invazivnost tehnike, kraće trajanje postupka i lakše uklanjanje implantata.
13. ESIN za prijelome nadlaktične kosti je minimalno invazivna, jednostavna i reproducibilna tehnika sa niskom stopom komplikacija.

7. POPIS CITIRANE LITERATURE

1. Landin LA. Fracture patterns in children. Analysis of 8,682 fractures with special reference to incidence, etiology and secular changes in a Swedish urban population 1950-1979. *Acta Orthop Scand*. 1983;202:1-109.
2. Donaldson LJ, Reckless IP, Mindell JS, Shelton NJ. The epidemiology of fractures in England. *J Epidemiol Community Health*. 2008;62:174-180.
3. Jones IE, Williams SM, Dow N, Goulding A. How many children remain fracture-free during growth? A longitudinal study of children and adolescents participating in the Dunedin Multidisciplinary Health and Development Study. *Osteoporos Int*. 2002;13:990-995.
4. Cooper C, Dennison EM, Leufkens HG, Bishop N, van Staa TP. Epidemiology of childhood fractures in Britain: a study using the general practice research database. *J Bone Miner Res*. 2004;19:1976-1981.
5. Khosla S, Melton LJ, Dekutoski MB, Achenbach SJ, Oberg AL, Riggs BL. Incidence of Childhood Distal Forearm Fractures Over 30 Years: A Population-Based Study. *JAMA*. 2003;290:1479-1485.
6. Ma D, Jones G. Television, computer, and video viewing; physical activity; and upper limb fracture risk in children: a population-based case control study. *J Bone Miner Res*. 2003;18:1970-1977.
7. Goulding A, Rockell JE, Black RE, Grant AM, Jones IE, Williams SM. Children who avoid drinking cow's milk are at increased risk for prepubertal bone fractures. *Am Diet Assoc*. 2004;104:250-253.
8. Antabak A. Prijelomi i iščašenja u dječjoj dobi. U: Šoša T, Sutlić Ž, Stanec Z, Tonković I, urednici. *Kirurgija*. Zagreb: Naklada ljevak; 2007. str. 1063-1067.
9. Baxter MP, Wiley JJ. Fractures of the proximal humeral epiphysis. Their influence on humeral growth. *J Bone Joint Surg Br*. 1986;68:570-573.
10. Nilsson O, Marino R, De Luca F, Phillip M, Baron J. Endocrine regulation of the growth plate. *Horm Res*. 2005;64:157-165.
11. Dobbs MB, Luhmann SL, Gordon JE, Strecker WB, Schoenecker PL. Severely displaced proximal humeral epiphyseal fractures. *J Pediatr Orthop*. 2003;23:208-215.
12. Fernandez FF, Eberhardt O, Wirth T. Elastic stable intramedullary nailing as alternative therapy for the management of paediatric humeral shaft fractures. *Z Orthop Unfall*. 2010;148:49-53.
13. Krmpotić-Nemanić J, Marušić A. *Anatomija čovjeka*. 2. izdanje. Zagreb: Medicinska naklada; 2007. str. 55-56.

14. Moore KL, Dalley AF, Agur MRA. Clinically Oriented Anatomy. Philadelphia: Lippincott Williams & Wilkins; 2005. str. 676-677.
15. Rennie L, Court-Brown CM, Mok JYK, Beattie TF. The epidemiology of fractures in children. *J Car Injured*. 2007;38:913–922.
16. Sherr-Lurie N, Bialik GM, Ganel A, Schindler A, Givon U. Fractures of the humerus in the neonatal period. *Isr Med Assoc J*. 2011;13:363–365.
17. Fassier A. Fractures in children before the age of 18 months. *Orthop Traumatol Surg Res*. 2013;99:160-170
18. Kim SH, Szabo RM, Marder RA. Epidemiology of humerus fractures in the United States: nationwide emergency department sample 2008. *Arthritis Care Res*. 2012;64:407–414.
19. Pandya NK, Baldwin KD, Wolfgruber H, Drummond DS, Hosalkar HS. Humerus fractures in the pediatric population: an algorithm to identify abuse. *J Pediatr Orthop B*. 2010;19:53541.
20. Ortiz EJ, Isler MH, Navia JE, Canosa R. Pathologic fractures in children. *Clin Orthop Relat Res*. 2005;432:116–126.
21. Teoh KH, Watts AC, Chee YH, Reid R, Porter DE. Predictive factors for recurrence of simple bone cyst of the proximal humerus. *J Orthop Surg*. 2010;18:215–219.
22. Kohler R, Trillaud JM. Fracture and fracture separation of the proximal humerus in children: report of 136 cases. *J Pediatr Orthop*. 1983;3:326–232.
23. Helenius I, Lamberg TS, Kääriäinen S, Impinen A, Pakarinen MP. Operative treatment of fractures in children is increasing. A population-based study from Finland. *J Bone Joint Surg Am*. 2009;91:2612–2616.
24. Furlan D, Pogorelić Z, Biočić M, Jurić I, Budimir D, Todorčić J, i sur. Elastic stable intramedullary nailing for pediatric long bone fractures: experience with 175 fractures. *Scand J Surg*. 2011;100:208–215.
25. Gordon JE, Garg S. Pediatric humerus fractures: indications and technique for flexible titanium intramedullary nailing. *J Pediatr Orthop*. 2010;30:73–76.
26. Slongo TF. Ante- and retrograde intramedullary nailing of humerus fractures. *Oper Orthop Traumatol*. 2008;20:373–386.
27. Jubel A, Andermahr J, Prokop A, Bergmann H, Isenberg J, Rehm KE. Experience with elastic stable intramedullary nailing (ESIN) of shaft fractures in children. *Orthopade*. 2004;33:928–935.

28. Bae DS. Humeral Shaft and Proximal Humerus, Shoulder Dislocation. U: Flynn JM, Skaggs DL, Waters PM, urednici. *Fractures in Children*. 8. izdanje. Philadelphia: Wolters Kluwer; 2015:784-799.
29. Bullock DP, Koval KJ, Moen KY, Carney BT, Spratt KF. Hospitalized cases of child abuse in America: who, what, when, and where. *J Pediatr Orthop*. 2009;29:231-237.
30. Herring JA, Ho C. Upper Extremity Injuries. U: Herring JA, urednici. *Tachdjian's Pediatric Orthopaedics*. 5. izdanje. Philadelphia: Elsevier Saunders; 2014. str. 1262-1264.
31. Sarwark JF, King EC, Janicki JA. Humerus, scapula, and clavicle. U: Beaty JH, Kasser JR, urednici. *Rockwood & Wilkins' fractures in children*. 7. izdanje. Philadelphia: Lippincott Williams & Wilkins; str. 2010. str. 621–681.
32. Shao YC1, Harwood P, Grotz MR, Limb D, Giannoudis PV. Radial nerve palsy associated with fractures of the shaft of the humerus: a systematic review. *J Bone Joint Surg Br*. 2005;87:1647-1652.
33. Wilkins K. Fractures in the elbow region. U: Staheli LT. *Pediatric orthopaedic secrets*. 2. izdanje. Philadelphia: Hanley and Belfus Inc; 2003. str. 155.–156.
34. Launay F, Leet AI, Jacopin S, Jouve JL, Bollini G, Sponseller PD. Lateral humeral condyle fractures in children: a comparison of two approaches to treatment. *J Pediatr Orthop*. 2004;24:385-391.
35. Cheng JC, Ng BK, Ying SY, Lam PK. A 10-year study of the changes in the pattern and treatment of 6,493 fractures. *J Pediatr Orthop*. 1999;19:344–350.
36. Otsuka NY, Kasser JR. Supracondylar fractures of the humerus in children. *J Am Acad Orthop Surg*. 1997;5:19–26.
37. Khademolhosseini M, Abd Rashid AH, Ibrahim S. Nerve injuries in supracondylar fractures of the humerus in children: is nerve exploration indicated? *J Pediatr Orthop B*. 2013;22:123–126.
38. Carson S, Woolridge DP, Colletti J, Kilgore K. Pediatric upper extremity injuries. *Pediatr Clin North Am*. 2006;53:41-67.
39. Davis RT, Gorczyca JT, Pugh K. Supracondylar humerus fractures in children. Comparison of operative treatment methods. *Clin Orthop Relat Res*. 2000;376:49-55.
40. Khan MS, Sultan S, Ali MA, Khan A, Younis M. Comparison of percutaneous pinning with casting in supracondylar humeral fractures in children. *J Ayub Med Coll Abbottabad*. 2005;17:33-36.

41. Shrader MW. Pediatric supracondylar fractures and pediatric physeal elbow fractures. *Orthop Clin North Am.* 2008;39:163-171.
42. Abe M, Ishizu T, Nogaoka T, Onomura T. Epiphyseal separation of the distal end of the humeral epiphysis: a follow-up note. *J Pediatr Orthop.* 1995;15:426–434.
43. Sabat D, Maini L, Gautam VK. Neonatal separation of distal humeral epiphysis during caesarean section: a case report. *J Orthop Surg.* 2011;19:376–378.
44. Hansen M, Weltzien A, Blum J, Botterill NJ, Rommens PM. Complete distal humeral epiphyseal separation indicating a battered child syndrome: a case report. *Arch Orthop Trauma Surg* 2008;128:967–972.
45. Raupp P, Haas D, Lovasz G. Epiphyseal separation of the distal humerus. *J Perinat Med.* 2002;30:528–530.
46. Nimkin K, Kleinman PK, Teeger S, Spevak MR. Distal humeral physeal injuries in child abuse: MR imaging and ultrasonography findings. *Pediatr Radiol.* 1995;25:562–565.
47. Slongo TF. The Choice of treatment according to the type and location of the fracture and the age of the child. *Injury.* 2005;36:12–19.
48. Štalekar H. Općenito o prijelomima. Rijeka: Medicinski fakultet u Rijeci, Katedra za kirurgiju; 2011. str. 15-28.
49. Baharuddin M, Sharaf I. Screw osteosynthesis in the treatment of fracture lateral humeral condyle in children. *Med J Malaysia.* 2001;56:45–47.
50. Garcia-Mata S, Hidalgo-Ovejero A. Triplane fracture of the distal radius. *J Ped Orthop B.* 2006;15:298–301.
51. Yu SW, Su JY, Kao FC, Ma CH, Yen CY, Tu YK. The use of the 3-mm K-Wire to supplement reduction of humeral supracondylar fractures in children. *J Trauma.* 2004;57:1038-1042.
52. Hutchinson PH, Bae DS, Waters PM. Intramedullary nailing versus percutaneous pin fixation of pediatric proximal humerus fractures: a comparison of complications and early radiographic results. *J Pediatr Orthop.* 2011;31:617–619.
53. Sénès FM, Catena N. Intramedullary osteosynthesis for metaphyseal and diaphyseal humeral fractures in developmental age. *J Pediatr Orthop B.* 2012;21:300–304.
54. Prevot J, Lascombes P, Ligier JN. L'embrochage centromedullaire elastique stable: methode d'osteosynthese des fractures des membres chez l'enfant. Principe et application au femur. A propos de 250 fractures suivies depuis 1979. *Chirurgie.* 1994;119:473–476.
55. Ligier JN, Metaizeau JP, Prevot J, Lascumber P. Elastic stable intramedullary pinning of long bone shaft fracture in children. *Z Kinderchir.* 1985;40:209–212.

56. Li Y, Stabile KJ, Shilt JS. Biomechanical analysis of titanium elastic nail fixation in a pediatric femur fracture model. *J Pediatr Orthop.* 2008;28:874–878.
57. Mahar A, Sink E, Faro F, Oka R, Newton PO. Differences in biomechanical stability of femur fracture fixation when using titanium nails of increasing diameter. *J Child Orthop.* 2007;1:211–215.
58. McKibbin B. The biology of fracture healing in long bones. *J Bone Joint Surg Br.* 1978;60-B:150-162.
59. Pogorelić Z, Furlan D, Biočić M, Jurić I, Budimir D, Todorčić J, i sur. Titanium intramedullary nailing for treatment of simple bone cysts of the long bones in children. *Scott Med J.* 2010;55:35–38.
60. Wall EJ, Jain V, Vora V, Mehlman CT, Crawford AH. Complications of titanium and stainless steel elastic nail fixation of pediatric femoral fractures. *J Bone Jt Surg Am.* 2008;90:1305–1313.
61. Parikh SN, Wells L, Mehlman CT, Scherl SA. Management of fractures in adolescents. *J Bone Joint Surg Am.* 2010;92:2947-2958.
62. Lascombes P, Metaizeau JD. Surgical technique: basic principles. U: Lascombes P. Flexible intramedullary nailing in children: the Nancy University Manual. Heidelberg: Springer; 2009. str. 29-48.
63. Dietz HG, Schmittenbecher PP, Slongo T, Wilkins KE. Elastic stable intramedullary nailing (ESIN) in children. *AO Manual of Fracture Management.* New York: Thieme; 2006.
64. Sink EL, Gralla J, Repine M. Complications of pediatric femur fractures treated with titanium elastic nails: a comparison of fracture types. *J Pediatr Orthop.* 2005;25:577-80.
65. Ligier JN, Metaizeau JP, Prevot J, Lascumber P. Elastic stable intramedullary nailing of femoral shaft fracture in children. *J Bone Joint Surg.* 1998;70:74-77.
66. Moroz LA, Launay F, Kocher MS, Newton PO, Frick SL, Sponseller PD. Titanium elastic nailing of fractures of the femur in children. Predictors of complications and poor outcome. *J Bone Joint Surg B.* 2006;88:1361-1366.
67. Sankar WN, Jones KJ, David Horn B, Wells L. Titanium elastic nails for pediatric tibial shaft fractures. *J Child Orthop.* 2007;1:281-286.
68. Bar-On E, Sagiv S, Porat S. External fixation or flexible intramedullary nailing for femoral shaft fractures in children. *J Bone Joint Surg Br.* 1997;79:975–978.

69. Rajan RA, Hawkins KJ, Metcalfe J, Konstantoulakis C, Jones S, Fernandes J. Elastic stable intramedullary nailing for displaced proximal humeral fractures in older children. *J Child Orthop*. 2008;2:15-19.
70. Canavese F, Athlani L, Marengo L, Rousset M, Rouel-Rabiau N, Samba A , Andreacchio A. Evaluation of upper-extremity function following surgical treatment of displaced proximal humerus fractures in children. *J Pediatr Orthop B*. 2014;23:144–149.
71. Abosalim AA, El-Din AF, El-Mowafy HM. Treatment of humeral shaft fractures by a single elastic stable intramedullary nail in children. *Menoufia Med J*. 2015;28:125-132.
72. Ge YH, Wang ZG, Cai HQ, Yang J, Xu YL, Li YC. Flexible intramedullary nailing had better outcomes than Kirschner wire fixation in children with distal humeral metaphyseal-diaphyseal junction fracture: a retrospective observational analysis. *Int J Clin Exp Med*. 2014;7:3568-3572.
73. Lacher M, Schaeffer K, Boehm R, Dietz HG. The treatment of supracondylar humeral fractures with elastic stable intramedullary nailing (ESIN) in children. *J Pediatr Orthop*. 2011;31:33-38.

8. SAŽETAK

Cilj istraživanja: Cilj ovog istraživanja je ustanoviti demografske i kliničke karakteristike djece operirane ESIN metodom zbog prijeloma nadlaktične kosti, analizirati ishode liječenja i stopu komplikacija, te ih usporediti s ostalim relevantnim studijama.

Ispitanici i metode: U vremenskom razdoblju od 1. svibnja 2002. do 1. svibnja 2016. retrospektivno su pregledane povijesti bolesti 122 djece liječene ESIN metodom zbog prijeloma nadlaktične kosti. Podatke smo prikupili istraživanjem pisanog protokola Zavoda za dječju kirurgiju Kliničkog Bolničkog Centra Split te arhive povijesti bolesti. Svakom ispitaniku analizirani su sljedeći parametri: dob, spol, vrsta i tip prijeloma, mehanizam prijeloma, lateralizacija, način repozicije, pridružene ozljede, vrijeme cijeljenja te komplikacije liječenja.

Rezultati: Istraživanjem je obuhvaćeno 122 bolesnika (44 djevojčice, 78 dječaka) liječena ESIN metodom zbog prijeloma nadlaktične kosti. Prosječna dob bila je 12 godina (3-17 godina). Analizom prikupljenih podataka pokazala se veća učestalost prijeloma nadlaktične kosti u dječaka (69.30%) u odnosu na djevojčice (30.70%). Raspodjela bolesnika obzirom na lateralizaciju prijeloma bila je gotovo simetrična, lijeva ruka bila je zahvaćena u 51% bolesnika, a desna u 49%. Najčešći tip prijeloma bio je prijelom proksimalnog humerusa (n=57), a slijede ga prijelom dijafize humerusa, epifizeoliza proksimalnog humerusa, suprakondilarni prijelom humerusa. Najčešći mehanizam prijeloma bio je pad u razini (n=60), a slijede ga sportske ozljede, prometne nesreće, patološki prijelomi, nesreće na motociklu te pad s bicikla. Svi bolesnici postigli su cijeljenje u srednjem vremenu od 8 tjedna (raspon 5-12 tjedana). Stopa komplikacija bila je 8.19%. Zabilježne komplikacije su intraoperacijski prijelom dijafize humerusa kod pacijentice s osteogenesis imperfecta, 4 iritacije kože mjesta ulaza, 2 infekcije kože mjesta ulaza i 3 ozljede radijalnog živaca. Nije bilo slučajeva odgođenog cijeljenja, necijeljena ili cijeljenja u lošem položaju. Nakon uklanjanja intramedularnih čavala svi bolesnici su vratili potpunu funkciju ekstremiteta i sve komplikacije su razriješene.

Zaključci: ESIN metoda za liječenje prijeloma nadlaktične kosti u djece pokazuje jako dobre funkcionalne i kozmetičke rezultate. Omogućava ranu funkcionalnu mobilizaciju sa brzim smanjenjem boli. ESIN za prijelome humerusa je minimalno invazivna, jednostavna i reproducibilna tehnika, s malom stopom komplikacija. Zbog ovih izvrsnih objektivnih i subjektivnih rezultata, operacijska stabilizacija prijeloma nadlaktične kosti pomoću ESIN metode preporuča se u djece i adolescenata.

9. SUMMARY

Diploma thesis title: Treatment of humeral fractures using "ESIN" method in the Department of Pediatric Surgery, Split University Hospital between 2002 - 2016: A retrospective study.

Objectives and background: The aim of this study was to determine the demographic and clinical characteristics of children treated with ESIN due to humeral fracture, analyze outcomes of treatment, complications and compare it to other relevant studies.

Patients and Methods: From May 2002 until May 2016 case records of 122 children who underwent fixation with titanium intramedullary nails because of humeral fracture were retrospectively reviewed. Data were collected from archives of the Department of Pediatric Surgery, Split University Hospital. Each patient was analyzed for following parameters: age, sex, type of fracture, mechanism of injury, lateralization, reduction method, associated injuries, time to union and complications of treatment.

Results: The study included 122 patients (44 girls, 78 boys) treated with ESIN for humeral fracture. The average age was 12 years (3-17 years). A greater incidence of humeral fracture was found in boys (69.30%) than girls (30.70%). The distribution of patients due to the lateralization of fractures was almost symmetrical; left hand was affected in 51% of patients, and right hand in 49%. The most common type of fracture was proximal humeral fracture (n=57), followed by humeral shaft fracture, proximal humeral physeal injury and supracondylar humeral fracture. The most common mechanism of injury was fall (n=60), followed by sports injuries, road traffic accidents, pathological fractures, motorbike accidents and bicycle riding. All patients in this group achieved complete radiographic healing at a mean of 8 weeks (range 5–12 weeks). The complication rate was 8.19%. Recorded complications included intraoperative humeral shaft fracture in patient with osteogenesis imperfecta, 4 entry site skin irritations, 2 skin infections and 3 radial nerve injuries. There were no cases of delayed union, nonunion or malunion. After removal of the nails all patients regained full function and all complications resolved.

Conclusions: The ESIN for treatment of humeral fractures shows very good functional and cosmetic results. It allows an early functional and cast-free follow-up with a quick pain reduction. The ESIN for humeral fractures is a minimally invasive, simple and well reproducible technique with very low complication rate. Because of the excellent objective and subjective results, the operative stabilization of humeral fractures with ESIN should be recommended to the pediatrics patients.

10. ŽIVOTOPIS

OSOBNI PODACI

IME I PREZIME: Sanja Kadić

DATUM I MJESTO ROĐENJA: 07. travnja 1992. godine, Split, Hrvatska

DRŽAVLJANSTVO: Hrvatsko

ADRESA STANOVANJA: Barbarića prilaz 27, 21251 Žrnovnica, Hrvatska

TELEFON: +385919473835

E-ADRESA: sanja0704@hotmail.com

OBRAZOVANJE

1998. – 2006. Osnovna škola „Žrnovnica“, Žrnovnica

2006. – 2010. IV. gimnazija „Marko Marulić“, Split

2010. → Medicinski fakultet Sveučilišta u Splitu, smjer doktor medicine

ZNANJA I VJEŠTINE

Vozač B kategorije

Aktivno služenje engleskim jezikom

Pasivno poznavanje njemačkog jezika