

Usporedba endoskopske omče u odnosu na polimerski klip za zbrinjavanje baze crvuljka u laparoskopskoj apendektomiji u djece

Kostovski, Boris

Master's thesis / Diplomski rad

2016

Degree Grantor / Ustanova koja je dodijelila akademski / stručni stupanj: **University of Split, School of Medicine / Sveučilište u Splitu, Medicinski fakultet**

Permanent link / Trajna poveznica: <https://um.nsk.hr/um:nbn:hr:171:187422>

Rights / Prava: [In copyright](#)/[Zaštićeno autorskim pravom.](#)

Download date / Datum preuzimanja: **2025-02-19**



Repository / Repozitorij:

[MEFST Repository](#)



**SVEUČILIŠTE U SPLITU
MEDICINSKI FAKULTET**

BORIS KOSTOVSKI

**USPOREDBA ENDOSKOPSKE OMČE U ODNOSU NA POLIMERSKI KLIP ZA
ZBRINJAVANJE BAZE CRVULJKA U LAPAROSKOPSKOJ APENDEKTOMIJI U
DJECE**

Diplomski rad

**Akadska godina:
2015./2016.**

Mentor:

Doc. dr. sc. Zenon Pogorelić, dr. med.

U Splitu, srpanj, 2016.

**SVEUČILIŠTE U SPLITU
MEDICINSKI FAKULTET**

BORIS KOSTOVSKI

**USPOREDBA ENDOSKOPSKE OMČE U ODNOSU NA POLIMERSKI KLIP ZA
ZBRINJAVANJE BAZE CRVULJKA U LAPAROSKOPSKOJ APENDEKTOMIJI U
DJECE**

Diplomski rad

**Akadska godina:
2015./2016.**

Mentor:

Doc. dr. sc. Zenon Pogorelić, dr. med.

U Splitu, srpanj, 2016.

Zahvaljujem se svom mentoru doc. dr. sc. Zenonu Pogoreliću, dr. med. na susretljivosti i pomoći pri izradi ovog diplomskog rada. Hvala gđi Nadi Jukić iz Ureda Zavoda za dječju kirurgiju KBC Split na pomoći pri dobavljanju potrebne dokumentacije, kao i doc. dr. sc. Ani Jerončić na pomoći pri statističkoj obradi podataka. Zahvaljujem se svom prijatelju Jakovu Česiću na pomoći pri uređivanju Microsoft Word-a. Zahvaljujem se i svojoj obitelji na svemu. Hvala Danici.

SADRŽAJ

1. UVOD	1
1.1. Embriologija i anatomija	2
1.1.1. Embriologija ileocekalne regije i crvuljka	2
1.1.2. Anatomija ileocekalne regije.....	2
1.1.3. Anatomija crvuljka	4
1.2. Akutni apendicitis.....	5
1.2.1. Povijesni pregled	5
1.2.2. Epidemiologija	5
1.2.3. Patogeneza i patofiziologija	6
1.2.4. Patologija.....	7
1.2.5. Klinička slika.....	8
1.2.6. Klinički znakovi	9
1.3. Dijagnostička obrada	11
1.3.1. Laboratorijska obrada.....	11
1.3.2. Radiološka obrada	11
1.3.3. Diferencijalna dijagnoza	12
1.3.4. Komplikacije apendicitisa	12
1.4. Kirurško liječenje	13
1.4.1. Uvodne napomene i indikacije	13
1.4.2. Klasična apendektomija	13
1.4.3. Laparoskopiska apendektomija	13
1.4.4. Komplikacije apendektomije.....	16
1.5. Konzervativno liječenje apendicitisa.....	16
2. CILJ ISTRAŽIVANJA	17
3. ISPITANICI I METODE	19
3.1. Ispitanici	20
3.2. Materijali i metode.....	20
3.2.1. Operacijski postupak	20
3.2.2. Endoskopska omča	21
3.2.3. Polimerski klip	21
3.3. Organizacija studije:	22
3.4. Mjesto studije	22

3.5.	Metode prikupljanja i obrade podataka	22
3.5.1.	Primarne mjere ishoda.....	22
3.5.2.	Sekundarne mjere ishoda	22
3.5.3.	Statistička obrada podataka	23
3.6.	Opis istraživanja	23
4.	REZULTATI	25
5.	RASPRAVA	34
6.	ZAKLJUČCI	40
7.	POPIS CITIRANE LITERATURE	42
8.	SAŽETAK	48
9.	SUMMARY	50
10.	ŽIVOTOPIS	52

1. UVOD

1.1. Embriologija i anatomija

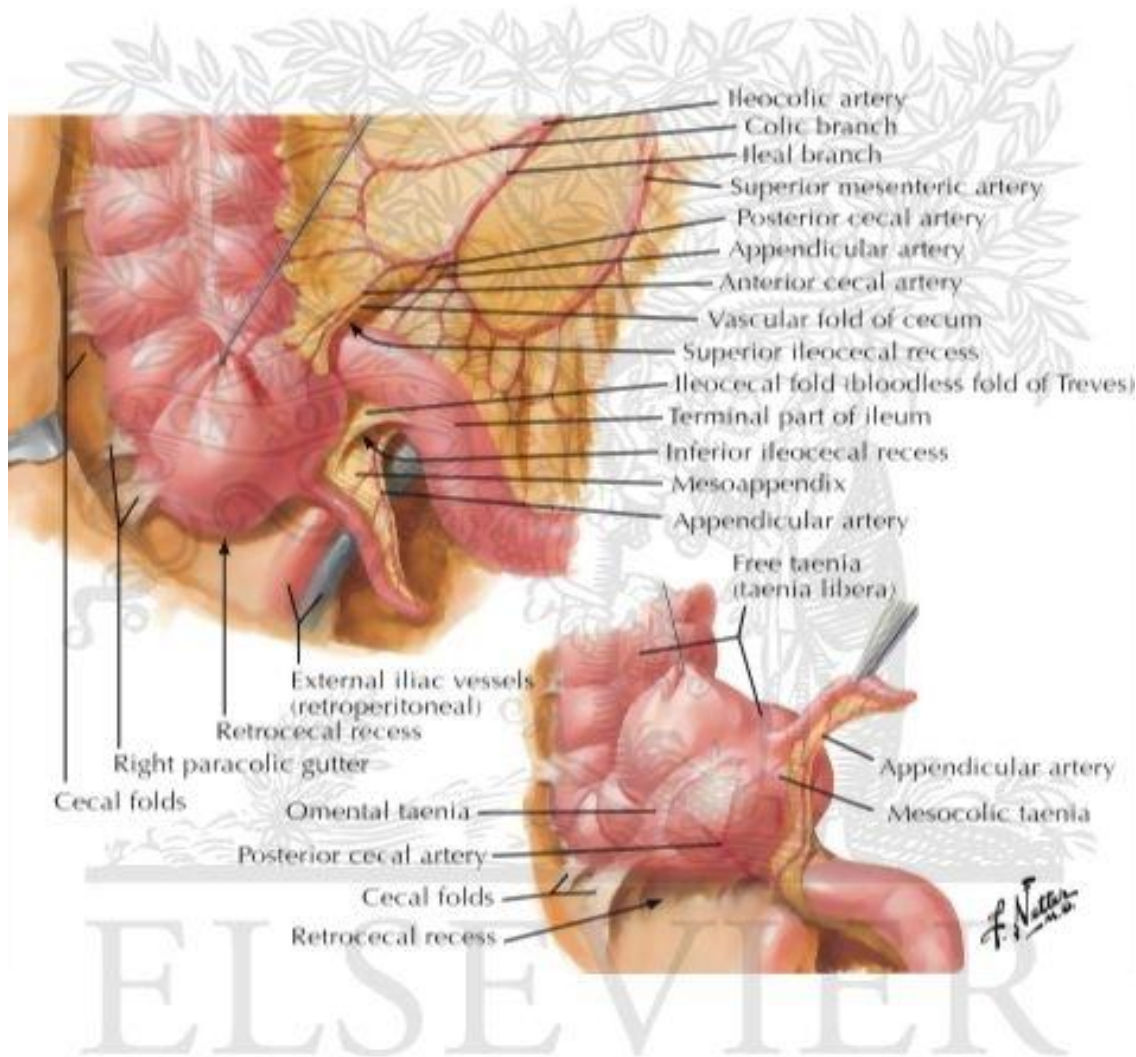
1.1.1. Embriologija ileocekalne regije i crvuljka

U embrija starog pet tjedana iz srednjeg crijeva, brzim rastom mezenterija, nastaje primarna crijevna vijuga. Kaudalni krak primarne crijevne vijuge razvija se u distalni dio ileuma, cekum, crvuljak, uzlazno debelo crijevo i proksimalne dvije trećine poprečnog debelog crijeva. U 6. tjednu embrionalnog razvoja dolazi do fiziološkog prolapsa crijeva u žumanjčanu vreću, a tijekom 10. tjedna razvoja crijevne se vijuge počinju vraćati u trbušnu šupljinu kada dolazi do rotacije crijeva za 270° u smjeru suprotnom od kazaljke na satu oko osovine koju čini gornja mezenterična arterija. Prilikom toga, osnova cekuma, koja se pojavljuje u 6. tjednu embrionalnog života kao malo stožasto proširenje na kaudalnom kraku pupčane petlje, se u konačnici smješta u desnu bočnu udubinu i time uzlazno debelo crijevo s jetrenim pregibom dospijeva na desnu stranu trbušne šupljine. Nakon što uzlazni i silazni kolon zauzmu svoj konačni položaj, njihovi se mezenteriji spoje u potrbušnicu stražnje trbušne stijenke i postaju retroperitonealni organi, a crvuljak, donji dio cekuma i sigmoidni kolon zadržavaju slobodni mezenterij (1). Na distalnom kraju cekuma, u 5. mjesecu gestacije, pojavi se osnova crvuljka (1-4). Crvuljak se formira u 8. gestacijskom tjednu kao nakupina limfatičkog tkiva. Neki limfociti penetriraju u epitelijalni sloj i utječu kasnije na razvoj crvuljka. Ovi limfociti se razlikuju od limfocita u limfonodima. Budući da se crvuljak razvija tijekom spuštanja debelog crijeva, često se konačno smjesti iza cekuma ili debelog crijeva. Ti se položaji crvuljka nazivaju retrocekalni odnosno retrokolični. Međutim, postoje mnogobrojne varijacije položaja crvuljka u odnosu na cekum, ovisno o razvoju (2).

1.1.2. Anatomija ileocekalne regije

Ileocekalna regija je prijelazni dio tankog u debelo crijevo. Cekum, slijepo crijevo, smješteno je u desnoj bočnoj udubini, a prema distalno se nastavlja u uzlazni kolon te je prema njemu zavijen pod kutom od 90°. Sa dna cekuma polazi crvoliki izdanak, crvuljak ili apendiks koji se otvara u cekum na ušću, *ostium appendicis vermiformis*. Pri ulasku u debelo crijevo, završni dio ileuma invaginira i oblikuje ileocekalnu valvulu koja sprječava povratak crijevnog sadržaja iz debelog crijeva u tanko. Cekum je najčešće potpuno obavijen visceralnim peritonejem, a ako je prirastao uz bočnu udubinu, na tom mjestu nedostaje visceralni peritonej (2). Cekum je mobilan s vrlo širokim promjerom od 7 do 9 cm (3). Lateralna se površina cekuma naslanja na bočnu udubinu, a medijalna dodiruje mišić psoas i

vanjsku ilijačnu arteriju i venu (2). Arterijska opskrba cekuma dolazi od ileokolične arterije, koja je grana gornje mezenterične arterije (3). Vensku krv odvodi ileokolična vena koja se ulijeva u gornju mezenteričnu venu. Limfa se odvodi u čvorove u mezoappendiksu te dalje u gornje mezenterične čvorove. Živčana inervacija početnog dijela debelog crijeva dolazi od celijačnih i gornjih mezenteričnih ganglija (2) (Slika 1).



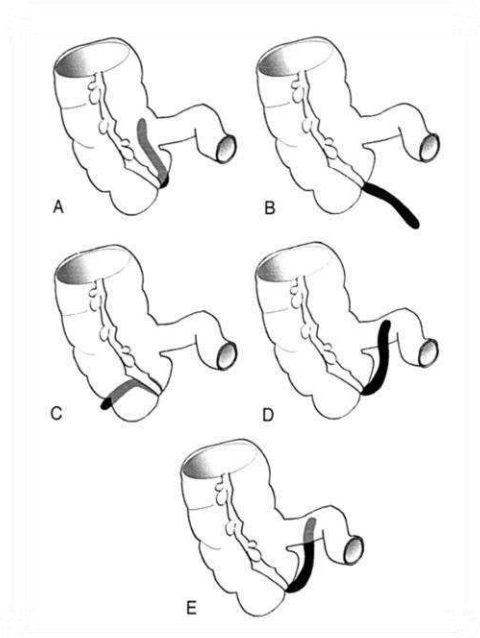
© ELSEVIER, INC. - NETTERIMAGES.COM

Slika 1. Anatomija ileocekalne regije

Preuzeto iz: Atlas anatomije čovjeka, Frank H. Netter

1.1.3. Anatomija crvuljka

Crvuljak, *appendix vermiformis*, je crvolika tanka cijev varijabilne veličine i položaja, a odvaja se dorzomedijalno od cekuma, 2 do 3 cm ispod ilealnog ušća i završava slobodno u trbušnoj šupljini. Baza crvuljka uvijek je smještena na mjestu gdje se sastaju tri tenije cekuma što je vrlo bitno za kirurga, jer prateći bilo koju teniju, uvijek dolazi do baze crvuljka. Crvuljak je trokutastom duplikaturom peritoneuma, *mesenteriolum appendicis vermiformis*, to jest mezoapendiksom, vezan za slijepo crijevo i ileum (5). Duljina crvuljka varira od 2-20 cm, ali najčešće iznosi 8 do 10 cm. (2, 3). Akutna upala crvuljka najčešće započinje u području vrška crvuljka, tako da sama simpatologija te bolesti djelomično ovisi i o položaju njegovog apeksa (6). Pošto je položaj izlazišta crvuljka iz cekuma kao i položaj samog crvuljka i cekuma unutar trbušne šupljine izrazito varijabilan ovisno o razvoju, tako je i simptomatologija promjenjiva. (2) Naime, moguć je bilo koji položaj crvuljka u krugu oko njegove baze i mezoapendiksa, tako da crvuljak može biti smješten anteilealno, pelvično, paracekalno ili retroilealno, a najčešće je smješten retrocekalno (3) (Slika 2). Kroz mezoapendiks prolazi apendikularna arterija, terminalni ogranak ileokolične arterije, koja vaskularizira crvuljak (2). Ponekad, postoji i akcesorna apendikularna arterija (7). Venski krvotok, limfa i inervacija je ista kao za cekum (2).



Slika 2. Anatomske varijacije položaja crvuljka

1.2. Akutni apendicitis

Akutni apendicitis ili akutna upala crvuljka najčešća je kirurška intraabdominalna bolest razvijenih zemalja i vrlo često težak dijagnostički problem.

1.2.1. Povijesni pregled

Značajan napredak u saznanjima o apendicitisu i apendektomiji uglavnom je postignut u prethodna dva stoljeća. Prije toga se nije mnogo znalo o ovoj bolesti i njenom liječenju iako je već 1522. godine Jacopo Berengario da Carpi dao prvi opis strukture crvuljka, a 1561. godine Gabriele Fallopio izgled crvuljka usporedio je s crvom. Prvu uspješnu apendektomiju učinio je Claudius Amyand 1735. godine. Robert Lawson Tait je 1880. godine prvi put dijagnosticirao apendicitis i napravio apendektomiju, a 6 godina kasnije profesor Reginald Heber Fitz objavio je studiju o apendicitisu detaljno opisavši kliničku sliku i patološke promjene u stanju koje su do tada nazivali peritiflitis, te samu bolest nazvao pravim imenom koje koristimo i danas, apendicitis. Charles McBurney je 1889. godine opisao klinički nalaz akutnog apendicitisa prije perforacije kao i točku najjače bolnosti na stijenci trbuha koja danas nosi njegovo ime. U to vrijeme se apendektomija provodila samo kada je došlo do perforacije (8). Ginekolog Kurt Semm je prvu laparoskopsku apendektomiju napravio 1981. godine. Danas ta operacija predstavlja standard liječenja akutne i kronične upale crvuljka.

1.2.2. Epidemiologija

Apendicitis je jedan od glavnih uzroka abdominalne boli i jedan od najčešćih razloga hitne kirurške intervencije. Oko 7-10% populacije tijekom života imat će akutni apendicitis. Učestalost je manja u slabije razvijenim zemljama, vjerojatno zbog načina prehrane tamošnjih stanovnika. Naime, pokazalo se da je učestalost nastanka apendicitisa manja u zemljama u kojima je zastupljenija prehrana bogata vlaknima. To je zbog toga što se smatra da vlakna smanjuju viskoznost fecesa, te samim time smanjuju vrijeme prolaska kroz crijeva, pa tako i učestalost nastanka koprolita koji su jedan od uzroka opstrukcije lumena crvuljka (3). Smatra se da obolijevaju otprilike podjednako muškarci i žene, iako muškarci nešto češće. U adolescentnoj dobi i u mlađih odraslih u omjeru 3:2, a u odraslih u omjeru 4:1 u korist muškaraca (3). Apendicitis može nastati u svakoj životnoj dobi, a najčešće nastaje u

dobi od 10. do 30. godine života. Vrlo rijetko obolijevaju djeca do 2. godine života kao i osobe iznad 65. godine života (3). Do perforacije najčešće dolazi u dojenačkoj i starijoj životnoj dobi (3). Učestalost perforacije dramatično raste što je dijete mlađe. Naime, u čak 80% djece starosti do 5 godina prilikom postavljanja dijagnoze nalazimo perforaciju. Što je dijete mlađe učestalost apendicitisa se smanjuje, ali se povećava opasnost od perforacije (9).

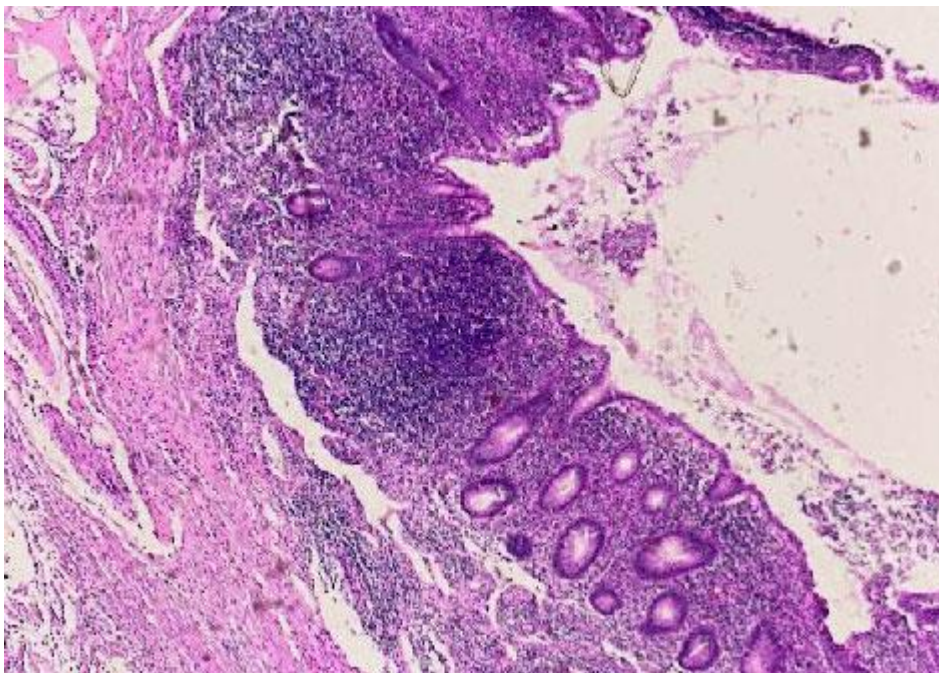
1.2.3. Patogeneza i patofiziologija

Patofiziologija akutnog apendicitisa temelji se na opstrukciji lumena crvuljka. Međutim, sam uzrok nastanka apendicitisa nije do kraja jasan jer se opstrukcija nalazi u samo 30-40% bolesnika. Opstrukcija može biti izazvana fecesom, koprolitom, parazitom, tumorom, stranim tijelom i hiperplazijom submukoznih limfatičnih folikula (3). Hiperplazija submukoznih limfatičnih folikula je najčešći uzrok opstrukcije kod mlađih osoba i može biti uzrokovana i bakterijskim infekcijama, infekcijama parazitima, te crijevnim i sustavnim virusnim infekcijama (10). Pošto sluznica crvuljka luči sekret, bez obzira na opstrukciju, to dovodi do povećanog intraluminalnog tlaka distalno od mjesta opstrukcije. Nadalje, u crvuljku dolazi do razmnožavanja bakterija što posljedično dovodi do mobilizacije leukocita i formiranja gnoja, te se tako dodatno povisuje intraluminalni tlak. U jednom trenutku, ukoliko ovo stanje perzistira, intraluminalni tlak postane viši od tlaka u venskoj i limfatičnoj cirkulaciji, pa dolazi do prekida venske i limfatične cirkulacije. Sluznica tada postaje hipoksična i zbog gubitka integriteta epitela, pogodno mjesto za ulazak bakterija (3). Kao posljedica infekcije i venske staze nastaje tromboza intramuralnih krvnih žila što dodatno pridonosi edemu i hipoksičnosti sluznice. Ako se takav, upaljeni crvuljak ne odstrani, upalni proces se nastavlja širiti kroz stijenku crvuljka, posljedično zahvati serozu i tako uzrokuje nastanak fibrinopurulentnog eksudata, upalu seroze okolnih dijelova crijeva, te upalu parijetalnog peritoneuma. Na takav način nastaje ograničeni peritonitis. Daljnjim napredovanjem upale kompromitira se arterijska cirkulacija, što se obično događa nakon 24 do 36 sati. To dovodi do nekroze stijenke crvuljka koji, ukoliko se ne odstrani, perforira. Perforacijom crvuljka dolazi do aktivacije lokalnih obrambenih mehanizama koji uključuju sljepljivanje crijevnih vijuga sa velikim omentumom kako bi se spriječilo širenje upale. Tako nastaje periapendikularni apsces. Ako lokalni obrambeni mehanizmi ne uspiju zaustaviti širenje upale dolazi do difuznog peritonitisa što je posebno često u djece i osoba mlađe životne dobi zbog slabije razvijenog velikog omentuma. Iako ishod ovisi o lokalnim i

sustavnim obrambenim mehanizmima, pa je zbog toga mogući ishod i spontano izlječenje, zbog opasnosti od perforacije, svaka sumnja na apendicitis je indikacija za hitno kirurško odstranjenje crvuljka (3).

1.2.4. Patologija

Postoji više stadija upale crvuljka. Najraniji stadij upale crvuljka je *appendicitis acuta catarrhalis* karakteriziran upalnim eksudatom u lumenu i polimorfonuklearima u stijenci. Sljedeća faza je gnojna upala *appendicitis acuta suppurativa*, karakterizirana širenjem upalnog eksudata kroz čitavu stijenku crvuljka uz prisutnost gnoja u lumenu (11). Najteži oblik upale je *appendicitis acuta gangrenosa* u kojoj dolazi do nekroze stijenke (Slika 3).



Slika 3. Histološki prikaz gangrenoznog apendicitisa (HE x 100)

1.2.5. Klinička slika

Klinička slika akutne upale crvuljka nije karakteristična jer ovisi o više čimbenika koji su promjenjivi. To su položaj crvuljka, dob bolesnika i stupanj upale (11). Zna se da je 1 od 5 apendicitisa neprepoznat (12), a također, nerijetko se napravi hitna apendektomija bolesnicima koji su imali crvuljak bez upalnih promjena. Prvi i najvažniji simptom apendicitisa je bol. Bol počinje epigastrično ili, još češće, periumbilikalno. Takva bol se javlja sporije, tupa je, slabije lokalizirana i protrahirana. Naziva se visceralna bol i nastaje zbog nadražaja upalom aferentnih C vlakana sluznice crvuljka. Nakon 6–12 h bol se lokalizira u desnom donjem kvadrantu trbuha. Bol se lokalizira zbog širenja upale i posljedičnog nadražaja seroze crvuljka i parijetalnog peritoneuma iznad njega. Takva bol se naziva somatska ili parijetalna bol, ona je oštra i jasno lokalizirana, pa bolesnici točno pokazuju mjesto boli u McBurneyjevoj točki. Upravo ova migracija boli je izrazito karakteristična. Ona se pojačava pokretom, kašljanjem, dubokim udahom ili kihanjem. Zbog toga, bolesnici često mirno leže te su im noge flektirane u kuku i koljenu kako bi smanjili kretanje i samim time pogoršavanje boli (3, 13). Uz bol, gubitak apetita je najčešći simptom. Mučnina se također često javi, a povraćanje, do kojeg ne mora ni doći, se javlja nekoliko sati nakon pojave boli. Ukoliko se javi prije boli, tada bi trebalo prije posumnjati na virusnu infekciju probavnog sustava ili intestinalnu opstrukciju. Blaga febrilnost ili češće, subfebrilnost, javlja se nakon pojave prethodno navedenih simptoma. Ni normalna tjelesna temperatura, kao ni visoka febrilnost ne isključuju apendicitis, ali visoka tjelesna temperatura češće govori u prilog drugim stanjima ili nastanku komplikacija apendicitisa. Nadalje, javlja se i opstipacija ili, još češće, proljev, ali to nisu česti simptomi. Klasična klinička slika s gubitkom apetita i periumbilikalnom boli, praćeno s mučninom, premještanjem boli u desni donji kvadrant i povraćanjem se javlja u 50% slučajeva (3). Djeca, starije osobe i trudnice imaju nešto drugačiju kliničku sliku (14). Akutni apendicitis u dojenčadi i općenito u djece mlađe od 3 godine je vrlo rijedak (15). Do perforacije dolazi u oko 25% adolescenata i čak 80% djece mlađe od 5 godina. Uzrok tome su česti gastroenteritisi i slabija lokalizacija bolnosti, s posljedičnom zakašnjelom dijagnozom i samim time većim rizikom od komplikacija kao što je perforacija. U djece perforacija češće dovodi do nastanka difuznog peritonitisa zbog slabije razvijenog velikog omentuma i time slabije lokalizacije upale. Osim perforacije, u djece su češće i druge komplikacije, kao što je periapendikularni apsces, na kojeg bi trebali posumnjati u djeteta s lošim općim stanjem i palpabilnom masom u desnom donjem kvadrantu. Starije osobe imaju slabije izražene simptome, pa se liječniku javljaju u već uznapredovanoj fazi

bolesti sa simptomima boli u trbuhu neodređene lokalizacije, gubitkom apetita i vrućicom. Samim time, pravovremeno liječenje je otežano, pa je i rizik od komplikacija povećan. U trudnoći dolazi do teškoće u dijagnosticiranju apendicitisa zbog povećane maternice koja potiskuje crvuljak kranijalno. Potreban je poseban oprez u uznapredovanoj trudnoći jer smrtnost i majke i ploda raste s uznapredovalošću trudnoće. Osim trudnica, djece i starijih osoba, postoje atipični oblici apendicitisa koji mogu nastati zbog atipičnog anatomskog položaja crvuljka. To su retrocekalni, pelvični i subhepatični apendicitis. Kod retrocekalnog apendicitisa, bol nije jaka i jasno lokalizirana. Ponekad se javi u desnom gornjem kvadrantu ili desnom kostovertebralnom kutu kada treba posumnjati i na pijelonefritis. Kod pelvičnog apendicitisa, bol najčešće migrira iz epigastrične regije u donji, nerijetko, i lijevi kvadrant. Javljaju se i dizurija i dijareja zbog nadražaja mokraćnog mjehura i rektuma. Subhepatični apendicitis je zbog visokog položaja crvuljka teško razlučiti od kolecistitisa (3).

1.2.6. Klinički znakovi

Klasičan klinički znak apendicitisa je bol na palpaciju i laganu perkusiju u desnom donjem kvadrantu, točnije u McBurneyjevoj točki. Palpirati valja nježno, u apendicitisu i lagani pritisak prsta izaziva bolnost. Defans mišića u desnom donjem kvadrantu vidimo u uznapredovanoj upali. Iako nema dijagnostičkog testa koji je specifičan isključivo za apendicitis, postoje brojni klinički znakovi koji nam pomažu u dijagnostici akutnog apendicitisa (3, 16, 17). Klinički znakovi za akutni apendicitis prikazani su u Tablici 1.

Tablica 1. Klinički znakovi za akutni apendicitis.

NAZIV ZNAKA	OPIS
1. Blumberg I	Bolnost u McBurneyjevoj točki nakon pritiska
2. Blumberg II	Bolnost se pojača nakon naglog otpuštanja pritiska u McBurneyjevoj točki
3. Rovsing	Pri palpaciji lijevog dijela trbuha u području sigme pojača se bol u desnom dijelu trbuha
4. Grassman	Pojačanje boli koje nastaje perkusijom trbuha
5. Dunphy	Pojačanje boli pri kašljanju
6. Znak psoasa	Bol prilikom pasivne ekstenzije desne natkoljenice sa ispruženim koljenom na lijevom boku. Pozitivan pri retrocekalnom položaju crvuljka
7. Horn	Pojačanje boli prilikom povlačenja testisa prema dolje
8. Znak opturatora	Bol na pasivnu unutarnju rotaciju flektirane natkoljenice. Upućuje na pelivični apendicitis
9. Krüger	Pojačavanje boli kada ispitivač drži pritisnutu ruku u ileocekalnom području dok bolesnik podiže desnu nogu ispruženu u koljenu
10. Perman	Pritisak na lijevoj strani te naglo otpuštanje istog donjeg dijela trbuha pojačava bol desno
11. Lanz	Odsutnost desnog kremasteričnog refleksa
12. Lennader	Razlika aksilarne i rektalne temperature veća od 0.5 °C
13. Hedri	Perkusijom izazvana bol u nezatnoj udaljenosti od očekivane lokalizacije crvuljka
14. Mc Burneyev	Bolnost u Mc Burneyjevoj točki na pritisak
15. Znak flatulencije	Osjećaj u bolesnika da bi mu bilo lakše zbog smanjenja napetosti trbuha nakon pražnjenja ili ispuštanja plinova
16. Znak ležećeg policajca	Bolesnik osjeti jaču bol u desnom donjem dijelu trbuha pri vožnji automobilom prelazeći preko “ležećeg policajca”

1.3. Dijagnostička obrada

1.3.1. Laboratorijska obrada

Laboratorijska obrada kompletne i diferencijalne krvne slike je jeftina i brza. Akutni apendicitis često je praćen leukocitozom koja varira između $10-16 \times 10^9/L$, ovisno o stadiju bolesti (15). Vrlo visoke vrijednosti leukocita nalazimo u bolesnika s perforacijom crvuljka (18). U diferencijalnoj krvnoj slici 95% bolesnika ima neutrofiliju (19). Ponavljanjem mjerenja povećava se i specifičnost pretrage. Osim kompletne i diferencijalne krvne slike, mjeri se još i C – reaktivni protein (CRP). To je nespecifični reaktant akutne faze upale i također je povišen u većine bolesnika. Povišene vrijednosti CRP-a nalazimo i u raznim drugim upalnim stanjima i sam za sebe nema dijagnostičku vrijednost. U djece i starijih bolesnika laboratorijska obrada je nepouzdana jer često nemaju adekvatan imunološki odgovor na infekciju. Također, kod trudnica prisutna je fiziološka leukocitoza koja smanjuje značenje ove pretrage (3). Analiza urina može također biti korisna u razlikovanju apendicitisa od infekcija mokraćnog sustava. Blaga piurija se može naći u bolesnika s apendicitisom zbog anatomske blizine crvuljka i desnog uretera, međutim, teška piurija se nalazi najčešće u bolesnika s infekcijom mokraćnog sustava. Uredan nalaz analize urina isključuje mokraćnu infekciju, ali pozitivan ne isključuje apendicitis (16, 19). U urinu se još može mjeriti i 5-hydroxyindol octena kiselina (HIAA) koja također može biti povišena u apendicitisu zbog brojnih stanica crvuljka koje izlučuju serotonin. Osim što povišena koncentracija HIAA govori u prilog apendicitisu, smanjenje koje može uslijediti nakon toga je povezano s nekrozom crvuljka i bitno je utoliko što ukazuje na opasnost od perforacije crvuljka (20).

1.3.2. Radiološka obrada

Prva metoda izbora slikovne dijagnostike u bolesnika sa sumnjom na akutni apendicitis je transabdominalni ultrazvuk (UZV). Preporučuje se napraviti UZV svakom bolesniku, osobito ako klinička dijagnoza nije jasna. Osjetljivost mu je do 75%, specifičnost iznad 90% (3). Ultrazvučni kriteriji apendicitisa su nemogućnost kompresije ileocekalne regije sondom zbog jake boli, apendiks okružen hipoehogenom stjenkom debljom od 2 cm te promjer crvuljka veći od 6 mm (3). Kompjuterizirana tomografija (CT) je poželjna slikovna metoda u dijagnosticiranju akutnog apendicitisa i njegovih komplikacija sa senzitivnošću i

specifičnošću od 95-98 % i kao takva je točnija u postavljanju dijagnoze od ultrazvuka (21). CT s oralnim ili rektalnim kontrastom je visoko precizan, vremenski učinkovit i ekonomičan za dijagnosticiranje bolesnika s apendicitisom čija je klinička prezentacija dvosmislena i netipična (22). Kriteriji za dijagnosticiranje apendicitisa CT-om su hiperdenzitet pericekalnog masnog tkiva, apendikoliti, zadebljan crvuljak (više od 6 mm) te periapendikularni apsces. Glavni nedostatak CT-a je visoka doza zračenja zbog čega se u dijagnostici akutnog apendicitisa koristi samo iznimno. Nativna rentgenska snimka trbuha nema značajnu vrijednost za dijagnostiku akutnog apendicitisa, ali koristi se kod isključivanja stanja koja u kliničkoj slici mogu imitirati akutni apendicitis (3). MRI i scintigrafija su bili korišteni u dijagnostici apendicitisa s visokom dijagnostičkom točnošću, međutim, danas se u dijagnostici akutnog apendicitisa više ne koriste, zbog teže dostupnosti u hitnoj službi.

1.3.3. Diferencijalna dijagnoza

Diferencijalno-dijagnostički dolazi u obzir različit spektar bolesti pri čemu spol i dob imaju važnu ulogu. U dojenčadi i djece su posebno česti mezenterijalni limfadenitis, invaginacija, crijevna duplikacija, enterobijaza i Meckelov divertikulitis, a u perimenarhijalnih djevojčica još i menstrualni simptomi i cista ovarija (3, 23). U odraslih treba isključiti Crohnovu bolest, divertikulitis, gastroenteritis, upalnu bolest crijeva, perforaciju peptičkog ulkusa, akutni kolecistitis, akutni pankreatitis, renalne kolike, te ginekološke bolesti kao što su torzija ili ruptura ciste desnog jajnika, adneksitis, tuboovarijski apsces, ektopična trudnoća i menstrualne boli. (3).

1.3.4. Komplikacije apendicitisa

Najčešće komplikacije apendicitisa su perforacija i stvaranje peritiflitičkog (periapendikularnog) apscesa ili razvoj difuznog peritonitisa. Rjeđe komplikacije su pileflebitis i sepsa. Učestalost perforacije je 20%, češće se javlja u ranoj dječjoj dobi, do dvije godine, i u starijoj životnoj dobi, iznad 70 godina. Rizik za nastanak perforacije naglo raste nakon 24 sata od početka simptoma (15) Najčešće se očituje kao difuzna abdominalna bol koja se javlja nakon lokalizirane bolnosti u desnom donjem dijelu trbuha, visoka tjelesna temperatura ($>38.5^{\circ}\text{C}$) i leukocitoza. Posljedica perforacije je stvaranje periapendikularnog apscesa, ali može dovesti i do difuznog peritonitisa. Periapendikularni apsces je primjer

lokalizirane perforacije zbog toga što crijevne vijuge i omentum sprječavaju širenje upalnoga sadržaja po trbušnoj šupljini. Klinički se očituje palpabilnom rezistencijom u donjem desnom kvadrantu trbuha i vrućicom. U laboratorijskim nalazima se nalazi leukocitoza, a često postoji i poremećaj u prolazu kroz crijeva odnosno ileus koji se radiološki vidi kao više aerolikvidnih razina tankog crijeva u donjem dijelu trbuha. Peritonitis je posljedica širenja upalnoga sadržaja po trbušnoj šupljini. Klinički se očituje difuznom abdominalnom boli, visokom tjelesnom temperaturom i distendiranim abdomenom (3). Pileflebitis je rijetka komplikacija, a radi se o septičnom tromboflebitisu portalnog venskog sustava, karakteriziran je visokom tjelesnom temperaturom, rigorom i žuticom.

1.4. Kirurško liječenje

1.4.1. Uvodne napomene i indikacije

Apendektomija ili odstranjenje crvuljka je jedan od najčešćih zahvata u hitnoj kirurgiji probavnog sustava. Postavljanje dijagnoze i indikacije za operacijski zahvat nije jednostavno zbog toga što ne postoji nijedna dijagnostička pretraga koja bi bila specifična baš za upalu crvuljka (24). Zbog toga je sama klinička sumnja na apendicitis indikacija za apendektomiju.

1.4.2. Klasična apendektomija

Otvorena apendektomija se danas provodi malom laparotomijom u desnom donjem kvadrantu trbuha gdje se koža i potkožje presijecaju kosom ili više poprečno položenom incizijom u takozvanoj McBurneyevoj točki. Kad se crvuljak dovede u područje operacijske rane njegova se vaskularna opskrba prekida u mezoapendiksu podvezivanjem apendikularne arterije, te se crvuljak podveže i presiječe. Nakon toga se baza crvuljka opskrbi obodnim šavom. Ukoliko je došlo do perforacije crvuljka i razvitka peritonitisa potrebno je dobro isprati trbušnu šupljinu, te ordinirati antibiotsku terapiju. Danas je u uporabi najviše zastupljena kombinacija gentamicina i metronidazola. Komplikacije klasične apendektomije mogu se podijeliti u septične i ne septične. Najčešće septične komplikacije su infekcija operacijske rane i intraperitonealni apcesi, dok su dehiscencija bataljka crvuljka, krvarenje, ileus i sterkoralne fistule najčešće ne septične komplikacije (3).

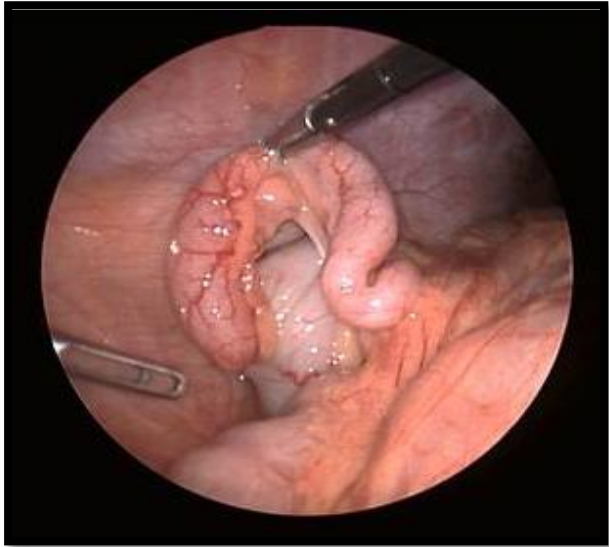1.4.3. Laparoskopna apendektomija

Ginekolog Kurt Semm je napravio prvu laparoskopnu apendektomiju još 1981. godine u Kielu, te svoja saznanja objavio 1983. godine (9, 25, 26). Pokazalo se da

laparoscopska apendektomija ima sve prednosti minimalno invazivne kirurgije, međutim još uvijek nije svugdje prihvaćena kao metoda izbora u rješavanju akutnog apendicitisa. Razlog tome je nešto viša cijena i krivulja učenja, te nemogućnost stalne dostupnosti tima za provođenje laparoscopske operacije u hitnoj službi. U trudnica je preporučljivo učiniti laparoscopsku apendektomiju samo u srednjem tromjesečju trudnoće. U prvom tromjesečju se ne preporuča jer mogući negativni utjecaji povišene koncentracije CO₂ na dijete još nisu do kraja poznati, a u trećem tromjesečju nedostatak prostora u trbuhu značajno otežava laparoscopski zahvat. Nakon laparoscopske apendektomije s tri male incizije bolesnik ima minimalne bolove, lakše diše i iskašlja, brže ustaje iz postelje i hoda što smanjuje i broj komplikacija dišnih putova i tromboza dubokih vena. Nadalje, učestalost infekcija operacijske rane, kao i stvaranje priraslica nakon laparoscopskog postupka je značajno manja nego kod otvorenog, pa je samim time i broj poslijeoperacijskih ileusa znatno smanjen.

Laparoscopska apendektomija se, poput svih laparoscopskih zahvata, radi u općoj anesteziji. Bolesnik leži na leđima ispruženih nogu. Operater se nalazi s lijeve strane bolesnika, a asistent s njegove desne strane. Oprema za izvođenje zahvata, s monitorom na vrhu, se nalazi s desne strane bolesnika u visini stopala. Instrumentarka, sa svojim stolom, stoji pored operatera, s njegove lijeve strane. Pneumoperitoneum se uspostavlja kroz Veressovu iglu nakon incizije iznad pupka. Na tom istom mjestu se uvlači i laparoskop i prvi troakar od 5 mm ili 10 mm. Nakon postizanja pneumoperitoneuma preporučuje se bolesnika namjesiti u Trendeleburgov položaj, a operacijski stol se okreće ulijevo. Asistent manevrira laparoskopom. Napravi se eksploracija trbušne šupljine. Nakon toga se postavljaju još dva troakara. Jedan od 5 mm u desnom gornjem kvadrantu trbuha, nešto proksimalnije od položaja crvuljka, i drugi od 5 mm ili 10 mm suprapubično. Položaj ovih troakara nije stalan nego se može mijenjati ovisno o građi bolesnika, lokalnom nalazu ili sklonosti operatera. S hvataljkom, u lijevoj ruci operatera, podigne se crvuljak tako da ga se prihvati za mezenteriolum. Hvatanje i gnječenje samog crvuljka može dovesti do njegova puknuća i širenja infekcije tako da treba biti oprezan s crvuljkom. S instrumentom u desnoj ruci operater odvaja crvuljak i mezenteriolum od okolnih organa, ako postoje priraslice (Slika 4). Za zbrinjavanje mezenteriola odnosno apendikularne arterije danas su dostupni brojni uređaji od kojih se u kliničkoj praksi najviše upotrebljavaju harmonični rezač, sustav za bipolarnu koagulaciju i sustav za termalnu ligaciju (27). Treba pažljivo rukovati njima kako bi se izbjegle termičke ozljede okolnih organa (27, 28). Baza crvuljka može se opskrbiti na više načina (endoscopska omča, polimerski klipovi i linearni samošivač), te se nakon toga on

presiječe otprilike 5 mm iznad ligature ili klipa istim instrumentom koji je bio korišten za zbrinjavanje mezenteriola (17). Prije toga je preporučljivo postaviti metalnu kvačicu na njegov distalni dio. Kako ne bi došlo do ponovnog apendicitisa, važno je crvuljak odstraniti u cijelosti. Crvuljak se iz trbušne šupljine odstrani kroz 10 mm troakar pomoću endoskopske vrećice. Uputno je, pogotovo u slučajevima perforacije, dobro isprati trbušnu šupljinu. Indikacije za poslijeoperacijsku uporabu antibiotika su iste kao i kod otvorenog postupka.



Slika 4. Laparoskopski prikaz inflamiranog crvuljka

Operacijsko vrijeme laparoskopske apendektomije je, prema brojnim radovima, isto ili nešto duže nego kod otvorenog postupka. Boravak u bolnici je kraći, a povratak svakodnevnom životu brži nakon laparoskopskog postupka (24). Kozmetički učinak, s tri male incizije je bolji. Infekcije rane nakon laparoskopske apendektomije su znatno rjeđe (do 60%), čak i u slučajevima izrazito upalno promijenjenog ili perforiranog crvuljka. Najčešći razlog postoperativnim komplikacijama jest insuficijentna opskrba bataljka crvuljka, najčešće nastala uporabom elektrokoagulacije u neposrednoj blizini linije presijecanja (17). Sve analize pokazuju da je laparoskopska apendektomija razmjerno jednostavna operacija koja za bolesnika ima niz prednosti u odnosu na otvoreni zahvat. Broj komplikacija je manji, a oporavak kraći. Danas sve veći broj kirurga prihvaća laparoskopsku apendektomiju i u mnogim ustanovama ona je postala „zlatni standard“ za postavljanje dijagnoze u bolesnika s bolovima u donjem desnom kvadrantu trbuha i terapiji apendicitisa (3, 29).

1.4.4. Komplikacije apendektomije

Najčešće komplikacije apendektomije su infekcija kirurške rane, nastanak intraabdominalnog apscesa i paralitički ileus. Rjeđe su hematomi i dehiscijencija operacijske rane, krvarenja iz apendikularne arterije i fekalna fistula (3).

1.5. Konzervativno liječenje apendicitisa

Apendektomija je prva linija liječenja akutnog apendicitisa otkad je 1889. godine McBurney napravio prvi izvještaj o takvom načinu liječenja apendicitisa, te se od tada smatra da bez kirurške intervencije bolest napreduje iz nekomplikiranog u perforirani apendicitis. Ovakav način razmišljanja je postao upitan nakon što su objavljene studije koje su pokazale manju smrtnost nakon antibiotske terapije nego nakon apendektomije kod nekomplikirane upale crvuljka (30, 31). Rutinsko uzimanje antibiotika u bolesnika s akutnim nekomplikiranim apendicitisom nije prihvaćeno zbog nedostatka znanstvenih dokaza koji bi takvu terapiju podržali (32). Styruđ i suradnici pokazali su da je u 12% bolesnika, koji su podvrgnuti konzervativnom načinu liječenja akutnog apendicitisa, bila potrebna kirurška intervencija unutar 24 h (33). Također, meta analiza je pokazala da ponovni nastanak upale crvuljka u bolesnika liječenih antibiotskom terapijom iznosi 15% (32). Harrison i suradnici objavili su istraživanje u kojem su pokazali da je lokalizirani ili generalizirani peritonitis nakon liječenja antibiotskom terapijom nastao u 21% bolesnika, dok su te iste komplikacije nakon operacijskog liječenja nastale u 28% bolesnika, ali je konačni uspjeh liječenja bio manji u bolesnika liječenih antibiotikom (34). Liu i suradnici su pokazali da antibiotska terapija rezultira s 31% manje komplikacija u usporedbi s apendektomijom (35). Antibiotici se mogu sigurno koristiti kao prva linija liječenja u bolesnika s akutnim nekomplikiranim apendicitisom. Antibiotska terapija nije povezana s većom incidencijom perforacije ili sa značajnom razlikom u duljini hospitalizacije u odnosu na apendektomiju. Postoji pretpostavka da bi nekomplikirani akutni apendicitis trebalo liječiti slično kao druga upalna intraabdominalna stanja kao što je divertikulitis kolona kod kojeg terapija antibioticima ima vrlo važnu ulogu. Konzervativni pristup liječenju akutne upale crvuljka preporučuje se za periferne bolničke ustanove, pogotovo u zemljama u razvoju gdje liječenje antibioticima predstavlja manje financijsko opterećenje zdravstva i nije praćeno je s nepotrebnim kirurškim komplikacijama.

2. CILJ ISTRAŽIVANJA

Laparoskopska apendektomija postala je metoda izbora u liječenju akutnog apendicitisa (36). Različite randomizirane studije i metaanalize pokazale su brojne prednosti laparoskopske apendektomije u odnosu na otvorenu (36-39). Iako je kirurška tehnika laparoskopske apendektomije dobro poznata, još uvijek postoje dvojbe o načinu zbrinjavanja baze crvuljka (17, 37). Tijekom laparoskopske apendektomije, zbrinjavanje baze crvuljka važan je korak zbog mogućih poslijeoperacijskih komplikacija koje mogu nastati. Postoje brojni načini zbrinjavanja baze crvuljka kao što su endoskopski samošivač, metalni klipovi, endoskopska omča i endoskopski polimerski klipovi. Svaki način ima svoje prednosti i nedostatke s obzirom na klinički i patološki stadij akutnog apendicitisa. Danas se najčešće koriste endoskopska omča i različiti oblici endoskopskih klipova.

Cilj istraživanja:

Usporediti učestalost komplikacija koje nastaju uporabom endoskopskog polimerskog klipa u odnosu na endoskopsku omču u zbrinjavanju baze crvuljka u laparoskopskoj apendektomiji u djece.

Hipoteze:

Predložena studija postavlja sljedeće hipoteze:

1. Endoskopska omča je jednako sigurna kao i polimerski klip u zbrinjavanju baze crvuljka.
2. Nema značajne razlike u nastanku intraoperacijskih i poslijeoperacijskih komplikacija, u bolesnika u kojih je korištena endoskopska omča u odnosu na polimerski klip u zbrinjavanju baze crvuljka.
3. Nema značajne razlike u duljini boravka u bolnici u bolesnika u kojih je korištena endoskopska omča u odnosu na polimerski klip u zbrinjavanju baze crvuljka.
4. Uporaba polimerskog klipa utječe značajno na skraćanje operacijskog vremena u laparoskopskoj apendektomiji.
5. Cijena polimerskog klipa značajno je niža u odnosu na endoskopsku omču.

3. ISPITANICI I METODE

3.1. Ispitanici

Ispitanici su svi bolesnici u kojih je učinjena laparoscopska apendektomija zbog sumnje na akutni apendicitis od 01. listopada 2011. do 01. lipnja 2016. u Zavodu za dječju kirurgiju KBC Split.

Kriteriji uključenja:

1. Bolesnici u dobi <18 godina u kojih je učinjena laparoscopska apendektomija,
2. Bolesnici oba spola.

Kriteriji isključenja:

1. Bolesnici stariji od 17 godina,
2. Bolesnici u kojih nije moguće izvesti laparoscopski zahvat,
3. Bolesnici u kojih je učinjena konverzija na klasični operacijski zahvat,
4. Bolesnici koji iz osobnih razloga ne pristaju na laparoscopsku operaciju,
5. Bolesnici u kojih je baza crvuljka opskrbljena endoscopskim samošivačem.


3.2. Materijali i metode

3.2.1. Operacijski postupak

Svi ispitanici u studiji izloženi su laparoscopskoj apendektomiji, koja podrazumijeva insuflaciju plina (CO₂) u trbušnu šupljinu kroz Veressovu iglu, uvođenje 3 troakara (10 mm, 5 mm i 5 mm) kroz koja se izvodi zahvat, eksploraciju trbušne šupljine, skeletiranje crvuljka harmoničnim rezačem (UltracisionTM, Ethicon Endo-surgery, Cincinnati, Ohio, USA), sustavom za termalnu ligaciju (MiSealTM, Microline, Beverly, Massachusetts, USA) ili sustavom za bipolarnu koagulaciju (LigasureTM, Valleylab, Boulder, Colorado, USA), opskrbu bataljka crvuljka endoscopskom omčom ili polimerskim klipom te ispiranje operacijskog polja i izvlačenje crvuljka kroz jedan od radnih troakara pomoću endoscopske vrećice. Ukoliko se tijekom eksploracije trbuha naiđe na drugi patološki supstrat postupi se prema nalazu.

3.2.2. Endoskopska omča


Endoskopska omča je građena od svile ili poliglaktina i može biti različite debljine. U istraživanju smo koristili endoskopsku omču od poliglaktina debljine 0 (Vicryl-Endoloop 0, Ethicon Endo-surgery, Cincinnati, Ohio, USA) (Slika 5). Omča se nalazi u plastičnoj tubi s prethodno formiranom ligaturom s čvorom. Nakon što se skeletirani crvuljak provuče kroz omču, omča se plasira na njegovu bazu i čvor se stegne. Ostatak konca se reže škarama, te se zajedno s plastičnom tubom odstrani kroz radni troakar.



Slika 5. Endoskopska omča

3.2.3. Polimerski klip

Polimerski klip je građen od specijalnog polimera kako bi se osigurala visoka razina biokompatibilnosti i strukturalne stabilnosti što je ključno za dugotrajnu sigurnost bolesnika. U istraživanju je korišten Ligating Clips XL (Grena, Brentford, UK) (Slika 6). U laparoskopskim operacijama može povezati do 10 mm tkiva kroz troakar od 5 mm ili do 16 mm kroz troakar od 10 mm. Polimerski klip je jeftiniji od endoskopskog samošivača i endoskopske omče, a povezuje tkivo s jednakom sigurnošću.



Slika 6. Polimerski klip

3.3. Organizacija studije:

Prospektivna studija.

3.4. Mjesto studije

Istraživanje je provedeno na Zavodu za dječju kirurgiju KBC Split.

3.5. Metode prikupljanja i obrade podataka

Izvor podataka je protokol studije (Tablica 2) koji se popunjava nakon svake operacije iz podataka povijesti bolesti i operacijske liste. Bolesnici ili njihovi roditelji, ako se radi o maloljetnim osobama, potpisuju pisani pristanak na operacijski zahvat.

3.5.1. Primarne mjere ishoda

Primarna mjera ishoda bila je učestalost nastanka intraabdominalnih apscesa i/ili peritonitisa.

3.5.2. Sekundarne mjere ishoda

Sekundarne mjere ishoda uključivale su intraoperacijske i ostale poslijeoperacijske komplikacije, vrijeme trajanja operacijskog zahvata, duljina boravka u bolnici, postotak reoperacija i razlike koštanja pojedinih operacijskih zahvata. Intraoperacijske komplikacije uključuju komplikacije koje nastanu i prepoznaju se za vrijeme operativnog zahvata, kao što su termičke ozljede okolnih organa ili krvarenje. Poslijeoperacijske komplikacije uključuju krvarenje u trbušni zid, infekciju rane, opstrukciju crijeva, poslijeoperacijski ileus i apsces. Cijena polimerskog klipa jest 132,30 kn (Ligating Clips XL, Grena, Brentford, UK), a cijena omče je 246,00 kn (Vicryl-Endoloop 0; Ethicon Endo-surgery, Cincinnati, Ohio, USA).

3.5.3. Statistička obrada podataka

Prikupljeni podatci uneseni su u programske pakete Microsoft Office za obradbu teksta te Microsoft Excel za izradbu tabličnog prikaza. Za statističku analizu korišten je statistički paket za socijalne SPSS 19.0 (IBM Corp, Armonk, NY). Kvantitativni su podaci opisani aritmetičkom sredinom i standardnom devijacijom odnosno medijanom i rasponom, dok su kategorijske varijable izražene apsolutnim brojevima i postocima. Razlike srednjih vrijednosti kvantitativnih podataka između eksperimentalnih skupina testirane su t-testom za nezavisne uzorke ili Mann-Whitney U testom, ovisno o razdiobi podataka. Povezanost načina zbrinjavanja bataljka s različitim kategorijskim varijablama provedena je hi-kvadrat testom ili Fisher exact testom, ovisno o razdiobi predmetnih varijabli. Razina statističke značajnosti za dvostrane testove postavljena je na $P < 0,05$.

3.6. Opis istraživanja

Izvodom iz protokola studije bolesnici su podijeljeni u dvije skupine. Prvu skupinu su činili bolesnici u kojih je bataljak crvuljka opskrbljen endoskopkom omčom, a drugu oni u kojih je bataljak opskrbljen polimerskim klipom. Tehnika zbrinjavanja baze crvuljka ovisila je isključivo o sklonosti operatera. Unutar obje skupine bolesnici su podijeljeni obzirom na intraoperacijski i patohistološki nalaz u tri podskupine. Prvu podskupinu činili su bolesnici s akutnim apendicitisom, drugu oni s perforiranim apendicitisom i treću oni u kojih je nađen crvuljak bez patoloških promjena ili ostala patologija.

Promatrane skupine usporedili smo s obzirom na:

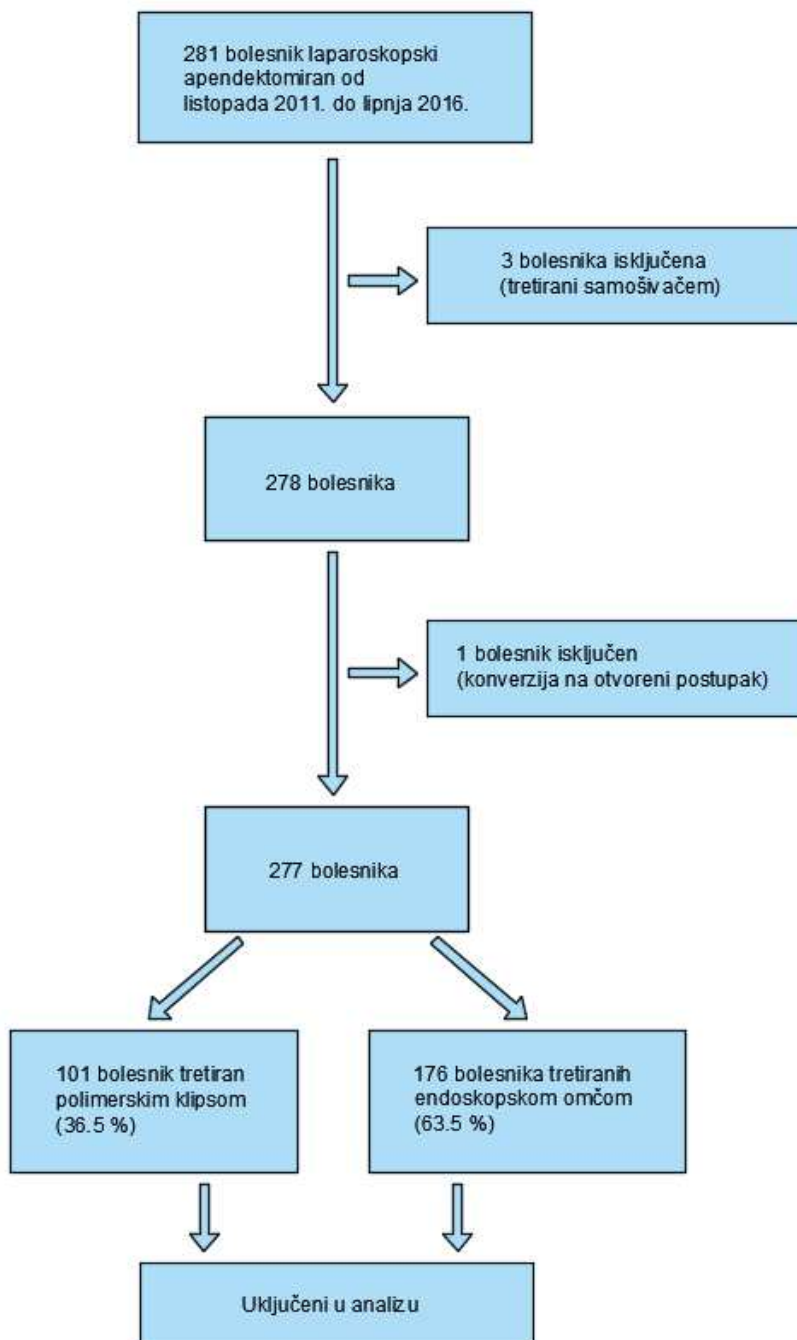
- a) demografske podatke (dob, spol i BMI),
- b) prijeoperacijske laboratorijske vrijednosti (leukociti, CRP, neutrofili),
- c) klinički nalaz (duljina trajanja simptoma, tjelesna temperatura, mučnina/povraćanje i lokalni nalaz),
- d) ishod liječenja (operacijsko vrijeme, duljina hospitalizacije, broj reoperacija),
- e) komplikacije (intraoperacijske i poslijeoperacijske),
- f) način zbrinjavanja mezoapendiksa crvuljka,
- g) cijenu operacijskog zahvata.

Tablica 2. Protokol studije

OPĆI I ANAMNESTIČKI PODACI	
Ime i prezime:	Godina rođenja:
Datum:	Broj povijesti bolesti:
Spol: M / Ž	Visina i težina (BMI):
Prethodne operacije u trbušnoj šupljini:	Kronične bolesti:
KLINIČKI STATUS I PRIJEOPERACIJSKA OBRADA	
Duljina trajanja simptoma (h):	Mučnina: DA / NE
Povraćanje: DA / NE	Klinički nalaz (bolnost na): A -dublju palpaciju; B -blažu palpaciju; C -ograničeni defans; D -generalizirani defans
Temperatura (°C): Aksilarna: Rektalna:	Laboratorijski nalazi prije operacije: Leukociti (x10 ⁹): CRP (mg/dL): Neutrofili (%): Sediment urina:
Ultrazvučni nalaz:	
OPERACIJSKI NALAZ	
Duljina trajanja anestezije (min):	Duljina trajanja operacije (min):
Broj i promjer (mm) korištenih troakara:	Način zbrinjavanja baze crvuljka: A – samošivač B – omča C - klip
Način zbrinjavanja mezenteriola: A – Ligasure; B - UltraCision; C – klip; D – MiSeal	Intraoperacijski nalaz: A–inocentni, B-kataralni, C–flegmonozni, D–gangrenozni, E-perforirani (sa ograničenim ili difuznim peritonitisom)
Drenaža: DA NE	Korištena vrećica za izvlačenje: DA NE
Intraoperacijske komplikacije:	
POSLIJEOPERACIJSKO PRAĆENJE	
Poslijeoperacijske komplikacije:	Reoperacije:
Antibiotska terapija: DA (navesti koja)	NE
Duljina hospitalizacije (dani):	Patohistološka dijagnoza:
Napomene:	
Operater:	

4. REZULTATI

Istraživanje je obuhvatilo ukupno 281 bolesnika, od čega su četiri bolesnika isključena iz studije obzirom da su zadovoljali kriterije isključenja (u troje bolesnika baza crvuljka opskrbljena je endoskopskim samošivačem, a u jednog bolesnika učinjena je konverzija na otvoreni zahvat). Dijagram tijeka (engl. Flow chart) bolesnika uključenih u studiju prikazan je na Slici 7. U konačnici u studiju je uključeno 277 bolesnika od čega je bilo 147 (53.1 %) dječaka i 130 (46.9%) djevojčica. Medijan prosječne dobi bio je 13 godina (IQR; 10, 16). Demografski, laboratorijski i klinički podaci kao ishod liječenja prikazani su u Tablici 3.



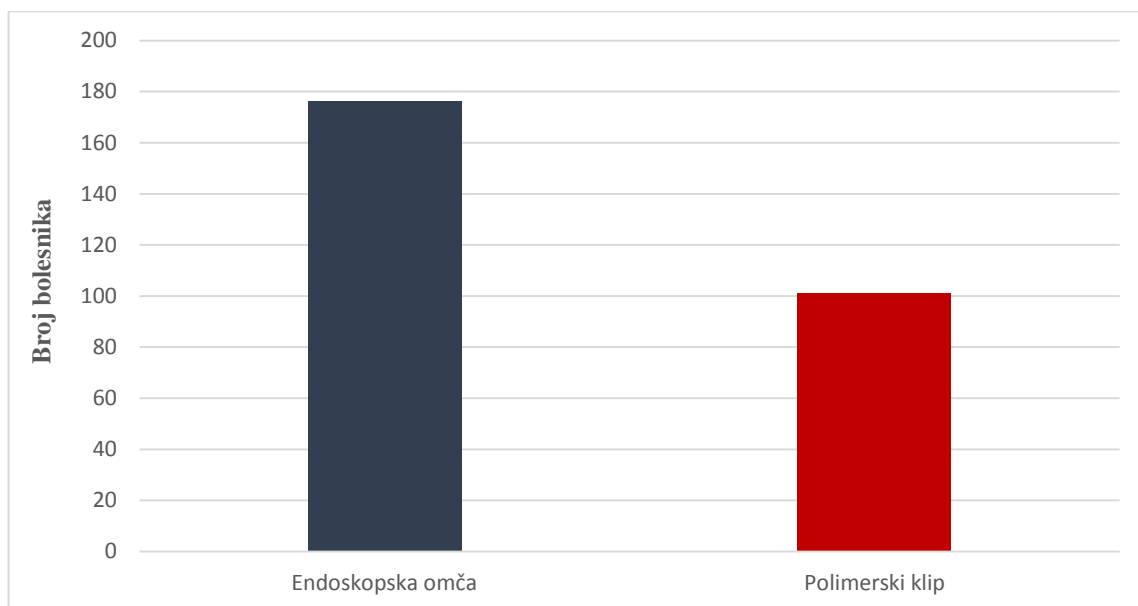
Slika 7. "Flow chart" bolesnika uključenih u studiju

	Skupina I POLIMERSKI KLIP (n=101)	Skupina II ENDOSKOPSKA OMČA (n=176)	P
Demografski podaci			
Dob (godine) <i>median (IQR)</i>	13 (10, 15)	13.5 (10, 16)	0.341*
Spol (M/Ž) <i>n, (%)</i>	63/38 (62%/38%)	84/92 (48%/52%)	0.019**
BMI (kg/m ²) <i>median (IQR)</i>	19 (17, 21)	20 (19, 23)	0.003*
Prijeoperacijske laboratorijske vrijednosti			
Leukociti (x 10 ⁹ /L) <i>median (IQR)</i>	13.8 (11.7, 17.5)	14.2 (11.1, 17.7)	0.517*
CRP (mg/dL) <i>median (IQR)</i>	29.9 (7.7, 57.5)	20.9 (3.2, 47.7)	0.171*
Neutrofili (%) <i>median (IQR)</i>	81 (73, 90)	80 (73, 86)	0.363*
Klinički podaci			
Trajanje simptoma (sati) <i>median (IQR)</i>	24 (12.5, 35)	20 (12, 28)	0.260*
Tjelesna temperatura (°C) <i>median (IQR)</i>	37.4 (37.0, 37.8)	37.2 (37.0, 37.7)	0.144*
Mučnina <i>n, (%)</i>	85 (84%)	147 (84%)	0.890**
Povraćanje <i>n, (%)</i>	49 (49%)	88 (50%)	0.812**
Lokalna bolnost (Blumberg +, Rovsing +) <i>n, (%)</i>	90 (89%)	159 (90%)	0.796**
Ishod liječenja			
Operacijsko vrijeme (min) <i>median (IQR)</i>	25 (21, 36)	35 (25, 50)	<0.001*
Duljina hospitalizacije (dani) <i>median (IQR)</i>	3 (2, 4)	3 (3, 4)	0.008*
Reoperacija <i>n, (%)</i>	2 (2%)	2 (1%)	0.358**

* Mann-Whitney U test, ** hi-kvadrat test

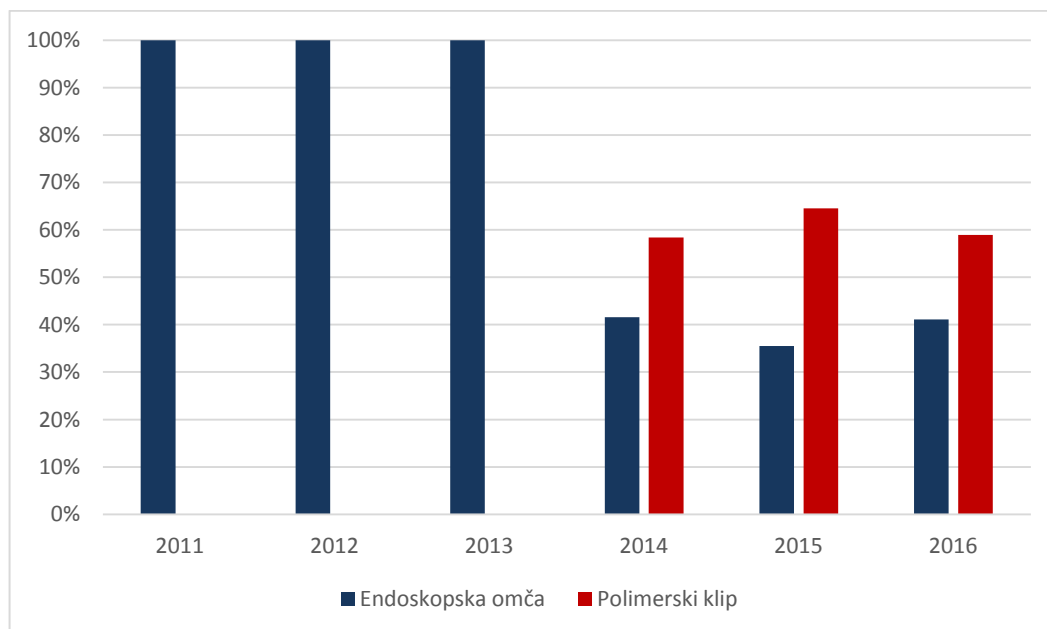
Tablica 3. Demografski, laboratorijski i klinički podaci, te ishod liječenja bolesnika u kojih je učinjena laparoskopna apendektomija

Od ukupnog broja bolesnika, u njih 176 je bataljak crvuljka zbrinut endoskopskom omčom, a u 101 polimerskim klipom (Slika 8).



Slika 8. Raspodjela bolesnika obzirom na metodu zbrinjavanja baze crvuljka

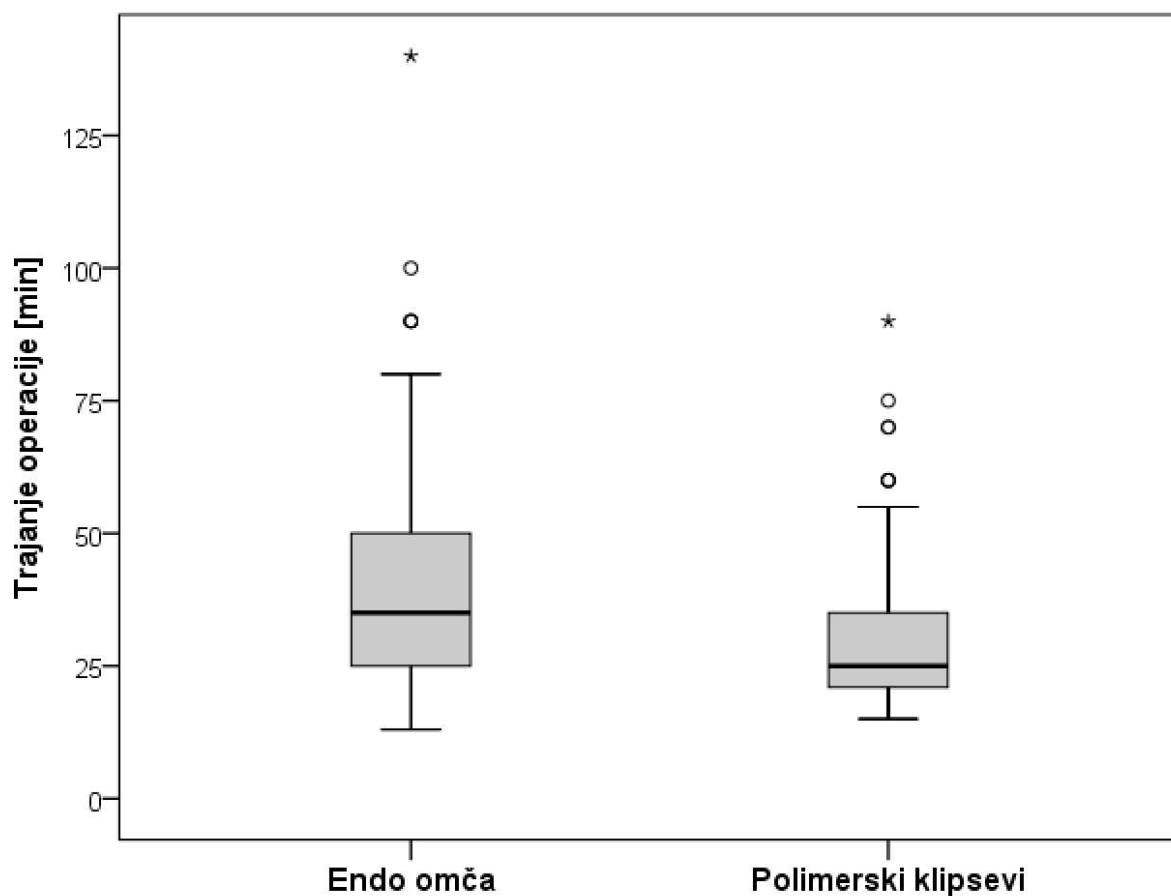
U prve tri godine provođenja studije (2011-2013) korištena je samo endoskopska omča. Kasnije se češće počeo koristiti polimerski klip u omjeru 60:40 u korist polimerskog klipa (Slika 9).



Slika 9. Usporedba korištenja endoskopske omče i polimerskog klipa po godinama

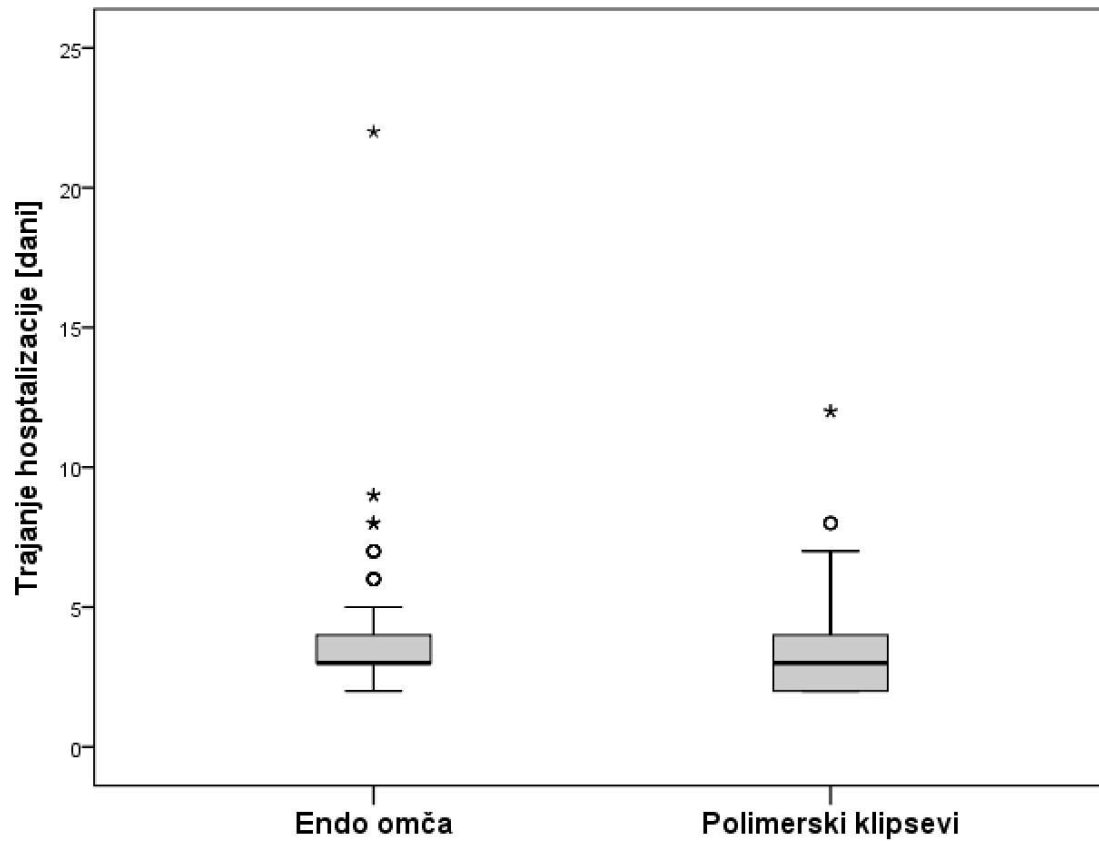
Statistička obrada podataka pokazala je da među skupinama postoji razlika u spolu ($P=0.019$) i BMI ($P=0.003$). Nije bilo statistički značajne razlike među skupinama u odnosu na dob, prijeoperacijske laboratorijske vrijednosti (leukociti, CRP, neutrofilni), duljinu trajanja simptoma, tjelesnu temperaturu, klinički nalaz i simptome (mučnina i povraćanje) (Tablica 3).

Medijan vremena trajanja operacijskog zahvata za skupinu bolesnika u kojih je korišten polimerski klip bilo je 25 min (IQR; 21, 36 min), a u skupini bolesnika u kojih je korištena endoskopska omča 35 min (IQR; 25, 50 min). Prosječno operacijsko vrijeme bilo je za 10 minuta kraće u skupini bolesnika u kojih je korišten polimerski klip u odnosu na bolesnike u kojih je korištena endoskopska omča ($P<0.001$) (Slika 10).



Slika 10. Usporedba trajanja operacijskog zahvata u ovisnosti o metodi zbrinjavanja baze crvuljka ($P<0.001$).

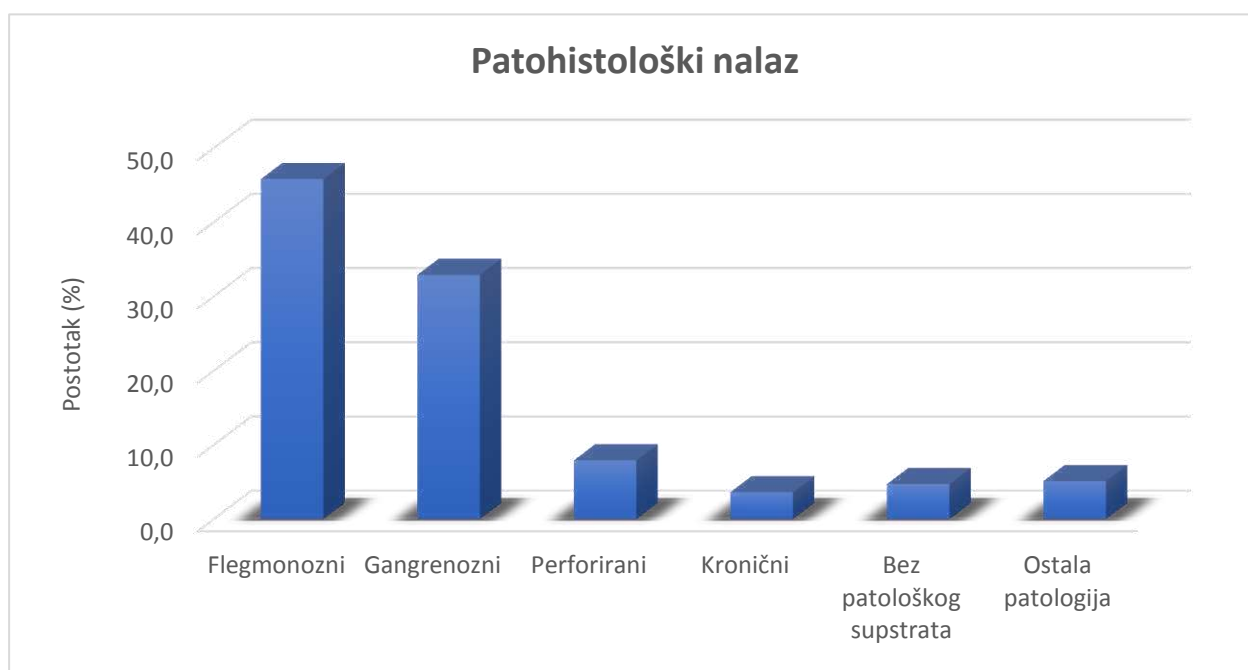
Medijan duljine boravka u bolnici za bolesnike u kojih je korišten polimerski klip za zbrinjavanje baze crvuljka bio je 3 dana (IQR; 2, 4 dana), a za bolesnike u kojih je korištena endoskopska omča, također 3 dana (IQR; 3, 4 dana) ($P=0.008$) (Slika 11).



Slika 11. Usporedba duljine hospitalizacije u ovisnosti o metodi zbrinjavanja baze crvuljka ($P=0.008$).

Reoperirano je četvero djece, po dvoje u svakoj skupini. Nije bilo statistički značajne razlike među skupinama u odnosu na broj reoperacija (Tablica 3).

Patohistološka analiza pokazala je pozitivan nalaz apendicitisa u 250 bolesnika (90.2%). U 13 bolesnika nađen je crvuljak bez patoloških promjena (4.7%) i u 14 bolesnika (5.1%) nađena je ostala patologija. Patohistološka analiza u bolesnika u kojih je učinjena laparoskopska apendektomija prikazana je na Slici 12. i u Tablici 4.



Slika 12. Patohistološka analiza odstranjenih crvuljaka

Tablica 4. Patohistološki nalaz u bolesnika u kojih je učinjena laparoskopska apendekomija.

Patohistološki nalaz	Skupina I POLIMERSKI KLIP (n=101)	Skupina II ENDOSKOPSKA OMČA (n=176)	UKUPNO (n=278)	<i>P</i> *
Flegmonozni <i>n</i> (%)	47 (46.5%)	80 (45.5%)	127 (45.8%)	0.636
Gangrenozni <i>n</i> (%)	29 (28.7%)	62 (35.2%)	91 (32.9%)	
Perforirani <i>n</i> (%)	10 (9.9%)	12 (6.8%)	22 (7.9%)	
Kronični <i>n</i> (%)	6 (5.9%)	4 (2.3%)	10 (3.6%)	
Bez patološkog supstrata <i>n</i> (%)	4 (4.0%)	9 (5.1%)	13 (4.7%)	
Ostala patologija <i>n</i> (%)	5 (5.0%)	9 (5.1%)	14 (5.1%)	
<i>Enterobijaza</i>	0	3		
<i>Ovarijska cista</i>	0	2		
<i>Paraovarijska cista</i>	0	2		
<i>Paraotubarna cista</i>	2	1		
<i>Torz. i gangr. omentuma</i>	2	1		
<i>Mezenterijski limfadenitis</i>	1	0		

Od ukupnog broja bolesnika koji su uključeni u studiju (n=277) nije zabilježena ni jedna intraoperacijska komplikacija, ali je zabilježeno 17 (6.1%) poslijeoperacijskih komplikacija: 5 (1.8%) infekcija kirurške rane (3 u skupini polimerskih klipa, 2 u skupini omča), 5 (1.8%) intraabdominalnih apscesa (2 u skupini polimerskih klipa, 3 u skupini omča), 6 (2.1%) febrilnih stanja koja su trajala dulje od 3 dana (2 u skupini polimerskih klipa, 4 u skupini omča), 1 (0.3%) krvarenje iz mjesta troakara (u skupini polimerskih klipa). Nije nađena statistički značajna razlika u odnosu na poslijeoperacijske komplikacije između dvije ispitivane skupine ($P=0.546$) (Tablica 5).

Tablica 5. Usporedba intraoperacijskih i poslijeoperacijskih komplikacija, u odnosu na intraoperacijski/patohistološki nalaz, u bolesnika u kojih je učinjena laparoskopska apendekomija.

Komplikacija	Akutni apendicitis			Perforirani apendicitis (Peritonitis)			Ostalo ili bez patološkog supstrata		
	POL. KLIP	OMČA	P^*	POL. KLIP	OMČA	P^*	POL. KLIP	OMČA	P^*
	(n=82)	(n=146)		(n=10)	(n=12)		(n=9)	(n=18)	
Infekcija rane	3	2		0	0		0	0	
Intraabdominalni apsces	0	2	0.349	2	1	0.571	0	0	0.546
Febrilitet	1	4		0	0		1	0	
Krvarenje iz mjesta troakara	1	0		0	0		0	0	

*Fisher exact test

Ukupno je bilo 17 poslijeoperacijskih komplikacija. Način zbrinjavanja komplikacija prikazan je u Tablici 6.

Tablica 6. Način zbrinjavanja komplikacija.

	n	konzervativno	reoperacija
Poslijeoperacijske komplikacije	17	13	4
Infekcija rane	5	5	0
Intraabdominalni apsces	5	2	3
Febrilitet	6	6	0
Krvarenje iz mjesta troakara	1	0	1

Tablica 7. Način zbrinjavanja mezoapendiksa u bolesnika u kojih je učinjena laparoskopska apendekomija.

	Skupina I POLIMERSKI KLIP (n=101)	Skupina II ENDOSKOPSKA OMČA (n=176)	UKUPNO (n=277)
Harmonični rezač (Ultracision) <i>n (%)</i>	31 (31%)	130 (74%)	161(58%)
Bipolarna koagulacija (Ligasure) <i>n (%)</i>	34 (34%)	7 (4%)	41 (15%)
Termalna ligacija (MiSeal) <i>n (%)</i>	36 (36%)	39 (22%)	75 (27%)

Iz Tablice 7 je vidljivo da je najčešći način zbrinjavanja mezoapendiksa u skupini bolesnika kojima je baza crvuljka zbrinuta polimerskim klipem termalna ligacija – Miseal (36%) dok je u skupini bolesnika u kojih je baza crvuljka zbrinuta endoskopskom omčom to harmonični rezač – Ultracision (74%).

5. RASPRAVA

Bol u trbuhu jedan je od najčešćih razloga dolaska bolesnika liječniku, a akutna upala crvuljka je najčešći uzrok bolova u trbuhu. Diferencijalno dijagnostički razlikovati apendicitis od drugih bolesti je izrazito teško, naročito u djece. U zadnje vrijeme apendektomija se sve češće izvodi laparoskopski jer, u odnosu na otvorenu operaciju, kraća je duljina hospitalizacije, manja poslijeoperacijska bol, brži oporavak funkcije crijeva, incidencija infekcije rane je manja, pa je i brži povratak svakodnevnom životu (39).

Negativna strana laparoskopske apendektomije je znatno veća cijena od otvorene apendektomije gdje najveći dio troška otpada na jednokratni potrošni materijal (40). U literaturi postoje različiti izvještaji o riziku nastanka intraabdominalnih apscesa nakon laparoskopske apendektomije, od onih koji govore da gotovo nema razlike u nastanku apscesa, do onih koji govore o povećanom broju intraabdominalnih apscesa nakon laparoskopske apendektomije u odnosu na otvorenu (17, 25, 38, 39, 41).

Središte kirurškog zbrinjavanja akutne upale crvuljka laparoskopskim pristupom je način zbrinjavanja baze crvuljka. Postoji nekoliko načina na koji se može zbrinuti baza crvuljka u laparoskopskoj apendektomiji.

Najčešće tehnike koje se koriste za podvezivanje baze crvuljka su polimerski klip, endoskopska omča i endoskopski samošivač. Endoskopski samošivač je sigurna i dobro prihvaćena metoda za zbrinjavanje baze crvuljka u kompliciranom apendicitisu gdje je upala zahvatila bazu crvuljka kada često dolazi do perforacije crvuljka (42). Međutim, kod apendicitisa kod kojih upala nije toliko jaka ili nije zahvaćena baza crvuljka, uputno je koristiti neku drugu metodu. Naime, pokazano je da je u tim slučajevima endoskopski samošivač jednako sigurna metoda kao omča ili polimerski klip. Štoviše, incidencija nastanka intraabdominalnog apscesa, kao i ostalih intraoperacijskih i poslijeoperacijskih komplikacija, je jednaka uz korištenje endoskopskog samošivača i omče, a trajanje operacije je duže uz korištenje endoskopskog samošivača (17, 43). Još jedna od prednosti polimerskog klipa i endoskopske omče u odnosu na samošivač je i ta što ne zahtijevaju uvođenje dodatnog 12 mm troakara što smanjuje rizik od hernija uzrokovanih kirurškom ranom, ali i poboljšava estetski rezultat (44). Dodatni nedostatak upotrebe endoskopskog samošivača je i taj što ostavlja metalni klip na bazi crvuljka koji može dovesti do ileusa uzrokovanog vezivnim priraslicama (42, 45). Nadalje, cijena endoskopskog samošivača je višestruko viša od cijene omče ili polimerskog klipa, te je zbog toga u blažim slučajevima upale crvuljka korištenje endoskopskog samošivača neisplativo i neracionalno. Endoskopski samošivač bi se trebao

koristiti samo kod jakih upala crvuljka i u onim upalama u kojima je promjer baze veći od 10 mm (43, 46).

Akutna upala koja ne zahvaća bazu crvuljka, pa često ni ne dovodi do perforacije, naziva se nekomplikirani apendicitis i predstavlja 85-90% slučajeva apendicitisa (47). Za liječenje ove skupine bolesnika, u mnogim se institucijama najčešće koristi endoskopska omča ili polimerski klip. Brojne studije su uspoređivale ove dvije metode tako što su usporedili vrijeme trajanja operacije, duljinu hospitalizacije, intraoperativne i postoperativne komplikacije.

Uporaba endoskopske omče pokazala se sigurnom, jeftinom i jednostavnom za korištenje (41). Međutim, dovodi do veće manipulacije s bazom crvuljka, teoretski može ispasti i dovesti do poslijeoperacijske infekcije. Također, nije sigurna u bolesnika u kojih je došlo do perforacije baze crvuljka, osobito ako se upala proširila na cekum (48).

Polimerski klipovi su također sigurni, jednostavni za korištenje i jeftini (49), te im čak neka istraživanja daju prednost pred endoskopskom omčom (50). Međutim, i ova metoda ima neke nedostatke. Naime, korištenje endoskopskih polimerskih klipova nije sigurno kod jake upale crvuljka kada je baza crvuljka široka. Iako su bili prikazani slučajevi sigurnog korištenja kod promjera baze crvuljka od 16 mm, treba znati da sigurnost ove metode izrazito pada u slučajevima gdje je promjer baze crvuljka veći od 10 mm (47, 50).

U literaturi postoje različiti izvještaji o duljini trajanja laparoskopske apendektomije u odnosu na korištenje endoskopske omče ili polimerskog klipa.

Neke studije su pokazale da nema značajne razlike u vremenu trajanja operacije (51), dok su Colak i suradnici pokazali značajnu razliku u vremenu trajanja operacije s razlikom od 6 minuta (44), a Akbivik i suradnici razliku od 11 minuta u kompliciranom apendicitisu i čak 15 minuta u nekomplikiranom apendicitisu (50), sve u korist polimerskog klipa. U ovoj studiji je pokazana značajna razlika u vremenu trajanja operacije od 10 minuta, također u korist polimerskog klipa.

U našoj studiji postojala je statistički značajna razlika u duljini hospitalizacije, na način da su kraće boravila u bolnici djeca koja su operirana polimerskim klipovima, što nije potvrđeno u drugim studijama (51, 52).

Komplikacije nakon laparoskopske apendektomije dijele se na intraoperacijske i poslijeoperacijske. Najčešće intraoperacijske komplikacije su termičke ozljede tkiva i organa, te krvarenje iz mezoapendiksa. Termička ozljeda tkiva i organa ne ovisi o metodi zbrinjavanja baze crvuljka (43, 53, 54) već o primjeni elektrokirurškog instrumenta kako je i opisano u brojnim studijama (27, 28, 55).

U našoj studiji nisu zabilježene intraoperacijske komplikacije. Stopa intraoperacijskih komplikacija je niska, što je potvrđeno i u drugim studijama (44, 51). Postoperativni intraabdominalni apsces je najčešća komplikacija endoskopske apendektomije (40), a može biti uzrokovan ili perforacijom crvuljka ili zbog loše tehnike zbrinjavanja baze crvuljka. Neke studije pokazuju relativno visoku incidenciju postoperativnih intraabdominalnih apscesa, čak više od 5% (51). I našoj studiji incidencija intraabdominalnih apscesa je relativno niska, apsces je nastao u samo 5 bolesnika (1.8%). Nije pokazana statistički značajne razlike u nastanku poslijeoperacijskih komplikacija između bolesnika operiranih endoskopskom omčom i polimerskim klipom što je u skladu s nekim studijama (52). Međutim, postoje studije koje su pokazale statistički značajnu razliku u incidenciji postoperativnog intraabdominalnog apscesa i to tako da je manja kod korištenja polimerskih klipova (51). Smatra se da je jedan od razloga u samoj razlici mehanizma zatvaranja endoskopske omče, odnosno polimerskog klipa zbog čega može doći do izlaska sadržaja samog crvuljka i posljedično nastanka intraabdominalnog apscesa. Naime, kod zatvaranja polimerskog klipa imamo objektivni pokazatelj da je to zaista napravljeno kako treba, a to je zvuk koji se čuje prilikom zatvaranja. Kod zatvaranja endoskopske omče takav pokazatelj ne postoji već pritisak same endoskopske omče na tkivo ovisi o sili operatera koju tada koristi. Samim time, povećan je rizik i od iskliznuća endoskopske omče kod korištenja preslabe sile, odnosno nekroze tkiva kod prejake sile. U oba slučaja dolazi do izlaska sadržaja crvuljka i mogućeg nastanka intraabdominalnog apscesa. Drugi razlog nastanka intraabdominalnog apscesa je nekroza crvuljka uzrokovana izbočenjem sluznice distalno od mjesta podvezivanja. Pošto je to izbočenje manje kod korištenja polimerskog klipa, to je još jedan od mogućih razloga manje incidencije intraabdominalnog apscesa korištenjem ove tehnike podvezivanja baze crvuljka. Jedan od važnih čimbenika u izboru metode zbrinjavanja baze crvuljka je upravo isplativost te metode.

Osim intraabdominalnog apscesa, ostale poslijeoperacijske komplikacije u ovoj studiji bile su infekcija kirurške rane, febrilitet (u trajanju dužem od 3 dana), te krvarenje iz mjesta troakara.

Infekcija rane je nastala u 3% bolesnika liječenih polimerskom klipom i u samo 1.1% bolesnika liječenih endoskopskom omčom. U drugim studijama incidencija sekundarne infekcije rane iznosi 0.5-7.7 % za polimerski klip, te otprilike 4% za endoskopsku omču (44, 51). Krvarenje iz mjesta troakara je rijetka komplikacija i nije povezana s načinom zbrinjavanja baze crvuljka. Prolazni febrilitet nakon laparoskopske apendektomije je uobičajena pojava, u našoj studiji zabilježili smo šestero djece s febrilitetom koji je trajao 3-7 dana, bez jasne potvrde nastanka kolekcije ileocekalno. Djeca su liječena antibiotskom terapijom, te nisu imala daljnjih komplikacija nakon prestanka uzimanja antibiotika.

Tehnika postavljanja endoskopske omče ima veliku ulogu na konačni ishod zatvaranja baze crvuljka. Postavljanje dvije endoskopske omče na bazu crvuljka, da bi se osiguralo možebitno sigurnije zatvaranje baze crvuljka je do sada razmatrana, ali nisu nađene nikakve prednosti takvog načina zbrinjavanja u odnosu na jednu omču. Beldi i sur. u svojoj studiji demonstrirali su kako baza crvuljka može biti apsolutno sigurno zbrinuta postavljanjem jedne omče, te da postavljanje druge ne donosi apsolutno nikakvu prednost, osim što poskupljuje operacijski zahvat (58).

Chu i suradnici (59) predlažu da bi kirurzi trebali razmišljati o najisplativijoj metodi koja ne bi ugrožavala ishod operacije. Mnoge studije su pokazale prednost polimerskog klipa i u tome što ima nižu cijenu od drugih metoda (41, 49, 51, 56, 57). U Hrvatskoj, cijena polimerskog klipa, omče i endoskopskog samošivača je 132,30 kn, 246,00 kn i 2838.75 kn za jednu operaciju.

Iako nije moguće donijeti konačan zaključak, na temelju naših rezultata, zbrinjavanje baze crvuljka endoskopskom omčom ili polimerskim klipom u laparoskopskoj apendektomiji u djece je sigurno i učinkovito bez razlike u incidenciji intraoperacijskih ili poslijeoperacijskih komplikacija. Upotreba polimerskog klipa, u odnosu na druge metode, ima prednost u kraćem vremenu trajanja operacije i nižoj cijeni samog postupka.

Iako je provedena studija prospektivna, moguću slabost ove studije predstavlja način donošenja odluke o upotrebi polimerskog klipa ili omče koja najviše ovisi o operateru, stoga ova studija ne predstavlja randomiziranu studiju i kao takva ova studija nije homogena u broju

tretiranih bolesnika jednom i drugom tehnikom. Unutarnja vrijednost same studije tj. primjerenost odabranih mjera ishoda za testiranje hipoteze jest visoka iz razloga što su za testiranje hipoteze izabrane primjerene mjere ishoda – komplikacije rutinske operacije što ne dovodi u pitanje etičnost. Ova studija se može upotrijebiti u usmjeravanju na daljnja istraživanja na istu ili sličnu temu.

6. ZAKLJUČCI

1. Polimerski klip je jednako siguran kao i endoskopska omča u zbrinjavanju baze crvuljka.
2. Ne postoji značajna razlika u nastanku poslijeoperacijskih komplikacija, u bolesnika u kojih je korišten polimerski klip u odnosu na endoskopsku omču u zbrinjavanju baze crvuljka.
3. Duljina boravka u bolnici u bolesnika u kojih je korišten polimerski klip je značajno kraća u odnosu na bolesnike u kojih je korištena endoskopska omča za zbrinjavanju baze crvuljka.
4. Uporaba polimerskog klipa značajno utječe na skraćanje operacijskog vremena u laparoskopskoj apendektomiji.
5. Uporaba endoskopske omče značajno poskupljuje operacijski zahvat laparoskopske apendektomije.
6. Korištenje polimerskog klipa je sigurno i jeftinije od endoskopske omče.

7. POPIS CITIRANE LITERATURE

1. Sadler TW. Probavni sustav. U: Sadler TW, urednik. Langmanova medicinska embriologija. Zagreb: Školska knjiga; 1996. str. 258-62.
2. Krmpotić NJ, Marušić A. Probavni sustav. U: Krmpotić NJ, Marušić A, urednici. Anatomija čovjeka. Zagreb: Medicinska naklada; 2007. str. 342-4.
3. Stipančić I. Akutni apendicitis. U: Šoša T, Sutlić Ž, Stanec Z, Tonković I i sur., urednici. Kirurgija. Zagreb: Naklada Ljevak; 2007. str. 493-500.
4. Irfan M, Hogan AM, Gately R, Lowery AJ, Waldron R, Khan W, i sur. Management of the acute appendix mass: a survey of surgical practice. *Ir Med J.* 2012;105:303-5.
5. Nikolić V, Keros P. Debelo crijevo. U: Nikolić V, Keros P, urednici. Klinička anatomija abdomena. Zagreb: Naklada Ljevak; 2000. str. 123-6.
6. Carr NJ. The pathology of acute appendicitis. *Ann Diagn Pathol.* 2000;4:46-58.
7. Ouattara D, Kipre YZ, Broalet E, Seri FG, Angate HY, Bi N'Guessan GG, i sur. Classification of the terminal arterial vascularization of the appendix with a view to its use in reconstructive microsurgery. *Surg Radiol Anat.* 2007;29:635-41.
8. Meljnikov I, Radojčić B, Grebeldinger S, Radojčić N. History of surgical treatment of appendicitis. *Med Pregl.* 2009;62:489-92.
9. Bansal S, Banever GT, Karrer FM, Partrick DA. Appendicitis in children less than 5 years old: influence of age on presentation and outcome. *The American Journal of Surgery.* 2012;204:1031-5.
10. Pogorelić Z, Biočić M, Jurić I, Milunović KP, Mrklić I. Acute appendicitis as a complication of varicella. *Acta Medica (Hradec Kralove).* 2012;55:150-2.
11. Pokharel N, Sapkota P, Kc B, Rimal S, Thapa S, Shakya R. Acute appendicitis in elderly patients: a challenge for surgeons. *Nepal Med Coll J.* 2011;13:285-8.
12. Galai T, Beloosesky OZ, Scolnik D, Rimon A, Glatstein M. Misdiagnosis of Acute Appendicitis in Children Attending the Emergency Department: The Experience of a Large, Tertiary Care Pediatric Hospital. *European Journal of Pediatric Surgery.* 2016;
13. Šoša T. Akutni abdomen. U: Šoša T, Sutlić Ž, Stanec Z, Tonković I i sur., urednici. Kirurgija. Zagreb: Naklada Ljevak; 2007. str. 370-81.
14. Gauthier F, de Lambert G, Guerin F, Goldszmidt D, Martelli H. Guidelines for diagnosis of acute appendicitis in childhood. *Rev Prat.* 2013;63:524-9.
15. Vucelić B, i sur. Gastroenterologija i hepatologija. Zagreb: Medicinska naklada; 2002. str. 781-8.

16. Kulik DM, Uleryk EM, Maguire JL. Does this child have appendicitis? A systematic review of clinical prediction rules for children with acute abdominal pain. *J Clin Epidemiol.* 2013;66:95-104.
17. Rakić M, Jukić M, Pogorelić Z, Mrklić I, Kliček R, Družijanić N, i sur. Analysis of endoloops and endostaples for closing the appendiceal stump during laparoscopic appendectomy. *Surg Today.* 2014;44:1716-22.
18. Vrhovac B, i sur. *Interna medicina.* Zagreb: Medicinska naklada; 2008. str. 818-9.
19. Groselj-Grenc M, Repse S, Vidmar D, Derganc M. Clinical and laboratory methods in diagnosis of acute appendicitis in children. *Croat Med J.* 2007;48:353-61.
20. Bolandparvaz S, Vasei M, Owji A, Ata-ee N, Amin A, Daneshbod Y et al. Urinary 5-hydroxy indole acetic acid as a test for early diagnosis of acute appendicitis. *Clinical Biochemistry.* 2004;37:985-9.
21. Pickhardt P, Lawrence E, Pooler B, Bruce R. Diagnostic Performance of Multidetector Computed Tomography for Suspected Acute Appendicitis. *Ann Int Med.* 2011;154:789.
22. Rao P, Rhea J, Rattner D, Venus L, Novelline R. Introduction of Appendiceal CT. *Ann Surg.* 1999;229:344-9.
23. Kokoska E, Keller M, Weber T. Acute ovarian torsion in children. *Am Surg.* 2000;180:462-5.
24. Perko Z, Cala Z, Kosuta D, Velnic D, Bakula B, Zoricic I, i sur. Comparison of open and laparoscopic appendectomy. *Lijec Vjesn.* 1996;118:291-5.
25. Litynski GS. Kurt Semm and the fight against skepticism: endoscopic hemostasis, laparoscopic appendectomy, and Semm's impact on the "laparoscopic revolution". *JLS.* 1998;2:309-13.
26. Vecchio R, MacFayden BV, Palazzo F. History of laparoscopic surgery. *Panminerva Med.* 2000;42:87-90.
27. Pogorelić Z, Perko Z, Družijanić N, Tomić S, Mrklić I. How to prevent lateral thermal damage to tissue using the harmonic scalpel: experimental study on pig small intestine and abdominal wall. *Eur Surg Res.* 2009;43:235-40.
28. Perko Z, Pogorelić Z, Bilan K, Tomić S, Vilović K, Krnić D, i sur. Lateral thermal damage to rat abdominal wall after harmonic scalpel application. *Surg Endosc.* 2006;20:322-4.

29. Sazhin AV, Mosin SV, Kodzhoghlian AA, Medoev VV, Mirzoian AT, Iuldoshev AR, i sur. The minimal surgical access for appendectomy and complication of the acute appendicitis. *Khirurgiia*. 2012;65-72.
30. Liu K, Ahanchi S, Pisaneschi M, Lin I, Walter R. Can acute appendicitis be treated by antibiotics alone? *Am Surg*. 2007;73:1161-5.
31. Simillis C, Symeonides P, Shorthouse A, Tekkis P. A meta-analysis comparing conservative treatment versus acute appendectomy for complicated appendicitis (abscess or phlegmon). *Surgery*. 2010;147:818-29.
32. Varadhan KK, Jumes DJ, Neal KR, Lobo DN. Antibiotic therapy versus appendectomy for acute appendicitis: a meta-analysis. *World J Surg*. 2010;34:199-209.
33. Styurd J, Eriksson S, Nilsson I, Ahlberg G, Haapaniemi S, Neovius G, i sur. Appendectomy versus antibiotic treatment in acute appendicitis. A prospective multicenter randomised controlled trial. *World J of Surg*. 2006;30:1033-7.
34. Hansson J, Korner U, Khorram-Manesh A, Solberg A, Lundholm K. Randomized clinical trial of antibiotic therapy versus appendectomy as primary treatment of acute appendicitis in unselected patients. *Br J Surg*. 2009;96:473-81.
35. Liu K, Fogg L. Use of antibiotics alone for treatment of uncomplicated acute appendicitis: A systematic review and meta-analysis. *Surgery*. 2011;150:673-83.
36. Bennett J, Boddy A, Rhodes M. Choice of approach for appendectomy: a meta-analysis of open versus laparoscopic appendectomy. *Surg Laparosc Endosc Percutan Tech*. 2007;17:245-55.
37. Attwood SE, Hill AD, Murphy PG, Thornton J, Stephens RB. A prospective randomized trial of laparoscopic versus open appendectomy. *Surgery*. 1992;112:497-501.
38. Wei B, Qi CL, Chen TF, Zheng ZH, Huang JL, Hu BG, i sur. Laparoscopic versus open appendectomy for acute appendicitis: a metaanalysis. *Surg Endosc*. 2011;25:1199-208.
39. Liu Z, Zhang P, Ma Y, Chen H, Zhou Y, Zhang M, i sur. Laparoscopy or not: a meta-analysis of the surgical effects of laparoscopic versus open appendectomy. *Surg Laparosc Endosc Percutan Tech*. 2010;20:362-70.
40. Billingham MJ, Basterfield SJ. Pediatric surgical technique: laparoscopic or open approach? A systematic review and meta-analysis. *Eur J Pediatr Surg*. 2010;20:73-7.

41. Sahm M, Kube R, Schmidt S, Ritter C, Pross M, Lippert H. Current analysis of endoloops in appendiceal stump closure. *Surg Endosc.* 2011;25:124-9.
42. Kazemier G, in't Hof KH, Saad S, Bonjer HJ, Sauerland S. Securing the appendiceal stump in laparoscopic appendectomy: evidence for routine stapling? *Surg Endosc.* 2006;20:1473-6.
43. Mayir B, Ensari CÖ, Bilecik T, Aslaner A, Oruç MT. Methods for closure of appendix stump during laparoscopic appendectomy procedure. *Ulus Cerrahi Derg.* 2015;31:229-31.
44. Colak E, Kement M, Ozlem N, Mutlu T, Yildirim K, Gurer A et al. A Comparison of Nonabsorbable Polymeric Clips and Endoloop Ligatures for the Closure of the Appendicular Stump in Laparoscopic Appendectomy. *Surgical Laparoscopy, Endoscopy & Percutaneous Techniques.* 2013;23:255-8.
45. Chepla KJ, Wilhelm SM. Delayed mechanical small bowel obstruction caused by retained, free, intraperitoneal staple after laparoscopic appendectomy. *Surg Laparosc Endosc Percutan Tech.* 2011;21:e19–20.
46. Hue C, Kim J, Kim K, Nam S, Kim K. The usefulness and safety of Hem-o-lok clips for the closure of appendicular stump during laparoscopic appendectomy. *J Korean Surg Soc.* 2013;84(1):27.
47. Gomes C, Junior C, de Peixoto R, Netto J, Gomes C, Gomes F. Appendiceal stump closure by metal endoclip in the management of complicated acute appendicitis. *World J Emerg Surg.* 2013;8:35.
48. Beldi G, Muggli K, Helbling C, Schlumpf R. Laparoscopic appendectomy using endoloops: a prospective, randomized clinical trial. *Surg Endosc.* 2004;18:749-50.
49. Partecke L, Kessler W, von Bernstorff W, Diedrich S, Heidecke C, Patrzyk M. Laparoscopic appendectomy using a single polymeric clip to close the appendicular stump. *Langenbecks Arch Surg.* 2010;395:1077-82.
50. Akbivik F, Senel E, Bayram-Kabacam G, Demirkan H, Atayurt H, Tiryaki T. A Comparison of Polymer Clips and Endoloop Applications for Securing the Appendiceal Stump During Laparoscopic Surgery in Children. *Surgical Laparoscopy, Endoscopy & Percutaneous Techniques.* 2011;21:349-52.
51. Soll C, Wyss P, Gelpke H, Raptis D, Breitenstein S. Appendiceal stump closure using polymeric clips reduces intra-abdominal abscesses. *Langenbecks Arch Surg.* 2016;.DOI: 10.1007/s00423-016-1459-3.

52. Lv B, Zhang X, Li J, Leng S, Li S, Zeng Y et al. Absorbable polymeric surgical clips for appendicular stump closure: A randomized control trial of laparoscopic appendectomy with lapro-clips. *Oncotarget*. 2016. DOI: 10.18632/oncotarget.9283.
53. Swank HA, van Rossem CC, van Geloven AA, in't Hof KH, Kazemier G, Meijerink WJ, Lange JF, Bemelman WA. Endostapler or endoloops for securing the appendiceal stump in laparoscopic appendectomy: a retrospective cohort study. *Surg Endosc*. 2014;28:576-83.
54. Safavi A, Langer M, Skarsgard ED. Endoloop versus endostapler closure of the appendiceal stump in pediatric laparoscopic appendectomy. *Can J Surg*. 2012;55:37–40.
55. Družijanić N, Pogorelić Z, Perko Z, Mrklič I, Tomić S. Comparison of lateral thermal damage of the human peritoneum using monopolar diathermy, Harmonic scalpel and LigaSure. *Canadian Journal of Surgery*. 2012;55:317-21.
56. Hanssen A, Plotnikov S, Dubois R. Laparoscopic appendectomy using a polymeric clip to close the appendicular stump. *JLS*. 2007;11:59–62.
57. Delibegovic S, Matovic E. Hem-o-lok plastic clips in securing of the base of the appendix during laparoscopic appendectomy. *Surg Endosc*. 2009;23:2851–54.
58. Beldi G, Vorburger SA, Bruegger LE, Kocher T, Inderbitzin D, Candinas D. Analysis of stapling versus endoloops in appendiceal stump closure. *Br J Surg*. 2006;93:1390-3.
59. Chu T, Smith PC, Chandhoke RA, Schwaitzberg SD. The impact of surgeon choice on the cost of performing laparoscopic appendectomy. *Surg Endosc*. 2011;25:1187–91.

8. SAŽETAK

Cilj istraživanja: Neadekvatno zbrinjavanje baze crvuljka dovodi do intraabdominalnih apscesa. Endoskopske omča i polimerski klip su najčešće korišteni u zbrinjavanju baze crvuljka u laparoskopskim apendektomijama. Cilj ovog istraživanja bio je procijeniti učinkovitost obiju navedenih tehnika s naglaskom na intraoperacijske i poslijeoperacijske komplikacije u odnosu na troškove.

Ispitanici i metode: Od listopada 2011. do lipnja 2016., 277 bolesnika u kojih je učinjena laparoskopna apendektomija uključeni su u prospektivnu studiju. Bolesnici su bili podijeljeni u dvije skupine, ovisno o tehnici koja je korištena za zbrinjavanje baze crvuljka: 101 bolesnika u skupini polimerskog klipa i 176 u skupini endoskopske omče. Skupine su uspoređivane s obzirom na intraoperacijske i poslijeoperacijske komplikacije, duljinu hospitalizacije, trajanje operacijskog zahvata i različitost troškova operacije.

Rezultati: Od 277 bolesnika u kojih je učinjena laparoskopna apendektomija nisu zabilježene intraoperacijske komplikacije, ali je zabilježeno 17 (6.1%) poslijeoperacijskih komplikacija. Bilo je 5 (1.8%) infekcija kirurške rane, 5 (1.8%) intraabdominalnih apscesa, 6 (2.1%) febrilnih stanja koja su trajala dulje od 3 dana i 1 (0.3%) krvarenje iz mjesta troakara. Nije nađena statistički značajna razlika u odnosu na intraoperacijske i poslijeoperacijske komplikacije između dvije ispitivane skupine ($P=0.546$). Operacijsko vrijeme bilo je za 10 min kraće u skupini u kojoj je korištena endoskopska omča ($P<0.001$). Vrijeme hospitalizacije bilo je kraće u skupini u kojoj je korišten polimerski klip ($P=0.008$). Cijena polimerskog klipa (132,30 kn) značajno je niža od endoskopske omče (246,00 kn).

Zaključci: Korištenje endoskopske omče i polimerskog klipa podjednako je sigurno, jednostavno za upotrebu i isplativo. Nema značajne razlike u nastanku poslijeoperacijskih komplikacija između dvije ispitivane skupine. Prednost korištenja polimerskog klipa u odnosu na endoskopsku omču je u kraćem trajanju operacijskog zahvata, nižoj cijeni i nešto kraćoj duljini boravka u bolnici.

9. SUMMARY

Diploma thesis title: A comparison of endoloop ligatures and nonabsorbable polymeric clips for the closure of the appendicular stump during laparoscopic appendectomy in children

Objectives and background: An inadequate closure of the appendiceal stump leads to intra-abdominal surgical site infection. Endoloops and polymeric clip, have been most frequently used to close the appendiceal stump in laparoscopic appendectomy. The aim of this prospective trial was to evaluate the clinical outcomes of nonabsorbable polymeric clips in laparoscopic appendix stump closure in children by comparing the endoloop ligature.

Patients and Methods: From June 2011 to June 2016, 277 children undergoing laparoscopic appendectomy were included in study. The patients were divided into two groups based on the technique used for appendiceal stump closure: there were 101 patients in the polymeric clips group and 176 in the endoloop group. The risk of intraoperative and postoperative complications, duration of surgery, hospital stay and costs of the operation were investigated for two different techniques to close the appendiceal stump.

Results: Among the 277 patients who underwent laparoscopic appendectomy, there were no intraoperative complications and 17 (6.1%) postoperative complications. There were 5 (1.8%) wound infections, 5 (1.8%) intraabdominal abscesses, 6 (2.1%) children with fever and 1 (0.3%) trocar site bleedings. There were no significant differences between the groups with respect to intraoperative and postoperative complications ($P=0.546$). The median length of the operation was 10 min shorter when the polymeric clips were used ($P<0.001$). The median hospital stay was also shorter in polymeric clips group ($P=0.008$). Costs of polymeric clip were significantly lower (€ 17.64), compared to endoloop (€ 34.16).

Conclusions: There is no difference in rates of postoperative complications between endoloops and polymeric clips. Closure of the appendix stump with polymeric nonabsorbable clips in laparoscopic appendectomy reduces operative time and may be a cost-effective and simpler alternative to widely used endoloops.

10. ŽIVOTOPIS

OPĆI PODACI

Ime i prezime: Boris Kostovski

Datum rođenja: 23. svibnja 1991.

Mjesto rođenja: Split, Hrvatska

Adresa: Put Radoševca 9, 21000 Split, Hrvatska

Mobitel: +385989123848

E-mail: bk71002@mefst.hr

ŠKOLOVANJE

1998. – 2006. – Osnovna škola „Split 3“, u Splitu.

2006. – 2010. – Treća gimnazija u Splitu.

2010. – 2016. – Medicinski fakultet Split, usmjerenje doktor medicine, u Splitu.

ZNANJA I VJEŠTINE

Vozač B kategorije

Aktivno se služim engleskim jezikom

Pasivno se služim francuskim jezikom

Posjedujem organizacijske, administrativne i socijalne vještine