

Morfološke promjene posteljica iz trudnoća kompliciranih trombofilijom

Vrdoljak, Ivana

Master's thesis / Diplomski rad

2016

Degree Grantor / Ustanova koja je dodijelila akademski / stručni stupanj: **University of Split, School of Medicine / Sveučilište u Splitu, Medicinski fakultet**

Permanent link / Trajna poveznica: <https://um.nsk.hr/um:nbn:hr:171:170089>

Rights / Prava: [In copyright](#) / [Zaštićeno autorskim pravom.](#)

Download date / Datum preuzimanja: **2024-07-30**



Repository / Repozitorij:

[MEFST Repository](#)



**SVEUČILIŠTE U SPLITU
MEDICINSKI FAKULTET**

Ivana Vrdoljak

Morfološke promjene posteljica iz trudnoća kompliciranih trombofilijom

Diplomski rad

Akadska godina:2015./2016.

Mentor:

Prof.dr.sc. Ivana Kuzmić Prusac

Split, rujan 2016.

**SVEUČILIŠTE U SPLITU
MEDICINSKI FAKULTET**

Ivana Vrdoljak

Morfološke promjene posteljica iz trudnoća kompliciranih trombofilijom

Diplomski rad

Akadska godina:2015./2016.

Mentor:

Prof.dr.sc Ivana Kuzmić Prusac

Split, rujan 2016.

ZAHVALE

Najprije želim zahvaliti svojoj mentorici, profesorici Ivani Kuzmić Prusac. Hvala Vam što ste me od prvog dana usmjeravali i vodili kroz pisanje ovog rada. Hvala za svu pomoć, trud i strpljenje, za svaki trenutak odovožen kako bi mi pomogli. Hvala Vam na svom prenesenom znanju, što tijekom studija, što sada kroz pisanje ovog rada. Hvala Vam što ste bili divna profesorica i mentorica.

Veliko hvala profesoru Damiru Roji, profesorici Ireni Drmić Hofman i doktorici Sandri Zekić Tomaš za svu pomoć pri pisanju rada.

Hvala mojim kolegicama i kolegama s godine, a posebno Viktorii, Rosani, Danieli i Luciji što su mi uljepšali posljednjih 6 godina.

Na kraju veliko hvala mojoj obitelji. Hvala vam što ste bili uz mene i podupirali me u svakom trenutku mog studiranja. Ovaj rad je posvećen vama.

SADRŽAJ

1. UVOD.....	1
1.1 Posteljica.....	2
1.1.1 Građa posteljice	2
1.1.2 Funkcije posteljice	3
1.2.2.1 Posteljica kao endokrini organ	3
1.2.2.2 Hemostatička funkcija	3
1.2.2.3 Nutritivna funkcija.....	4
1.1.3 Najčešće morfološke promjene u posteljici.....	4
1.1.3.1 Retroplacentarno krvarenje	4
1.1.3.2 Infarkti posteljice.....	6
1.1.3.2.1 Infarkt bazalne ploče	6
1.1.3.2.2 Infarkt posteljičnih resica (infarctus acutus/subchronicus/chronicus placentae)	7
1.1.3.3 Upale posteljice	8
1.1.3.3.1 Upala plodovih ovoja i pupkovine (chorioamnionitis, funiculitis) 8	
1.1.3.3.2 Upala posteljičnih resica (villitis).....	10
1.1.3.4 Fetalna trombotična vaskulopatija (FTV)	12
1.2 Trombofilija.....	15
1.2.1 Trombofilija u trudnoći	15
1.2.1.1 Poremećaj implantacije posteljice	16
1.2.1.2 Habitualni pobačaj.....	16
1.2.1.2.1 Antifosfolipidni sindrom i habitualni pobačaj.....	17
1.2.1.2.2 Nasljedna trombofilija i habitualni pobačaj	17
1.2.1.3 Preeklampsija, IUGR, abrupcija posteljice i neobjašnjena intrauterina smrt fetusa	18

1.2.1.4 Tromboembolijska bolest	18
1.2.2 Postupak s trombofilijom u trudnoći	19
1.2.2.1 Pretrage	19
1.2.2.2 Profilaksa i liječenje	19
1.2.3 Posteljica i trombofilija	20
2. CILJ ISTRAŽIVANJA I HIPOTEZA	22
2.1 Ciljevi istraživanja	23
2.2 Hipoteza	23
3. ISPITANICI I METODE ISTRAŽIVANJA	224
3.1 Ispitanice i materijal	25
3.2 Metode	25
4. REZULTATI	27
5. RASPRAVA	35
6. ZAKLJUČAK	39
7. POPIS CITIRANE LITERATURE	41
8. SAŽETAK	47
9. SUMMARY	49
10. ŽIVOTOPIS	51

1. UVOD

1.1 Posteljica

1.1.1 Građa posteljice

Posteljica se sastoji od placentne ploče, ovoja i pupkovine. Na posteljičnoj ploči nalazimo majčinu i fetalnu stranu. Osnovu histološke građe posteljice čine matične resice koje se odvajaju od korionske ploče a granaju se na intermedijalne resice od kojih se odvajaju terminalni ogranci. U svakoj resici nalazimo fetalnu kapilaru oko koje se nalaze vezivna stroma, bazalna membrana i trofoblast. Trofoblast se sastoji od sinciciotrofoblasta i citotrofoblasta (1).

Terminska posteljica makroskopski pokazuje širok raspon u obliku, veličini i masi. Fetalna površina ili korionska ploča normalno je sjajna i plavkasta. Njezin je najpovršniji sloj amniji kroz koji su vidljive velike krvne žile. Ispod amnijskog nalazi se korionski sloj, a ispod njega različito obilan sloj fibrina koji se naziva i Langhansovim slojem (2).

Materna površina ili bazalna ploča prekrivena je slojem bazalne decidue. Podijeljena je u 10 do 40 kotiledona. Njih odvajaju pregrade ili septa. Septa su uvučena decidue i pružaju se od bazalne decidue prema nadležecem posteljičnom tkivu. Bazu im čini decidua, a građena su od stanica ekstraviloznog trofoblasta. Septa međusobno odvajaju kotiledone, ali nikad ne dopiru do korionske ploče, tako da majčina krv slobodno teče iz jednog kotiledona u drugi (3).

Oblik posteljice najčešće je ovalan ili okrugao, ali može biti i srcolik ili trokutast. Promjer terminske posteljice obično iznosi oko 18 do 20 centimetara, a debljina tkiva od 1,5 do 2,5 centimetara (2). Masa posteljice ovisi o gestacijskoj dobi, ali ona nije uvijek točna zbog zaostale majčine i fetalne krvi. Zrela, terminska, posteljica najčešće teži 500-600 grama (1).

1.1.2 Funkcije posteljice

1.1.2.1 Posteljica kao endokrini organ

Posteljica otpušta hormone u majčinu i u fetalnu cirkulaciju i tako utječe na samu trudnoću, metabolizam, rast fetusa, porođaj i razne ostale funkcije (4).

Tijekom trudnoće trofoblast proizvodi sve steroidne peptide i proteinske hormone koje inače stvaraju majčine endokrine žlijezde izvan trudnoće. Stvaranje posteljičnih estrogena bitno je drugačije od stvaranja jajničnih estrogena. Dehidroizoandrosteron, androstendion i testosteron aromatiziraju se u posteljici u estriol i estradiol. Progesteron se tijekom prvih sedam do deset tjedana trudnoće stvara u žutom tijelu, potom pretežito u posteljici iz majčina LDL- kolesterola. S obzirom na to da se hidrolizom LDL- kolesterola u trofoblastu oslobađaju esencijalne aminokiseline, a hidrolizom kolesterol-estera slobodne masne kiseline, vjeruje se da je metabolizam ovih lipida izuzetno važan za osiguravanje esencijalnih aminokiselina i slobodnih masnih kiselina (1). Komunikacija između majke i fetusa ostvaruje se krvnopolsteljičnom placentacijom. Zbog toga steroidi koje stvara trofoblast dopijevaju izravno u majčinu krv interviloznog prostora. U fetalnu krv ne dopijevaju izravno nego posredno, prolazeći vezivom resica i kapilarnom stijenkom. Korionski gonadotropin (HCG) može se identificirati u plazmi trudnice već 8-10 dana nakon skoka luteinizirajućeg hormona (LH) (ovulacije). Praćenje titra HCG-a jedan je od najpouzdanijih pokazatelja normalnog razvoja trudnoće, a odstupanja u vrijednostima pokazuju mogućnost postojanja višeplodne trudnoće, trofoblastične bolesti, praznog jajašca ili odumrle trudnoće. Posteljica također stvara niz drugih hormona, kao što su: humani placentni laktogen (HPL), korionski adrenokortikotropin i tireotropin (ACTH i TRH) itd. (4).

1.2.2.2 Hemostatička funkcija

Hemostaza je tijekom trudnoće olakšana i ubrzana zahvaljujući povećanju koncentracije nekih čimbenika koagulacije (čimbenici VII, VIII, X i XII) i, što je važnije, usporanju fibrinolitičke aktivnosti plazme. Smanjenje fibrinolitičke aktivnosti je posljedica prisutnosti dvaju inhibitora aktivatora plazminogena (PAI) - endotelnog (PAI1) i placentnog

(PAI2). Tijekom trudnoće se fibrinoliza stalno usporava, a neposredno nakon izljuštenja posteljice naglo se vraća na vrijednosti prije trudnoće (4).

1.2.2.3 Nutritivna funkcija

Glavne funkcije posteljice su izmjena plinova i proizvoda metabolizma između majčina i fetalnog optoka krvi (1). Više je transportnih sustava u posteljici. Difuzijom se prenose plinovi, male molekule i većina lijekova. Tipičan primjer primjene olakšane difuzije jest prijenos glukoze. Regulator količinskog prijenosa glukoze je djetetov potrošak. Aktivnim transportom prenose se željezo i esencijalne aminokiseline (4).

Receptori za imunoglobuline G (IgG) nalaze se na membranama mikrovila. IgG je jedina makromolekula koju je moguće prenijeti fetusu. U terminu, koncentracije majčina IgG-a u krvi fetusa više su nego u krvi majke, a samo je 1% IgG-a fetalnog podrijetla. Inzulinski receptori su različiti po kapacitetu i afinitetu. Posteljično tkivo sadržava vrlo učinkovit enzim koji brzo razara inzulin na površini i u unutrašnjosti stanica mikrovila. Trofoblast također posjeduje receptore za čimbenike rasta slične inzulinu, epidermalni čimbenik rasta, glukokortikoide, paratireoidni hormon, opioidne receptore, citokinske receptore, kolinergičke receptore i receptore za viruse (4).

1.1.3 Najčešće morfološke promjene u posteljici

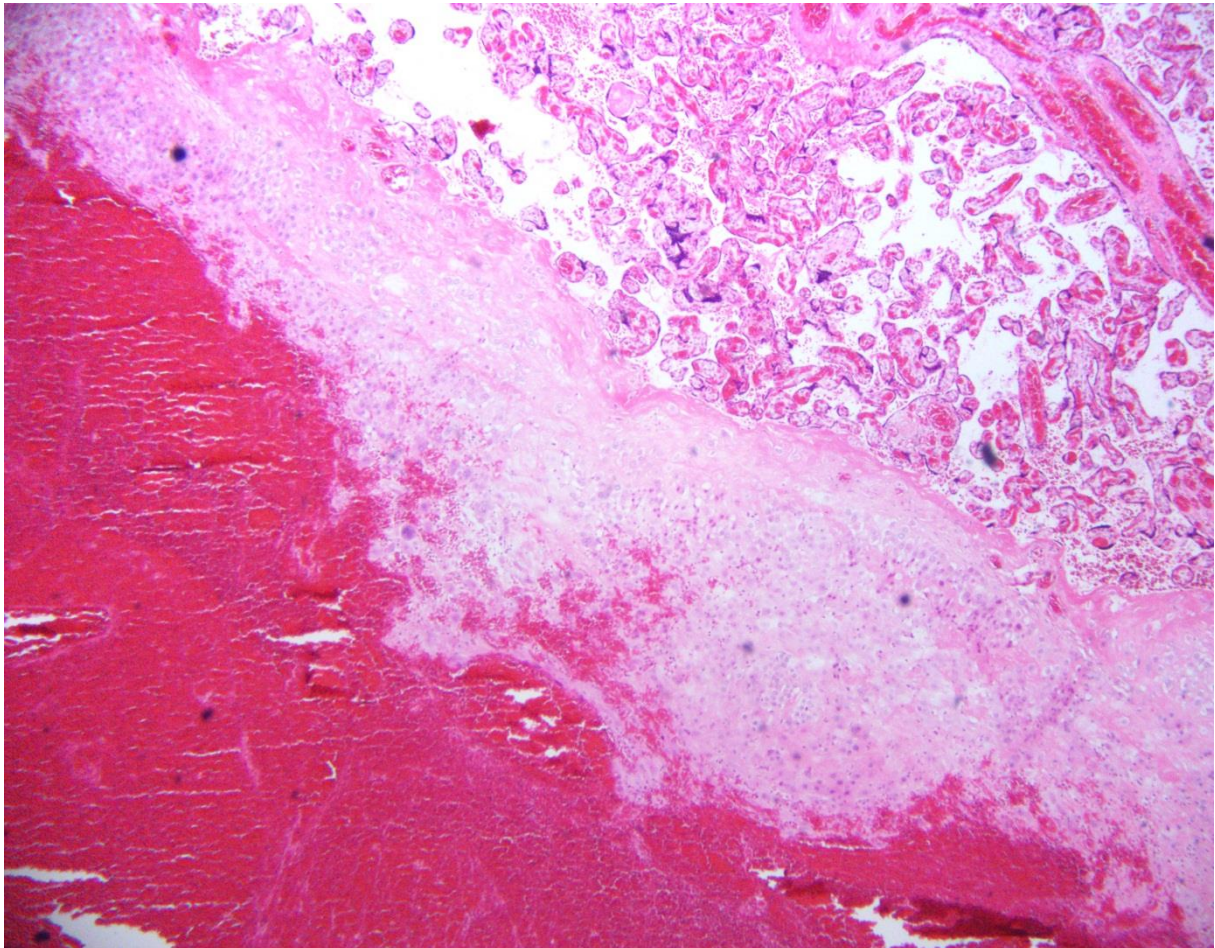
U najčešće morfološke promjene posteljice spadaju upale posteljica i razne makroskopske i histološke promjene posteljice uzrokovane poremećajem majčina ili fetalnog krvotoka.

1.1.3.1 Retroplacentarno krvarenje

Makroskopski se ova promjena razvija između bazalne ploče posteljice i stijenke maternice. Retroplacentarni hematoma može biti promjera nekoliko centimetara, ali i prekrivati cijelu bazalnu ploču. Izgled mu ovisi o starosti, tako da su svježiji hematomi crveni i mekši, a stariji su smečkastožuti i čvršći jer sadržavaju više fibrina. Posteljično tkivo iznad hematoma

je često infarcirano. Retroplacentarni hematoma se može proširiti do ruba posteljice i uzrokovati krvarenje iz rodnice. Svojim nastankom on fizički odvaja posteljično tkivo od njegove krvne opskrbe i pritišće ga. Zbog toga se, na maternoj strani, nalazi udubljenje – impresija (impressio basalis placentae) (2). Promjene na posteljičnom tkivu koje nastaju kao posljedica retroplacentalnog hematoma ne moraju biti izražene ako do porođaja dođe ubrzo nakon razvoja hematoma, jer se nisu stigle razviti (5). Učestalost retroplacentalnog hematoma je 4.5%, ali se povećava na 12% u žena s teškim oblicima preeklampsije (6).

Mikroskopski izgled ovisi o starosti. Svježi su građeni od eritrocita i male količine fibrina, ali mogu biti i prožeti neutrofilima i makrofagima. Kako hematoma stari, količina fibrina se povećava, a u bazalnoj decidui se odlaže hemosiderin uz upalnu reakciju neutrofila (2).

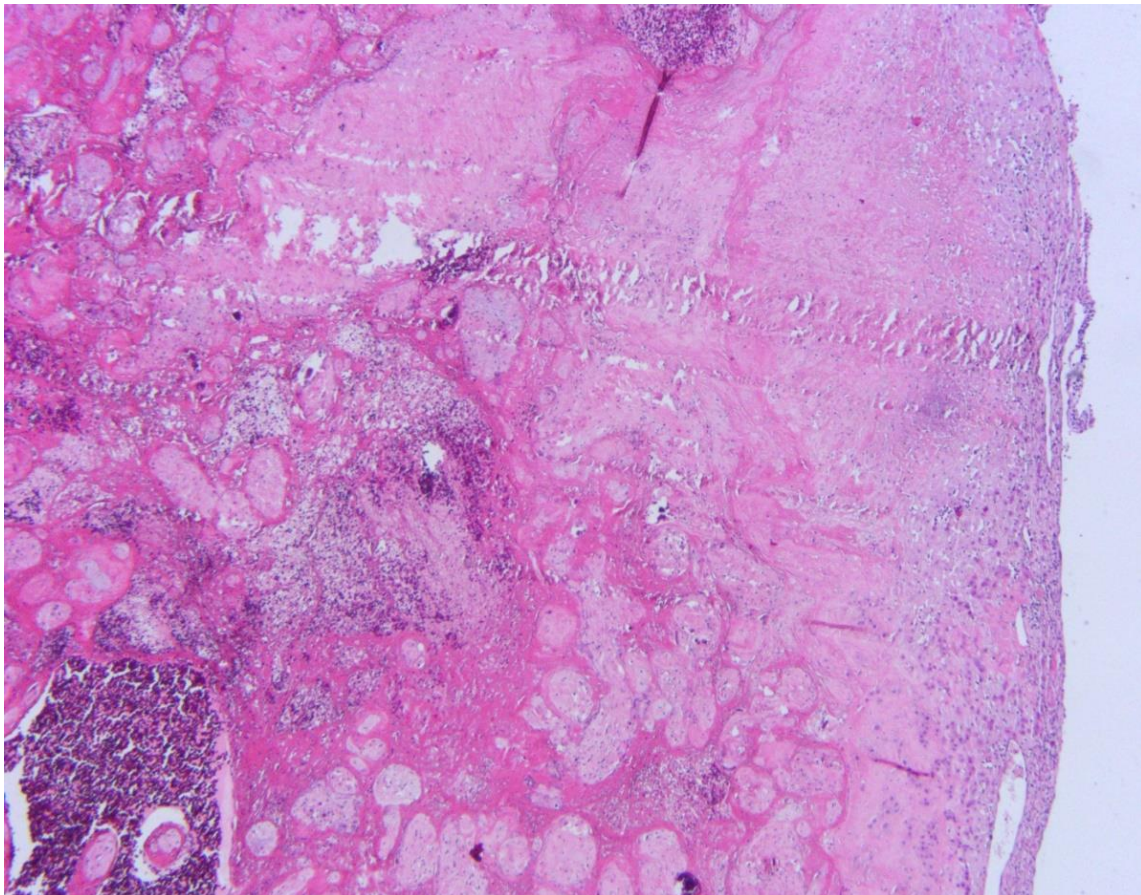


Slika 1. Retroplacentarno krvarenje, na decidui bazalis nalazi se debeli sloj krvi koji odvaja placentarnu ploču tj deciduu bazalis od ostatka maternice, hemalaun i eosin (H&E),40X

1.1.3.2 Infarkti posteljice

1.1.3.2.1 Infarkt bazalne ploče

Treba naglasiti kako ova promjena uopće nije infarkt, već se radi o obilnom nakupljanju interviloznog fibrina u području bazalne ploče (materne strane) posteljice (2). Ova je promjena jako rijetka, ali je važna zbog povezanosti s povećanom učestalošću prijevremenog porođaja, IUGR-a i mrtvorodenosti, kao i dugoročnog neurološkog oštećenja u djece (7). Točna etiopatogeneza nije poznata. Makroskopski se u posteljici, koja je uvijek manja od normalne za gestacijsku dob i na prerezu kompaktnije konzistencije, u području bazalne ploče nalazi čvrsti, bjelkastožuti i nabrani sloj. Mikroskopski se uzduž bazalne decidue nalazi difuzno obilni sloj fibrina koji se proteže i u intervilozne prostore iznad bazalne ploče gdje okružuje avaskularne i atrofične resice (2).



Slika 2. Infarkt bazalne ploče, od bazalne ploče odvaja se sloj fibrina u koji su uklopljene sjene resica, hemalaun i eosin (H&E), 40X

1.1.3.2.2 Infarkt posteljičnih resica (infarctus acutus/subchronicus/chronicus placentae)

Infarkt je u posteljici, kao i u bilo kojem drugom tkivu, područje ishemijske nekroze. Ona nastaje kada je pritjecanje krvi prekinuto (2). Infarkt posteljice je posljedica začepjenja majčinih (uteroplacentalnih) krvnih žila, no neka su istraživanja pokazala da i smanjenje protoka kroz fetalne krvne žile posteljice pridonosi razvoju infarkta posteljice (8). I retroplacentalni hematomi može uzrokovati infarkt posteljice, tako što se fizički umeće između krvnih žila u stijenci maternice i posteljice (5). Utjecaj infarkta na funkciju posteljice, a time i na fetus, ovisi o količini tkiva pogođenog infarktom te o funkcionalnom rezervnom kapacitetu preostalog posteljičnog tkiva, odnosno njegovoj mogućnosti da nadoknadi funkciju infarciranog dijela (2).

U terminskim posteljicama, iz neporemećenih trudnoća, infarkte se može naći u čak 25% slučajeva. Tada se uglavnom nalaze na rubovima posteljice i ne zahvaćaju više od 5% ukupnog posteljičnog tkiva (9, 10). Fetus može preživjeti infarkt što zahvaća 20-30% posteljičnog tkiva, ako je preostalo tkivo neoštećeno i normalno obavlja svoju zadaću. (11, 12). Ako je preostalo posteljično tkivo morfološki ili funkcionalno oštećeno, kao u trudnoćama kompliciranim preeklampsijom, i infarkt što zahvaća 10% tkiva posteljice ugrožit će fetus (12, 13).

Makroskopski će svježiji infarkt biti tamnocrvene boje i čvršće konzistencije od okolnog tkiva. S vremenom se boja mijenja u bjelkastožutu, a promjena se naziva subkroničnim ili kroničnim infarktom. Mikroskopski svježiji infarkt pokazuje sužene intervilozne prostore u koje se odlaže fibrin. Krvne žile resica su zastojne, a krv mjestimice prožima i cijele resice. Stariji infarkti pokazuju sva obilježja koagulacijske nekroze, s nekrozom trofoblasta i strome te pretvorbom resica u eozinofilne sjene. Uz rub se može, ali i ne mora, naći upalna reakcija neutrofila (2).

1.1.3.3 Upale posteljice

1.1.3.3.1 Upala plodovih ovoja i pupkovine (chorioamnionitis, funiculitis)

Upale plodovih ovoja i posteljice mogu nastati na jedan od sljedećih načina: ascendentnim širenjem upale iz rodnice ili materničnog vrata, hematogenim širenjem uzročnika iz majčine krvi, descendentnim širenjem uzročnika iz žarišta infekcije u endometriju, jajovodu ili zdjelici te unošenjem uzročnika u amnijsku šupljinu pri dijagnostičkim ili terapijskim zahvatima. Ascendentno širenje upale daleko je najčešće. Njime u prvom redu nastaje akutna upala plodovih ovoja. Makroskopski je izgled posteljice i plodovih ovoja najčešće normalan. Ako je upala jako izražena, ovoji postaju mutni, a katkad žućkasti ili zelenkasti i neugodna mirisa (2).

Mikroskopski se unutar tkiva plodovih ovoja nalazi upalna reakcija s prevladavanjem neutrofilnih leukocita. U početku su to neutrofili iz majčine krvi, ali kasnije nastaje i reakcija fetusa (9, 14). U najranijem stadiju se neutrofili iz majčine krvi nalaze u decidualnom sloju ovoja i na mjestu prsnuća. Upala se zatim širi u korionski i amnijski sloj ovoja i često je difuzna. Ovisno o uzročniku, upalni eksudat može biti gnojan (chorioamnionitis suppurativa acuta) sa stvaranjem apscesa unutar ovoja ili žarištima nekroze. U samoj se posteljici neutrofili gomilaju neposredno ispod korionske ploče, da bi kasnije kroz ovoje korionske ploče dospjeli u plodovu vodu (2).

Prema mikroskopskom nalazu razlikuju se tri stadija i dva stupnja korioamnionitisa. Stadij se određuje prema opsegu zahvaćenosti plodovih ovoja. U prvom se stadiju majčina decidualna reakcija nalazi u decidualnom, odnosno korionskom sloju slobodnog ruba ovoja, dok se neutrofili u posteljici nalaze u sloju fibrina ispod korionske ploče. U drugom je stadiju zahvaćena cijela debljina slobodnog ruba ovoja, a u trećem, osim prožetosti cijele debljine slobodnog ruba ovoja i ovoja korionske ploče posteljice, postoji nekroza više od 25% stanica amnijskog epitela (2).

Postoje dva stupnja izraženosti upalne reakcije. Prvi je stupanj obilježen okudnom do umjereno obilnom neutrofilnom infiltracijom, dok se pri drugom stupnju nalazi obilna neutrofilna infiltracija često sa stvaranjem subkorionskih apscesa (15).

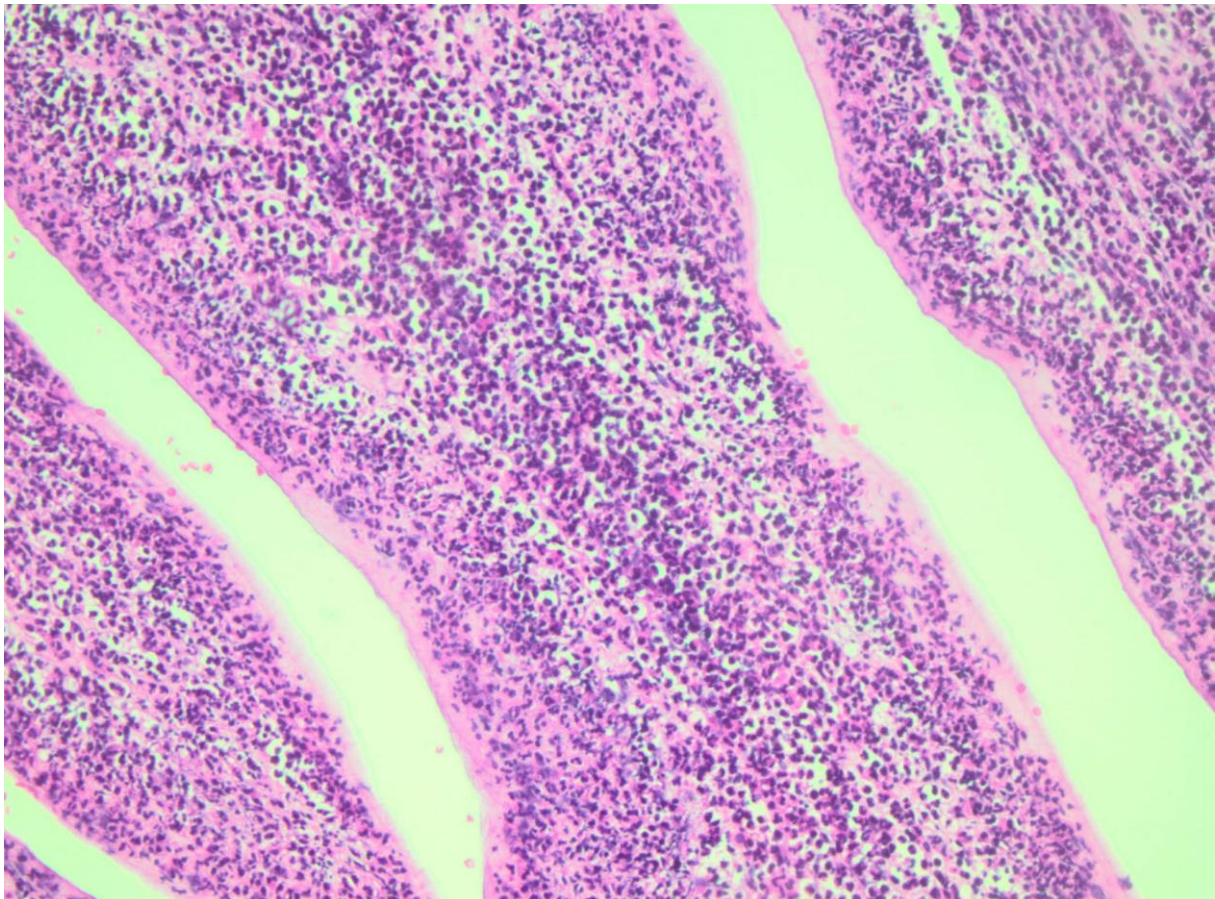
Reakcija fetusa se obično javlja nakon reakcije majke, nakon 20.-og gestacijskog tjedna (9, 14). Najprije dolazi do marginacije neutrofila, a zatim do njihove migracije kroz

stijenku krvnih žila u okolinu. Promjena je primjetna u fetalnim krvnim žilama korionske ploče i pupkovine što se naziva akutni funikulitis (*funiculitis acuta*). U prvom stadiju funikulitisa neutrofilni se nalaze u stijenkama korionskih krvnih žila i umbilikalne vene, u drugom se nalaze i u stijenci umbilikalne arterije, a u trećem stadiju oko krvnih žila pupkovine postoji koncentrični upalni infiltrat. Upala prvog stupnja obilježena je blagim do umjerenim neutrofilnim infiltratom, a u drugom je upalni infiltrat obilan i konfluirajući (15).

Najčešći uzročnici korioamnionitisa su bakterije podrijetlom iz normalne endogene flore, poremećene flore povezane s bakterijskom vaginozom i bakterije podrijetlom iz crijeva (*Escherichia coli*, *Staphylococcus epidermidis*, *Proteus*, *Klebsiella* i *Pseudomonas*) (9). U razvoju korioamnionitisa bitnu ulogu imaju socio-ekonomski čimbenici, koitus te otvorenost cervikalnog ušća (16). Upala plodovih ovoja je povezana s preranim prsnućem plodovih ovoja i sukladno tome je jedan od vodećih uzroka preranog porođaja, mrtvorodenosti te perinatalnog morbiditeta i mortaliteta novorođenčadi (17).

Subakutni korioamnionitis obilježen je nalazom upalnog infiltrata mononukleara i neutrofila unutar ovoja korionske ploče, koji je najobilniji u amnijskom i gornjem korionskom sloju ovoja, a ne u donjem korionskom sloju i subkorionskom fibrinu (14).

Kronični korioamnionitis je rijetkost i obilježen je nalazom upalne infiltracije plodovih ovoja mononuklearima, pretežito limfocitima, uz prisutne plazma stanice. Najčešće je povezan s nalazom vilitisa nepoznate etiologije (18).



Slika 3. Chorioamnionitis supp., gust upalni infiltrat s nekrozom svih slojeva ovoja, hemalaun i eosin (H&E), 200X

1.1.3.3.2 Upala posteljičnih resica (villitis)

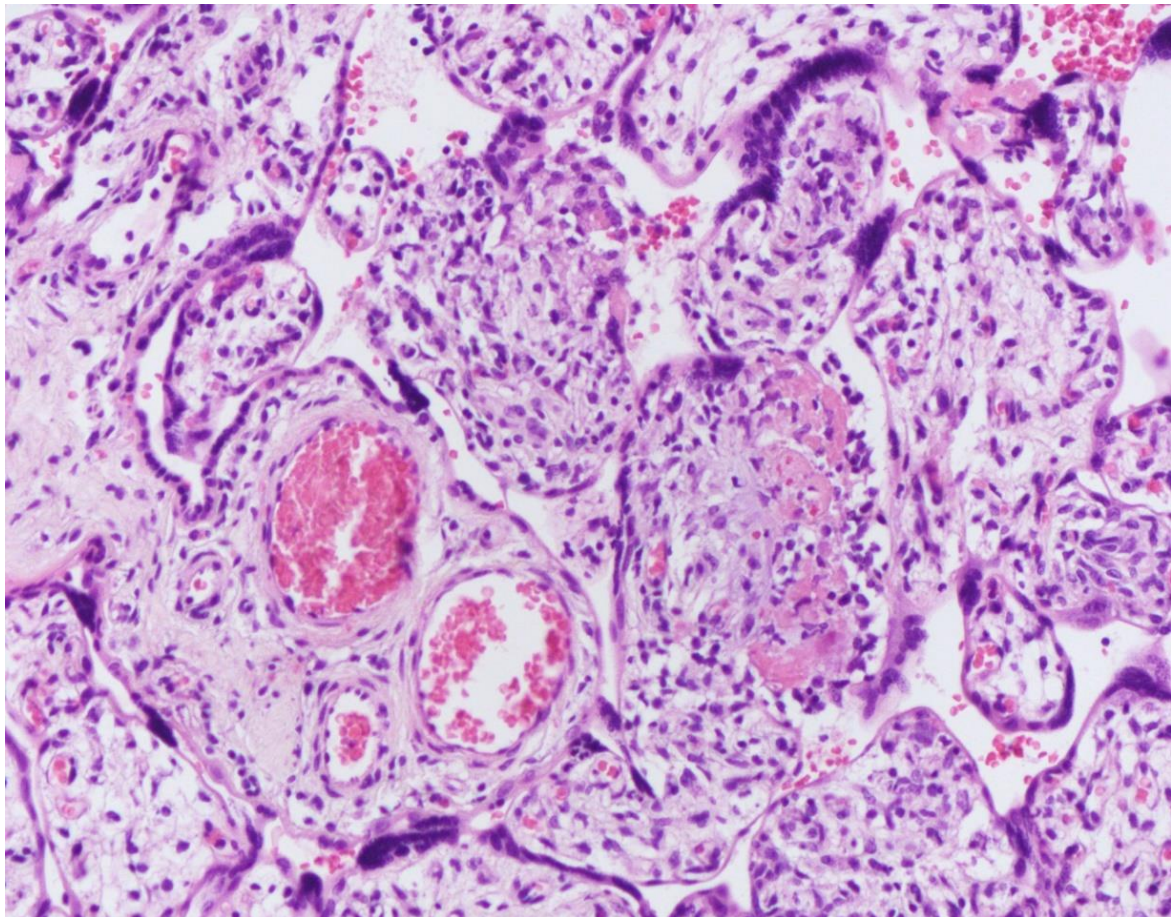
Villitis upalne etiologije obično nastaje hematogenim putem, širenjem uzročnika iz majčine krvi u posteljično tkivo. Uzročnici su najčešće iz TORCH skupine (Toxoplasma gondii, Ostali, Rubella, Cytomegalovirus, Herpes simplex), a od bakterija važni su uzročnici Treponema pallidum, mikobakterije, gram-negativne bakterije i Listeria monocytogenes (14).

Makroskopski, posteljica obično ne pokazuje nikakve promjene ili je tkivo jedva primjetno zrnatije rezne plohe. Katkad je posteljica lakša ili teža nego što se očekuje za gestacijsku dob.

Mikroskopski, vilitis može biti akutan i kroničan. Akutni vilitis obilježen je prožimanjem strome resica i interviloznih prostora neutrofilima. Takav oblik vilitisa uzrokuje *Listeria* (2). Nalaz kroničnog vilitisa najčešće se ne može povezati s poznatim uzročnikom, odnosno majčinom infekcijom. Radi se o promjeni nepoznate etiologije (eng. Villitis of unknown etiology, VUE) koja se nalazi u 3-5% svih terminskih posteljica, vrlo rijetko u gestacijskoj dobi manjoj od 35 tjedana. Promjena ne mora imati nikakav utjecaj na stanje fetusa, no najčešće je povezana s intrauterinim zastojem rasta, povećanom stopom perinatalnog mortaliteta i sklonošću ponavljanju u sljedećim trudnoćama (19). Mikroskopski je izraženost i proširenost VUE-a vrlo različita. U oko 2/3 promjena zahvaća male skupine od 5 do 10 resica žarišno (lat. Villitis chronica focalis), ili multifokalno (lat. Villitis chronica multifocalis). Resice su međusobno slijepljene fibrinom u kojem se nalaze upalni mononukleari. Upalni infiltrat mononukleara, obično limfocita, nalazi se i u stromi resica. Ovakav se nalaz smatra promjenom niskog stupnja. Promjene visokog stupnja nalaze se kod slučajeva kada žarišta zahvate više od 10 resica, ili kada je promjena difuzna (2)

Vilitisi se, s obzirom na histološku sliku i stadij upale, mogu podijeliti na proliferativni, nekrotizirajući, granulomatozni, reparatorni vilitis i stromalnu fibrozu (20).

Katkad se u interviloznim prostorima, bez zahvaćanja resica, nalazi upalni infiltrat mononukleara, odnosno makrofaga. Ova se promjena naziva intervilozitis (*intervillositis chronica*) i najčešće se viđa u posteljicama iz spontanijih pobačaja, posebice habitualnih (21).



Slika 4. VUE, u stromi horijalnih resica nalazi se gusti upalni infiltrat limfocita i makrofaga, hemalaun i eosin (H&E), 200X

1.1.3.4 Fetalna trombotična vaskulopatija (FTV)

Katkad se u žilama korionske ploče mogu naći trombi. Češći su u venama i češće su muralni nego okluzivni. Ponekad se uz njih nalaze i trombi u žilama pupkovine, a prate promjene u pupkovini poput pravih čvorova, složenih omatanja pupkovine oko fetusa, prolapsa i pretjerane spiraliziranosti (2).

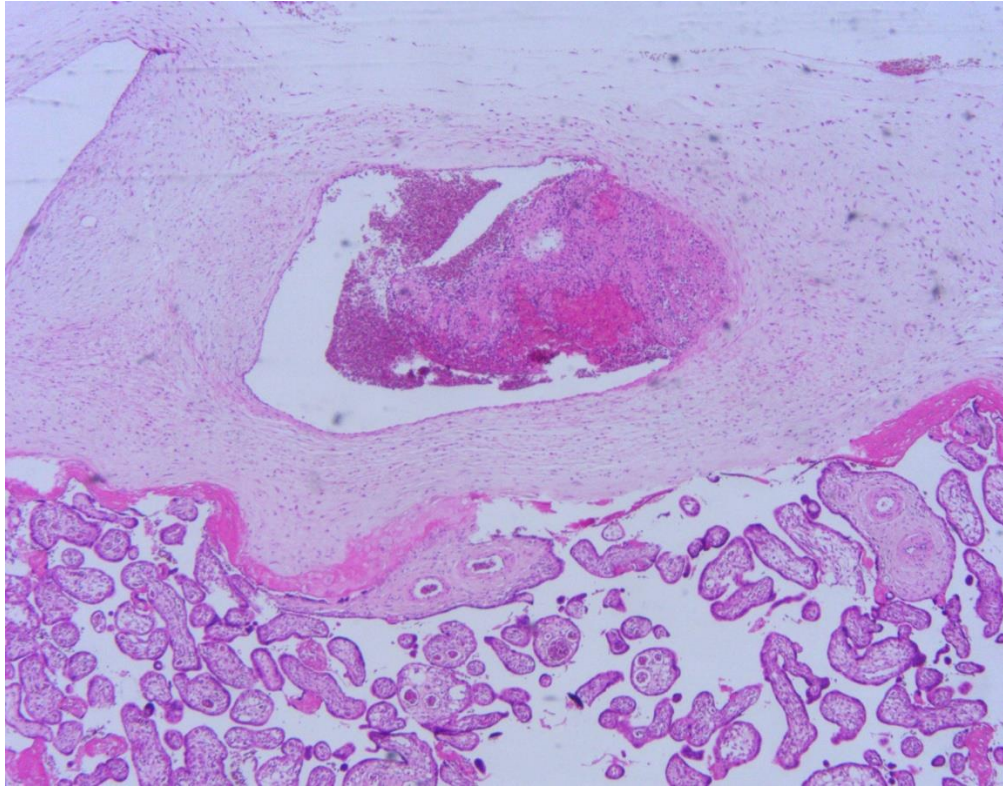
Trombi u krvnim žilama matičnih resica obično se vide samo mikroskopski. Svježi su trombi mikroskopski laminirane građe, katkad povezani s endotelom žile. Stara tromboza očituje se perifernom proliferacijom veziva intime sa stvaranjem jastučića na mjestima organizacije tromba, gdje se može naći i distrofična kalcifikacija. U slučajevima dugotrajne okluzivne tromboze, posebice arterijske, gdje trombi mogu biti organizirani i rekanalizirani,

dolazi do sekundarne atrofije i fibroze strome resica. Te se resice makroskopski očituju kao bljeđe, obično trokutasto područje tkiva (2). Mikroskopski, atrofične i fibrozirane resice imaju uglate obrise, eozinofilnu, hijaliziranu stromu i održan sloj trofoblasta koji može pokazivati sincicijske čvoriće na površini. Ovakvi se nalazi jednim imenom nazivaju fetalnom trombotičnom vaskulopatijom. Incidencija iznosi 3-10/1000 posteljica, može zahvatiti i arterije i vene (22).

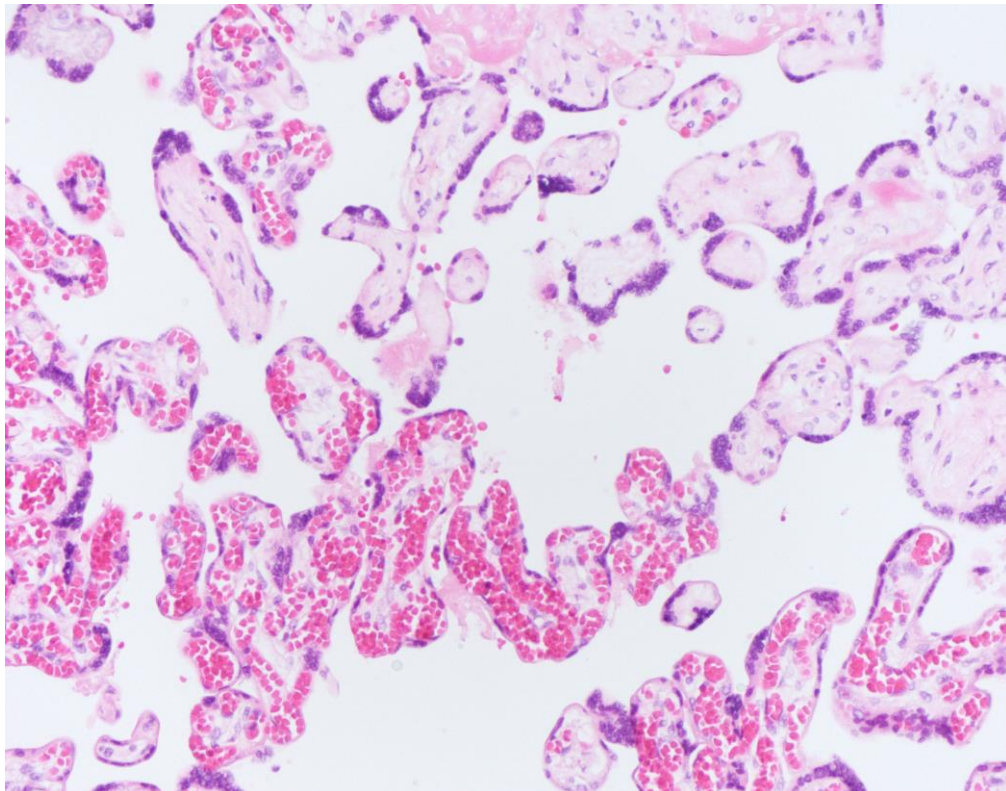
Etiologija FTV-a je najvjerojatnije multifaktorska. Trombi se u krvnim žilama korionske ploče viđaju kada je pupkovina preduga, kad postoji staza i oštećenje krvnih žila, kao i pri pretjerano spiraliziranoj pupkovini, pravim čvorovima i velamentoznoj inserciji. Također se mogu naći pri kromosomopatijama, hipertenziji i preeklampsiji majke, Rh-nepodudarnosti, hemolitičko-uremičkom sindromu majke i dijabetesu (23) Opisana je i povezanost FTV-a s nasljednim i stečenim trombofilijama majke i fetusa, kao i koagulopatijama izazvanim raznim virusima i bakterijama (24,25)

Bez obzira na patogenezu, posljedice venske tromboze mogu biti embolizacija u mozak fetusa, gornje ekstremitete i unutarnje organe. Arterijska tromboza i FTV mogu u konačnici uzrokovati atrofiju velikog dijela resica s posljedičnim zastojem rasta fetusa i smrtnim ishodom (26).

Ako ne postoje znakovi infekcije koja bi se uzročno mogla povezati s nalazom tromboze, nalaz FTV-a može upućivati na neprepoznate trombofilične mutacije u jednog ili obaju roditelja, koje povećavaju opasnost od fetalnog morbiditeta i mortaliteta u sljedećim trudnoćama (2).



Slika 5. FTV, hemalaun i eosin (H&E), 40x



Slika 6. FTV terminalnih resica, iako se ne vide intravaskularni trombi, fibroza strome grupe terminalnih resica odgovara promjenama kod FTV-a, hemalaun i eosin (H&E), 200X

1.2 Trombofilija

Trombofilija je sklonost trombozi. Može biti nasljedna i stečena. Nasljedna ili genetska sklonost venskoj trombozi povezana je s genetskim promjenama koje povećavaju sklonost zgrušavanju krvi (27).

Nasljedna trombofilija je stanje koje karakterizira poremećaj stvaranja adekvatne količine normalnog proteina za zgrušavanje krvi ili stvaranja proteina koje ne funkcionira normalno. U nasljedne trombofilije ubrajaju se: mutacija gena za faktor V Leiden (FVL), mutacije gena za protrombin što rezultira porastom njegove koncentracije u plazmi, poremećaj enzima metilen tetrahidrofolat reduktaze (MTHFR) te deficijencije proteina C, proteina S i antitrombina. Mutacije faktora V Leiden i protrombinskog gena kao najčešće promjene imaju i najveću kliničku vrijednost. Poremećaji na razini proteina S, proteina C i antitrombina nađu se u značajno manjem postotku (27).

U stečene trombofilije ubrajaju se stanja uzrokovana zloćudnim tumorima, centralnim venskim kateterom, kirurškim zahvatima, traumom, oralnim kontraceptivima, hormonskom nadomjesnom terapijom, zatajenjem srca, lijekovima (tamoksifen, talidomid, lenalidomid) te antifosfolipidni sindrom. Sindrom antifosfolipidnih protutijela (AFS od eng. Antiphospholipid syndrome) je najznačajniji primjer stečene trombofilije. AFS je poremećaj koji se odlikuje pojavom brojnih autoprotutijela u plazmi koja mogu uzrokovati arterijsku ili vensku trombozu (27). Uz sklonost trombozi, povišen titar autoprotutijela povezan je i s trombocitopenijom te habitualnim pobačajima u trudnica, što čini patognomoničan trijas klinički prepoznatljivog AFS-a (28). Prema suvremenom gledištu, kliničkoj pojavi i pristupu razlikujemo primarni i sekundarni AFS. Primarni oblik je zaseban entitet, a sekundarni je čest pratilac sistemskog eritemskog lupusa (SLE, od eng. Systemic Lupus Erythematosus) i drugih autoimunih bolesti (27).

1.2.1 Trombofilija u trudnoći

Tijekom trudnoće najveće se promjene događaju unutar sustava zgrušavanja, tim se promjenama povećava sklonost stvaranja ugruška, kako bi se tijekom porođaja spriječilo obilno krvarenje ponajprije u trenutku odvajanja posteljice nakon porođaja. Zato se trudnoća, sama od sebe, smatra stanjem povećanog rizika nastanka tromboze. Koagulacijski i

fibrinolitički sustavi se značajno mijenjaju tijekom trudnoće. Promjene uključuju povećano stvaranje fibrina kao i smanjenu sposobnost odstranjenja fibrina (27).

Trombofilija u trudnoći može biti uzrokom brojnih patoloških ishoda. Tromboza spiralnih arterija smanjuje opskrbu majčine strane posteljice dovoljnim količinama krvi i može, u ranoj trudnoći, usporiti proces transformacije spiralnih arterija u uteroplacentne krvne žile. Svrha posteljice je da osigura optimalne uvjete za razvoj fetusa, a za to je važan normalan razvoj posteljice. Fetoplacentarne krvne žile nalaze se u korionskim resicama koje oplahuje majčina krv, ova neposredna blizina dopušta učinkovitu izmjenu otopljenih tvari i plinova između majčine i fetalne cirkulacije. To omogućava razvoj, rast i pregradnju fetoplacentarnih krvnih žila prema potrebi fetusa, no istovremeno ih čini osjetljivima na promjene s obje, i majčine i fetalne strane posteljice (29). Trombofilija može utjecati na poremećaj implantacije placente, preeklampsiju, intrauterini zastoj rasta fetusa (IUGR, od eng Intrauterine growth restriction), abrupciju placente, neobjašnjenu intrauterinu smrt, tromboembolijsku bolest i habitualni pobačaj (27).

1.2.1.1 Poremećaj implantacije posteljice

Kontakt između posteljice i majčine cirkulacije je važan za uspjeh trudnoće. Povećana sklonost zgrušavanju, tromboza i smanjena fibrinolitička aktivnost utječu na proces implantacije što može rezultirati lošim ishodom trudnoće (27). Postoje dokazi da nasljedna trombofilija ima utjecaj na ponavljajuće neuspjehe embrio transfera nakon in vitro oplodnje (IVF). Dokazan je utjecaj mutacije gena za protrombin i FVL na neuspjeh implantacije nakon IVF (30).

1.2.1.2 Habitualni pobačaj

Spontani pobačaji su neželjeni gubitci zametka, odnosno ploda mase manje od 500 grama prije 22. tjedna trudnoće. Ukoliko se uzastopno izgube dvije ili više trudnoća govori se o habitualnom pobačaju. Habitualni pobačaj problem je u žena u kojih niti jedna trudnoća nije iznesena do razdoblja sposobnosti ploda za preživljenje. Habitualni se pobačaj tipično ponavlja u istom razdoblju trudnoće (27).

1.2.1.2.1 Antifosfolipidni sindrom i habitualni pobačaj

Vjeruje se da su habitualni pobačaji, ali i intrauterina fetalna smrt u AFS-u posljedica posebnog oblika tromboze koja primarno zahvaća posteljicu. Tromboza u decidui, infarkti i smanjenje ukupne mase posteljice često su opisivane promjene u trudnica s AFS-om (31).

Neliječene primigravide koje boluju od sistemskog eritematoznog lupusa ili sindroma sličnog lupusu u kojih su uz osnovnu bolest dokazana i protutijela na fosfolipide imaju gotovo 30%-tni rizik spontanog pobačaja ili fetalne smrti koja se najčešće događa tijekom drugog tromjesečja (32). Probir na antifosfolipidna protutijela trebalo bi učiniti u svih žena koje su imale nepovoljan ishod trudnoće (habitualni pobačaji, IUGR, rani početak preeklampsije, intrauterina smrt fetusa) ili neobjašnjive tromboembolijske epizode. U ovako ugroženim skupinama prevalencija antifosfolipidnih protutijela kreće se oko 10-15% (27).

1.2.1.2.2 Nasljedna trombofilija i habitualni pobačaj

Nasljedna trombofilija može ostati nedijagnosticirana čitavog života, ali se često slučajno otkrije upravo u stanjima koja su sama po sebi hiperkoagulabilna kao što je trudnoća. Ona povećava rizik maternalne tromboze i dovodi do tromboze na materno-placentnoj površini što može dovesti do brojnih patoloških ishoda trudnoće kao što su zadržani pobačaj, fetalna smrt, preeklampsija, IUGR i abrupcija posteljice (33).

Unatoč brojnim studijama posljednjeg desetljeća, povezanost nasljedne trombofilije i patoloških ishoda nije apsolutno potvrđena (27). Rutinsko testiranje pacijentica na nasljednu trombofiliju danas nije preporučljivo. Američko društvo opstetičara i ginekologa (ACOG, eng. The American Congress of Obstetricians and Gynecologists) probir preporučuje kod žena reproduktivne dobi s dubokom venskom trombozom (DVT) u osobnoj anamnezi te kod asimptomatskih žena koje imaju DVT u bližoj obitelji (35, 36).

Združenost trombofilija i ranog gubitka trudnoće i dalje ostaje tema koja povlači brojne rasprave i nedoumice. Dok određene studije naglašavaju mogući patološki efekt trombofilija koje uzrokuju smanjenu perfuziju posteljice zbog ekscesivnog odlaganja fibrina i tromboze u uterinim i placentalnim krvnim žilama, određene studije to opovrgavaju navodeći čak mogućnost protektivnog djelovanja ranog hipoksičnog miljea za embrionalni razvoj.

Brojni kontradiktorni rezultati mogu se tumačiti malim ispitivanim grupama, različitim dijagnostičkim kriterijima te retrospektivnim karakterom pojedinih studija (27).

1.2.1.3 Preeklampsija, IUGR, abrupcija posteljice i neobjašnjena intrauterina smrt fetusa

Preeklampsija, IUGR i abrupcija posteljice su kasne komplikacije u trudnoći koje su odgovorne za intrauterinu smrt ploda, prematuritet te maternalni mortalitet (27).

Tijekom posljedna dva desetljeća stalno se dokazuje povezanost antifosfolipidnih protutijela i komplikacija trudnoće. U žena s povišenom razinom AFL protutijela učestalost komplikacija u prosjeku iznosi oko 50-75%. Neke nasljedne trombofilije također povećavaju rizik za nastanak komplikacija u trudnoći, kao što su intrauterina smrt ploda, teška preeklampsija, HELLP sindrom, IUGR te abrupcija posteljice. Svi ovi događaji su posljedica smanjene placentne perfuzije zbog obilnog odlaganja fibrina i tromboze u uterinim i placentalnim krvnim žilama (36, 37).

IUGR kao posljedica trombofilije je i dalje kontroverzna tema. Meta analize su pokazale jasnu povezanost deficijencije proteina S i zastoja rasta, dok se druge mutacije nisu pokazale odgovornima (38-41). Osim slabe povezanosti nositelja mutacije za FVL i MTHFR homozigota za C677T gen, većina dosadašnjih istraživanja ne nalazi uzročno posljedičnu vezu trombofilija i preeklampsije (39).

1.2.1.4 Tromboembolijska bolest

Fiziološka zbivanja u trudnoći dovode do stanja hiperkoagulabilnosti, što povisuje rizik za tromboembolijsku bolest (VTE, eng. venous thromboembolism). Žene s prirođenim ili stečenim trombofilijama imaju posebno visok rizik za VTE za vrijeme trudnoće zbog toga što imaju izmijenjen hemostatski sustav koji pogoduje koagulaciji (27). Približno 50% tromboembolija u trudnoći i babinju javlja se kod osoba s naslijeđenom trombofilijom. Rizik za tromboemboliju je naročito visok u postpartalnom razdoblju (42). 90% DVT-a pojavljuje se u lijevoj nozi, što je vjerojatno posljedica pritiska gravidnog uterusa na lijevu ilijačnu venu. Češće se DVT pojavljuju u iliofemoralnim venama nego u venama potkoljenice što predstavlja značajno veći rizik za nastanak plućne embolije (43).

1.2.2 Postupak s trombofilijom u trudnoći

1.2.2.1 Pretrage

Obrada trombofilije se najčešće indicira ženama opterećene opće ili porodničke, osobne ili obiteljske anamneze (44). Interpretacija rezultata pretraga se također provodi u odnosu na anamnezu (45). Najčešće pretrage koje se koriste za dijagnosticiranje nasljedne trombofilije su ispitivanja mutacija za FVL, protrombinski gen i ispitivanje antitrombina te manjka proteina C i S. Mutaciju gena za MTHFR ne treba rutinski raditi jer nema sigurnog dokaza da je rizični čimbenik za habitualni pobačaj (27). U dijagnostici se koriste i pretrage kojima se isključuje ili potvrđuje antifosfolipidni sindrom. Antifosfolipidni sindrom je pozitivan samo kada su dva testa učinjena u razmaku od 12 tjedana. Međunarodni konsenzus kriterija za dijagnozu antifosfolipidnog sindroma je temeljen na prisutnosti najmanje jednog kliničkog i jednog laboratorijskog kriterija (46). Laboratorijski kriteriji uključuju prisutnost lupus antikoagulanta ili antikardiolipidskih protutijela IgG ili IgM u serumu ili u plazmi srednjeg ili višeg titra ili anti beta2 glikoproteina-1 antitijela u serumu ili plazmi u dva određivanja u vremenskom razmaku od 12 tjedana mjerena standardnom ELISA metodom. Klinički kriteriji uključuju trombozu krvnih žila ili patološku trudnoću, jednu ili više neočekivanih smrti morfološki normalnog fetusa iznad 10 tjedana trudnoće, tešku preeklampsiju ili eklampsiju, posteljичnu insuficijenciju prije 34.-og tjedna trudnoće ili tri i više neobjašnjenih spontanih pobačaja prije 10 tjedana trudnoće. Prisutnost jednog od navedenih kliničkih znakova i abnormalni laboratorijski nalazi postavljaju dijagnozu antifosfolipidnog sindroma (27).

1.2.2.2 Profilaksa i liječenje

Niskomolekularni heparin (LMWH, eng. Low molecular weight heparin) je danas najrašireniji lijek koji se koristi za profilaksu i liječenje venoznog tromboembolizma u trudnoći i babinju (47-49). Prednosti LMWH-a, poput duljeg vremena poluraspada, veće bioraspoloživosti, predvidljivog antikoagulacijskog učinka, umanjene potrebe za prilagodbom doze te laboratorijskog nadzora učinka u najvećeg broja pacijenata, čine ga pouzdanijim nego što je nefrakcionirani heparin (NFH). Ne prelazi placentarnu membranu, za razliku od

peroralnih antikoagulansa, i relativno je siguran za majku jer je povezan s manjom učestalošću krvarenja, heparinom inducirane osteoporoze, trombocitopenije te rijedim alergijskim reakcijama (47-50).

Primjena heparina u trudnoći mora se razdijeliti u dvije temeljne indikacije: profilaksa i terapija DVT i tromboembolije i profilaksa mogućih komplikacija trudnoće što uključuje habitualne pobačaje, preeklampsiju, eklampsiju, HELLP sindrom, IUGR i abrupciju posteljice (51). Pri tome se habitualni pobačaji uobičajeno dijele od ostalih navedenih entiteta koji se najčešće povezuju nazivom „komplikacije trudnoće posredovane posteljicom (KTPP)“. Ono što ih povezuje je disfunkcija trofoblasta u različitim fazama trudnoće (52). Dok su standardi primjene LMWH vezani uz DVT-u uglavnom prihvaćeni, pitanje odnosa s KTPP-om i trombofilijom ostaje jedno od najkontroverznijih pitanja moderne perinatologije (45).

Indikacijsko područje primjene heparina sve se više sužava, što zbog nedovoljnog poznavanja biologije, ne-antikoagulacijskog djelovanja i nepoznavanje točnog mehanizma djelovanja heparina tijekom trudnoće (djelovanje na implantaciju i placentaciju, izmjenjena farmakokinetika LMWH u trudnoći i babinju...), što zbog različitih stajališta stručnjaka o primjeni i djelotvornosti heparina u profilaksi i liječenju trombofilije u trudnoći (45). Dok jedni zagovaraju pozitivno djelovanje niskih doza heparina u profilaksi u liječenju AFS-a (uz dodatak acetilsalicilne kiseline) i nasljedne trombofilije, drugi navode kako primjena heparina uopće ne smanjuje rizik tromboembolizma, spontanog pobačaja i KTPP-a (53, 54).

1.2.3 Posteljica i trombofilija

Makroskopski i mikroskopski nalaz tromba u fetalnim krvnim žilama može biti odraz nasljednih trombofilija, poput manjka proteina C i S, hiperhomocisteinemije i mutacije faktora V Leiden (55). Makroskopskim pregledom posteljice može se naći tromboza krvnih žila korionske ploče, a mikroskopskim trombi u krvnim žilama korionske ploče i matičnih resica, fibroza strome te edem strome (2). Poznato je da trombofilija može uzrokovati patološke promjene na posteljici kao što su smanjena masa posteljice, infarkti, povećan broj sincicijskih čvorova, ubrzano sazrijevanje resica i ateroskleroza, ali su takve promjene istovjetne onima kod jake hipertenzije u trudnoći. Promjene na posteljici koje bi mogle biti povezane s majčinom trombotičkom bolesti uključuju: smanjenu masu posteljice (ispod 10 percentile), infarkte i povećan broj sincicijskih čvorova. Infarkt bazalne ploče, masivno perivilozno

nakupljanje fibrina i fetalna trombotička vaskulopatija su promjene posteljice povezane s ponavljajućim lošim fetalnim ishodom i majčinom trombofilijom. Infarkt bazalne ploče je karakteriziran obilnim nakupljanjem intervilloznog fibrina u području bazalne ploče posteljice. Fetalna trombotička vaskulopatija je potvrđena ako nema zapreke protoku krvi kroz pupkovinu i ako se u arterijama matičnih resica nalaze trombi (56).

2. CILJ ISTRAŽIVANJA I HIPOTEZA

2.1 Ciljevi istraživanja

Osnovni ciljevi ovog istraživanja su:

- Odrediti morfološke promjene i njihovu učestalost u posteljicama iz trudnoća kompliciranih trombofilijom
- Utvrditi povezanost između morfoloških promjena u posteljicama i ishoda trudnoće
- Utvrditi da li je trudnoća komplicirana trombofilijom visokorizična i zahtjeva li intenzivan nadzor

2.2 Hipoteza

Očekujemo da će u trudnoćama kompliciranim trombofilijom biti učestalije morfološke promjene u posteljici. Negativni ishod trudnoće bit će učestaliji u trudnoćama kompliciranim trombofilijom kod kojih nalazimo izraženije morfološke promjene u posteljici povezane s cirkulacijskim poremećajima majke. Očekujemo da će trudnoća komplicirana trombofilijom biti visokorizična trudnoća.

3. ISPITANICI I METODE ISTRAŽIVANJA

Istraživanje je provedeno na Odjelu za patologiju Kliničkog zavoda za patologiju, sudsku medicinu i citologiju i na Klinici za ženske bolesti i porode KBC-a Split. Istraživanje je retrospektivno te nije zahtijevalo informirani pristanak etičke komisije.

3.1 Ispitanice i materijal

Ispitivanu skupinu čini 55 ispitanica s posteljicama iz trudnoća kompliciranih trombofilijom iz poroda u Klinici za ženske bolesti i porode KBC Split u razdoblju od veljače 2013. do kolovoza 2016. godine. Posteljice su patohistološki analizirane na Odjelu za patologiju Kliničkog zavoda za patologiju, sudsku medicinu i citologiju.

Kriteriji uključenja u studiju su:

- Klinička dijagnoza trombofilije
- Patohistološki nalaz posteljice iz trudnoća kompliciranih trombofilijom

3.2 Metode

Podatci o kliničkoj dijagnozi trombofilije i terapije u trudnoći dobiveni su iz knjige protokola Hitnog prijema u Kliniku za ženske bolesti i porode. Na temelju postavljene dijagnoze trombofilije, anamneze i odgovarajuće obrade, perinatalni ginekolozi s dugogodišnjim iskustvom, procijenili su da postoji opravdanost profilaktiče primjene LMWH-a. Ostali klinički podatci o trudnoći i ishodu trudnoće dobiveni su iz knjige rađaonskog protokola Klinike za ženske bolesti i porode.

Analizirani su:

- dob majke
- paritet
- gestacijska dob
- živorođenost/mrtvorodenost
- porođajna masa i dužina djeteta
- eventualne komplikacije u trudnoći i porodu.

Analiza mutacije gena za trombofiliju napravljena u Laboratoriju za molekularnu genetiku Kliničkog zavoda za patologiju, sudsku medicinu i citologiju.

Patohistološki nalazi posteljice izvučeni su iz arhive Odjela za patologiju. Iz uputne dijagnoze koja je navedena u patohistološkom nalazu dobiveni su dodatni podatci o eventualnoj popratnoj patologiji trudnoće.

Patohistološki nalaz sadržava makroskopski i histološki opis analizirane posteljice. Svi patohistološki preparati tj. hemalaun-eozinom obojena stakalca posteljičnog tkiva ponovno su analizirana i revidirana od strane iskusnog perinatalnog patologa.

Iz makroskopskog opisa i dopunskog histološkog pregleda posteljice analizirani su podatci:

- Masa posteljice
- Najduži promjer posteljice
- Morfološke promjene posteljice povezane s majčinim poremećajem krvotoka
- Morfološke promjene posteljice povezane s fetalnim poremećajem krvotoka
- Upale promjene u posteljici
- Indeks spiralizacije pupkovine tzv „*coiling index*“
- Ostale promjene posteljice

Za statističku analizu korišten je MedCalc software. Raspodjela podataka je testirana Kolmogorov-Smirnovljevim testom. Korišten je χ^2 test, a P vrijednost koja je iznosila $P < 0,05$ je smatrana statistički značajnom.

4. RESULTATI

U istraživanje, koje obuhvaća razdoblje od veljače 2013. do kolovoza 2016. godine na Odjelu za patologiju Kliničkog zavoda za patologiju, sudsku medicinu i citologiju i na Klinici za ženske bolesti i porode KBC-a Split, uključeno je 48 (77,4%) jednoplodovih trudnoća, šest (17,7%) blizanačkih trudnoća i jedna (1,8%) troplodna trudnoća. Studija je uključila 62 djece od kojih je bilo 47 (77,8%) živorođenih, sedam (11,2%) mrtvorodenih i osam (12,9%) abortusa. Od 55 ukupnih trudnoća, 26 (47,3%) ih je završilo prijevremenim porodom. Sve ispitanice su primale terapiju niskomolekularnim heparinom. Prosječna dob žena s trudnoćama s navršениh 22 tjedna gestacije bila je 33 godine, a onih s trudnoćom ispod 22 tjedna gestacije (abortus) 35 godina. Prosječna gestacijska dob trudnoća s navršena 22 tjedna gestacije je bila 37 tjedana, a u abortusa 16 tjedana. Prosječna masa djeteta rođenog nakon 22 tjedna gestacije bila je 2330 grama, a abortiranog fetusa 178 grama. Prosječna porođajna dužina djeteta bila je 47 centimetara, a abortiranog fetusa 17,75 centimetara (Tablica 1.).

Tablica 1. Deskriptivne karakteristike ispitivane skupine

	Navršena 22 tjedna	<22 tjedna gestacije
Dob majke (godine)	33 (22-43)	35 (26-40)
Gestacijska dob (tjedni)	37 (25-40)	16 (15-21)
Porođajna težina (gram)	2330 (620-4100)	178 (129-227)
Porođajna dužina (cm)	47 (32-56)	17,75 (13,5-22)

Podatci su prikazani kao medijan s minimalnom i maksimalnom vrijednosti.

Prosječna masa posteljica iz trudnoća iznad 22 tjedna gestacije bila je 575 grama. U skupini posteljica iz trudnoća gestacije kraće od 22 tjedna, postojao je podatak o masi samo jedne posteljice. Prosječni promjer posteljice iz kasnijih trudnoća bio je 18 centimetara, a u skupini abortusa deset centimetara. Prosječan indeks torzije pupkovine kod trudnoća iznad 22 tjedna bio je 0,30 dok kod trudnoća završenih abortusom nije postojalo torzija pupkovine (Tablica 2).

Tablica 2. Deskriptivne karakteristike posteljica

	Navršena 22 tjedna gestacije	<22 tjedna gestacije
Masa posteljica (gram)	575 (200-950)	218*
Najveći promjer posteljice (cm)	18 (12-26)	10 (9-18)
Indeks torzije pupkovine	0,30 (0,02-1,10)	nema

*prikupljen podatak za samo jednu posteljicu

Podatci su prikazani kao medijan s minimalnom i maksimalnom vrijednosti.

Najveći broj posteljica nije imao zabilježenu nijednu promjenu (30,6%), dok od onih kod kojih je promjena zabilježena najučestaliji nalaz je bio nezrelost resica u odnosu na gestacijsku dob (25,6%), što se pokazalo statistički značajno ($P=0.001$; $\chi^2=27,930$; $df=9$). Najučestalija morfološka promjena u posteljici nastala kao posljedica poremećaja cirkulacije majke je naglašeno odlaganje interviloznog fibrina (37,1%), što se pokazalo statistički značajno ($P<0,0001$; $\chi^2=37,484$; $df=5$). U 80,6% uzoraka nije pronađena niti jedna morfološka promjena povezana s poremećajem fetalne cirkulacije. Najčešća morfološka promjena nastala zbog poremećaja fetalne cirkulacije bila je izolirana FTV, pronađena u sedam (11,3%) posteljica. Ova se promjena nije pokazala statistički značajna ($P=0,1738$; $\chi^2=3,500$; $df=2$) (Tablica 3).

Tablica 3. Patohistološki nalaz posteljica (sve posteljice, bez obzira na gestacijsku dob)

CPM [°]	n(%)	CPF ^{°°}	n(%)	Ostale promjene	n(%)
RPH**	4 (6,5%)	FTV***	7 (11,3%)	Deciduitis	1 (1,6%)
Infarkt resica	7 (11,3%)	Intervilozna tromboza	3 (4,8%)	Korioamnionitis	2 (3,2%)
Intervilozni fibrin+	23 (37,1%)	FTV uz IT****	2 (3,2%)	VUE#	6 (9,7%)
Subkorijalni fibrin+	2 (3,2%)	Nema promjene	50 (80,6%)	Funikulitis	1 (1,6%)
Subkorijalna tromboza	5 (8,1%)			Nezrelost resica×	11 (17,7%)
Nema promjene	20 (32,3%)			Intervilozitis	1 (1,6%)
				Angiomatoza resica	3 (4,8%)
				Edem resica	2 (3,2%)
				Sincicijalni čvorići+	8 (12,9%)
				Kombinirane upale*	8 (12,9%)
				Nema promjene	19 (30,6%)

° Cirkulacijski poremećaji majke

°° Cirkulacijski poremećaji fetusa

× U odnosu na gestacijsku dob

Vilitis nepoznate etiologije

*Više od jedne promjene posteljice povezane s upalom (deciduitis, korioamnionitis, funikulitis, vilitis, edem resica)

**Retroplacentarni hematoma

***Fetalna trombotička vaskulopatija

****Intervilozna tromboza

+ Naglašena promjena

U posteljicama iz trudnoća s navršena 22 tjedna gestacije najčešće nije bilo niti jedne morfološke promjene (27,8%). Najčešća morfološka promjena bila je nezrelost horijalnih resica, u odnosu na gestacijsku dob, koja je pronađena u 11 (20,4%) posteljica. Ova promjena je pokazala statističku važnost ($p < 0,0001$, $\chi^2 = 38,222$, $df = 9$) (Tablica 4.).

Promjene koje su posljedica poremećaja cirkulacije majke nađene su u 37 posteljica (68,5%) iz trudnoća iznad 22 tjedna, a nisu pronađene u 17 (31,5%). Najčešći nalaz je bilo naglašeno nakupljanje interviloznog fibrin, i to u 20 (37,03%) posteljica. Morfološke promjene u posteljicama nastale kao posljedica poremećaja cirkulacije majke, pokazale su se kao statistički značajne. ($p = 0,0097$, $\chi^2 = 6,685$, $df = 1$). Najučestaliji nalaz u posteljicama s poremećajem fetalne cirkulacije je taj da nema promjene i to u 41 posteljici (75,9%), a promjene su nađene u 13 (24,1%) posteljica, od čega je najčešći nalaz bila FTV u devet (16,7%) posteljica. U sedam posteljica FTV je bila izolirana promjena, a u dvije kombinirana s interviloznom trombozom. Statistički je značajno da nema povezanosti morfoloških promjena u posteljici s poremećajima cirkulacije fetusa ($p = 0,0002$, $\chi^2 = 13,500$, $df = 1$) (Tablica 6.).

U četiri (50%) posteljice iz trudnoća završenih abortusom nije bilo nijedne morfološke promjene, dok su tri (37,5%) posteljice imale kombinirane promjene. Statistika nije rađena zbog malog uzorka (Tablica 5).

U pet (62,5%) posteljica iz trudnoća završenih abortusom je bilo promjena uzrokovanih poremećajem cirkulacije majke, dok tri (37,5%) nisu imale nijednu. Ovi podatci nisu statistički značajni ($p = 0,7237$, $\chi^2 = 0,125$, $df = 1$). Niti jedna posteljica nije imala promjene uzrokovane poremećajem fetalne cirkulacije (Tablica 7.)

Tablica 4. Promjene posteljica iz trudnoća kompliciranih trombofilijom s navršena 22 tjedna gestacije

Promjene posteljica	n(%)
Nema promjene	15 (27,8%)
Deciduitis	1 (1,9%)
Chorioamnionitis	1 (1,9%)
VUE**	6 (11,1%)
Funiculitis	1 (1,9%)
Immaturitas villorum	11 (20,4%)
Angiomatosis focalis villorum	3 (5,67%)
Oedema villorum	2 (3,7%)
Umnoženi sincicijski čvorići	8 (14,8%)
Kombinirani poremećaji*	6 (11,1%)
Ukupno	54 (100%)

*Više od jedne promjene posteljice povezane s upalom (deciduitis, korioamnionitis, funikulitis, vilitis, edem resica)

** vilitis nepoznate etiologije (eng. Villitis of unknown ethiology)

Tablica 5. Promjene posteljica iz trudnoća kompliciranih trombofilijom a završenih abortusom

Promjene posteljica	n(%)
Nema promjene	4 (50%)
Deciduitis	0
Chorioamnionitis	1 (12,5%)
Villitis	0
Funiculitis	0
Immaturitas villorum	0
Angiomatosis focalis villorum	0
Oedema villorum	0
Umnoženi sincicijski čvorići	0
Kombinirani poremećaji*	3 (37,5%)
Ukupno	8 (100%)

* Više od jedne promjene posteljice povezane s upalom (deciduitis, korioamnionitis, funikulitis, edem resica, pupanje sinciotrofoblasta)

Tablica 6. Promjene posteljica uzrokovane poremećajem cirkulacija majke (CPM) ili fetusa (CPF) iz trudnoća s navršena 22 tjedna gestacije

Promjene uzrokovane CPM	n(%)	Promjene uzrokovane CPF	n(%)
RPK*	3 (5,5%)	FTV	9 (16,7%)
Infarkti resica	3 (5,5%)	Intervilozna tromboza	4 (7,4%)
Intervilozni fibrin	20 (37,03%)	Nema promjene	41 (76%)
Subkorijalni fibrin	2 (4%)		
Subkorijalna tromboza	1 (1,6%)		
Nema promjene	17 (31,4%)		
Kombinirani poremećaji**	8 (14,8%)		
Ukupno	54 (100%)		54 (100%)

* Retroplacentarno krvarenje

** Više od jedne promjene posteljice povezane s poremećajem cirkulacije majke (intervilozni fibrin, infarkt resica, subkorijalna tromboza, subkorijalni fibrin)

Tablica 7. Promjene posteljica uzrokovane poremećajem cirkulacija majke (CPM) ili fetusa (CPF) iz trudnoća završenih abortusom

Promjene uzrokovane CPM	n(%)	Promjene uzrokovane CPF	n(%)
RPK*	2 (25%)	Nema promjena	8 (100%)
Infarkti resica	0		
Intervilozni fibrin	3 (37,5%)		
Subkorijalni fibrin	0		
Subkorijalna tromboza	0		
Nema promjene	3 (37,5)		
Ukupno	8 (100%)		8(100%)

*Retroplacentarno krvarenje

Svih 55 ispitivanih trudnica tijekom trudnoće je primalo terapiju niskomolekularnim heparinom (Fragmin ili Clexane). Od 55 trudnica, 33 su imale dokazane neke od mutacija gena za trombofiliju. Ostale 22 trudnice nisu imale potvrđene mutacije gena za trombofiliju, već su se liječile zbog neke od stečenih trombofilija (Tablice 8 i 9).

Tablica 8. Nalaz genetskog testiranja na trombofiliju

FV*	n(%)	FII**	n(%)
Normalan nalaz	25 (75,8%)	Normalan nalaz	28 (87,5%)
Heterozigot	8 (24,2%)	Heterozigot	4 (12,5%)
NR***	22	NR***	23
Ukupno		55 (100%)	

*Faktor V Leiden

** Faktor II

*** Pretraga nije rađena

Tablica 9. Nalaz genetskog testiranja na trombofiliju

MTHFR*	n(%)	PAI**	n(%)	ACE***	n(%)
CC	11 (33,3%)	4G/4G	8 (25%)	DD	14 (43,7%)
CT	15 (45,5%)	4G/5G	19 (59,4%)	ID	10 (31,2%)
TT	7 (21,2%)	5G/5G	5 (15,6%)	II	8 (25%)
NR+	22	NR+	23	NR+	23
Ukupno		55 (100%)		55 (100%)	

* Metilen tetrahidrofolat reduktaza

** Plasminogen activator inhibitor

*** Angiotensin-converting enzyme

+ Pretraga nije rađena

5. RASPRAVA

U našem istraživanju analizirane su posteljice iz 55 trudnoća kompliciranih trombofilijom. Posteljice smo podijelili na one iz trudnoća završenih abortusom i na one iz trudnoća s navršena 22 tjedna gestacije. Prosječna gestacijska dob u trudnoćama s navršena 22 tjedna gestacije je bila 37 tjedana, a kod abortusa 16. Prosječna masa djeteta iz trudnoća s navršena 22 tjedna gestacije bila je 2330 grama, a abortiranog fetusa 178 grama. Prosječna masa posteljica iz trudnoća iznad 23 tjedna gestacije bila je 575 grama. Normalna masa posteljica je oko 470 grama, a promjer oko 22 cm (57). Prosječna masa posteljice iz našeg istraživanja veća je od normalne mase posteljice, što se može objasniti činjenicom da je šest blizanačkih trudnoća i jedna troplodna trudnoća uključena u istraživanje. Prosječni promjer posteljica u našem istraživanju iznosio je 18 cm, što je manje od prosjeka. Prema istraživanju Many A. i suradnika, kod žena s trombofilijom, gestacijska dob pri porodu, porođajna masa djeteta i masa posteljice bili su značajno manji nego u skupini zdravih žena (58). Naši se rezultati ne podudaraju s istraživanjem Many-a i suradnika, ali razlog tome može biti veliki raspon u tjednu gestacije (od 23.-40. tjedna) pri porodu u našem istraživanju.

Od 55 ukupnih trudnoća kompliciranih trombofilijom, osam (14,5%) je završilo abortusom. Smatramo da je to značajan broj na ovoliku ispitivanu skupinu. Ovaj broj može se objasniti činjenicom da trombofilija pogoršava već ionako pojačano hiperkoagulabilno stanje u trudnoći, i dovodi do arterijske i/ili venske tromboze na mjestu implantacije ili u placentarnim krvnim žilama. Trombofilija kao uzročnik pobačaja može se naći u čak 40-50%. Trombofilija uzrokuje usporenje protoka krvi kroz maternalne vene što dovodi do nastanka ugrušaka u placentarnim krvnim žilama, restrikcije fetalnog rasta ili fetalne smrti (59). Tome u prilog ide i podatak da je od 55 trudnoća iz našeg istraživanja, sedam imalo nepovoljan ishod, tj. završilo rođenjem mrtvog djeteta. Tako velik broj se također podudara s istraživanjima koja su pokazala da trombofilija u trudnoći povećava rizik od mrtvorodenosti (60).

Najčešći nalaz u posteljicama iz pobačenih trudnoća u našem istraživanju, bio je nedostatak morfoloških promjena. Razlog tome može biti mali uzorak od osam pobačaja. Najčešće su dijagnosticirani kombinirani poremećaji i naglašeno nakupljanje interviloznog fibrina. Kombiniranih poremećaji bili su chorioamnionitis, edem resica i pupanje sinciciotrofoblasta. Ti nalazi, a pogotovo upale plodovih ovoja, ne mogu se povezati s trombofilijom. Što se tiče promjena koje su uzrokovane poremećenom majčinom cirkulacijom, najznačajniji nalaz bio je naglašen intervilozni fibrin. Niti jedna od navedenih promjena nije pokazala statističku značajnost. Kao što smo napomenuli, uzrok tome može biti

mali uzorak uključen u naše istraživanje. Edem resica, fibroza i naglašeno nakupljanje interviloznog fibrina su poremećaji koji se mogu povezati s utjecajem trombofilije. Za razliku od našeg istraživanja, Skrzypczak i suradnici su uspjeli dokazati statističku važnost ovih promjena. Skrzypczak J. i suradnici, u svom istraživanju histoloških promjena posteljice i koriona u žena s antifosfolipidnim sindromom i nasljednom trombofilijom, navode kako se u materijalu dobivenom iz pobačenih trudnoća nalaze brojni depoziti fibrina koji su statistički značajni ($p < 0,001$) (61).

Glavnu skupinu u našem istraživanju činile su posteljice iz trudnoća s navršena 22 tjedna. Najučestaliji nalaz u tim posteljicama je bio da nema promjene (30,6%), dok kod onih kod kojih je promjena zabilježena najučestaliji nalaz je bio nezrelost resica (25,6%) što se pokazalo statistički značajno. Promjene u posteljici uzrokovane poremećajem majčine cirkulacije pronađene su u 68,5% slučajeva, što se pokazalo statistički značajnim. Najučestalija takva promjena, i statistički značajna, bila je nakupljanje interviloznog fibrina i to u 37,03% posteljica. Promjene u posteljici uzrokovane poremećajem fetalne cirkulacije nisu se pokazale statistički značajnima. Prema istraživanju Drobinskaie i suradnika, u trudnoćama kompliciranim nasljednom trombofilijom, posteljice su pokazivale znakove kronične placentarne insuficijencije i to u obliku patološke nezrelosti, s predominacijom intermedijarno diferenciranih resica, i disocijacije zrenja kotiledona. Također su u istom istraživanju pronađeni obilni depoziti fibrina, pseudoinfarkti, manjak kapilara u terminalnim resicama i povećan stromalni razmjer (62). Naši su rezultati u skladu s navedenim istraživanjem u smislu pronalaska statistički značajne nezrelosti resica i naglašenog nakupljanja fibrina. Many i suradnici uspoređivali su posteljice iz trudnoća žena koje boluju od trombofilije i posteljice iz trudnoća zdravih žena i pronašli da se posteljice iz prve skupine razlikuju u tri parametra od onih iz druge skupine. Ti parametri su bili: veći broj viloznih infarkta ($p < 0,01$), veći broj višestrukih infarkta ($p < 0,05$) te povećana incidencija fibrinoidne nekroze decidualnih krvnih žila ($p < 0,05$). U zaključku navode kako žene s trombofilijom imaju povećan rizik za nastanak vaskularnih lezija posteljice (58). Promjene u smislu infarkta i fibrinoidne nekroze u decidui nisu pokazale statističku značajnost u našem istraživanju.

Svih 55 ispitanica u trudnoći je primalo terapiju niskomolekularnim heparinom. Neke od mutacija gena za trombofiliju dokazane su u 33 ispitanice, a 22 su se liječile zbog neke od stečenih trombofilija. Što se tiče liječenja trombofilije u trudnoći niskomolekularnim heparinom, istraživanja su oprečna. Rodger i suradnici u svom istraživanju navode kako primjena dalteparina (niskomolekularnog heparina) tijekom trudnoće nije smanjila rizik

abortusa, venoznog tromboembolizma niti KTRP-a (63). Za razliku od Rodgera, Kupfermanc i suradnici u svom istraživanju navode kako terapija LMWH značajno smanjuje učestalost komplikacija u trudnoći uzrokovanih trombofilijom. Primjena heparina je smanjila učestalost komplikacija i u trudnoćama s nasljednom i stečenom trombofilijom (60). Najnovije istraživanje koje je provela Aračić sa suradnicima pokazalo je da primjena LMWH poboljšava sveukupni ishod trudnoća u žena s nasljednom trombofilijom. Najočitiije poboljšanje se vidjelo u skupini žena s ranim i kasnim gubitkom trudnoće (64). Kao što smo već naveli, iako se istraživanja razlikuju po stajalištu da li je primjena LMWH opravdana ili ne, u KBC-u Split na Klinici za ženske bolesti i porode (gdje je dio našeg istraživanja proveden), praksa je da se sve trudnice oboljele od trombofilije liječe niskomolekularnim heparinom. Budući da su sve trudnice uključene u naše istraživanje primale terapiju, moguće je i da je ista utjecala na pojavnost morfoloških promjena u posteljici.

6. ZAKLJUČAK

U skladu prema prethodno navedenim ciljevima, hipotezi i analiziranim rezultatima iz ovog istraživanja dobijeni su sljedeći zaključci:

- 1) Najveći broj ispitivanih posteljica nije imao morfološke promjene. Od onih koje jesu, najučestalije su bile odlaganje interviloznog fibrina i nezrelost resica. U posteljicama iz pobačanih trudnoća nisu pronađene statistički značajne promjene, uz napomenu da je uzorak malen.
- 2) Iz 55 poroda rođeno je 62 djece, od čega sedam mrtvorođenih i osam abortusa, tj. 27,3% trudnoća je imalo negativan ishod. Prijevremenim porodom završilo je 26 (47,3%) trudnoća.
- 3) Trudnoće komplicirane trombofilijom su visokorizične trudnoće s češće mogućim negativnim ishodom za fetus i prijevremenim porodom te zahtijevaju intenzivni nadzor. Patohistološki nalaz posteljice može pomoći u rasvjetljavanju promjena udruženih s trombofilijom.

7. POPIS CITIRANE LITERATURE

1. Sadler TW. Langmanova Medicinska embriologija. Prijevod 10.-og izdanja. Zagreb: Školska knjiga;2009. str 97-102.
2. Kos M, Leniček T. Osnove patologije posteljice. Zagreb: Medicinska Naklada; 2011. str. 22-33.
3. Khong TY. The placenta and umbilical cord. U: Fetal and Neonatal Pathology. KEELing JW ur. London-Berlin: Springer;2001.
4. Kuvačić I, Kurjak A, Đelmiš J i suradnici. Porodništvo. Zagreb: Medicinska Naklada;2009. str 86-88
5. Gersell DJ, Kraus FT. Diseases of the placenta. U: Kurman RJ, ur: Blaustein`s Pathology of the female genital tract. 4. izdanje. New York-Berlin: Springer-Verlag; 1994.
6. Fox H, Sabire NJ. Pathology of the Placenta. Major problems in pathology. 3. izdanje. Philadelphia: Saunders Elsevier; 1997.
7. Adams-Chapman I, Vaucher YE, Bejar RF, Bernischke K, Baergen RN, Moore TR. Maternal floor infarction of the placenta: association with central nervous system injury and adverse neurodevelopmental outcome. J Perinatol 2002;22:236-41.
8. McDermott M, Gillian JE. Chronic reduction in fetal blood flow associated with placental infarction. Placenta 1995.
9. Petersen OMF, Heller DS, Joshi VV. Handbook of placental pathology. London-NewYork: Taylor&Francis; 2006.
10. Fox H. The significance of placental infarction in perinatal morbidity and mortality. Biol Neonate 1967;11:87-105.
11. Rushton DI. Placenta as a reflection of maternal disease . U: Perrin EVDK, ur: Pathology of the Placenta. London-Melbourne: Churchill Livingstone; 1984.
12. Heifetz SA. The placenta. U: Stocker JT, Dehner LP, ur: Pediatric Pathology. Philadelphia: JB Lippincott Company; 1992.
13. Sugimura M, Ohashi R, Kobayashi T, Kanayama N. Intraplecental coagulation in intrauterine growth restriction: cause or result? Semin Thromb Hemost 2001;27:107-13.
14. Kraus FT, Redline RW, Gersell DJ, Nelson DM, Dicke, JM. Placental pathology. Atlas of nontumor pathology. First series. Fascicle 3. Washington DC: AFIP;2004.
15. Redline RW, Faye-Petersen O, Heller D, Qureshi F, Savell V, Vogler C. Society for Pediatric Pathology, Perinatal Section, Amniotic Fluid Infection Nosology Committee.

- Amniotic fluid infection: Nosology and reproducibility of placental reaction patterns. *Pediatr Devel Pathol* 2003; 6:435-48.
16. Naeye R, Blanc WL. Relation of poverty and race to antenatal infection. *N Eng J Med* 1970;283:555-60.
 17. Merenstein GB, Weisman LE. Premature rupture of membranes: neonatal consequences. *Sem Perinatol* 1996;20:375-80.
 18. Jacques SM, Qureshi F. Chronic chorioamnionitis: a clinicopathological study of 17 cases. *Int J Gynecol Pathol* 1998;29:1457-61.
 19. Russell P. Inflammatory lesions of the human placenta. *Placenta* 1980;1:227-44.
 20. Altshuler G, Russell P. The human placental villitides. A review of chronic intrauterine infection. *Cur Top Pathol* 1975;60:63-112.
 21. Boyd TK, Redline RW. Chronic histiocytic intervillitis: a placental lesion associated with recurrent reproductive loss. *Hum Pathol* 2000;31:1389-96.
 22. Redline RW, Pappin A. Fetal thrombotic vasculopathy: the clinical significance of extensive avascular villi. *Hum Pathol* 1995; 26:80-5.
 23. Bernischke K, Kaufmann P, Baergen R. *Pathology of the Human Placenta*, 5.izd. New York: Springer 2006.
 24. Khong TY, Hague WM. Biparental contribution to fetal thrombophilia in discordant twin intrauterine growth restriction. *Am J Obstet Gynecol* 2001;185:244-5.
 25. Ariel I, Anteby E, Hamani Y, Redline RW. Placental pathology in fetal thrombophilia. *Hum Pathol* 2004; 35:729-33.
 26. Kraus FT, Acheen VI. Fetal thrombotic vasculopathy in the placenta: cerebral thrombi and infarcts, coagulopathies and cerebral palsy. *Hum Pathol* 1999; 30:759-69.
 27. Đelmiš J, Sokol V, Ivanišević M, Juras J. Trombofilija i trudnoća. *Ginaecologia et perinatologia*. 2015; Vol 24, Suppl.2:1-4.
 28. Giannakopoulos B, Passam F, Ioannou Y, Krilis SA. How we diagnose the antiphospholipid syndrome. *Blood*. 2009; 29;113(5):985-94. doi:10.1182/blood-2007-12-129627. Epub 2008 Aug 28
 29. Challier JC, Vervelle C, Uzan S. Ontogenesis of villi and fetal vessels in the human placenta. *Fetal Diagn Ther* 2001; 16:218-26.
 30. Grandone E, Colazzio D, Lo Bue A, et al. Inherited thrombophilia and in vitro fertilization implantation failure. *Fertil Steril* 2001; 76:201-2.
 31. Vinatier D, Dufour P, Cosson M, Houpear JL. Antiphospholipid syndrome and recurrent miscarriages. *Eur J Obstet Gynecol Reprod Biol* 2001;96:37-50.

32. Ruiz-Irastorza G, Crowther M, Branch W, Khamashta MA. Antiphospholipid syndrome. *Lancet* 2010;376:1498-509.
33. Greer IA. The challenge of thrombophilia in maternal-fetal medicine. *N Eng J Med* 2000; 342:424
34. Lockwood C, Wendel G, Committee on Practice Bulletins-Obstetrics. Practice bulletin no. 124: inherited thrombophilias in pregnancy. *Obstet Gynecol* 2011; 118:730-40.
35. Hammerova L, Chabada J, Drobny J et al. Factor V Leiden mutation and its impact on pregnancy complications. *Acta Medica* 2011; 54(3):117-121.
36. Bar J, Mashiah R, Cohen-Sacher B, et al. effect of thromboprophylaxis on uterine and fetal circulation in pregnant women with a history of pregnancy complications. *Thromb Res.* 20015;101(4):235-41
37. Branch DW, Silver RM, Blackwell JL, et al. Outcome of treated pregnancies in women with antiphospholipid syndrome: an update of the Utah experience. *Obstet Gynecol* 1992;80:614-20.
38. Murphy RP, Donoghue C, Nallen RJ, et al. Leiden and thermolabile methylenetetrahydrofolate reductase polymorphisms in pregnancy. *Arterioscler Thromb Vasc Biol* 2000;20:266-70.
39. Clark P, Walker ID, Govan L, et al. The GOAL study: a prospective examination of the impact of factor V Leiden and ABO(H) blood groups on haemorrhagic and thrombotic pregnancy outcomes. *Br J Haematol* 2008; 140:236.
40. Lindquist PG, Svensson PJ, Marsaal K, et al. Activated protein C resistance (FV: Q506) and pregnancy. *Thromb Haemost* 1999;81:532.
41. Kupfermanc MJ, Eldor A, Steinmann N, et al. Increased frequency of genetic thrombophilia in women with complications of pregnancy. *N Eng J Med* 1999;340:9-13.
42. Greer IA. Thrombosis in pregnancy: maternal and fetal issues. *Lancet* 1999;353:1258-65.
43. Lindhagen A, Bergqvist D, et al. Late venous function in the leg after deep venous thrombosis occurring in relation to pregnancy. *Br J Obstet Gynecol* 1986;93:348-52.
44. Pulanić D. Trombofilija i trudnoća. *Medix* 2012;18:2425
45. Roje D. Profilaksa heparinom i trombofilija u trudnoći („pro“ pogled). *Gynecol perinatol* 2015; Vol 24, suppl.2:11-16.
46. Ralli E, Zezza L, Caserta D. Pregnancy and venous thromboembolism. *Curr Opin Obstet Gynecol* 2014;26(6):469-75.

47. Bain E, Wilson A, Tooher R, et al. Prophylaxis for venous thromboembolic disease in pregnancy and the early postnatal period. *Cochrane Database Syst Rev* 2014;2:CD001689.
48. Patel JP, Green B, Patel RK, et al. Population pharmacokinetics of enoxaparin during the antenatal period. *Circulation* 2013;128(13):1462-9.
49. Glimelius B, Busch C, Hook M. Binding of heparine on the surface of cultured human endothelial cells. *Thromb Res* 1978;12(5):773-82.
50. Hyers TM, Hull RD, Weg JG. Antithrombotic therapy for venous thromboembolic disease. *Chest* 1995;108(4 suppl):335S-51S.
51. Bates SM, Greer IA, Middledrom S, et al. VTE, Thrombophilia, Antithrombotic Therapy and Pregnancy-Antithrombotic Therapy and Prevention of Thrombosis, 9th ed: American College of Chest Physicians Evidence Based Clinical Practice Guidelines. *CHEST* 2012; 141:691-736.
52. Wmpson M, Lassere M, Craig J, Scott J. Prevention of recurrent miscarriage for women with antiphospholipid antibody or lupus anticoagulant. *Cochrane Database Syst Rev* 2005;18(2):CD002859.
53. Visser J, Ulander VM, Helmerhost FM, et al. Thromboprophylaxis for recurrent miscarriage in women with or without thrombophilia. HABENOX: a randomized multicentre trial. *Thromb Haemost* 2011;105(2):295-301. doi: 10.1160/TH1005-0334. Epub 2010 Nov 23.
54. Rodger MA, Hague WM, Kingdom J, et al. Antepartum dalteparin versus no antepartum dalteparin for the prevention of pregnancy complications in pregnant women with thrombophilia (TIPPS): a multinational open.label randomized trial. *Lancet* 2014;384(9955):1673-83.
55. Alonso A, Soto I, Urgelles MF, et al. Acquired and inherited thrombophilia in women with unexplained fetal losses. *Am J Obstet Gynecol* 2002;187:1337-42.
56. Ivanov P, Tsvyatkovska Tsv. Placenta Changes During Pregnancy with Thrombophilia – Influences of Low Molecular Weight Heparin Therapy. doi.org/10.5772./56912.
57. Yetter JF. Examination of the Placenta. *Am Fam Physician*. 1998;57(5):1045-1054.
58. Many A, Schreiber L, Rosner S, et al. Pathologic features of the placenta in women with severe pregnancy complications and thrombophilia. *Obstet Gynecol*. 2001;98(6):1041-4.
59. Abu-Heija A. Thrombophilia and Recurrent Pregnancy Loss. *Sultan Qaboos Univ Med J*. 2014;14(1): e26–e36.

60. Kupferminc M, Rimon E, Many A, et al. Low molecular weight heparin versus no treatment in women with previous severe pregnancy complications and placental findings without thrombophilia. *Blood coagulation and fibrinolysis* 2011; 22:123-26.
61. Skrzypczak J, Jasiński P, Wirstlein P, Goździewicz T, Rajewski M. Histologic changes in placenta and chorion of women with antiphospholipid syndrome and inherited thrombophilia. *Ginekol Pol.* 2011;82(9):652-63.
62. Drobinskaia AN, Nadeeva AP, Zhukova VA, et al. Placental morphology in inherited thrombophilia. *Arkh Patol.* 2014;76(3):33-6.
63. Rodger MA, Hague WM, Kingdom J, et al. Antepartum dalteparin versus no antepartum dalteparin for the prevention of pregnancy complications in pregnant women with thrombophilia (TIPPS): a multinational open-label randomised trial. *Lancet* 2014; 384:1673-83.
64. Aračić N, Roje D, Drmić Hoffman I, Čapkun V, Stefanović V. Low molecular weight heparin treatment and impact of inherited thrombophilia type in pregnancies with previous adverse outcome. *J Matern Fetal Neonatal Med* 2015; 28(3): 306–310.

8. SAŽETAK

Cilj istraživanja: Odrediti morfološke promjene i njihovu učestalost u posteljicama iz trudnoća kompliciranih trombofilijom, utvrditi povezanost između morfoloških promjena u posteljicama i ishoda trudnoće te utvrditi jesu li trudnoće komplicirane trombofilijom visokorizične trudnoće.

Materijali i metode: Retrospektivno istraživanje. Ispitivani uzorak obuhvaća posteljice iz trudnoća kompliciranih trombofilijom za razdoblje od veljače 2013. do kolovoza 2016., pregledane na Odjelu za patologiju, sudsku medicinu i citologiju KBC-a Split. Pri pregledu posteljica određivali su se: masa posteljice, najduži promjer posteljice, morfološke promjene posteljice povezane s majčinim poremećajem krvotoka, morfološke promjene posteljice povezane s fetalnim poremećajem krvotoka, ostale promjene posteljice, upale promjene u posteljici i indeks spiralizacije pupkovine tzv „*coiling index*“. Analizirani podatci o trudnoći i ishodu trudnoće bili su: dob majke, paritet, gestacijska dob, živorođenost/mrtvorodenost, porođajna masa i dužina djeteta, eventualne komplikacije u trudnoći i porodu.

Rezultati: Analizirano je 55 posteljica iz trudnoća s trombofilijom. Uključeno je 48 (77,4%) jedноплодovih trudnoća, šest (17,7%) blizanačkih trudnoća i jedna (1,8%) trudnoća s trojkama. Studija je uključila 62 djece od kojih je bilo 47 (75,8%) živorođenih, sedam (11,2%) mrtvorodenih i osam (12,9%) abortusa. U 26 (47,3%) slučajeva trudnoća je završila prijevremenim porodom. Najčešći nalaz posteljica u trudnoćama s navršених 22 tjedna bio je taj da nema morfološke promjene (27,8%), a najveću statističku važnost imala je nezrelost resica koja je pronađena u 20,4% posteljica ($p < 0,0001$, $\chi^2 = 38,222$, $df = 9$). Promjene koje su posljedica poremećaja cirkulacije majke nađene su kod 37 posteljica (68,5%) iz trudnoća s navršena 22 tjedna, a nisu pronađene kod 17 (31,5%). Najčešći nalaz je bilo nakupljanje interviloznog fibrina, i to u 20 (37,03%) posteljica. Statistički je značajna pojavnost promjena kao posljedica poremećaja cirkulacije majke ($p = 0,0097$, $\chi^2 = 6,685$, $df = 1$).

Zaključak: Najveći broj pregledanih posteljica nije pokazivao znakove morfoloških promjena. Od onih koje jesu, najučestalije su bile odlaganje interviloznog fibrina i nezrelost resica. Negativan ishod imalo je 27,3% trudnoća. Prijevremenim porodom završilo je 26 (47,3%) trudnoća. Trudnoće komplicirane trombofilijom su visokorizične i zahtijevaju intenzivan nadzor. Patohistološki nalaz posteljica može pomoći u rasvjetljavanju promjena povezanih s trombofilijom.

9. SUMMARY

Diploma Thesis Title: Morphological changes of placenta from pregnancies complicated with thrombophilia.

Objectives: To determine morphological changes and their frequency in placentas from pregnancies complicated with thrombophilia, to determine correlation between morphological changes in placentas and pregnancy outcomes and to determine if pregnancies complicated by thrombophilia are high risk pregnancies.

Materials and Methods: This retrospective study included placentas from pregnancies complicated by thrombophilia, at the Department of pathology, forensic medicine and cytology of the Clinical Hospital Split. Placental mass, the largest diameter and morphological changes of the placenta related to maternal circulation disorders, morphological changes related to fetal circulation disorders, other placental changes, inflammation of the placenta and „*coiling index*“ were determined. Clinical data and outcome of the pregnancy were analyzed: mother's age, parity, gestational age, born alive or stillborn, birth length and birth weight, possible complications during pregnancy and/or at birth.

Results: Records of 55 placentas were analyzed. Study included 48 (77,4%) women with singleton pregnancy, six (17,7%) twin pregnancies and one (1,8%) triplet pregnancy. Study included 62 children, 47 (75,8%) were born alive, seven (11,2%) were stillborn and eight (12,9%) aborted. Premature labour was observed in 26 (47,3%) pregnancies. The most common finding in placentas from pregnancies above 22 weeks of gestation was that there was no morphological change (27,8%). Immaturity of villi was found in 20,4% of placentas with the strongest statistical value ($p < 0,0001$, $\chi^2 = 38,222$, $df = 9$). Morphological changes of placenta related to maternal circulation disorders were found in 37 (68,5%) placentas from pregnancies above 22 weeks of gestation, and they weren't found in 17 (31,5%) placentas. Morphological changes of placenta related to maternal circulation disorders were statistically significant ($p = 0,0097$, $\chi^2 = 6,685$, $df = 1$).

Conclusion: Most of the placentas did not have morphological changes. In those placentas that did have morphological changes, the most common findings were deposition of intervillous fibrin and villous immaturity. There were 15 (27,3%) negative pregnancy outcomes. Premature birth was found in 26 (47,3%) pregnancies. Thrombophilia-complicated pregnancy is a high risk pregnancy and demands intensive monitoring. Pathohistological diagnosis of the placenta can help determine changes associated with thrombophilia.

10. ŽIVOTOPIS

Ime i prezime: Ivana Vrdoljak

Datum rođenja: 24. lipnja 1990.

Mjesto rođenja: Split, Splitsko-dalmatinska županija, Republika Hrvatska

Državljanstvo: hrvatsko

Adresa stanovanja: Put skalica 45, 21000 Split, Republika Hrvatska

Telefonski broj: +38521319094

GSM: +385992400101

E-mail adresa: ivana_vrdoljak16@yahoo.com

Obrazovanje:

1997. – 2005. Osnovna škola „Skalice“, Split

2005. – 2009. II. gimnazija, Split

2010. – 2016. Medicinski fakultet Sveučilišta u Splitu, smjer doktor medicine

Jezici:

Engleski i talijanski jezik