

Učestalost, uzroci i vrste dentalnih trauma u djece i adolescenata

Pehar, Marija

Master's thesis / Diplomski rad

2016

Degree Grantor / Ustanova koja je dodijelila akademski / stručni stupanj: **University of Split, School of Medicine / Sveučilište u Splitu, Medicinski fakultet**

Permanent link / Trajna poveznica: <https://um.nsk.hr/um:nbn:hr:171:631719>

Rights / Prava: [In copyright](#)/[Zaštićeno autorskim pravom.](#)

Download date / Datum preuzimanja: **2025-01-24**



Repository / Repozitorij:

[MEFST Repository](#)



**SVEUČILIŠTE U SPLITU
MEDICINSKI FAKULTET**

Marija Pehar

**UČESTALOST, UZROCI I VRSTE DENTALNIH TRAUMA U DJECE I
ADOLESCENATA**

Diplomski rad

Akadska godina: 2015./2016.

Mentor: dr. sc. Tea Galić, dr. med. dent.

Split, prosinac 2016.

**SVEUČILIŠTE U SPLITU
MEDICINSKI FAKULTET**

Marija Pehar

**UČESTALOST, UZROCI I VRSTE DENTALNIH TRAUMA U DJECE I
ADOLESCENATA**

Diplomski rad

Akadska godina: 2015./2016.

Mentor: dr. sc. Tea Galić, dr. med. dent.

Split, prosinac 2016.

SADRŽAJ

1. UVOD	1
1.1. Epidemiologija i etiologija dentalnih trauma	2
1.1.1. Predisponirajući čimbenici za nastanak dentalnih trauma.....	3
1.2. Mehanizam nastanka ozljeda zuba	4
1.3. Klasifikacija dentalnih trauma.....	4
1.3.1. Ozljede tvrdih zubnih tkiva i pulpe	4
1.3.2. Ozljeda tvrdih zubnih tkiva, pulpe i alveolarnog nastavka.....	5
1.3.3. Ozljede parodontnih tkiva.....	5
1.3.4. Ozljede gingive ili oralne sluznice	5
1.4. Ozljede tvrdih zubnih tkiva i pulpe	6
1.4.1. Infrakcija cakline	6
1.4.2. Fraktura cakline	6
1.4.3. Fraktura cakline i dentina (nekomplikirana fraktura krune).....	6
1.4.4. Fraktura cakline i dentina (komplikirana fraktura krune).....	7
1.5. Ozljede tvrdih zubnih tkiva, pulpe i alveolarnog nastavka	8
1.5.1. Fraktura krune i korijena	8
1.5.2. Fraktura korijena.....	8
1.5.3. Fraktura alveolarnog nastavka.....	9
1.6. Ozljede parodontnih tkiva	9
1.6.1. Potres	10
1.6.2. Subluksacija.....	10
1.6.3. Ekstruzijska luksacija	10
1.6.4. Lateralna luksacija	11
1.6.5. Intruzijska luksacija.....	11
1.6.6. Izbijanje (avulzija).....	12
1.7. Prevencija dentalnih trauma	13

1.8. Zbrinjavanje dentalnih trauma u Splitsko-dalmatinskoj županiji.....	15
2. CILJEVI I HIPOTEZE ISTRAŽIVANJA	17
3. MATERIJALI I METODE ISTRAŽIVANJA.....	19
3.1. Statistički postupci.....	20
4. REZULTATI.....	23
5. RASPRAVA.....	31
6. ZAKLJUČAK	34
7. LITERATURA.....	36
8. SAŽETAK.....	39
9. SUMMARY	41
10. ŽIVOTOPIS	43

Hvala mojoj mentorici dr. sc. Tei Galić na pomoći prilikom pisanja ovog rada, na uloženom radu i trudu.

Hvala dr. Mariju Budimiru na ustupljenoj medicinskoj dokumentaciji i susretljivosti.

Najveće hvala mojim roditeljima Žanu i Mirjani, braći Domagoju, Ivanu, Josipu i Marku, sestrama Martini, Ani, Katarini i Klari i dobrim prijateljima na ljubavi, molitvi, razumijevanju i podršci. Ovaj rad posvećujem vama.

DPP – direktno prekrivanje pulpe

CCS – caklinsko-cementno spojište

CDS – caklinsko-dentinsko spojište

PDL – parodontni ligament

RTG – rendgen

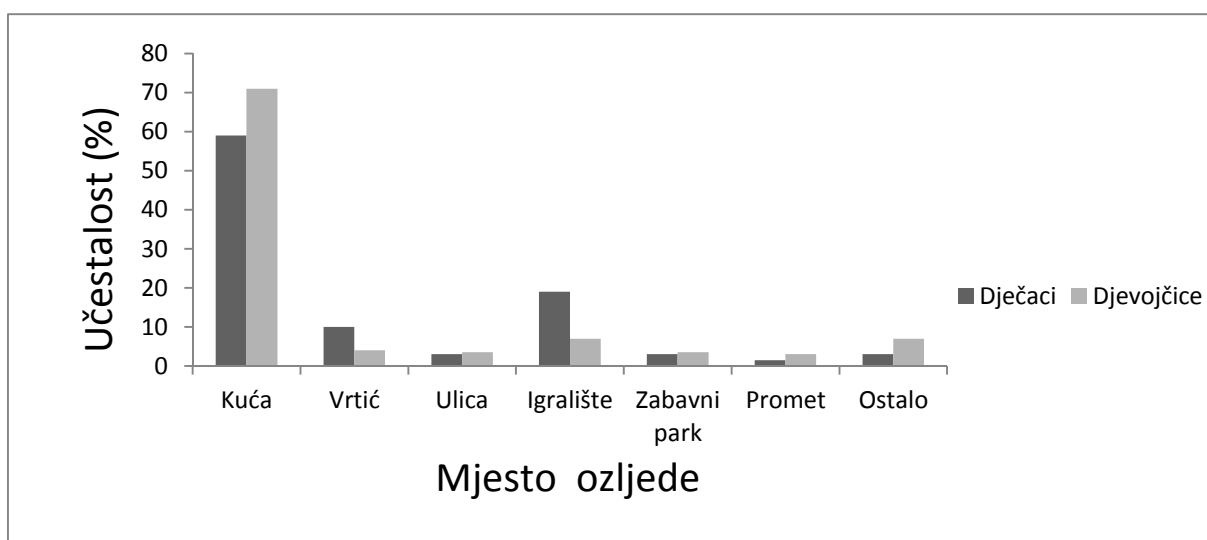
1. UVOD

1.1. Epidemiologija i etiologija dentalnih trauma

Doktori dentalne medicine često se u svom svakodnevnom radu susreću s traumama zuba i okolnih mekih tkiva orofacijalnog područja. Svaka trauma označava ozljedu koja je izazvana kratkotrajnim djelovanjem fizičke sile.

Dentalne traume događaju se u svim dobnim skupinama, ali ipak njihova najučestalija pojava je u dječjoj dobi. Najveća učestalost trauma mliječne denticije prisutna je u dvogodišnjaka i trogodišnjaka budući da se u toj dobi razvija motorička koordinacija, djeca se počinju samostalno kretati i često padaju. Traumatske ozljede trajnih zuba najčešće pogađaju djecu u dobi između 9 i 10 godina. Najčešći uzroci trauma trajnih zuba su padovi, zatim ozljede u prometu, nasilje i sport (1).

Dječaci su gotovo dva puta češće izloženi traumama od djevojčica, i u mliječnoj i trajnoj denticiji (2). To se objašnjava činjenicom da su dječaci aktivniji, agresivniji, češće se bave kontaktnim sportovima i grubim igrama. Većina trauma u mliječnoj i trajnoj denticiji zahvaća prednje zube, posebno gornje središnje sjekutiće. Intruzija je najčešća ozljeda u mliječnoj denticiji, dok je nekomplikirana fraktura krune zuba najčešća ozljeda u trajnoj denticiji (2-4).



Slika 1. Raspodjela ozljeda mliječnih zuba prema mjestu nastanka ozljede (N=97).

Izvor: Goršeta K, Negovetić-Vranić D, Škrinjarić T, Glavina D. Traumatic Injuries of Primary Teeth: Analysis of Types and Causes. Acta Stomatol Croat 2010;44(1):47-52. Preuzeto i prilagođeno iz (5).

Značajno veću učestalost u mliječnoj denticiji imaju ozljede potpornih tkiva zuba u odnosu na frakture zuba i to zbog manje gustoće i mineralizacije koštanog tkiva koje apsorbira silu udarca i ravnomjerno je raspoređuje na okolna elastična potporna tkiva. Zbog toga dolazi do pomicanja ozlijeđenog zuba prema usnoj šupljini bez frakture istog. Suprotno tome, u trajnoj denticiji, zrelo koštano i parodontno tkivo opire se pomicanju zuba, što dovodi do odupiranja korijena u predjelu dna alveole i ruba alveolarne kosti, zbog čega dolazi do frakture krune i korijena (3).

1.1.1. Predisponirajući čimbenici za nastanak dentalnih trauma

Istraživanja pokazuju kako je pojavnost ozljeda zuba dvostruko češća u djece s ortodontskim anomalijama, npr. protruzijom sjekutića, nego u djece bez protruzije. Obilne karijesne lezije aproksimalnih površina te bolesti koje su praćene strukturalnim anomalijama zuba kao što su rahitis, lues, amelogenesis imperfecta i dentinogenesis imperfecta također su predisponirajući čimbenik zbog promjena na tvrdim zubnim tkivima (3).

Pacijenti s posebnim potrebama čine rizičnu skupinu za dentalne traume, osobito pacijenti koji boluju od epilepsije ili cerebralne paralize te djeca oslabljenog sluha ili vida. Ozljede zuba su češće u populaciji pretile djece, uz navođenje smanjene aktivnosti koja onemogućava dobar razvoj motoričke koordinacije kao važnog čimbenika (3).

Učestalost ozljeda zuba veća je u djece koja su sklona rizičnom ponašanju, u stresnim i emotivnim stanjima, u djece koja žive u nesređenim obiteljima, djece izložene tjelesnom zlostavljanju te u djece s poremećajima ponašanja (3).

Djeca u prometu imaju dvostruko veću mogućnost ozljede maksilofacijalne regije u usporedbi s ozljedama druge etiologije. Ozljede zuba u prometu su često obilne, zahvaćaju veći broj zuba, te su udružene s ozljedama čvrstih i potpornih zubnih tkiva i frakturama kostiju lica i lubanje (3).

Ozljede zuba koje nastaju prilikom bavljenja sportom obuhvaćaju čak petinu od ukupnog broja ozljeda zuba. Sportovi visokog rizika prema podjeli Svjetske stomatološke federacije su timski kontakti sportovi (američki nogomet, hokej) ili individualni sportovi koji zahtijevaju posebnu spretnost i dobru koordinaciju pokreta (borilačke vještine, klizanje, biciklizam) (3).

Najčešće jatrogene ozljede zuba nastaju prilikom laringoskopije, gastroskopije i intubacije pacijenta. Učestalost ozljeda zuba koje su povezane s uvođenjem pacijenta u opću anesteziju iznosi i do 12% (3).

1.2. Mehanizam nastanka ozljeda zuba

Za nastanak bilo koje vrste dentalne traume na zub treba djelovati neka, direktna ili indirektna, sila. Prilikom direktne traume objekt djeluje izravno na zub koji se ozljeđuje (udarac u beton pri padu, udarac zubima o stol). Indirektna trauma nastaje kad se donji zubni niz zbog djelovanja sile na donju čeljust velikom brzinom približi gornjim zubima. Te ozljede nastaju od udarca u bradu, zbog pada s bicikla ili udarca šakom. Direktne traume uglavnom izazivaju ozljede zuba u frontalnoj regiji (pretežito gornjih sjekutića, iznimno donjih), a indirektna traume kombinirane frakture krune i korijena pretkutnjaka i kutnjaka ili frakturu donje čeljusti u području kondila ili simfize (4).

1.3. Klasifikacija dentalnih trauma

Traume zuba klasificirane su ovisno o različitim čimbenicima kao što su etiologija, anatomija, patologija ili način liječenja. Ta klasifikacija je Andreasenova modifikacija koju je prihvatila Svjetska zdravstvena organizacija. Klasifikacija uključuje ozljede zuba, potpornih struktura, gingive i oralne sluznice, a u obzir uzima anatomiju, načine liječenja i prognozu. Može se primijeniti na mliječnu i trajnu denticiju (1).

1.3.1. Ozljede tvrdih zubnih tkiva i pulpe

- Infrakcija cakline – nepotpuna fraktura cakline bez gubitka zubnog tkiva
- Fraktura cakline – fraktura s gubitkom zubnog tkiva ograničenim na caklinu
- Fraktura cakline i dentina (nekomplikirana fraktura krune) – fraktura s gubitkom zubnog tkiva ograničenim na caklinu i dentin, bez uključenosti pulpe
- Fraktura cakline i dentina (komplikirana fraktura krune) – fraktura koja uključuje caklinu, dentin te otvorenu pulpu (1).

1.3.2. Ozljeda tvrdih zubnih tkiva, pulpe i alveolarnog nastavka

- Fraktura krune i korijena – fraktura uključuje caklinu, dentin i cement. Pulpa može, ali i ne mora biti eksponirana
- Fraktura korijena – fraktura uključuje dentin, cement i pulpu
- Fraktura mandibularne ili maksilarne stijenke alveole – fraktura alveolarnog nastavka koja uključuje alveolu
- Fraktura mandibularnog ili maksilarnog alveolarnog nastavka – fraktura alveolarnog nastavka s frakturom ili bez frakture alveole (1).

1.3.3. Ozljede parodontnih tkiva

- Potres – ozljeda potpornih struktura zuba bez patološke pomičnosti ili pomaka zuba, ali s pozitivnom reakcijom na perkusiju
- Subluksacija – ozljeda potpornih struktura zuba s patološkom pomičnošću, ali bez pomaka zuba
- Ekstruzijska luksacija – djelomični pomak zuba iz alveole
- Lateralna luksacija – pomak zuba u smjeru različitog od aksijalnog. Ozljeda je udružena s drobljenjem ili frakturom alveole
- Intruzijska luksacija – pomak zuba u alveolarnu kost. Ozljeda je udružena s drobljenjem ili frakturom alveole
- Izbijanje (avulzija) – potpuni pomak zuba iz alveole (1).

1.3.4. Ozljede gingive ili oralne sluznice

- Laceracija gingive – površinska ili duboka ozljeda sluznice, posljedica razderotine; najčešće oštrim predmetom
- Kontuzija gingive – ozljeda izazvana obično tupim objektom bez oštećenja sluznice, obično dovodi do submukoznog krvarenja
- Abrazija gingive – površinska rana izazvana struganjem ili trljanjem sluznice, nakon čega ostaje gruba krvareća površina (1).

1.4. Ozljede tvrdih zubnih tkiva i pulpe

1.4.1. Infrakcija cakline

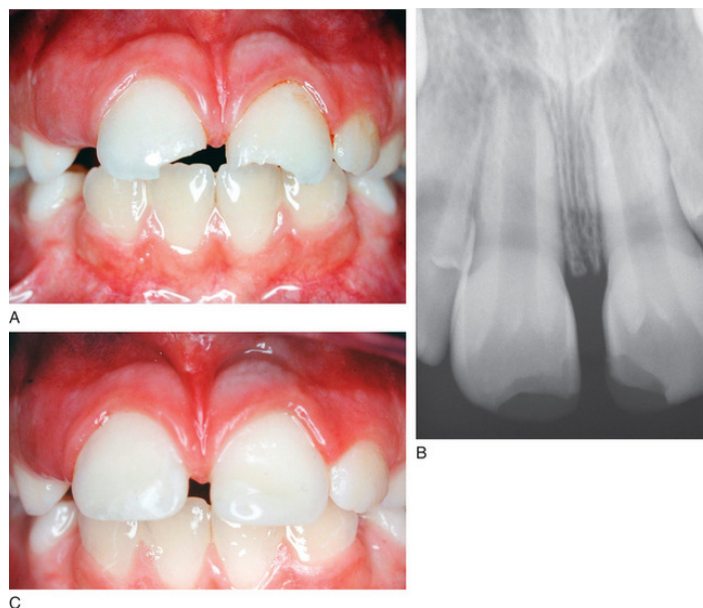
Infrakcija je lom caklinskih prizama bez gubitka zubnog tkiva koji se širi kroz čitavu caklinu do caklinsko-dentinskog spojišta (CDS-a). Nastaje izravnim udarcem oštrim predmetom i gotovo nikad ne ostavlja estetske i funkcionalne posljedice. Infrakcijske linije najbolje se otkrivaju ako se snop svjetlosti usmjeri paralelno s dužinskom osi zuba. Terapija podrazumijeva lokalnu aplikaciju fluorida i primjenu tekućeg kompozita ako je infrakcija vidljiva (1, 3).

1.4.2. Fraktura cakline

Fraktura cakline je gubitak zubnog tkiva ograničen na caklinu. Najčešće su to samostalne ozljede koje pacijentima uglavnom ne izazivaju simptome. Ako je koronarni fragment pronađen i bez značajnog je gubitka zubnog tkiva, može se ponovno fiksirati na zub upotrebom dentinskih adheziva i kompozitnih smola. U protivnom slučaju terapija je nadogradnja kompozitnim materijalima (1, 3).

1.4.3. Fraktura cakline i dentina (nekomplikirana fraktura krune)

Fraktura cakline i dentina bez otvorene pulpe najčešća je od svih fraktura. Izloženi dentin i otvoreni dentinski tubuli mogu otvoriti put ulasku bakterija i bakterijskih toksina u pulpu i izazvati njenu upalu. Stoga liječenje uključuje zaštitu pulpe od vanjskih čimbenika i osiguravanje normalne funkcije i estetike. Ako nema udružene traume parodonta (luksacije), zub se može odmah restaurirati koristeći dentinske adhezive i kompozitne materijale. Ako se nadogradnja odgodi zbog udružene luksacijske ozljede, kao prvu pomoć treba napraviti prekrivanje ozlijeđene površine materijalom na bazi kalcijeva hidroksida uz postavljanje kompozitnog zavoja (1, 3).



Slika 2. **A** - Nekomplicirana fraktura krune gornjih središnjih sjekutića. **B** – Rendgenska slika ozlijeđenog zuba. **C** – Izgled zuba nakon liječenja.

Izvor: Pocket Dentistry [Internet]. [citirano 18.11.2016.]. Dostupno na <http://pocketdentistry.com>. Preuzeto iz (6).

1.4.4. Fraktura cakline i dentina (komplicirana fraktura krune)

Fraktura zahvaća caklinu i dentin s ekspozicijom pulpe. Cilj liječenja je očuvati vitalnu neinficiranu pulpu. Zbrinjavanje se sastoji od endodontskog tretmana i estetsko-funkcionalnog zbrinjavanja. Ovisno o završenom ili nezavršenom razvoju korijena, vremenu proteklom od trenutka ozljede do početka liječenja kao i o širini otvora pulpe, endodontski tretman može biti direktno prekrivanje pulpe (DPP), vitalna amputacija ili vitalna ekstripacija pulpe.

DPP se provodi na zubima s nezavršenim rastom i razvojem korijena, malim otvorom pulpe (oko 1 mm) te ako se pacijent javio do 12 sati nakon ozljede. Vitalna amputacija radi se u slučajevima nezavršenog rasta korijena, otvora pulpe oko 1 mm i vremena proteklog nakon ozljede duljeg od 24 sata. Postoje tri vrste amputacije: djelomična amputacija po Cveku, cervikalna i visoka vitalna amputacija. Djelomična amputacija po Cveku radi se kada je rast korijena nezavršen, a pacijent se javio do 24 sata nakon ozljede zuba. Ako je prošlo više od 24 sata radi se cervikalna ili visoka vitalna amputacija.

Vitalna ekstripacija pulpe primjenjuje se u slučaju frakture krune zuba s otvorenom pulpom gdje je završen rast korijena (3, 7).

1.5. Ozljede tvrdih zubnih tkiva, pulpe i alveolarnog nastavka

1.5.1. Fraktura krune i korijena

Fraktura krune i korijena uključuje caklinu, dentin i cement, s otvorenom pulpom ili bez nje. Najčešće se radi o kosoj frakturnoj liniji koja je obično locirana na bukalnoj površini nekoliko milimetara incizalno od gingivnog ruba, a palatinalno se nalazi ispod caklinsko-cementnog spojišta (CCS-a).

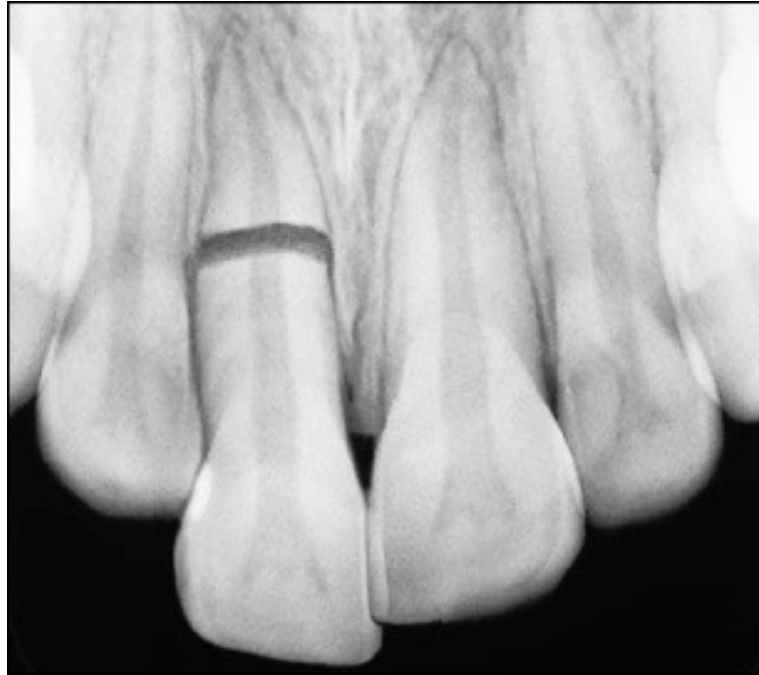Cilj liječenja je stvoriti uvjete kako bi se zub mogao restaurirati nakon uklanjanja koronarnog fragmenta. Jedna od mogućnosti je uklanjanje koronarnog fragmenta kako bi se omogućilo ponovno stvaranje gingivnog pričvrstka na eksponirani dentin. Druga mogućnost je odstranjivanje koronarnog fragmenta te kirurško prikazivanje subgingivne frakture gingivektomijom i/ili osteotomijom. Osim toga, nakon uklanjanja koronarnog fragmenta, moguća je ortodonska ili kirurška ekstruzija zuba te naknadna restauracija (1, 7).

Ako je pulpa izložena, mogućnosti liječenja su DPP, pulpotomija i endodonsko liječenje korijenskih kanala (8).

1.5.2. Fraktura korijena

Frakturu korijena zuba karakterizira ozljeda cementa, dentina i radikularne pulpe. Nastaje djelovanjem jake i tupe sile, i to najčešće na gornjim središnjim sjekutićima sa završenim rastom korijena. Fraktura korijena uočava se kao radiolucetna linija koja dijeli korijen na dva ili više fragmenta. Apikalni fragment uvijek ostaje na mjestu, dok je koronarni fragment često pomaknut. Stupanj dislokacije značajno utječe na prognozu, odnosno što je veća dislokacija, slabiji su izgledi za očuvanje vitalnosti pulpe i srastanje fragmenata.

Kako bi se omogućilo zarastanje fragmenta, potrebno je što hitnije načiniti repoziciju i imobilizaciju splintom. Prilikom fraktura u apikalnoj i srednjoj trećini splint ostaje četiri tjedna, a ako je fraktura u cervikalnoj trećini splint može ostati i do četiri mjeseca. Ako nakon tri mjeseca nema znakova vitaliteta pulpe, treba započeti endodonski tretman, koji najčešće obuhvaća samo koronarni fragment, jer je pulpa najčešće u apikalnom fragmentu vitalna (1, 3, 9).



Slika 3. Fraktura korijena gornjeg središnjeg sjekutića.

Izvor: Pocket Dentistry [Internet]. [citirano 18.11.2016.]. Dostupno na <http://pocketdentistry.com>. Preuzeto iz (6).

1.5.3. Fraktura alveolarnog nastavka

Fraktura alveolarnog nastavka rijetka je ozljeda koja može, ali i ne mora, uključiti alveolu. Tipičan klinički nalaz je segment s jednim ili više zuba pomaknut aksijalno ili lateralno, često uzrokujući poremećaj okluzije. Liječenje je jednostavno, sastoji se od repozicije fragmenta u lokalnoj anesteziji i postavljanja fleksibilnog splinta te savjetovanja pacijenta o prehrani i oralnoj higijeni. Splint se uklanja nakon četiri tjedna (1, 3).

1.6. Ozljede parodontnih tkiva

Luksacijske ozljede čine oko 15% svih oblika zubnih trauma. Kod takvih ozljeda uvijek dolazi do jake ozljede PDL-a, a cilj liječenja je omogućiti cijeljenje PDL-a i očuvati vitalitet pulpe kad god je to moguće. Hitni postupak liječenja uvijek uključuje repoziciju i imobilizaciju zuba. Obično se koristi žičano-kompozitni splint kroz 10-14 dana. U prvoj posjeti potrebno je napraviti rendgenogram zuba, testirati vitalitet i nastaviti s praćenjem

pacijenta. Po potrebi se kasnije provodi endodontsko liječenje zuba, u slučajevima kad se ne očekuje revaskularizacija i revitalizacija pulpe (10).

1.6.1. Potres

Potres ili kontuzija zuba najblaži je oblik luksacijske ozljede, obilježen blagim otokom i neznatnim krvarenjem unutar PDL-a. Karakterizira ga ozljeda potpornih struktura zuba bez abnormalne pomičnosti zuba ili pomaka zuba. Jedini patološki znak je povećana osjetljivost na perkusiju.

Terapija se sastoji od uputa o konzumiranju mekše, kašaste hrane, održavanju ispravne oralne higijene mekom četkicom te kemijske kontrole dentobakterijskog plaka. Prognoza ozlijeđenog zuba je dobra, rijetko dolazi do gubitka vitaliteta i drugih komplikacija (1, 3).

1.6.2. Subluksacija

Subluksacija je jači tip luksacije koju karakterizira ozljeda potpornih struktura zuba s abnormalnom pomičnošću zuba, ali bez pomaka zuba. Prisutna je ozljeda PDL-a, udružena s edemom, krvarenjem i mogućim kidanjem vlakana PDL-a. Dodatno se zbog traume može pojaviti i potpuni ili djelomični prekid neurovaskularne opskrbe pulpe.

Terapija uključuje savjete o prehrani i oralnoj higijeni. Iznimno se zbog pacijentove udobnosti zub može imobilizirati na dva tjedna (1, 3).

1.6.3. Ekstruzijska luksacija

Ekstruzijsku luksaciju karakterizira djelomičan aksijalni pomak zuba izvan alveole. Parodontno tkivo je djelomično ili potpuno oštećeno, dok alveolarna kost nije ozljeđena. Zub se čini produžen te je obično i dislociran u palatinalnom smjeru. Izrazito je patološki pomičan, bolan na palpaciju i perkusiju, a vitalitet je negativan.

Terapija se sastoji od digitalne repozicije i imobilizacije fleksibilnim splintom u trajanju od dva tjedna. Na zubima s nezavršenim rastom korijena može se očekivati oporavak neurovaskularnog sustava i završetak razvitka korijena, a na ozlijeđenim zubima sa završenim rastom korijena oporavak pulpe i uspostava vitaliteta relativno su rijetki (1, 3).

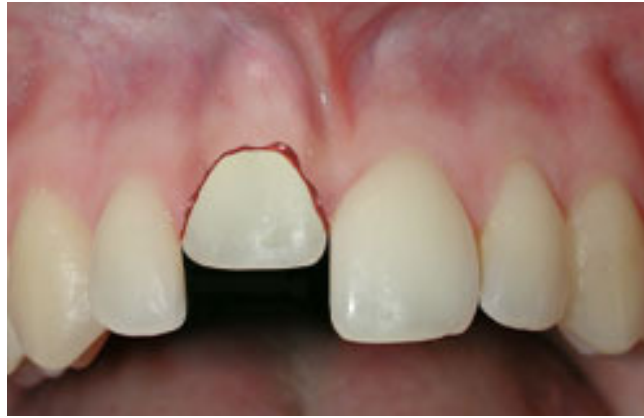1.6.4. Lateralna luksacija

Lateralna luksacija je teža luksacijska ozljeda prilikom koje je zub pomaknut u bilo kojem smjeru osim aksijalno. Udružena je s frakturom alveolarne kosti. Zub je najčešće nepomičan, jer je uklješten u koštani dio alveole. Perkusijski ton je metalan, test vitaliteta je negativan, a RTG nalaz pokazuje manji ili veći pomak zuba.

Terapija se sastoji od repozicije zuba u lokalnoj anesteziji i imobilizacije fleksibilnim splintom koji se uklanja nakon četiri tjedna. Reponiranje uključuje oslobađanje zuba iz njegova uklještenja u kosti. Repozicija je bolna i zahtjeva infraorbitalnu blok anesteziju. Zub se može reponirati kliještima ili prstima, s pritiskom u incizalnom smjeru preko apeksa, čime se zub prvo lagano ekstrudira kako bi se oslobodio uklješteni apeks i tada repozicionirao u apikalnom smjeru (1, 3, 11).

1.6.5. Intruzijska luksacija

Intruzija je najteži oblik luksacije. Zub je potisnut aksijalno u alveolu, što rezultira prekidom marginalnog gingivnog pričvrstka, kontuziju alveolarne kosti, prekid niti PDL-a, cementa te prekid neurovaskularne opskrbe pulpe. Kliničkim pregledom uočava se utiskivanje zuba s blagim gingivnim krvarenjem ili bez njega, bez luksacije jer je korijen utisnut i zaglavljen u koštanoj strukturi, perkusijski ton je visok, a test vitaliteta negativan. Intruzijske ozljede nastaju izravnim djelovanjem sile na incizalni brid zuba i često su udružene s frakturom cakline. Oštećen je velik dio parodontnog tkiva koji će obično biti zamijenjen koštanim, što će rezultirati ankilozom (Slika 4).



Slika 4. Intruzija gornjeg središnjeg sjekutića.

Izvor: The Dental Trauma Guide [Internet]. [citirano 15.11.2016.]. Dostupno na <http://www.dentaltraumaguide.org/>. Preuzeto iz (12).

Terapija je usmjerena na sprječavanje nastanka ankiloze. To podrazumijeva praćenje do samostalne reerupcije zuba, ortodontske ekstruzije ili kirurške repozicije. Spontana reerupcija se obično može očekivati samo u slučajevima s nezavršenim rastom korijena i dovodi do izlječenja u otprilike 50% slučajeva. Zub se zahvati kliještima i lagano se olabavi iz svoje uklještene pozicije u alveolarnoj kosti nakon čega se pusti da reeruptira. Ako se spontano nicanje ne dogodi mjesec dana nakon ozljede, treba pristupiti ortodontskom izvlačenju. Prilikom intruzije zuba sa zatvorenim apeksom, spontana reerupcija nije sigurna i vrši se ortodontska ekstruzija koja bi trebala završiti 3 tjedna nakon ozljede. Kirurška repozicija radi se odmah nakon ozljede u akutnom stanju, na zubima koji su gotovo potpuno utisnuti u alveolu. Intrudirani zub se uz lokalnu anesteziju lagano kliještima dovodi u položaj prije ozljede, uz obveznu imobilizaciju koja se uklanja nakon šest do osam tjedana (1, 3, 7).

1.6.6. Izbijanje (avulzija)

Avulzija je teška ozljeda prilikom koje dolazi do potpunog izbijanja zuba iz alveole te kidanja svih parodontnih vlakana i neurovaskularnog snopa, pri čemu su česte i frakture koštanog dijela alveole. Najčešće zahvaća gornji središnji sjekutić, zbog njegovog istaknutog položaja u zubnom luku. Klinički je alveola zuba prazna ili ispunjena ugruškom. Čini 1-3% svih trauma zuba, a hitno liječenje najvažnije je za uspjeh i ostanak zuba u čeljusti. Prilikom avulzije zuba uvijek dolazi do mehaničke traume i dehidracije PDL-a. Za preživljavanje zuba nakon replantacije najvažnije je očuvati vitalitet stanica PDL-a (1, 3, 10, 13).

Cilj liječenja je omogućiti zubu vraćenom u alveolu što potpunije i brže cijeljenje i njegov trajan ostanak u čeljusti. Optimalno je izbijeni zub replantirati na mjestu ozljede ukoliko postoji osoba koja ima potrebno znanje i spremna je to učiniti. Prije zahvata potrebno je izbijen zub isprati pod mlazom tekuće vode i odmah ga replantirati. Ako je zub pohranjen na suhome, većina stanica PDL-a ne preživi duže od 5 do 15 minuta takve ekstraoralne uvjete. Zbog toga hitna replantacija bez držanja zuba u posebnom mediju znači replantaciju unutar 5-15 minuta nakon avulzije. Kada nije moguća trenutna replantacija ili nema osobe koja bi to učinila, potrebno je osigurati prikladne uvjete za preživljavanje PDL-a izbijenog zuba što je moguće duže i transport zuba s pacijentom do stomatološke ambulante (10).

Mediji za čuvanje izbijenog zuba, odnosno izbor i dostupnost tih medija ključni su za preživljavanje stanica PDL-a preostalih na površini korijena. Za to se mogu koristiti posebni mediji za kulturu stanica (Viaspan, Hankova izbalansirana otopina ili DentoSafe) te niz medija koji su široko dostupni kao što su obična voda, slina, fiziološka otopina i mlijeko (10).

Kada zub dospije do ambulante treba ga atraumatski očistiti od nečistoća ili ostatka tla. Alveola se pripremi za replantaciju ispiranjem krvnog ugruška mlazom fiziološke otopine. Zub se laganim pritiskom prsta vrati u alveolu i imobilizira žičano-kompozitnim splintom. Nakon imobilizacije potrebno je rendgenski kontrolirati ispravnost repozicije i imobilizacije. Imobilizacija se skida nakon 10-14 dana (10).

Ishod liječenja ovisi o duljini ekstraalveolarnog vrermena, mediju za pohranu izbijenog zuba i stupnju rasta i razvoja korijena. Ukoliko je ekstraalveolarni period kraći od jednog sata, moguća je potpuna ili djelomična reparacija PDL-a (1, 13).

1.7. Prevencija dentalnih trauma

Postoje tri razine prevencije dentalnih trauma: primarna, sekundarna i tercijarna. Pod primarnom prevencijom podrazumijevaju se postupci za prevenciju nastanka dentofacijalnih ozljeda. Tu spada upoznavanje s rizicima za nastanak ozljeda i korištenja štitnika za lice i usta. Sekundarna prevencija uključuje različite postupke liječenja traumatiziranih zuba u svrhu očuvanja njihovog vitaliteta ili ostanka u čeljusti. Tercijarna prevencija koristi postupke za nadoknadu izgubljenog tkiva i rehabilitaciju pacijenta do stupnja gotovo normalne funkcije. Ona uključuje postupke liječenja kao što su transplantacija zuba, ugradnja implantata, te izrada krunica, mostova ili proteza (10).

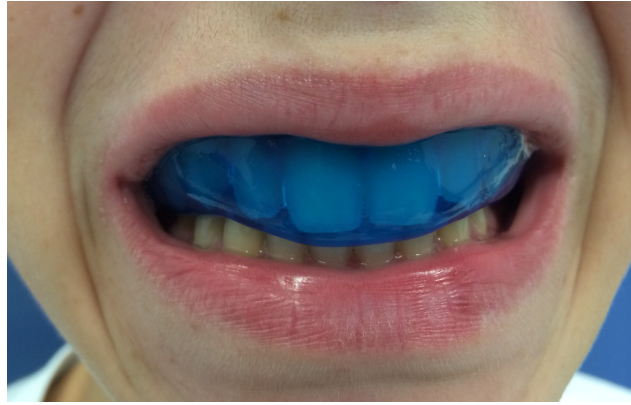U preventivne mjere i sprječavanje zadobivanja orofacijalnih ozljeda spada korištenje raznih oblika zaštitnih sredstava, tj. štitnika za usta i zube. Štitnici za usta i zube mogu se svrstati u tri skupine. Prvu skupinu čine ekstraoralni štitnici koji imaju oblik rešetke ili košarice, a pričvršćeni su za glavu ili zaštitnu kacigu. Drugu skupinu čine intraoralni (interdentalni) štitnici, smješteni u ustima među zubnim lukovima, a svojim oblikom odgovaraju izgledu zubnog luka, u pravilu gornje čeljusti, na kojemu su pričvršćeni. Nazivaju ih još i zaštitnim nagriznim udlagama ili sportskim udlagama. Treću skupinu ili kombinirane štitnike predstavljaju oni koji imaju intraoralni dio (štitnik za zube) i ekstraoralni (kaciga sa štitnikom za lice i usne) (14).

Interdentalni štitnici najdjelotvornije su sredstvo u sprječavanju orofacijalnih ozljeda u sportu. Upotrebljavaju se tri tipa takvih štitnika: komercijalni (neprilagodljivi) štitnici, djelomično prilagodljivi i individualni.

Komercijalni štitnici imaju najrašireniju primjenu, premda su najlošiji. Najslabije su prilagođeni ustima i zubnim lukovima pa najviše smetaju disanju i govoru. Nisu dovoljno dobro pričvršćeni na zubima gornje čeljusti, pa se pridržavaju zubima donje čeljusti. Lako ispadaju i često izazivaju nadražaj na povraćanje, a mogu, prilikom jačih udaraca u glavu i pri smanjenoj svijesti, biti razlogom opstrukcije dišnih putova. Također su nepogodni za održavanje higijene.

Djelomično prilagodljivi štitnici modifikacija su konfekcijskih štitnika koja se individualno prilagođava u ustima, najčešće kod kuće. Cijeli štitnici ili pojedini njihovi dijelovi izrađeni su od termoplastične mase koja u vrućoj vodi omekša i prilagođava se strukturama u ustima. Bolje su prilagođeni strukturama u ustima te je i njihovo prianjanje uz gornju čeljust obično bolje. Budući da su kratko vrijeme u plastičnoj fazi često ta prilagodba nije dovoljno dobra da bi omogućila njihovu retenciju bez pridržavanja jezikom ili suprotnom čeljusti. Moguća je njihova deformacija prije unošenja u usta, a i njihova prilagodba u ustima otežana je zbog neugode koju izaziva visoka temperatura u dodiru sa zubima.

Individualni dentalni štitnici pružaju najbolju vrstu zaštite. Izrađeni su u stomatološkim ambulantomama ili zubnim laboratorijima, osiguravaju bolji sklad sa zubnim lukom, veću apsorpciju udaraca i distribuciju sila. Izrađuje se od različitih materijala oblikovanih na individualnom sadrenom modelu (Slika 5).



Slika 5. Individualni dentalni štitnik Playsafe Triple (ERKODENT Erich Kopp GmbH, Pfalzgrafeweiler, Njemačka).

Izvor: Privatna zbirka dr. sc. Tee Galić, dr. med. dent.

Imaju znatno veći stupanj retencije na zubima, a najbolje priliježu i uz meka tkiva u ustima. Najudobniji su za korištenje, ne smetaju disanju i govoru. Glavni im je nedostatak dugo vrijeme izradbe, s najmanje dva posjeta stomatologu, što rezultira i većom cijenom. Individualni štitnici mogu biti monomaksilarni ili bimaksilarni. Monomaksilarni štitnik retinira se u pravilu na gornjoj čeljusti, osim u pacijenata s progenijom kad se retinira na donjoj. Bimaksilarni štitnik retinira se na zubnim lukovima obje čeljusti (14, 15).

1.8. Zbrinjavanje dentalnih trauma u Splitsko-dalmatinskoj županiji

Stomatološka poliklinika Split zdravstvena je ustanova u kojoj se obavlja specijalističko-konzilijarna stomatološka zdravstvena zaštita, dijagnostika i rehabilitacija te znanstveno-istraživački rad i edukacija dentalnomedicinskog osoblja (Slika 6).



Slika 6. Zgrada Stomatološke poliklinike Split

Izvor: Stomatološka poliklinika Split [Internet]. [citirano 12.11.2016.]. Dostupno na: <http://www.spst.hr/>. Preuzeto iz (16).

Ustanova pruža specijalističke usluge stanovnicima Splitsko-dalmatinske županije, čitave južne Hrvatske te dijela Bosne i Hercegovine, što obuhvaća oko 800 000 stanovnika. Organizirana je kroz osam odjela, među kojima je i odjel dječje stomatologije. Na odjelu dječje stomatologije provode se preventivni, zdravstveno-odgojni te terapijski zahvati u svrhu očuvanja oralnog zdravlja u djece, od prenatalne dobi do navršene punoljetnosti. Uz preventivne postupke (pečaćenje fisura, fluoridacija), vrše se postupci funkcionalnog i estetskog zbrinjavanja dentofacijalnih trauma. U suradnji sa specijalističkim anesteziološkim timom Kliničkog bolničkog centra Split organiziraju se i provode terapijski postupci u općoj anesteziji u djece i mladeži s posebnim potrebama te invalidnim osobama (16, 17).

2. CILJEVI I HIPOTEZE ISTRAŽIVANJA

Cilj ovog istraživanja bio je procijeniti učestalost, uzroke i vrste dentalnih trauma u djece i adolescenata koji su zbog dentalne traume liječeni u Stomatološkoj poliklinici Split.

Hipoteze ovog istraživanja bile su sljedeće:

1. Dentalne traume češće su u dječaka nego u djevojčica.
2. Dentalne traume najčešće se događaju u dobnoj skupini od 6 do 10 godina starosti.
3. Najčešća dentalna trauma je nekomplicirana fraktura krune zuba.

3. MATERIJALI I METODE ISTRAŽIVANJA

Kako bi procijenili učestalost, uzroke i vrste dentalnih trauma u ovo retrospektivno istraživanje uključili smo pacijente s odjela dječje stomatologije Stomatološke poliklinike Split koji su zbrinuti zbog trauma zuba u razdoblju od siječnja 2010. do prosinca 2015. godine. Podaci su prikupljeni od početka veljače do početka ožujka 2016. godine. Istraživanje nije obuhvatilo traume zuba koje su se dogodile prije 2010. godine niti traume mliječnih zuba.

Osnovni instrument istraživanja bio je karton za traumatska oštećenja zuba. U istraživanje je uključeno 170 djece i adolescenata, od čega je bilo 107 muških i 63 ženska pacijenta.

Karton za traumatska oštećenja zuba sadrži osobne podatke o pacijentu: ime i prezime, dob pacijenta, adresa stanovanja, informacije o školi i razredu koju pacijent pohađa. Drugi dio kartona odnosi se na traumu zuba, a uključuje podatke vezane za mjesto nezgode, vrijeme nezgode, opis nezgode te prijašnje traume orofacijalnog područja. Karton sadrži podatke o radiološkom nalazu ozlijeđenog zuba, stadiju razvoja korijena, stanju pulpe, periapikalnim promjenama, subjektivnim smetnjama te ozljedama mekih tkiva. U karton se unosi primarna terapija traume zuba ili terapija koja je učinjena prije dolaska u Stomatološku polikliniku Split (Slika 7). Na poleđini kartona bilježe se podaci vezani za terapiju, kontrolu vitaliteta, moguće komplikacije te daljnji plan terapije (Slika 8).

3.1. Statistički postupci

U statističkoj analizi korištene su deskriptivne metode prikaza apsolutnog i relativnog broja za kategorijske varijable, dok su kontinuirane numeričke varijable bile prikazane srednjom vrijednošću i standardnom devijacijom ili medijanom i interkvartilnim rasponom, ovisno o razdiobi podataka. Svi podaci obrađeni su u softverskom paketu Microsoft Excel 2010 (Microsoft, Redmond, Washington, SAD) te su prikazani tablično i u obliku grafikona.

KARTON ZA TRAUMATSKA OŠTEĆENJA ZUBI

..... datum terapeut broj kartona

Ime i prezime: dob:

Adresa stanovanja:

Škola i razred:

Mjesto nezgode: kod kuće, na putu do (iz) škole, u školi, na satu, u sportu,
saobraćaju, igri

Datum nezgode: Sat nezgode

Opis nezgode:

.....

Prijašnje nezgode:

Skica frakture:

Klasifikacija:

1. Fraktura krune zuba
 - 1.1. Fraktura cakline
 - 1.2. Fraktura dentina bez otvorene pulpe
 - 1.3. Fraktura dentina s otvorenom pulpom
2. Fraktura korijena zuba
3. Fraktura krune i korijena zuba
4. Luksacija zuba
 - 4.1. Intruzija zuba
 - 4.2. Ekstruzija zuba
 - 4.3. Izbijanje zuba

Rtg nalaz:

Razvoj korijena završen da - ne
stanje pulpe:

fraktura korijena po trećinama

periapikalne promjene

fraktura alveole

Ozljede mekih dijelova:

usne - gornje - donje	Subjektivne smetnje:
jezik	bol pri žvakanju
gingiva	bol na toplo - hladno
	ostalo

Primarna terapija: toaleta rane i šav, tetanus profilaksa,
ostali lijekovi

Da li je nešto već rađeno na zubu da - ne ako da - šta i kada
.....

Ispunjena prijava o nesretnom slučaju da - ne

Napomena: nalaz se zaokruži, odnosno upiše u odgovarajuću kolonu

Narodne novine d.d., Zagreb — (18) 030575

Oznaka za narudžbu: UT-III / 8-27

3 850157 006120

Slika 7. Karton za traumatska oštećenja zuba (prednja strana). Preuzeto s odjela dječje stomatologije Stomatološke poliklinike Split.

Kontrola vitaliteta:							Plan terapije:					
DAT.	3	2	1	1	2	3						

+ norm. reakcija
 ? nesigurna reakcija
 O nema reakcije

ako se ispituje vitalometrom unijeti broj

	zub	Terapija:
Primarna obrada i kontrola		
naručen na I kontrolu došao		
naručen na II kontrolu došao		
završen tretman dat.		
napomena: ortodontski tretman, - protetska sanacija		
komplikacije:		

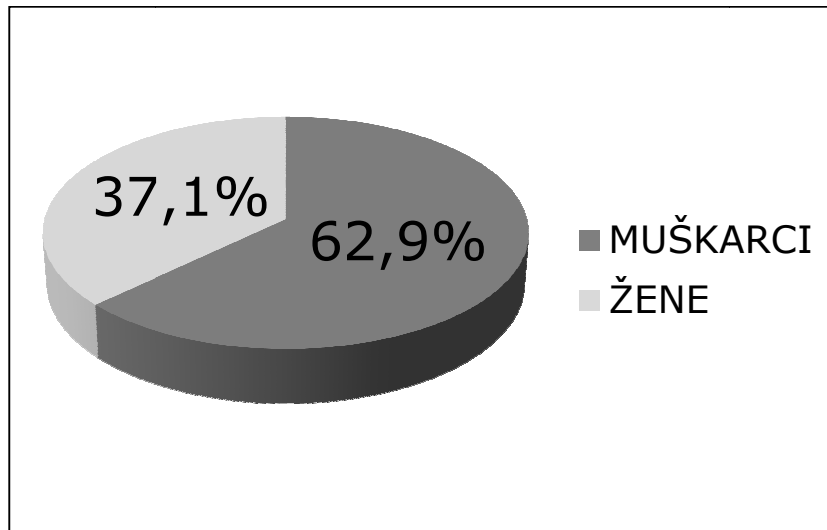
Slika 8. Karton za traumatska oštećenja zuba (stražnja strana). Preuzeto s odjela dječje stomatologije Stomatološke poliklinike Split.

U ovom istraživanju traume smo podijeli na nekomplikirane i komplikirane ozljede zuba i potpornih tkiva. U nekomplikirane ozljede zuba i potpornih tkiva ubrajamo frakturu cakline i nekomplikiranu frakturu krune zuba, a u komplikirane ozljede ubrajamo: kompliciranu frakturu krune zuba, frakturu korijena, frakturu krune i korijena, frakturu alveolarnog nastavka, lateralnu luksaciju, intruziju, ekstruziju i avulziju.

S obzirom na broj trauma po pacijentu, podijelili smo ih na jednostruke i višestruke ozljede zuba i potpornih tkiva.

4. REZULTATI

U istraživanje je uključeno 170 ispitanika, od čega 107 muških (62,9%) i 63 ženskih (37,1%) prosječne dobi $10,4 \pm 2,9$ godina. Najmlađi ispitanik imao je 6 godina, dok je najstariji imao 23 godine. U 170 pacijenata zabilježeno je 239 trauma zuba koje su uključivale 284 zuba. Od 170 pacijenata, 114 (67,1%) ih je bilo s jednostrukim ozljedama, a 56 (32,9 %) s višestrukim ozljedama zuba i potpornih tkiva. Raspodjela ukupnog broja ispitanika po spolu prikazana je na Slici 9.



Slika 9. Raspodjela ispitanika (N=170) koji su imali dentalnu traumu po spolu.

Ispitanici su podijeljeni u tri dobne skupine (6-10; 11-15; 16-23 godina), a raspodjela ukupnog broja ispitanika po dobnim skupinama i spolu prikazana je u Tablici 1.

Tablica 1. Raspodjela ukupnog broja ispitanika (N=170) po dobnim skupinama i po spolu

Dobna skupina (godine)	Muškarci		Žene		Ukupno	
	N	%	N	%	N	%
6 –10	67	62,6	35	55,5	102	60
11 – 15	33	30,8	25	39,7	58	34,1
16 – 23	7	6,6	3	4,8	10	5,9
Ukupno	107	62,9	63	37,1	100	100

Vrijednosti su izražene kao cijeli broj i postotak.

Ispitanici su podijeljeni u tri dobne skupine (6-10; 11-15; 16-23 godina). U prvoj dobnoj skupini (6-10 godina) zabilježen je najveći broj gotovo svih vrsta trauma zuba i potpornih tkiva. U drugoj dobnoj skupini (11-15 godina) učestalija je pojava fraktura korijena (80%) i avulzija (43,8%), dok se u trećoj dobnoj skupini (16-23 godina) značajno smanjuje pojava svih vrsta trauma zuba i potpornih tkiva (Tablica 2).

Tablica 2. Raspodjela vrsta trauma zuba po dobnim skupinama

Vrsta traume zuba	6-10 godina N=102	11-15 godina N=58	16-23 godina N=10	Ukupno N=170
Fraktura cakline	7 (7,8)	1 (1,1)	1 (1,1)	9 (3,8)
Nekomplicirana fraktura krune	61 (63,5)	34 (35,4)	1 (1,1)	96 (40,2)
Komplicirana fraktura krune	16 (55,1)	13 (44,9)	0 (0)	29 (12,1)
Fraktura korijena	1 (20)	4 (80)	0 (0)	5 (2)
Fraktura krune i korijena	7 (53,8)	3 (23,1)	3 (23,1)	13 (5,4)
Fraktura alveolarnog nastavka	6 (66,7)	1 (11,1)	2 (22,2)	9 (3,8)
Lateralna luksacija	21 (58,3)	11 (30,6)	4 (11,1)	36 (15,1)
Intruzija	4 (80)	1 (20)	0 (0)	5 (2,1)
Ekstruzija	14 (66,7)	6 (28,5)	1 (4,8)	21 (8,8)
Avulzija	6 (37,5)	7 (43,8)	3 (18,7)	16 (6,7)

Vrijednosti su izražene kao cijeli broj i postotak.

Od 170 ispitanika koji su bili uključeni u istraživanje, bilo je 107 (62,9%) muških pacijenata i 63 (37,1%) ženskih pacijenata. U muškaraca je zabilježena značajno veća učestalost trauma zuba i potpornih struktura nego u žena (Tablica 3).

Tablica 3. Raspodjela vrsta trauma zuba po spolu

Vrsta traume zuba	Muškarci N=107	Žene N=63	Ukupno N=170
Fraktura cakline	6 (66,7)	3 (33,3)	9 (3,8)
Nekomplicirana fraktura krune	59 (61,5)	37 (38,5)	96 (40,2)
Komplicirana fraktura krune	19 (65,5)	10 (34,5)	29 (12,1)
Fraktura korijena	1 (20)	4 (80)	5 (2)
Fraktura krune i korijena	10 (77)	3 (23)	13 (5,4)
Fraktura alveolarnog nastavka	5 (55,6)	4 (44,4)	9 (3,8)
Lateralna luksacija	21 (58,3)	15 (41,7)	36 (15,1)
Intruzija	5 (100)	0 (0)	5 (2,1)
Ekstruzija	16 (76,2)	5 (23,8)	21 (8,8)
Avulzija	7 (43,8)	9 (56,2)	16 (6,7)

Vrijednosti su izražene kao cijeli broj i postotak.

Traume zuba podijelili smo prema mjestu i načinu nastanka ozljede u šest kategorija: igra (zabava), sport, nasilje, prometne nezgode, padovi i ostalo. U kategoriju Ostalo ubrojili smo ozljede zuba prilikom epileptičkog napada, gubitka svijesti i obrade u općoj anesteziji (Tablica 4).

Tablica 4. Raspodjela vrsta trauma zuba po mjestu i načinu nastanka ozljede

Vrsta traume zuba	Igra/ zabava	Sport	Nasilje	Prometne nezgode	Padovi	Ostalo	Ukupno
Fraktura cakline	5 (55,6)	1 (11,1)	0 (0)	1 (11,1)	2 (22,2)	0 (0)	9 (3,8)
Nekomplicirana fraktura krune	55 (57,4)	5 (5,2)	1 (1)	2 (2,1)	32 (33,3)	1 (1)	96 (40,2)
Komplicirana fraktura krune	11 (38)	3 (10,3)	1 (3,4)	3 (10,3)	11 (38)	0 (0)	29 (12,1)
Fraktura korijena	2 (40)	1 (20)	1 (20)	0 (0)	1 (20)	0 (0)	5 (2)
Fraktura krune i korijena	3 (23,1)	2 (15,4)	1 (7,7)	3 (23,1)	4 (30,7)	0 (0)	13 (5,4)
Fraktura alveolarnog nastavka	4 (44,5)	2 (22,2)	0 (0)	0 (0)	1 (11,1)	2 (22,2)	9 (3,8)
Lateralna luksacija	19 (52,8)	6 (16,7)	0 (0)	1 (2,8)	8 (22,2)	2 (5,5)	36 (15,1)
Intruzija	5 (100)	0 (0)	0 (0)	0 (0)	0 (0)	0 (0)	5 (2,1)
Ekstruzija	11 (52,4)	2 (9,5)	2 (9,5)	0 (0)	6 (28,6)	0 (0)	21 (8,8)
Avulzija	7 (43,7)	1 (6,3)	0 (0)	2 (12,5)	5 (31,2)	1(6,3)	16 (6,7)

Vrijednosti su izražene kao cijeli broj i postotak.

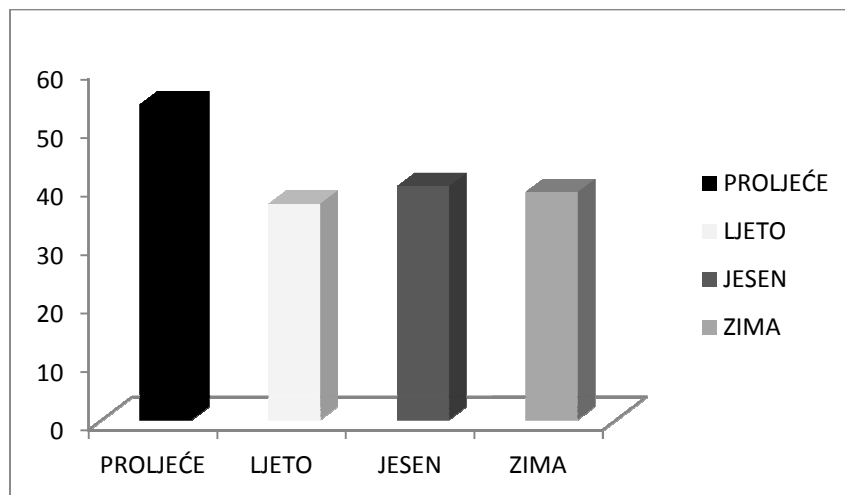
Traume zuba najčešće su se događale prilikom igre (zabave) te prilikom padova. (Tablica 5).

Tablica 5. Raspodjela ispitanika po spolu s obzirom na mjesto i način nastanka ozljede

Mjesto ozljede	Muški N=107	Ženski N=63	Ukupno N=170
Igra/zabava	51 (58)	37 (42)	88 (51,8)
Sport	15 (83,3)	4 (22,2)	18 (10,6)
Nasilje	5 (100)	0 (0)	5 (2,9)
Promet	4 (57,1)	3 (42,9)	7 (4,1)
Padovi	32 (65,3)	17 (34,7)	49 (28,8)
Ostalo	2 (66,7)	1 (33,3)	3 (1,8)

Vrijednosti su izražene kao cijeli broj i postotak.

Rezultati istraživanja pokazali su da se dentalne traume češće događaju u proljeće (31,8%), nego u ostalim godišnjim dobima (Slika 10).



Slika 10. Raspodjela učestalosti dentalnih trauma tijekom različitih godišnjih doba.

Traume zuba najčešće su uključivale gornje središnje i lateralne sjekutiće. Od 284 zuba, 222 (78,1%) su bili gornji središnji sjekutići, a 39 (13,7%) gornji lateralni sjekutići.

Od 239 vrsta trauma zuba, bilo je 96 nekomplikiranih fraktura krune zuba (40,2%).

Od 170 ispitanika, 72 ispitanika (42,4%) imali su komplikaciju vezanu za traumu zuba. Najčešće se radilo o nekrozi pulpe ozlijeđenog zuba (84,7%) i ekstrakciji zuba (15,3%).

Od 170 ispitanika, 103 ispitanika (60,6%) praćeni su do 6 mjeseci, 24 ispitanika (14,1%) praćeno je od 6-12 mjeseci, 14 ispitanika (8,2%) praćeno je dulje od godinu dana, a 29 ispitanika (17,1%) izgubljeno je u praćenju.

Rezultati ovog istraživanja pokazali su da su muškarci češće izloženi dentalnim traumama zuba od žena. Od 170 ispitanika koji su zbrinuti u Stomatološkoj poliklinici Split zbog dentalne traume, bilo je 107 (62,9%) muških pacijenata, a 63 (47,1%) ženskih. Traume zuba najčešće su zabilježene u dobnoj skupini od 6-10 godina (60%). Ferreira i suradnici također su pokazali veću učestalost trauma zuba u muškaraca nego u žena (68 vs. 32%), ali rezultati njihovog istraživanja pokazuju kako su traume zuba najčešće zabilježene u dobnoj skupini od 20-29 godina (40,1%). Dobna skupina od 20-29 godina češće je bila izložena traumama zuba koje su bile povezane s automobilskim nesrećama (50,8%), motociklističkim nesrećama (62,5%), biciklističkim nesrećama (34,5%), nesrećama povezanim sa životinjama (40,5%) i nasiljem (48,6%). Kako to razdoblje života predstavlja intenzivniji društveni život vezan za posao i rekreaciju veća je izloženost opasnijim situacijama (18). Traume zuba češće se događaju u muškaraca nego u žena što je povezano s agresivnijim sportovima kojima se muškarci bave, biciklizmom, padovima, nasiljem, profesionalnim nesrećama (19, 20). Budući da u žena raste interes za sportove, povećava se rizik za traume zuba jednako kao u muškaraca (20, 21). Guedes i suradnici također su pronašli veću učestalost trauma zuba u muškaraca (72%) nego u žena (28%) u Brazilskoj populaciji, te potvrdili veću učestalost trauma zuba u dobnoj skupini od 6-10 godina (31,52%) nego u ostalim dobnim skupinama (22).

Traume zuba u ovom istraživanju najčešće su uključivale gornje središnje sjekutiće (78,1%), što su pokazali i rezultati istraživanja Dua i Sharpe (23). Gornji središnji sjekutići nalaze se na istaknutom položaju u usnoj šupljini zbog čega su više izloženi traumama. Uz to, protruzija sjekutića i inkompetentna gornja usna povećavaju mogućnost ozljede (23).

Prema rezultatima našeg istraživanja, najčešća trauma zuba bila je nekomplikirana fraktura krune zuba. Rezultati Mahmoodia i suradnika također su potvrdili najveću učestalost nekomplikirane frakture krune zuba (38,4%), što je u skladu s rezultatima međunarodne literature, u kojoj je učestalost nekomplikirane frakture krune zuba od 20,2% do 51,6% (24).

Naši rezultati pokazuju kako se traume zuba najčešće događaju tijekom igre i padova što je u skladu s rezultatima brojnih dosadašnjih istraživanja (19, 20, 22, 25).

U naših ispitanika dentalne traume češće su se događale u proljeće (31,8%), nego tijekom ostalih godišnjih doba. Sari i suradnici pokazali su kako se ozljede zuba najčešće događaju zimi, što je povezano s početkom školske godine i ljeti, što je povezano s povećanim sportskim aktivnostima i vožnjom bicikla (26). Guedes i suradnici također pokazuju kako se ozljede zuba najčešće događaju ljeti (23,9%) (22). Moguće je da je učestalost dentalnih

trauma u različitim geografskim područjima različito raspodijeljena s obzirom na aktivnosti djece i adolescenata u različitim područjima.

Rezultati našeg istraživanja pokazuju kako su 72 ispitanika (42,4%) imali komplikaciju vezanu za traumu zuba. Najčešće se radilo o nekrozi pulpe ozlijeđenog zuba i ekstrakciji. U studiji Lina i suradnika nekroza pulpe kao komplikacija ozlijeđenog zuba bila je zastupljena u 34,2% slučajeva (27).

Prema rezultatima našeg istraživanja samo 8,2% pacijenata praćeno je dulje od godine dana, a 14,1% ih je praćeno od 6-12 mjeseci. U istraživanju Lina i suradnika prosječno vrijeme praćenja ozlijeđenih zuba bilo je 2,99 godina (27). Vrijeme praćenja ozlijeđenog zuba trebalo bi biti povezano s vrstom ozljede zuba i mogućim komplikacija. Trenutne preporuke za praćenje nakon traumatske ozljede zuba kreću se od 4 tjedna do 5 godina, ovisno o vrsti traume (27).

6. ZAKLJUČAK

Rezultati ovog diplomskog rada upućuju na sljedeće zaključke:

1. Dentalne traume češće su u muškaraca nego u žena.
2. Dentalne traume najčešće zahvaćaju gornje središnje sjekutiće.
3. Nekomplicirana fraktura krune zuba najčešća je dentalna trauma.
4. Najčešća komplikacija ozlijeđenog zuba je nekroza pulpe.

Traumatske ozljede zuba i potpornih tkiva često se događaju u djece i adolescenata i zahtijevaju hitan terapijski postupak i dugotrajno praćenje ozlijeđenog zuba. Ovaj diplomski rad upotpunio je dosadašnje znanstvene i epidemiološke spoznaje o vrstama i učestalosti dentalnih trauma u djece i adolescenata zbrinutih u Stomatološkoj poliklinici Split. Dobiveni podaci ističu važnost pravovremene opskrbe traumatiziranog zuba kako bi se izbjegle moguće komplikacije i gubitak traumatiziranog zuba.

Budući da trauma predstavlja bolno i negativno iskustvo za pacijenta, doktor dentalne medicine dužan je biti pripremljen za traumatski ozlijeđenog pacijenta te mu pružiti pomoć svojim znanjem s ciljem što brže uspostave funkcijskog, estetskog i psihološkog oporavka.

7. LITERATURA

1. Andreasen FM, Andreasen JO, Bakland LK, Flores MT. Traumatske ozljede zubi. Jastrebarsko: Naklada Slap; 2008.
2. Welbury R, Duggal MS, Hosey MT. Paediatric dentistry. Oxford: Oxford University press; 2012.
3. Jurić H. Dječja dentalna medicina. Jastrebarsko: Naklada Slap; 2015.
4. Škrinjarić I. Traume zuba u djece. Zagreb: Globus; 1988.
5. Goršeta K, Negovetić-Vranić D, Škrinjarić T, Glavina D. Traumatic Injuries of Primary Teeth: Analysis of Types and Causes. Acta Stomatol Croat. 2010;44:47-52.
6. Pocket Dentistry. Traumatic injuries to the teeth. [Internet]. [citirano 18.11.2016.]. Dostupno na <http://pocketdentistry.com>.
7. Koch G, Poulsen S. Pedodoncija. Klinički pristup. Jastrebarsko: Naklada Slap; 2005.
8. Guideline on Management of Acute Dental Trauma. American Academy of Pediatric Dentistry. Pediatr Dent. 2008-2009;30(Suppl 7):175-83.
9. International Association of Dental Traumatology, Dental Trauma Guidelines July 2011 [Internet]. [citirano 20.11.2016.]. Dostupno na <http://www.iadt-dentaltrauma.org/>
10. Škrinjarić I, Škrinjarić T, Goršeta K, Čuković-Bagić I, Verzak Ž. Hitni i preventivni postupci kod trauma zube u djece. Paediatr Croat. 2010;54(Supl 1):154-62.
11. Andreasen JO, Andreasen FM, Andreasen L. Textbook and color atlas of traumatic injuries to the teeth. Copenhagen: Wiley-Blackwell; 2007.
12. The Dental Trauma Guide [Internet]. [citirano 15.11.2016.]. Dostupno na <http://www.dentaltraumaguide.org/>.
13. Yadav S, Sisodia N, Jha V, Yadav M. Dental exarticulation. Niger J Clin Pract. 2015;18:426-8.
14. Jerolimov V, Bubalo V. Orofacijalne ozljede u sportu. Hrvat Športskomed Vjesn. 2014; 29:43-59.
15. Ileš D. Sportski štitnici za usta. Sonda. 2012;12:88-90.
16. Stomatološka poliklinika Split [Internet]. [citirano 12.11.2016.]. Dostupno na: <http://www.spst.hr/>.
17. Državni zavod za statistiku [Internet]. [citirano 20.11.2016.]. Dostupno na: www.dzs.hr/Hrv/censuses/census2011/results/htm/H02_02/H02_02.html.
18. Ferreira MC, Batista AM, Marques LS, Ferreira Fde O, Medeiros-Filho JB, Ramos-Jorge ML. Retrospective evaluation of tooth injuries and associated factors at a hospital emergency ward. BMC Oral Health. 2015;15:137.

19. Azami-Aghdash S, Ebadifard Azar F, Pournaghi Azar F, Rezapour A, Moradi-Joo M, Moosavi A i sur. Prevalence, etiology, and types of dental trauma in children and adolescents: systematic review and meta-analysis. *Med J Islam Repub Iran*. 2015;29:234.
20. Zaleckiene V, Peciuliene V, Brukiene V, Drukteinis S. Traumatic dental injuries: etiology, prevalence and possible outcomes. *Stomatologija*. 2014;16:7-14.
21. Glendor U. Epidemiology of traumatic dental injuries-a 12 year review of the literature. *Dent Traumatol*. 2008;24:603-11.
22. Guedes OA, de Alencar AH, Lopes LG, Pecora JD, Estrela C. A retrospective study of traumatic dental injuries in a Brazilian dental urgency service. *Braz Dent J*. 2010;21:153-7.
23. Dua R, Sharma S. Prevalence, causes, and correlates of traumatic dental injuries among seven-to-twelve-year-old school children in Dera Bassi. *Contemp Clin Dent*. 2012;3:38-41.
24. Mahmoodi B, Rahimi-Nedjat R, Weusmann J, Azaripour A, Walter C, Willershausen B. Traumatic dental injuries in a university hospital: a four-year retrospective study. *BMC Oral Health*. 2015;15:139.
25. Bastone EB, Freer TJ, McNamara JR. Epidemiology of dental trauma: a review of the literature. *Aust Dent J*. 2000;45:2-9.
26. Sari ME, Ozmen B, Koyuturk AE, Tokay U, Kasap P, Guler D. A retrospective evaluation of traumatic dental injury in children who applied to the dental hospital, Turkey. *Niger J Clin Pract*. 2014;17:644-8.
27. Lin S, Pilosof N, Karawani M, Wigler R, Kaufman AY, Teich ST. Occurrence and timing of complications following traumatic dental injuries: A retrospective study in a dental trauma department. *J Clin Exp Dent*. 2016;8:e429-e36.

Cilj: Dentalne traume su, nakon karijesa, drugi najčešći uzrok dolaska djece i adolescenata u ordinaciju dječjeg stomatologa. Cilj ovog istraživanja bio je procijeniti učestalost, uzroke i vrste dentalnih trauma u djece i adolescenata.

Materijali i metode: U ovo retrospektivno istraživanje uključeno je 170 pacijenata s odjela dječje stomatologije Stomatološke poliklinike Split koji su zbrinuti zbog trauma zuba u razdoblju od siječnja 2010. do prosinca 2015. godine. Podaci su prikupljeni od početka veljače do početka ožujka 2016. godine. Osnovni instrument istraživanja bio je karton za traumatska oštećenja zuba.

Rezultati: U istraživanje je uključeno 170 ispitanika, od čega 107 muških (62,9%) i 63 ženskih (37,1%), prosječne dobi $10,4 \pm 2,9$ godina. U dobnoj skupini od 6-10 godina zabilježena je najveća učestalost dentalnih trauma (60%). Dentalne traume najčešće su zahvaćale gornje središnje sjekutiće (78,1%). Nekomplicirana fraktura krune zuba bila je najčešća dentalna trauma (40,2%). Traume zuba najčešće su se događale prilikom igre (zabave) te prilikom padova.

Zaključak: Traumatske ozljede zuba i potpornih tkiva često se događaju u djece i adolescenata i uzrokuju bolno i neugodno iskustvo. Doktor dentalne medicine dužan je biti pripremljen za traumatski ozlijeđenog pacijenta te mu pružiti pomoć svojim znanjem s ciljem što brže uspostave funkcijskog, estetskog i psihološkog oporavka. Dobiveni podaci ističu važnost pravovremene opskrbe traumatiziranog zuba kako bi se izbjegle moguće komplikacije i gubitak traumatiziranog zuba.

9. SUMMARY

Diploma Thesis Title: Prevalence, etiology, and types of dental trauma in children and adolescents

Objectives: Traumatic dental injuries are the second important issue in pediatric dentistry, following dental caries. The aim of this study was to investigate the prevalence, etiology and types of dental injuries in children and adolescents.

Materials and methods: There were 170 patients included in this study from the Department of pediatric dentistry in Dental Clinic Split, who were treated for traumatic dental injuries during the period from January 2010 to December 2015. The patients' dental trauma documentation were analyzed from February to March 2016.

Results: The study included 170 patients, 107 men (62.9%) and 99 women (47.1%), mean age of 10.4 ± 2.9 years. Traumatic dental injuries were observed more frequently in the 6-10 age groups (60%). The most frequently affected teeth were the maxillary central incisors (78.1%). Uncomplicated crown fracture was the most frequent type of dental trauma (40.2%). The most common dental injuries occurred during play and fall.

Conclusion: Traumatic dental injuries often occur in children and adolescents and cause painful and unpleasant experience. Dentists' duty is to help the patient with the dental injury immediately, while establishing functional, aesthetic and psychological rehabilitation. The obtained data indicate the importance of timely treatment of traumatized teeth to avoid possible complications and tooth extraction.

10. ŽIVOTOPIS

OSOBNİ PODACI

Ime i prezime: Marija Pehar

Datum i mjesto rođenja: 22. siječnja 1992., Sarajevo

Državljanstvo: Hrvatsko

Adresa stanovanja: Fra Didaka Buntića 7, 88 300 Čapljina, BiH

Elektronička pošta: marijapehar@live.com

IZOBRAZBA

- 1998. – 2006. Osnovna škola „Vladimira Pavlovića“, Čapljina
- 2006. – 2010. Srednja škola Čapljina, Opća Gimnazija, Čapljina
- 2010. – 2016. Sveučilište u Splitu Medicinski fakultet, Studij Dentalne medicine

MATERINSKI JEZIK

- Hrvatski jezik

OSTALI JEZICI

- Engleski jezik – tečno
- Njemački jezik – osnovno

AKTIVNOSTI

- član studentske organizacije „Zubolina“ pri Medicinskom fakultetu Sveučilišta u Splitu
- suradnica studentskog časopisa „Dentist“ pri Medicinskom fakultetu Sveučilišta u Splitu