

Učestalost retiniranih gornjih očnjaka kod ortodontskih pacijenata

Nižić, Bernarda

Master's thesis / Diplomski rad

2016

Degree Grantor / Ustanova koja je dodijelila akademski / stručni stupanj: **University of Split, School of Medicine / Sveučilište u Splitu, Medicinski fakultet**

Permanent link / Trajna poveznica: <https://um.nsk.hr/um:nbn:hr:171:994373>

Rights / Prava: [In copyright](#)/[Zaštićeno autorskim pravom.](#)

Download date / Datum preuzimanja: **2024-07-12**



Repository / Repozitorij:

[MEFST Repository](#)



UNIVERSITY OF SPLIT



**SVEUČILIŠTE U SPLITU
MEDICINSKI FAKULTET**

Bernarda Nižić

**UČESTALOST RETINIRANIH GORNJIH OČNJAKA KOD
ORTODONTSKIH PACIJENATA**

Diplomski rad

Akadska godina:

2015./2016.

Mentor: Doc.dr.sc. Suzana Varga

Split, listopad 2016.

**SVEUČILIŠTE U SPLITU
MEDICINSKI FAKULTET**

Bernarda Nižić

**UČESTALOST RETINIRANIH GORNJIH OČNJAKA KOD
ORTODONTSKIH PACIJENATA**

Diplomski rad

Akadska godina:

2015./2016.

Mentor: Doc.dr.sc. Suzana Varga

Split, listopad 2016.

Sadržaj:

1.UVOD	1
2.CILJ ISTRAŽIVANJA	9
3. MATERIJALI I METODE	11
4. REZULTATI.....	13
5.RASPRAVA.....	18
6.ZAKLJUČAK	22
7.POPIS CITIRANE LITERATURE.....	24
8.SAŽETAK.....	27
9.SUMMARY	29
10.ŽIVOTOPIS	31

Zahvala

Veliko hvala, u prvom redu, mojoj mentorici doc.dr.sc. Suzani Varga na brojnim savjetima, ukazanoj pomoći i izdvojenom vremenu tijekom izrade ovog rada.

Hvala i dr.med.dent. Dubravki Pilić i dr.med.dent. Martini Poldrugač na pomoći i ustupljenim materijalima bez kojih istraživanje ne bi bilo moguće provesti.

Zahvaljujem se i svojim prijateljima i kolegama uz koje vežem najbolje studentske trenutke.

I na kraju, posebno hvala mojoj obitelji, na podršci, razumijevanju i pruženoj ljubavi tijekom cjelokupnog školovanja.

Retinirani i impaktirani zubi su oni koji su se formirali unutar kosti, ali nisu iznikli na svojem mjestu, kao ni na bilo kojem drugome mjestu unutar zubnog luka (1). Impaktirani zubi ne niču zbog mehaničkih razloga, dok retinirani zubi ne niču zbog razloga koji nisu mehaničke prirode.

Uzroci retencije zuba mogu biti lokalni i sistemski. Lokalni uzroci su najčešće: pogrešan smjer uzdužne osovine zubnog zametka, preduboki položaj zametka, patološki procesi koji su oštetili zametak, manjak impulsa za nicanje te zametak zuba na pogrešnome mjestu. Sistemski uzroci su: retencija uslijed genske abnormalnosti te pojavljivanje u sklopu sindroma s rascjepom i kleiodokranijalne disostoze. Nadalje, do retencije može doći i zbog poremećaja prehrane, hereditarnih uzroka i endokrine disfunkcije (2).

Očnjaci su zubi koji se ističu svojom jedinstvenom morfologijom i funkcijom. Njihov uobičajeni položaj između prednjeg i stražnjeg segmenta zubnog luka čini ih izuzetno bitnim za estetiku lica. Gornji očnjaci su zubi s velikim i masivnim korjenovima i nisu skloni karijesima i hipodonciji. S druge strane, pokazuju veliku sklonost impakciji ili retenciji. U literaturi se opisuje njihova povezanost s tim dijagnozama po učestalosti odmah nakon umnjaka (1,2).

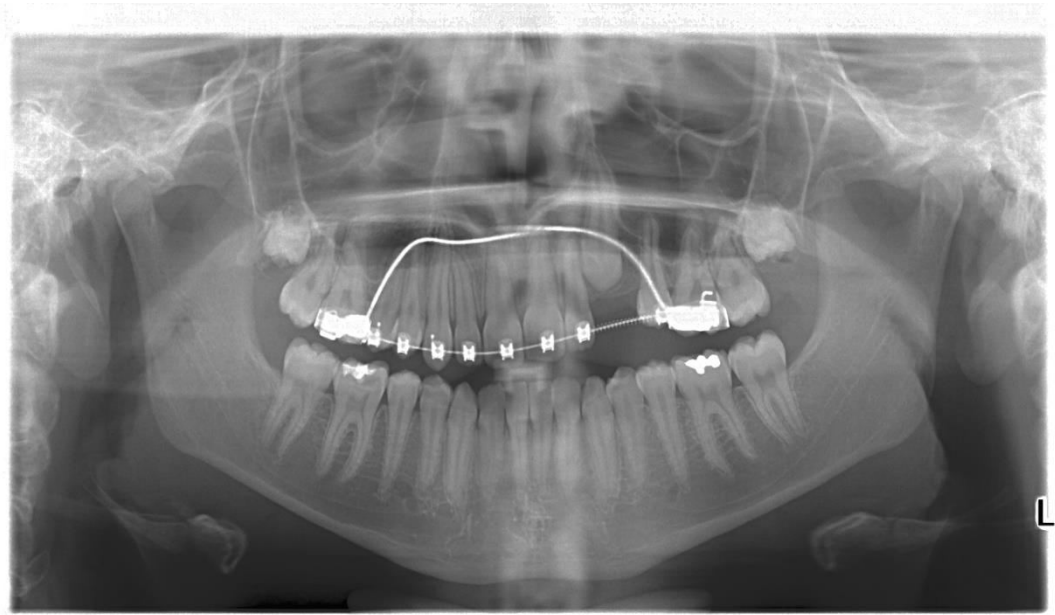
Doktori dentalne medicine najčešće otkriju retinirani očnjak kada je već prisutna trajna denticija kod pacijenta ili ga pak otkriju slučajno na rendgenskim snimkama zubi (3).

Na takvo stanje treba posumnjati uvijek ako postoji perzistencija mliječnog očnjaka. Prisutnost mliječnog očnjaka u dobi od 15 godina upućuje na retenciju. Koštana ispupčenja na alveolarnom grebenu, pojava otekline te prisutnost boli također mogu upućivati na impakciju odnosno retenciju zuba.

Postoje razne moguće pozicije retiniranog očnjaka unutar alveolarnoga grebena, no u praksi se najviše susrećemo s palatinalno položenim očnjakom kojem je kruna smještena iza gornjih sjekutića, a korijen usmjeren prema pretkutnjacima (2).

U planu liječenja je potrebno jasno odrediti uzroke nastanka anomalije, procijeniti položaj očnjaka u odnosu na ostale zube te isplanirati liječenje na osnovi cjelokupnog problema retencije (4). Podrobna dijagnostika prvi je i bitan faktor izrade plana liječenja pacijenta.

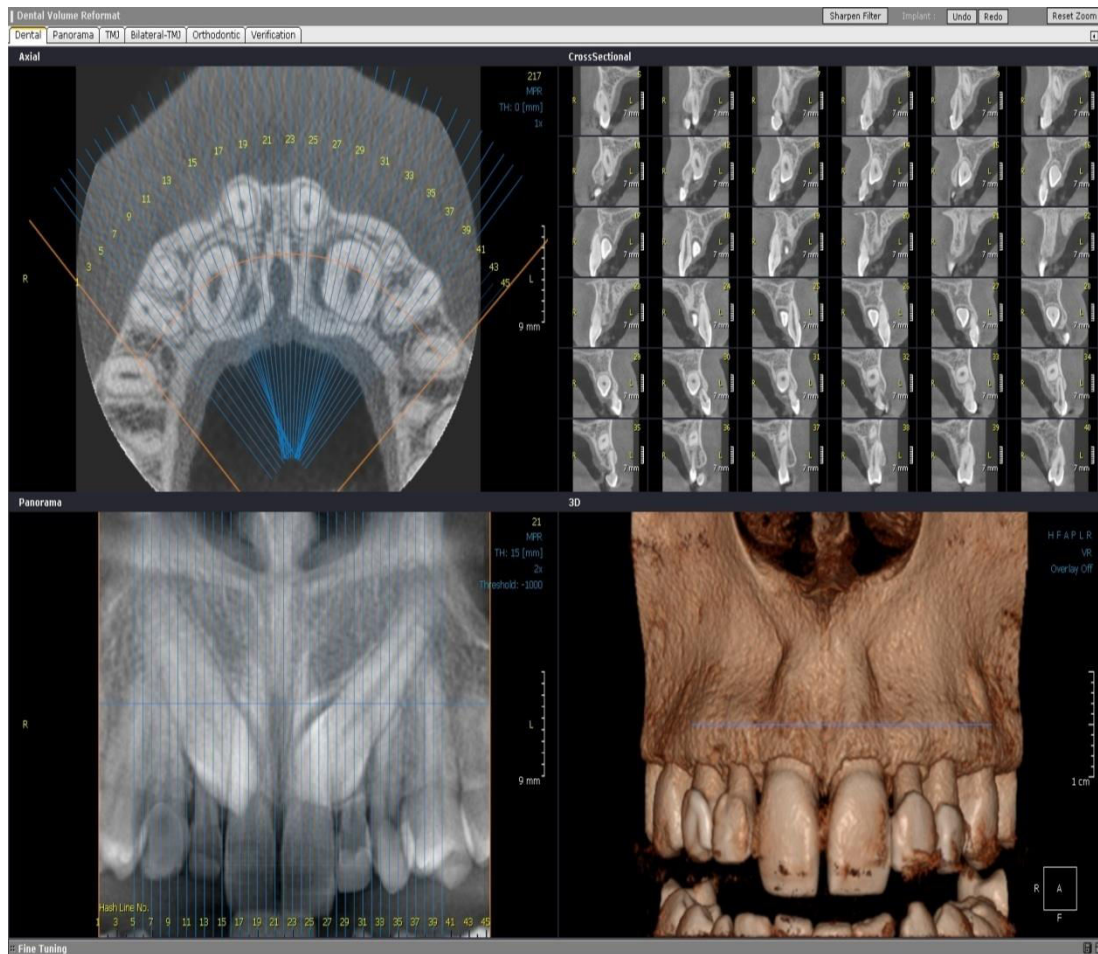
U svrhu diferencijalno dijagnostičkog razjašnjenja nedostatka trajnog očnjaka u zubnom luku potrebno je učiniti ortopantomogram (OPG) i/ili CBCT snimak. OPG je uobičajeno *screening* pomagalo koje daje uvid u postav očnjaka i ostalih zubi (6).



Slika 1. Prikaz retencije gornjeg lijevog očnjaka; OPG

Preuzeto: ljubaznošću dr. Martine Poldrugač

Ipak, u dijagnostici ovakve anomalije često se koristi i CBCT. Prednost CBCT snimke nad ortopantomogramom je mogućnost trodimenzionalnog prikaza područja maksile i položaja očnjaka s prikazanim tvrdim i mekim tkivima. Osim toga, na taj način se mogu utvrditi i moguće resorpcije korjenova susjednih zuba i promjene okolne kosti. Smatra se da CBCT omogućava sigurniju dijagnostiku od OPG-a zbog čega je plan daljnjeg liječenja lakše odrediti. Nedostatak je doza zračenja koja je oko 5 do 15 puta veća u usporedbi s OPG-om (5). Od ostalih pretraga koje se koriste za postavljanje dobre dijagnoze treba spomenuti još i laterolateralni (LL) i posterolateralni (PA) kranioogram, retroalveolarne i periapikalne rendgenske snimke.



Slika 2. Prikaz bilateralno retiniranih očnjaka maksile; CBCT

Preuzeto: ljubaznošću dr. Martine Poldrugač

Problem retencije ili impakcije gornjeg očnjaka zahtijeva interdisciplinarni pristup (5). Suradnja ortodonta i oralnoga kirurga ključna je u rješavanju ove anomalije. Uloga ortodonta je odrediti plan terapije i biomehaniku tretmana, a kirurg je zadužen za izvođenje kirurškog zahvata koji omogućava pristup retiniranom očnjaku. Specijalistički tim može uključivati još i specijalista dentalne medicine dječje dobi i parodontologa te obiteljskog doktora dentalne medicine. Oni uočavaju i tretiraju navedenu anomaliju tijekom nicanja zubi (5).

Ako se odlučimo za kirurško - ortodontsko liječenje, treba pripaziti na osiguravanje dovoljnog prostora za smještaj očnjaka u zubnom luku. Nakon toga se pacijent upućuje oralnom kirurgu koji će kirurški prikazati zub koji planiramo izvlačiti.

Cilj je predkirurške ortodontske terapije otvaranje prostora za smještaj impaktiranog očnjaka u zubni luk i postavljanje ostalih zubi u ispravan položaj (6). Prije zahvata potrebno je pacijentu objasniti da je to dugotrajan proces i da se od njega zahtijeva strpljivost (4).

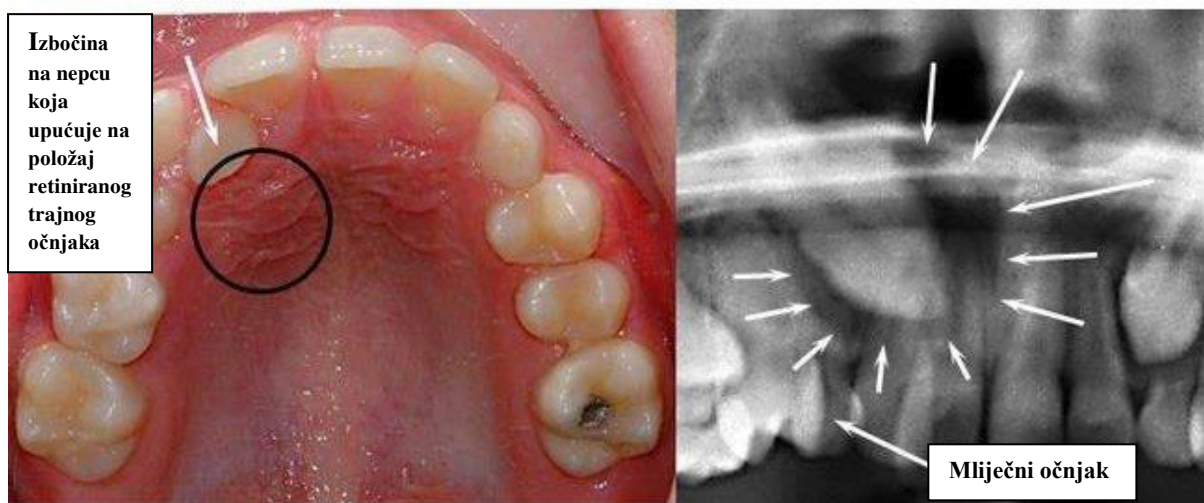
Terapija započinje postavljanjem fiksne ortodontske naprave lijepljenjem bravica na površinu zuba. Nakon otvaranja prostora za smještaj impaktiranog zuba, kirurški se prikazuje kruna očnjaka. U tu svrhu se najčešće koristi kirurška tehnika poznata pod nazivom kortikotomija (5). Tim se zahvatom odstranjuje koštani pokrov trajnog zuba kako bi se olakšalo i ubrzalo izrastanje očnjaka. Ako se za izvlačenje zuba koriste elementi ortodontske naprave, potrebno je paziti na korjenove susjednih zubi s kojima zub koji se izvlači ne smije doći u kontakt.

Od ostalih oralnokirurških zahvata osim kortikotomije izvode se i transplantacija zuba te alveotomija.

Transplantacija ili presađivanje zuba se izvodi se onda kada je položaj očnjaka nepovoljan za ortodontsko postavljanje u zubni niz ili ako u zubnom luku nema mjesta. Ta metoda daje dobre rezultate u slučajevima kod kojih nisu završeni rast i razvoj korijena očnjaka (2). Na bezubom dijelu alveolarnoga grebena napravi se rez, odigne režanj sluznice i prikaže gola kost. Zatim se svrdlom izbuši kost od hrpta grebena prema korpusu. Retinirani zub se ekstrahira, trepanira, ekstirpira se pulpa i proširi kanal. Alveola se ispere fiziološkom otopinom i u nju se implantira korijen zuba koji se potom fiksira ažuriranom šinom (1).

Alveotomija, s druge strane, predstavlja oralnokirurški zahvat odstranjivanja zuba iz čeljusti (2). Toj se tehnici pristupa u slučajevima kada retinirani očnjak pritišće živac i time izaziva jake neuralgične bolove, kada pritiskom krune na korijen susjednog zuba resorbira njegov korijen, kada postoji folikularna cista povezana s neizniklim zubom ili kada se retinirani zub nalazi u frakturnoj pukotini (1). Prije same operacije treba razjasniti lokalizaciju retiniranog očnjaka - nalazi li se očnjak palatinalno ili labijalno.

Nakon završetka operativnog zahvata pacijentu je potrebno dati upute koje će mu olakšati postoperativno razdoblje (3).



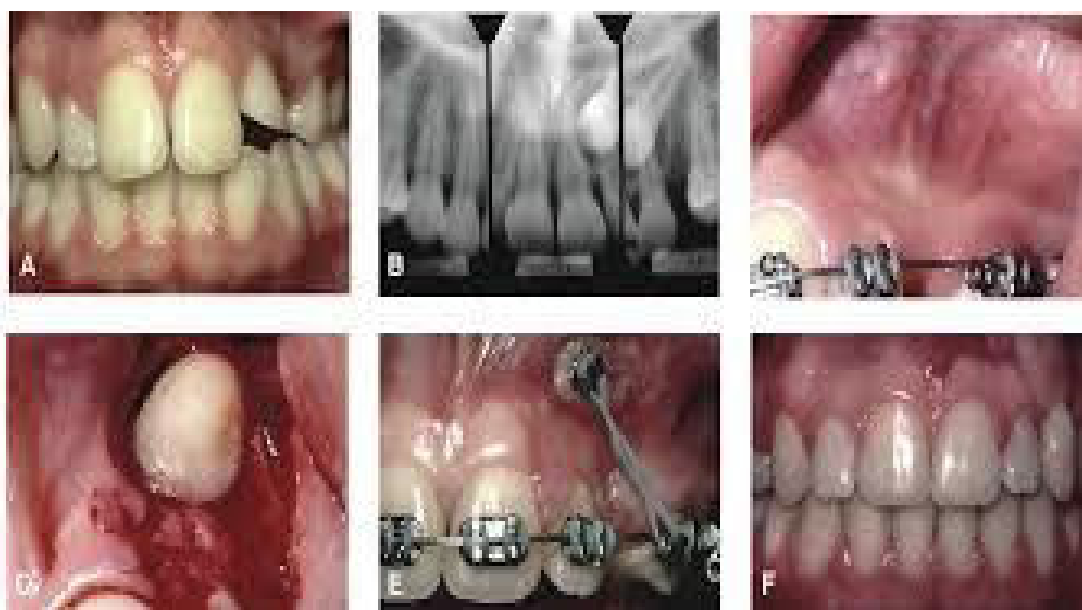
3a

3b

Slika 3. Mliječni očnjak i palatinalno retiniran trajni očnjak

Preuzeto: <https://www.linkedin.com/pulse/palatally-impacted-canine-fazeli-niaki-dmd-mclin-pros-pgc-orth->

Na Slici 3 prikazane su snimke pacijenta s retiniranim očnjakom. Slika 3a prikazuje intraoralnu fotografiju, a Slika 3b rendgenski snimak anomalije.



Slika 4. Labijalno retiniran očnjak

Preuzeto: <http://burke-ortho.com/wp-content/uploads/impCanines.pdf>

Na Slici 4a je prikazan nedostatak gornjeg lijevog očnjaka u ustima prilikom kliničkog pregleda. Na Slici 4b prikazan je rendgenski nalaz koji potvrđuje retenciju. Liječenje se izvršilo ortodontskim izvlačenjem očnjaka što je prikazano na Slici 4e. Slika 4f prikazuje konačno stanje očnjaka na pravilnome mjestu u zubnom luku.

U dijagnostičkom postupku procjenjuje se položaj retiniranog očnjaka na temelju ortopantomograma i retroalveolarne snimke. Takav način određivanja položaja zadovoljava, ali zbog preciznijeg utvrđivanja položaja treba napraviti i klinički pregled pacijenta metodama palpacije i inspekcije. U nekim slučajevima potrebno je napraviti zagriznu ili CT snimku kako bi se utvrdilo mjesto operativnog pristupa (labijalno ili palatinalno). Labijalno retiniran očnjak može niknuti sam, a palatinalno retinirani očnjak zahtijeva kiruršku intervenciju. Palatinalno retinirani ocnjaci javljaju se u 85% slučajeva retencije i takva je anomalija najčešće genetski uvjetovana. Labijalno retinirani ocnjaci javljaju se u 15% slučajeva retencije i posljedica su nedostatka prostora u zubnom luku. Određivanje položaja retiniranog očnjaka bitno je za određivanje potrebe za kirurškim liječenjem i procjenu uspješnosti ortodontskog liječenja (4).

Ispravnom kirurškom tehnikom i dobrom suradnjom specijalista ortodoncije s ostalim specijalistima dentalne medicine ostvaruju se odlični rezultati u zbrinjavanju pacijenata s ovom anomalijom.

2.CILJ ISTRAŽIVANJA

Svrha ovog istraživanja bila je na slučajno izabranom uzorku pacijenata upisanih i liječenih u specijaliziranim ustanovama za ortodonciju u Republici Hrvatskoj procijeniti učestalost retiniranih očnjaka u gornjoj čeljusti.

Hipoteza

Pretpostavka je da se učestalost retiniranih očnjaka u gornjoj čeljusti u hrvatskoj populaciji pojavljuje u manje od 5% slučajeva kod ortodontskih pacijenata te da se obostrana retencija pojavljuje u manjem broju slučajeva od jednostrane.

3. MATERIJALI I METODE

Istraživanje je provedeno tijekom travnja i svibnja 2016. godine.

Uzorak se sastojao od nasumično odabranih radioloških snimaka pacijenata koji su tretirani u privatnim specijaliziranim ustanovama ortodontije: u ordinaciji dr. Dubravke Pilić (286 pacijenata) u Splitu i u ordinaciji dr. Martine Poldrugač u Zagrebu (100 pacijenata).

Pregled je obavljen na negatoskopu u zamračenoj prostoriji (istraživač BN) uz prisustvo specijalistica ortodontije.

Ukupno je pregledano 386 radioloških snimki pacijenata dobne skupine od 14 do 25 godina (srednje dobi 15 godina \pm 2 godine) kao i kartoteke koje sadržavaju njihove anamnestičke i kliničke podatke.

Na uzorku od 386 ispitanika pronađeno je 17 pacijenata s retiniranim očnjacima koji su liječeni ortodontsko - kirurškim postupcima. U ortodontskoj ordinaciji u Splitu od ukupnog broja ispitanika (286) zabilježeno je 12 retencija gornjeg očnjaka, dok je u ordinaciji u Zagrebu od ukupnog broja ispitanika (100) zabilježeno 5 retencija gornjeg očnjaka.

Osim ortopantomograma (386 OPG-a), kod 5 ispitanika su pregledane i CT snimke zbog nejasnoće u položaju retiniranih očnjaka. CT snimke pregledane su u navedenoj ordinaciji u Zagrebu.

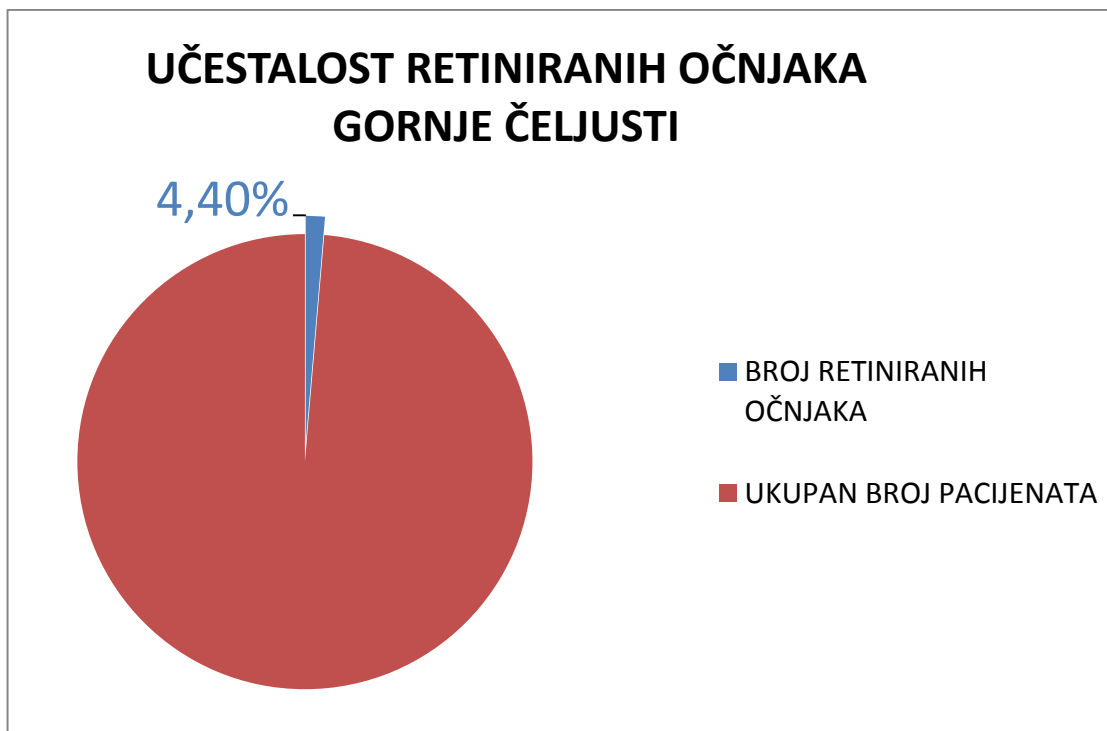
U istraživanju su pregledani OPG-i pacijenata obaju spolova.

Tijekom pregledavanja snimki zabilježena je učestalost jednostrane i obostrane retencije očnjaka.

Analiza je provedena softverom „MsExcell“ (Microsoft Excell, Microsoft Inc.SAD).

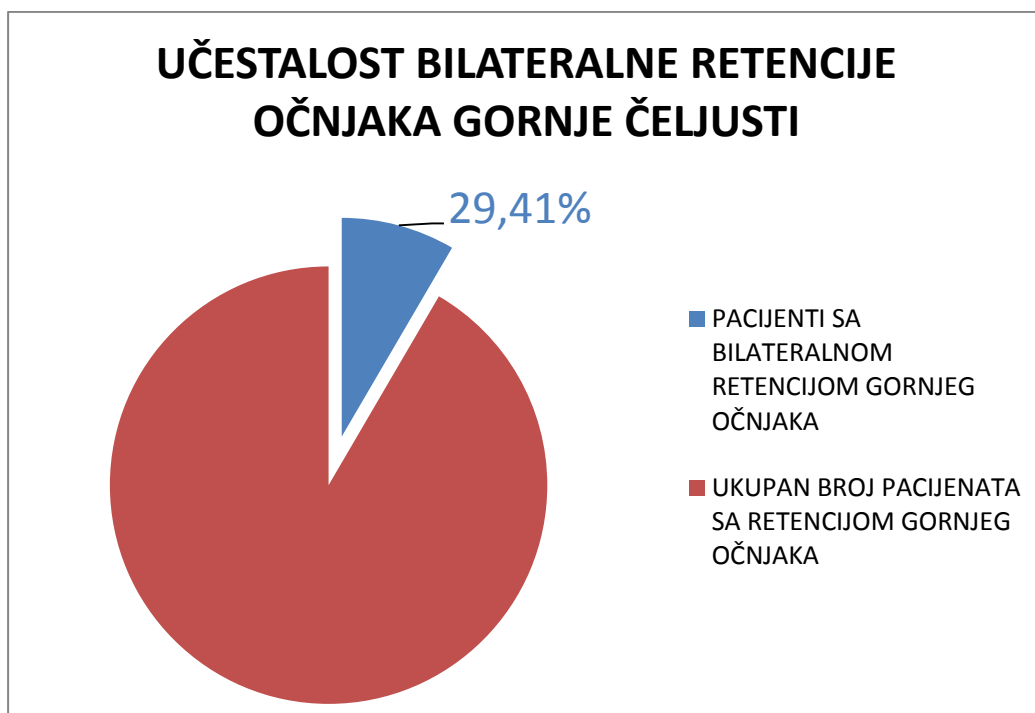
4. REZULTATI

Na uzorku od 386 ispitanika zabilježeno je 17 slučajeva retiniranih gornjih očajaka. Od tog broja 12 pacijenata imalo je unilateralnu, a 5 pacijenata bilateralnu retenciju.



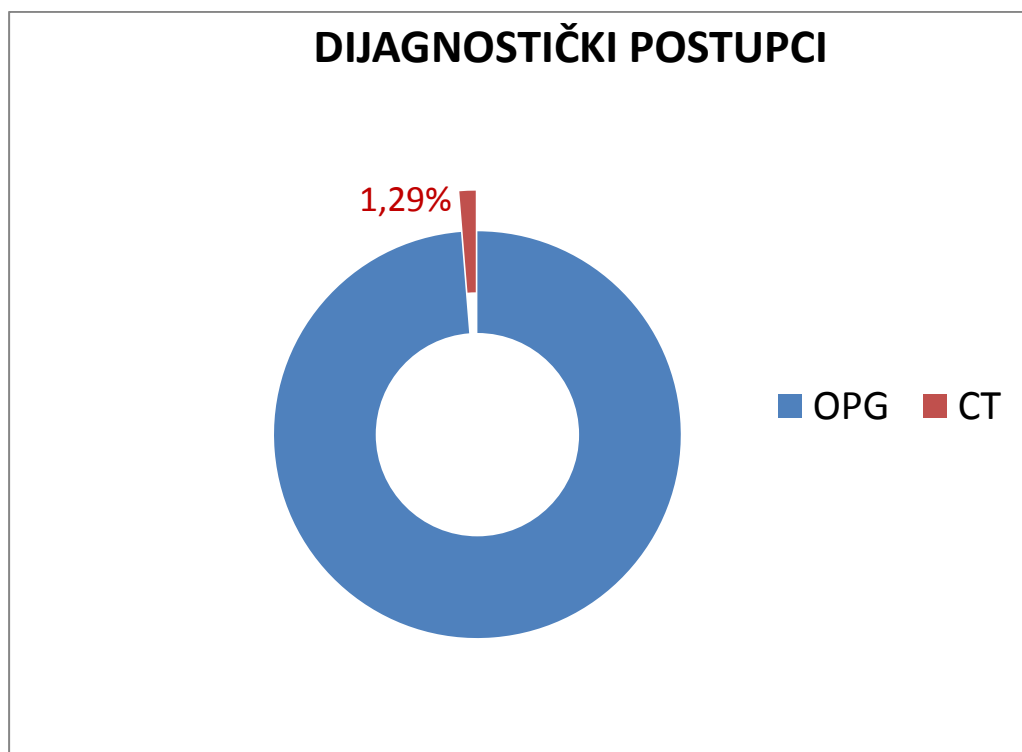
Slika 5. Prikaz postotka učestalosti retiniranih očajaka u maksili na ukupnom broju pacijenata

Kada se navedeni brojevi prikažu u postotcima, može se reći da je na ukupnom broju ispitanika retencija gornjih očajaka pronađena u 4,40% slučajeva (Slika 5).



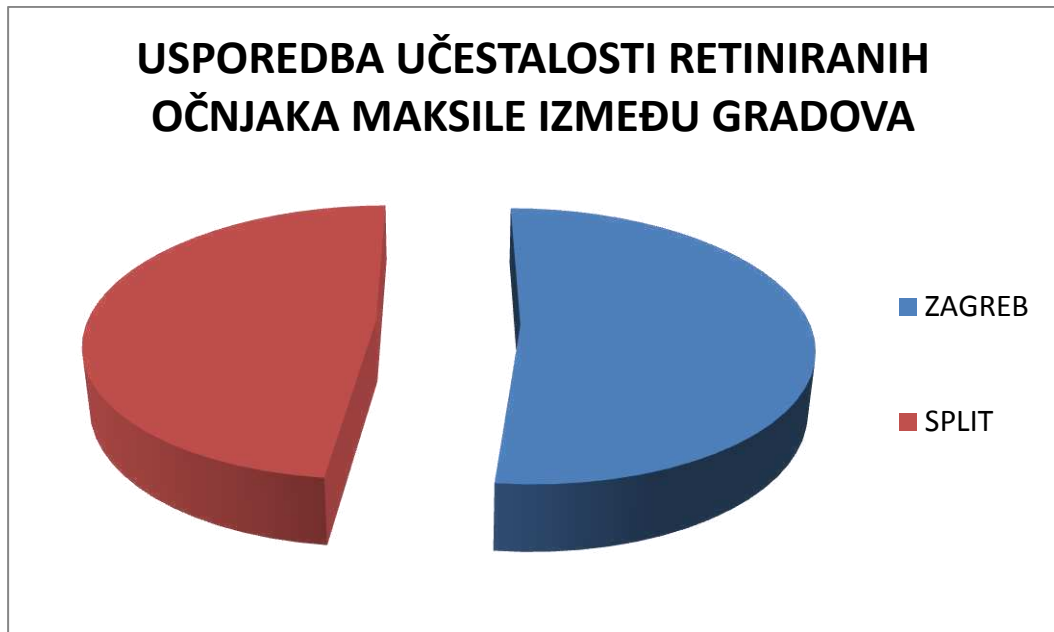
Slika 6. Prikaz postotka bilateralne retencije gornjeg očnjaka u ukupnom broju pacijenata s retencijom gornjeg očnjaka

Od ukupnog broja pacijenata s retencijom gornjeg očnjaka (17), bilateralna retencija gornjeg očnjaka zabilježena je kod 5 pacijenata, što iznosi 29,41%.



Slika 7. Prikaz potrebe izrade CT snimke

Od ukupnog broja pregledanih OPG-a (386) koji su nasumice odabrani iz dentalne baze podataka, 5 slučajeva je zahtijevalo daljnju obradu i dodatnu dijagnostiku (CT). U postotku to iznosi 1,29% potrebe za snimanjem CT-om.



Slika 8. Prikaz usporedbe učestalosti retencije gornjeg očnjaka između gradova Splita i Zagreba

U ortodontskoj ordinaciji u Splitu analizirano je 286 pacijenata od kojih je zabilježeno 12 slučajeva retencije gornjeg očnjaka (8 unilateralnih i 4 bilateralne retencije), što iznosi 4,19%. U ortodontskoj ordinaciji u Zagrebu analizirano je 100 pacijenata od kojih je zabilježeno 5 slučajeva retencije gornjeg očnjaka (4 unilateralne i 1 bilateralna retencija), što iznosi 5%.

5.RASPRAVA

U literaturi se koriste dva pojma vezana za neiznikle zube: retinirani i impaktirani zubi. Naziv ovisi o vrsti uzroka zbog kojeg zubi nisu niknuli. Impaktiranim zubom smatramo zub koji nije izniknuo zbog mehaničkih razloga; to je uglavljeni, ukliješteni zub s mehaničkom zaprekom koji ne može niknuti u svoj funkcijski položaj. Retinirani zub je svaki zub koji iz bilo kojeg razloga, osim mehaničkog nije iznikao u zubnome luku. U jednom dijelu literature navodi se razdvajanje ovih dvaju pojmova, u drugom je uvriježen jedan naziv (impaktirani ili retinirani) zuba bez obzira na njegov uzrok ili zapreku (1). Kako je u kliničkoj praksi to često teško odrediti, za ovo istraživanje uzet je uzorak OPG-a ortodontskih pacijenata i analiziran broj neizniklih očnjaka.

Kroz povijest su o neizniklim očnjacima kao ortodontskoj anomaliji i estetskom problemu znanstvene radove pisali mnogi ortodonti.

Manne i suradnici objavili su rad 2012. godine u kojem navode da se maksilarni retinirani očnjaci javljaju u otprilike 2% slučajeva, dok se obostrana retencija pojavljuje u 8% slučajeva ukupnog broja retiniranih očnjaka gornje čeljusti (7).

Očnjaci su nakon umnjaka najčešće impaktirani zubi, a najčešće impaktirani zubi anteriorne regije usta. Zbog važnosti ovih zubi u estetici i funkciji usne šupljine, bitno je znati koliko se često ova anomalija može pronaći u pojedinoj populaciji.

Sajnani i King su proveli istraživanje pod hipotezom da 1-3% ljudi u svijetu ima retinirane očnjake. Rezultati koje su dobili podudaraju se s tom pretpostavkom. Iako je istraživanje rađeno isključivo na kineskoj populaciji, dobiveni rezultat bio je 2% retencije. Prilikom istraživanja su proučavali i učestalost obostrane retencije, a njen postotak iznosio je 17% ukupne retencije (8). Postotak ukupne retencije kao i obostrane razlikuje se od postotaka dobivenih u ovom istraživanju (4,40% ukupne retencije te 29,41% obostrane retencije od ukupnog broja retencije gornjeg očnjaka).

Stoga, kada se usporede podatci dobiveni ovisno o gradu u kojem je sakupljan uzorak (Split 4,19% i Zagreb 5%), ne nailazi se na značajna odstupanja. Takav nalaz je i očekivan jer, iako su spomenuti gradovi smješteni u različitim regijama Republike Hrvatske, radi se o istoj rasi i etničkoj pripadnosti ispitanika.

Nadalje, istraživalo se o ovoj temi i na području Sudana, gdje su Mustafa i Abuaffan dobili rezultate retencije maksilarnih očnjaka od 1,6%, a ispitanici su bili studenti sudanskog fakulteta. Od ukupne retencije bilo je 24% obostrane retencije očnjaka što se podudara s rezultatima dobivenim ovim istraživanjem (9).

Maksilarni očnjak je drugi najčešće impaktiran zub čeljusti (nakon umnjaka). Neka istraživanja su prikazala i usporedbu impakcije gornjeg i donjeg očnjaka, kao npr. Kamiloglu i Kelahmet, koji su objavili rezultate svog istraživanja u kojem je od ukupnog broja pacijenata (453) pronađeno 12 pacijenata sa impaktiranim očnjacima maksile i 4 pacijenta koja su pokazala mandibularnu impakciju očnjaka. Kada te rezultate svedemo na postotak, on iznosi 2,64% impakcije gornjeg očnjaka što se ne podudara s brojkom učestalosti i prevalencije ovog istraživanja gdje retencija iznosi 4,40% (10).

Prevalenciju retiniranih očnjaka u populaciji Indije izračunali su Patil i suradnici 2014. godine u svojem istraživanju. Na populaciji od 4133 pacijenta nađena su 122 slučaja retiniranih očnjaka maksile, što u postotku iznosi 2,95%. To je manje od učestalosti retencije dobivene ovim istraživanjem (11).

Prevalenciju retiniranih gornjih očnjaka od 3,2% dobili su Tassara i suradnici u istraživanju provedenom na adolescentima Puerto Rica. Oni smatraju kako je rana spoznaja te anomalije u ustima ključna jer reducira kasnije moguće komplikacije (12).

U Izraelu su istraživanje proveli Watted i Abu-Husein na arapskoj populaciji, a ukupan rezultat iznosio je 82 pacijenta s impaktiranim gornjim očnjacima na uzorku od 2200 ispitanika, u postotku 3,7% retencije. Ovo je još jedno u nizu istraživanja koje nam daje uvid u različitost retencije očnjaka kod različitih rasa te veći postotak retencije u Hrvata (4,40%) naspram arapske populacije (13).

No, postoje i istraživanja čiji je rezultat impaktiranih očnjaka veći od do sada spomenutih, kao i rezultata dobivenog ovim istraživanjem. U istraživanju Anastazije Fardi te njenih suradnika najveću prevalenciju dentalne anomalije imali su upravo maksilarni očnjaci retinirani u čak 8,8% od ukupnog broja ispitanika u uzorku (1239) što ih čini najčešće impaktiranim zubima. Također, upozoravaju na važnost ranog otkrivanja retencije kao bitnog čimbenika u uspješnijem daljnjem liječenju (14).

Na pojedinim ortopantomogramima nije se mogla odrediti točna lokalizacija očnjaka pa je zbog sumnje na moguću resorpciju korjenova susjednih zubi korištena dodatna radiološka pretraga - CT. CT se zbog veće količine zračenja ne koristi kod svakog pacijenta, ali je zbog svoje trodimenzionalnosti izvrsna dodatna pretraga. Tijekom ovog istraživanja korištena je u 1,29% slučajeva.

Rezultati dobiveni u ovom istraživanju opisuju učestalost pojave retencije gornjih očnjaka u hrvatskoj populaciji. Izneseni podaci upućuju kliničare na oprez jer, iako se ova dijagnoza potvrđuje tek na 4,40% ortodontskih pacijenata, svakako je prisutna u svakodnevnoj praksi. Mogućnost resorpcije korjenova susjednih zubi ovu dijagnozu čini izuzetno važnom te ju je potrebno postaviti što je prije moguće kako bi se u svakom pojedinom slučaju odabrao najbolji terapijski postupak.

Istraživanje je provedeno na nasumičnom uzorku pacijenata u dvije ordinacije smještene u dvije različite regije Republike Hrvatske. Budući da između njih nisu pronađene razlike u učestalosti pojave retiniranih očnjaka, dobiveni postotak se može smatrati prosjekom za Hrvate. Ono također može biti smjernica za daljnja istraživanja koja bi obuhvaćala veći dio ispitanika kao i proširenje istraživanja i na preostale dijelove Republike Hrvatske.

Osim toga, postoji mogućnost proširivanja istraživanja na proučavanje razlike učestalosti palatinalne i labijalne retencije gornjeg očnjaka kao i distribucije po spolu, tj. je li navedena anomalija češća u muške ili ženske populacije. To su smjernice za daljnje istraživanje koje bi temeljem dokazanih rezultata ovog istraživanja dalo još preciznije uvide u rješavanju ove anomalije.

6.ZAKLJUČAK

Provedeno istraživanje pokazalo je kolika je učestalost retencije gornjih očnjaka maksile što je bio i sam cilj rada. Na temelju provedenog, možemo zaključiti sljedeće:

1. Retencija očnjaka gornje čeljusti nije česta anomalija, javlja se u malom postotku (4,40%).
2. Bilateralna retencija gornjih očnjaka javlja se u 29,41% ukupne retencije očnjaka.
3. Osim glavne dijagnostičke metode – ortopantomograma, određeni broj snimki zahtijeva i CT snimku (1,29%).
4. Razlika u učestalosti retencije gornjeg očnjaka između Zagreba (5% učestalost retencije) i Splita (4,19% učestalost retencije) iznosi 0,81%.

Rana detekcija retencije gornjeg očnjaka je imperativ današnje ortodontije kako bi liječenje i ispravljanje ove anomalije bilo što uspješnije.

Na temelju provedenog istraživanja zaključujemo da retencija gornjeg očnjaka nije česta pojava. Međutim, kada se pojavi, narušava izgled i funkciju pacijenta. Obostrana retencija je rijedak nalaz, ali također bitan problem te izazov ortodontije.

U rješavanju ove anomalije neophodna je suradnja s oralnim kirurgom, ali i specijalistima ostalih grana dentalne medicine.

7.POPIS CITIRANE LITERATURE

1. Miše I. Oralna kirurgija. Zagreb: Medicinska naklada; 1991.
2. Čabov T. Oralnokirurški priručnik. Zagreb: Medicinska naklada; 2009.
3. Brozović J, Gabrić Pandurić D, Sušić M. Alveotomija – indikacije, kontraindikacije i kirurški postupak. Sonda. 2008/09;9(16):64-8.
4. Delladio S. Kirurško-ortodontsko liječenje retiniranih i impaktiranih maksilarnih očnjaka, DTI [serial on the Internet]. 2012 Dec [cited 2016 June];[about 2 p.]. Available from: <http://www.dental-tribune.com>
5. Katalinić A, Mady Maričić B, Špalj S, Ivančić Jokić N, Bakarčić D, Hrvatin S. Dijagnostika i terapija kod impakcije gornjeg očnjaka. Medicina Fluminensis. 2012;48(2), 186-92.
6. Proffit WR, Fields HW, Sarver DM. Contemporary Orthodontics. 14th ed. Canada: Mosby; 2007.
7. Manne R, Gandikota C, Juvvadi SR, Rama HRM, Anche S. Impacted canines: Etiology, diagnosis, and orthodontic management. J Pharm Bioallied Sci. 2012;4(2):234–8.
8. Sajjani A.K, KingNM. Prevalence and characteristics of impacted maxillary canines in Southern Chinese children and adolescents. J Investig Clin Dent. 2014;5(1):38-44.
9. Mustafa R, Abuhaffan A. Prevalence of impacted canines among sudanese university students. BDS. 2014;17(4):27-33.
10. Kamiloglu B, Kelahmet U. Prevalence of impacted and transmigrated canine teeth in a Cypriote orthodontic population in the Northern Cyprusarea. [serial on the Internet] 2014 June [cited 2016 June];[about12 p.]. Available from: [http:// www.biomedcentral.com](http://www.biomedcentral.com)
11. Patil S, Maheshwari S, Santosh BS, Khandelwal S. Prevalence of impacted canines in population of western part of India. Univ Res J Dent. 2014;4(3):148-52.
12. Tassara G, Lopez L, Hanke R, Tumanyan S, Picon F. Prevalence of Impacted Maxillary Canines in PuertoRican Adolescents. IJHS. 2015;3(2):135-8.
13. Watted N, Abu-Hussein M. Prevalence of impacted canines in Arab population in Israel. IJPHR. 2014;2(6):71-7.

14. Fardi A, Kondylidou-Sidira A, Bachour Z, Parisis N, Tsirlis A. Incidence of impacted and supernumerary teeth-radiographic study in a North Greek population. Med Oral Patol Oral Cir Bucal. 2011;16(1):56-61.

8.SAŽETAK

Učestalost retiniranih gornjih očnjaka kod ortodontskih pacijenata

Retinirani zubi su oni koji su se formirali unutar kosti, ali nisu iznikli. Takvi zubi su, zbog dugotrajnosti terapijskog zbrinjavanja, zapažen problem u ortodontici.

Cilj: Svrha rada bila je procijeniti učestalost retencije gornjih očnjaka te procijeniti pojavu obostrane retencije u hrvatskoj populaciji.

Materijali i metode: Pregledano je i analizirano 386 ortopantomograma i 5 CT snimki koji su pripadali pacijentima obaju spolova starosti iznad 14 godina (prosječne dobi 15 ± 2) upisanih i liječenih u privatnim ortodontskim ordinacijama grada Splita i Zagreba. Istraživanje se provodilo tijekom travnja i svibnja 2016. godine nasumičnim odabirom radioloških snimki pacijenata. Njihovim pregledom utvrđivao se postotak retencije gornjih očnjaka.

Rezultati: Rezultati istraživanja su pokazali nizak postotak učestalosti retencije gornjeg očnjaka (4,40%). Od ukupnog broja pacijenata s retencijom gornjeg očnjaka (17) bilateralna retencija je zabilježena kod 5 pacijenata, što iznosi 29,41%. Osim OPG-a, u 1,29% slučajeva bilo je nužno napraviti i dodatnu pretragu – CT. Razlika u učestalosti pojave retencije gornjih očnjaka kod ispitanika pregledanih u Zagrebu i Splitu nije pokazala veliko odstupanje: 0,81%.

Zaključak: Provedeno istraživanje potvrđuje pretpostavku da je retencija očnjaka rijetka anomalija i da se javlja u manje od 5% ortodontskih pacijenata. Istraživanjem se također pokazalo da je obostrana pojava ove anomalije prisutna u manjem broju slučajeva od jednostrane.

Ključne riječi: Retencija, očnjak, učestalost, ortodontcija

9.SUMMARY

The frequency of upper canine retention in orthodontic patients

Retained teeth are teeth that have formed inside the bone, but have not erupted. Those teeth are a noted problem in orthodontics because of the long duration of required treatment.

Aims: The main objective of the thesis is to predict the frequency of upper canine retention and to estimate the frequency of the bilateral retention appearance in croatian population.

Materials and methods: From the dental data-base, 386 orthopantomograph scans have been analysed and 5 CT scans. The patients were both male and female (older then 14 years, with an average age of 15 ± 2). The patients were registered and treated in private orthodontic offices in Split and Zagreb. The research took place during April and May, 2016. The radiographs were selected randomly, and used to examine the percentage of the retained upper canines.

Results: The results have shown a low percentage of upper canine retention (4,40%). From the total number of 17 patients with retained upper canines, bilateral retention has been recorded among 5, leading to a percentage of 29,41%. Beside OPG-s, CT scans were also required in 1,29% of cases. The divergence in frequency of the upper canine retention among the patients treated in Zagreb and Split, showed a minor deviation: 0,81%.

Conclusion: The research has confirmed the hypothesis that the retention of the upper canine is a rare anomaly that appears in less than 5% of the patients. The research has also shown that there are fewer cases of bilateral retention compared to unilateral.

Key words: Retention, canine, frequency, orthodontics

10.ŽIVOTOPIS

Osobni podaci:

Ime i prezime: Bernarda Nižić

Datum rođenja: 6. 9. 1991.god.

Mjesto rođenja: Zadar, Republika Hrvatska

Državljanstvo: hrvatsko

Adresa stanovanja: Luzarica 4, 23273 Preko

Email: bernarda.nizic@gmail.com

Obrazovanje:

Osnovna škola "Valentin Klarin" (Preko) 1998. - 2006.godine

Srednja škola "Gimnazija Vladimira Nazora" (Zadar) 2006. - 2010.godine

Sveučilište u Splitu, Medicinski fakultet,

studij Dentalne medicine 2010. - 2016.godine

Aktivnosti:

Demonstratorica na Katedri za mobilnu i fiksnu protetiku 2013. - 2015.godine

Jezici:

Engleski jezik (B 2)

Talijanski jezik (A 2)