

Patohistološke karakteristike svijetlostaničnog i papilarnog karcinoma bubrega u pacijenata liječenih u KBC-u Split u razdoblju 2002. - 2011. godine

Mateljan, Ivona

Master's thesis / Diplomski rad

2015

Degree Grantor / Ustanova koja je dodijelila akademski / stručni stupanj: **University of Split, School of Medicine / Sveučilište u Splitu, Medicinski fakultet**

Permanent link / Trajna poveznica: <https://um.nsk.hr/um:nbn:hr:171:281165>

Rights / Prava: [In copyright](#)/[Zaštićeno autorskim pravom.](#)

Download date / Datum preuzimanja: **2025-01-07**



Repository / Repozitorij:

[MEFST Repository](#)



SVEUČILIŠTE U SPLITU
MEDICINSKI FAKULTET

Ivona Mateljan

**PATOHISTOLOŠKE KARAKTERISTIKE SVIJETLOSTANIČNOG I PAPILARNOG
KARCINOMA BUBREGA U PACIJENATA LIJEČENIH U KBC-U SPLIT U
RAZDOBLJU 2002. - 2011. GODINE**

Diplomski rad

Akadska godina:

2014. / 2015.

Mentor:

Prof.dr.sc. Katarina Vilović, dr. med.

Split, srpanj 2015.

SADRŽAJ

1. UVOD	1
1.1. Anatomija bubrega	2
1.2. Embriologija bubrega	4
1.3. Histologija bubrega	5
1.4. Karcinom bubrega	7
1.4.1. Epidemiologija karcinoma bubrega	7
1.4.2. Etiologija karcinoma bubrega	7
1.4.3. Klinička slika karcinoma bubrega	8
1.4.4. Dijagnostika karcinoma bubrega	9
1.4.5. Terapija karcinoma bubrega	10
1.5. Patohistološke karakteristike karcinoma bubrega	11
1.5.1. Patohistološke karakteristike svjetlostaničnog karcinoma bubrega	11
1.5.2. Patohistološke karakteristike papilarnog karcinoma bubrega	13
1.6. Klasifikacija i prognoza karcinoma bubrega	16
1.6.1. Gradus karcinoma bubrega	16
1.6.2. Stadij karcinoma bubrega	18
1.6.3. Prognoza karcinoma bubrega	19
2. CILJ ISTRAŽIVANJA	20
3. ISPITANICI I METODE	22
3.1. Ispitanici	23
3.2. Organizacija studije	23
3.3. Mjesto studije	23
3.4. Metode prikupljanja i obrade podataka	23
3.5. Opis istraživanja	23

4. REZULTATI.....	25
5. RASPRAVA	36
6. ZAKLJUČCI.....	40
7. POPIS CITIRANE LITERATURE.....	42
8. SAŽETAK.....	47
9. SUMMARY.....	49
10. ŽIVOTOPIS	51

Zahvaljujem mentorici, prof. dr. sc. Katarini Vilović, na pristupačnosti, brojnim stručnim savjetima, potpori te stručnom vođenju kroz proces izrade diplomskog rada.

Najveće hvala mojoj obitelji, koja me usmjeravala i bodrila na životnom i intelektualnom putu, te Krešimiru na ljubavi i potpori tijekom svih godina studiranja.

1. UVOD

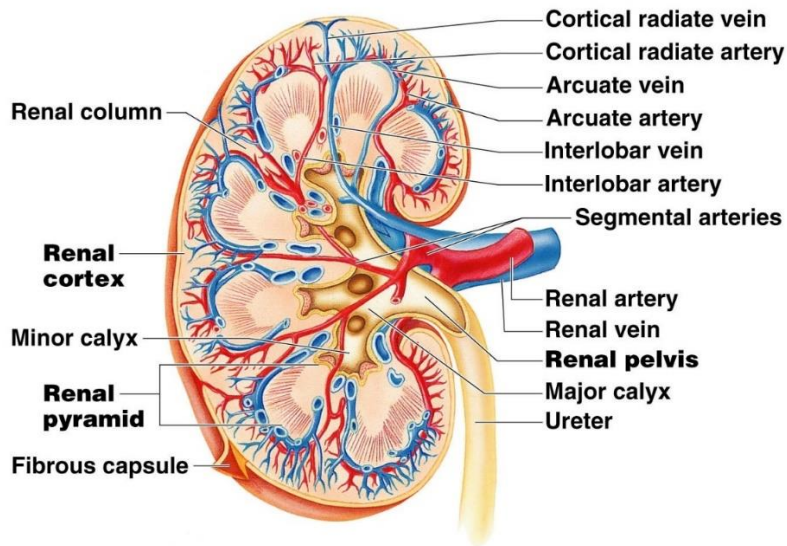
1.1. Anatomija bubrega

Bubreg (*lat. ren, grč. nephros*) parni je organ, oblika zrna graha, crvenkastosmeđe boje. Dimenzija 10 cm duljine, 5 cm širine i 3 cm debljine, teži oko 120-200 grama (1).

Smješten je retroperitonealno, između 12. prsnog i 3. slabinskog kralješka. Desni bubreg je uvijek niže položen zbog jetrene mase u desnom hipohondriju. Lijevi bubreg je nešto duži i uži, te leži bliže središnjoj crti. Hilus bubrega u osobe u ležećem položaju je u visini 2. slabinskog kralješka. Gornji kraj bubrega, *extremitas superior*, je debeo, okruglast i bliže središnjoj liniji i na njemu leži nadbubrežna žlijezda, dok je donji kraj, *extremitas inferior*, nešto tanji i manji (2).

Bubrežni parenhim obavijen je vezivnom ovojnicom, *capsula fibrosa*, oko koje se nalazi sloj masnog tkiva, *capsula adiposa*. Masno tkivo obavija i bubreg i nadbubrežnu žlijezdu. Sloj masnog tkiva obavija bubrežna ovojnica od subperitonealnog vezivnog tkiva, *fascia renalis*. S prednje strane bubrega, iznad bubrežne ovojnice, nalazi se peritoneum. Sa stražnje strane između bubrežne i slabinske fascije nalazi se pararenalno masno tkivo. Bubrežni parenhim, na frontalnom presjeku, ima dva dijela: srž i koru. Bubrežna srž, *medulla renalis*, sastoji se od 5 do 11 svijetlih ispruganih bubrežnih piramida, *pyramides renales* (Slika 1). Vrhovi piramida okrenuti su prema bubrežnom sinus, a baze piramida prema bubrežnoj kori. Na vrhu piramide, *papilla renalis*, nalazi se mnogo malih otvora, u kojima se otvaraju izvodni bubrežni kanalići piramide. Svaka piramida s pripadajućom kortikalnom tvari iznad nje tvori bubrežni režanj, *lobus renalis*. Bubrežna kora, *cortex renalis*, nalazi se ispod čahure, okružuje srž i među piramide šalje izdanke, *columnae renales*. Kortikalna tvar se dijeli u dvije zone od kojih gornja, *pars convoluta*, sadržava glomerule i zavijene kanaliće i donja zona, *pars radiata*, koja sadržava ravne kanaliće koji odlaze iz piramida (1).

Na sredini medijalnog ruba bubrega otvara se pukotina, *hilum renale*, u kojem se najpovršnije nalazi bubrežna vena, ispod nje je bubrežna arterija, a najdublje je bubrežna nakapnica, *pelvis renalis*, koja se nastavlja dalje u mokraćovod (Slika 1). Bubrežna nakapnica skuplja mokraću iz 2 ili 3 velika bubrežna vrča, *calices renales majores* koji nastaju stapanjem manjih bubrežnih vrčeva, *calices renales minores* (1).



Copyright © 2009 Pearson Education, Inc., publishing as Pearson Benjamin Cummings.

Slika 1. Anatomski prikaz bubrežnog parenhima i krvne opskrbe bubrega.

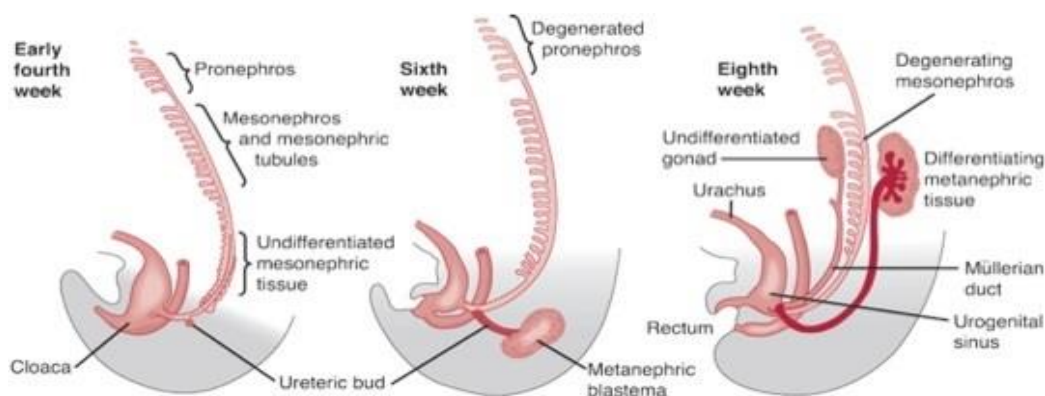
Preuzeto s <http://droualb.faculty.mjc.edu/>.

Arterijsku krv bubreg prima preko bubrežne arterije, *a. renalis*, ogranaka trbušne aorte. U izvanbubrežnom toku daje sitne grane za peribubrežno tkivo i bubrežnu ovojnicu, *rr.capsulares*, nadbubrežnu žlijezdu, *a. suprarenalis inferior* te nakapnicu i proksimalni dio mokraćovoda, *rr.ureterici*. Prije ulaska u hilus bubrežna arterija se dijeli na prednju i stražnju granu, koje daju segmentne arterije, *a.segmenti*. U bubrežnom hilusu segmentalne arterije prelaze u unutarbubrežne arterije, *aa.interrenales*, a one se dijele na međurežne, *a. interlobares*, koje se u bubrežnim stupovima penju uz piramide. Interlobarna se arterija na piramidnoj bazi podijeli u 2 lučne arterije, *aa.arcuatae*. One idu po bazi piramida i daju veći broj kortikalnih zrakastih arterija, *aa.corticales radiatae*. Zrakaste arterije idu prema površini bubrega ili se nekoliko puta granaju i daju arterije koje ulaze u glomerularno tijelo, *arteriola glomerularis afferens*. Aferentna arteriola ulazi u žilni pol bubrežnog tjelešca, rasipa se u glomerulu u kapilare i izlazi kao *arteriola glomerularis efferens*. Eferentna arteriola daje gustu peritubularnu kapilarnu mrežu oko proksimalnog i distalnog zavijenog kanalića. Iz ove kapilarne mreže nastaju sve veće vene koje prate odgovarajuće arterije-*vv.corticales radiatae*, *vv.arculate* i *vv.interlobares*. Na kraju venska krv iz interlobarnih vena odlazi bubrežnom venom (Slika 1). Limfne žile dreniraju se u limfne čvorove u hilusu i lumbalne limfne čvorove. U inervaciji bubrega sudjeluju živci simpatičkog sustava (Th10-L1) i *n.vagus* koji u bubreg dolaze putem pleksusa oko bubrežne arterije (1).

1.2. Embriologija bubrega

Embrionalni razvoj bubrega počinje u 3. tjednu gestacije. Razvojem iz intermedijalnog mezoderma nastaju 3 djelomice preklapajuća stadija: pronefros, mezonefros i metanefros (Slika 2). Prvi se razvija pronefros (predbubreg) u vratnom području. Zatim u 4. tjednu gestacije nastaje mezonefros (prabubreg), kaudalnije od pronefrosa u razini gornjih prsnih do gornjih slabinskih (L3) segmenata. Metanefros (definitivni bubreg) je krajnji razvojni oblik koji se pojavljuje u 5. tjednu embrionalnog života. Razvija se interakcijom mokraćovodnog pupoljka i mezenhima kaudalnog intermedijarnog mezoderma (3). Nakon 8. tjedana gestacije nefroni i sabirni sustav se razvijaju paralelno. Prvo nastaju jukstaglomerularni nefroni, a posljedni se razvijaju kortikalni nefroni (4).

Izvodni sustav bubrega nastaje razvojem mokraćovodnog pupoljka iz mezonefritičnog (Wolffova) kanala koji se otvara u kolaku. Kloaka predstavlja zajednički izvodni dio probavnog i urogenitalnog sustava. Izduživanjem i savijanjem sekretnog kanalića oblikuju se proksimalni zavijeni kanalić, Henleova petlja i distalni zavijeni kanalić (4).



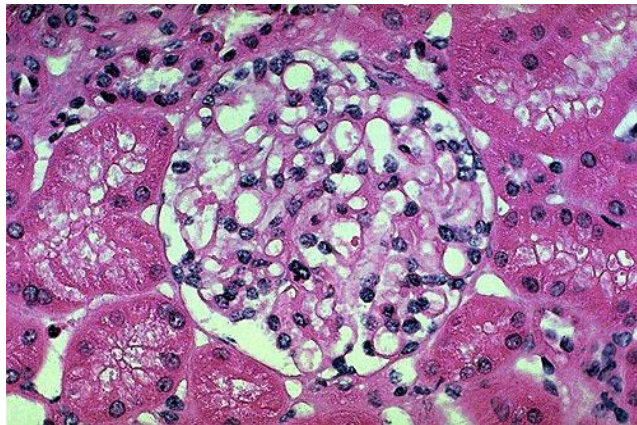
Slika 2. Embrionalni razvoj bubrega.

Preuzeto s http://www.pediatricurologybook.com/embryology_urinary_tract.html.

Bubrezi nastaju u zdjelici blizu jedan drugome i „penju“ se na svoje stalno mjesto u trbušnoj šupljini. Taj se „uspon“ bubrega, *ascensus renis*, zbiva zbog smanjivanja zavijenosti tijela embrija i rasta slabinskog i križnog dijela tijela (1).

1.3. Histologija bubrega

Svaki bubreg se sastoji od 1 do 4 milijuna nefrona. Nefron je funkcionalna jedinica bubrega, a čine ga bubrežno tjelešće (glomerul), proksimalni zavijeni kanalić, Henleova petlja, distalni zavijeni kanalić te sabirne cijevi. Glomerul je kapilarno klupko, promjera 200 μm , okružen epitelnom Bowmanovom čahuricom dvostruke stijenke (Slika 3). Unutrašnji (visceralni) list Bowmanove čahure obavija kapilare, a vanjski (parijetalni) list čini granicu glomerula. Između dvaju listova nalazi se interkapsularni prostor u koji se filtrira glomerularni filtrat. Kapilare unutar glomerula obložene su tankim endotelnim stanicama ispod kojih je glomerularna membrana na koju se s vanjske strane naslanjaju epitelne stanice visceralnog lista Bowmanove čahure, podociti. Elektronskomikroskopski na glomerularnoj membrani se razlikuje središnji, elektronski gusti sloj (lamina densa) i sa svake strane elektronski svijetli sloj (lamina rara). Glomerularna bazalna membrana selektivni je makromolekularni filter, u kojem lamina densa djeluje kao fizički filter, dok anionska mjesta u obje lamine rare djeluju kao barijera naboju (5).

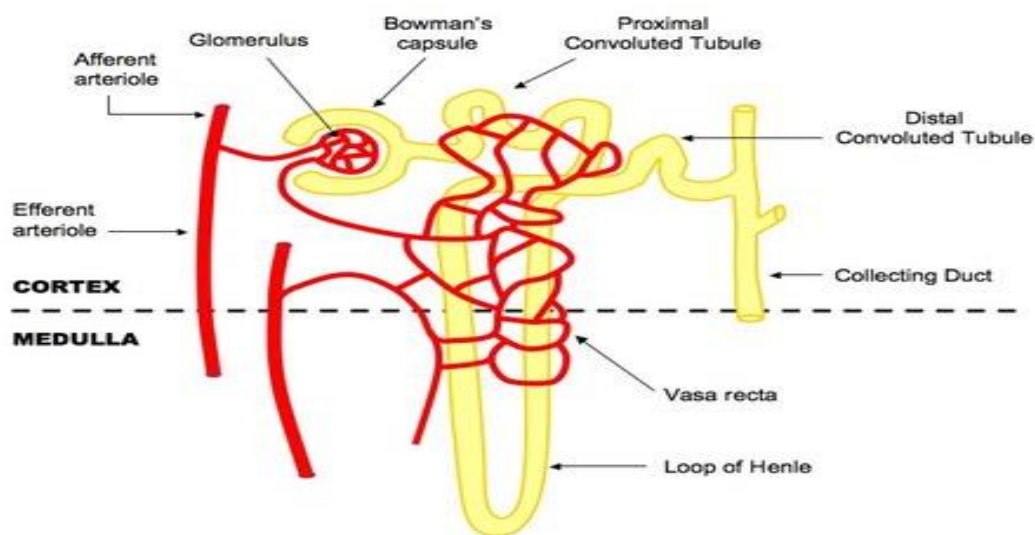


Slika 3. Bubreg, normalni glomerul, HE bojanje.

Preuzeto s <http://genom.mefst.hr/HistologyAtlas15Kidneyah1501.html>.

U središtu kapilarnog klupka glomerula nalazi se ekstracelularni matriks i stanice koje zajedno čine mezangij. Mezangijske stanice sudjeluju u regulaciji glomerularnog protoka. Na žilnom polu, izvan glomerula, nalaze se i tzv. ekstraglomerularne mezangijske stanice koje su dio jukstaglomerularnog aparata (JGA). JGA čine aferentna i eferentna arteriola, ekstraglomerularne mezangijske stanice i makula densa. Jukstaglomerularne stanice imaju citoplazmu ispunjenu sekretnim zrcima i izlučuju enzim renin, čime sudjeluju u regulaciji krvnog tlaka (5).

Proksimalni zavijeni kanalić nalazi se na mokraćnom polu glomerula. S obzirom da je duži od distalnog kanalića, na histološkom rezu korteksa čini najveći udio parenhimske komponente. Građen je od niskog cilindričnog ili kubičnog epitela, a sa slobodne plohe kubične stanice polaze brojni mikrovili, dugi oko 1 μm , koji čine četkastu prevlaku. Proksimalni kanalić odgovoran je za resorpciju 60% glomerularnog filtrata. Proksimalni kanalić se nastavlja na Henleovu petlju, *ansa nephroni*, koja ima važnu ulogu u koncentriranju mokraćne. Henleova petlja ima izgled slova „U“ i sastoji se od debelog dijela silaznog kraka, tankog dijela silaznog kraka, tankog dijela uzlaznog kraka i debelog dijela uzlaznog kraka. Tanki dio silaznog kraka je potpuno propustan za vodu za razliku od uzlaznog kraka koji je nepropustan. Debeli uzlazni krak Henleove petlje ulazi u koru, nakon kratkog toka postaje zavijen i postaje distalni zavijeni kanalić. Distalni zavijeni kanalić je obložen jednoslojnim kubičnim epitelom i razlikuje se od proksimalnog kanalića (oba se nalaze u kori) jer nema četkastu prevlaku. U kori bubrega, kao nastavak distalnog zavijenog kanalića, polaze sabirne cjevčice koje se u svom toku udružuju u veće sabirne cijevi i spuštaju do vrška papila, gdje završavaju kao Bellinijevi papilarni kanali (Slika 4). Manje sabirne cjevčice oblaže kubični epitel koji postepeno prelazi u cilindrični epitel. Sabirni kanali u srži imaju glavnu ulogu u koncentriranju mokraćne. Između mokraćnih kanalića, krvnih i limfnih žila nalazi se intersticij (5).



Slika 4. Shematski prikaz građe nefrona.

Preuzeto s <http://www.ib.bioninja.com.au/higher-level/113-the-kidney.html>.

1.4. Karcinom bubrega

Tumori bubrega mogu biti dobroćudni i zloćudni. Zloćudni su tumori mnogo češći i klinički mnogo značajniji. Među zloćudnim tumorima podrijetlom iz bubrega 85% otpada na tumore podrijetlom iz bubrežnih stanica, 12% na one podrijetlom iz uroepitela, a ostali su rijetki zloćudni tumori bubrega (6). U literaturi o zloćudnim tumorima podrijetlom iz bubrežnih stanica govori se pod raznim sinonimima: karcinom bubrega, zloćudni tumor bubrežnih stanica, rak bubrežnih stanica, nefrokarcinom, a nekoć se ista skupina tumora nazivala hipernefrom, jer se smatralo da nastaje iz ostataka nadbubrežne žlijezde u kori bubrega. Karcinom bubrega se razvija iz epitelnih stanica izvodnih kanalića bubrega (7-9).

1.4.1. Epidemiologija karcinoma bubrega

Od ukupnog broja zloćudnih tumora u odraslih osoba, prosječno 3% otpada na karcinom bubrega. Karcinom bubrega se otprilike 2-3 puta češće javlja u muškarca nego u žena. Najčešće se dijagnosticira u pacijenata u ranim šezdesetim godinama života. Incidencija karcinoma bubrega zadnjih je godina u stalnom porastu u SAD-u i u Europi. Povećanje incidencije brže je u žena nego u muškaraca (6). Incidencija mu je veća u razvijenim zemljama, najniža je zabilježena u Africi i Aziji, dok je u najviša incidencija u Češkoj (10). Zbog učestale uporabe ultrazvuka abdomena u porastu je incidencija tzv. incidentalnog (slučajno otkrivenog) karcinoma bubrega koji danas čini 25-40% svih tumora bubrega. Ovaj rani oblik karcinoma povezan je s dobrom prognozom i ishodom liječenja (6). Od karcinoma bubrega umire 40% svih uroloških bolesnika, što ga čini najsmrtonosnijim urološkim tumorom (8). Prognoza izlječenja se ipak posljednjih 40 godina poboljšala, s petogodišnjim preživljenjem 64% u 2002. godini, za razliku od 40%-tnog petogodišnjeg preživljenja u 1960. godini (6).

1.4.2. Etiologija karcinoma bubrega

Istraživanja različitih faktora koji pridonose razvoju karcinoma bubrega ukazuju na interakciju genske predispozicije i raznih vanjskih čimbenika rizika (11). Otprilike 2-4% slučajeva karcinoma bubrega javlja se u sklopu nekoliko nasljednih sindroma. Rizik razvoja 2-3 puta je veći u ljudi koji imaju u prvom rodbinskom koljenu oboljelog od karcinoma bubrega (6). Od nasljednih sindroma, karcinom bubrega se najčešće javlja u sklopu von Hippel-Lindauovog (VHL) sindroma,

a preko 40 radova opisuje pojavu karcinoma bubrega u sklopu tuberozne skleroze. Patogeneza VHL-sindroma temelji se na poremećaju funkcije gena VHL, tumor supresorskog gena na kratkom kraku 3. kromosoma, 3p25 (12). Od ostalih nasljednih rizičnih čimbenika ističe se i autosomno dominantno nasljedna policistična bolest bubrega s popratnim razvojem renalnog kortikalnog adenoma. Karcinomi koji se javljaju u sklopu nasljednih bolesti češće se javljaju u mlađoj dobi i najčešće su bilateralni i multifokalni, s naglašenom sarkomatoidnom komponentom. Većina karcinoma bubrega ipak se javlja sporadično, uz odsutnost pozitivne genske predispozicije (6 - 9, 11).

Od vanjskih čimbenika rizika koji pridonose razvoju karcinoma bubrega, pušenje cigareta se ističe kao najvažniji čimbenik rizika. Prema istraživanjima procijenjeno je da pušenje cigareta ima ulogu u razvoju 20-30% karcinoma u muškaraca i 10-20% karcinoma bubrega u žena. Rizik razvoja raste s brojem konzumiranih cigareta, a linearno pada s prestankom pušenja (13). Pretilost se ističe kao 2. čimbenik rizika po važnosti. Dvostruko veći rizik razvoja karcinoma bubrega je u osoba s BMI > 29kg/m² (14). Od ostalih rizičnih čimbenika ističe se dugotrajna dijaliza bubrega, arterijska hipertenzija i terapija antihipertenzivnim lijekovima, estrogenska terapija, izloženost azbestu, produktima petroleja i teškim metalima. Karcinom bubrega se javlja češće u slučaju *situs inversus totalis* i u slučaju prekobrojnog bubrega (6-9). Češće se razvija u disfunkcionalnom transplantantu bubrega, no u funkcionalnom transplatiranom bubregu je 10 puta rjeđi nego u nativnim bubrezima (15).

1.4.3. Klinička slika karcinoma bubrega

Klasična trijada simptoma - palpabilna masa u abdomenu, bol u slabinama i hematurija javlja se tek u 15% oboljelih. Najčešće se razvije hematurija, koja se pojavljuje u više od 50% slučajeva (7). U 33% pacijenata prezentacija karcinoma je u obliku paraneoplastičnog sindroma, tj. simptoma vezanih za prisutnost karcinoma bubrega ali ne izravna posljedica njegovog širenja ili metastaza (16). Neki od paraneoplastičnih simptoma su nespecifični i konstitucionalni među kojima se ističe neobjašnjiva vrućica, malaksalost, noćno znojenje, anoreksija, mučnina, slabost mišića, gubitak tjelesne težine, umor. Ovi simptomi su uzrokovani djelovanjem citokina, poglavito TNF-alfa i IL-6, koje produciraju ili izravno tumorske stanice ili su posljedica imunološkog odgovora tijela na karcinom (6). Do 20% pacijenata razvije paraneoplastične simptome koji su posljedica djelovanja različitih proteina koje proizvode tumorske stanice. Nemetastatska

hiperkalcemija posljedica je oslobađanja peptida nalik PTH iz karcinoma bubrega (17). Točna povezanost arterijske hipertenzije s karcinomom bubrega nije utvrđena, no vjeruje se da bitnu ulogu u razvoju hipertenzije ima povišena razina renina u krvi, kakvu nalazimo u 37% bolesnika. Hipertenzija kao paraneoplastični simptom, refraktorna je na antihipertenzivnu terapiju i krvni tlak se najčešće normalizira nakon nefrektomije (18). Ginekomastija i galaktoreja povezane su s produkcijom prolaktina i gonadotropina u karcinomu. Također i maskulinizacija u žena može biti paraneoplastični simptom uslijed proizvodnje hCG-a, testosterona i FSH-a u tumorskim stanicama. Cushingov sindrom posljedica je ektopične produkcije ACTH (6). Brojnim se paraneoplastičnim simptomima i znakovima ne zna patogeneza. Najčešći među takvim znakovima je ubrzana sedimentacija eritrocita (19). U 20% pacijenata postoji i nemetastatska jetrena disfunkcija (Staufferov sindrom) u vidu hepatosplenomegalije, koagulopatije, povećane serumske razine alkalne fosfataze i jetrenih transaminaza (20). Kao znak bolesti može se pojaviti i varikokela na strani na kojoj se nalazi karcinom koja ne nestaje pri ležanju. Prisutnost paraneoplastičnih simptoma negativan je prognostički parametar bolesti (8).

U vrijeme postavljanja dijagnoze oko 25% bolesnika ima diseminiranu bolest, a oko 30% lokalno uznapredovalu bolest. Karcinom se može lokalno širiti u nadbubrežnu žlijezdu i u donju šuplju venu, a najčešća sijela udaljenih presadnica jesu pluća, limfni čvorovi, jetra, kosti i mozak (9).

1.4.4. Dijagnostika karcinoma bubrega

Uz obaveznu anamnezu i klinički pregled, u dijagnostici se primjenjuje i analiza krvi te urina. Razvojem sofisticirane slikovne dijagnostike značajno je porastao broj otkrivenih „malih“ karcinoma, veličine do 3 cm u promjeru, a gotovo svi su otkriveni slučajno. Pacijenti kojima su karcinomi otkriveni slučajno imaju niži stadij bolesti kad se otkriju, samo nekolicina ima visoki nuklearni gradus, te bolje petogodišnje preživljenje, nego pacijenti s karcinomima koji su otkriveni zbog kliničke prezentacije. Ultrazvuk je korisna inicijalna dijagnostička pretraga, no detektira manje od 2/3 bubrežnih lezija manjih od 3 cm u promjeru. CT je standardna metoda za određivanje stadija karcinoma i karakterizaciju lezija. MR je posebno korisna metoda u detekciji manjih lezija, kompleksnih cističnih lezija, te u bolesnika alergičnih na kontrast i s oštećenom bubrežnom funkcijom. Od ostalih pretraga koristi se angiografija bubrega, rentgenski pregled pluća i prema

potrebi rentgenski pregled kostiju, u slučaju indikacije i scintigrafija kostiju te punkcija i biopsija suspektnih lezija (6-9).

1.4.5. Terapija karcinoma bubrega

Lokalizirani i lokalno uznapredovali karcinom bubrega liječi se ponajprije kirurškim zahvatom. Radikalna nefrektomija smatra se zlatnim standardom liječenja lokaliziranog karcinoma, a podrazumijeva uklanjanje bubrega s karcinomom, masnim tkivom, Gerotovom fascijom, regionalnim limfnim čvorovima i ipsilateralnom nadbubrežnom žlijezdom, uz rano podvezivanje bubrežne arterije i vene. Regionalna limfadenektomija nema utjecaja na preživljenje, a primjenjuje se radi određivanja stadija bolesti i prognoze. Ipsilateralna adrenalektomija indicirana je u bolesnika s karcinomima gornjeg pola i kod karcinoma većih od 7 cm, zbog velikog rizik metastaza u nadbubrežnu žlijezdu. Parcijalna nefrektomija („*nephron sparing*“ kirurgija) apsolutno je indicirana kod karcinoma u solitarnom bubregu ili bilateralnog karcinoma, u bolesnika s VHL sindromom, pri oslabljenoj funkciji ostatnog bubrega te kod karcinoma ranog stadija (T1a-karcinom) (8, 9).

Karcinom bubrega relativno je otporan na kemoterapiju i zračenje te se danas ne primjenjuje adjuvantno liječenje. Od danas poznatih kemoterapeutika nijedan nije pokazao značajan odgovor u terapiji karcinoma bubrega (21). Radioterapija se ponajprije primjenjuje u palijske svrhe, kod koštanih ili moždanih presadnica (8, 9).

Kod bolesnika u metastatskom stadiju bolesti s resektabilnim primarnim karcinomom i solitarnom presadnicom primjenjuju se resekcija presadnice i nefrektomija. Od sistemske terapije, citokinska terapija primjenjuje se samo u bolesnika kojima je kontraindicirano liječenje novom ciljnom terapijom tirozin-kinaznim ili mTOR-inhibitorima koji postaju prva i druga linija liječenja (8, 9). Uvođenjem u terapiju tirozin-kinaznih inhibitora pokazuju se pozitivni rezultati u liječenju metastatskog karcinoma bubrega (22). Najčešći u terapiji su kombinacija bevacizumaba (anti-VEGF protutijelo) i interferona alfa, pazopanib, sunitinib i sorafenib (VEGFR-inhibitor). Bolesnici s lošijom prognozom ili s karcinomom nesvijetlih stanica liječe se m-TOR-inhibitorom temsirolimusom (9).

1.5. Patohistološke karakteristike karcinoma bubrega

Uvidom u složeni embrionalni razvoj, složenu histološku građu i funkciju bubrega, ne iznenađuje velika različitost u patohistološkim obilježjima karcinoma bubrega. Klasifikacija bubrežnih epitelnih novotvorina, posljednjih 30 godina, doživjela je značajnu promjenu. Napredak u razumijevanju temeljne morfologije, imunohistokemije, citogenetike i molekularne patologije doveo je do ekspanzije različitih podtipova karcinoma koji se trenutno mogu prepoznati (23).

70-80% karcinoma bubrega čini svjetlostanični karcinom bubrega, 10-15% otpada na papilarni karcinom bubrega, a rjeđi histološki podtipovi su kromofobni karcinom, multilokularni cistični karcinom, karcinom Bellinijevih stanica ili sabirnih kanalića, mucinozni tubularni karcinom vretenastih stanica te bubrežni medularni karcinom (6, 8, 9, 23).

1.5.1. Patohistološke karakteristike svjetlostaničnog karcinoma bubrega

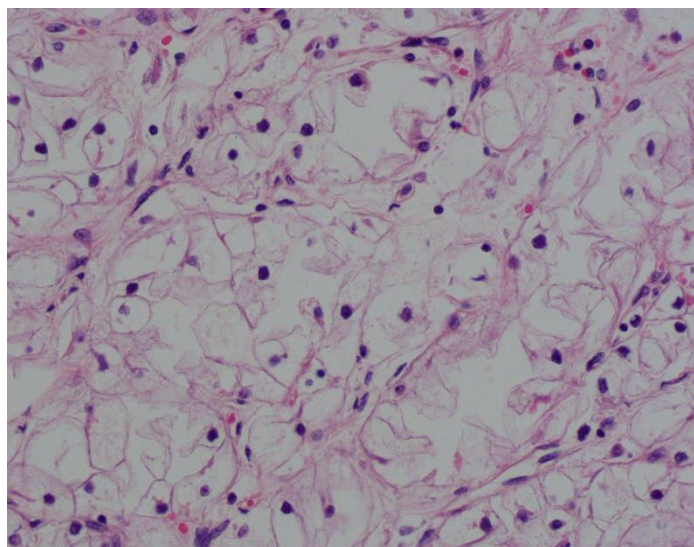
Svijetlostanični karcinom bubrega podrijetlom je iz epitelnih stanica proksimalnog zavijenog kanalića i čini 80% svih karcinoma bubrega (24). Pod povećanim rizikom razvoja karcinoma su sve dobne skupine, no ipak se najveći broj razvija u pacijenata preko 40 godina. Češće se javlja u muškaraca nego u žena i to u omjeru 1,5:1 (6).

Više od 90% slučajeva svjetlostaničnog karcinoma ima karakterističnu citogenetsku abnormalnost koja uključuje gubitak genetičkog materijala sa kratkog kraka 3. kromosoma (3p) i mutaciju gena VHL na lokusu 3p25-26. Na kratkom kraku 3. kromosoma (3p) nalaze se i još neki tumor supresorski geni, kao FHIT na 3p14.2 lokusu. Delecija 3p14.2-25 rezultira inaktivacijom gena FHIT i VHL, te se identificira u 96% slučajeva svjetlostaničnog karcinoma bubrega. Neke od dodatnih genetičkih abnormalnosti su povezane sa promjenama na 9p, 14q, gubitkom heterozigotnosti na kromosomu 10q, u području PTEN/MAC lokusa. Ove dodatne genetičke abnormalnosti povezane su i sa većim histološkim gradusom, uznapredovalim stadijem bolesti i lošijom prognozom ishoda bolesti (6, 7).

Makroskopski, svjetlostanični karcinom bubrega varira u veličini, od nekoliko milimetara promjera do velikih dimenzija koje mogu težiti i nekoliko kilograma. Prosječna veličina karcinoma je oko 7 cm. Obično je unilateralan, a bilateralni i multicentrični se javljaju uglavnom u sklopu nasljednih svjetlostaničnih karcinoma. Na reznoj plohi je barem u dijelu karakteristično svijetlo zlatno-žute boje, zbog obilja kolesterola, fosfolipida i neutralnih lipida u tumorskim stanicama. Na reznoj plohi se vide i područja sivo-bijele boje zbog prisutne fibroze i prethodnog krvarenja.

Obično je ekspanzivnog rasta, no dobro je ograničen od susjednog normalnog tkiva bubrega zbog razvoja pseudočahure različite debljine stijenke. Područja kalcifikacija i cističnih promjena su također često prisutne u nalazu, pogotovo u područjima nekroze (6, 10, 23).

Mikroskopski, svjetlostanični karcinom bubrega pokazuje varijabilnu arhitekturu stanica. Tumorske stanice su obično raspoređene u obliku kompaktnih gnijezda, alveolarnih, mikrocističnih pa i makrocističnih struktura. Odvojene su obiljem krvnih žila tankih stijenki. Mikrociste sadržavaju i ekstravaskularne eritrocite ili eozinofilnu tekućinu. Klasična tumorska stanica svjetlostaničnog karcinoma bubrega ima jasno naznačenu staničnu membranu i svijetlu citoplazmu po kojoj karcinom i nosi ime. Svijetla citoplazma je posljedica gubitka citoplazmatskih lipida i glikogena tijekom histološke pripreme preparata (Slika 5). U nekim slučajevima svjetlostaničnog karcinoma, određeni broj tumorskih stanica ima granuliranu eozinofilnu citoplazmu. Takve stanice se javljaju u karcinomima višeg gradusa ili u područjima blizu krvarenja i nekroze. Nuklearni gradus karcinoma klasificira se po Fuhrmanovoj temeljem multiplih jezgrinih parametara (oblik i veličina jezgre, vidljivost jezgrice) (6). Jezgra tumorskih stanica svjetlostaničnog karcinoma pokazuje varijacije u veličini, obliku i vidljivosti jezgrice. Sarkomatoidna komponenta se javlja u 5% slučajeva (6, 7, 10, 23).



Slika 5. Svjetlostanični karcinom, 40x, HE.

Imunohistokemijski svjetlostanični karcinom bubrega u određenom postotku pokazuje pozitivne rezultate bojanja na vimentin, epitelni membranski antigen (EMA), marker karcinoma bubrežnih stanica (RCCMa) i CD10. Negativni rezultati imunohistokemijskog bojanja su na CK7, CK20, MUC1, AMACR, E-cadherin i CD117 (6).

Svijetlostanični karcinom se može širiti prema čašicama i nakapnici, ali i prodrijeti u mokraćovod. Još češće prodire u bubrežnu venu u kojoj raste u obliku solidne nakupine te dopire i do donje šuplje vene ili čak do desne srčane pretkljetke. Može se širiti u okolno masno tkivo ili zahvatiti nadbubrežnu žlijezdu (6, 8, 9).

1.5.2. Patohistološke karakteristike papilarnog karcinoma bubrega

Papilarni karcinom bubrega čini 10 do 15% svih karcinoma bubrega, čime je 2. po učestalosti histoloških podtipova karcinoma bubrega, iza svjetlostaničnog karcinoma. Tubulopapilarne arhitekture, nastaje iz epitelnih stanica distalnog zavijenog kanalića (25). Srednja dob pacijenata s papilarnim karcinomom je od 52 do 66 godina. Muškarce zahvaća češće nego žene, u omjeru 2,4:1 (6). Karakterističnim genetičkim, makroskopskim i histološkim značajkama razlikuje se od ostalih tipova karcinoma bubrega.

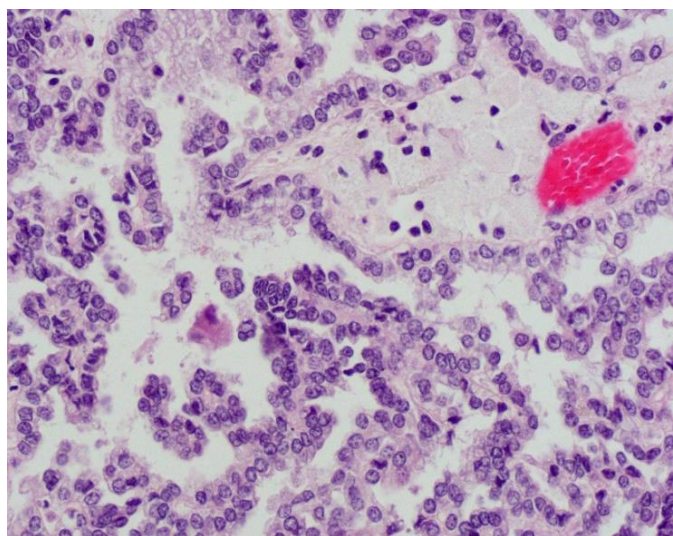
Većina se razvija sporadično, ali u nekim slučajevima se javlja u sklopu nasljednog papilarnog karcinoma bubrega (HPRC), nasljednog karcinoma bubrega karakteriziranog mutacijom onkogenog *c-met* na kromosomu 7q31. Ipak, 13% pacijenata s papilarnim karcinomom bubrega ima prisutnu mutaciju *c-met*, ali bez pozitivne anamneze karcinoma u obitelji (26). Papilarni karcinom bubrega predstavlja genetički heterogenu skupinu karcinoma, što pokazuje kompleksna kromosomska abnormalnost na kromosomima 7, 8, 12q, 16q, 20q i gubitak kromosoma 1p, 4q, 6q, 9q, 11p, 13q, 14q, 18, 21q, X i Y. Iako se genska delecija kratkog kraka 3. kromosoma smatrala tipičnom za svjetlostanični karcinom bubrega, pokazalo se da se gubitak 3p alela javlja i u papilarnom karcinomom bubrega i to u incidenciji sličnoj kao u svjetlostaničnom karcinomom (6).

Klinička prezentacija papilarnog karcinoma ne razlikuje se od ostalih tipova karcinoma bubrega. Radiološke karakteristike su nespecifične, no pri bubrežnoj angiografiji papilarni se karcinom, za razliku od ostalih podtipova karcinoma bubrega, prezentira hipovaskularan ili avaskularan. Radiološki se često prikazuju muralne kalcifikacije. Kad se multipli papilarni karcinomi jave u pacijenata s obiteljskom povijesti bubrežnih karcinoma, svaki pojedinačni

papilarni karcinom se razvija zasebno i neovisno o drugom. Multifokalnost tada nije rezultat intrabubrežnih metastaza. Kod pacijenta s hereditarnim papilarnim karcinomom bubrega, svaki bubreg može sadržavati i preko 3400 zasebnih mikroskopskih papilarnih karcinoma (6).

Makroskopski, veličina varira od nekoliko milimetara do 20 cm, sa srednjom vrijednosti veličine karcinoma u najvećem promjeru od 6,7 cm (27). Papilarni karcinom je češće multifokalan (8% slučajeva) i s razvijenom nekrozom (46% slučajeva) nego drugi podtipovi karcinoma bubrega. Rezna ploha varira u boji od svijetlosive, zlatno-žute do crveno-smeđe boje ovisno o prevagi pjenušavih makrofaga u stromi, stupnju krvarenja i nakupljanju hemosiderina. U 90% slučajeva papilarni karcinom raste dobro ograničen od bubrežnog parenhima. U 2/3 slučajeva karcinom formira vezivnu pseudočahuru prema okolnom tkivu bubrega. Stupanj razvoja pseudočahure korelira s opsegom razvijene nekroze i krvarenja u karcinomu (6).

Mikroskopski, papilarni karcinom bubrega je sastavljen od različitog udjela papilarnih i tubularnih struktura, a nekad sadrži i ciste s papilarnim izraslinama. Naziv papilarni nije sasvim specifičan za karcinom, s obzirom da se papilarne strukture razvijaju i u karcinomu Bellinijevih stanica, a i unutar papilarnog karcinoma mogu prevladavati tubularne stukture. Papile su obložene jednim slojem tumorskih stanica koje su ponekad pseudostratificirane. Stroma papile je fibrovaskularne građe i najčešće infiltrirana pjenušavim makrofagima (Slika 6). Prevalencija makrofaga u stromi papila nema korelaciju s popratnom stupnjem nekroze ni krvarenja (6, 23).



Slika 6. Papilarni karcinom, 40x, HE.

Papilarni karcinom bubrega dijeli se histološki u dva podtipa. Komparativnom studijom genske hibridizacije i studijom o alelnoj nestabilnosti pomoću analize mikrosatelita pokazala se značajna molekularna razlika između ova 2 podtipa papilarnog karcinoma. Treba napomenuti da oba podtipa karcinoma pokazuju opsežnu nekrozu, akutnu i kroničnu upalu povezanu s karcinomom, znakove nedavnog krvarenja, psamomska tjelešca, kolesterolske pukotine okružene orijaškim stanicama tipa stranog tijela. Sarkomatoidna diferencijacija je prisutna u oko 5% slučajeva i podjednako se nalazi u oba tipa (27). Nuklearni gradus se određuje prema kriterijima po Fuhrmanovoj kao i za svijetlostanični karcinom bubrega. 35% karcinoma je niskog (gradus 1 i 2), a 65% visokog nuklearnog gradusa (gradus 3 i 4) (28).

1.5.2.1. Tip 1 papilarni karcinom bubrega

Papilarni karcinom bubrega tip 1 sastavljen je od fibrovaskularnih resica obloženih s 1 ili 2 sloja malih, atipičnih epitelnih stanica. Jezgra tumorske stanice je okrugla ili ovalna s neprimjetnim jezgricama, najčešće niskog nuklearnog gradusa, s oskudnom bazofilnom ili blijedom citoplazmom. Papile u tipu 1 su tanke, nježne građe, obično kratke i često prožete edematoznom tekućinom. Kratki kompleks papila može pokazivati glomerularni izgled. Nakupine pjenušavih makrofaga obično su istaknute u papilarnoj stromi ili unutar slojeva tumorskih stanica (6).

1.5.2.2. Tip 2 papilarni karcinom bubrega

Makroskopski je tip 2 veći nego tip 1, pri čemu je prosječni promjer karcinoma u tipu 1 oko 6cm, a u tipu 2 oko 9,5cm. Tumorske stanice u tipu 2 imaju velike jezgre i vidljive jezgrice uz varijabilan stupanj nuklearne pseudostratifikacije, najčešće uz visoki nuklearni gradus. Citoplazma stanice je obilna i eozinofilna. Fibrovaskularna stroma resice u karcinomu tip 2 je obilna i gusta za razliku od tankih i nježnih resica u tipu 1. Rjeđe se nakuplja edematozna tekućina i formiraju glomerularna tjelešca. Pjenušavi makrofagi ne infiltriraju papile već se najčešće nalaze blizu područja nekroze (6).

Važnost podjele papilarnog karcinoma bubrega u 2 podtipa jest u predviđanju prognoze i preživljenja u pacijenata. Tip 1 papilarni karcinom pokazuje bolje preživljenje nego tip 2 papilarni karcinom bubrega. No, ponekad je komplicirano odrediti o kojem tipu se radi. Neki papilarni karcinomi tako mogu pokazivati nuklearne karakteristike tipa 1, a citoplazmatske karakteristike papilarnog karcinoma tipa 2 (6).

Imunohistokemijski papilarni karcinom bubrega pokazuje u određenom postotku pozitivne rezultate bojanja na pancitokeratin, CD 15, CD10 i marker karcinoma bubrežnih stanica (RCCMa). Tip 1 papilarni karcinom češće pokazuje ekspresiju CK7 i MUC1, nego tip 2. Papilarni karcinom tip 2, češće pokazuje ekspresiju CK20 i E-cadherina (6).

Petogodišnje preživljenje kod papilarnog karcinoma bubrega varira od 49 do 91%. Manje preživljenje je u pozitivnoj korelaciji s većim nuklearnim gradusom, većim kliničkim stadijem, prisutnom vaskularnom invazijom, relativnom malobrojnosti pjenušavih stanica, DNA aneuploidijom i prisutnosti sarkomatoidne komponente. Prisutnost nekroze u karcinomu ističe se kao značajno negativan nalaz u prognozi karcinoma (6, 9).

1.6. Klasifikacija i prognoza karcinoma bubrega

Radi odgovarajućeg liječenja te prognoze bolesnika potrebna je što točnija procjena gradusa i stadija karcinoma.

1.6.1. Gradus karcinoma bubrega

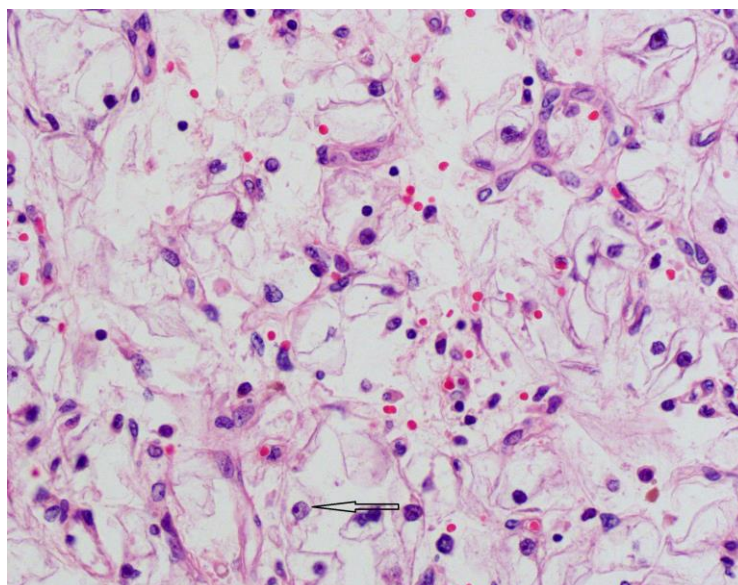
Histološki gradus karcinoma ili stupanj diferenciranosti karcinoma daje nam odgovor na pitanje koliko tumorske stanice nalikuju stanicama normalnog tkiva iz kojega su nastale. Gradus karcinoma se ne smije zamijeniti sa stadijem karcinoma. Stadij ili proširenost karcinoma daje nam odgovor na pitanje koliko se karcinom proširio u tijelu (29).

Među patohistološkim karakteristikama karcinoma bubrega u predviđanju ishoda bolesti ističe se nuklearni gradus (30). Posljednih 40 godina predloženo je nekoliko sistema klasifikacije nuklearnog gradusa, no svaki od njih je imao određene prednosti, ali i nedostatke. *Union Internationale Conter le Cancer* (UICC) i *American Joint Committee on Cancer* (AJCC) su predložili da se idealni sustav gradacije temelji na standardiziranim i primjenjivim kriterijima koji reflektiraju heterogenost nuklearnih značajki unutar karcinoma. Najčešće primjenjivani sustav u

SAD-u i u Europi je stupnjevanje nuklearnog gradusa po Fuhrmanovoj (31, 32) Prema preporukama Svjetske zdravstvene organizacije u upotrebi je klasifikacija po Fuhrmanovoj u 4 gradusa temeljem multiplih jezgrinih parametara (oblik i veličina jezgre, vidljivost jezgrice) (Tablica 1) (Slika 7) (6).

NUKLEARNI GRADUS PO FUHRMANOVOJ	
I°	Jezgre okrugle, uniformne, otprilike 10 μ m; jezgrica neprimjetna ili odsutna
II°	Jezgre blago nepravilne otprilike 15 μ m; jezgrica primjetna pri povećanju 400x
III°	Jezgre jako nepravilne, otprilike 20 μ m; jezgrica velika i vidljiva pri povećanju
IV°	Jezgre bizarne i nepravilne, kromatin nakupljen, otprilike 20 μ m ili veće; jezgrice prominiraju

Tablica 1. Kriteriji Fuhrmaničinog nuklearnog gradusa (6).



Slika 7. Oblik jezgre i vidljivost jezgrice (strelica) u određivanju nuklearnog gradusa, svijetlostanični karcinom, 40x, HE.

1.6.2. Stadij karcinoma bubrega

Tumorski stadij ukazuje na opseg anatomskog širenja i napredovanja bolesti. Smatra se najvažnijim prediktivnim čimbenikom kliničke prezentacije i ishoda liječenja karcinoma bubrega. Od 1992. godine TNM-klasifikacija (Tumor, Limfni čvorovi, Metastaze) uzima se kao dominantna klasifikacija za određivanje stadija karcinoma bubrega. TNM-klasifikacija stvorena je zbog nekoliko ciljeva: da kliničarima olakša planiranje liječenja, omogući postavljanje prognoze bolesti, pomogne u procjeni rezultata liječenja i olakša razmjenu informacija vezanih za karcinom između centara za liječenje karcinoma. Od 1992. do 2010. TNM klasifikacija prolazi kroz 7 revizija, te 2010. AJCC objavljuje najnoviju TNM-klasifikaciju (Tablica 2) (6, 33).

Primarni tumor (T)	
T0	Nema dokaza primarnog tumora
T1	Tumor do 7 cm u najvećem promjeru, ograničen na bubreg
T1a	Tumor do 4 cm u najvećem promjeru, ograničen na bubreg
T1b	Tumor veći od 4 cm, a manji od 7 cm u najvećem promjeru, ograničen na bubreg
T2	Tumor veći od 7 cm u najvećem promjeru, ograničen na bubreg
T2a	Tumor veći od 7 cm, manji od 10 cm u najvećem promjeru, ograničen na bubreg
T2b	Tumor je veći od 10 cm u promjeru
T3	Tumor invadira donju šuplju venu ili perirenalno tkivo, ali bez zahvaćenosti ipsilateralne nadbubrežne žlijezde ili proboja Gerotove fascije
T3a	Tumor invadira bubrežnu venu ili perirenalno tkivo
T3b	Tumor se širi u donju šuplju venu ispod ošita
T3c	Tumor se širi u donju šuplju venu iznad ošita ili zahvaća vensku stijenu
T4	Tumor se širi izvan Gerotove fascije ili invadira ipsilateralnu nadbubrežnu žlijezdu
Limfni čvorovi (N)	
N0	Nema zahvaćenih regionalnih limfnih čvorova
N1	Zahvaćeni regionalni limfni čvor/čvorovi
Udaljene presadnice (M)	
M0	Nema udaljenih presadnica
M1	Udaljene presadnice

Tablica 2. TNM-klasifikacija karcinoma bubrega (9, 33).

Od nastanka TNM-klasifikacija se pokazala kao izvrstan prognostički čimbenik u pacijenata s karcinomom bubrega. Prema elementima iz TNM-klasifikacije razlikuju se 4 klinička stadija (Tablica 3).

Klinički stadij				Postotak petogodišnjeg preživljenja
STADIJ I	T1	N0	M0	96
STADIJ II	T2	N0	M0	82
STADIJ III	T1 ili T2	N1	M0	64
	T3	N0 ili N1	M0	
STADIJ IV	T4	N0 ili N1	M0	23
	Bilo koji T	N0 ili N1	M1	

Tablica 3. Klinički stadij karcinoma bubrega prema TNM-klasifikaciji i postotak preživljenja prema stadiju karcinoma (9, 33).

1.6.3. Prognoza karcinoma bubrega

Prognozu bolesti određuju klinički stadij bolesti u trenutku postavljanja dijagnoze, klinički čimbenici (opće stanje bolesnika, paraneoplastični simptomi i znakovi, značajan gubitak tjelesne težine), laboratorijski čimbenici (povećane vrijednosti LDH, hiperkalcemija, anemija, trombocitoza, povećani CRP) i histološki čimbenici (nuklearni gradus, histološki podtip karcinoma, postotak sarkomatoidne komponente, prisutnost tumorske nekroze i te prisutnost limfovaskularne invazije) (6, 8). Brojne studije su istraživale povezanost gradusa karcinoma sa preživljenjem bolesnika pri čemu se pokazalo da su karcinomi visokog nuklearnog gradusa, kao i karcinomi sa sarkomatoidnom diferencijacijom, povezani s lošim ishodom bolesti. Postoji sve više dokaza koji pokazuju da nuklearni gradus 3 i 4 imaju slično preživljavanje (34).

2. CILJ ISTRAŽIVANJA

Cilj ovog istraživanja je odrediti demografske i patohistološke karakteristike svjetlostaničnog i papilarnog karcinoma bubrega u bolesnika dijagnosticiranih u Kliničkom zavodu za patologiju, sudsku medicinu i citologiju KBC-a Split u razdoblju 2002. - 2011. godine.

Podciljevi su:

1. Analizirati ukupan broj oboljelih te godišnju raspodjelu oboljelih od svjetlostaničnog i papilarnog karcinoma bubrega u razdoblju 2002. - 2011. godine.
2. Analizirati demografske karakteristike bolesnika: raspodjelu oboljelih od karcinoma prema spolu, prosječnu dob bolesnika te najčešću lokalizaciju, odnosno lateralizaciju karcinoma.
3. Analizirati patohistološke karakteristike karcinoma: prosječnu veličinu (dimenzija najvećeg promjera izražena u centimetrima), postotak karcinoma sa sarkomatoidnom komponentom, postotak karcinoma s prisutnom nekrozom, postotak karcinoma s limfovaskularnom invazijom, odrediti proširenost karcinoma, postotak karcinoma s pridruženim ostalim patohistološkim lezijama (ciste, adenomi, karcinomi) te raspodjelu prema nuklearnom gradusu.
4. Analizirati prognostički značajne patohistološke čimbenike svjetlostaničnog i papilarnog karcinoma bubrega (veličina karcinoma, prisutnost nekroze, prisutnost vaskularne invazije i stupanj proširenosti karcinoma) s obzirom na niski i visoki nuklearni gradus.

3. ISPITANICI I METODE

3.1. Ispitanici

U istraživanju je korišten arhivski materijal dobiven nakon radikalne ili parcijalne nefrektomije te histološki potvrđene dijagnoze karcinoma bubrega u Kliničkom zavodu za patologiju, sudsku medicinu i citologiju Kliničkog Bolničkog Centra Split.

Analizirano je 376 patohistoloških nalaza pacijenta s histološkom dijagnozom svjetlostaničnog i papilarnog karcinoma bubrega dobivenih od svih pacijenata operiranih u KBC-u Split u razdoblju od 01. 01. 2002. do 31. 12. 2011. godine.

3.2. Organizacija studije

Povijesna presječna studija. Istraživanje je prema ustroju kvalitativno istraživanje, dok je po intervenciji i obradi podataka deskriptivnog tj. opisnog tipa.

3.3. Mjesto studije

Istraživanje je provedeno u Kliničkom zavodu za patologiju, sudsku medicinu i citologiju Kliničkog Bolničkog Centra Split.

3.4. Metode prikupljanja i obrade podataka

Podatci su prikupljeni pregledom pisanog protokola Odjela za urologiju te arhive patohistoloških nalaza u Kliničkom zavodu za patologiju, sudsku medicinu i citologiju Kliničkog Bolničkog Centra Split. Prikupljeni podaci uneseni su u programske pakete *Microsoft Office* za obradu teksta te *Microsoft Excel* za izradu tabličnog prikaza.

3.5. Opis istraživanja

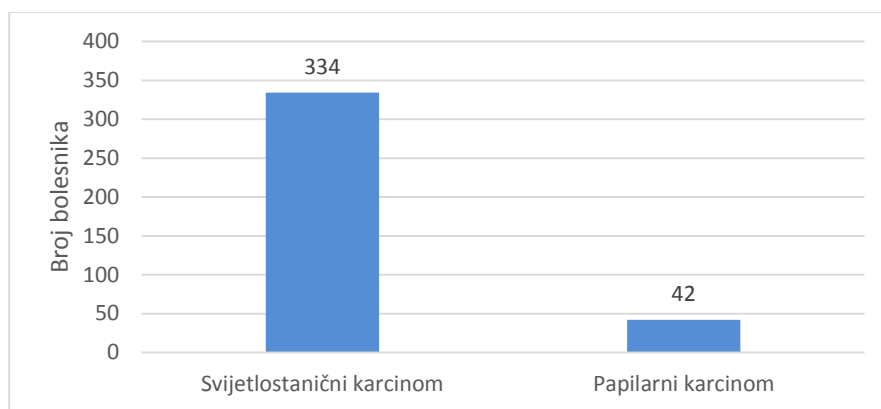
Predložena studija je retrospektivno istraživanje. Izvor podataka su pisani nalazi patohistološke potvrde dijagnoze karcinoma bubrega i pismohrana povijesti bolesti. Bolesnici koji zadovoljavaju kriterije i čiji podaci postoje u pisanom protokolu, ali ne i u arhivi, isključeni su tijekom istraživanja. U istraživanju su korišteni samo podaci od pacijenata oboljelih od svjetlostaničnog i papilarnog karcinoma bubrega.

Svakom ispitaniku analizirani su sljedeći parametri: dob pacijenta, spol pacijenta, lateralizacija karcinoma, veličina karcinoma, histološki podtip karcinoma, prisutnost sarkomatoidne komponente u karcinomu, prisutnost nekroze u karcinomu, prisutnost limfovaskularne invazije, proširenost karcinoma u okolne strukture ili ograničenost na bubreg, prisutnost drugih patoloških lezija (cista, tumora ili tumor-nalik lezija), te Fuhrmaničin nuklearni gradus.

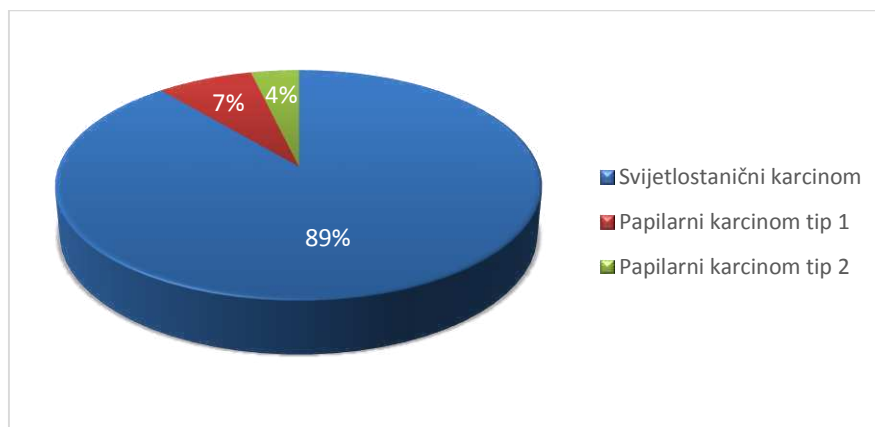
U svrhu analize prognostički značajnih patohistoloških čimbenika svjetlostaničnog i papilarnog karcinoma bubrega (veličina karcinoma, prisutnost vaskularne invazije, stupanj proširenosti karcinoma i prisutnost nekroze) s obzirom na nuklearni gradus, karcinomi su podijeljeni u 2 skupine: karcinomi niskog (1 i 2) i karcinomi visokog nuklearnog gradusa (3 i 4).

4. RESULTATI

U izabranom studijskom periodu (2002. - 2011.) istraživanje je obuhvatilo 376 bolesnika s patohistološki potvrđenom dijagnozom karcinoma bubrega. Od ukupnog broja karcinoma u studiji, bilo je 334 (89%) svjetlostaničnih i 42 (11%) papilarna karcinoma bubrega (Slika 8). Od ukupnog broja bolesnika s dijagnozom papilarnog karcinoma, tip 1 imalo je 28 bolesnika (67%), a 14 bolesnika (33%) tip 2 (Slika 9).

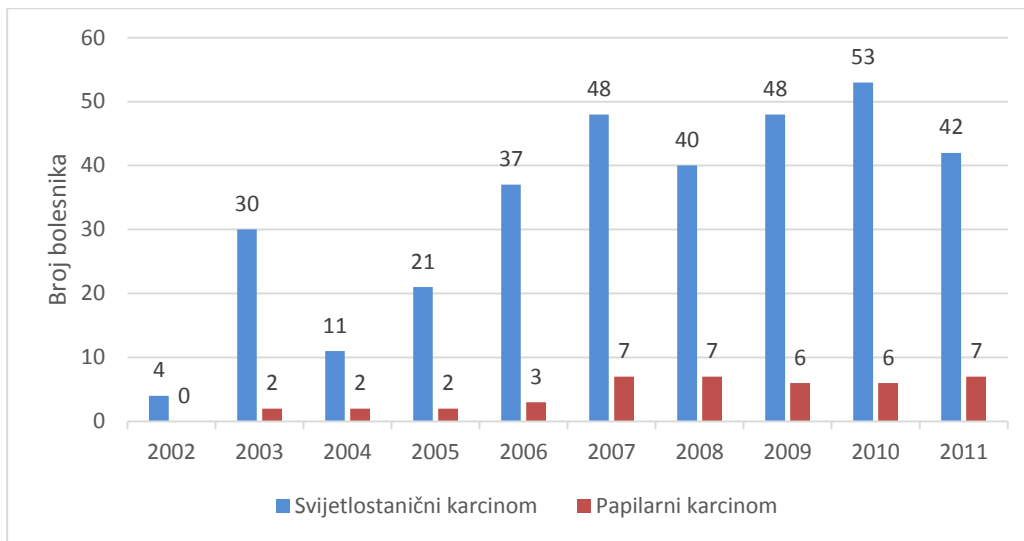


Slika 8. Raspodjela bolesnika prema histološkom tipu karcinoma bubrega dijagnosticiranih u Klinici za patologiju, sudsku medicinu i citologiju KBC-a Split u razdoblju od 2002.-2011. godine izražena brojčano.



Slika 9. Raspodjela bolesnika prema histološkom tipu karcinoma bubrega dijagnosticiranih u Klinici za patologiju, sudsku medicinu i citologiju KBC-a Split u razdoblju od 2002.-2011. godine izražena u postotcima.

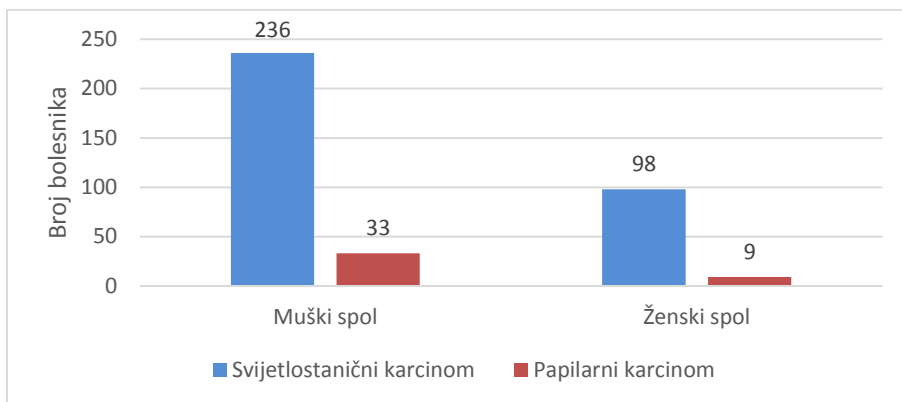
Pri godišnjoj raspodjeli oboljelih od svijetlostaničnog karcinoma najveći broj bio je 2010. godine (n=53), a najmanji 2002. godine (n=4). Najveći broj oboljelih od papilarnog karcinoma bubrega bio je 2011. godine (n=7), a 2007. i 2008. godina pokazuju jednaki broj oboljelih. 2002. godine nije zabilježen ni jedan oboljeli od papilarnog karcinoma. Analiza godišnje raspodjele oboljelih pokazuje porast broja dijagnosticiranih za oba histološka tipa karcinoma (Slika 10.).



Slika 10. Godišnja raspodjela bolesnika s dijagnozom svijetlostaničnog i papilarnog karcinoma bubrega dijagnosticiranih u Klinici za patologiju, sudsku medicinu i citologiju KBC-a Split u razdoblju od 2002. -2011. godine.

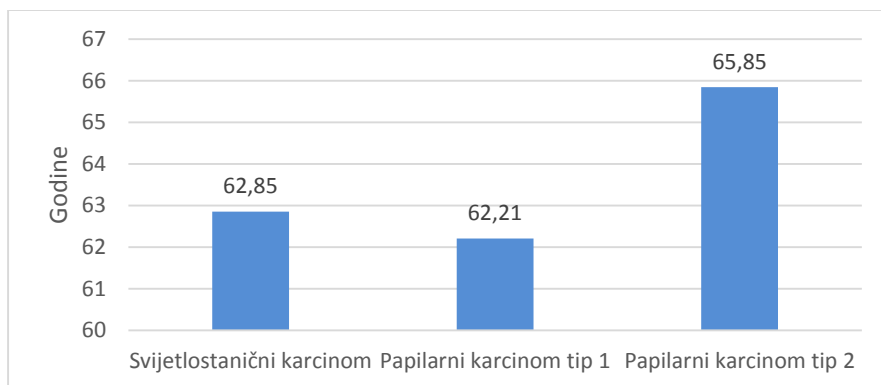
Od ukupnog broja bolesnika sa svijetlostaničnim karcinomom (n=334), na muškarce otpada 236 (71%), a na žene 98 (29%) karcinoma, što ukazuje na 2,4 puta učestalije obolijevanje muškaraca nego žena (Slika 11).

Od ukupnog broja bolesnika s papilarnim karcinomom (n=42), 33 (79%) su bili muškarci, a 9 (21%) žene, što ukazuje na 3,6 puta učestalije obolijevanje muškaraca od žena (Slika 11).



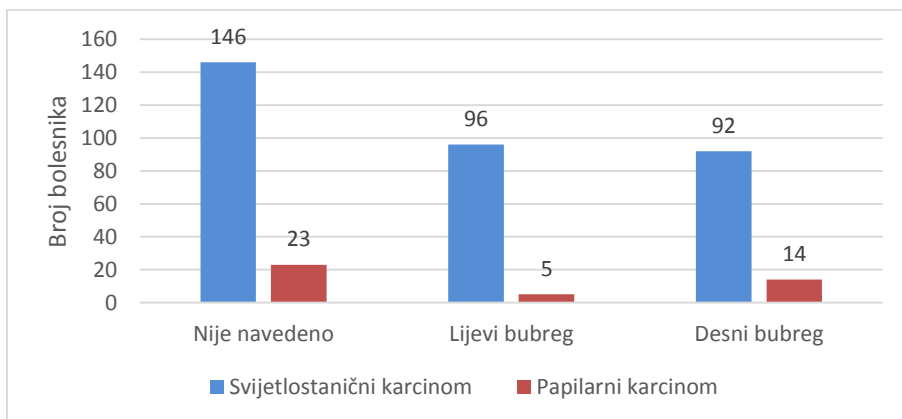
Slika 11. Raspodjela oboljelih od svijetlostaničnog i papilarnog karcinoma bubrega s obzirom na spol u bolesnika dijagnosticiranih u Klinici za patologiju, sudsku medicinu i citologiju KBC-a Split u razdoblju od 2002. - 2011. godine izražena brojčano.

Prosječna dob bolesnika sa svijetlostaničnim karcinomom bila je 63 godine (raspon 26-88 godina), 62 godine za bolesnike s papilarnim karcinomom tip 1 (raspon 40-83 godine) i 66 godina za bolesnike s papilarnim karcinomom tip 2 (raspon 46-82 godine) (Slika 12).



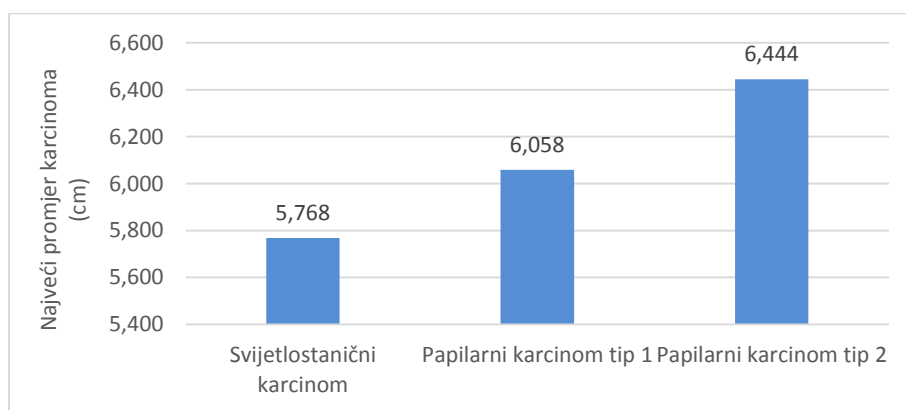
Slika 12. Prikaz prosječne dobi s obzirom na histološki tip karcinoma.

Svijetlostanični karcinom se javljao u 96 slučajeva (29%) u lijevom, a 92 (27%) u desnom bubregu, no u 146 (44%) karcinoma lateralizacija u arhivskom materijalu nije navedena. Papilarni karcinom se javljao u 5 slučajeva (12%) u lijevom, a 14 (33%) u desnom bubregu, dok 23 (55%) karcinoma nisu imala definiranu lateralizaciju (Slika 13).



Slika 13. Raspodjela bolesnika sa svijetlostaničnim i papilarnim karcinomom s obzirom na lateralizaciju karcinoma.

Prosječna veličina svijetlostaničnog karcinoma je 5,76 cm (raspon 0.3 - 18 cm), a papilarnog karcinoma 6,19 cm (rasponu 1 – 12 cm). Papilarni karcinom tip 1 imao je prosječnu veličinu 6,05cm, a 6,44 cm je imao papilarni karcinom tip 2 (Slika 14).



Slika 14. Prosječna veličina promjera karcinoma izražena u centimetrima.

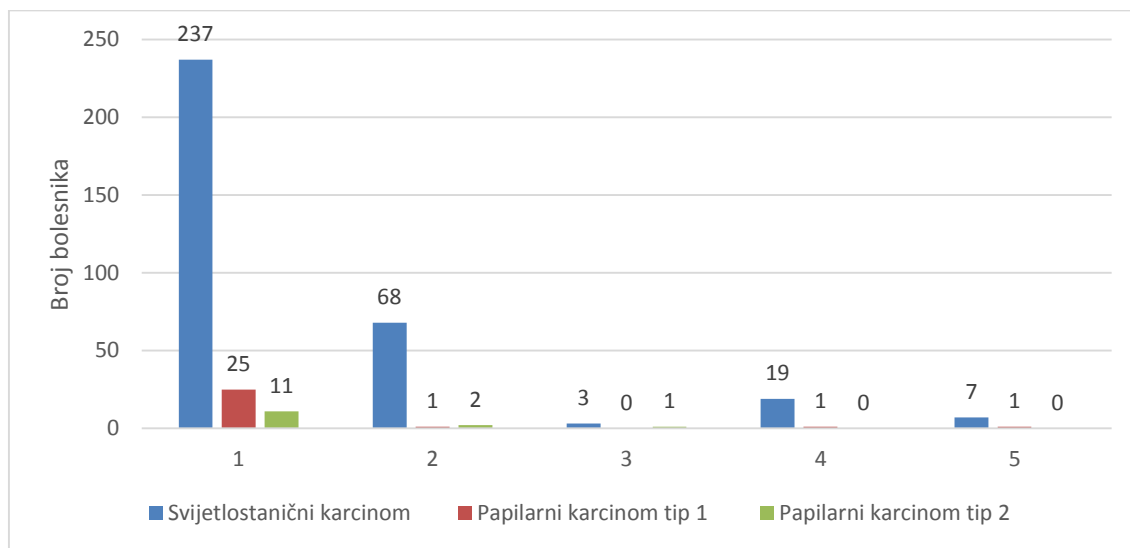
Od ukupnog broja svijetlostaničnih karcinoma (n=334), njih 12 (3,61%) je imalo prisutnu sarkomatoidnu komponentu, a 144 (43%) prisutnu nekrozu u karcinomu.

Kod papilarnog karcinoma (n=42), njih 3 (7,7%) su imala prisutnu sarkomatoidnu komponentu, a 21 (50%) nekrozu u karcinomu.

Limfovaskularnu invaziju imalo je 20 (6%) svijetlostaničnih, te 1 (2,4%) papilarni karcinom.

Analiza proširenosti karcinoma pokazala je da 237 (71%) svijetlostaničnih karcinoma, 25 (89%) papilarnih tip 1, te 11 (79%) papilarnih karcinoma tip 2, ograničeno na bubrežni parenhim.

19 (5,5%) svijetlostaničnih i tek 1 (3,6%) papilarni karcinom tipa 1 invadiraju bubrežnu venu. Invaziju nadbubrežne žlijezde imalo je 7 (2,5%) svijetlostaničnih i tek 1 (3,6%) papilarni karcinom tip 1 (Slika 15).



Slika 15. Raspodjela bolesnika sa svijetlostaničnim i papilarnim karcinomima tip 1 i tip 2 s obzirom na proširenost karcinoma. Legenda: 1- Karcinom raste ograničen na bubrežni parenhim; 2- Invazija karcinoma u perirenalno tkivo; 3- Invazija karcinoma u renalni sinus; 4- Invazija karcinoma u bubrežnu venu; 5- Invazija karcinoma u nadbubrežnu žlijezdu.

Pri pregledu patoloških preparata, od pridruženih lezija najčešće su se opisivale ciste i to 31 cista uz svijetlostanični karcinom i 5 cista uz papilarni karcinom.

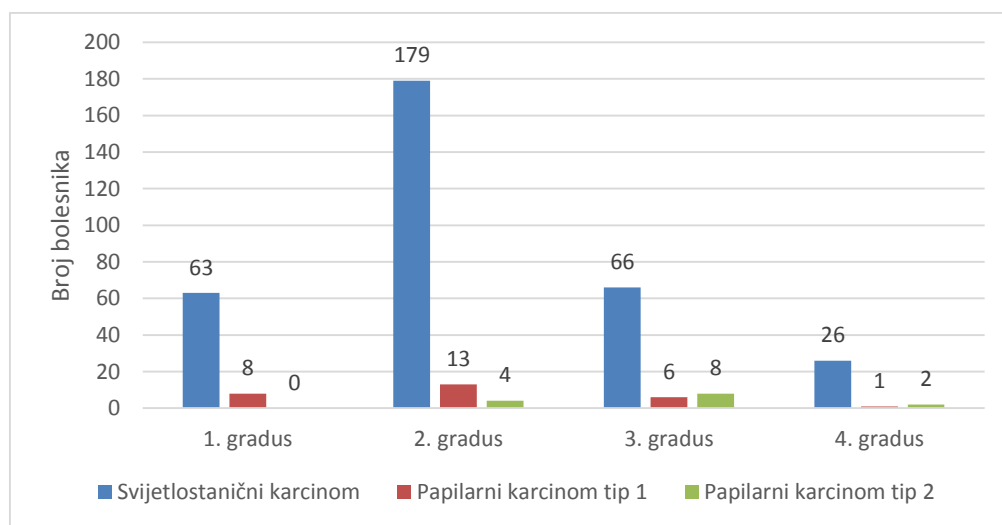
U 4 preparata radilo se o takozvanim *duplex* karcinomima pri čemu su se zajedno javljali i svijetlostanični i papilarni karcinom.

Nuklearni gradus 1 opisan je u 63 (19%) svijetlostanična i 8 (29%) papilarnih karcinoma tip 1. Ni jedan papilarni karcinom tip 2 nije imao nuklearni gradus 1.

Nuklearni gradus 2 je od ukupnog broja karcinoma (n=376) najčešće opisan u nalazima, i to u 179 (53%) svijetlostaničnih, 13 (46%) papilarnih tip 1 te 4 (29%) papilarna tipa 2 karcinoma.

Nuklearni gradus 3 opisan je u 66 (20%) svijetlostaničnih i 6 (21%) papilarnih karcinoma tipa 1. Među papilarnim karcinomima tipa 2 najčešći je bio nuklearni gradus 3, u 8 (57%) slučajeva.

Nuklearni gradus 4 opisan je u 26 (8%) svijetlostaničnih karcinoma, te tek u 1 (4%) papilarnom karcinomu tipa 1 i u 2 (14%) papilarnog karcinoma tipa 2 (Slika 16).



Slika 16. Raspodjela bolesnika sa svijetlostaničnim te papilarnim karcinomima tip 1 i tip 2 s obzirom na Fuhrmaničin nuklearni gradus, prikazan brojčano.

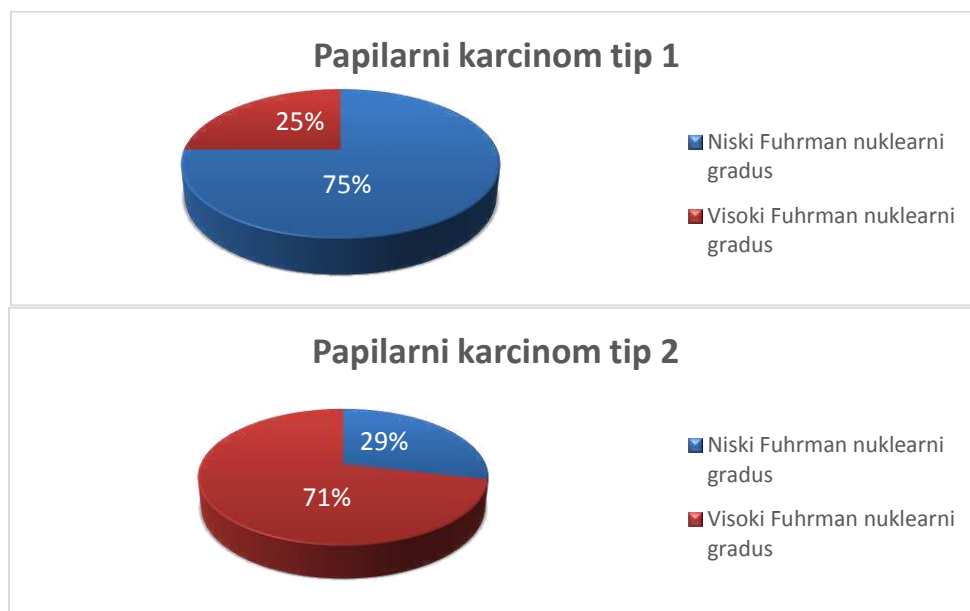
Demografske i patohistološke karakteristike bolesnika sa svijetlostaničnim i papilarnim karcinomom prikazani su u Tablici 4.

Karakteristike bolesnika		Svijetlostanični karcinom bubrega (n=334)	Papilarni karcinom (n=42)	
			Tip 1 (n=28)	Tip 2 (n=14)
Demografske karakteristike				
Dob, medijan (raspon)		63 (26-88)	62 (40-83)	66 (46-82)
Spol	Muški, n (%)	236 (71%)		33 (79%)
	Ženski, n (%)	98 (29%)		9 (21%)
Lateralizacija	Lijevi bubreg, n (%)	96 (29%)		5 (12%)
	Desni bubreg, n (%)	92 (27%)		14 (33%)
	Nije navedena, n (%)	146 (44%)		23 (55%)
Patohistološke karakteristike				
Prosječna veličina karcinoma (cm)		5,768	6,058	6,444
Prisutnost nekroze u karcinomu, n (%)		144 (43%)		21 (50%)
Prisutna sarkomatoidna komponenta u karcinomu, n (%)		12 (3,6%)		3 (7,7%)
Nuklearni gradus po Fuhrmanovoj	Gradus 1, n (%)	63 (19%)	8 (29%)	0 (0%)
	Gradus 2, n (%)	179 (53%)	13 (46%)	4 (29%)
	Gradus 3, n (%)	66 (20%)	6 (21%)	8 (57%)
	Gradus 4, n (%)	26 (8%)	1 (4%)	2 (14%)
Prisutna limfovaskularna invazija, n (%)		20 (6%)		1 (2,4%)
Ograničen karcinom na bubrežni parenhim, n (%)		237 (71%)	25 (89%)	11 (79%)
Invazija u perirenalno tkivo (izvan kapsule), n (%)		68 (20%)	1 (3,6%)	2 (14%)
Invazija u renalni sinus, n (%)		3 (1%)	0 (0%)	1 (7%)
Invazija bubrežne vene, n (%)		19 (5,5%)	1 (3,6%)	0 (0%)
Invazija u nadbubrežnu žlijezdu, n (%)		7 (2,5%)	1 (3,6%)	0 (0%)
	Ciste, n (%)	31 (9%)		7 (17%)
Prisutnost drugih patohistoloških lezija				
	Tumori, n (%)	5 (1,5%)		4 (10%)

Tablica 4. Demografske i patohistološke karakteristike bolesnika s karcinomom bubrega.

U svrhu analize prognostički značajnih patohistoloških čimbenika svijetlostaničnog i papilarnog karcinoma bubrega (veličina karcinoma, prisutnost nekroze, prisutnost vaskularne invazije i stupanj proširenosti karcinoma) s obzirom na nuklearni gradus, karcinomi su podijeljeni u 2 skupine: karcinomi niskog (1 i 2) i karcinomi visokog nuklearnog gradusa (3 i 4). Takvom razdiobom niskog nuklearnog gradusa bila su 242 svijetlostanična karcinoma, 21 papilarni tip 1 i 4 papilarna karcinoma tip 2. Visokog nuklearnog gradusa bila su 92 svijetlostanična karcinoma, 7 papilarnih tip 1 te 10 papilarnih tip 2 karcinoma.

Iz navedenih rezultata papilarni karcinom tip 1 je u 75% (n=21) niskog, a 25% (n=7) visokog nuklearnog gradusa, dok je papilarni karcinom tip 2 u obrnutom odnosu sa 29% (n=4) niskog i 71% (n=10) visokog nuklearnog gradusa (Slika 17).



Slika 17. Raspodjela papilarnog karcinoma tip 1 i 2 s obzirom na niski i visoki nuklearni gradus, izražen u postocima.

Prosječna veličina karcinoma niskog nuklearnog gradusa je 5 cm za svijetlostanični, 6,1 cm za papilarni tip 1, te 5,25 cm za papilarni karcinom tip 2.

Prisutnu nekrozu u karcinomu imala je trećina (n=80) svijetlostaničnih, trećina (n=7) papilarnih tip 1, te čak 75% (n=3) papilarnih tip 2 karcinoma.

Svijetlostanični karcinom niskog nuklearnog gradusa u 76% (n=185) ograničen je na bubrežni parenhim, 17% (n=41) pokazuje invaziju u perirenalno tkivo, 4% (n=11) invaziju u bubrežnu venu, a tek 0,4% (n=1) invadira nadbubrežnu žlijezdu.

Analiza invazije papilarnog karcinoma niskog nuklearnog gradusa pokazala je da je 100% (n=21) tipa 1 i 100% (n=4) tipa 2 karcinoma ograničeno na bubrežni parenhim i bez prisutne limfovaskularne invazije.

Raspodjela karcinoma s niskim nuklearnim gradusom s obzirom na prognostičke patohistološke čimbenike prikazana je u Tablici 5.

Prognostički patohistološki čimbenici karcinoma s niskim nuklearnim gradusom	Svijetlostanični karcinom bubrega (n=242)	Papilarni karcinom tip 1 (n=21)	Papilarni karcinom tip 2 (n=4)
Prosječna veličina karcinoma (cm)	5,044167	6,1818	5,25
Prisutnost nekroze u karcinomu, n (%)	80 (33%)	7 (33%)	3 (75%)
Prisutna limfovaskularna invazija, n (%)	7 (3%)	0 (0%)	0 (0%)
Ograničen karcinom na bubrežni parenhim, n (%)	185 (76%)	21 (100%)	4 (100%)
Invazija u perirenalno tkivo (izvan kapsule), n (%)	41 (17%)	0 (0%)	0 (0%)
Invazija u renalni sinus, n (%)	2 (0,8%)	0 (0%)	0 (0%)
Invazija bubrežne vene, n (%)	11 (4%)	0 (0%)	0 (0%)
Invazija u nadbubrežnu žlijezdu, n (%)	1 (0,4%)	0 (0%)	0 (0%)

Tablica 5. Patohistološke karakteristike karcinoma s niskim nuklearnim gradusom.

Prosječna veličina karcinoma visokog nuklearnog gradusa je 7,6 cm za svijetlostanični, 5,8 cm za papilarni tip 1, te 7,4 cm za papilarni karcinom tip 2.

Prisutnu nekrozu u karcinomu imalo je 70% (n=64) svijetlostaničnih, 70% (n=5) papilarnih tip 1, te 60% (n=6) papilarnih karcinoma tip 2 visokog nuklearnog gradusa.

Analiza proširenosti karcinoma pokazala je da 56% (n=52) svijetlostaničnih, kao i 57% (n=4) papilarnih karcinoma tipa 1 ograničeno je na bubrežni parenhim, a u jednakom postotku od 14% imaju i prisutnu limfovaskularnu invaziju. Papilarni karcinom tip 2 visokog gradusa ograničen je rastom na bubrežni parenhim u 70% (n=7) te nije pokazao limfovaskularnu invaziju.

Invaziju u nadbubrežnu žlijezdu imalo je 4,3% (n=4) svijetlostaničnih, te 14 % (n= 1) papilarnih karcinoma tipa 1, dok tip 2 papilarnog karcinoma visokog nuklearnog gradusa nije invadirao nadbubrežnu žlijezdu.

Raspodjela karcinoma s visokim nuklearnim gradusom s obzirom na patohistološke karakteristike prikazana je u Tablici 6.

Prognostički patohistološki čimbenici karcinoma s visokim nuklearnim gradusom	Svijetlostanični karcinom bubrega (n=92)	Papilarni karcinom tip 1 (n=7)	Papilarni karcinom tip 2 (n=10)
Prosječna veličina karcinoma (cm)	7,65543	5,8333	7,4
Prisutnost nekroze u karcinomu, n (%)	64 (70%)	5 (71%)	6 (60%)
Prisutna limfovaskularna invazija, n (%)	13 (14%)	1 (14%)	0 (0%)
Ograničen karcinom na bubrežni parenhim, n (%)	52 (56%)	4 (57%)	7 (70%)
Invazija u perirenalno tkivo (izvan kapsule), n (%)	27 (29%)	1 (14%)	2 (20%)
Invazija u renalni sinus, n (%)	1 (1%)	0 (0%)	1 (10%)
Invazija bubrežne vene, n (%)	8 (8,7%)	1 (14%)	0 (0%)
Invazija u nadbubrežnu žlijezdu, n (%)	4 (4,3%)	1 (14%)	0 (0%)

Tablica 6. Patohistološke karakteristike karcinoma s visokim nuklearnim gradusom.

5. RASPRAVA

Od ukupnog broja zloćudnih tumora u odraslih osoba, prosječno 3% otpada na karcinom bubrega. Brojna istraživanja usmjerena su na otkrivanje etiologije karcinoma bubrega, no evidentna je interakcija genske predispozicije i vanjskih čimbenika. Incidencija karcinoma bubrega zadnjih je godina u stalnom porastu u SAD-u i u Europi (6). U Hrvatskoj je u periodu 2003. - 2007. godine dijagnosticirano 1865 slučajeva tumora bubrega u muškaraca, tj. 3,3% ukupnog broja tumora, a u žena 1142 slučajeva tumora bubrega, odnosno 2,4% od ukupnog broja oboljelih od tumora prema spolu (35). 2012. godine broj novooboljelih od tumora bubrega u muškaraca iznosio je 515, odnosno 5% ukupnog broja svi novooboljelih od tumora, a žena 3% ukupnog broja, odnosno 267 slučajeva novooboljelih u 2012. godini (36). Rezultati ovog rada analizom godišnje raspodjele oboljelih pokazuju porast broja dijagnosticiranih karcinoma za oba histološka tipa.

Raspodjela karcinoma prema histološkom podtipu u 70-80% karcinoma bubrega čini svijetlostanični karcinom bubrega, a 10-15% otpada na papilarni karcinom bubrega. Svijetlostanični karcinom bubrega češće se javlja u muškaraca nego u žena i to u omjeru 1,5:1, dok je kod papilarnog karcinoma taj omjer nešto veći od 2,4:1 (28). Rezultati ovog rada pokazuju također veću učestalost u muškaraca nego u žena, no omjer oboljelih prema spolu je nešto veći nego u opisanim studijama i iznosi 2,4:1 za svijetlostanični te 3,6:1 za papilarni karcinom.

Karcinom bubrega se najčešće dijagnosticira u pacijenata u ranim šezdesetim godinama života. Pod povećanim rizikom razvoja svijetlostaničnog karcinoma su sve dobne skupine, no ipak se najveći broj razvija u pacijenata preko 40 godina (6). Prema rezultatima ovog rada srednja dob bolesnika odgovara relevantnim studijama s prosječnom dobi 62 godine za svijetlostanični karcinom i 64 godine za papilarni karcinom bubrega.

Određivanjem prognostičkih čimbenika pokušava se predvidjeti tijek i ishod bolesti. Značajnim prognostičkim čimbenicima smatraju se klinički stadij bolesti u trenutku postavljanja dijagnoze, klinički i laboratorijski čimbenici te patohistološke karakteristike karcinoma. Među patohistološke prognostičke čimbenike spada histološki podtip karcinoma, veličina karcinoma, prisutnost sarkomatoidne komponente i nekroze u karcinomu, mikroskopska vaskularna invazija i nuklearni gradus po Fuhrmanovoj. Standardno je u upotrebi klasifikacija karcinoma bubrega u 4 gradusa po Fuhrmanovoj temeljem multiplih jezgrinih parametara (oblik i veličina jezgre, vidljivost jezgrice) (6). No, osim podjele u 4 gradusa, u novije vrijeme ističe se visoka korelacija preživljenja i gradusa pri podjeli karcinoma u niski i visoki nuklearni gradus (37). Podjela karcinoma bubrega na one niskog i visokog nuklearnog gradusa pokazala je da bolesnici s

karcinomom niskog gradusa imaju bolje preživljenje (38). U studiji s velikim brojem karcinoma analizom histološkog podtipa pokazalo se da svijetlostanični karcinom ima nepovoljniji ishod od papilarnog karcinoma bubrega (39, 40).

Fuhrmaničini kriteriji važan su prediktivni čimbenik ishoda za karcinome bubrega, no veliku ulogu u klasificiranju ima individualno mišljenje patologa u tijeku opisa preparata karcinoma. Lang sa suradnicima, kao i Bektas sa suradnicima, u svojim studijama pokazali su da u slučaju klasifikacije karcinoma bubrega u četiri Fuhrmaničina gradusa postoje značajna odstupanja u reklasifikaciji prilikom revidiranja nalaza od strane drugog patologa (37, 41). Gudbjartsson i suradnici u svojoj retrospektivnoj studiji pokazali su korelaciju između nuklearnog gradusa, veličine karcinoma i kliničkog stadija. U njihovoj studiji svijetlostanični karcinom je u 48% bio visokog nuklearnog gradusa (gradus 3 i 4) i uznapredovalog kliničkog stadija (stadij 3 i 4), a papilarni karcinom je u 34% bio visokog nuklearnog gradusa i uznapredovalog kliničkog stadija (42). Prema rezultatima ovog rada svijetlostaničnih karcinoma niskog gradusa bilo je 72% , a visokog gradusa 28%. Bostwick i suradnici u patohistološkom opisu papilarnog karcinoma opisuju tip 1 najčešće malih i okruglih jezgri s niskim nuklearnim gradusom, dok je tip 2 većih jezgri i uočljivih jezgrića, većeg nuklearnog gradusa (6). U ovom radu papilarni karcinom tip 1 je u 75% niskog gradusa, a 25% visokog gradusa, dok je papilarni karcinom tip 2 u obrnutom odnosu s 29% niskog gradusa i 71% visokog gradusa.

Prema Bektas i suradnicima, korelacija između nuklearnog gradusa i veličine karcinoma je bolja u slučaju podjele na niski i visoki nuklearni gradus, nego u slučaju ocjenjivanja u četiri gradusa (41). Prosječna veličina karcinoma jedan je od prognostičkih čimbenika važnih za ishod bolesti. Svijetlostanični karcinom je prosječne veličine oko 7 cm, a papilarni karcinom 6,7 cm (27). Makroskopski je papilarni karcinom tip 2 veći nego tip 1, pri čemu je prosječni promjer karcinoma u tipu 1 oko 6 cm, a u tipu 2 oko 9,5 cm (6). U ovoj studiji prosječna veličina svijetlostaničnog karcinoma je 5,76 cm, a papilarnog karcinoma 6,19cm. Papilarni karcinom tip 1 manji je od tipa 2 kao što i literatura navodi. Analiza veličine karcinoma s obzirom na nuklearni gradus, pokazala je da su karcinomi niskog nuklearnog gradusa prosječno manje veličine od karcinoma visokog gradusa.

Brojne studije su istraživale povezanost gradusa karcinoma sa preživljenjem bolesnika pri čemu se pokazalo da se karcinomi visokog nuklearnog gradusa, kao i karcinomi sa sarkomatoidnom diferencijacijom, povezani s lošim ishodom bolesti. Konkretno, postoji sve više

dokaza koji pokazuju da je u slučaju ocjenjivanja na četiri gradusa, bolesnici s karcinomom gradusa 3 i 4 imaju slično preživljavanje (34). Sarkomatoidna komponenta se javlja u 5% svijetlostaničnih i papilarnih karcinoma (6,7,10,23). Prisutnost sarkomatoidne diferencijacije je značajan prediktor kraćeg preživljenja (43). U ovoj studiji sarkomatoidnu komponentu je imalo 3,6% svijetlostaničnih karcinoma i čak 7,7% papilarnih karcinoma.

Prisutnost nekroze u karcinomu pokazala se kao negativni prediktivni čimbenik, ali samo za svijetlostanični karcinom bubrega, ali ne toliko i za papilarni karcinom (44, 45). U rezultatima ovog rada svijetlostanični i papilarni tip 1 karcinomi visokog nuklearnog gradusa pokazuju veći postotak prisutne nekroze nego niskog gradusa, dok papilarni karcinom tip 2 pokazuje prisutnost nekroze u visokom postotku neovisno o nuklearnom gradusu.

Prognostički značaj ima i krvožilna i limfna invazija unutar bubrežnog sinusa (39). Mikrovaskularna invazija se također pokazala kao bitan prognostički čimbenik za bolesnike sa svijetlostaničnim karcinomom niskog gradusa, a vezana je za progresiju bolesti i loš učinak liječenja (46). Prema rezultatima ovog rada, invazija u perirenalno tkivo i limfovaskularna invazija izraženije su u slučaju svijetlostaničnog i papilarnog tip 1 karcinoma visokog nuklearnog gradusa. Papilarni karcinom tip 2 nema prisutnu limfovaskularnu invaziju neovisno o visini gradusa.

Novije studije pokazuju povezanost citogenetičkih promjena u karcinomu i prognoze bolesti (47). Nedavno je objavljeno da je niska razina bojenja karboanhidraze 9 može biti neovisni prognostički čimbenik lošijeg ishoda kod bolesnika s karcinomom bubrega (48). Delahunt u svom radu pak navodi da kod papilarnog karcinoma bubrega procjena ekspresije jezgrice kao jedinog parametra korelira bolje s ishodom od multiplih jezgrinih parametara (oblik i veličina jezgre, vidljivost jezgrice) u sklopu tradicionalnog ocjenjivanja po Fuhrmanovoj (49).

Brojna istraživanja usmjerena su na otkrivanje novih prognostičkih čimbenika, ali i na što precizniju klasifikaciju već znanih patohistoloških i kliničkih čimbenika važnih za prognozu karcinoma bubrega. Napredak u razumijevanju temeljne morfologije, imunohistokemije, citogenetike i molekularne patologije doveo je do ekspanzije različitih podtipova karcinoma koji se trenutno mogu prepoznati (23). Prema rezultatima istraživanja ističe se potreba za što preciznijom klasifikacijom nuklearnog gradusa karcinoma bubrega kao važnog prediktivnog čimbenika.

6. ZAKLJUČCI

1. U razdoblju od 01. 01. 2002. - 31. 12. 2011. godine u Kliničkom zavodu za patologiju, sudsku medicinu i citologiju KBC-a Split dijagnosticirana su 334 svijetlostanična karcinoma i 42 papilarna karcinoma bubrega.
2. Analiza godišnje raspodjele oboljelih pokazuje porast broja dijagnosticiranih za oba histološka tipa karcinoma.
3. Muškarci su češće obolijevali od žena i to u omjeru 2,4:1 za svijetlostanični te 3,6:1 za papilarni karcinom.
4. Prosječna dob oboljelih je 63 godine za svijetlostanični karcinom, 62 godine za papilarni karcinom tipa 1 i 66 godina za papilarni karcinom tipa 2.
5. Prosječna veličina svijetlostaničnog karcinoma je 5,76 cm, a papilarnog karcinoma 6,19 cm. Papilarni karcinom tip 1 imao je prosječnu veličinu 6,05cm, a 6,44 cm je imao papilarni karcinom tip 2.
6. Sarkomatoidnu komponentu je imalo 3,6 % svijetlostaničnih i 7,7% papilarnih karcinoma.
7. Svijetlostaničnih karcinoma niskog nuklearnog gradusa bilo je 72%, a visokog gradusa 28%.
8. Papilarni karcinom tip 1 bio je u 75% niskog, a 25% visokog nuklearnog gradusa, dok je papilarni karcinom tip 2 u obrnutom odnosu s 29% niskog i 71% visokog nuklearnog gradusa.
9. Karcinomi niskog nuklearnog gradusa prosječno su manje veličine od karcinoma visokog nuklearnog gradusa.
10. Svijetlostanični i papilarni tip 1 karcinomi visokog nuklearnog gradusa pokazuju veći postotak prisutne nekroze nego karcinomi niskog gradusa, dok papilarni karcinom tip 2 pokazuje prisutnost nekroze u visokom postotku neovisno o nuklearnom gradusu.
11. Invazija u perirenalno tkivo i limfovaskularna invazija izraženije su u slučaju svijetlostaničnih i papilarnih tip 1 karcinoma visokog nuklearnog gradusa. Papilarni karcinom tip 2 nema prisutnu limfovaskularnu invaziju neovisno o visini gradusa.

7. POPIS CITIRANE LITERATURE

1. Krmpotić-Nemanić J, Marušić A. Anatomija čovjeka. 2.izd, Zagreb: Medicinska naklada, 2007; str. 353-59.
2. Fanghanel J, Anderhuber F, Pera F i sur. Waldeyerova anatomija čovjeka. 17.izd, Zagreb: Golden marketing-tehnička knjiga, 2009; str. 486-89.
3. Duančić V. Osnove embriologije čovjeka. Beograd-Zagreb: Školska knjiga, 1985; str. 130-34.
4. Sadler T. Langmanova medicinska embriologija. 7.izd, Zagreb, Školska knjiga, 1996; str. 272-83.
5. Junqueira L, Carneiro J. Osnove histologije. Zagreb, Školska knjiga, 2005; str. 383-01.
6. Bostwick D, Cheng L. Urologic Surgical Pathology. Mosby Elsevier, 2008;82-93.
7. Damjanov I, Jukić S, Nola M. Patologija. 3. izd, Zagreb, Medicinska naklada, 2011; str.683-85.
8. Šitum M, Gotovac J. Urologija. 2.izd, Zagreb, Medicinska naklada, 2011; str. 119-24.
9. Vrdoljak E, Krajina Z, Šamija M. Klinička onkologija. Zagreb, Medicinska naklada, 2013; str.143-46.
10. Eble JN, Sauter G, Epstein JI et al. Pathology and Genetics of Tumours of the Urinary System and Male Genital Organs. World Health Organization Classification of Tumours. Lyon: IARC Press. 2004;12-29.
11. Dhote R, Pellicer-Coeuret M, Thiounn N et al. Risk factors for adult renal cell carcinoma: a systematic review and implications for prevention. BJU Int. 2000;86:20-27.
12. Gnarr JR, Tory K, Weng Y et al. Mutations of the VHL tumour suppressor gene in renal cell carcinoma. Nat Genet. 1994;7:85-90.
13. Parker AS, Cerhan JR, Janney CA et al. Smoking cessation and renal cell carcinoma. Ann Epidemiol. 2003;13:245-51.
14. Pischon T, Lahmann PH, Boeing H et al. Body size and risk of renal cell carcinoma in the European Prospective Investigation into Cancer and Nutrition (EPIC). Int J Cancer. 2006;118:728-38.
15. Ianhez LE, Lucon M, Nahas WC et al. Renal cell carcinoma in renal transplant patients. Urology. 2007;69:462-64.
16. Gold PJ, Fefer A, Thompson JA. Paraneoplastic manifestations of renal cell carcinoma. Semin Urol Oncol. 1996;14:216-22.

17. Muggia FM. Overview of cancer-related hypercalcemia: epidemiology and etiology. *Semin Oncol.* 1990;17:3-9.
18. Lindop GB, Fleming S. Renin in renal cell carcinoma-an immunocytochemical study using an antibody to pure human renin. *J Clin Pathol.* 1984;37:27-31.
19. Donmez T, Kale M, Ozyurek Y et al. Erythrocyte sedimentation rates in patients with renal cell carcinoma. *Eur Urol.* 1992;21:51-52.
20. Laski ME, Vugrin D. Paraneoplastic syndromes in hypernephroma. *Semin Nephrol.* 1987;7:123-30.
21. Amato RJ. Chemotherapy for renal cell carcinoma. *Semin Oncol.* 2000;27:177-86.
22. Yang JC, Haworth L, Sherry RM et al. A randomized trial of bevacizumab, an anti-vascular endothelial growth factor antibody, for metastatic renal cancer. *N Engl J Med.* 2003;349:427-34.
23. Srigley JR, Delahunt B, Eble JN et al. The International Society of Urological Pathology (ISUP) Vancouver Classification of Renal Neoplasia. *Am J Surg Pathol.* 2012;37(10),1469–89.
24. Zambrano NR, Lubensky IA, Merino MJ et al. Histopathology and molecular genetics of renal tumors toward unification of a classification system. *J Urol.* 1999;162:1246-58.
25. Mydlo JH, Bard RH. Analysis of papillary renal adenocarcinoma. *Urology.* 1987;30:529-34.
26. Lubensky I, Schmidt L, Zhuang Z et al. Hereditary and sporadic papillary renal carcinomas with c-met mutations share a distinct morphological phenotype. *Am J Pathol.* 1999; 155(2), 517–26.
27. Delahunt B, Eble JN. Papillary renal cell carcinoma: a clinicopathologic and immunohistochemical study of 105 tumors. *Mod Pathol.* 1997;10:537-44.
28. Amin MB, Corless CL, Renshaw AA et al. Papillary (chromophil) renal cell carcinoma: histomorphologic characteristics and evaluation of conventional pathologic prognostic parameters in 62 cases. *Am J Surg Pathol.* 1997; 21(6):621-35.
29. Tomas D. Gradus tumora. *Pliva zdravlje*[Internet]: Zagreb; 2011 [citirano 2015 June 15]. Dostupno na: <http://www.plivazdravlje.hr/aktualno/clanak/20568/Gradus-tumora.html>.
30. Novara G, Martignoni G, Artibani W et al. Grading systems in renal cell carcinoma. *J Urol.* 2007;177(2):430-36.
31. Goldstein NS. Grading of renal cell carcinoma. *Urol Clin North Am.* 1999;26(3):637-42.

32. Ficarra V, Martignoni G, Maffei N et al. Original and reviewed nuclear grading according to the Fuhrman system: A multivariate analysis of 388 patients with conventional renal cell carcinoma. *Cancer*. 2005;103(1), 68–75.
33. Edge S, Byrd D, Compton C et al. *AJCC Cancer Staging Manual*. 7th ed, Springer, American Joint Committee on Cancer. 2010; 479-86.
34. Delahunt B. Histopathologic prognostic indicators for renal cell carcinoma. *Semin Diagn Pathol*. 1998;15(1):68-76.
35. Forman D, Bray F, Brewster D et al. *Cancer Incidence in Five Continents Volume X*. Lyon, France, IARC Scientific Publications No. 164, IARC Press. 2014;658-60.
36. Šekerija M. Incidencija raka u Hrvatskoj 2012.godine. Hrvatski zavod za javno zdravstvo, Registar za rak. Zagreb, 2014. Bilten br.37.
37. Lang H, Lindner V, De Fromont M et al. Multicenter determination of optimal interobserver agreement using the Fuhrman grading system for renal cell carcinoma: Assessment of 241 patients with > 15-year follow-up. *Cancer*. 2005;103(3), 625–29.
38. Serrano M, Katz M, Yan Y et al. Percentage of high-grade carcinoma as a prognostic indicator in patients with renal cell carcinoma. *Cancer*. 2008;113(3), 477–83.
39. Delahunt B, Bethwaite PB, Nacey JN. Outcome prediction for renal cell carcinoma: evaluation of prognostic factors for tumours divided according to histological subtype. *Pathology*. 2007;39(5):459-65.
40. Fuhrman SA, Lasky LC, Limas C. Prognostic significance of morphologic parameters in renal cell carcinoma. *Am J Surg Pathol*. 1982; 6:655-63.
41. Bektas S, Bahadir B, Kandemir N et al. Intraobserver and interobserver variability of Fuhrman and modified Fuhrman grading systems for conventional renal cell carcinoma. *Am J Surg Pathol*. 2009;25(11):596-00.
42. Gudbjartsson T, Hardarson S, Petursdottir V et al. Histological subtyping and nuclear grading of renal cell carcinoma and their implications for survival: a retrospective nation-wide study of 629 patients. *Eur Urol*. 2005;48(4):593-00.
43. Peralta-Venturina M, Moch H, Amin M et al. Sarcomatoid differentiation in renal cell carcinoma: a study of 101 cases. *Am J Surg Pathol*. 2001;25:275-84.
44. Sengupta S, Lohse CM, Leibovitz BC et al. Histologic coagulative tumor necrosis as a prognostic indicator of renal cell carcinoma aggressiveness. *Cancer*. 2005;104:511-20.

45. Krušlin B, Tomic K, Tomas D et al. The correlation between the tumor necrosis and renal artery changes in renal cell carcinoma. *Int J Surg Pathol.* 2006;14:312-19.
46. Madbouly K, Al-Qahtani SM, Ghazwani Y et al. Microvascular tumor invasion: prognostic significance in low-stage renal cell carcinoma. *Urology.* 2007;69:670-74.
47. Godley P, Ataga K. Renal cell carcinoma. *Curr Opin Oncol.* 2000; 250-64.
48. Kirkali Z, Lekili M. Renal cell carcinoma: new prognostic factors. *Curr Opin Urol.* 2003;13(6):433-38.
49. Delahunt B. Advances and controversies in grading and staging of renal cell carcinoma. *Am J Surg Pathol.* 2009;22 Suppl 2(S2), 24–36.

8. SAŽETAK

Cilj istraživanja: Od ukupnog broja zloćudnih tumora u odraslih osoba, prosječno 3% otpada na karcinom bubrega. Napredak u razumijevanju temeljne morfologije, imunohistokemije, citogenetike i molekularne patologije doveo je do ekspanzije različitih podtipova karcinoma pri čemu 70-80% karcinoma bubrega čini svijetlostanični karcinom bubrega, 10-15% otpada na papilarni karcinom bubrega, a ostali su rjeđi histološki podtipovi. Cilj ovog istraživanja je odrediti demografske i patohistološke karakteristike svijetlostaničnog i papilarnog karcinoma bubrega

Ispitanici i metode: Retrospektivno istraživanje obuhvatilo je arhivski materijal 376 pacijenta dobiven nakon radikalne ili parcijalne nefrektomije te histološki potvrđene dijagnoze karcinoma bubrega u Kliničkom zavodu za patologiju, sudsku medicinu i citologiju KBC-a Split u vremenskom razdoblju od 01. 01. 2002. do 31.12. 2011. godine. Podciljevi studije su analizirati demografske i patohistološke karakteristike bolesnika, te analizirati prognostički značajne patohistološke čimbenike svijetlostaničnog i papilarnog karcinoma bubrega (veličina karcinoma, prisutnost nekroze, prisutnost vaskularne invazije i proširenost karcinoma) s obzirom na niski i visoki nuklearni gradus.

Rezultati: Od ukupnog broja karcinoma u studiji (n=376) dijagnosticirana su 334 svijetlostanična karcinoma i 42 papilarna karcinoma bubrega. Analiza godišnje raspodjele oboljelih pokazuje porast broja dijagnosticiranih za oba histološka tipa karcinoma. Muškarci su češće obolijevali od žena i to u omjeru 2,4:1 za svijetlostanični karcinom i 3,6:1 za papilarni karcinom. Prosječna dob oboljelih je 63 godine za svijetlostanični karcinom i 64 godine za papilarni karcinom. Analiza prognostičkih čimbenika s obzirom na nuklearni gradus karcinoma pokazala je da su karcinomi niskog gradusa prosječno manje veličine od karcinoma visokog gradusa. Svijetlostanični i papilarni tip 1 karcinomi visokog nuklearnog gradusa pokazuju veći postotak prisutne nekroze nego karcinomi niskog gradusa, dok papilarni karcinom tip 2 pokazuje prisutnost nekroze u visokom postotku neovisno o gradusu. Invazija u perirenalno tkivo i limfovaskularna invazija izraženije su u slučaju svijetlostaničnih i papilarnih tip 1 karcinoma visokog nuklearnog gradusa. Papilarni karcinom tip 2 nema prisutnu limfovaskularnu invaziju.

Zaključci: Brojna istraživanja usmjerena su na otkrivanje novih prognostičkih čimbenika, ali i na što precizniju klasifikaciju već znanih patohistoloških i kliničkih čimbenika važnih za prognozu karcinoma bubrega. Prema rezultatima istraživanja ističe se potreba za što preciznijom klasifikacijom nuklearnog gradusa karcinoma bubrega kao važnog prediktivnog čimbenika.

9. SUMMARY

Diploma thesis title: Pathohistological characteristics of clear cell and papillary renal cell carcinoma in patients in the Department of Pathology University Hospital Split between 2002. – 2011.

Objectives and background: Renal cell carcinoma (RCC) accounts for approximately 3% of adult malignancies. Advances in understanding of basic morphology, immunohistochemistry, cytogenetics and molecular pathology have led to more precise classification. About 70-80% of kidney cancers are clear cell RCC, 10-15% are papillary carcinoma and the remainder are rare malignancies.

Patients and Methods: From January 2002 until December 2011 case records of 376 patients who underwent partial or complete nephrectomy with confirmed diagnosis of renal cell carcinoma were retrospectively reviewed. Data were collected from archives of the Department of Pathology, University Hospital Split. Objectives of the study are to analyze the demographic and pathological characteristics of patients, and to analyze the prognostic significant histopathological factors of clear cell and papillary RCC (cancer size, presence of necrosis, the presence of vascular invasion and the degree of invasion of cancer) due to the low and high nuclear grade.

Results: Of the total number of cancers in the study (n=376) there were 334 clear cell RCC and 42 papillary RCC. Analysis of the annual distribution of patients showed an increase in the number of diagnosed for both histological types of carcinoma. The majority of patients were males, with a ratio of approximately 2,4:1 for clear cell RCC and 3,6:1 for papillary RCC. The average age of patients with clear cell RCC was 63 years old, and for papillary RCC 64 year old. The analysis of prognostic factors with consideration to the nuclear grade of cancers showed that low grade carcinomas has lower average size than high grade carcinomas. Clear cell and papillary type 1 carcinoma of high nuclear grade shows a higher rate of the present necrosis than low grade carcinoma. Papillary carcinoma type 2 shows the presence of necrosis in a high percentage, regardless of the nuclear grade. Invasion of the perirenal tissue and vascular invasion, are more pronounced in the case of clear cell and papillary type 1 carcinoma of high nuclear grade than the lower grade. Papillary carcinoma type 2 shows no lymphovascular invasion.

Conclusions: Numerous studies have focused on the discovery of new prognostic factors, but also on a more accurate classification already known histopathological and clinical factors important for the prognosis of kidney cancer. The research shows the need for more precise classification of nuclear grade of renal cell carcinoma as an important predictive factor.

10. ŽIVOTOPIS

OSOBNI PODACI

Ime i prezime: Ivona Mateljan
Datum rođenja: 11. siječnja 1991.
Mjesto rođenja: Split, Republika Hrvatska
Državljanstvo: Hrvatsko
Narodnost: Hrvatica
Kućna adresa: Janka Rodina 4, 21215 Kaštel Lukšić
e-mail: mateljanka@gmail.com

OBRAZOVANJE

- 1997. - 2005. Osnovna škola „Ostrog“, Kaštel Lukšić
- 2005. - 2009. IV. opća gimnazija „Marko Marulić“, Split
- 2009. – 2015. Medicinski fakultet Sveučilišta u Splitu, smjer doktor medicine

NAGRADE

- 2009. - Pohvalnica IV. gimnazije „Marko Marulić“ za izvrsne rezultate i postignut opći uspjeh (5.0) tijekom školovanja.
- 2015. - Dekanova nagrada za akademsku godinu 2013./2014. za izvanredne rezultate postignute tijekom studija po ukupnom prosjeku ocjena.
- 2015. - Rektorova nagrada za izvrsnost u akademskoj godini 2013./2014.

KONGRESNI SAŽECI

1. Mateljan I, Livaja T, Golubić M, Almić A, Begović I, Kokeza M, Gudelj K, Jurlina M, Poljak N, Vilović K. **EGFR/HER2 negative Acinic cell carcinoma arising in Nasal Cavity- case report.** In Book of Abstracts of the 8th ISABS Conference on Forensic, Anthropologic and Medical Genetics and Mayo Clinic Lectures in Translational Medicine. 2013 June 24-28; Split, Croatia
2. Kokeza M, Gudelj K, Livaja T, Mateljan I, Golubić M, Almić A, Begović I, Bušić Nj, Vilović K. **p53 and p16 (INK) in an unusual histopathological picture of lower lip lesion- case report.** In Book of Abstracts of the 8th ISABS Conference on Forensic, Anthropologic and Medical Genetics and Mayo Clinic Lectures in Translational Medicine. 2013 June 24-28; Split, Croatia

3. Golubić M, Almić A, Begović I, Kokeza M, Gudelj K, Livaja T, Mateljan I, Stipić R, Vilović K. **Non-traumatic mucosal neuroma of gallbladder non associated with MEN 2B– case report.** In Book of Abstracts of the 8th ISABS Conference on Forensic, Anthropologic and Medical Genetics and Mayo Clinic Lectures in Translational Medicine. 2013 June 24-28; Split, Croatia
4. Mateljan I, Livaja T, Vilović K. **Correlation between expression of immunohistochemical staining for CK7 and CD10 with Fuhrman grade in Clear Cell Renal Cell Carcinoma.** In Book of Abstracts of the 9th ISABS Conference on Forensic, Anthropologic Genetics and Mayo Clinic Lectures in Individualized Medicine. 2015 June 22-26; Bol, Croatia
5. Livaja T, Mateljan I, Golubić M, Vuko A, Vilović K. **Expression of HIF1 α in initially metastatic and non-metastatic germ cell tumors of the testis.** In Book of Abstracts of the 9th ISABS Conference on Forensic, Anthropologic Genetics and Mayo Clinic Lectures in Individualized Medicine. 2015 June 22-26; Bol, Croatia

VJEŠTINE I AKTIVNOSTI

- Demonstratorica na Katedri za anatomiji u akademskoj godini 2013./2014. i 2014./2015.
- Poznavanje stranih jezika: aktivno služenje engleskim jezikom, pasivno poznavanje talijanskog jezika.

ČLANSTVA

- 2012. - 2014. godine član CroMSIC- udruge (Croatian Medical Students' International Committee)

OSTALE AKTIVNOSTI

- 2003. - 2004. godine članica orkestra (klarinet) HGD "Biranj", Kaštel Lukšić
- 2005. - 2009. godine članica zbora IV. gimnazije "Marko Marulić"
- Vozačka dozvola B kategorije.