

Stupanj deformacije lumbalnog kralješka nakon konzervativnog liječenja prijeloma

Mitar, Ana Maria

Master's thesis / Diplomski rad

2017

Degree Grantor / Ustanova koja je dodijelila akademski / stručni stupanj: **University of Split, School of Medicine / Sveučilište u Splitu, Medicinski fakultet**

Permanent link / Trajna poveznica: <https://um.nsk.hr/um:nbn:hr:171:614821>

Rights / Prava: [In copyright](#) / [Zaštićeno autorskim pravom.](#)

Download date / Datum preuzimanja: **2024-07-14**



Repository / Repozitorij:

[MEFST Repository](#)



UNIVERSITY OF SPLIT



SVEUČILIŠTE U SPLITU
MEDICINSKI FAKULTET

Ana Maria Mitar

**STUPANJ DEFORMACIJE LUMBALNOG KRALJEŠKA NAKON
KONZERVATIVNOG LIJEČENJA PRIJELOMA**

Diplomski rad

Akadska godina:

2016./2017.

Mentor:

Prof. dr. sc. Vladimir Boschi, dr.med

U Splitu, lipanj 2017.

SVEUČILIŠTE U SPLITU
MEDICINSKI FAKULTET

Ana Maria Mitar

**STUPANJ DEFORMACIJE LUMBALNOG KRALJEŠKA NAKON
KONZERVATIVNOG LIJEČENJA PRIJELOMA**

Diplomski rad

Akadska godina:

2016./2017.

Mentor:

Prof. dr. sc. Vladimir Boschi, dr. med

U Splitu, lipanj 2017.

SADRŽAJ:

1. UVOD	1
1.1. Anatomija	2
1.1.1. Anatomija lumbalne kralježnice.....	2
1.1.2. Anatomija lumbalnog kralješka	3
1.2. Etiologija, mehanizam nastanka ozljeda kralježnice i vrste prijeloma lumbalnog kralješka.....	5
1.3. Liječenje ozljeda lumbalne kralježnice	7
1.4. Sagittal indeks i njegovo mjerenje.....	10
2. CILJ ISTRAŽIVANJA	11
2.1. Ciljevi istraživanja.....	12
2.2. Hipoteza.....	12
3. MATERIJALI I METODE	13
3.1. Opis istraživanja i kriteriji uključenja i isključenja iz istraživanje.....	14
3.2. Subjekti istraživanja	15
3.3. Statistička obrada podataka	16
4. REZULTATI	17
4.1. Stupanj angulacije lumbalnog kralješka	18
4.2. Raspodjela prijeloma po nivoima kralježaka.....	20
4.3. Raspodjela prijeloma prema spolu	20
5. RASPRAVA	21
6. ZAKLJUČAK	25
7. POPIS CITIRANE LITERATURE	27
8. SAŽETAK	31
9. SUMMARY	33
10. ŽIVOTOPIS	35

Zahvaljujem se svom mentoru prof. dr. sc. Vladimiru Boschuu, dr. med. na susretljivosti, strpljenju i pomoći tijekom izrade ovog diplomskog rada.

Veliko hvala kolegi Josipu Anđelu Borovcu na pomoći sa statistikom.

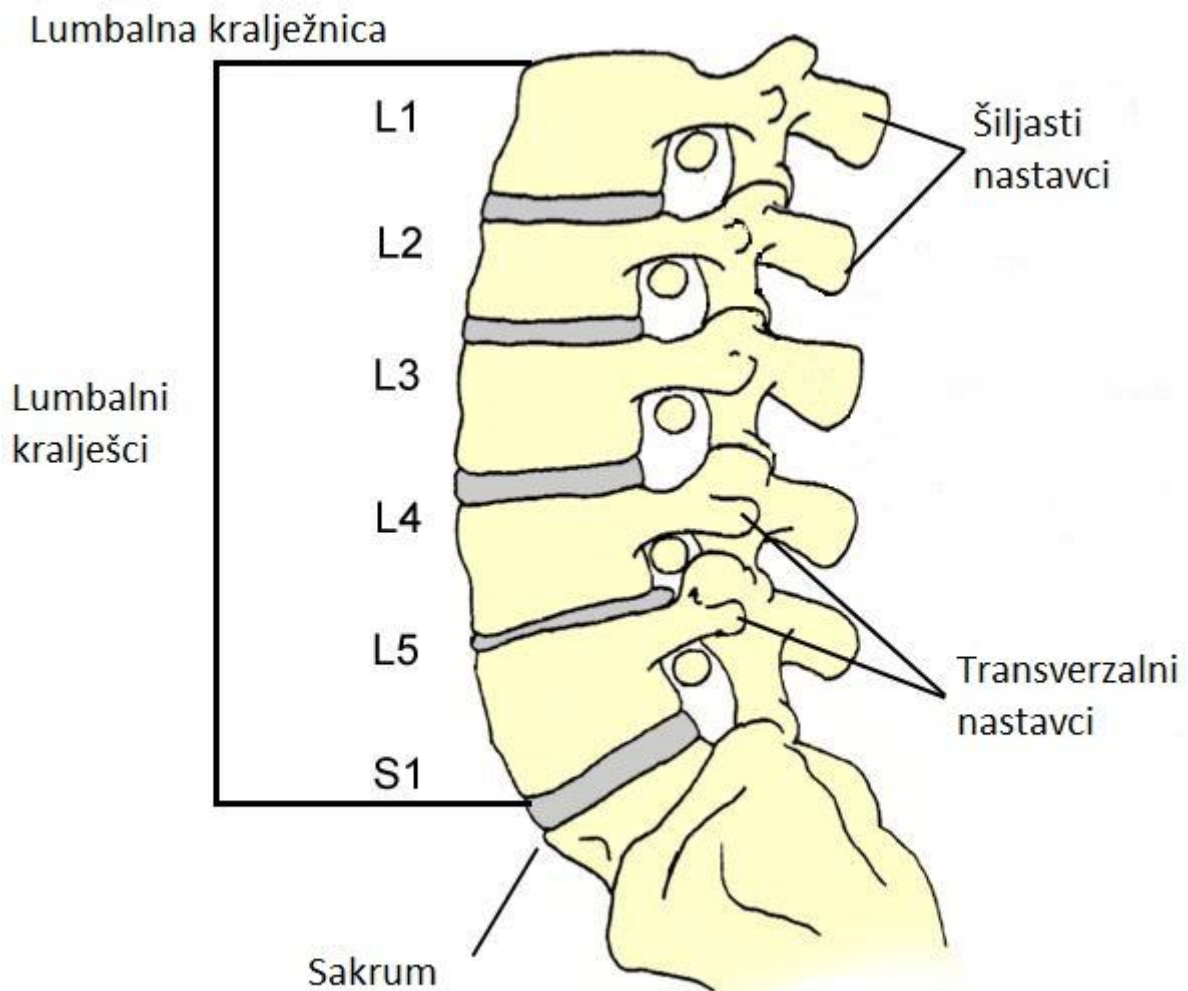
Hvala mojim najbližima koji su bili uz mene tijekom ovog akademskog putovanja.

1. UVOD

1.1. Anatomija

1.1.1. Anatomija lumbalne kralježnice

Kralježnica je nosivi stup tijela koji je sastavljen od koštanog tkiva, međukralježničkih diskusa te zglobova i ligamenata. Lumbalna ili slabinska kralježnica se nalazi između prsnog dijela kralježnice, vertebrae thoracicae i križne kosti, os sacrum te je građena od pet kralježaka, koje označavamo s velikim slovom „L“ te brojevima od 1 do 5 (L1-L5). Na gornjem kraju slabinske kralježnice je torakolumbalni spoj koji formiraju zadnja dva prsna kralješka skupa s prvim i drugim slabinskim kralješkom, a prema dolje je preko križne kosti spojena s zdjeličnim kostima (1).

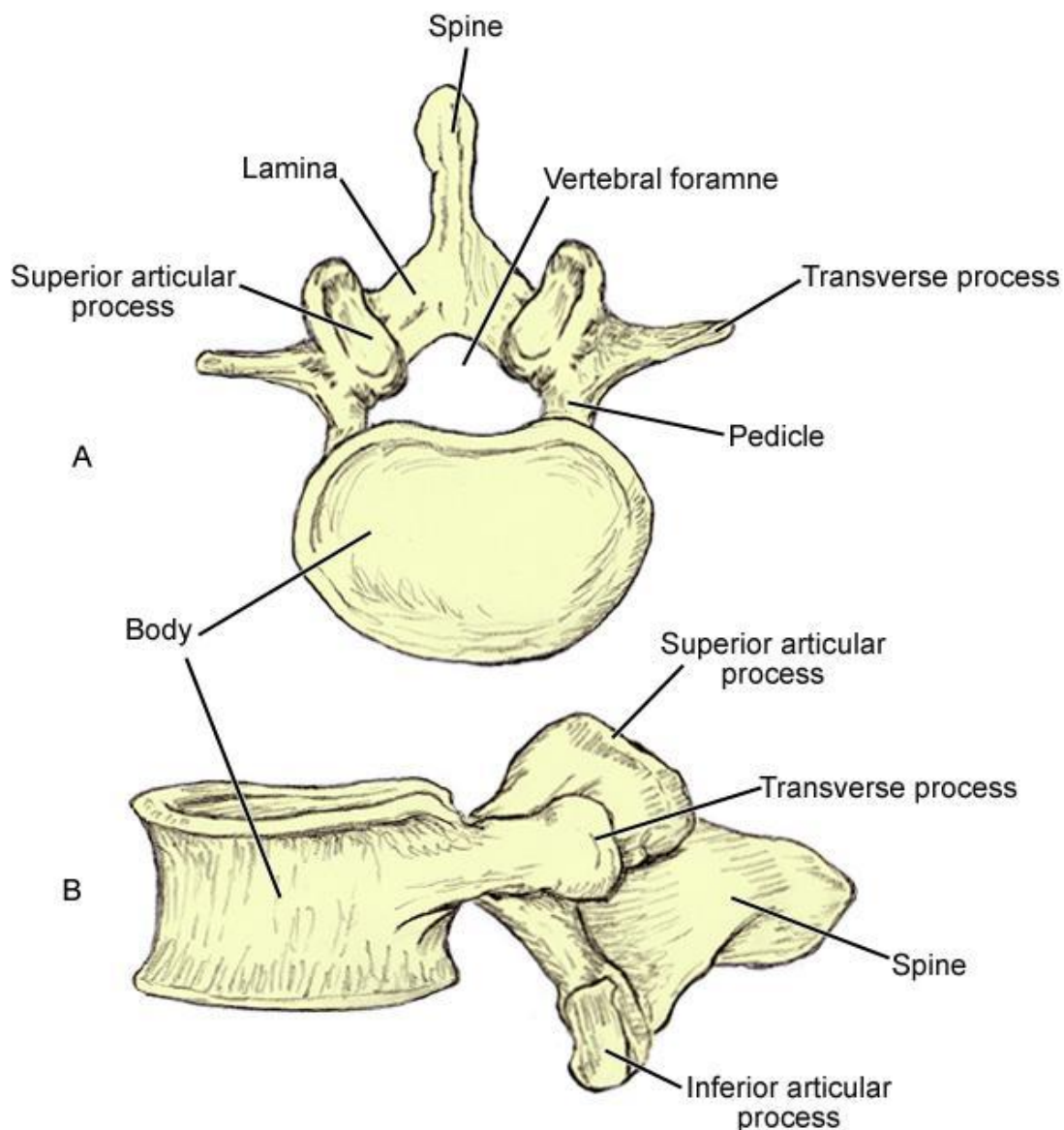


Slika 1. Anatomija lumbalne kralježnice (preuzeto s <https://emedicine.medscape.com>).

1.1.2. Anatomija lumbalnog kralješka

Svi kralješci imaju svoja opća obilježja, a svaka skupina svoje posebitosti. U anatomiji/građi kralješka razlikujemo trup (corpus vertebrae), luk (arcus vertebrae) te sedam nastavaka (jedan šiljasti nastavak, par poprječnih te dva para zglobnih nastavaka). Po njihovim karakteristikama lumbalne kralješke klasificiramo kao najmasivnije kralješke ljudske kralježnice. Osobitosti lumbalnih kralješka su postojanje postraničnih rebrenih nastavaka, zatim masivan jajoliki trup koji je znatno veći nego u drugih kralježakate trokutasti vertebralni otvor koji je uži nego kod vratnih, a širi nego kod prsnih kralješka. Trup je izbočen na prednjoj, a udubljen na stražnjoj strani. Izgrađen je od spužvaste kosti koja je obložena tankim pločama kompaktne kosti (1).

Šiljasti nastavak slabinskih kralješka je također, masivan, pločast te položen u sagitalnom smjeru, a poprečni je zakržljao te se pojavljuje u obliku dviju kvržica: gornje-processus mamillaris te donje-processus accessorius. Gornji zglobni nastavci su konkavni, razmaknuti i obuhvaćaju donje zglobne nastavke što su konveksni i smješteni bliže središnjoj crti. Gornje zglobne plohe okrenute su medijalno, a donje lateralno. Postranično od zglobnih nastavaka nalazi se zakržljalo rebro koje je sraslo s trupom kralješka te tvori poprječno postavljen nastavak koji se naziva processus costiformis (1).



Slika 2. Anatomija lumbalnog kralješka (preuzeto s <https://emedicine.medscape.com>).

Najveći pokretni kralježak je peti slabinski kralježak. Njegov trup je klinastog oblika i nešto je viši sprijeda nego straga. To omogućuje da sa samom križnom kosti čini izbočenje-promontorium, a lumbosakralni kut koji nastaje iznosi nekih 130 stupnjeva. Njegovi donji zglobni nastavci su ravni i postavljeni u transverzalnoj ravnini. Osobito je jak rebreni nastavak jer ga izvlači iliolumbalna sveza dok je njegov šiljasti nastavak zakrčljao (1).

1.2. Etiologija, mehanizam nastanka ozljeda kralježnice i vrste prijeloma lumbalnog kralješka

Osnovne funkcije kralježnice su prijenos sila opterećenja od glave i trupa do zdjelice, omogućavanje pokreta između pojedinih dijelova tijela te zaštita kralježničke moždine od mehaničkog oštećenja. U slučaju ozljede kralježnice može doći do poremećaja nekih od funkcija. Posljedica najtežih ozljeda može biti neurološki deficit s posljedično oslabljenim svim funkcijama (2).

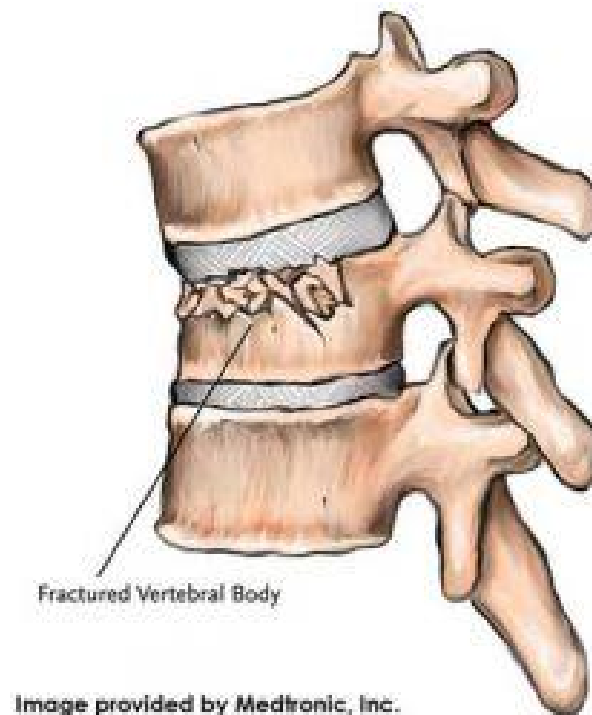
Etiologija ozljeda torakolumbalne kralježnice uglavnom ovisi o dobi pacijenata. Kod starijih se osoba uglavnom susreću kompresijski lomovi koji su najčešće uzrokovani osteoporozom ili drugim metaboličkim koštanim poremećajima. Mlađi se bolesnici ozljeđuju u prometnim nesrećama i to najčešće padom s motocikla. Pri tome nastaju politraume, pri čemu su lomovi torakolumbalne kralježnice povezani s kardiopulmonalnim, abdominalnim, kranio cerebralnim ozljedama te lomovima dugih cjevastih kostiju (2).

Među ozljede kralježnice ubrajamo i hernijacije intervertebralnih diskova, izolirana oštećenja i izolirane lomove te luksacijske lomove kralježaka. Iako se radi o posebnim patološko-anatomskim entitetima njih ne možemo odijeljeno razmatrati zbog sličnosti u simptomatologiji kojom dominira lezija kralježničke moždine. Unatoč tomu što na temelju iskustva možemo uspostaviti određenu korelaciju između težine oštećenja koštanih struktura i stupnja neuroloških ispada, to nikako ne možemo primijeniti kao opće pravilo (3).

U ovom području kralježnice najpodložniji ozljedama je torakolumbalni prijelaz, dakle područje Th12-L1. Većinom je riječ o traumatskom mehanizmu kod kojeg dolazi do hiperfleksije tijekom pada s visine pri čemu se bolesnik naglo sagne prema naprijed ili pada sjedeći na podlogu pri čemu se sila prenosi na kralježnicu. Rendgenološkom obradom češće ćemo dijagnosticirati simetrične kompresijske lomove trupa kralježaka dok ćemo lomove i luksacijske lomove poprečnih i trnastih nastavaka, lamine te zglobnih ploha znatno rjeđe susresti (3).

U području lumbalne kralježnice najčešća ozljeda je kompresivni prijelom trupa kralješka. Najčešći mehanizam nastanka jest izravno djelovanje sile na kralježnicu. Najčešće djeluju aksijalna kompresija i fleksija. Ukoliko središnja sila djeluje na uzdužnu os kralježnice dolazi do jednakomjernog spljoštavanja kralješka, dok zajedničkim djelovanjem te sile i fleksije, kada je osočina kompresije pomaknuta prema naprijed, nastaje kompresivni prijelom

trupa kralješka s jačom kompresijom prednjeg dijela trupa (2). Isto tako moramo pomisliti na moguće popratno oštećenje kralježničke moždine koje obično nastaje zbog kominucijskog loma kralješka, lamine ili zglobnih nastavaka koji su utisnuti u koštani kanal (3). Danas postoji mnogo podjela ozljeda lumbalne kralježnice. Svrha podjela je razlikovanje stabilnih od nestabilnih ozljeda kako bi se primijenio pravilan način liječenja. U kliničkoj praksi najčešće korištena je AO podjela po kojoj se razlikujemo tri tipa prijeloma. Tip A obuhvaća kompresijske prijelome koji su posljedica aksijalnog opterećenja, bilo s ili bez fleksije. Kod te vrste prijeloma zahvaćen je samo trup kralješka te je većina takvih prijeloma stabilna. Tip B obuhvaća distrakcijsku ozljedu kod koje u prvom redu imamo ozljedu ligamenata stražnjeg kompleksa kralješka, u koji spadaju supraspinozni, interspinozni i žuti ligament, uz ozljedu trupa kralješka ili intervertebralnog diska. Tip C je rotacijska ozljeda odnosno svaka ozljeda koštanog sustava ili ligamenata kralježnice (4). Tipovi prijeloma B i C uvijek označavaju nestabilnu ozljedu. Ove osnovne vrste prijeloma dalje su podijeljene na brojne podtipove ovisno o kompleksnosti prijeloma i pomaku ulomaka no njihovo navođenje nije svrhovito za ovu temu (2).



Slika 3. Kompresivni prijelom kralješka (preuzeto s <https://www.spinemd.com>).

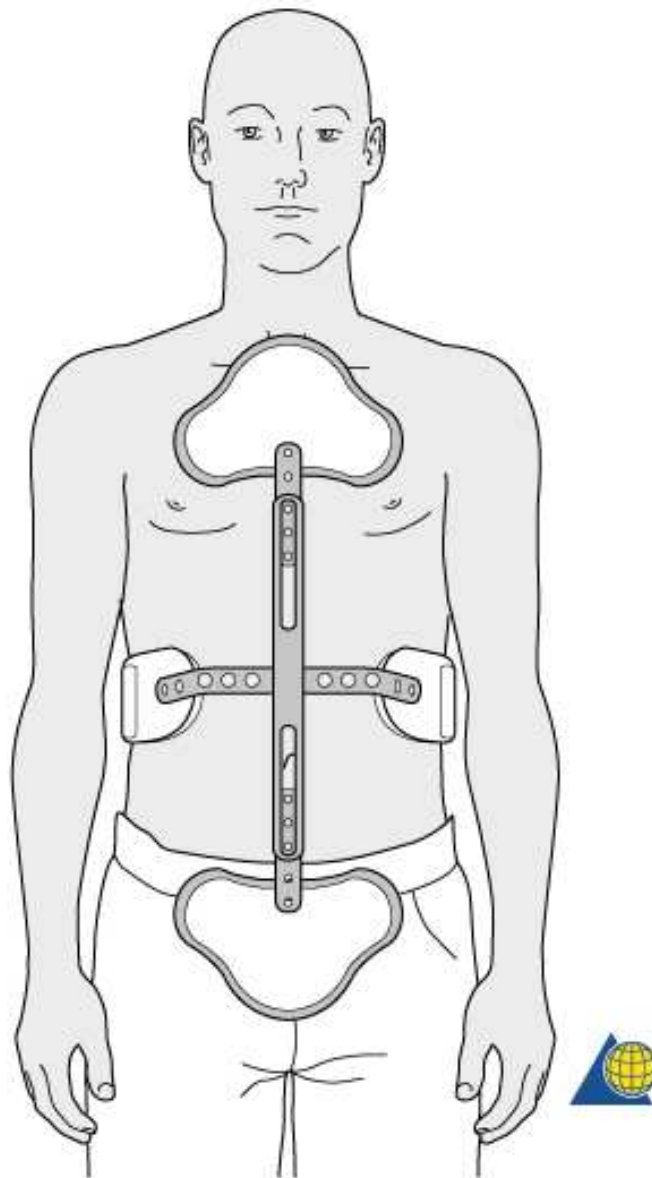
1.3. Liječenje ozljeda lumbalne kralježnice

Temeljni ciljevi u liječenju ozljeda kralježnice su održati maksimalnu funkciju kralježnice, prevenirati nestabilnost kralježnice, održati postojeće neurološke funkcije te smanjiti bolove i deformacije. Prilikom zbrinjavanja prednost imaju smetnje u području krvožilnog, respiratornog te središnjeg živčanog sustava (3).

Osnovno načelo kojeg se pridržavamo u liječenju ozljeda kralježnice jest da stabilne ozljede možemo liječiti konzervativno, a nestabilne liječimo kirurški, iako se u nekim slučajevima čak i nestabilne ozljede mogu liječiti konzervativno, ali tada je potrebno strogo poštivati određena načela (2).

Stabilne ozljede kralježnice, pri kojimaočekujemo uredno koštano cijeljenje, liječimo konzervativno i to mirovanjem u krevetu uz primjenu analgetika do smirivanja akutnih bolova koje obično traju nekoliko dana od ozljede. Mjere koje se poduzimaju u međuvremenu ovise o opsegu inicijalne traume, stabilnosti kralježnice te neurološkom nalazu, zatim slijedi imobilizacija uz zaštitu ozlijeđenog dijela kralježnice odgovarajućom ortozom. Iako se mnogi autori koriste terminom imobilizacija kralježnice, točnije je koristiti termin ograničavanje kretnji kralježnice ili zaštita kralježnice jer je fizički nemoguće potpuno imobilizirati kralježnicu (2).

Kod liječenja stabilnih fraktura moguće su različite metode liječenja. Do sada, u svijetu se za liječenje ovakvih fraktura najčešće za imobilizaciju koristi sadrena udlaga. U nekim se centrima, prije postavljanja sadrene udlage učini zatvorena repozicija. Za stabilne frakture u Splitu najčešće koristimo Jewett ortoza. Jewett ortoza je trouporišna ortoza za lumbalnu kralježnicu, a uporišta su sternum, kriste ilijake i lumbalna kralježnica. Ortoza se nosi od 10 do 12 tjedana uz redovite rendgenske kontrole u traumatološkoj ambulanti, potom se skida te se bolesnika upućuje na fizikalnu terapiju (2).



Slika 4. Jewett ortoza (preuzeto s <https://www2.aofoundation.org>).

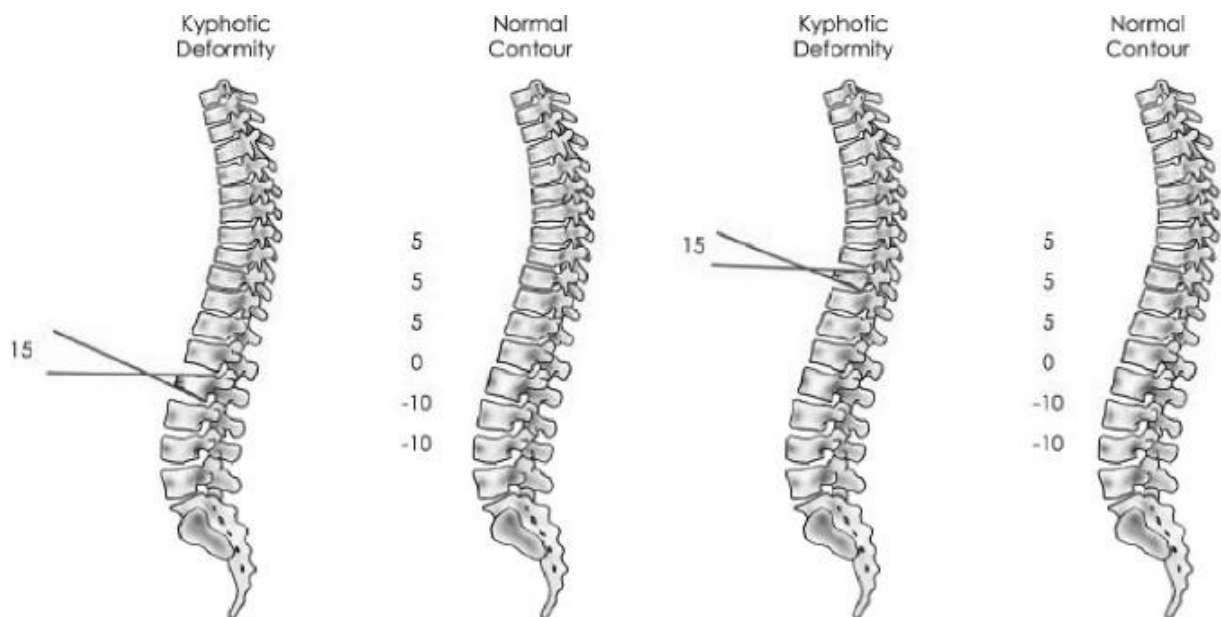
Nestabilne ozljede kralježnice liječimo kirurški. S obzirom da su kod takvih ozljeda kralješci često dislocirani, a sama osovina kralježnice je narušena potrebno je učiniti repoziciju prije stabilizacije. Prema suvremenim načelima operacijske stabilizacije potrebno je prvo učiniti fiksaciju najkraćeg dijela kralježnice nekom od metoda unutarnje fiksacije, a zatim fuziju kostiju ozlijeđenog odsječka uz pomoć transplantata autologne kosti. Za

stabilizaciju torakolumbalne kralježnice se koristi tehnika transpedikularne fiksacije koja se ujedno smatra i najstabilnijom. Poslije operacije zaštitimo kralježnicu nekom od ortoza u trajanju od 8 do 12 tjedana, a bolesnik može ustati drugi do treći dan nakon operacije te se, ukoliko nema neuroloških ispada, otpušta kući sedam do deset dana od završetka operacije (2).

1.4. Sagittal indeks i njegovo mjerenje

U nastojanju da se kvantificira rizik za kasni napredak u prijelomnim pukotinama određen je Sagittal indeks (SI) koji pomaže u određivanju segmentalne deformacije na razini prijeloma. SI je mjera kifoze segmentalne deformacije ispravljene za normalnu sagitalnu konturu na razini deformiranog segmenta (5).

Sagittal indeks mjeri kut između donje ploče kralješka iznad i donje ploče indeksiranog kralješka te mu se oduzme osnovna sagitalna krivulja na razini prijeloma koja ima različiti iznos na različitim dijelovima kralježnice. Tako osnovna sagitalna krivulja iznosi 5° u prsnoj kralježnici, 0° na torakolumbalnom spoju te -10° u lumbalnoj kralježnici (5).



Slika 5. Način mjerenja Sagittalnog indexa po prijedlogu Farcy i sur (5) uz prikazane iznose osnovne sagitalne krivulje prema razinama kralježnice (preuzeto s <https://www.researchgate.net>).

2. CILJ ISTRAŽIVANJA

2.1. Ciljevi istraživanja

Cilj ovog istraživanja je ustanoviti postoji li progresija kifoze nakon konzervativnog liječenja kompresivnog prijeloma trupa kralješka te kolikog je ona stupnja.

Sekundarni cilj ovog istraživanja je poboljšanje kvalitete konzervativnog liječenja kompresivnog prijeloma lumbalnog kralješka ispitivajući valjanost liječenja kompresivnog prijeloma trupa lumbalnog kralješka Jewett ortozom.

2.2. Hipoteza

Tijekom konzervativnog liječenja kompresivnog prijeloma lumbalnog kralješka ne postoji opasnost od daljnjeg pogoršanja stanja u smislu kolapsa trupa kralješka te posljedične kifoze lumbalnog kralješka i moguće opstrukcije lumbalnog kanala.

3. MATERIJALI I METODE

3.1. Opis istraživanja i kriteriji uključenja i isključenja iz istraživanje

Ovo je retrospektivno presječno istraživanje u koje su uključeni pacijenti u dobi od 35 do 45 godina liječeni konzervativnim pristupom zbog kompresivnog prijeloma trupa lumbalnog kralješka u Zavodu za ortopediju i traumatologiju KBC-a Split u razdoblju od 1. siječnja 2012. do 31. prosinca 2016. godine. Podatci za ovo istraživanje su prikupljeni uvidom u medicinsku dokumentaciju Zavoda KBC-a Split.

Pacijenti su uključeni u istraživanje po sljedećim kriterijima:

1. Kompresivni prijelom trupa kralješka (AO: A2 tip)
2. Sagittal indeks kralježnice (SI) mjeren na prijemu u iznosu između 10° i 15°
3. Pacijenti liječeni isključivo konzervativno Jewett ortozom
4. Dob: 35-45 godina
5. Spol: muški i ženski

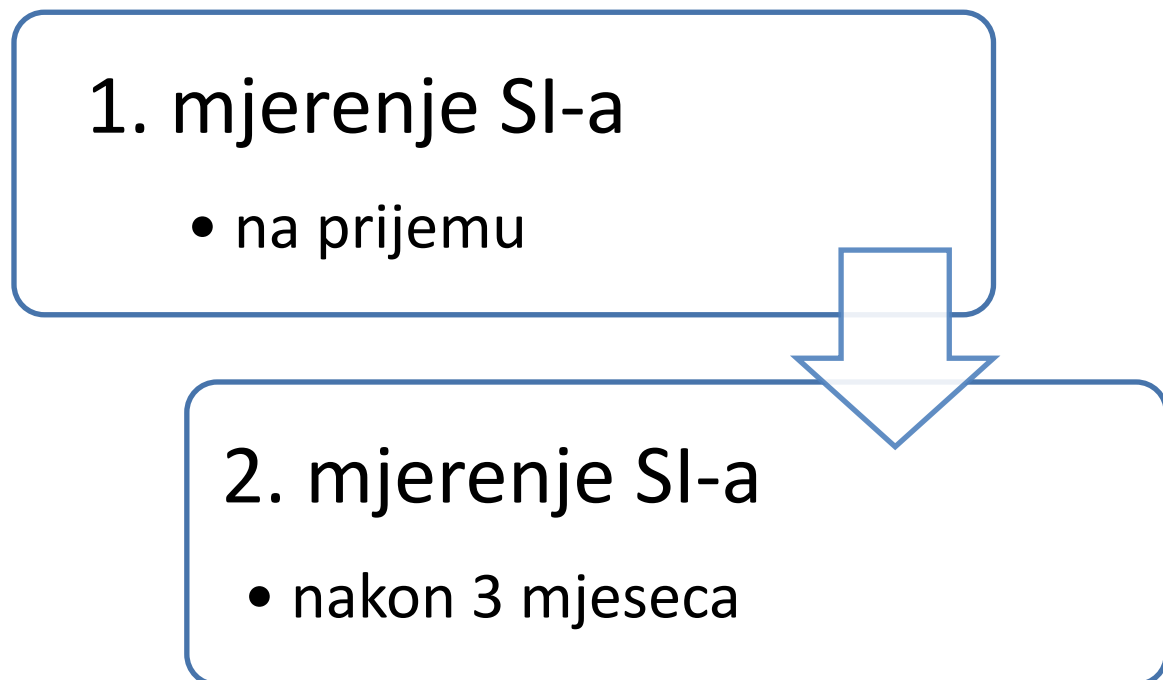
Pacijenti su isključeni iz istraživanja po sljedećim kriterijima:

1. Pacijenti s neurološkim ispadima
2. Pacijenti s znakovima patološkog prijeloma kralješka
3. Pacijenti liječeni operacijskom repozicijom

3.2. Subjekti istraživanja

U istraživanju je analizirano ukupno 100 pacijenata od čega je 61 muškarac i 39 žena. Uvidom u medicinsku dokumentaciju ustanovili smo da su pacijenti liječeni konzervativno Jewett ortozom bez prethodne repozicije. Liječeni su imobilizacijom 3 mjeseca uz preporuku da leže na tvrdoj podlozi te da kod ustajanja koriste Jewett ortozu. Uz to im je preporučeno da u prvih mjesec dana izbjegavaju sjedenje.

Pacijenti su redovito praćeni u traumatološkoj ambulanti uz redovite RTG snimke. Nakon 3 mjeseca učinjen im je RTG snimak na kojem je izmjeren novi Sagittal indeks (SI). Uz to je praćeno da li su se nakon liječenja pojavile neke druge komplikacije osim progresije kifoze, u smislu neuroloških ispada ili smrti pacijenata.



Slika 6. Grafički prikaz praćenja Sagittal indexa.

3.3. Statistička obrada podataka

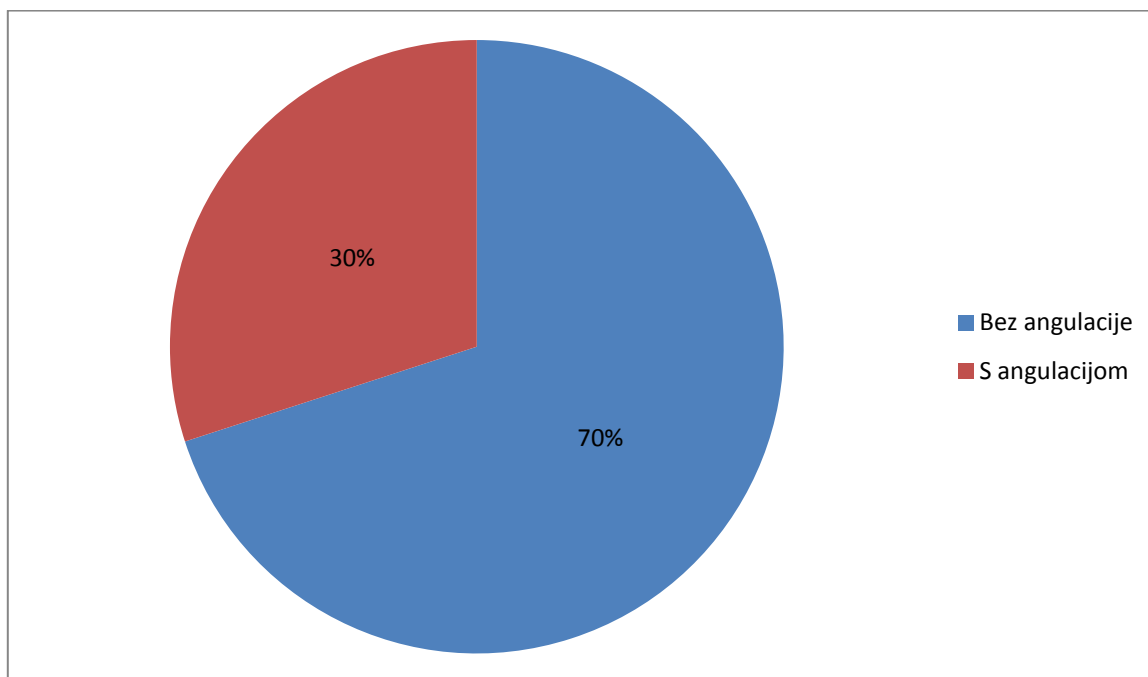
Svi prikupljeni podaci o pacijentima s kompresivnim prijelomom trupa lumbalnog kralješka su bili uneseni u program Microsoft Office Excel 2007. U statističkoj obradi je korišten programski paket SPSS Statistics for Windows, verzija 23.0 (IBM, Armonk, NY). Za izračun p vrijednosti korišten je t-test. Kao razina statističke značajnosti uzeta je vrijednost $p < 0,05$.

4. **REZULTATI**

Analizom prikupljenih podataka utvrđeno je da je u razdoblju od 1. siječnja 2012. do 31. prosinca 2016. godine zbog kompresivnog prijeloma trupa lumbalnog kralješka u Zavodu za ortopediju i traumatologiju liječeno 100 pacijenata.

4.1. Stupanj angulacije lumbalnog kralješka

Mjerenjem Sagittal indexa nakon 3 mjeseca ustanovili smo da u 70 pacijenata nije došlo do promjene angulacije, a kod njih 30 je došlo do promjene angulacije. Statističkim t-testom je pokazano da je bilo značajno više ispitanika bez angulacije u odnosu na ispitanike s angulacijom bilo kojeg stupnja ($p < 0.001$).

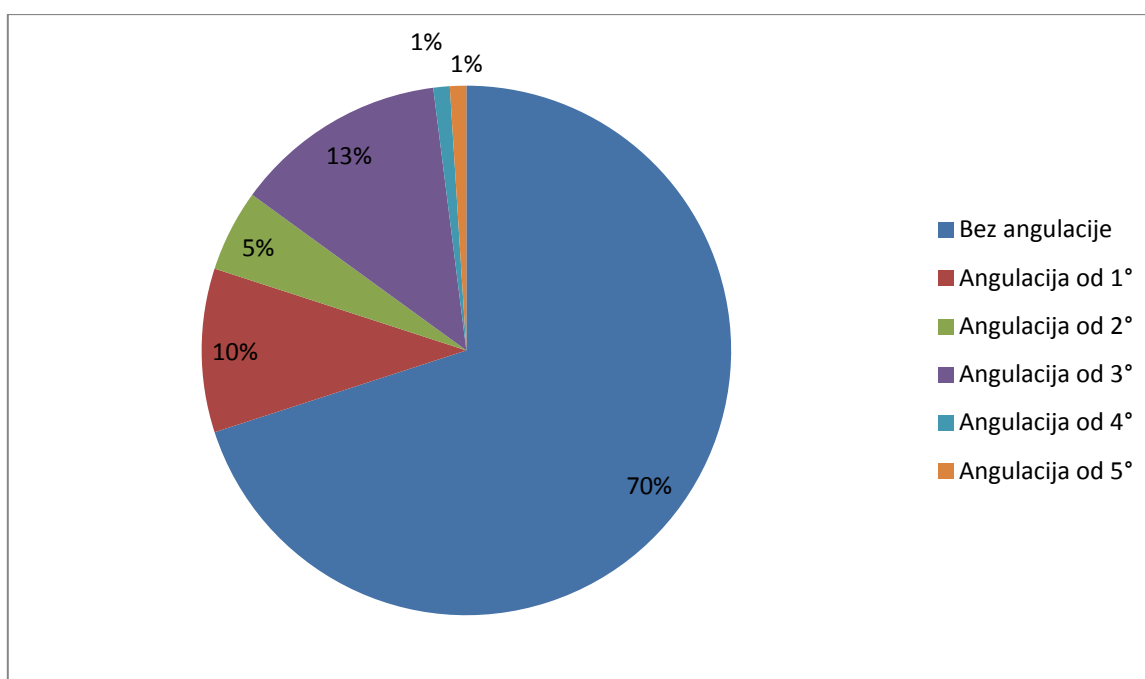


Slika 7. Grafički prikaz raspodjele ispitanika s obzirom na angulaciju.

Od 30 ispitanika s angulacijom kod njih 28 je promjena angulacije iznosila od 1° do 3°, a kod 2 ispitanika promjena je iznosila između 4° i 5° (Tablica 1).

Tablica 1. Raspodjela ispitanika s obzirom na stupanj angulacije (n=100)

Stupanj angulacije	Broj ispitanika (%)
Bez angulacije	70
Angulacija od 1°	10
Angulacija od 2°	5
Angulacija od 3°	13
Angulacija od 4°	1
Angulacija od 5°	1



Slika 8. Kružni dijagram promjene stupnja angulacije lumbalnog kralješka na ukupan broj pacijenata

Prosječni stupanj angulacije u skupini ispitanika s angulacijom (N=30) je bio 2.27 stupnjeva +/- 1.081 (standardna devijacija-SD). Prosječni stupanj angulacije na čitavom uzorku (N=100) je bio 0.68 stupnjeva +/- 1.197 (standardna devijacija-SD). Niti jedan pacijent nakon liječenja nije imao posttraumatske komplikacije.

4.2. Raspodjela prijeloma po nivoima kralježaka

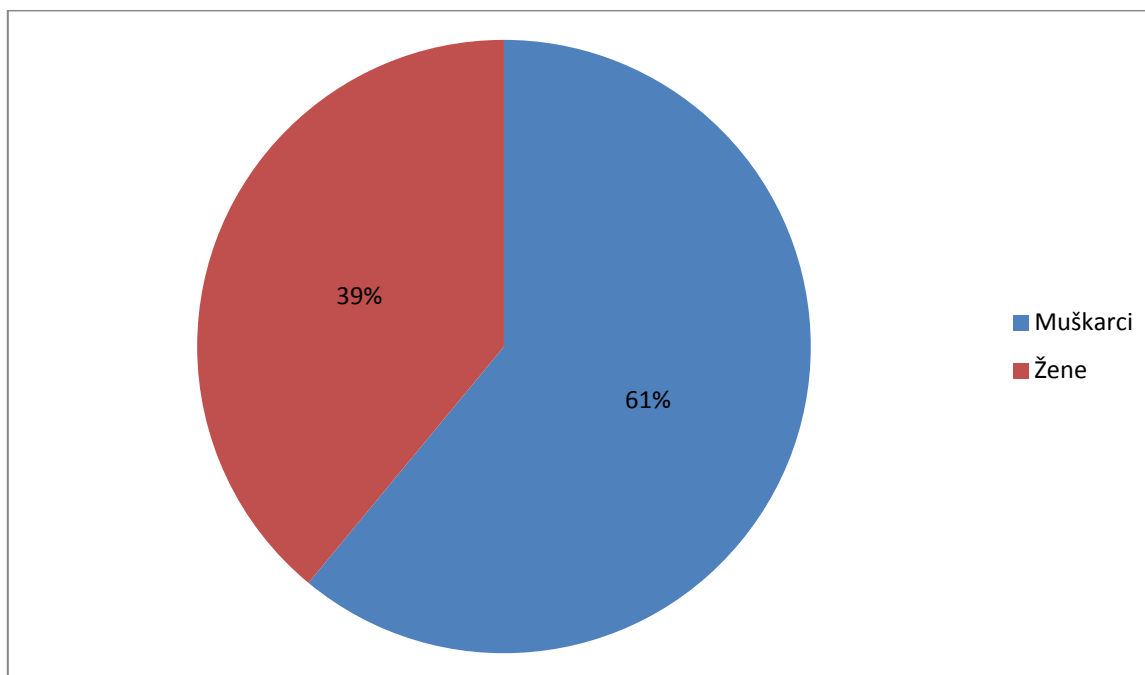
Najveći broj ispitanika imao je prijelom prvog lumbalnog kralješka (Tablica 2).

Tablica 2. Distribucija prijeloma po nivoima kralježaka.

Segment lumbalne kralježnice	Broj (N)
L1	71
L2	22
L3	4
L4	3

4.3. Raspodjela prijeloma prema spolu

Od stotinu pacijenata uključenih u ovu studiju njih 61% su bili muškarci, a 39% su bile žene.



Slika 9. Grafički prikaz distribucije ispitanika prema spolu (n=100).

5. RASPRAVA

Nedostatak konsenzusa na globalnoj razini oko optimalnog liječenja kompresivnog prijeloma trupa lumbalnog kralješka te nesuglasice oko indikacija za konzervativno ili kirurško liječenje tih fraktura ostavlja velik prostor za raspravu. Kompresivni prijelomi lumbalne kralježnice najčešće nastaju aksijalnom kompresijom te čine 60% svih prijeloma (6-8). Ukoliko postoje neurološki ispadi u obzir dolazi operacijsko liječenje, no indikacije za konzervativno liječenje i dalje ostaju kontroverzne unatoč rastu broja studija na tu temu (8-10). Konzervativno liječenje može bit različito, od repozicije i sadrene imobilizacije do nošenja ortoze bez prethodne repozicije.

Trenutni cilj u liječenju kompresivnih prijeloma lumbalne kralježnice je stabilizirati kralježnicu i prevenirati kratkoročne i dugoročne neurološke ishode te poboljšati klinički ishod pacijenta. Stoga je najvažnija procjena radi li se o stabilnoj ili nestabilnoj frakturi. Da bismo neku frakturu nazvali nestabilnom treba zadovoljit neki od ovih kriterija: nestabilnost središnje kolumne, ozljeda kompleksa stražnjeg ligamenta ili prisutnost neurološkog deficita te u tim slučajevima u obzir dolazi operacijsko liječenje (6, 8, 11, 12).

Neoperativnim pristupom stabiliziramo kralježnicu na način da limitiramo kretanje te taj način liječenja može sastojati od odmaranja u krevetu, zatvorene redukcije, ortoze ili korištenja sadrene imobilizacije (13-20). Prije dva desetljeća rezultati dviju neovisnih studija su opovrgnuli tvrdnju da će pacijenti s kompresivnom frakturom razviti pogoršanje neuroloških funkcija ako budu liječeni konzervativno (15, 18). Ove studije su pokazale da je pogoršanje neuroloških funkcija rijetko. Naknadne studije su pokazale slične nalaze s različitim konzervativnim tehnikama (13, 18-22).

Danas je prihvaćeno stajalište da je pojava boli u leđima povezana s kifozaom, zbog toga bikifotična deformacija trebala poslužiti kao indikacija za kirurško liječenje (5, 23, 24). U tome nam pomaže Sagittalni indeks koji je koristan kao kriterij za procjenu deformiteta i u predviđanju napredovanja segmentalne kifoze. Farcy i suradnici su predložili da ako sagitalni indeks prelazi 15° biomehanička okolina pogoduje napredovanju kifoze, a operacija je indicirana (5).

S obzirom da većina svjetskih centara za konzervativno liječenje ovog tipa prijeloma koristi sadrenu imobilizaciju te da pretraživanjem literature nismo našli niti jedan objavljen rad koji je ovoj problematici pristupio na isti način kao i naša ustanova, dakle koristeći samo Jewett ortozu, ovim istraživanjem smo željeli dokazati valjanost liječenja Jewett ortozom.

U ovom retrospektivnom istraživanju je prikazana uspješnost konzervativnog liječenja kompresivnog prijeloma lumbalnog kralješka u KBC-u Split od 1. siječnja 2012 do 31. prosinca 2016 koristeći Jewett ortoza. Mali broj ispitanika smanjuje znanstvenu vrijednost ovog rada.

Unatoč tome što postoji velik broj studija koje se bave konzervativnim načinom liječenja kompresivnog prijeloma kralježnice pretraživanjem literature nismo našli studije koje su izvedene na isti način kao i naša studija. U nijednoj studiji nije korištena Jewett ortoza uz mjerenje Sagittalnog indeksa u procjeni valjanosti ove metode liječenja. Kao što smo prethodno naveli da su kod konzervativnog liječenja, moguće su razne varijante, među kojima su najvažnije liječenje korištenjem same trouporišne ortoze i primarna repozicija kralježnice te postavljanje sadrene imobilizacije.

Uvidom u medicinsku dokumentaciju ustanovili smo da je u našoj populaciji od 100 ispitanika koji su liječeni u Zavodu za ortopediju i traumatologiju bilo značajno više ispitanika bez angulacije u odnosu na ispitanike s angulacijom. Omjer je iznosio 70 na prema 30, ($p < 0.001$). U skupini od 30 ispitanika s angulacijom prosječni stupanj angulacije je iznosio 2.27 stupnjeva \pm 1.081 (SD). Prosječni stupanj na čitavom uzorku od 100 ljudi iznosi 0.68 stupnjeva \pm 1.197 (SD).

Iako pretraživanjem literature nisu pronađene studije koje svojom hipotezom i načinom izvedbe te trajanjem praćenja su u potpunosti kompatibilne našoj studiji, rezultate tih studija je moguće usporediti s našom studijom. Weninger i suradnici su u svom radu objavljenom 2009. opisali metodu liječenja zatvorenom repozicijom te postavljanjem sadrene imobilizacije na ukupno 32 pacijenta sa kompresivnim prijelomom lumbalnog kralješka. Weninger i suradnici su mjerili SI prije i neposredno poslije repozicije, nakon 2 mjeseca i nakon 8 tjedana. Konačna promjena angulacije iznosila je 0.4 stupnja. Ta se promjena odnosi na to da je prosječno Sagittalni Indeks nakon zatvorene repozicije iznosio 6.1 stupanj te je nakon zadnje provjere gubitak repozicije iznosio 5.7 stupnjeva (25).

Našim istraživanjem smo ustanovili da, osim progresije kifoze, niti jedan pacijent tijekom liječenja nije imao neke druge komplikacije u vidu tromboembolije, razvijanja dekubitalnog ulkusa, neuroloških ispada ili smrti. To upućuje na izrazitu važnost rane mobilnosti nakon traume čime se izbjegavaju komplikacije vezane za imobilizaciju kao što su atrofija mišića, tromboembolije, pneumonije te nastanak dekubitalnih ulkusa.

Iz rezultata istraživanja ovog diplomskog rada vidljivo je da u našoj populaciji prosječni stupanj angulacije iznosio 0.68 ± 1.197 što ne predstavlja problem glede daljnjeg liječenja te ne predstavlja potrebu za kirurškim zahvatom. Ovim smo pokazali da je konzervativna metoda liječenja kompresivnog prijeloma trupa lumbalnog kralješka zadovoljavajuća.

6. ZAKLJUČAK

Sukladno navedenoj hipotezi i rezultatima dobivenim provedbom statističke analize dobiveni su slijedeći zaključci:

1. Tijekom konzervativnog liječenja kompresivnog prijeloma lumbalnog kralješka ne postoji opasnost od daljnjeg pogoršanja stanja u smislu kolapsa trupa kralješka te posljedične kifoze lumbalnog kralješka i moguće opstrukcije lumbalnog kanala.
2. Analizom prikupljenih podataka ustanovili smo da je učestalost kompresivnog prijeloma lumbalnog kralješka veća kod muškog nego kod ženskog spola.
3. Ne postoji signifikantna angulacija trupa kralješka kod pacijenata liječenih zbog kompresivnog prijeloma lumbalnog kralješka A2 sa Sagitalnim indexom od 10° do 15°. Prema tome jedna od pouzdanih metoda liječenja ovakvih prijeloma je liječenje trouporišnom (Jewett) ortozom u trajanju od 3 mjeseca.

7. POPIS CITIRANE LITERATURE

1. Jelić M. Systema skeletale, koštani sustav. U: Krmpotić-Nemanić J, Marušić A, urednici. Anatomija čovjeka. 2. izdanje. Zagreb: Medicinska naklada; 2007, str. 43-7.
2. Kvesić D, Buljat G. Ozljede kralježnice. U: Šoša T, Sutlić T, Stanec Z, Tonković I, urednici. Kirurgija. Zagreb: Naklada Ljevak; 2007. str. 953-7.
3. Hančević J, Antoljak T, Mikulić D. Ozljede kralježnice. U: Hančević J, Antoljak T, Mikulić D, urednici. Lomovi i iščašenja. Jastrebarsko: Naklada Slap; 1998. str. 399-421.
4. AO Foundation.org [Internet]. Davos: AO Foundation; 2000-2017 [obnovljeno 20. ožujka 2017. ; citirano 2. travnja 2017.]. Dostupno na: <http://www.aofoundation.org//>.
5. Farcy JP, Veidenbaum M, Glassman S. Sagittal indeks in management of thoracolumbar burst fractures. Spine J. 1990;15(9):958-65.
6. Denis F. The three column spine and its significance in the classification of acute thoracolumbar spinal injuries. Spine. 1983;8(8):817-31.
7. Gertzbein SD. Scoliosis Research Society. Multicenter spine fracture study. Spine. 1992;17(5):528-40.
8. Magerl F, Aebi M, Gertzbein SD, Harms J, Nazarian S. A comprehensive classification of thoracic and lumbar injuries. Eur Spine J. 1994;3(4):184-201.
9. Alpentaki K, Bano A, Pasku D, Mavrogenis AF, Papagelopoulos PJ, Sapkas GS, i sur. Thoracolumbar burst fractures: a systematic review of management. Orthopedics. 2010;33(6):422-9.
10. Joaquim AF, Daubs MD, Lawrence BD, Brodke DS, Cendes F, Tedeschi H, i sur. Retrospective evaluation of the validity of the Thoracolumbar Injury Classification System in 458 consecutively treated patients. Spine J. 2013;13(12):1760-5.
11. Vaccaro AR, Lehman RA Jr, Hurlbert RJ, Anderson PA, Harris M, Hedlund R, i sur. A new classification of thoracolumbar injuries: the importance of injury morphology, the

integrity of the posterior ligamentous complex, and neurologic status. *Spine*. 2005;30(20):2325-33.

12. White AA III, Panjabi MM, Posner I, Edwards WT, Hayes WC. Spinal stability: evaluation and treatment. *Instr Course Lect*. 1981;30:457-83.

13. Alanay A, Yazici M, Acaroglu E, Turhan E, Cila A, Surat A. Course of nonsurgical management of burst fractures with intact posterior ligamentous complex: an MRI study. *Spine*. 2004;29(21):2425-31.

14. Aligizakis A, Katonis P, Stergiopoulos K, Galanakis I, Karabekios S, Hadjipavlou A. Functional outcome of burst fractures of the thoracolumbar spine managed non-operatively, with early ambulation, evaluated using the load sharing classification. *Acta Orthop Belg*. 2002;68(3):279-87.

15. Cantor JB, Lebowhl NH, Garvey T, Eismont FJ. Nonoperative management of stable thoracolumbar burst fractures with early ambulation and bracing. *Spine*. 1993;18(8):971-6.

16. Chow GH, Nelson BJ, Gebhard JS, Brugman JL, Brown CW, Donaldson DH. Functional outcome of thoracolumbar burst fractures managed with hyperextension casting or bracing and early mobilization. *Spine*. 1996;21(18):2170-5.

17. Koller H, Acosta F, Hempfing A, Rohrmüller D, Tauber M, Lederer S, et al. Long-term investigation of nonsurgical treatment for thoracolumbar and lumbar burst fractures: an outcome analysis in sight of spinopelvic balance. *Eur Spine J*. 2008;17(8):1073-95.

18. Mumford J, Weinstein JN, Spratt KF, Goel VK. Thoracolumbar burst fractures. The clinical efficacy and outcome of nonoperative management. *Spine*. 1993;18(8):955-70.

19. Shen WJ, Shen YS. Nonsurgical treatment of three-column thoracolumbar junction burst fractures without neurologic deficit. *Spine*. 1999;24(4):412-5.

20. Tezer M, Erturer RE, Ozturk C, Ozturk I, Kuzgun U. Conservative treatment of fractures of the thoracolumbar spine. *Int Orthop*. 2005;29(2):78-82.
21. Ağuş H, Kayali C, Arslantaş M. Nonoperative treatment of burst-type thoracolumbar vertebra fractures: clinical and radiological results of 29 patients. *Eur Spine J*. 2005;14(6):536-40.
22. Blanco JF, De Pedro JA, Hernández PJ, Paniagua JC, Framiñán A. Conservative management of burst fractures of the fifth lumbar vertebra. *J Spinal Disord Tech*. 2005;18(3):229-31.
23. Domenicucci M, Preite R, Ramieri A, Ciappetta P, Delfini R, Romanini L. Thoracolumbar fractures without neurosurgical involvement: surgical or conservative treatment? *J Neurosurg Sci*. 1996;40(1):1-10.
24. Gertzbein SD, Court-Brown CM, Marks P, Martin C, Fazl M, Schwartz M et al. The neurological outcome following surgery for spinal fractures. *Spine*. 1988;13(6):641-4.
25. Weninger P, Schultz A, Hertz H. Conservative management of thoracolumbar and lumbar spine compression and burst fractures: functional and radiographic outcomes in 136 cases treated by closed reduction and casting. *Arch Orthop Trauma Surg*. 2009;129(2):207-19.

8. SAŽETAK

Cilj istraživanja: Ustanoviti postoji li progresija kifoze nakon konzervativnog liječenja kompresivnog prijeloma trupa kralješka te kolikog je ona stupnja. Poboljšati kvalitetu konzervativnog liječenja kompresivnog prijeloma lumbalnog kralješka ispitivajući valjanost liječenja kompresivnog prijeloma trupa lumbalnog kralješka Jewett ortozom.

Materijali i metode: Ispitanici su bili pacijenti u dobi od 35 do 45 godina sa prijelomom trupa A2 te Sagittalnim indexom kralježnice mjerenim na prijemu između 10° i 15° koji su liječeni u Zavodu za ortopediju i traumatologiju KBC-a Split od 1. siječnja 2012. do 31. prosinca 2016. godine. Istraživanje se provodi retrospektivnom presječnom analizom podataka dobivenih iz medicinske dokumentacije bolesnika liječenih u Zavodu za ortopediju i traumatologiju.

Rezultati: Od 100 ispitanika bilo je značajno više ispitanika bez angulacije (N=70) u odnosu na ispitanike sa angulacijom (N=30) $p < 0.001$. Prosječni stupanj angulacije u skupini ispitanika s angulacijom (N=30) je iznosio 2.27 stupnjeva ± 1.1081 (SD). Prosječni stupanj angulacije na čitavom uzorku (N=100) je iznosio 0.68 stupnjeva ± 1.197 (SD).

Zaključci: Tijekom konzervativnog liječenja kompresivnog prijeloma lumbalnog kralješka ne postoji opasnost od daljnjeg pogoršanja stanja u smislu kolapsa trupa kralješka te posljedične kifoze lumbalnog kralješka i moguće opstrukcije lumbalnog kanala. Ne postoji signifikantna angulacija trupa kralješka kod pacijenata liječenih zbog kompresivnog prijeloma lumbalnog kralješka A2 sa Sagitalnim indexom od 10° do 15° . Prema tome jedna od pouzdanih metoda liječenja ovakvih prijeloma je liječenje tro uporišnom (Jewett) ortozom u trajanju od 3 mjeseca.

9. SUMMARY

Diploma Thesis Title: Lumbar vertebral deformation degree after a conservative treatment of the fracture

Objectives: This paper seeks to determine whether there is a progression of kyphosis after the conservative treatment of compressive fracture of the vertebrae and its damage degree. It also seeks to improve the quality of conservative treatment of compressive fracture of the lumbar vertebrae by examining the validity of the treatment of compressive fracture of the lumbar vertebrae with Jewett spinal brace.

Material and Methods: The subjects were the patients aged from 35 to 45 years with fracture A2 and Sagittal spine index measured between 10° and 15° that were hospitalized between January 1st, 2012 and December 31st, 2016. Research was accomplished by retrospective cross-sectional analysis of medical records of the patients treated at the Department of surgery, University Hospital of Split, Croatia.

Results: There were significantly more subjects without angulation ($N = 70$) than subjects with angulation ($N = 30$) $p < 0.001$. The estimated degree of angulation in the group of subjects with angulation ($N = 30$) is 2.27 degrees \pm 1.1081 (SD). The average angulation degree on the whole sample ($N = 100$) is 0.68 degrees \pm 1,197 (SD).

Conclusions: During the conservative treatment of the compressive fracture of the lumbar vertebrae there is no danger of further collapse of the vertebrae and consequent kyphosis of the lumbar vertebra and possible obstruction of the lumbar canal. There is no significant angulation of the vertebral column in patients treated for compressive fracture of the lumbar vertebra A2 with Sagittal Index of 10° to 15° . According to that, one of the reliable methods of treating such fractures is treating with a Jewett brace for 3 months.

10. ŽIVOTOPIS

OSOBNI PODATCI

Ime i prezime: Ana Maria Mitar

Datum rođenja: 23.11.1992.

Mjesto rođenja: Split, Hrvatska

Državljanstvo: hrvatsko

Adresa: Don Vjekoslava Bilote 68, 21218 Seget Donji, Hrvatska

e-adresa: anamaria.mitar@gmail.com

OBRAZOVANJE

1999.-2007. Osnovna škola Kralja Zvonimira, Seget Donji

2007.-2011. Srednja škola Ivana Lucića, Trogir

2011.-2017. Medicinski fakultet Split

ZNANJA I VJEŠTINE

Strani jezici: Engleski, Njemački, Španjolski

OSTALE AKTIVNOSTI

2012.- 2017. Volonter u Udruzi tjelesnih invalida TOMS

2010.-2017. Aktivna članica Auto kluba Trogir i sudionica automobilističkih utrka.

1999.-2011. Članica Ženskog rukometnog kluba Trogir

NAGRADE I PRIZNANJA

Nagrada za najbolju sportašicu grada Trogira u 2011. godini