

Laparoskopsko liječenje varikokele u Zavodu za dječju kirurgiju KBC Split od 2012. - 2017. godine

Sopta, Magdalena

Master's thesis / Diplomski rad

2017

Degree Grantor / Ustanova koja je dodijelila akademski / stručni stupanj: **University of Split, School of Medicine / Sveučilište u Splitu, Medicinski fakultet**

Permanent link / Trajna poveznica: <https://um.nsk.hr/um:nbn:hr:171:027622>

Rights / Prava: [In copyright](#)/[Zaštićeno autorskim pravom.](#)

Download date / Datum preuzimanja: **2025-03-06**



Repository / Repozitorij:

[MEFST Repository](#)



UNIVERSITY OF SPLIT



**SVEUČILIŠTE U SPLITU
MEDICINSKI FAKULTET**

Magdalena Sopta

**LAPAROSKOPSKO LIJEČENJE VARIKOCELE U ZAVODU ZA DJEČJU
KIRURGIJU KBC SPLIT OD 2012. – 2017. GODINE**

Diplomski rad

Akadska godina 2016./2017.

Mentor:

Doc.dr.sc. Zenon Pogorelić, dr. med.

Split, srpanj 2017.

**SVEUČILIŠTE U SPLITU
MEDICINSKI FAKULTET**

Magdalena Sopta

**LAPAROSKOPSKO LIJEČENJE VARIKOCELE U ZAVODU ZA DJEČJU
KIRURGIJU KBC SPLIT OD 2012. – 2017. GODINE**

Diplomski rad

Akadska godina 2016./2017.

Mentor:

Doc.dr.sc. Zenon Pogorelić, dr. med.

Split, srpanj 2017.

SADRŽAJ

1. UVOD	1
1.1. Embriologija	2
1.1.1. Embriologija testisa.....	2
1.1.2. Descenzus testisa.....	2
1.2. Anatomija testisa, sjemenskog snopića i krvnih žila testisa	3
1.3. Varikocela	5
1.3.1. Povijesni pregled	6
1.3.2. Epidemiologija.....	6
1.4. Patofiziologija	6
1.4.1. Teorija o nepostojećim ili insuficijentnim valvulama unutarnje spermatične vene	7
1.4.2. Teorija ontogenetskih razlika	7
1.4.3. 'Nutcracker' fenomen	7
1.4.4. Teorija povećanja arterijskog protoka prilikom puberteta	8
1.4.5. Teorija povišene koncentracije dušikovog oksida.....	8
1.5. Povezanost varikocеле s testikularnom atrofijom i neplodnošću	8
1.5.1. Hipertermija	8
1.5.2. Povišenje venskog tlaka	9
1.5.3. Refluks produkata nadbubrežne žlijezde	9
1.5.4. Oksidativni stres.....	9
1.6. Klinička slika	9
1.7. Dijagnostička obrada	10
1.8. Liječenje varikocеле.....	13
1.8.1. Kirurška varikocелеktomija	13
1.8.2. Mikrokirurške tehnike.....	14

1.8.3. Laparoskopiska varikoelektomija.....	14
1.8.4. Perkutana embolizacija	15
1.8.5. Komplikacije.....	15
1.9. Ishodi liječenja varikocele	16
2. CILJ ISTRAŽIVANJA.....	17
3. MATERIJAL I METODE.....	19
3.1. Ispitanici.....	20
3.2. Mjesto studije.....	20
3.3. Organizacija studije	20
3.4. Opis istraživanja.....	20
3.5. Operacijski postupak	21
3.5.1. Polimerski klip.....	23
3.6. Metode prikupljanja i obrade podataka	23
3.6.1. Statistička obrada podataka.....	23
3.6.2. Primarne mjere ishoda	24
3.6.3. Sekundarne mjere ishoda	24
3.7. Praćenje.....	24
4. REZULTATI	25
5. RASPRAVA	33
6. ZAKLJUČCI	39
7. POPIS CITIRANE LITERATURE.....	41
8. SAŽETAK.....	49
9. SUMMARY.....	51
10. ŽIVOTOPIS	53

Zahvaljujem se svom mentoru doc.dr.sc. Zenonu Pogoreliću, dr. med. na uloženom trudu, strpljenju i stručnoj pomoći prilikom izrade diplomskog rada, te što ste mi pružili primjer liječnika kakav želim postati.

Hvala mojoj obitelji, bili ste oslonac kakav se samo poželjeti može, svaka vaša riječ ohrabrenja i zagrljaj potpore vodili su me jedan korak bliže cilju. Uz vas sve je lakše.

Hvala mojim prijateljima, veselili ste se mojim uspjesima kao da su vaši, uljepšali ste i one tmurne studentske dane i učinili da ovo razdoblje pamtim kao najbolje u životu. Prijatelji uistinu jesu obitelj koju sami biramo.

1. UVOD

1.1. Embriologija

1.1.1. Embriologija testisa

Premda je genetski spol embrija određen već u vrijeme oplodnje, tek u sedmom tjednu razvoja spolne žlijezde počinju dobivati muške ili ženske morfološke značajke. Prva osnova spolnih žlijezda je par uzdužnih spolnih nabora smještenih medijalno od mezonefrosa. U šestom tjednu spolne stanice migriraju do spolnih nabora i induciraju razvoj spolnih žlijezda. Neposredno prije i tijekom dolaska spolnih prastanica epitel spolnog nabora proliferira i urasta u mezenhim u obliku nepravilnih spolnih tračaka. U tom razdoblju muška i ženska spolna žlijezda se međusobno ne razlikuju te se nazivaju indiferentnom spolnom žlijezdom.

Kod genetski muškog spola pod utjecajem SRY-gena na Y-kromosomu koji šifrira čimbenik determinacije testisa primitivni spolni tračci proliferiraju i prodiru u mezenhim te nastaju tračci testisa ili medularni tračci. U četvrtom mjesecu tračci testisa se zavijaju u obliku potkove, a krajevi im se nastavljaju u rete testis. Tračci testisa sada se sastoje od spolnih prastanica i Sertolijevih potpornih stanica. Leydigove intersticijske stanice razvijaju se od mezenhima u spolnom naboru, između tračaka testisa. U osmom tjednu počinju lučiti testosteron koji utječe na diferencijaciju spolnih kanala i vanjskih spolnih organa. Tračci testisa postaju prohodni u pubertetu kada dobivaju lumen i postaju sjemenski kanalići te prelaze u kanaliće rete testisa koji se spajaju s eferentnim kanalićima (1).

1.1.2. Descensus testisa

Pred kraj drugog mjeseca gestacije testis i mezonefros pričvršćeni su za stražnju trbušnu stijenk urogenitalnim mezenterijem koji nakon propadanja mezonefrosa postaje mezenterij spolne žlijezde. Na donjem dijelu diferencira se gubernaculum testis, tračak gustog vezivnog tkiva koji završava u ingvinalnom kanalu. Kada se testis krene spuštati prema ingvinalnom prstenu u 12. tjednu trudnoće donji dio gubernakula spušta se kroz ingvinalni prsten prema skrotalnim izbočinama. Nakon prolaska testisa kroz ingvinalni kanal tijekom 28. tjedna trudnoće donji kraj gubernakula spoji se s dnom skrotuma. Neovisno o spuštanju testisa potrbušnica se s obje strane središnje crte izbočuje u prednju trbušnu stijenk. To izbočenje slijedi tok gubernakula i naziva se processus vaginalis peritonei.

Testis u skrotalnu izbočinu stiže kratko vrijeme prije rođenja. Tada je pokriven savijenim naborom procesusa vaginalisa koji se naziva tunica vaginalis testis i ima dva lista – visceralni list koji priliježe uz testis – *epiorchium* i vanjski parijetalni list – *periorchium*. Testis također obavijaju i slojevi koji potječu od prednje trbušne stijenke kroz koju prolazi prilikom

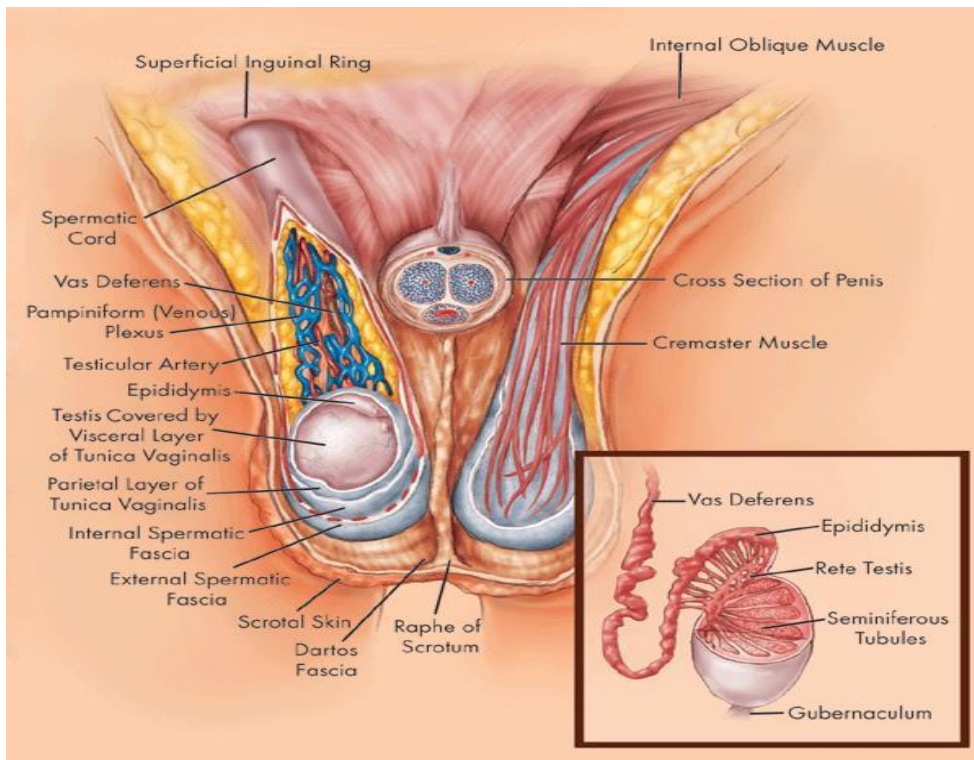
svog spuštanja. Od transverzalne fascije nastaje fascia spermatica interna. Unutarnji kosi trbušni mišić daje osnovu za musculus cremaster, a od vanjskog kosog trbušnog mišića nastaje fascia spermatica externa (1).

1.2. Anatomija testisa, sjemenskog snopića i krvnih žila testisa

Testis je glavni muški spolni organ u kojem se umnožavaju i sazrijevaju muške spolne stanice, spermiji. Testis je parna žlijezda koja se nalazi u kožnoj vreći – mošnjama. Testis je ovalnog oblika, ima dvije strane – *facies medialis et lateralis*, dva ruba – *margo anterior et posterior*, i dva kraja – *extremitas superior et inferior*. Kroz stražnji rub idu iz testisa u epididimis odvodne cjevčice sjemenika, a u testis ulaze žile i živci.

Testis obavija ovojica tunica vaginalis testis, osim na mjestima gdje se nalazi epididimis i druge tvorbe iz spermatičnog snopa. Tunica vaginalis testis ima svoja dva sloja - *lamina visceralis et parietalis*. Ispod vaginalne ovojnice nalazi se čvrsta vezivna ovojnica testisa *tunica albuginea* koja obavija testis. U dubokom sloju vezivne ovojnice nalazi se *tunica vasculosa* bogata krvnim žilama. Ovojnica je manje gusta na stražnjoj strani testisa i zove se *mediastinum testis*. Od medijastinuma kroz testis idu vezivne pregrade koje ga dijele u režnjiće, *lobuli testis*. Lobuli su sjemenični parenhim oblika piramide s bazom okrenutom prema periferiji, a vrhom prema medijastinumu. Ima ih oko 300. U režnjićima se nalaze barem dva zavijena kanalića, *tubuli seminiferi controrti*, u kojima nastaju spermiji. Više kanalića spaja se u ravni kanalić *ductuli seminiferus rectus*. Mreža se nastavlja u 6-12 izvodnih kanala *ductuli efferentes* i njima spermiji iz testisa odlaze u pasjemenik (2).

Sjemenski snopić je cilindrična tvorba na kojoj visi testis, a kroz koju idu ductus deferens, krvne žile i živci. U prednjem dijelu nalazi se prednji sloj pampiniformnog venskog spleta, arteria testicularis, limfne žile i autonomni živčani splet. U stražnjem dijelu nalazi se ductus deferens, arteria ductus deferentis i stražnji sloj pampiniformnog venskog spleta (2). Sjemenski splet ovijaju iste ovojnice kao i testis i epididimis. Ovojnice nastaju spuštanjem testisa iz trbušne šupljine kroz ingvinalni kanal u skrotum. Fascia spermatica externa je vrlo tanko izbočenje ovojnice vanjskog kosog mišića. Kremasterični mišić je sastavljen od tankih snopova prugastih mišićnih vlakana koja se protežu duž sjemenskog snopića i obavijaju testis. Potječu od unutarnjeg kosog trbušnog mišića. Fascia spermatica interna je nastavak vezivne ovojnice koja oblaže unutarnju stijenu trbušne šupljine, fascie transverzalis (1). Anatomija testisa i skrotalne regije prikazana je na Slici 1.



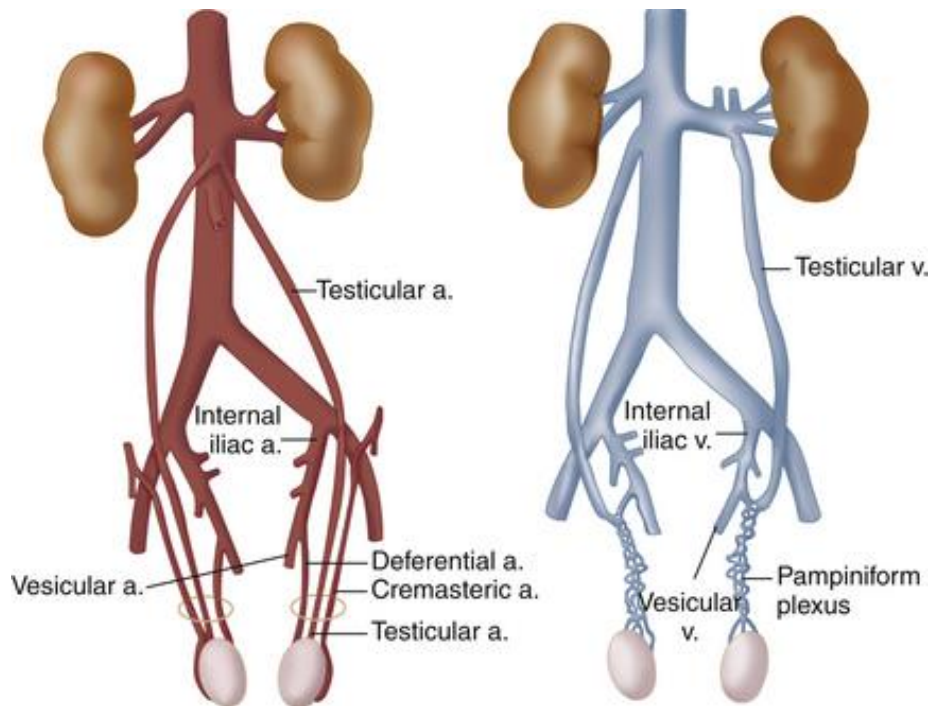
*Slika 1. Anatomski prikaz skrotalnog područja.
Preuzeto s <http://www.rudyard.org/scrotum-anatomy/>*

Arteria testicularis, ogranak abdominalne aorte, polazi u razini drugog lumbalnog kralješka i ispod peritoneja ide po stražnjoj trbušnoj stijenci. Desna arterija ide nadesno, prelazi preko donje šuplje vene, križa ureter s prednje strane, dolazi na prednju trbušnu stijenk i prolazi kroz ingvinalni kanal kao dio sjemenog snopa, funiculus spermaticus. Lijeva ima sličan tok s lijeve strane trbušne aorte. U testis ulazi kroz medijastinum testisa, anastomozira s dvije arterije ductus deferentis i arterijom cremastericom. U testisu se od krvnih žila u žilnoj ovojnici odvajaju grane koje idu uz pregrade i granaju se između zavijenih kanalića.

Venska krv se skuplja u venski splet, plexus pampiniformis (Slika 2), koji se nalazi uz testikularnu arteriju u sjemenom snopiću. Venski splet se reducira na dvije do tri komitantne vene, te konačno na jednu testikularnu venu. Desna se testikularna vena ulijeva u donju šuplju venu pod ostrim kutem, a lijeva u lijevu bubrežnu venu pod pravim kutem (3).

Limfa iz testisa ide u lumbalne limfne čvorove, nodi lymphoidei lumbales.

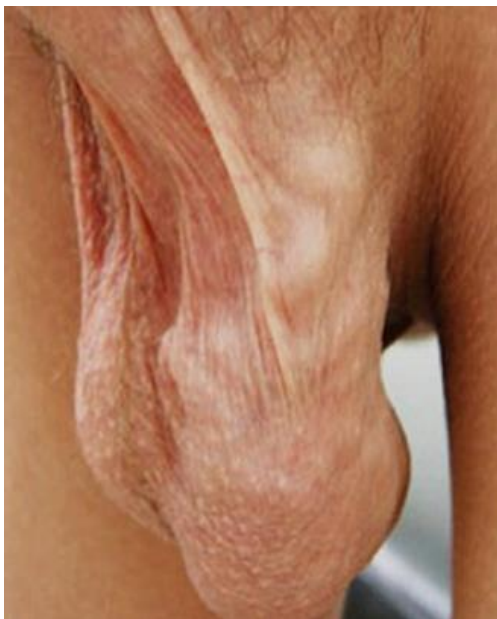Testis inerviraju simpatički živci iz prsnog dijela kralježnične moždine (Th10-12) koji oko testisa tvore plexus testis koji inervira krvne žile i kontrolira njihovu prokrvljenost (2).



*Slika 2. Prikaz krvne opskrbe testisa
Preuzeto s <https://www.radiologykey.com>*

1.3. Varikocela

Varikocela predstavlja abnormalnu dilataciju pampiniformnog venskog pleksusa koja nastaje zbog poremećaja venske drenaže sjemenika (Slika 3). Varikocela može negativno utjecati na rast testisa, spermatogenezu i plodnost te se smatra jednim od najčešćih uzroka muškog infertiliteta (4).



Slika 3. Klinički prikaz varikocele

1.3.1. Povijesni pregled

Značenje varikokele poznato je već tisuću godina. Rimski liječnik Celzo je već u prvom stoljeću opisao ovu bolest. Ambrois Paré, najpoznatiji kirurg renesanse, opisao je abnormalnosti krvnih žila skrotuma i pripisao ih melankoličnoj krvi. Britanski kirurg Barfield u 19. stoljeću prvi pretpostavlja povezanost varikokele i neplodnosti (5).

U pedesetim godinama 20. stoljeća američki su kirurzi primjetili porast plodnosti nakon operacije varikokele u osoba koje su bile azoospermične. Istraživanja su potvrdila vezu smanjene kvalitete sjemena u osoba s varikocelom i prihvaćen je klinički pristup operacije kao oblik liječenja muške neplodnosti (6).

Sedamdesetih godina prošlog stoljeća pedijatrijska i adolescentna varikocela smatrala se nevažnim kliničkim entitetom, no nakon brojnih kliničkih studija koje su potvrdile da je došlo do smanjenja volumena testisa prilikom postojanja varikokele ovo shvaćanje se promijenilo (7).

1.3.2. Epidemiologija

Incidencija varikokele u općoj populaciji iznosi 15%. Kod muškaraca s primarnom neplodnošću javlja se u 35% slučajeva, a kod sekundarne neplodnosti udio raste i do 80%. Epidemiološki podaci ukazuju na porast incidencije s dobi: u dobi od 10 godina može se pronaći kod 6% dječaka, dok u dobi od 13 godina varikocela je prisutna u 7-14% dječaka. Incidencija varikokele bilježi porast od 10% po desetljeću života (8, 9).

Varikocela se najčešće javlja na lijevoj strani. Na desnoj strani znak je patoloških promjena retroperitoneuma ili tumora bubrega. Samo je u 2% slučajeva bilateralna (10, 11).

Visoka incidencija varikokele od 30% pronađena je u populaciji sportaša i proporcionalno raste s brojem sati provedenim na treningu (12).

1.4. Patofiziologija

Točna patofiziologija nastanka varikokele i njen utjecaj na spermatogenezu tema je mnogih debata (13). Pretpostavlja se da valvularna disfunkcija, ontogenetska kolateralna cirkulacija i potencijalna kompresija lijeve renalne vene aortom djeluju sinergistički na pojavnost varikokele. Hipertermija, povišen hidrostatski tlak i antispermatici se spominju kao potencijalni uzroci infertiliteta pri postojanju varikokele.

Vjerojatno ni jedna od teorija nastanka varokokele ne može sama za sebe sa sigurnošću objasniti njen nastanak, ali kombinacijom više njih moguće je donekle razumjeti patofiziologiju

varikocela. Također, kombinacija načina života, genetskih faktora i posljedica refluksa unutar pampiniformnog pleksusa također doprinose nastanku neplodnosti (14).

1.4.1. Teorija o nepostojećim ili insuficijentnim valvulama unutarnje spermatične vene

Fiziološki refluks u venama, posebice u stojećem položaju sprječavaju funkcionalni zalisci. Nepostojeći ili insuficijentni zalisci u unutarnjim spermatičnim venama omogućavaju refluks krvi u pampiniformni pleksus. Postojanje i broj valvula u unutarnjoj spermatičnoj veni predmet je kontroverzi. Disekcije su ukazale na funkcionalne valvule pri ulijevanju unutarnje spermatične vene u bubrežnu venu kod 32% obduciranih u lijevoj i kod svih na desnoj strani (15).

Bez obzira na anatomske varijacije otkrivene u mnogim istraživanjima velika retrogradna venografska studija pokazala je da u 75% lijevih varikocela zalisci na samom utoku unutarnje spermatične vene u bubrežnu su inkompetentni i najvjerojatiji uzrok refluksa. Međutim postavlja se pitanje ako su glavni uzroci refluksa inkompetentni zalisci na utoku zar ne bi onda varikocela trebale biti uglavnom bilateralna umjesto lijevostrana pojava (16)?

1.4.2. Teorija ontogenetskih razlika

Embriološki razvoj lijeve unutarnje spermatične vene iz subkardinalnih vena je kompleksan proces gdje se unutarnja spermatična vena, adrenalne vene i renalna vena moraju objediniti u jednu lijevu renalnu venu, za razliku od desne strane gdje se sve vene direktno ulijevaju u donju šuplju venu. Teorija tvrdi da je drenaža kroz te vene oslabljena zbog postojanja kolateralne drenaže koja inače involuira nakon embrionalnog razdoblja, međutim u muškaraca s varikocelom pronalazi se različit stupanj proširenosti tih kolaterala i kasnije zatvaranje samog sustava. Druga istraživanja pokazala su značajnu razliku prisutnosti kolaterala u djece i odraslih s varikocelom i čini se da uz ontogenetske razloge i drugi čimbenici imaju utjecaja na razvoj varikocela (17).

1.4.3. 'Nutcracker' fenomen

Kod ovog fenomena dolazi do kompresije lijeve renalne vene između aorte i gornje mezenterične arterije. Ta kompresija povisuje hidrostatski tlak u donjoj spermatičnoj veni, dovodeći do refluksa zbog sniženog gradijenta tlaka između renalne vene i pampiniformnog pleksusa i na koncu dolazi do proširenja vena samog pampiniformnog pleksusa (18).

Mjerenjem razlike gradijenta tlaka između renalne i unutarnje spermatične vene pokazalo se da razlika tlaka ne raste pri stojećem položaju i samim time utjecaj ovog fenomena ostaje diskutabilan (19).

1.4.4. Teorija povećanja arterijskog protoka prilikom puberteta

Temelji se na većoj učestalosti pojave varikokele u pubertetu. Epidemiološki je ukazano na značajno povećanje prevalencije varikokele s dobi i to se objašnjava povećanjem dotoka arterijske krvi u tom razdoblju razvoja (20). Dotok krvi premaši venske kapacitete u pampiniformnom pleksusu i dolazi do dilatacije i pojave varikokele. Teorija nije potvrđena na ljudima, a rezultati na životinjama su diskutabilni (21).

1.4.5. Teorija povišene koncentracije dušikovog oksida

Dušikov oksid je potencijalni vazodilatator. Pronađena je statistički značajna razlika u koncentraciji dušikovog oksida u venama pampiniformnog pleksusa spram perifernih vena (22).

1.5. Povezanost varikokele s testikularnom atrofijom i neplodnošću

Klinički uočljive varikokele povezuju se s poremećenim nalazom spermograma u kojem se pritom uočava abnormalan broj spermija i morfologija, smanjena pokretljivost te izmijenjena razina hormona i histološke promjene, testikularna hipotrofija i neplodnost (23).

Mnogi se uzroci navode se kao potencijalno objašnjenje koje dovodi do tih pojava (24).

1.5.1. Hipertermija

Do povišene temperature unutar testisa može dovesti povećan venski refluks toplije krvi iz središta tijela ili poremećaj u sustavu izmjene topline (25). Pampiniformni pleksus kontrolira temperaturu u testisu sustavom drenaže venske krvi u donju spermatičnu venu. Taj mehanizam omogućava da temperatura u skrotumu bude jedan do dva stupnja niža negoli tjelesna temperatura. Dilatacijom venskog sustava dolazi do staze i refluksa krvi i samim time do povišenja temperature u testisima (26). Povišena testikularna temperatura oštećuje DNK i proteine u jezgri sjemenih kanalića i Leydigovim stanicama (27).

Toplina povećava stupanj apoptoze muških spolnih stanica, utječe na produkciju androgena i posljedično na produkciju sperme. Hipertermiju može uzrokovati i povećan arterijski priljev u pubertetu (28).

1.5.2. Povišenje venskog tlaka

Teorija se bazira na povišenju tlaka u donjoj spermatičnoj veni i pampiniformnom pleksusu čime se limitira utok arterijske krvi i dolazi do poremećaja eliminacije metaboličkih produkata. Akumulacija toksina može imati štetan učinak na epitel testisa (29).

Abnormalna razina tlaka uzrokuje kroničnu vazokonstrukciju testikularne arterije, dovodeći do trajne hipoperfuzije, staze i hipoksije. Hipoksija posljedično dovodi do akumulacije gonadotoksina poput reaktivnih spojeva kisika (30).

1.5.3. Refluks produkata nadbubrežne žlijezde

Koncentracija kortikalnih hormona nadbubrežne žlijezde povišena je u pri postojanju varikocela i mogući je štetni utjecaj tih produkata na epitel sjemenih kanalića. Pri kroničnom refluksu ti se metaboliti akumuliraju i dovode do vazokonstrukcije intratestikularnih arteriola, te posljedične hipoksije (31).

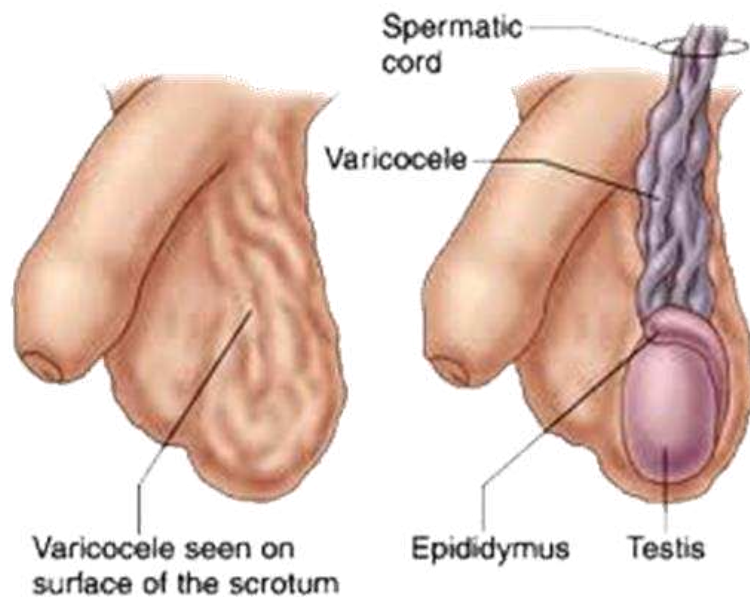
1.5.4. Oksidativni stres

Hipoteza o oksidativnom stresu temelji se na ekscesivnoj produkciji reaktivnih spojeva kisika. Previsoka koncentracija reaktivnih kisikovih spojeva dovodi do oksidacije masnih kiselina u membranama spermatozoa te dolazi do oštećenja DNK i fragmentacije spermija (32).

Studije su pokazale da muškarci s varikocelom imaju više razine markera oksidativnog stresa od plodnih i neplodnih muškaraca bez varikocela. Nakon varikokelektomije markeri opadaju što dovodi do zaključka da postojanje same varikocela uzrokuje oksidativni stres (33).

1.6. Klinička slika

Varikocela je često bez simptoma i najčešće se otkriva prilikom sistematskog pregleda u dječjoj ili adolescentnoj dobi, te u sklopu obrade zbog neplodnosti. Najčešće se javlja u doba puberteta i to na lijevoj strani (34). Bolesnici se katkad žale na osjećaj težine, nelagode ili boli u mošnji. Pri opipu mošnja je nalik na vreću glista. Na koži skrotuma mogu se pojaviti crvenilo i osip. Simptomatske varikocela javljaju se uz osjećaj boli i oticanja. Varikocela šire od 3 – 4 milimetra najčešće su klinički vidljive (Slika 4) (35).



*Slika 4. Shematski prikaz varikocele
Preuzeto s <https://www.mdguidelines.com/>*

1.7. Dijagnostička obrada

U dijagnostici varikocele najvažniji je klinički pregled. Standardizirana evaluacija varikocele trebala bi se vršiti u toploj prostoriji nakon što se skrotum prilagodi temperaturi okoline te se opusti kremasterični mišić. Pacijent bi trebao biti pregledan prvo u ležećem, a zatim u stojećem položaju. Pažnju treba usmjeriti na vidljivost i palpabilnost varikocele koristeći se Valsalvinim manevrom po potrebi (36).

Tijekom pregleda važno je odrediti stadij puberteta i stupanj testikularnog razvoja te ukoliko se utvrdi promjena opisati veličinu (volumen) i konzistenciju testisa. Veličine testisa prije puberteta su 1-3 mL, u vrijeme puberteta 4 mL i više, te kod odraslih muškaraca 12-25 mL (37). Mjerenje suprotnog testisa važno je zbog utvrđivanja razlike u volumenu.

Klasifikacija varikocela prema Dubinu i Amelaru prikazana je u Tablici 1.

Tablica 1. Klasifikacija varikocela prema Dubinu i Amelaru

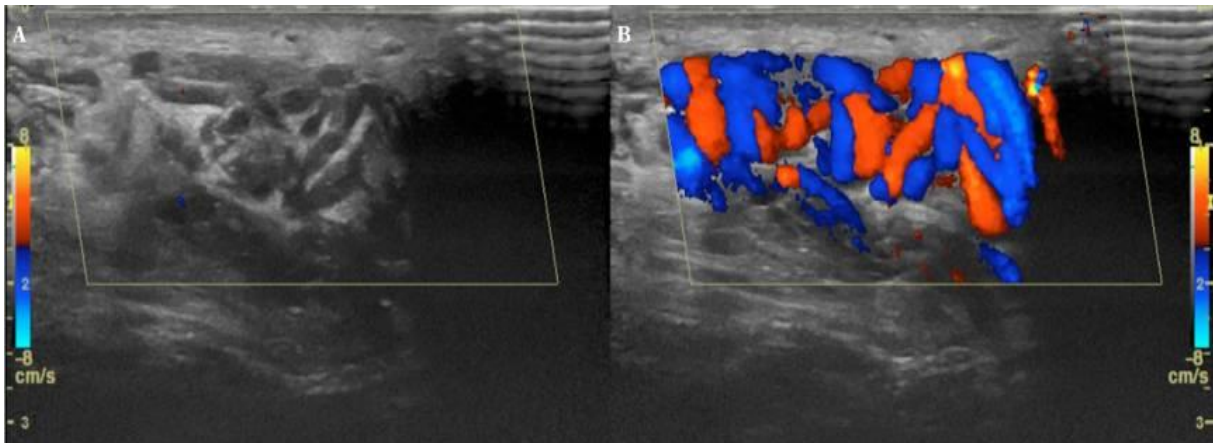
STADIJ	OPIS
Stadij I	Dilatacija pampiniformnog pleksusa palpabilna samo pri izvođenju Valsalvinog manevra
Stadij II	Palpabilna, ali nevidljiva varikocela u mirovanju
Stadij III	Palpabilna i vidljiva varikocela u mirovanju

Svjetska zdravstvena organizacija (SZO) nadopunila je klasifikaciju varikocela orijentirajući se prema nalazima slikovnih pretraga (Tablica 2).

Tablica 2. Klasifikacija varikocela prema SZO

STADIJ	OPIS
Subklinička	Nepalpabilna dilatacija pampiniformnog pleksusa pri izvođenju Valsalvinog manevra, ali vidljiva pri ultrazvučnom pregledu
Stadij I	Dilatacija pampiniformnog pleksusa palpabilna jedino pri izvođenju Valvalvinog manevra
Stadij II	Dilatacija pampiniformnog pleksusa palpabilna bez izvođenja Valsalvinog manevra
Stadij III	Vidljiva i palpabilna varikocela u mirovanju

Ultrazvuk se može upotrijebiti za preciznije određivanje razlike u volumenima testisa. Razlika u volumenima veća od 2 mL (20%) smatra se značajnim zastojem rasta zahvaćenog testisa. Doppler ultrazvučni pregled je važan i precizan u procjeni testikularnog volumena, vaskularizacije, morfologije i otkrivanja venskog refluksa (40) (Slika 5). Ne izvodi se rutinski zbog nedostatne standardizacije samog pregleda i hiperdijagnosticiranja varikocela koje ne zahtjevaju kiruršku obradu. Doppler ultrazvučni pregled indiciran je kada je fizikalni pregled nejasan, odnosno kod malenog skrotuma ili pretelih pacijenata te kod pacijenata koji su već bili podvrgnuti zahvatima na skrotumu (41).



Slika 5. Doppler-ultrazvuk: Prikaz varikocela lijevog testisa. Vidljiva je regurgitacija krvi u color Doppleru prilikom izvođenja Valsalvinog manevra.

Preuzeto s <http://www.jultrason.pl/>

Endokrinološka obrada koja uključuje mjerenje razina serumskog LH i FSH radi se kod patoloških nalaza spermioograma ili postojanja kliničkih znakova endokrinopatije (41). Normalno jedan ejakulat sjemene tekućine volumena 2,5 do 5 mL sadržava oko 200 milijuna spermatozoida, od kojih je najmanje 60% normalnih, 75% pokretnih, 59% živih i vrlo malo nezrelih. Moguće patološke pojave u spermioogramu su: broj spermatozoida manji od 20 milijuna odnosno oligozoospermija, nepostojanje spermatozoida - azoospermija, smanjen broj pokretnih spermija - astenozoospermija, svi spermiji su nepokretni - nekrozoospermija te 50% svih spermija su abnormalni - teratozoospermija (62).

1.8. Liječenje varikocele

U oko 20% adolescenata s varikocelom nastat će problemi s neplodnošću, pri čemu se štetni utjecaj varikocele pojačava s vremenom (42). Primjereno liječenje djece i adolescenata s varikocelom treba biti selektivno i temeljeno na nalazu rizičnih čimbenika koji upućuju na dugoročno smanjenje plodnosti. Kliničke studije pokazale su da se operacijom varikocele popravlja kvaliteta sjemena i može se ispraviti testikularni zastoј rasta (43).

U prošlosti se svaka varikocela s proširenjem vena većim od 3 mm operirala, međutim praćenjem tih pacijenata pokazalo se da to ne dovodi do očekivanih poboljšanja fertiliteta. Danas se u većini svjetskih centara liječenje preporučuje u adolescenata koji uz dokazanu varikocelu imaju značajno reduciran volumen testisa ($\geq 20\%$) na strani varikocele, obostranu hipotrofiju testisa, bol ili dokazani poremećaj spermioograma. Nalaz poremećaja spermioograma najpouzdaniji je u adolescenata u stadiju 5 po Tanneru odnosno s navršениh 18 godina (44).

Za adolescente s kliničkom varikocelom, a bez razlike u volumenu testisa i drugih neugodnih simptoma preporuča se praćenje rasta testisa sa kontrolnim godišnjim pregledom uz ponovno mjerenje volumena ili analizom sjemena po završetku puberteta (45).

U liječenju varikocele primjenjuju se različite kirurške otvorene i laparoskopske te rjeđe intravenske embolizacijske metode. Varikoelektomija podrazumijeva kirurško podvezivanje i resekciju spermatičnih vena.

1.8.1. Kirurška varikoelektomija

Koristi se nekoliko pristupa kirurškom zbrinjavanju varikocele. Početkom 20. stoljeća Ivanissevich je predložio supraingvinalni pristup ligaciji spermatičnih vena, čuvajući pritom arterije (46).

Tehniku je modificirao Bernardi, njegov student, na način da se operacija izvodi transingvinalno čime je vizualizacija sjemenskog snopića znantno jednostavnija (47).

Palomo predlaže inciziju oko tri centimetra iznad unutarnjeg prstena ingvinalnog kanala i ligaciju spermatične vene i arterije na proksimalnijoj razini. Taj pristup temelji se na činjenici da je arterijska opskrba testisa trojna i eliminirajući jednu arteriju preostale dvije mogu zadovoljiti potrebe testisa za krvlju (48).

1.8.2. Mikrokirurške tehnike

Najčešće komplikacije klasične varikoelektomije su konsekutivna hidrocela i recidiv same varikocele te ligacija spermatične arterije koja može imati negativan efekt na funkciju testisa (49). Pojavom mikrokirurške tehnike prilikom operacije varikocele postaje jednostavnije identificirati i ligirati samu spermatičnu venu i pritom očuvati arteriju i limfne vodove.

Meta-analiza je pokazala da se zbog točnije identifikacije anatomskih struktura prilikom mikrokirurških operacija u praćenju operiranih pacijenata primjetila viša stopa spontanih trudnoća kod parova i manje postoperativnih komplikacija negoli prilikom klasične operacije (50).

1.8.3. Laparoskopna varikoelektomija

Laparoskopna varikoelektomija je svojevrsna modifikacija Palomo metode uz bolje prikazivanje anatomskih struktura pomoću laparoscopa. Kao prednost laparoskopne varikoelektomije izdvaja se mogućnost izolacije unutarnje spermatične vene proksimalnije, odnosno blizu točke u kojoj se ulijeva u lijevu renalnu venu.

Na oko 1 cm od unutarnjeg otvora identificiraju se spermatične krvne žile, koje se nakon preparacije opskrbe klipsevima ili intrakorporealnim ligaturama i presijeku. Također, za resekciju krvnih žila može se koristiti bipolarna koagulacija, termalna ligacija ili harmonični rezač. Do nezadovoljavajućeg rezultata operacije može dovesti postojanje ingvinalnih ili retroperitonealnih kolaterala koje napuštaju testis i spajaju se s unutarnjom spermatičnom venom proksimalnije od mjesta same ligacije. Komplikacije laparoskopne varikoelektomije su rijetke, a uključuju opće komplikacije laparoskopne kirurgije (51).

Ovaj pristup se preferira u pedijatrijskoj populaciji. Bazično se nastoji očuvati prohodnost arterije, iako se ona povezuje s višim stopama recidiva (52). Laparoskopni pristup pokazao se superiornijim pri postojanju obostranih varikocela (53).

1.8.4. Perkutana embolizacija

Nekirurški pristup koji rezultira minimalnom boli nakon zahvata i rapidnim oporavkom i povratkom svakodnevnim aktivnostima. Pacijenti za zahvat se biraju prema nalazima spermatične venografije (54). Inicijalno zahvat se vršio transfemoralnim pristupom, no u novije vrijeme koristi se i transjugularni. Zahvat se najčešće radi u lokalnoj anesteziji. Koristeći Seldingerovu tehniku kroz lijevu renalnu venu dolazi se do unutarnje spermatične vene. Venografija se vrši prije samog procesa embolizacije kako bi se provjerilo da se kateter nalazi iznad razine ingvinalnog ligamenta. Kao sredstvo embolizacije najčešće se koriste nehrđajuće zavojnice ili kruti embolizacijski agensi.

Neke od prednosti ove metode su što ne zahtjeva kiruršku inciziju, moguće je njome identificirati sve testikularne vene uključujući i kolaterale i izbjeci oštećenje testikularne arterije. Metoda se najčešće koristi prilikom recidiva varikokele nakon početnog klasičnog pristupa liječenju (55).

Izbor metode ovisi o sklonosti i iskustvu kirurga te učestalosti komplikacija. Idealna tehnika bi trebala težiti podvezivanju svih unutrašnjih i vanjskih spermatičnih vena s očuvanjem spermatične arterije i limfnih vodova uz što nižu stopu komplikacija od kojih su najčešće recidiv ili postojanost varikokele, nastanak konsekutivne hidrocele i testikularna atrofija.

1.8.5. Komplikacije

Nakon operacije povremeno se javljaju nelagodni simptomi koji ne zahtjevaju medicinsku intervenciju. Najčešće su to maleni hematomi i diskoloracije u blizini rane koji su samoograničavajući, osjećaj težine oko rane, blago crvenilo i osjetljivost kao posljedica normalnog procesa cijeljenja, glavobolja, mučnina, konstipacija i opća bolnost tijela kao posljedica same anestezije. Ti problemi nestaju unutar 24 sata.

Postoperativne komplikacije koje zahtijevaju promptnu medicinsku pozornost su infekcija rane koja se obično javlja tri do pet dana nakon operacije i zahtjeva primjenu antibiotika. Rana postaje topla, otečena, crvena, bolna, s vidljivim iscjetkom i pacijent može razviti vrućicu.

Mogu se formirati i hematomi. Ekstremne diskoloracije oko abdominalnih incizija rezultat su krvarenja ispod kože te uzrokuju pulsirajuću bol i oticanje rane.

Prevalencija štetnih ishoda nakon varikoelektomije je niska.

Konsekutivna hidrocele javlja se u 2 – 5% pacijenata. Dolazi do nedovoljne drenaže tekućine unutar ovojnice ili poremećaja u limfatičnom sustavu koji su posljedica povišenog venskog tlaka u testisu zbog kirurškog zahvata. U kliničkoj slici dominira povećanje skrotuma na strani hidrocele. Može biti vrlo velika i dovesti do toga da se ne može palpirati testis. Liječi se kirurški, operacijskim zahvatom po Winckelmannu (62).

Stopa recidiva varikocele iznosi oko 10%, ovisno kojom vrstom zahvata je pacijent liječen.

Ozljede testikularne arterije javljaju se u oko 1% mikrokirurških zahvata (56).

1.9. Ishodi liječenja varikocele

Glavni cilj liječenja je spriječiti povrat venske krvi bez da dođe do poslijeoperacijskih komplikacija. Nijedan pristup nije se dosada pokazao superiornijim spram ostalih pri liječenju varikocele.

Kirurškim zahvatom uspješno se izliječi 90% varikocela (57). Mikrokirurške tehnike pokazuju bolju stopu trudnoća i niže stope komplikacija nakon zahvata. Laparoscopska tehnika preferira se u slučajevima postojanja bilateralne varikocele i kod pedijatrijske populacije. Perkutana embolizacija idealan je izbor kada se varikocela ponovno pojavi nakon operacije (54, 55).

Pacijent nakon 7 do 10 dana dolazi na kontrolu zarastanja same rane. Sljedeći pregled je tri mjeseca nakon operacije. Spermogram pacijenta provjerava se 3 do 4 mjeseca nakon operacijskog zahvata, jer spermatogeneza traje oko 72 dana tako da je svaki utjecaj operacije na kvalitetu sjemena odgođen (58).

Prateći rezultate varikocelktomije oko 70% pacijenata pokaže poboljšanje nalaza spermograma, a povišenje stope začeća ako se par liječi od neplodnosti iznosi 40-60% (59).

2. CILJ ISTRAŽIVANJA

Varikocela je patološko proširenje vena pampiniformnog spermatičnog pleksusa. Najčešće se razvije u pubertetu tijekom jakog rasta testisa s incidencijom od oko 16%. Varikocela može negativno utjecati na rast testisa, spermatogenezu i plodnost. Patofiziološki mehanizmi testikularne ozljede nisu u potpunosti jasni, ali se pretpostavlja značajna uloga povišene testikularne temperature. Primjereno liječenje djece i adolescenata s varikocelom treba biti individualizirano i temeljeno na nalazu rizičnih čimbenika koji predskazuju dugoročno smanjenje plodnosti.

Glavna indikacija za kirurško liječenje u adolescenata je značajno reduciran volumen testisa ($\geq 20\%$), obostrana hipotrofija testisa, bol ili dokazani poremećaj spermograma u bolesnika s navršenih 16 godina života. U liječenju adolescentne varikocеле najčešće se primjenjuju kirurški ingvinalni/subingvinalni, supraingvinalni retroperitonealni, otvoreni ili laparoskopski pristupi s podvezivanjem unutrašnje testikularne vene. Izlječenjem varikocеле u adolescentnoj dobi može se ponovno pokrenuti rast testisa i poboljšati plodnost (60, 61).

Cilj je ovog istraživanja odrediti epidemiološke, demografske i kliničke karakteristike te ishode liječenja u djece operirane zbog varikocеле laparoskopskim pristupom. Podciljevi su odrediti prosječnu dob bolesnika, lateralizaciju, stupanj same varikocеле, indikaciju zbog koje se poduzima operacijski zahvat, analizirati uspješnost liječenja, razlike u spermogramu prije i poslije liječenja, komplikacije i učestalost recidiva te ih usporediti s ostalim relevantnim studijama.

Hipoteza:

Laparoskopsko liječenje varikocеле je učinkovita metoda liječenja varikocеле u djece s izvrsnim rezultatima te niskom stopom komplikacija i recidiva. Metoda zadovoljava sve kriterije minimalno invazivne kirurgije.

3. MATERIЈAL I METODE

3.1. Ispitanici

Ispitanici su svi bolesnici operirani laparoskopskim putem zbog varikokele u Zavodu za dječju kirurgiju Kliničkog Bolničkog Centra Split u razdoblju od 1. travnja 2012. do 1. svibnja 2017.

Kriteriji uključenja:

1. Bolesnici muškog spola u dobi do 18 godina koji su operirani zbog varikokele laparoskopskim putem u Zavodu za dječju kirurgiju KBC Split

2. Bolesnici operirani u KBC Split od strane specijalista dječje kirurgije koji su minimalno praćeni 3 mjeseca nakon operacijskog zahvata

Kriteriji iskljućenja:

1. Bolesnici stariji od 18 godina

2. Bolesnici operirani u drugim ustanovama

3. Bolesnici s nedovoljnim brojem podataka za praćenje

4. Bolesnici koji su prethodno operirani otvorenim pristupom i imaju recidiv varikokele

5. Bolesnici u kojih je od operacijskog zahvata prošlo kraće od 3 mjeseca

3.2. Mjesto studije

Istraživanje je provedeno u Zavodu za dječju kirurgiju Kliničkog Bolničkog Centra Split.

3.3. Organizacija studije

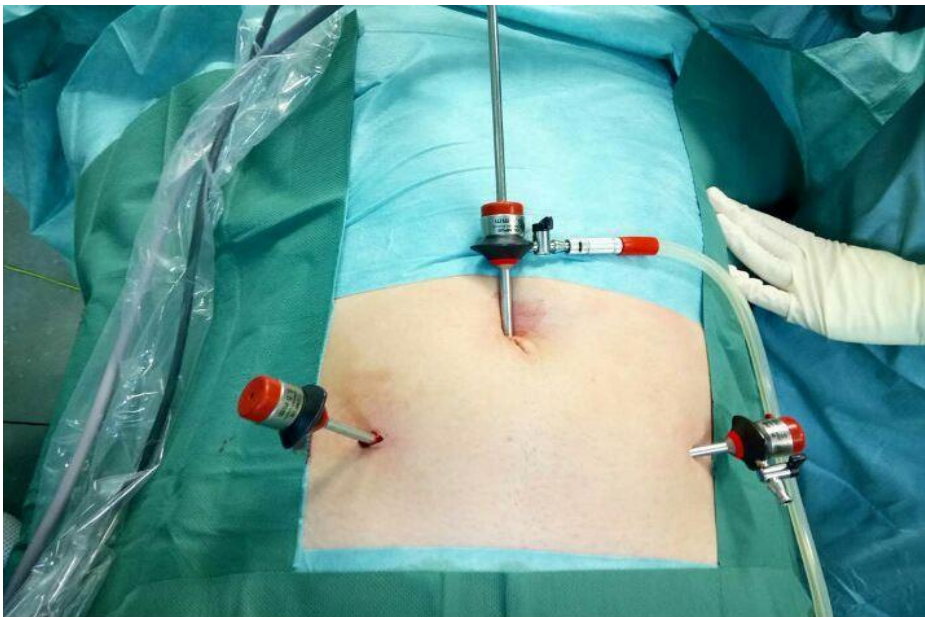
Povijesna presječna studija. Istraživanje je prema ustroju kvalitativno istraživanje, dok je po intervenciji i obradi podataka deskriptivnog tj. opisnog tipa.

3.4. Opis istraživanja

Izvori podataka su pisani protokol Zavoda za dječju kirurgiju i pismohrana povijesti bolesti. Bolesnici koji zadovoljavaju kriterije i čiji podaci postoje u pisanom protokolu, ali ne i u arhivi, isključeni su tijekom istraživanja. Svakom ispitaniku analizirani su sljedeći parametri: dob, lateralizacija i stupanj varikokele, promjer vena, indikacije za operacijski zahvat, duljina trajanja operacijskog zahvata, ishod lijećenja, komplikacije i stopa recidiva.

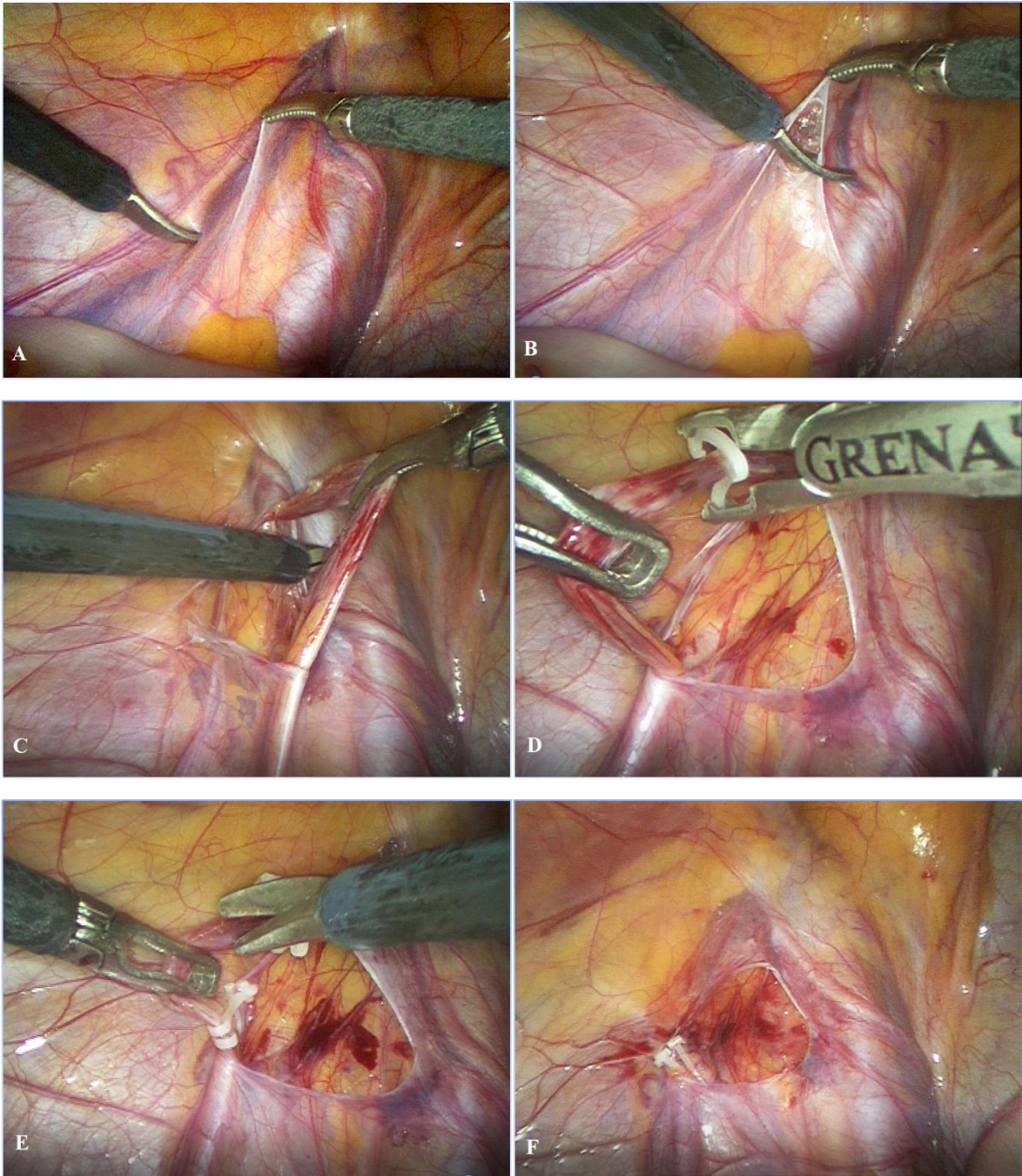
3.5. Operacijski postupak

Svi ispitanici u studiji izloženi su laparoskopskoj varikocelatomiji, koja podrazumijeva insuflaciju plina (CO₂) u trbušnu šupljinu kroz Veressovu iglu do razine intraabdominalnog tlaka od 8-12 mmHg, ovisno o tjelesnoj težini pacijenta, te uvođenje tri 5-mm troakara. Prvi 5-mm troakar uvodi se kroz supraumbilikalnu inciziju i služi za uvođenje optike u trbuh. Nakon eksploracije trbušne šupljine uvode se još dva radna 5-mm troakara i to u lijevoj i desnoj srednjoj klavikularnoj liniji, oko 1-2 cm ispod pupka, uz lateralni rub pripadajućeg ravnog mišića trbuha (Slika 6).



Slika 6. Prikaz položaja troakara pri laparoskopskoj operaciji varikocelate.

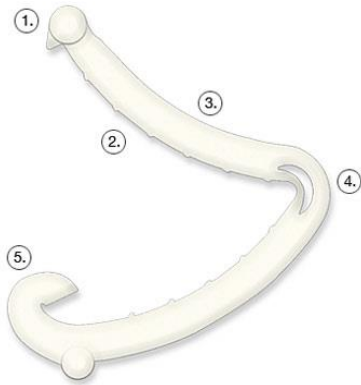
Nakon prikazivanja proširenih spermatičnih krvnih žila i identifikacije duktusa deferensa (Slika 7A) laparoskopskim škarama otvara se peritoneum na razini oko 1 cm od unutarnjeg otvora preponskog kanala (Slika 7B). Potom slijedi mobilizacija i preparacija spermatičnih krvnih žila (Slika 7C). Nakon što su izolirane spermatične krvne žile i odvojene od retroperitonealnog masnog tkiva i limfnih žila slijedi postavljanje polimerskih klipseva pomoću klip aplikatora (Slika 7D), po dva sa svake strane. Krvne žile potom se presjecaju pomoću laparoskopskih škara (Slika 7E). Na kraju postupka provjeri se operacijsko polje i hemostaza, te se ispusti plin iz trbuha (Slika 7F).



Slika 7. Laparoscopska varikocelktomija: A – Prikaz spermatičnih krvnih žila i duktusa deferensa; B – Otvaranje peritoneuma; C – Preparacija spermatičnih krvnih žila; D – Postavljanje polimerskih klipseva; E – Presijecanje krvnih žila; F – Provjera operacijskog polja i hemostaze.

3.5.1. Polimerski klip

Polimerski klip je građen od specijalnog polimera kako bi se osigurala visoka razina biokompatibilnosti i strukturalne stabilnosti što je ključno za dugotrajnu sigurnost bolesnika. U istraživanju je korišten Ligating Clips ML (Grena, Brentford, UK) (Slika 8). U laparoskopskim operacijama može povezati do 10 mm tkiva kroz troakar od 5 mm ili do 16 mm kroz troakar od 10 mm.



Slika 8. Polimerski klip

3.6. Metode prikupljanja i obrade podataka

Podatke smo prikupili pretraživanjem pisanog protokola operacijskih zahvata Zavoda za dječju kirurgiju Kliničkog Bolničkog Centra Split te arhive povijesti bolesti.

3.6.1. Statistička obrada podataka

Prikupljeni podaci uneseni su u programske pakete Microsoft Office za obradu teksta te Microsoft Excel za izradu tabličnog prikaza. Za statističku analizu korišteni su Microsoft Excel za Windows Version 11.0 (Microsoft Corporation) i SPSS 19.0 (IBM Corp, Armonk, NY) računalni programi. Kvantitativni su podaci opisani medijanom i rasponom, dok su kategorijske varijable izražene apsolutnim brojevima i postocima. Razlike u prijeoperacijskim i poslijeoperacijskim podacima analizirane su Wilcoxon testom sume rangova. Vrijednosti $P < 0.05$ smatrane su statistički značajnima.

3.6.2. Primarne mjere ishoda

Primarne mjere ishoda bile su ishod liječenja te učestalost nastanka komplikacija i/ili recidiva nakon laparoskopske varikocelatomije, te analiza kvalitete spermograma 6 mjeseci i godinu dana nakon operacijskog zahvata.

3.6.3. Sekundarne mjere ishoda

Sekundarne mjere ishoda uključivale su indikacije za operacijsko liječenje, vrijeme trajanja operacijskog zahvata, duljinu boravka u bolnici i postotak reoperacija.

3.7. Praćenje

Svi pacijenti otpušteni su iz bolnice dan nakon operacije. Kontrolni pregled zakazan je tjedan i 4 tjedna nakon operacijskog zahvata za otkrivanje komplikacija. Šavovi su odstranjeni na pregledu tjedan dana nakon operacije. Praćenje se sastojalo od kliničkog pregleda i ultrazvuka 6 mjeseci nakon operacijskog zahvata da bi se odredila veličina testisa, postojanje kasnih komplikacija i eventualni recidiv varikocelae. Analiza sjemena učinjena je šest mjeseci i godinu dana nakon operacije u pacijenata starijih od 16 godina.

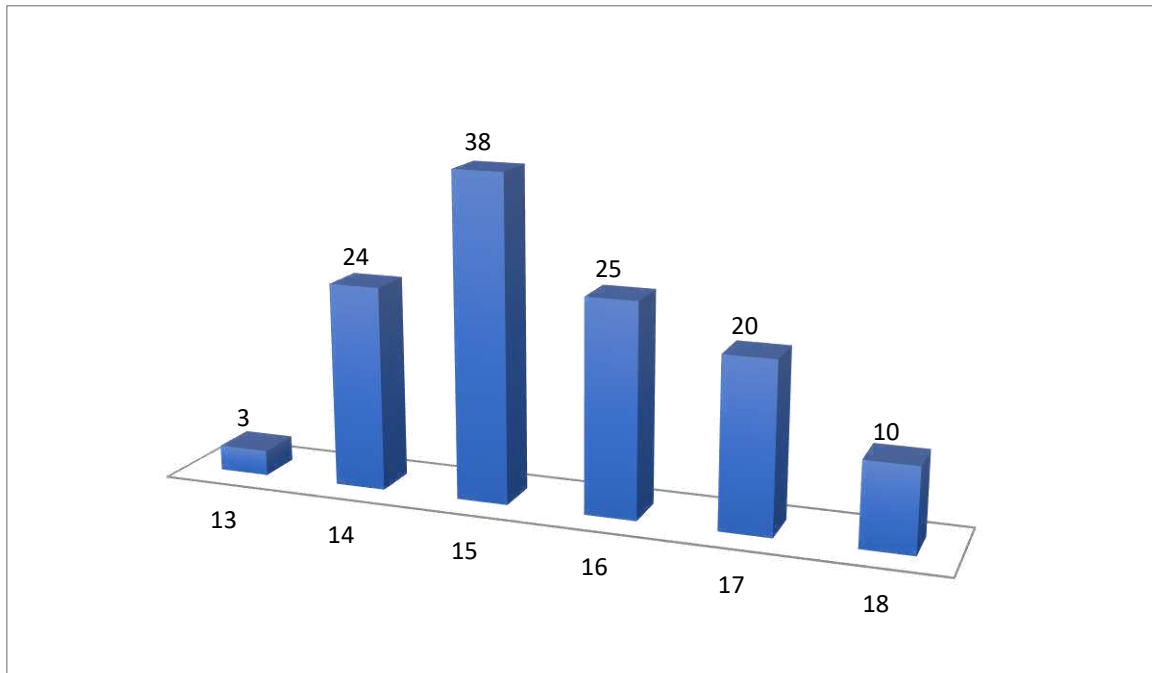
4. REZULTATI

U izabranom studijskom periodu (travanj 2012. – svibanj 2017.) istraživanje je obuhvatilo 120 pacijenata muškog spola, koji su operirani laparoskopskim putem u KBC Split od strane specijalista dječje kirurgije zbog simptomatske varikocеле. Demografski i klinički podaci, te ishodi liječenja prikazani su u Tablici 3.

Tablica 3. Demografski i klinički podaci bolesnika u kojih je učinjena laparoskopjska operacija varikocеле te ishodi liječenja.

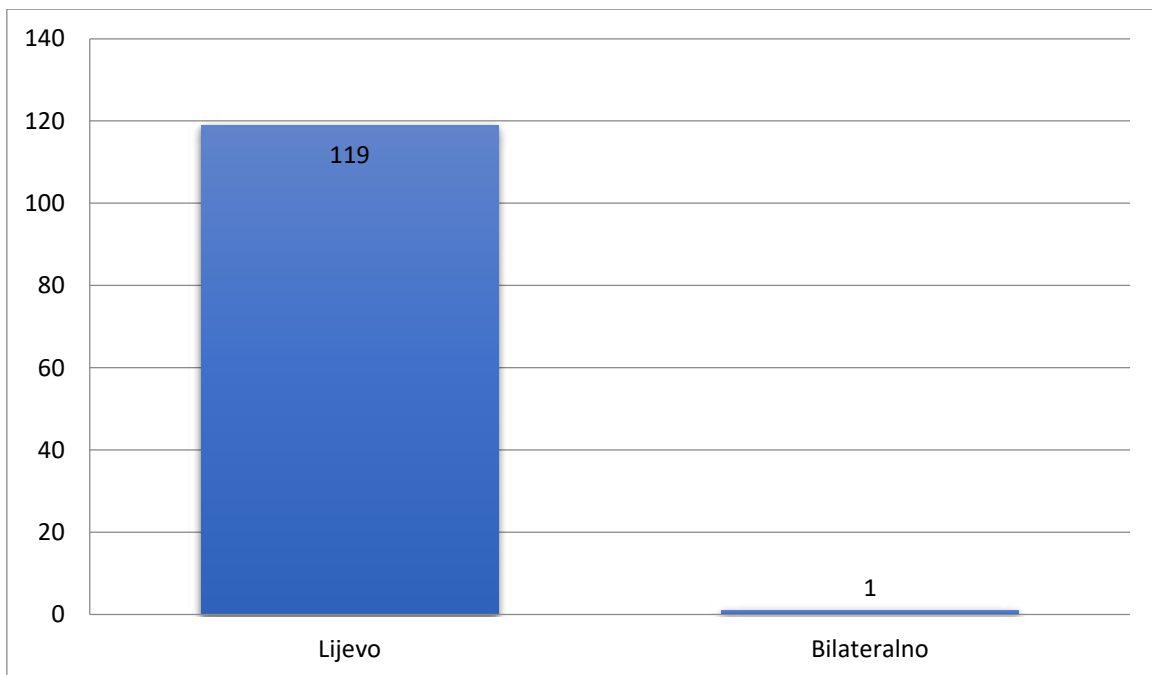
Demografski i klinički podaci	
Dob (godine) <i>median (raspon)</i>	15 (13 – 18)
Lateralizacija n, (%) <i>lijevo</i>	119 (99%)
<i>bilateralno</i>	1 (1%)
Stadij <i>stadij I</i> <i>n (%)</i>	8 (6.7%)
<i>stadij II</i> <i>n (%)</i>	58 (48.3%)
<i>stadij III</i> <i>n (%)</i>	54 (45%)
Promjer vena (mm) <i>median (raspon)</i>	3.5 (2 – 6.1)
Ishodi liječenja	
Duljina hospitalizacije (dani) <i>median (raspon)</i>	1 (1-1)
Operacijsko vrijeme (min) <i>median (raspon)</i>	12 (10 – 35)
Komplikacije, n (%) <i>Konsekutivna hidrocela, n (%)</i>	3 (2.5%) 2 (1.6%)
<i>Hematom u rani, n (%)</i>	1 (0.8%)
Recidiv <i>n (%)</i>	0 (0%)
Praćenje (mjeseci) <i>median (raspon)</i>	25 (3 – 61)

Srednja dob u vrijeme operacijskog zahvata iznosila je 15 godina (raspon 13-18 godina) Najveći broj ispitanika (n=83) operiran je između 15. i 17. godine života (Slika 9).



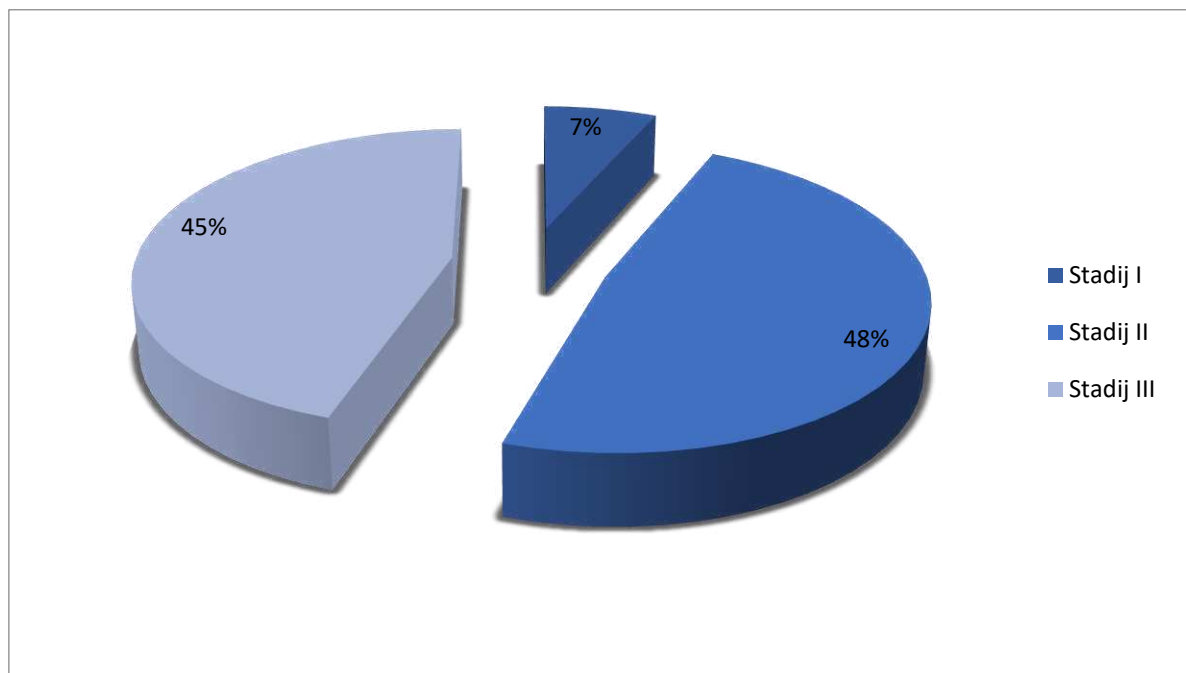
Slika 9. Raspodjelu pacijenata prema dobi u godinama (n=120).

Iz Tablice 3. vidljivo je da se od ukupno 120 operiranih varikocela njih 119 nalazilo na lijevoj strani, dok je 1 bila bilateralna (Slika 10).



Slika 10. Raspodjela pacijenata obzirom na lateralizaciju varikocela (n=120).

Prijeoperacijskom obradom utvrđeno je da je od ukupno 120 operiranih varikocela njih 8 (7%) klasificirano kao stadij I, 58 (48%) stadij II i 54 (45%) kao stadij III (Slika 11).



Slika 11. Raspodjela operiranih varikocela prema stadiju.

U Tablici 4. prikazana je srednja vrijednost promjera vena u odnosu na stadij same varikocele. Medijan promjera vena u stadiju I varikocele iznosio je 2.95 mm, u stadiju II 3.20 mm, dok je kod stadija III bio 4.00 mm. Uočljivo je da medijan promjera vena raste s višim stupnjem varikocele.

Tablica 4. Odnos stadija varikocele i medijana promjera vena

Stadij varikocele	<i>n</i>	<i>postotak</i>	Promjer vena (mm) <i>medijan (raspon)</i>
Stadij I	8	6.7%	2.95 (2.8-3.1)
Stadij II	58	48.3%	3.20 (2.5-3.5)
Stadij III	54	45%	4.00 (2.5-6.1)

Medijan duljine boravka u bolnici iznosio je 1 dan. Medijan operacijskog vremena iznosio je 12 min (raspon 10 - 35 min) (Tablica 3).

Indikacije za operacijski zahvat prikazane su u Tablici 5. Od ukupnog broja operiranih bolesnika 62 je operirano zbog razlike u volumenu testisa veće od 20%, njih 37 zbog patološkog nalaza u spermogramu, 36 zbog boli ili nelagode u lijevom testisu, a u 9 bolesnika nađene su patološke vrijednosti hormona LH/FSH. Većina bolesnika odnosno njih 94 (78%) imali su jednu indikaciju za operacijski zahvat, dok je u 26 (22%) bolesnika postojalo dvije ili više pridruženih indikacija za operacijsko liječenje.

Tablica 5. Indikacije za operacijski zahvat

Razlika volumena testisa (n=62)	n	%
20 - 30%	31	50%
30 - 40%	25	40%
40 - 50%	5	8%
>50%	1	2%
Patološki spermogram (n=37)	n	%
Oligoasthenozoospermia	17	46%
Asthenozoospermia	16	43%
Oligozoospermia	2	5%
Azoospermia	1	3%
Aspermia	1	3%
Poremećaj hormonskog statusa (n=9)	n	%
↑FSH	8	89%
↑LH	1	11%
Subjektivne tegobe (n=36)	n	%
uobičajene aktivnosti	28	78%
fizičke aktivnosti	8	22%

U 37 bolesnika koji su operirani zbog poremećenog nalaza spermograma, značajno poboljšanje (normalizaciju spermograma) nakon operacije imalo je njih 23 (62%), umjereno poboljšanje 7 (19%), dok je 7 bilo bez promjena (19%). Subjektivne tegobe značajno su se smanjile (bolesnici su bili bez tegoba) u 29 (81%) pacijenata, a u troje (8%) su i dalje bili prisutni povremeni bolovi, ali značajno manjeg intenziteta. U 4 (11%) bolesnika nije došlo do povlačenja tegoba. Smanjen volumen testisa bio je indikacija za varikocelomiju u 62 pacijenta. Nakon operacije u 50 (81%) pacijenata došlo je do značajnog oporavka volumena, dok je umjereno poboljšanje nađeno u njih 7 (11%), dok u 5 (8%) nije bilo promjene u volumenu testisa. Povišena razina hormona značajno se poboljšala u 2 (22%) pacijenta, umjereno poboljšanje zabilježeno je u 3 (33%) pacijenta, dok promjene nije bilo u 4 (45%) pacijenta (Tablica 6).

Tablica 6. Ishodi liječenja varikocele

Parametar	Ishod	n	%
Spermogram (n=37)	Umjereno poboljšanje	7	19%
	Značajno poboljšanje	23	62%
	Bez promjena	7	19%
Subjektivne tegobe (n=36)	Umjereno poboljšanje	3	8%
	Značajno poboljšanje	29	81%
	Bez promjena	4	11%
Smanjen volumen testisa (n=62)	Umjereno poboljšanje	7	11%
	Značajno poboljšanje	50	81%
	Bez promjena	5	8%
Povišena razina hormona (n=9)	Umjereno poboljšanje	3	33%
	Značajno poboljšanje	2	22%
	Bez promjena	4	45%

Ozbiljne komplikacije tijekom operacije nisu zabilježene. Dogodio se jedan slučaj intraoperacijske ozljede spermatične vene, krvarenje je brzo zbrinuto, bez značajnog gubitka krvi i razvoja daljnjih komplikacija.

Ukupno su zabilježene 3 (2.5%) poslijeoperacijske komplikacije. U jednog bolesnika (0.8%) došlo je do formiranja hematoma u sumpraumbilikalnoj inciziji zbog ozljede epigastičnih krvnih žila, dok je u dvoje (1.6%) bolesnika zabilježeno je formiranje konsektivne hidrocele 6 mjeseci nakon operacijskog zahvata. Hematom je zbrinut hemostatskim šavovima, a oba pacijenta s konsektivnom hidrocelom podvrgnuta su operacijskom zahvatu po Wickelmannu. Nije zabilježen nijedan slučaj recidiva varikocеле. Ishodi liječenja prikazani su u Tablici 3.

Analizom sjemena pokazalo se da je došlo do statistički značajnog poboljšanja koncentracije spermija ($p < 0.01$), morfologije ($p < 0.01$) i motiliteta ($p < 0.01$; $p = 0.02$) šest mjeseci nakon operacije u pacijenata s varikocelom stadija I i II. U stadiju III varikocеле do značajnog poboljšanja došlo je u morfologiji ($p = 0.03$) i koncentraciji spermija ($p < 0.01$), dok se motilitet spermija ($p = 0.150$) nije značajno poboljšao. Nalazi spermograma prije operacije te šest mjeseci i godinu dana nakon operacije prikazani su u Tablici 7.

Tablica 7. Ishodi liječenja s obzirom na promjene u spermogramu prije liječenja, 6 mjeseci i godinu dana nakon operacijskog zahvata

Stupanj varikocele	Ukupan broj spermija (milijuni/ml) median (IQR)			Normalna morfologija spermija (%) median (IQR)			Motilitet spermija (%) median (IQR)		
	Prije operacije	Nakon 6 mjeseci	Nakon godinu dana	Prije operacije	Nakon 6 mjeseci	Nakon godinu dana	Prije operacije	Nakon 6 mjeseci	Nakon godinu dana
I	20.6 (18 - 25)	40.8 (38.4 - 44.3)	42.0 (19.5 - 45.3)	37.9 (35.0-41.1)	68.1 (62.0-75.1)	70.0 (62.1-74.5)	32.0 (27.5-36.6)	47.6 (40.0-50.5)	50.6 (41.7-53.1)
		p<0.01			p<0.01			p=0.02	
II	19.7 (17.5 - 24.4)	38.8 (35.0 - 44.0)	41.0 (37.2 - 45.0)	38.2 (35.5-41.5)	67.1 (61.5-73.2)	68.5 (60.8-72.2)	35.2 (29.1-38.0)	48.8 (41.7-52.9)	51.7 (42.5-55.0)
		p<0.01			p<0.01			p<0.01	
III	16.4 (14.5 - 21)	38.5 (35.5 - 44.0)	40.5 (36.0 - 45.5)	35.2 (29.1-38.2)	59.5 (55.0-64.1)	58.5 (53.7-65.1)	30.0 (25.1-33.5)	35.5 (28.8-39.9)	40.7 (32.0-42.5)
		p<0.01			p=0.03			p=0.150	

Wilcoxon signed rank test

5. RASPRAVA

Varikocela se javlja u 15% muške populacije, s učestalošću od 35% u muškaraca s primarnom neplodnošću i do 80% u muškaraca sa sekundarnom neplodnošću (63, 64). U velikim populacijskim studijama uočeno je da incidencija varikocele u adolescenata varira od 5 do 30% (52, 63). Varikocela ima štetan učinak na histološku i endokrinu funkciju testisa (63, 65). Brojne su kontroverze oko liječenja varikocele u pedijatrijskoj populaciji, zbog toga što neće svaka varikocela dovesti do neplodnosti u budućnosti. Zbog navedenih razloga vrlo je važno definirati prave indikacije za varikocektomiju i time prepoznati one pacijente koji će uistinu imati korist od operacijskog zahvata.

Iako postoje etička pitanja u vezi analize sjemena adolescenata, kliničari su se usuglasili da se spermogram može napraviti u adolescenata starijih od 16 godina (66). Posljedično tome mnoge studije pokazale su da dolazi do poboljšanja nalaza spermograma nakon varikocektomije u adolescenata (66, 67).

Točan mehanizam kojim varikocela dovodi do pojave neplodnosti još nije razjašnjen. Postoji nekoliko teorija koje pokušavaju objasniti štetan učinak varikocele na funkciju testisa. Najprihvaćenija teorija zagovara poremećaj termoregulacije kao ključni mehanizam oštećenja funkcije testisa. Spermatske vene napuštajući testis tvore mrežu koja preuzima ulogu izmjenjivača topline i hladi novopristiglu arterijsku krv. Taj mehanizam pri postojanju varikocele ne funkcionira i dovodi do povećanja temperature u skrotumu.

Indikacije za varikocektomiju u pedijatrijskoj populaciji su abnormalan nalaz spermograma, smanjenje volumena ipsilateralnog testisa za više od 20%, porast razine serumskog FSH ili LH te prisutstvo subjektivnih tegoba poput boli, nelagode ili osjećaja težine u mošnjama (66, 68, 69). U našoj studiji najčešća indikacija za operaciju bila je smanjenje testikularnog volumena >20%, slijede ju abnormalan nalaz spermograma te postojanje subjektivnih tegoba.

Postoji nekoliko operacijskih pristupa kojima se može kirurški zbrinuti postojanje varikocela: retroperitonealni (Palomo), ingvinalni (Ivanissevich) i subingvinalni pristup. Od navedenih retroperitonealni zahvat može se izvesti laparoskopskim putem, dok se ingvinalni i subingvinalni uobičajeno izvode koristeći kirurški mikroskop ili povećala (66, 70-73). U odraslih muškaraca s varikocelom mikrokirurški ingvinalni ili subingvinalni pristup imaju najvišu stopu uspješnosti uz najnižu stopu morbiditeta, iako trajanje samog operacijskog zahvata može premašiti trajanje konvencionalnijih operacijskih tehnika. Nedavno provedeno istraživanje dječjih urologa pokazalo je da je u adolescenata s varikocelom najrašireniji laparoskopski pristup (71, 72). Laparoskopska varikoelektomija jednako je uspješna kao i otvorena varikoelektomija (73). Broj laparoskopskih operacija varikocela u pedijatrijskoj populaciji u posljednje vrijeme raste zbog većeg stupnja laparoskopske edukacije među dječjim urolozima, kao i većeg broja izvedenih laparoskopskih zahvata. Wang i suradnici su u retrospektivnoj analizi 1326 laparoskopskih varikoelektomija provedenih od strane 16 operatera pokazali da je krivulja učenja za laparoskopsku varikoelektomiju 15 izvedenih operacija (70). Zahvati izvedeni laparoskopskim pristupom pokazali su jednaku stopu sigurnosti uz kraći boravak u bolnici i manje poslijeoperacijskih komplikacija (66, 70, 74).

Komplikacije prilikom laparoskopske varikoelektomije su rijetke (70, 75, 76). Uglavnom su to opće komplikacije samog laparoskopskog pristupa. U našoj studiji nije zabilježena nijedna ozbiljna intraoperacijska komplikacija. Krvarenje zbog ozljede spermatične vene zabilježeno je u jednom slučaju, ali nakon jednostavnog saniranja problema nisu se pojavile daljnje komplikacije. Najučestalije poslijeoperacijske komplikacije čine recidivi i konsekutivne hidrocele. Atrofija testisa javlja se rijetko (73, 76). U našoj studiji nije došlo do pojave atrofije testisa nakon operacije ni u jednog pacijenta.

Jedna od prednosti laparoskopskog pristupa je u boljoj identifikaciji struktura zbog povećanja laparoskopom, a time se pomaže očuvanju testikularne arterije i limfnih žila.

Dva su pristupa samoj laparoskopskoj varikocelatomiji. Jedan je ligacija svih spermatičnih krvnih žila, a drugi je ligacija samo vena uz očuvanje limfnih puteva i testikularne arterije. Formiranje konsekutivne hidrocele posljedica je ligacije svih žilnih struktura u sjemenskom snopiću. Do pojave konsekutivne hidrocele pri takvom pristupu dolazi u 3-25% slučajeva (75, 77). Očuvanje limfnih puteva smanjuje pojavnost konsekutivne hidrocele, a ne povećava stopu recidiva (75).

Misseri bilježi vrlo dobre rezultate nakon varikocelatomija s očuvanjem prohodnosti limfnih puteva (78). Stopa formiranja konsekutivne hidrocele značajno je niža negoli pri masivnoj ligaciji žila u sjemenskom snopiću. Kocvara je u svojoj studiji zabilježio formiranje konsekutivne hidrocele nakon konvencionalne laparoskopske varikocelatomije u 17.9% slučajeva i 1.9% nakon laparoskopske varikocelatomije s očuvanjem limfnih žila (79). U našoj studiji rađena je ligacija svih krvnih žila sjemenskog snopića, iako su se uvijek nastojale očuvati limfne žile. Do formiranja konsekutivne hidrocele u srednjem vremenu praćenja od 25 mjeseci došlo je u samo dva slučaja (1.6%). Slične rezultate bilježi i Tarun koji je prijavio formiranje hidrocele u 2 pacijenta (4.88%) pri masovnoj ligaciji struktura unutar sjemenskog snopića (80).

Razvijanje kolateralne cirkulacije ili neuspješno podvezivanje svih grana unutarnje spermatične vene mogući je uzrok recidiva varikocelate. Stopa recidiva nakon laparoskopske varikocelatomije varira od 0% do 11% (63). McManus i suradnici ostvarili su stopu od 0% recidiva prilikom laparoskopske varikocelatomije, dok su Keys i suradnici imali stopu recidiva od 8.3% (81). Pojedine su studije pokazale da prilikom laparoskopske varikocelatomije i otvorenog kirurškog liječenja varikocelate do recidiva i komplikacija prilikom operacije dolazi u otprilike istom broju slučajeva (63, 82). Međutim, mnoge studije bilježe nižu stopu recidiva nakon laparoskopske varikocelatomije (83, 84). Stopa recidiva raste kako raste i stupanj same varikocelate (75, 83). Ligiranje arterije ne utječe na rast testisa i zbog toga se smatra sigurnijim i korisnijim podvezati ju i time spriječiti pojavu recidiva zbog periarterijske venske mreže.

Brojne studije pokazale su da ako se prilikom laparoskopske varikocelktomije podveže i unutarnja spermatična arterija stopa recidiva je niža nego bez ligacije arterije (80, 85). U studiji koju su proveli Tarun i suradnici nije došlo do recidiva varikocelct nakon masivne ligacije struktura. Do recidiva je došlo samo u slučajevima kada se nastojala sačuvati prohodnost arterije (80). Rezultati naše studije su slični njihovima, prilikom zahvata rađena je masivna ligacija struktura i nije zabilježen nijedan recidiv.

Laparoskopska varikocelctomija je jednostavan i brz zahvat. U literaturi srednja vrijednost trajanja zahvata iznosi 15-25 minuta. (75, 83). Trajanje otvorene i laparoskopske varikocelctomije može se smanjiti za otprilike 15 minuta u slučaju iskusnog operatera. (83). Karami i suradnici su u svojoj studiji prijavili srednja vrijednost trajanja operacije od 25.7 minuta za jednostranu i 37.1 minutu za bilateralnu varikocelct. Barry i suradnici bilježe trajanje jednostrane varikocelctomije 14.7 minuta i 21.6 minuta pri obostranoj varikocelctomiji. U našoj studiji prosječno vrijeme trajanja operacije je 12 minuta za operaciju jednostrane i 19 minuta za operaciju obostrane varikocelct.

Brojne studije govore u prilog tome da se laparoskopska varikocelctomija može izvesti kao jednodnevna kirurgija, te da nije potrebno da pacijent prespava u bolnici (68, 69). U našoj studiji svi su pacijenti otpušteni s odjela 24 sata nakon operacije.

Postoje mnoge različite metode kojima se mogu ligirati spermatične vene (klipse, intrakorporalni šavi, monopolarna/bipolarna dijatermija, harmonični skalpel). U našoj studiji korišteni su polimerski klipsevi za ligaciju spermatičnih vena. Polimerski klip je građen od specijalnog polimera kako bi se osigurala visoka razina biokompatibilnosti i strukturalne stabilnosti što je ključno za dugotrajnu sigurnost bolesnika. U laparoskopskim operacijama može povezati do 10 mm tkiva kroz troakar od 5 mm ili do 16 mm kroz troakar od 10 mm (86). Polimerski klip se potvrdio kao siguran, isplativ i jednostavan pri korištenju. Pojedini autori koristili su harmonični skalpel ili LigaSure za ligiranje spermatičnih vena (75). Međutim, cijena

instrumenata i nepotrebno izlaganje termičkoj energiji s mogućim termičkim ozljedama okolnog tkiva ovaj način operacije čine ne toliko prikladnim (87-89). Pacijenti iz studije Karamija i suradnika u kojih su spermatične krvne žile ligirane LigaSureom imali su značajno višu stopu formiranja konsektivne hidrocele. Može se pretpostaviti da je do toga došlo zbog termalne ozljede limfnih vodova koje nije bilo kod naših pacijenata, te stoga bilježe nižu stopu formiranja hidrocele nakon operacije (4.3% naspram 1.6%) (75).

Meta-analiza pokazala je poboljšanje nalaza spermograma nakon operacije varicocele u 71% pacijenata. (75, 66). U našoj studiji opće poboljšanje poslijeoperacijskog nalaza spermograma primjećeno je u 81% pacijenata. Analiza sjemena 6 mjeseci nakon zahvata pokazala je statistički značajno poboljšanje u koncentraciji spermija, pokretljivosti i morfologiji kod varikocela stadija I i II. Za varicocele stadija III, količina spermija i morfologija bilježe poboljšanje, dok se motilitet spermija nije značajno promijenio. Slične rezultate navodi i Karami u svojoj studiji gdje je nakon godinu dana praćenja zabilježio poboljšanje samo u koncentraciji spermija nakon operacije varicocele u stadiju III (75).

Al-Kandari u svojoj studiji ne bilježi značajno poboljšanje morfologije spermija (71). Poboljšanje nalaza spermograma kod naših pacijenata možemo objasniti činjenicom da su naši pacijenti bili adolescenti.

Razlika u veličini testisa se značajno smanjila u 81% naših pacijenata, a 92% pacijenata koji su naveli postojanje boli ili nelagode prije operacije godinu dana nakon zahvata pokazuju nestanak tegoba.

6. ZAKLJUČCI

1. Laparoscopska varikoclektomija pri kojoj se koriste polimerski klipovi je sigurna, jednostavna i isplativa metoda.
2. Laparoscopska varikoclektomija je zahvat koji u rukama iskusnog dječjeg kirurga kratko traje i ima nisku stopu poslijeoperacijskih komplikacija i recidiva.
3. Laparoscopska varikoclektomija ima sve prednosti minimalno invazivne kirurgije, tako da se bolesnici brzo vraćaju svakodnevnim aktivnostima.
4. Laparoscopska varikoclektomija može se izvoditi u sklopu jednodnevne kirurgije, bez potrebe za hospitalizacijom duljom od 1 dana.
5. Laparoscopska varikoclektomija dovodi do statistički značajnog poboljšanja u volumenu testisa, nestanku subjektivnih tegoba, kao i poboljšanju spermogramu u adolescenata starijih od 16 godina 6 mjeseci nakon operacijskog zahvata.

7. POPIS CITIRANE LITERATURE

1. Sadler T, Kostović-Knežević L, Bradamante Z, Švajger A. Langmanova medicinska embriologija. Zagreb: Školska knjiga 1996;242-44.
2. Krmpotić-Nemanić J, Marušić A. Anatomija čovjeka. Zagreb: Medicinska naklada; 2004; 376-84.
3. Braedel HU, Steffens J, Ziegler M, Polsky MS, Platt ML. A possible ontogenic etiology for idiopathic left varicocele. J Urol. 1994;151:62–6.
4. Romeo C, Santoro G. Varicocele and infertility: why a prevention. J Endocrinol Invest. 2009;32:559-61.
5. Sheynkin YR. History and Evolution of Varicocelectomy – from antiquity to fertility. Hum Reprod. 2006;19:100-12.
6. Baigorri B, Dixon R. Varicocele: A Review. Seminars in Interventional Radiology. 2016;33(3):170-76.
7. Kogan SJ, Hulbert WC, Jr, Cockett AT. Pediatric varicoceles; changing concepts. In: Ehrlich RE editor. Dialogue in Pediatric Urology. Vol. 7. Pearl River (New York): William Miller. 1984;1-6.
8. Thomas D, Duffy P, Rickwood A. Essentials of paediatric urology. 1st ed. Boca Raton, Fla.: CRC Press; 2008;259-63.
9. Lorenc T, Krupniewski L, Palczewski P, Gołębiowski M. Wartość ultrasonografii w diagnostyce żyłaków powrózka nasiennego. J Ultrason. 2016;16(67):359-70.
10. De los Reyes T, Locke J, Afshar K. Varicoceles in the pediatric population: Diagnosis, treatment, and outcomes. Can Urol Assoc J. 2017;11(1-2S):34.
11. Plešnar A. Antegrade scrotal sclerotherapy for the treatment of varicocele. Liječ Vjesn. 2011;133:256-9.
12. Pajovic B, Perovic D, Kavarić P, Radojević N. Varicocele: influence of permanent sport activity. Medical Essays. 2006;63:741-6.
13. Merriman LS, Kirsch AJ. Varicocele in adolescence: where are we now? Curr Urol Rep. 2012;13:311-17.
14. Vanlangenhove P, Dhondt E, Maele G, Van Waesberghe S, Delanghe E, Defreyne L. Internal Spermatic Vein Insufficiency in Varicoceles: A Different Entity in Adults and Adolescents?. AJR Am J Roentgenol. 2015;205(3):667-75.
15. Paul Dziallas. Über die Klappenverhältnisse der Venae spermaticae des Menschen. Anat Anz. 1949;9757-63.
16. Sofikitis N, Dritsas K, Miyagawa I, Koutselinis A. Anatomical characteristics of the left testicular venous system in man. Arch Androl. 1993;30:79-85.

17. Braedel HU, Steffens J, Ziegler M, Polsky MS, Platt ML. A possible ontogenic etiology for idiopathic left varicocele. *J Urol*. 1994;151:62-6.
18. De Schepper A. "Nutcracker" phenomenon of the renal vein and venous pathology of the left kidney. *J Belge Radiol*. 1972;55:507-11.
19. Mali WP, Oei HY, Arndt JW, Kremer J, Coolsaet BL, Schuur K. Hemodynamics of the varicocele. Part II. Correlation among the results of renocaval pressure measurements, varicocele scintigraphy and phlebography. *J Urol*. 1986;135:489-93.
20. Akbay E, Cayan S, Doruk E, Duce MN, Bozlu M. The prevalence of varicocele and varicocele-related testicular atrophy in Turkish children and adolescents. *BJU Int*. 2000;86:490-3.
21. Li H, Dubocq F, Jiang Y, Tiguert R, Gheiler EL, Dhabuwala CB. Effect of surgically induced varicocele on testicular blood flow and Sertoli cell function. *Urology*. 1999;53:1258-62.
22. Ozbek E, Turkoz Y, Gokdeniz R, Davarci M, Ozugurlu F. Increased nitric oxide production in the spermatic vein of patients with varicocele. *Eur Urol*. 2000;37:172-5.
23. Naughton CK, Nangia AK, Agarwal A. Pathophysiology of varicoceles in male infertility. *Hum Reprod Update*. 2001;7:473-81.
24. Barqawi A, Caruso A, Meacham RB. Experimental varicocele induces testicular germ cell apoptosis in the rat. *J Urol*. 2004;171:501-3.
25. Tessler A, Krahn HP. Varicocele and testicular temperature. *Fertil Steril*. 1966;17:201-3.
26. Dahl EV, Herrick JF. A vascular mechanism for maintaining testicular temperature by counter-current exchange. *Surg Gynecol Obstet*. 1959;108:697-705.
27. Naughton CK, Nangia AK, Agarwal A. Pathophysiology of varicoceles in male infertility. *Hum Reprod Update*. 2001;7:473-81.
28. Saypol DC, Howards SS, Turner TT, Miller ED Jr. Influence of surgically induced varicocele on testicular blood flow, temperature, and histology in adult rats and dogs. *J Clin Invest*. 1981;68:39-45.
29. Marmar JL. The pathophysiology of varicoceles in the light of current molecular and genetic information. *Hum Reprod Update*. 2001;7:461-72.
30. Sofikitis N, Miyagawa I. Left adrenalectomy in varicocele rats does not inhibit the development of varicocele-related physiologic alterations. *Int J Fertil Menopausal Stud*. 1993;38:250-5.

31. Comhaire F, Vermeulen A. Varicocele sterility: cortisol and catecholamines. *Fertil Steril.* 1974;25:88-95.
32. Twigg J, Fulton N, Gomez E, Irvine DS, Aitken RJ. Analysis of the impact of intracellular reactive oxygen species generation on the structural and functional integrity of human spermatozoa: lipid peroxidation, DNA fragmentation and effectiveness of antioxidants. *Hum Reprod.* 1998;13:1429-36.
33. Hurtado de Catalfo GE, Ranieri-Casilla A, Marra FA, de Alaniz MJ, Marra CA. Oxidative stress biomarkers and hormonal profile in human patients undergoing varicocelectomy. *Int J Androl.* 2007;30:519-30.
34. Plešnar A. Antegrade scrotal sclerotherapy for the treatment of varicocele. *Liječ Vjesn.* 2011;133:256-59.
35. Demas BE, Hricak H, McClure RD. Varicoceles. Radiologic diagnosis and treatment. *Radiol Clin North Am.* 1991;29:619-27.
36. Thomas D, Duffy P, Rickwood A. *Essentials of paediatric urology.* 1st ed. Boca Raton, Fla.: CRC Press; 2008;259-63.
37. Marshall WA, Tanner JM. Variations in the pattern of pubertal changes in boys. *Arch Dis Child.* 1970;45:13-23.
38. Dubin L, Amelar RD. Varicocele size and results of varicocelectomy in selected subfertile men with varicocele. *Fertil Steril.* 1970;21:606-9.
39. Rowe PJ, Comhaire FH, Hargreave TB, Mahmoud AM, World Health Organization. *WHO Manual for the Standardized Investigation, Diagnosis and Management of the Infertile Male.* Cambridge – New York: 2000.
40. Taşçı AI, Resim S, Caşkurulu T, Dinçel C, Bayraktar Z, Gürbüz G. Color Doppler Ultrasonography and spectral analysis of venous flow in diagnosis of varicocele. *Eur Urol.* 2001;39:316-21.
41. Male Infertility Best Practice Policy Committee of the American Urological Association; Practice Committee of the American Society for Reproductive Medicine. Report on optimal evaluation of the infertile male. *Fertil Steril.* 2006;86:202-9.
42. WHO. The influence of varicocele on parameters of fertility in a large group of men presenting to infertility clinics. *Fertil Steril.* 1992;57:1289-93.
43. Paduch DA, Niedzielski J. Repair versus observation in adolescent varicocele: a prospective study. *J Urol.* 1997;158:1128-32.

44. Zelkovic P, Kogan S. The pediatric varicocele. In: Gearheart JP, Rink RC, Mouriquand PDE (eds). *Pediatric Urology*, 2nd edn. Philadelphia, PA: Saunders Elsevier 2010:585-94.
45. Diamond D. Adolescent varicocele: emerging understanding. *BJU International*. 2003;92:48-51.
46. Ivanissevich O. Left varicocele due to reflux; experience with 4,470 operative cases in forty-two years. *J Int Coll Surg*. 1960;34:742-55.
47. Bernardi R. Ivanissevich's anatomical concept of the cure of varicocele: some modifications in its technique. *Bol Inst Clin Quir*. 1941;13:521.
48. Palomo A. Radical cure of varicocele by a new technique; preliminary report. *J Urol*. 1949;61:604-7.
49. Dubin L, Amelar RD. Varicolectomy: 986 cases in a twelve-year study. *Urology*. 1977;10:446-49.
50. Cayan S, Shavakhabov S, Kadioğlu A. Treatment of palpable varicocele in infertile men: a meta-analysis to define the best technique. *J Androl*. 2009;30:33-40.
51. Hagood PG, Mehan DJ, Worischek JH, Andrus CH, Parra RO. Laparoscopic varicolectomy: preliminary report of a new technique. *J Urol*. 1992;147:73-6.
52. Zampieri N, Zuin V, Corroppo M, Chironi C, Cervellione RM, Camoglio FS. Varicocele and adolescents: semen quality after 2 different laparoscopic procedures. *J Androl*. 2007;28:727-33.
53. Borruto FA, Impellizzeri P, Antonuccio P, Finocchiaro A, Scalfari G, Arena F, i sur. Laparoscopic vs open varicolectomy in children and adolescents: review of the recent literature and meta-analysis. *J Pediatr Surg*. 2010;45:2464-69.
54. Sabatier JC, Bruneton JN, Drouillard J, Tavernier J, Ducos M, Fleury B, i sur. Spermatic phlebography: techniques and indications. A study on 37 cases (author's transl) *Ann Radiol (Paris)*. 1977;20:539-44.
55. Jargiello T, Drelich-Zbroja A, Falkowski A, Sojka M, Pyra K, Szczerbo-Trojanowska M. Endovascular transcatheter embolization of recurrent postsurgical varicocele: anatomic reasons for surgical failure. *Acta Radiol*. 2015;56:63-9.
56. Misseri R, Gershbein A, Horowitz M, Glassberg K. The adolescent varicocele. II: the incidence of hydrocele and delayed recurrent varicocele after varicolectomy in a long-term follow-up. *BJU International*. 2001;87(6):494-98.

57. Madgar I, Weissenberg R, Lunenfeld B, Karasik A, Goldwasser B. Controlled trial of high spermatic vein ligation for varicocele in infertile men. *Fertil Steril.* 1995; 63(1):120-4.
58. Al Bakri A, Lo K, Grober E, Cassidy D, Cardoso JP, Jarvi K. Time for improvement in semen parameters after varicocelectomy. *J Urol.* 2012;187:227–31.
59. Schlegel PN. Is assisted reproduction the optimal treatment for varicocele-associated infertility? A cost-effective analysis. *Urology.* 1997;49:83-90.
60. Kass EJ, Belman AB. Reversal of testicular growth failure by varicocele ligation. *J Urol* 1987;137:475-6.
61. Glassberg KI, Korets R. Update on the management of adolescent varicocele. *F1000 Med Rep.* 2010;12:25.
62. Šitum M, Gotovac J. *Urologija.* 2nd ed. Zagreb: Medicinska naklada; 2011.
63. Chiba K, Ramasamy R, Lamb DJ, Lipshultz LI. The varicocele: diagnostic dilemmas, therapeutic challenges and future perspectives. *Asian J Androl.* 2016;18(2):276-81.
64. Hopps CV, Lemer ML, Schlegel PN, Goldstein M. Intraoperative varicocele anatomy: a microscopic study of the inguinal versus subinguinal approach. *J Urol.* 2003;170 (6 Pt 1):2366–70.
65. Wu T, Duan X, Yang X, Deng X, Cui S. Laparoendoscopic single-site varicocelectomy compared with conventional laparoscopic surgery: a systematic review and meta-analysis. *Springerplus.* 2016;5(1):1483.
66. Williams DH, Karpman E, Lipshultz LI. Varicocele: surgical techniques in 2015. *Can J Urol.* 2006;13(Suppl 1):13-7.
67. Cayan S, Acar D, Ulger S, Akbay E. Adolescent varicocele repair: long-term results and comparison of surgical techniques according to optical magnification use in 100 cases at a single university hospital. *J Urol.* 2005;174(5):2003-6.
68. Spinelli C, Di Giacomo M, Piccolo RL, Martin A, Messineo A. The role of testicular volume in adolescents with varicocele: the better way and time of surgical treatment. *J Urol.* 2010;184(4):1722–26.
69. Tian D, Huang W, Yan H, Zong H, Zhang Y. Effect of Varicocelectomy on Serum FSH and LH Levels for Patients with Varicocele: a Systematic Review and Meta-analysis. *Indian J Surg.* 2016. DOI 10.1007/s12262-016-1571-1
70. Wang Z, Ni Y, Zhang Y, Jin X, Xia Q, Wang H. Laparoscopic varicocelectomy: virtual reality training and learning curve. *JSLs.* 2014;18(3). pii: e2014.00258.

71. Al-Kandari AM, Shabaan H, Ibrahim HM, Elshebiny YH, Shokeir AA. Comparison of outcomes of different varicocele techniques: open inguinal, laparoscopic, and subinguinal microscopic varicocele: a randomized clinical trial. *J Urol*. 2007; 69: 417–20.
72. Goldstein M, Tanrikut C. Microsurgical management of male infertility. *Nat Clin Pract Urol*. 2006;3:381–91.
73. Donovan JF, Winfield HN. Laparoscopic varix ligation. *J Urol*. 1992;147:77-81.
74. Abdulmaaboud MR, Shokeir AA, Farage Y, Abd El-Rahman A, El-Rakhawy MM, Mutabagani H. Treatment of varicocele: a comparative study of conventional open surgery, percutaneous retrograde sclerotherapy, and laparoscopy. *J Urol*. 1998;52:294-300.
75. Karami H, Hassanzade Hadad A, Fallahkarkan M. Six years' experience of laparoscopic varicocele using bipolar electrocoagulation and its effect on semen parameters. *Urol J*. 2016;13(4):2788-93.
76. Parrilli A, Roberti A, Escolino M, Esposito C. Surgical approaches for varicocele in pediatric patient. *Transl Pediatr*. 2016;5(4):227-32.
77. Esposito C, Monguzzi GL, Gonzalez-Sabin MA, et al. Laparoscopic treatment of pediatric varicocele: a multicenter study of the Italian Society of Video Surgery in Infancy. *J Urol*. 2000;163:1944-6.
78. Misseri R, Gershbein AB, Horowitz M, Glassberg KI. The adolescent varicocele II: the incidence of hydrocele and delayed recurrent varicocele after varicocele in a long-term follow-up. *BJU Int*. 2001;87:494-8.
79. Kocvara R, Dvoracek J, Sedlacek J, Dite Z, Novak K. Lymphatic sparing laparoscopic varicocele: a microsurgical repair. *J Urol*. 2005;173:1751-4.
80. Tarun A, Veenu J, Dhanesh K, Sanjay P. Laparoscopic Management of Varicocele – A Hospital based study. *Acad Med*. 2009;23(2):1-5
81. Keys C, Barbour L, O'Toole S, Sabharwal A. Laparoscopic surgery for varicoceles in children: an audit in a single centre. *J Laparoendosc Adv Surg Tech A*. 2009;19(Suppl 1): S107-9.
82. Méndez-Gallart R, Bautista-Casasnovas A, EstevezMartínez E, Varela-Cives R. Laparoscopic Palomo varicocele surgery: lessons learned after 10 years' follow up of 156 consecutive pediatric patients. *J Pediatr Urol*. 2009;5(2):126-31.

83. Barry J, Nady M, Ragab G, El-Khalaf B, Abdallah A, Imich AM. Five mm laparoscopic varicocelectomy versus conventional varicocele ligation in young men with symptomatic varicocele: A randomized clinical study. *Afr J Urol.* 2012;18:12-5.
84. VanderBrink BA, Palmer LS, Gitlin J, Levitt SB, Franco I. Lymphatic-sparing laparoscopic varicocelectomy versus microscopic varicocelectomy: is there a difference? *J Urol.* 2007;70:1207–10.
85. Cimador M, Castagnetti M, Ajovalasit V, Libri M, Bertozzi M, De Grazia E. Subinguinal interruption of dilated veins in adolescent varicocele: should it be considered a gold standard technique? *Minerva Pediatr;* 2003; 55(6): 599-605.
86. Pogorelić Z, Kostovski B, Jerončić A, Šušnjar T, Mrklič I, Jukić M, i sur. A comparison of endoloop ligatures and nonabsorbable polymeric clips for the closure of the appendicular stump during laparoscopic appendectomy in children. *J Laparoendosc Adv Surg Tech A.* 2017;27(6):645-50.
87. Pogorelić Z, Katić J, Mrklič I, Jerončić A, Šušnjar T, Jukić M, Vilović K, i sur. Lateral thermal damage of mesoappendix and appendiceal base during laparoscopic appendectomy in children: Comparison of the harmonic scalpel (Ultracision), bipolar coagulation (LigaSure), and thermal fusion technology (MiSeal). *J Surg Res.* 2017;212:101-7.
88. Perko Z, Pogorelić Z, Bilan K, Tomić S, Vilović K, Krnić D, Družijanić N, i sur. Lateral thermal damage to rat abdominal wall after harmonic scalpel application. *Surg Endosc.* 2006;20(2):322–24.
89. Pogorelić Z, Perko Z, Družijanić N, Tomić S, Mrklič I. How to prevent lateral thermal damage on tissue using Harmonic scalpel? Experimental study on pigs' small intestine and abdominal wall. *Eur Surg Res.* 2009;43(2):235-40.

8. SAŽETAK

Cilj istraživanja: Cilj je ovog istraživanja odrediti epidemiološke, demografske i kliničke karakteristike u djece operirane zbog varikocеле laparoskopskim pristupom koristeći polimerski klip, analizirati ishode liječenja, stopu komplikacija i spermogram u odnosu na stadij varikocеле nakon operacije.

Ispitanici i metode: U studiju je uključeno 120 pacijenata koji su operirani laparoskopskim pristupom zbog varikocеле u razdoblju od travnja 2012. do svibnja 2017. godine u Zavodu za dječju kirurgiju Kliničkog Bolničkog Centra Split. Svakom ispitaniku analizirani su sljedeći parametri: dob, lateralizacija i stupanj varikocеле, promjer vena, indikacije za operacijski zahvat, duljina trajanja operacijskog zahvata, ishod liječenja, komplikacije i stopa recidiva. Analiza sjemena učinjena je šest mjeseci i godinu dana nakon operacije u pacijenata starijih od 16 godina, te su rezultati uspoređivani u odnosu na klinički stadij varikocеле.

Rezultati: Srednja dob u vrijeme operacijskog zahvata iznosila je 15 godina. Od ukupnog broja pacijenata, lijevostrana varikocela pronađena je u 119 (99%), a bilateralna u jednog (1%) pacijenta. Od 120 varikocela, 8 (7%) ih je bilo klasificirano u stadij I, 58 (48%) u stadij II i 54 (45%) u stadij III. Medijan promjera vena varikocela stadija I, II i III iznosio je 2.95 mm, 3.20 mm i 4.0 mm. Indikacije za operaciju su bile: abnormalan nalaz spermograma u 37 (26%) pacijenata, smanjen volumen testisa >20% u 62 (43%) pacijenta, bol, odnosno nelagoda u skrotumu u 36 (25%) pacijenata te povišene razine serumskog LH/FSH u 9 (6%) pacijenata. Medijan duljine boravka u bolnici iznosio je 1 dan. Medijan operacijskog vremena iznosio je 12 min (raspon 10 - 35 min). Nisu zabilježene ozbiljne intraoperacijske komplikacije. Do formiranja konsekutivne hidrocele došlo je u 2 (1.6%) pacijenta. Nije zabilježen slučaj recidiva. Koncentracija spermija ($p<0.01$), morfologija ($p<0.01$) i motilitet ($p<0.01$; $p=0.02$) poboljšali su se šest mjeseci nakon operacije u pacijenata s varikocelom stadija I i II. U stadiju III varikocеле zabilježeno je poboljšanje u koncentraciji spermija ($p<0.01$) i morfologiji ($p=0.03$), dok se motilitet spermija ($p=0.150$) nije značajno oporavio. Do značajnog poboljšanja u volumenu testisa došlo je u 81% pacijenata. U 92% pacijenata koji su operirani zbog subjektivnih tegoba one su se povukle u periodu od godine dana nakon operacijskog zahvata.

Zaključci: Laparoskopiska varikocelotomija pri kojoj se koriste polimerski klipovi je sigurna, jednostavna i isplativa metoda, s niskom stopom poslijeoperacijskih komplikacija i recidiva te dovodi do značajnog poboljšanja kvalitete sjemena u adolescenata.

9. SUMMARY

Diploma Thesis Title: Laparoscopic varicoectomy: data from University hospital of Split, 2012-2017.

Objectives: The aim of this study was to evaluate demographic and clinical characteristics of the children undergoing laparoscopic varicoectomy using polymeric ligating clips and to evaluate postoperative outcomes and analyze semen according to the grade of varicocele after surgery.

Patients and methods: The case records of 120 pediatric patients who underwent laparoscopic varicoectomy with polymer ligating clips between May, 2012 and May, 2017 at University Hospital of Split in Croatia were retrospectively reviewed. The following parameters were examined: age, grade of varicocele, lateralization, diameter of spermatic veins, indications for surgery, duration and outcomes of surgery, complications and recurrence rate. For patients older than 16-years of age semen analyses were obtained before and after the surgery and were compared according to the clinical grade of varicocele.

Results: The median age of the patients was 15 years. Of the total number of patients, left-sided varicocele was found in 119 (99%) and bilateral in one patient (1%). Of 120 varicoceles, 8 (7%) were grade I, 58 (48%) grade II and 54 (45%) were grade III. Median diameters of veins in varicocele grades I, II and III was 2.95 mm, 3.20 mm and 4.0 mm, respectively. The indications for surgery were: abnormal spermogram in 37 patients (26%), significant decrease in testicular volume in 62 patients (43%), scrotal pain/discomfort in 36 (25%) and elevated levels of serum LH/FSH in 9 patients (6%). Hospital stay was 1 day for all of the patients. The median of operation duration was 12 min. There were no major intraoperative complications. Hydrocele was found in 2 (1.6%) patients. There were no cases of recurrence recorded. Sperm concentration ($p < 0.01$), morphology ($p < 0.01$) and motility ($p < 0.01$; $p = 0.02$) improved six months after surgery in patients with varicocele grades of I and II, respectively. In grade III varicocele only sperm concentration ($p < 0.01$) and morphology ($p = 0.03$) improved while motility ($p = 0.150$) did not change significantly. Significant improvement of difference in testicular volume was found in 80% of the patients, and 92% of the patients who reported pain or discomfort prior to the surgery were pain free at one year follow up.

Conclusion: Laparoscopic varicoectomy using polymeric ligating clips is a safe, feasible and cost effective technique, with a low rate of postoperative complications and recurrence and it significantly improves sperm parameters in adolescents.

10. ŽIVOTOPIS

OPĆI PODACI

Ime i prezime: Magdalena Sopta

Datum rođenja: 11. prosinca 1992.

Mjesto rođenja: Euskirchen, Njemačka

Državljanstvo: hrvatsko

Adresa stanovanja: Ulica Božidara Magovca 151, Zagreb, Hrvatska

E-mail: magdalena.sopta@hotmail.com

ŠKOLOVANJE

1999. – 2007. – Osnovna škola Gustava Krkleca u Zagrebu

2007. – 2011. – XV. Gimnazija u Zagrebu

2011. – 2017. – Medicinski fakultet Sveučilišta u Splitu, studijski program medicina

ZNANJA I VJEŠTINE

Aktivno se služim engleskim jezikom

Pasivno se služim njemačkim jezikom

Poznajem latinski jezik

OSTALE AKTIVNOSTI

2011. – 2017. – Član Udruge CroMSIC (Hrvatska udruga studenata medicine)