

Liječenje prijeloma podlaktice „ESIN“ metodom u Klinici za dječju kirurgiju KBC Split od 2002. do 2017. godine : retrospektivna studija

Gulin, Marko

Master's thesis / Diplomski rad

2017

Degree Grantor / Ustanova koja je dodijelila akademski / stručni stupanj: **University of Split, School of Medicine / Sveučilište u Splitu, Medicinski fakultet**

Permanent link / Trajna poveznica: <https://um.nsk.hr/um:nbn:hr:171:918215>

Rights / Prava: [In copyright](#)/[Zaštićeno autorskim pravom.](#)

Download date / Datum preuzimanja: **2024-11-25**



Repository / Repozitorij:

[MEFST Repository](#)



**SVEUČILIŠTE U SPLITU
MEDICINSKI FAKULTET**

Marko Gulin

**LIJEČENJE PRIJELOMA PODLAKTICE „ESIN“ METODOM U
KLINICI ZA DJEČJU KIRURGIJU KBC SPLIT OD 2002. DO 2017.
GODINE:
RETROSPEKTIVNA STUDIJA**

Diplomski rad

Akadska godina 2016./2017.

Mentor:

Doc. dr. sc. Zenon Pogorelić, dr. med.

Split, studeni 2017.

**SVEUČILIŠTE U SPLITU
MEDICINSKI FAKULTET**

Marko Gulin

**LIJEČENJE PRIJELOMA PODLAKTICE „ESIN“ METODOM U KLINICI ZA
DJEČJU KIRURGIJU KBC SPLIT OD 2002. DO 2017. GODINE:
RETROSPEKTIVNA STUDIJA**

Diplomski rad

Akadska godina 2016./2017.

Mentor:

Doc. dr. sc. Zenon Pogorelić, dr. med.

Split, studeni 2017.

Zahvaljujem se svom mentoru doc. dr. sc. Zenonu Pogoreliću, na stručnoj pomoći i susretljivosti u svakom koraku nastanka ovog diplomskog rada.

Zahvaljujem se svojoj majci Marijani, ocu Alenu i bratu Marijanu na bezrezervnoj podršci za sve u životu, zato što su uvijek bili tu za mene i zato što bez njih sve ovo nebi bilo moguće.

I za kraj, veliko hvala mojoj ljubici Dini šta me trpi sve ove godine!

SADRŽAJ

1. UVOD.....	1
1.1. Važnost prijeloma u djece.....	2
1.2. Anatomija kostiju podlaktice	2
1.3. Prijelomi podlaktice	5
1.3.1. Prijelomi proksimalne trećine podlaktice	5
1.3.2. Prijelomi dijafize podlaktice.....	5
1.3.3. Prijelomi distalne trećine podlaktice	6
1.4. Klinička slika i dijagnostika.....	6
1.5. Liječenje prijeloma podlaktice.....	7
1.5.1. Konzervativno liječenje.....	8
1.5.2. Kirurško liječenje	9
1.5.2.1. ESIN metoda.....	10
2. CILJ ISTRAŽIVANJA	15
3. MATERIJALI I METODE	17
3.1. Ispitanici.....	18
3.2. Organizacija studije.....	18
3.3. Mjesto i vrijeme održavanja studije	18
3.4. Metode prikupljanja i obrade podataka.....	19
3.5. Opis istraživanja.....	19
3.6. Praćenje bolesnika.....	19
4. REZULTATI	20
5. RASPRAVA	30
6. ZAKLJUČCI.....	35
7. POPIS CITIRANE LITERATURE	37
8. SAŽETAK	42
9. SUMMARY	44
10. ŽIVOTOPIS	46

1. UVOD

1.1. Važnost prijeloma u djece

Prijelomi u dječjoj dobi su vrlo učestala pojava, a s obzirom na moguće komplikacije i neželjene ishode predstavljaju velik javnozdravstveni problem. U usporedbi s odraslom populacijom djeca imaju dvostruko veću učestalost prijeloma, koji čine gotovo četvrtinu svih dječjih ozljeda. Unatoč značajnoj varijabilnosti u procjenama, istraživanja pokazuju da je rizik zadobivanja prijeloma u djetinjstvu gotovo 50%. Prijelomi u odrasloj dobi su podjednako učestali u oba spola, što nije slučaj u djece gdje su znatno učestaliji u dječaka, i to u dobi od 12-13 godina, dok je u djevojčica najveća incidencija prijeloma u dobi od 11-12 godina. Kao mjesto najčešće lokalizacije prijeloma nekoliko studija navodi podlakticu (1-4).

Prijelomi i iščašenja u dječjoj dobi značajno se razlikuju od takvih ozljeda u odraslih. Rast je glavna odlika dječje kosti, a remodeliranjem se mijenja njen oblik do izgleda odrasle kosti, što čini navedene razlike izraženijima u mlađoj životnoj dobi. Posebno su opasni prijelomi u područjima epifiznih hrskavičnih ploča rasta (epifizeolize) koji su kao takvi jedinstveni za dječju dob. Periost dječje kosti je čvršći od korteksa i medule koje su elastičnije, ali i fragilnije nego u odraslih pa može doći do subperiostalnih prijeloma, odnosno prijeloma kosti bez pucanja periosta. Osim subperiostalnih prijeloma, tipičan tip prijeloma događa se kad periost uz konkavnu stranu prijeloma ostane očuvan, što se naziva prijelomom zelene grančice. Općenito gledajući, prijelomi u djece cijele brže, angulacije i manji pomaci korigiraju se se remodeliranjem te je samo mali broj prijeloma kosti potrebno liječiti operacijski (5).

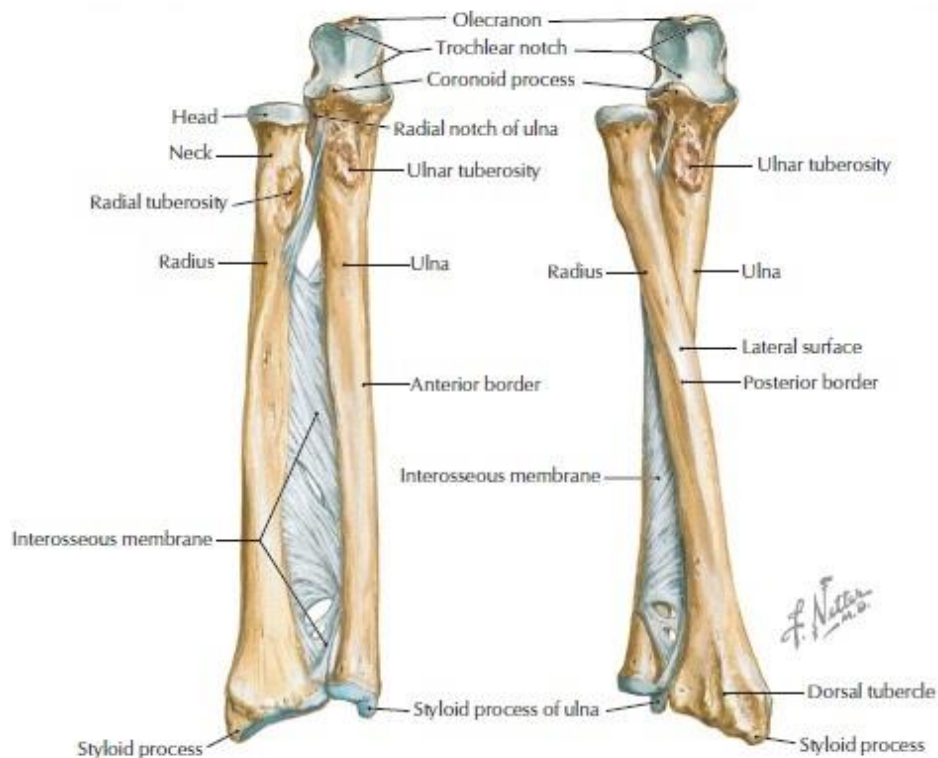
1.2. Anatomija kostiju podlaktice

Kosti podlaktice su palčana kost, *radius*, i lakatna kost, *ulna* koje se uzglobljuju na krajevima dok se između njihovih dijafiza proteže vezivna ovojnica, *membrana interossea antebrachi*.

Radijus je duga cjevasta kost smještena na lateralnoj strani podlaktice te ima trup i dva zadebljana kraja. Na proksimalnom kraju nalazi se glava (*caput radii*) koja se preko *circumferentia articularis* i *lig.anulare radii* uzglobljava sa lateralnim dijelom lakatne kosti, *incisura radialis*. Ispod glave nalazi se vrat palčane kosti, a ispod njega *tuberositas radii*,

distalno hvatište dvoglavog mišića nadlaktice, *m. biceps brachii*. Trup palčane kosti ima triruba i tri strane. Prednja i stražnja strana nemaju osobitosti, dok lateralna strana na sredini ima hrapavost – *tuberositas pronatoria* za hvatište *m. pronator teres*. Slično je i sa rubovima, prednji i stražnji su zaobljeni, dok je medijalni oštar zbog vlaka međukoštane ovojnice. Distalni kraj palčane kosti veći je i deblji od proksimalnog, na medijalnoj strani ima udubinu, *incisura ulnaris* za uzglobljavanje sa distalnim krajem lakatne kosti. Na lateralnoj strani nalazi se *processus styloideus*, koji je lokalizacija jedne od najčešćih prijeloma uopće, *fractura radii loco typico*. Na njega se vežu ligamenti radiokarpalnog zgloba i tetiva *m. brachioradialis* (Slika 1).

Ulna kao i radius je duga cjevasta kost sa trupom i dva kraja, a nalazi se na medijalnoj strani podlaktice. Za razliku od radiusa, ulna ima veći proksimalni kraj na čijoj se lateralnoj strani nalaze dva koštana izdanka što omeđuju već spomenutu *incisura radialis*. Na proksimalnom kraju nalaze se dva veća izdanka koji prilikom fleksije i ekstenzije podlaktice ulaze u pripadajuće udubine u nadlaktičnoj kosti. To su stražnji izdanak, *olecranon* koji je hvatište troglavom mišiću nadlaktice i prednji, *processus coronoideus* koji je manji od olecranona i ispod kojeg se nalazi hrapavost, *tuberositas ulnae* koja je hvatište za *m. brachialis*. Ulna također ima tri strane i tri ruba, a na distalnom kraju nalazi se glava lakatne kosti, *caput ulnae*, na kojoj se nalazi *circumferentia articularis* za uzglobljavanje s *incisura ulnaris* na distalnom kraju palčane kosti. Na medijalnoj strani distalnog kraja nalazi se *processus styloideus ulnae* koji je, gledajući okomito, proksimalnije nego istoimeni na radijusu. Obje distalne strane su glatke i konkavne te se nazivaju *facies articularis carpalis*, za uzglobljavanje sa kostima pešća (Slika 1). Preko četiriju zglobova na kostima podlaktice izvode se slijedeće radnje: fleksija i ekstenzija podlaktice, pronacija i supinacija, fleksija i ekstenzija te adukcija i abdukcija šake (6).



Slika 1. Anatomija podlaktice.

Preuzeto iz Netter, Frank H. (2011) *Atlas of human anatomy* /Philadelphia, PA : Saunders/Elsevier

Kao što je već rečeno, dječja kost nalazi se u kontinuiranom procesu rasta i remodeliranja koji se odvija paralelno sa starenjem i razvojem djeteta. Periost je zaslužan za poprečni rast, u širinu, dok epifizne hrskavične ploče omogućavaju uzdužni, longitudinalni rast. Čimbenici koji izravno ili neizravno potiču rast kosti putem povećanjem protoka krvi u epifizi su sami prijelomi, učestale repozicije, infekcije i strana tijela. Poseban oblik poticanja rasta temelji se na mehaničkim silama vlakna, koji ubrzava rast, i tlaka koji usporava rast kosti (5). Primarni centri okoštavanja su dijafize radiusa i ulne koji počinju okoštavanje iz hrskavične osnove u 8. tjednu embionalnog razvoja, dok sekundarni centri rasta, proksimalne i distalne epifize – *caput radii* te *olecranon ulnae* započinju s okoštavanjem od 5 do 7, odnosno 9 do 10 godina. Na distalnom dijelu radius započinje okoštavanje tijekom prve godine života, dok je na ulni isto odgođeno do šeste godine. Konačno okoštavanje i spajanje kostiju je naravno individualno, ali okvirno bi bilo između 14. i 17. godine za proksimalni, odnosno 20. do 25. godine za distalni radijus, dok olecranon i distalna ulna srastu između 16. i 19. godine (6, 7).

1.3. Prijelomi podlaktice

Prijelomi kostiju u djece prema broju ulomaka mogu biti jednostavni i multifragmentarni, a dijelimo ih na potpune, nepotpune i avulzijske.

Najčešća podjela prijeloma dugih kostiju jest ona na proksimalnu, dijafizarnu i distalnu trećinu. Po lokalizaciji u odnosu na zglobove dijelimo ih na ekstraartikularne, te djelomične i potpune artikularne prijelome. Budući da se na epifizama u dječjoj dobi nalaze centri okoštavanja, artikularni prijelomi redovito znače i epifiziolize kojih je polovica lokalizirana u području distalnog radijusa (7).

1.3.1. Prijelomi proksimalne trećine podlaktice

U proksimalnoj trećini podlaktičnih kostiju nalaze se brojne koštane strukture neophodne za normalno funkcioniranje lakatnog zgloba i mišića, kako podlaktice tako i nadlaktice, a njihova lokalizacija im uvjetuje podložnost prijelomima. Najvažniji od njih su *olecranon*, *processus coronoideus ulnae* i *caput radii*. Do prijeloma olekranona najčešće dolazi izravnim djelovanjem sile, primjerice prilikom pada ili neizravno prilikom pada na polusavijenu ruku u supinaciji kad kontrakcija tricepsa dovede do avulzijskog prijeloma.

Najčešći prijelom u području lakta jest prijelom glavice palčane kosti. Dok u odraslih češće dolazi do prijeloma glavice, u djece su češći prijelomi vrata radijusa. Do frakture dolazi prilikom pada na ispruženu ruku u položaju supinacije, kad se sila prenosi duž dijafize i uzrokuje udarac glavice radijusa o glavicu humerusa. Uz ovu ozljedu česte su pridružene ozljede, kao što su prijelom radijusa u tipičnoj zoni, prijelom glavice humerusa te iščašenje lakta gdje u gotovo 40% slučajeva dolazi do prijeloma koronoidnog nastavka lakatne kosti (8).

1.3.2. Prijelomi dijafize podlaktice

Iako se na prvi pogled doima kako prijelom dijafize ne bi trebao imati prevelikog utjecaja na funkciju susjednog zgloba, u slučaju podlaktice to nipošto nije tako. Kroz proksimalni i distalni radioulnarni zglob odvijaju se kretnje pronacije i supinacije, uzduž osi koja proksimalno prolazi kroz glavicu radijusa a distalno kroz glavicu ulne. Tako se prilikom

pronacije distalni kraj radijusa okreće oko glavice lakatne kosti te je križa, dok su u položaju supinacije kosti postavljene paralelno. Prijelome dijafize podlaktičnih kostiju dijelimo na prijelome obje kosti, izolirane prijelome palčane ili lakatne kosti te izolirane prijelome jedne zajedno s iščašenjem druge kosti – Monteggia i Galleazzi fraktura. Do izoliranog prijeloma lakatne kosti dolazi prilikom djelovanja izravne sile, što se naziva i „parir“ frakturom. Fraktura po „Monteggia“ tipu podrazumjeva frakturu proksimalne trećine ulne uz luksaciju glavice radijusa, a u 60% slučajeva dolazi do luksacije glavice i angulacije ulne prema naprijed. Rijede se javljaju posterolateralna luksacija i angulacija (15%) te anterolateralna luksacija radijusa (20%) (8). Galleazzijeva ozljeda znači prijelom dijafize radijusa uz luksaciju distalnog radioulnarnog zgloba. Umjesto iščašenja katkad se javlja i prijelom stiloidnog nastavka ulne, a do prijeloma dolazi prilikom izravnog udarca ili pada na šaku s podlakticom u pronaciji.

1.3.3. Prijelomi distalne trećine podlaktice

S obzirom na refleksni mehanizam ispružanja ruku prilikom pada, prijelomi distalne trećine podlaktice spadaju među najčešće prijelome uopće, a najvažniji od njih jest prijelom distalnog radijusa koji čini 75% svih prijeloma ruke. Tipična zona obuhvaća područje od vrška stiloidnog nastavka radijusa do četiri centimetra proksimalno. Najčešći mehanizam nastanka prijeloma jest pad na ispruženu ruku sa šakom u dorzalnoj fleksiji od 90 stupnjeva, a naziva se i hiperekstenzijskim. Prijelom stiloidnog nastavka radijusa u 50 do 60% slučajeva dolazi sa frakturom stiloidnog nastavka ulne, a ovisno o pomaku ulomaka govorimo o Collesovom, odnosno Smithovom tipu prijeloma. U 90% slučajeva radi se o padu na dlan šake uz dorzalnu fleksiju i dorzalni pomak ulomaka (Collesov prijelom), dok kod prijeloma Smithovog tipa imamo pad na volarno flektirani dlan uz volarni pomak ulomaka (8).

1.4. Klinička slika i dijagnostika

Simptomatologija i klinička slika prijeloma podlaktice uvelike ovisi kako o razini, tako i težini prijeloma. Najčešće viđeni simptomi su bol, otok i ograničena funkcija, a može doći i do nastanka hematoma i abnormalne pokretljivosti. Prvotni znaci koji upućuju na dijagnozu su nevoljnost pomicanja te bolnost pri pasivnom pomicanju i abnormalni položaj

uda. Bolna osjetljivost, skraćenje podlaktice i vidljive deformacije također su često viđeni klinički znakovi (8).

Unesrećeno dijete treba ukratko ispitati o okolnostima nesreće i pregledati, sa posebnom pozornošću na ozlijeđeni ud i moguće pridružene ozljede. Na ozlijeđenom ekstremitetu treba ispitati pokretljivost zglobova i postojanje kliničkih znakova prijeloma kosti, kao što su patološki položaj ili gibljivost, izostanak funkcije, postojanje edema uz obveznu provjeru neurocirkulacijskog statusa. Rendgenska snimka u dvije projekcije najčešće je dovoljna za potvrdu dijagnoze, dok se kompjutorizirana tomografija (CT) i magnetska rezonancija (MR) koriste u slučajevima kompleksnih multifragmentarnih prijeloma i/ili uz pridružene ozljede okolnog tkiva i neurovaskularnih struktura (5, 8).

1.5. Liječenje prijeloma podlaktice

Transportiranje djeteta u medicinsku ustanovu u što sigurnijim uvjetima te u što kraćem roku, uz postavljanje transportne imobilizacije te eventualno zbrinjavanje drugih ozljeda su neophodni za što bolji ishod liječenja. Transportna imobilizacija fiksira ozlijeđeni ekstremitet, stavlja ga izvan funkcije te smanjuje pomicanje mjesta prijeloma i ulomaka, čime se smanjuje bolnost i sprječavaju moguća dodatna oštećenja kosti i okolnih struktura. Ispravan način postavljanja imobilizacije znači obuhvaćanje dva susjedna zgloba, za što se može koristiti bilo što, od priručnih sredstava kao što su daske do standardnih poput Krammerove udlage i trokutaste marame.

Nakon sigurne potvrde da se radi o prijelomu slijedi odluka o načinu liječenja. Mogućnosti su brojne, ali osnovna podjela jest ona na konzervativno i kirurško liječenje. Generalno, stav je takav da bi se kod fraktura u djece uvijek trebalo pokušati konzervativno liječenje. Glavni čimbenici o kojima bi trebalo voditi računa su morfologija kosti, lokalizacija prijeloma te biološka dob bolesnika (9, 10). Glavni ciljevi liječenja su što stabilnije reponiranje frakturane pukotine i ulomaka te osiguravanje uvjeta za što brže zarastanje i normalno funkcioniranje uda. Cijeljenje kosti u djece odvija se brzo, uz veliku sposobnost korekcije manjih angulacija i pomaka zbog remodeliranja i rasta. Zbog svega navedenoga, kao i zbog mogućnosti ozljede epifizne ploče rasta i njenog oštećenja sa posljedičnim poremećajem rasta kosti liječenje prijeloma u djece velik je izazov, a izbor metode je strogo individualan i ovisi o brojnim faktorima kao što su dob djeteta, mjestu i stabilnosti prijeloma,

pomaku ulomaka, pridruženim ozljedama itd. Zbog već navedene velike sposobnosti korekcije, u malog broja djece potrebno je kirurško liječenje (10, 11).

1.5.1. Konzervativno liječenje

Konzervativno liječenje podrazumijeva repoziciju dislociranih ulomaka bez kirurškog pristupa na kost, što ga ograničava na liječenje prijeloma bez pomaka ili s prihvatljivim pomakom, tj. onim koji se može ispraviti daljnjim rastom kosti. Mjesto prijeloma manualno se izlaže silama trakcije, rotacije i bočnim silama radi što boljeg zatvaranja frakturne pukotine, a smatra se da je repozicija zadovoljavajuća ako se dodiruju 2/3 cirkumferencije kosti (11). Radi smanjenja boli i relaksacije okolne muskulature, kod konzervativnog reponiranja kosti u djece koristi se anestezija. Nakon reponiranja, potrebno je ulomke zadržati u što povoljnijem anatomskom položaju kako bi se osiguralo nesmetano cijeljenje kosti i što raniji povratak funkcije ekstremiteta. Za to se u praksi najčešće koristi sadrena imobilizacija, koja ovisno o lokalizaciji prijeloma uvijek fiksira distalni radioulnarni i radiokarpalni zglob, a često i lakat pod kutom od 90 stupnjeva čime povećava stabilnost i osigurava pravilan položaj ruke.

Još jedan primjer konzervativnog liječenja prijeloma jest imobilizacija trajnom ekstenzijom koja neutralizira mišićni tlak i osigurava položaj ulomaka. Klasičan primjer, koji se koristi samo u djece mlađe od tri godine jest Schedeova (ili Bardenhauerova) ekstenzija kod prijeloma dijafize femura. Spiralnim omatanjem naljepka oko uda, bez dodatne imobilizacije i reponiranja postiže se trakcija (5, 9).

Neoperacijsko funkcionalno liječenje po Sarmientu treći je način konzervativnog liječenja prijeloma, a osnovno mu je načelo da ograničeno gibanje i opterećenje uzrokuje hiperemiju, što izravno pospješava osteogenezu. Pritom se, nakon repozicije, postavlja modelirana imobilizacija koja ne zahvaća susjedne zglobove te dozirano opterećuje područje loma, čime se sprječava nastanak atrofije mišića i kontrakture zglobova. Posebno je pogodna za prijelome obje podlaktične kosti, prijelome uz rupturu međukoštane ovojnice ili oštećenje distalnog radioulnarnog zgloba, Monteggia prijelom i drugi (9, 11).

1.5.2. Kirurško liječenje

U slučajevima kad se pomak ulomaka i stabilnost frakturne pukotine ne mogu osigurati manuelnom repozicijom i imobilizacijom, na mjesto frakture pristupamo kirurški. To znači operacijsko namještanje ulomaka i njihova fiksacija osteosintetskim materijalom. Razlikujemo zatvorenu repoziciju i otvorenu, krvavu repoziciju (*repositio cruenta*). Kirurškim liječenjem nazivamo i metode gdje se radi manuelna repozicija (*repositio manualis*), a potom fiksacija osteosintetskim materijalom, bez upotrebe skalpela i direktnog pristupa na mjesto prijeloma. Kad se govori o kirurškom liječenju, najčešće se misli na primjenu osteosintetskog materijala koji dolazi u raznim varijantama i oblicima, ovisno o indikaciji, vrsti i težini prijeloma. Jedan od najpopularnijih osteosintetskih materijala u liječenju prijeloma ruke su Kirschnerove žice, koje se perkutano uvode nakon uspješne repozicije ulomaka. Osim Kirschnerovih žica, u upotrebi su razne metode intramedularne osteosinteze, odnosno materijala koji se nakon repozicije postavljaju u medularni kanal kosti i tako održavaju određeni položaj ulomaka. Postoje razne vrste intramedularnih čavala, kao što su Kuntchherov, Enderov, Steinmannov, Rushov, Prevot Nancy i gama čavli od kojih svaki ima svoje različite indikacije, načine primjene te prednosti i nedostatke. Jedan od načina intramedularne osteosinteze jest i dinamička sveobuhvatna veza (njem. Zuggurtung) koja sadrži dvije Kirschnerove žice postavljene u medularni kanal te žičane zamke, „osmice“ koje dodatno fiksiraju ulomke.

Ovisno o lokalizaciji i težini prijeloma, dobi bolesnika te očekivanim ishodima liječenja postavljaju se indikacije za primjenu nekog od osteosintetskog materijala. Kod prijeloma epifize najčešće se postavljaju kompresivni vijci ili Kirschnerove žice, koje svoje mjesto nalaze i u liječenju prijeloma metafize uz dodatnu sadrenu imobilizaciju. Potreba za postoperativnom imobilizacijom te ograničena stabilizacija ulomaka su znatni nedostaci Kirschnerovih žica te sve više gube prednost nad intramedularnom osteosintezom, iako su višestruko manja cijena i jednostavnost izvođenja kao i činjenica da praktički nema utjecaja na epifiznu ploču rasta i dalje ostaju njene velike prednosti (9, 12, 13).

1.5.2.1. ESIN metoda

ESIN metoda (engl. *elastic stable intramedullary nailing*) nastala je krajem 1970-ih u dječjoj bolnici u gradu Nancy u Francuskoj, a razvili su je Jean Prévot i Paul Metaizeau pod imenom *Embroschage centromedullaire elastique stable* (ECMES – metoda elastično-stabilne intramedularne osteosinteze). U današnje vrijeme u literaturi je poznata i kao Prévot Nancy čavao ili TEN (*titanium elastic nail*) (13, 14).

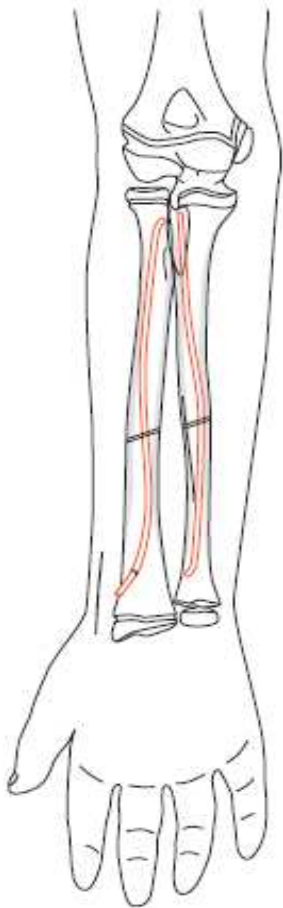
Biomehanički koncept elastično stabilne intramedularne osteosinteze baziran je na dvama elastičnim čavlima koji simetrično podupiru mjesto frakture, a osim mjesta frakture svaki od njih odupire se o unutarnji dio kosti na još dvije točke (15, 16). Time se minimalizira mogućnost fleksijske, aksijalne, translacijske i rotacijske nestabilnosti frakturne pukotine. Takozvana trifokalna potpora svakog čavla unutar medularnog kanala daje maksimalnu stabilnost fiksaciji, iako je samo cijeljenje karakterizirano ranim stvaranjem kalusa što se dovodi u vezu s mikrokretnjama (17).

ESIN omogućava ranu stabilnost frakture uz brzu mobilizaciju i povratak bolesnika svakodnevnim aktivnostima uz nisku stopu komplikacija. Fleksibilnost umetnutih čavala omogućava umetanje bez „diranja“ u epifiznu ploču rasta, što uz minimalno invazivan pristup osigurava dobru repoziciju i stabilizaciju praktički idealnu pedijatrijskoj populaciji.

Upotreba ESIN-a je znatan napredak u liječenju fraktura dugih cjevastih kostiju u djece. Idealna fraktura za korištenje ove metode jest poprečna ili kratka kosa fraktura duge kosti s minimalnom kominucijom, iako su se njezine indikacije i korištenje u različitim frakturama znatno proširile s vremenom i iskustvom izvođenja. Korištenje intramedularnih sredstava indicirano je kod otvorenih, nestabilnih ili konzervativno nereponibilnih fraktura, uz što svakako u obzir treba uzeti dob bolesnika te mjesto i težinu prijeloma. Dobna granica za operaciju jest 3-4 godine, odnosno 13-15, što uvelike ovisi i o biološkoj dobi djeteta. Kontraindikacije za izvođenje zahvata su intraartikularni prijelomi te kompleksni prijelomi, povezani s povećanom tjelesnom težinom i/ili dobi (10, 17-20).

Korištenje ESIN-a podrazumijeva korištenje dva elastična titanska čavla koji se umeću u medularnu šupljinu na suprotnim stranama kako bi se osigurala fiksacija i fleksibilnost na mjestu prijeloma (mikrokretnje). Nasuprot prvim pokušajima fiksacije kad se koristilo tri,

četiri i više čavala, čak je postojala i ideja o konstrukciji poput Eiffelovog tornja, iskustvo je pokazalo da su za stabilnu fiksaciju dovoljna dva savijena čavla ako se radi o velikim cjevastim kostima kao što su femur, humerus i tibia (18). U slučaju podlaktice uvodi se po jedan čavao u svaku kost (Slike 2-4). Vrh zavoja svakog čavla bi trebao biti na mjestu prijeloma kako bi se osigurala što veća stabilnost te osigurala uravnotežena osteosinteza. Ovisno o strani uvođenja, oba čavla trebaju imati kurvaturu u obliku slova „C“ ako se uvode sa suprotnih strana kosti, odnosno jedan u obliku slova „C“ a drugi „S“ ako se uvode sa istih strana kosti (19). Promjer svakog čavla trebao bi iznositi 40% najužeg dijela medularnog kanala, što se određuje intraoperacijski mjerenjem isthmusa medularne šupljine putem elektronskog pojačivača slike. Dužina čavala određuje se preoperativno na temelju radiograma, te se potvrđuje na udu prije umetanja (17, 21-23) .



Slika 2.

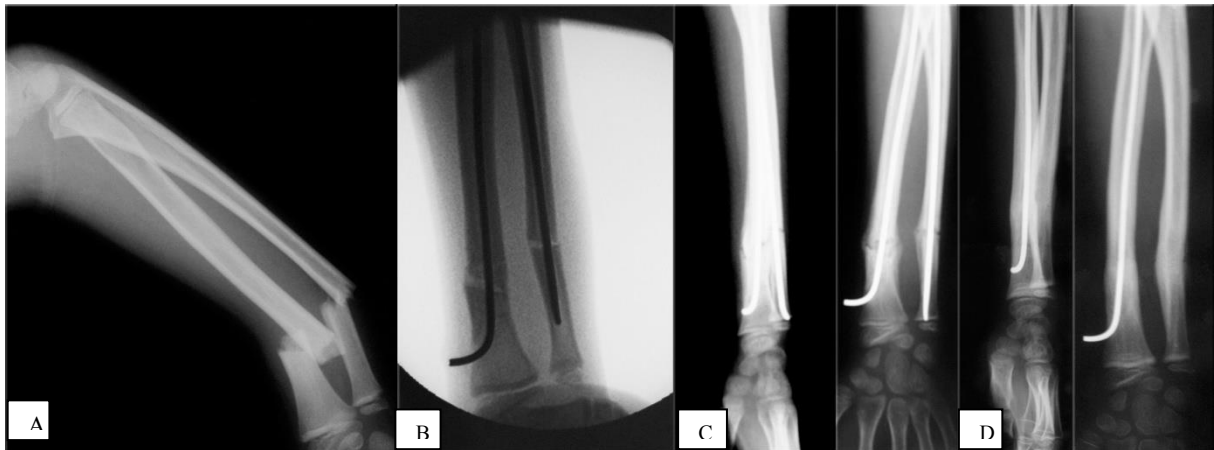
Prikaz titanskog elastičnog čavla (TEN) i njegovog položaja u kosti.

Preuzeto iz „TEN – Titanium Elastic Nail – Surgical technique by AO/ASIF“

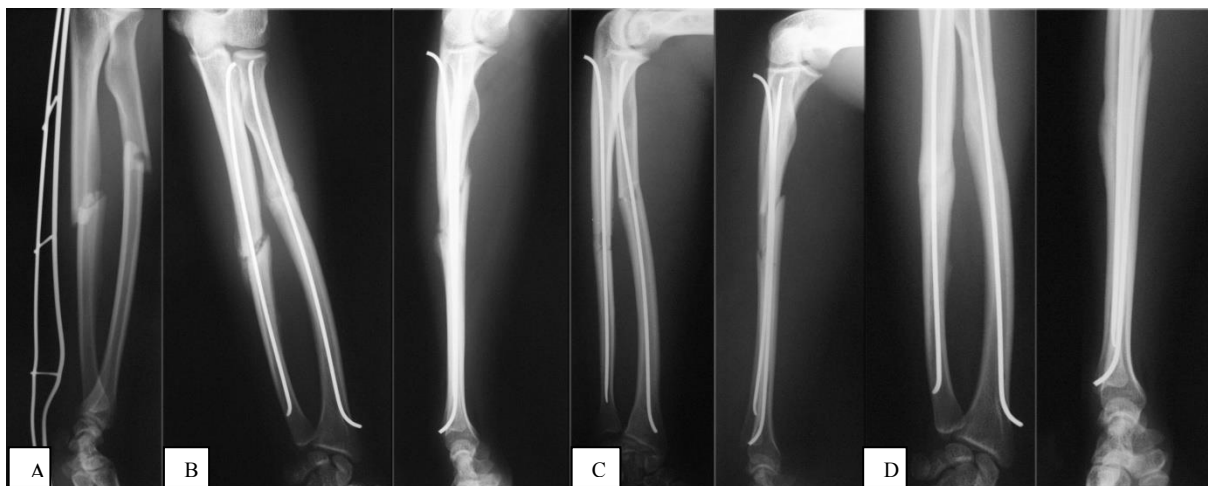Precizno savijanje titanskog elastičnog čavla neophodno je za zadovoljavajući rezultat liječenja. Vrh zavoja oba čavla mora ležati na mjestu prijeloma, na dijametralno suprotnim stranama, što omogućava trifokalnu potporu čavla koja je ključ maksimalne stabilizacije. Metafiza kosti je mjesto umetanja čavla, a cijeli postupak se obavlja u općoj anesteziji s ozlijeđenom rukom u supinaciji, na radiolucentnom operacijskom stolu. Nakon preoperativne pripreme, naprave se dvije incizije u proksimalnoj ili distalnoj regiji ozlijeđenog uda, ovisno o mjestu prijeloma, jedan do dva centimetra distalnije ili proksimalnije od željenog mjesta ulaska čavla u kost. Obzirom na velik broj mišićnotetivnih, kao i neurovaskularnih struktura u blizini treba biti posebno oprezan, te se mjesto incizije prije provjerava fluoroskopijom. Od mjesta inicijalnog reza tupom disekcijom se približavamo kortikalnoj kosti, ispred hvatišta tetiva *m. brachioradialis*, *m. extensor pollicis longus et brevis*, i *m. abductor pollicis*. Anterolateralno mjesto ulaska u ovoj je regiji najpogodnije i najsigurnije budući da na površinskom dijelu gotovo i nema kritičnih neurovaskularnih struktura, a dorzalni se prilaz povezuje s rupturom tetive *m. extensor pollicis longus* te oštećenjem *ramus superficialis nervi radialis* (20, 23-25). Kao još jedna prednost anterolateralnog pristupa navodi se i mogućnost boljeg i stabilnijeg držanja ruke pri bušenju kosti. Pod kontrolom fluoroskopa u kost se bušilicom, ili svrdlom uvodi prethodno izmjereni titanski čavao te se pažljivo uvlači duž medule s vrhom pod kutom udaljenim od korteksa (21, 26). Fraktura može i ne mora biti manuelno reponirana prije uvođenja osteosintetskog materijala, a prolaz čavla kroz frakturu pukotinu te njena redukcija se promatraju putem fluoroskopa. Elastična deformacija zakrivljenog čavla u meduli stvara efekt savijanja koji dovodi do angulacije prijeloma. Proksimalno ili distalno ishodište čavla (ovisno o mjestu insercije) trebalo bi biti u neposrednoj blizini epifizne ploče rasta, koje se izbjegavaju osim ako se ne radi o frakturi iste. Nakon uvođenja čavla, na mjestu insercije ostavlja se dovoljan dio te se krajevi čavla obrade ili postave čepovi radi sprječavanja iritacije okolnog mekog tkiva i olakšanja vađenja implantata. Ulazne kožne incizije zatvaraju se metodom slojevitog šivanja, a rane zaviju (22). Što se postoperativnog tijeka tiče, nošenje imobilizacije nije potrebno te se odmah počinje s aktivnom fizikalnom terapijom budući da ESIN spada u skupinu stabilnih osteosintetskih metoda, a osteosintetski materijal odstranjuje se kroz ulazne incizije u općoj anesteziji 3 do 6 mjeseci kasnije.

Stopa komplikacija je uglavnom niska. Manje ozbiljne komplikacije su ujedno i te do kojih najčešće dolazi, a to su bolnost na mjestu insercije, iritacija okolnog tkiva vrhom čavla, infekcije kože, te prihvatljive angulacije i razlike u duljini ekstremiteta koje ne zahtijevaju

daljnju obradu. Velike komplikacije koje zahtijevaju sekundarnu operaciju su neprihvatljiva angulacija ili nesrazmjer u duljini ekstremiteta, pomak ulomaka ili duboke infekcije mekog tkiva. Općenito najčešća komplikacija jest prominencija vrha čavla koji izaziva iritaciju okolnog tkiva, čija je prevalencija od 7 do 40%, ovisno o tehnici izvođenja i vrsti prijeloma. Moguće su, iako znatno rjeđe površne ili duboke infekcije, razdor kože, izljev u susjednom zglobu s razvojem kontraktura zbog okolne iritacije, nastanak burzitisa ili čak osteomijelitisa (27-30). Teške komplikacije su iznimno rijetke te su uglavnom posljedica loše indikacije ili intraoperacijske tehnike.



Slika 3. Prijelom distalne trećine obje kosti podlaktice. Preuzeto iz pismohrane povijesti bolesti Klinike za dječju kirurgiju KBC Split. **A)** Prijeoperacijska snimka – poprečni prijelom radijusa i ulne; **B)** Intraoperacijska snimka nakon repozicije i uvođenja titanskih čavala; **C)** Kontrolna slika u dvije projekcije nakon mjesec dana, vidi se dobar položaj koštanih ulomaka kao i titanskih čavala; **D)** Kontrolna RTG snimka nakon 5 mjeseci – potpuno cijeljenje prijeloma.



Slika 4. Prijelom dijafize radijusa i ulne. Preuzeto iz pismohrane povijesti bolesti Klinike za dječju kirurgiju KBC Split. **A)** Prijeoperacijska snimka – poprečni prijelom radijusa i ulne; **B)** Intraoperacijska snimka nakon repozicije i uvođenja titanskih čavala; **C)** Kontrolna slika u dvije projekcije nakon mjesec dana, vidi se dobar položaj koštanih ulomaka kao i titanskih čavala; **D)** Kontrolna RTG snimka nakon 6 mjeseci – potpuno cijeljenje prijeloma dijafize.

2. CILJ ISTRAŽIVANJA

Prijelomi su vrlo česti u pedijatrijskoj dobnoj skupini i spadaju u najčešće ozljede u djece. Obzirom na konstantan rast incidencije prijeloma podlaktice u djece pravilno liječenje istih od velike je javnozdravstvene važnosti (10). Dječje kosti posjeduju velik potencijal remodeliranja rezidualnog deformiteta te brže cijele, zato je u dječjoj dobi manji broj prijeloma potrebno liječiti operacijski i prednost se često daje neoperacijskom pristupu. Metoda *elastične stabilne intramedularne osteosinteze* nametnula se kao vrijedna u liječenju prijeloma dugih kostiju u djece. ESIN ima prednost rane neposredne stabilnosti uključenog segmenta kosti, što omogućava ranu mobilizaciju i povratak bolesnika njegovim normalnim aktivnostima, s vrlo niskom stopom komplikacija. Također, fleksibilnost titanskog elastičnog čavla omogućava umetanje na način kojim se izbjegava poremećaj epifizne ploče rasta kosti. Uz ispravne indikacije i dobru prijeoperacijsku pripremu iskusnog kirurga ovom minimalno invazivnom metodom liječenja moguće je postići stupanj repozicije i stabilizacije koji je primjeren dječjoj dobi (10, 20).

Cilj ovog istraživanja je ustanoviti demografske i kliničke karakteristike djece operirane ESIN metodom zbog prijeloma podlaktice. Podciljevi istraživanja su utvrditi najčešću vrstu i tip prijeloma, lateralizaciju, mehanizam nastanka prijeloma, način liječenja, pridružene ozljede, vrijeme cijeljenja i komplikacije liječenja, te ih usporediti s ostalim relevantnim studijama.

Hipoteza:

ESIN metoda je učinkovita metoda liječenja prijeloma podlaktice u djece s izvrsnim rezultatima cijeljenja te niskom stopom komplikacija. Metoda zadovoljava sve kriterije minimalno invazivne koštane kirurgije.

3. MATERIJALI I METODE

3.1. Ispitanici

Ispitanici su svi bolesnici operirani zbog prijeloma podlaktice ESIN metodom u Klinici za dječju kirurgiju Kliničkog bolničkog centra Split, u razdoblju od 1. svibnja 2002. do 1. svibnja 2017.

Kriteriji uključenja:

1. Bolesnici oba spola, starosti od 2-18 godina, s prijelomom jedne ili objiju kostiju podlaktice koji je liječen ESIN metodom
2. Bolesnici operirani i praćeni u KBC Split od strane specijalista dječje kirurgije minimalno 3 mjeseca nakon zahvata

Kriteriji iskljućenja:

1. Bolesnici mlađi od 2 ili stariji od 18 godina
2. Bolesnici s prijelomom podlaktice lijećeni drugom metodom (AO, vanjski fiksater, Kirchnerove žice), ili konzervativno
3. Bolesnici operirani ili praćeni u drugim ustanovama
4. Bolesnici s nepotpunim podacima ili u kojih je vrijeme od operacijskog zahvatabilo kraće od 3 mjeseca

3.2. Organizacija studije

Povijesna presjećna studija. Istraživanje je prema ustroju kvalitativno, dok je po intervenciji i obradi podataka deskriptivnog tipa.

3.3. Mjesto i vrijeme održavanja studije

Istraživanje je provedeno u Klinici za dječju kirurgiju Kliničkog bolničkog centra Split, u periodu od 1. svibnja 2002. do 1. svibnja 2017.

3.4. Metode prikupljanja i obrade podataka

Podatke smo prikupili istraživanjem pisanog protokola Klinike za dječju kirurgiju Kliničkog bolničkog centra Split te arhive povijesti bolesti. Prikupljeni podatci uneseni su u programske pakete Microsoft Office za obradbu teksta te Microsoft Excel za izradbu tabličnog prikaza.

3.5. Opis istraživanja

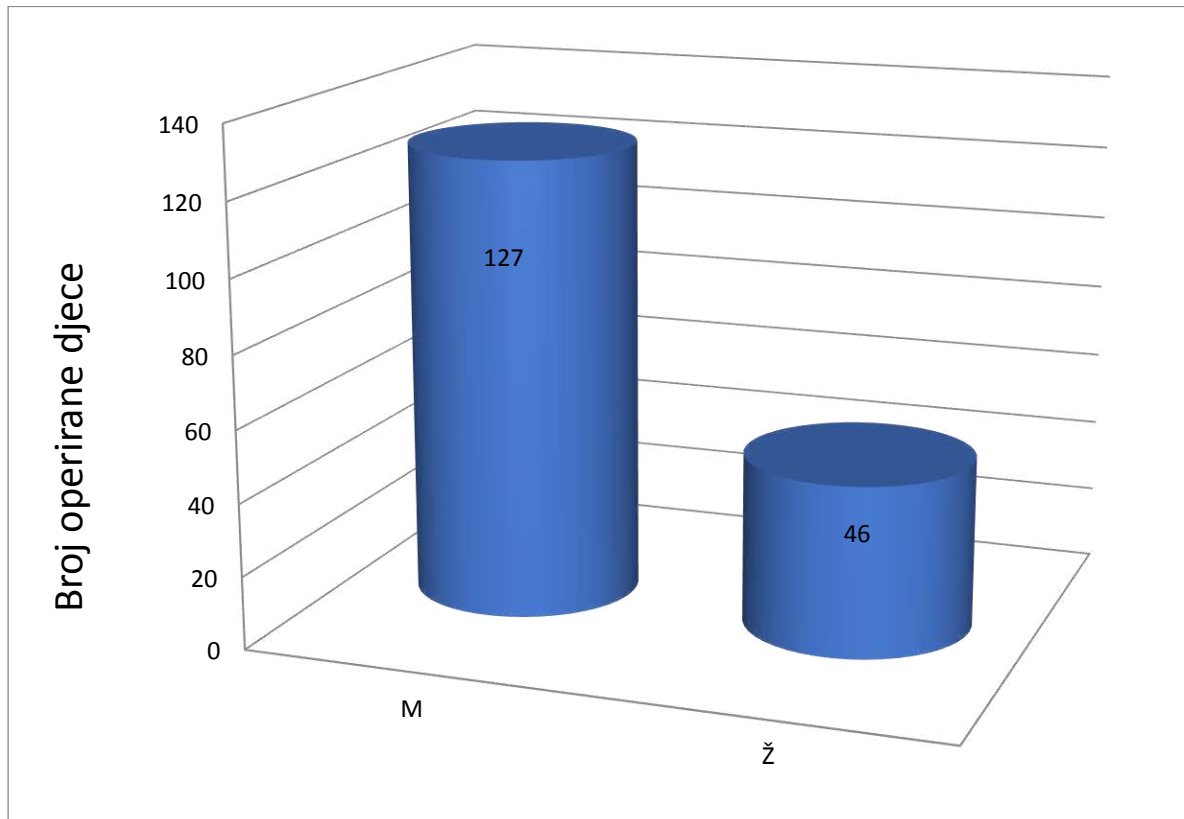
Predložena studija je retrospektivno istraživanje. Izvor podataka su pisani protokol operacijske dvorane Klinike za dječju kirurgiju i pismohrana povijesti bolesti. Svim bolesnicima učinjen je žurni operacijski zahvat, primjenom ESIN metode, zbog prijeloma podlaktice. Kirurški zahvat podrazumijevao je krvavu ili zatvorenu repoziciju koštanih ulomaka, te osteosintezu titanskim čavlima, čija debljina je određena intraoperacijski na način da čavao mora ispunjavati minimalno 2/3 medule na najužem dijelu kosti. Svakom ispitaniku analizirani su sljedeći parametri: dob, spol, vrsta i tip prijeloma, mehanizam prijeloma, lateralizacija, način repozicije, pridružene ozljede, vrijeme cijeljenja te komplikacije liječenja.

3.6. Praćenje bolesnika

Svi bolesnici nakon operacijskog zahvata zadržani su na bolničkom liječenju. Tijekom boravka u bolnici započeta je fizikalna terapija, koja je nastavljena ambulantno nakon otpusta. Svakom bolesniku učinjena je intraoperacijska RTG snimka nakon repozicije koštanih ulomaka i postavljanja titanskih elastičnih čavala. Nadzorne RTG snimke rađene su 7 dana nakon zahvata, te nakon 1, 3 i 6 mjeseci, odnosno do potpunog cijeljenja kosti. Nakon što je postignuto potpuno cijeljenje kosti osteosintetski materijal odstranjen je u općoj anesteziji. Zabilježene su sve komplikacije nastale u svezi s liječenjem bolesnika.

4. RESULTATI

U izabranom studijskom periodu u studiju su uključena 173 djeteta od čega 46 (26,58%) djevojčica i 127 (73,41%) dječaka (Slika 5). Distribucija djece prema spolu daje odnos od 1:2,8 u korist dječaka. Prosječna dob u vrijeme operacijskog zahvata bila je 11 godina (raspon 2-18 godina). Demografski i klinički podatci prikazani su u Tablici 1.

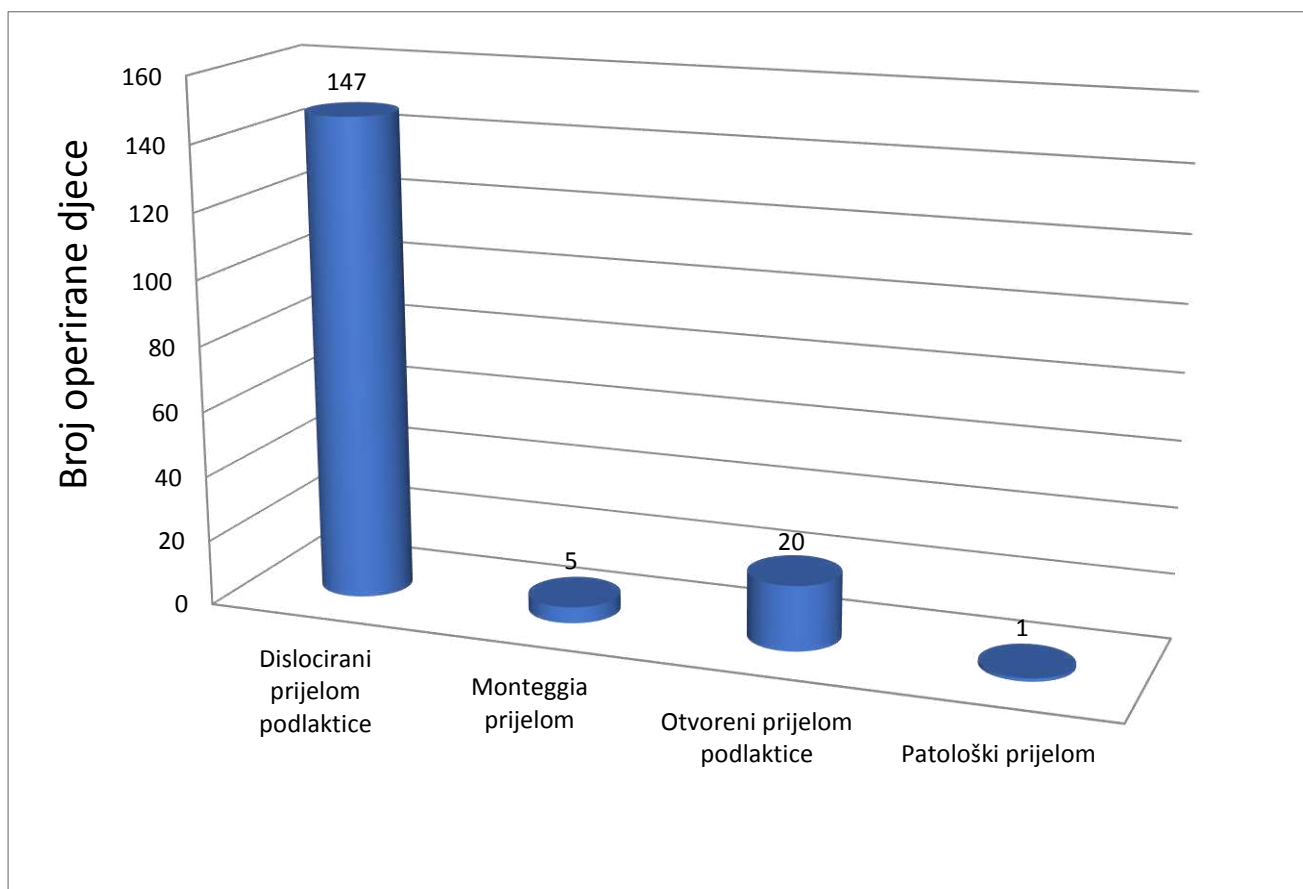


Slika 5. Raspodjela djece operirane zbog prijeloma podlaktice prema spolu

Tablica 1. Demografski i klinički podaci djece operirane zbog prijeloma podlaktice

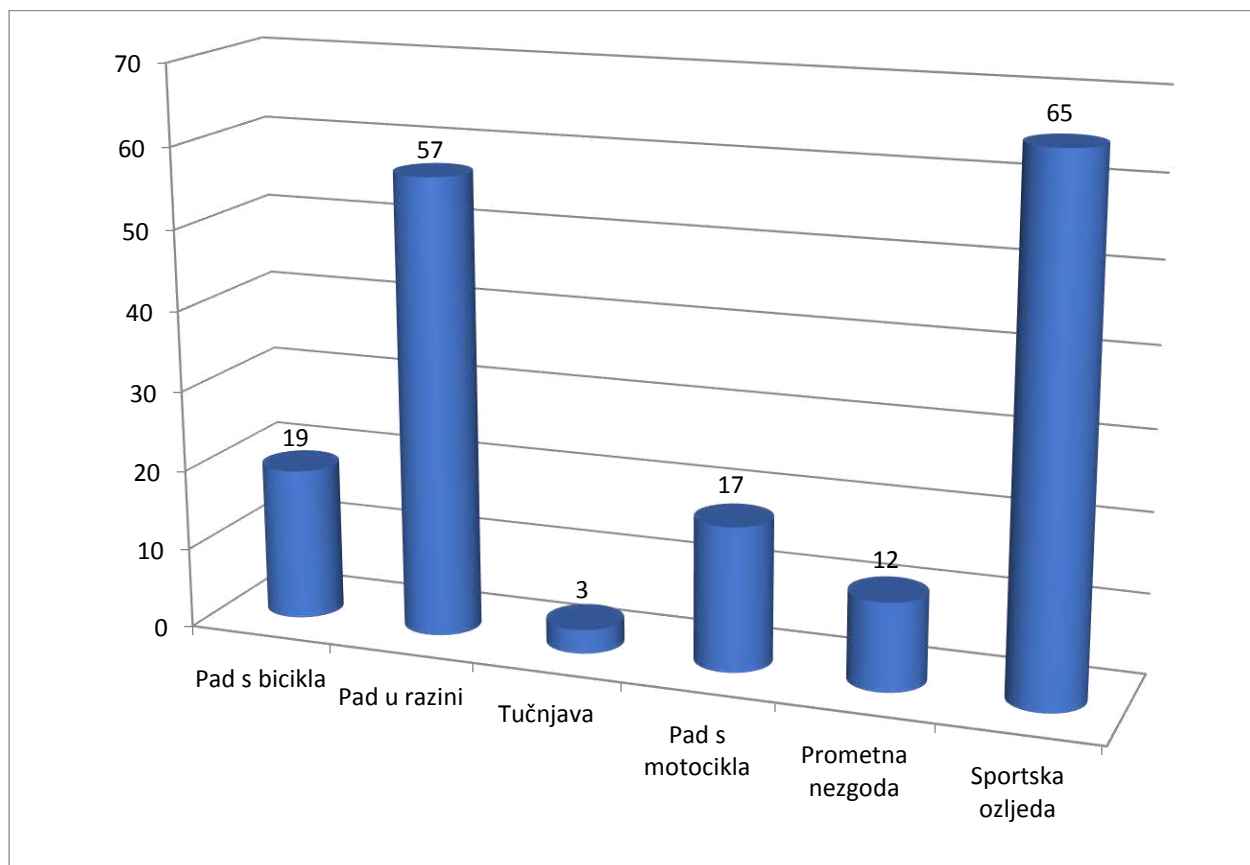
Značajke bolesnika	Tip prijeloma				
	Svi prijelomi (n=173)	Otvoreni prijelom (n=20)	Patološki prijelom (n=1)	Dislocirani prijelom (n=147)	Monteggia prijelom (n=5)
DOB					
Medijan (godine)	11	10	2	10	7
Raspon	2 - 18	5-15	2	2-18	4-12
SPOL					
M	127	12	0	112	3
Ž	46	8	1	35	2
LATERALIZACIJA					
Lijevo	96	7	0	87	2
Desno	77	13	1	60	3
DULJINA HOSPITALIZACIJE					
Medijan (dani)	5	7	6	5	4
Raspon	2 - 8	5 - 8	6	2 - 7	3 - 7
VRIJEME CIJELJENJA					
Medijan (tjedni)	6	6	11	6	7
Raspon	4 - 11	4 - 8	11	4 - 11	6 - 8
VRIJEME PRAĆENJA					
Medijan (mjeseci)	68	53	35	68	56
Raspon	3 - 161	6 - 150	35	3- 161	19-117
PRIDRUŽENE OZLJEDE	17 (9,82%)	2	0	15	0
KOMPLIKACIJE	15 (8,67%)	3	1	11	0

Iz Slike 6.vidljivo je da je od ukupnog broja od 173 prijeloma bilo 147 (84,97%) dislociranih prijeloma podlaktice, 20 (11,56%) otvorenih prijeloma, 5 (2,89%) prijeloma po tipu Monteggia, te jedan (0,57%) patološki prijelom zbog juvenilne ciste. S obzirom na lateralizaciju prijeloma, lijeva podlaktica bila je zahvaćena u 95-ero djece (55%), dok se u 78 (45%) radilo o prijelomu desne podlaktice.



Slika 6. Raspodjela operirane djece zbog prijeloma podlaktice prema tipu prijeloma

Na Slici 7. prikazan je broj djece prema mehanizmu prijeloma. Najčešći mehanizam prijeloma bile su sportske ozljede (37,57%), slijede ih pad u razini (32,94%), pad s bicikla (10,98%) te motocikla (10,4%), prometna nezgoda u 6,65% i tučnjava u 1,73%. U Tablici 2. prikazana je detaljnija raščlamba s obzirom na tip i vrstu prijeloma kao i mehanizam ozljede.

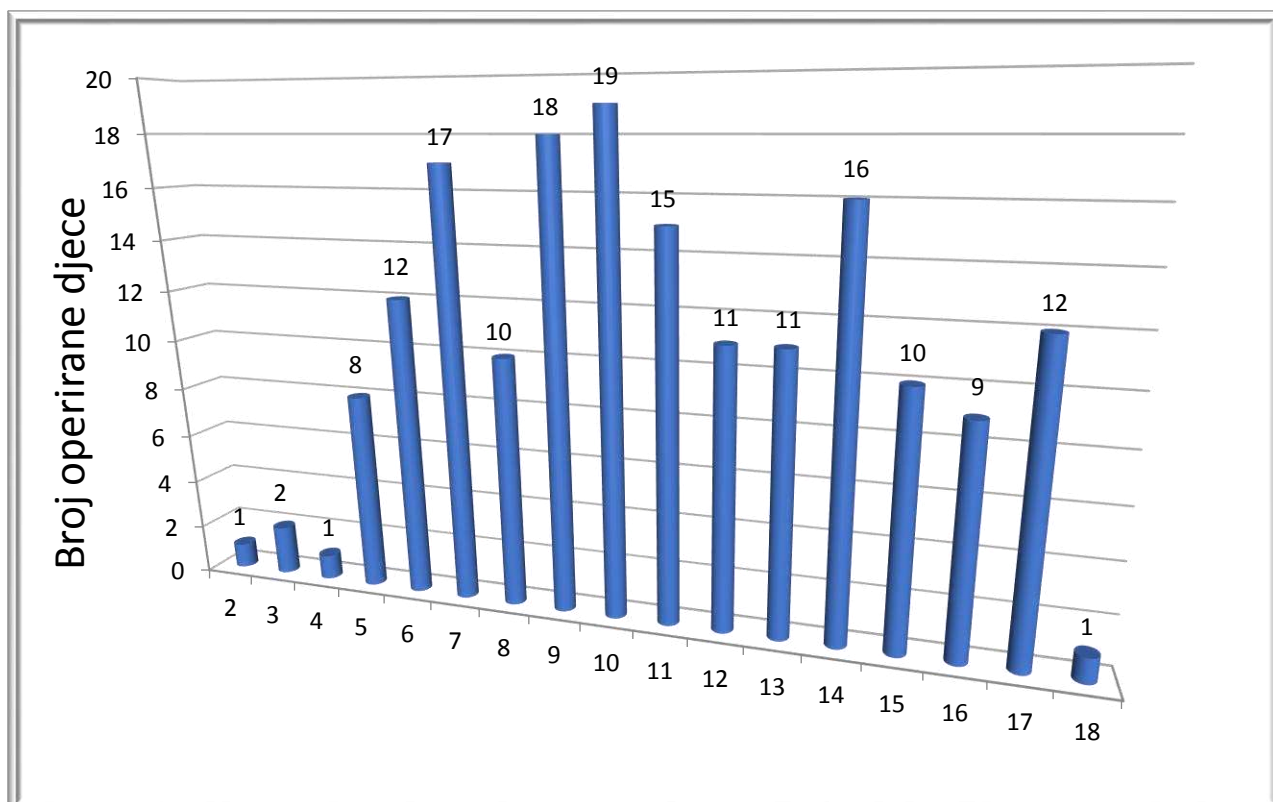


Slika 7. Raspodjela operirane djece zbog prijeloma podlaktice prema mehanizmu zadobivanja ozljede

Tablica 2. Rapodjela prijeloma prema tipu, vrsti i mehanizmu nastanka

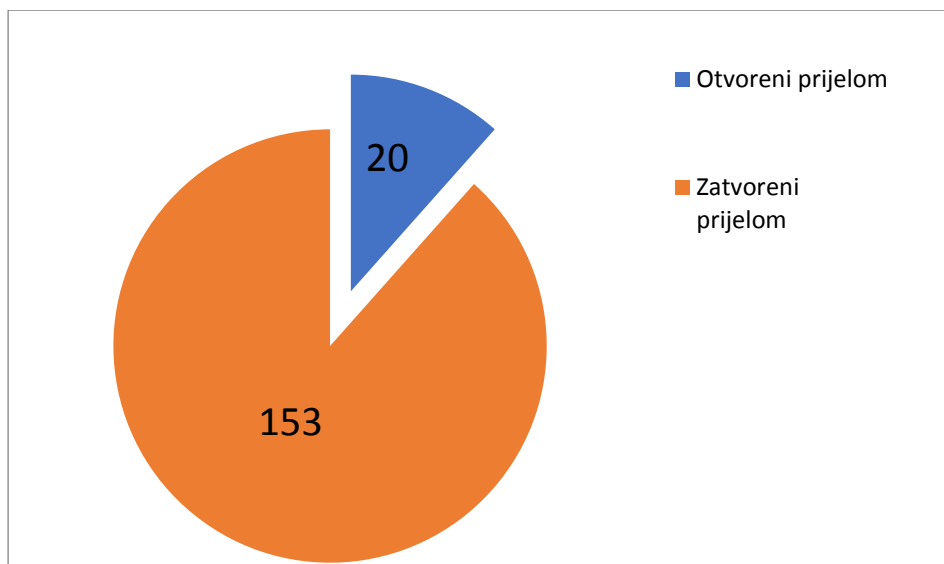
		Vrsta prijeloma				
			Otvoreni prijelom	Monteggia prijelom	Dislocirani prijelom	Patološki prijelom
MEHANIZAM NASTANKA	(n)	(%)	20	5	147	1
Pad s bicikla	19	10,98	2	1	16	/
Pad s motocikla	17	10,40	2	/	15	/
Prometna nesreća	12	6,65	3	/	9	/
Pad u razini	57	32,94	6	3	47	1
Sportska ozljeda	65	37,57	7	1	57	/
Tučnjava	3	1,73	/	/	3	/
VRSTA PRIJELOMA						
Otvoreni prijelom	20	11,56	20	/	/	/
Zatvoreni prijelom	153	88,43	/	5	147	1

Na Slici 8. vidljiva je razdioba djece prema životnoj dobi u kojoj su operirana. Najveći broj prijeloma zabilježen je u sedmoj (n=17), devetoj (n=18) i desetoj (n=19) godini života, a najmanji u drugoj (n=1) i četvrtoj (n=1) godini života. Najmanji broj prijeloma nalazimo u predškolskoj dobi (n=25; 13,87 %), a najveći u adolescenata (n=70; 40,46%). Prosječna dob prilikom operacije jest 11 godina.

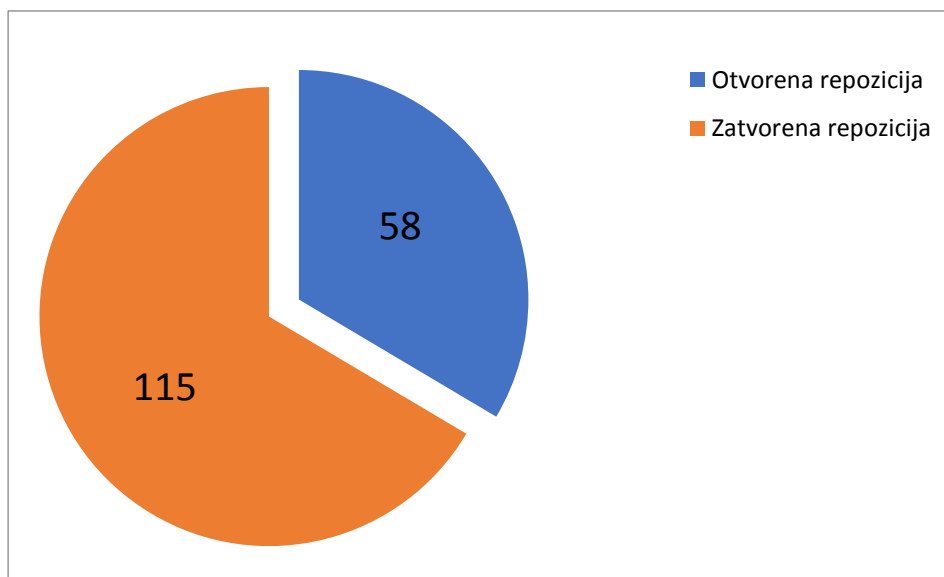


Slika 8. Raspodjela operirane djece prema dobi

Slika 9. prikazuje raspodjelu prijeloma prema tipu (otvoreni ili zatvoreni). Otvorenih prijeloma bilo je 20 (11,56%), dok je zatvorenih bilo 153, tj. 88,44%. Na Slici 10. prikazan je način repozicije, iz čega je vidljivo da je otvorena repozicija bila potrebna u 33,53% odnosno 57 slučajeva, dok je zatvorenom repozicijom sanirano 115 prijeloma, odnosno 66,47%.



Slika 9. Podjela prijeloma s obzirom na tip prijeloma



Slika 10. Raspodjela djece operirane zbog prijeloma podlaktice s obzirom na način repozicije

Komplikacije ove metode bismo mogli podijeliti na intraoperacijske i poslijeoperacijske. Tijekom ove studije nije zabilježeno intraoperacijskih komplikacija. Tablica 3. prikazuje poslijeoperacijske komplikacije kao i njihov postotak u promatranoj populaciji. Stopa komplikacija u promatranom periodu bila je niska, ukupno je zabilježeno 15 komplikacija (8,67%).

Pridružene ozljede prikazane su u Tablici 4. Ukupno je zabilježeno 17 pridruženih ozljeda.

Tablica 3. Poslijeoperacijske komplikacije djece operirane zbog prijeloma podlaktice

Vrsta komplikacije	N	(%)
Iritacija kože ulaznog mjesta	8	4,62
Infekcija ulazne rane	2	1,15
Refraktura	2	1,15
Ozljeda n. ulnarisa	1	0,57
Pseudoartroza	1	0,57
Migracija čavla	1	0,57
Ukupno	15	8,67

Tablica 4. Pridružene ozljede u djece operirane zbog prijeloma podlaktice

Pridružene ozljede	N	(%)
Prijelom klavikule	2	11,76
Potres mozga	2	11,76
Prijelom tibije	2	11,76
Ruptura slezene	2	11,76
Ruptura jetre	1	5,88
Ruptura slezene i bubrega	1	5,88
Kontuzija mozga	1	5,88
Prijelom femura	1	5,88
Bilateralni prijelom femura	1	5,88
Prijelom rebara	1	5,88
Prijelom talusa	1	5,88
Prijelom humerusa	1	5,88
Rana desne podlaktice	1	5,88
UKUPNO	17	100

Potpuno cijeljenje prijeloma radiološki je potvrđeno u srednjem vremenu od 6,6 tjedana (raspon 4-11 tjedana). Svi bolesnici praćeni su do kraja studijskog razdoblja, a srednja vrijednost vremena praćenja jest 68 mjeseci (raspon 3-161) te su postigli potpuno cijeljenje i vratili puni opseg pokreta nakon rehabilitacije. Prosječno vrijeme hospitalizacije nakon operacijskog zahvata bilo je pet dana (raspon 2-8). Intramedularni ćavli uklonjeni su nakon cijeljenja u općoj anesteziji, bez ikakvih komplikacija povezanih sa uklanjanjem. Izuzev dva slućaja refrakture i jedne pseudoartroze, nije bilo slućajeva necijeljenja, odgođenog cijeljenja ili ogranićenja funkcije ekstremiteta nakon operativnog zahvata i provedene rehabilitacije. Dijete s ozljedom ulnarnog ćivca je nakon odstranjenja implantata, te provedene fizikalne terapije povratilo potpunu funkciju ulnarnog ćivca. Djeca s refrakturom i pseudoartrozom su reoperirana. Refrakture su krvavo reponirane, te je ućinjena osteosinzeza titanskim ćavlima, a u bolesnika s pseudoartrozom ućinjena je osteotomija, spongioplastika i osteosinteza ploćicom i vijcima. Ostale komplikacije zbrinute su konzervativno. U svih bolesnika nakon reoperacije postignuto je potpuno koćtano cijeljenje.

5. RASPRAVA

Prijelomi dugih kostiju jedna su od najčešćih ozljeda u djece. Postoje brojni načini liječenja prijeloma sa ishodima i komplikacijama specifičnim za svaki način. Obzirom na specifičnosti pedijatrijske populacije, kontinuirane potrebe za rastom i remodeliranjem kostiju ona definitivno zaslužuje posebnu pozornost i pristup. Zahvaljujući korekcijskom potencijalu dječjih kostiju većinu prijeloma dijafize podlaktice moguće je liječiti konzervativno, manualnom repozicijom i sadrenom imobilizacijom čemu se i uglavnom daje prednost prilikom liječenja prijeloma u djece, posebice kod prijeloma bez ili s minimalnim pomakom. Unatoč tome nerijetko je potrebna i kirurška stabilizacija prijeloma, posebice kod otvorenih prijeloma, kombiniranih ozljeda kao što su Monteggia prijelomi, prijelomi sa znatnim pomakom ili uz prisutan kompartment sindrom. Ako se prisjetimo prošlosti, sve do nedavno vanjski fiksater bio je metoda izbora zbog zadovoljavajuće stabilizacije i mogućnosti modeliranja rasta kosti. Komplikacije vanjskog fiksatera uključuju infekcije, odgođeno cijeljenje rane, nespajanje ulomaka i refrakture, a sam proces liječenja i rehabilitacije je poprilično dugotrajan i težak za bolesnika (31).

Danas, u doba minimalno invazivne kirurgije, što se prijeloma tiče imamo čistu suprotnost uz izvrsne ishode liječenja: minimalnu mogućnost infekcije uz malu kiruršku ranu i izvrsne kozmetičke rezultate, mogućnost daljnjeg rasta kosti nakon saniranja prijeloma te brzi povratak svakodnevnim aktivnostima. ESIN metoda osigurava sve od navedenog, djelujući kao unutarnja uduga čime se postiže stabilna i elastična fiksacija prijeloma, koja kontroliranim mikrokretanjama rezultira cijeljenjem vanjskim kalusom (16, 32). Upotreba ESIN metode danas je uobičajena za liječenje prijeloma dugih kostiju u djece, a daljnjim razvijanjem implantata i tehnike, te stjecanjem iskustva indikacije se znatno proširuju. ESIN metoda ima svoje komplikacije što se ne smije zanemariti, a njihova učestalost varira s obzirom na iskustvo i tehniku izvođenja, kao i pravilnu indikaciju. Najčešće prijavljene komplikacije su iritacija kože na mjestu prominiranja čavla, infekcija, nastanak granuloma te refrakture, uz specifične komplikacije s obzirom na lokalizaciju prijeloma, blizinu neurovaskularnih struktura, mišića i tetiva (24, 27, 28, 32).

Prijelomi podlaktice najčešći su prijelomi u pedijatrijskoj dobnoj skupini te čine 59% prijeloma dugih kostiju, (33, 34). Demografskom analizom zaključili smo da su prijelomi podlaktice dvostruko, gotovo trostruko učestaliji u dječaka nego u djevojčica, kao i da je srednja dob prilikom prijeloma gotovo 11 godina, što odgovara velikim epidemiološkim studijama koje je proveo Landin (1, 4). U ispitivanoj populaciji najčešća vrsta prijeloma bila je dislocirani prijelom podlaktice, koji se može liječiti konzervativno, ali i brojnim metodama osteosintetske stabilizacije, od kojih su najčešće korištene Kirschnerove žice te vijci i pločice.

U literaturi nailazimo na vrlo širok raspon stope komplikacija kod korištenja intramedularne osteosinteze, od 0% do čak 50% (35, 36). Smith i suradnici su uspoređujući različite operacijske tehnike na populaciji od 50 djece operirane zbog prijeloma obje kosti podlaktice izvijestili o stopi komplikacija od 42% kod korištenja ESIN-a, 33% kod otvorene repozicije i unutrašnje fiksacije (eng. ORIF) te 5% za zatvorenu repoziciju i imobilizaciju. Bitan je i podatak da su svi prijelomi zaliječeni u srednjem vremenu 8-10 tjedana, kao i da je skupina operirana metodom otvorene repozicije i unutrašnje fiksacije imala više ozbiljnih komplikacija koje su zahtijevale ponovnu kiruršku intervenciju u odnosu na ESIN skupinu (36). Shah i suradnici iako s relativno malim brojem ispitanika (ESIN grupa 15; ORIF 46) izvještavaju o sličnim ishodima liječenja intramedularne i osteosinteze vijkom i pločicama, uz stopu komplikacija od 0% kod liječenja prijeloma podlaktice intramedularnom fiksacijom te 10%, i to velikih komplikacija u ORIF grupi (34). Kruppa i suradnici su u istraživanju na 202 djece, prosječne dobi 9,7 godina imali stopu komplikacija od 8.9%, dominantno refraktura (31). U jednoj od najvećih studija koje se bave ovom problematikom, Fernandezi suradnici u periodu od 17 godina i 553 djece operiranih ESIN metodom zbog prijeloma podlaktice nailaze na stopu komplikacija od 14,64%, od čega većinu čine ozbiljnije komplikacije kao što su refrakture (4,88%) i odgođeno cijeljenje, te lezija površinske grane n. radialisa (37).

Generalno gledajući, tri spomenute su i najčešće komplikacije koje se spominju u literaturi vezano uz ESIN i prijelome podlaktice, a sve češće im se pridodaje važnost kao pogreškama vezanim uz samu tehničku izvedbu metode i nepoštivanju biomehaničkih principa i trajanja liječenja, što je neophodno da bi se ispunio sav potencijal koji ova metoda ima. Refrakture se povezuju s preranim vađenjem implantata i nepravilnim pozicioniranjem unutar kosti, iritacija mekih tkiva uz preveliku kurvaturu i dužinu izlaznog dijela čavla, a ozlijede n. radialisa ili n. ulnarisa sa kako postavljanjem i pravilnim određivanjem mjesta insercije, tako i odstranjivanjem implantata (10, 12, 31, 36, 38-41). Ako sve navedeno povežemo sa činjenicom da stopa komplikacija u literaturi znatno varira, možemo zaključiti da zadovoljavajući ishodi i neželjene komplikacije ESIN metode uvelike ovise o pravilnoj indikaciji i izvedbi, te vještini i iskustvu kirurga, iako te komplikacije često ne dolaze do izražaja u dugotrajnom praćenju bolesnika zbog velike sposobnosti za rast, remodeliranje i korekciju angulacije dječje kosti.

Otvorena repozicija se također smatra intraoperativnom komplikacijom, a razlog tomu leži u činjenici da bi otvorenoj repoziciji trebalo pristupiti nakon neuspjelih pokušaja zatvorene repozicije. Razlozi neuspjele zatvorene repozicije mogu biti razni, kao što su

naknadni pomak fragmenata ili interpozicija mekih tkiva (40). Bitno je napomenuti kako su Yalçinkaya i suradnici zaključili kako nema velike razlike u funkcionalnom ishodu, trajanju liječenja kao i komplikacijama uspoređujući grupu koja je imala zatvorenu redukciju prijeloma s grupom s otvorenom redukcijom (41).

Pogorelić i suradnici izvijestili su kako je ESIN izvrsna metoda za liječenje juvenilnih cisti, sa ili bez prijeloma dugih kostiju kod djece sa dobrim dugoročnim rezultatima (20), što dodatno proširuje spektar indikacija.

U našoj studiji, 173 djece je operirano ESIN metodom zbog prijeloma podlaktice. Prosječna dob pri operaciji bila je 11 godina, s najvećom incidencijom u adolescentskoj dobi, dok najmanji broj prijeloma nalazimo u predškolskoj dobi. Očekivano, veći broj prijeloma dogodio se u dječaka, uz odnos prema spolovima približno 1:2,8 u korist dječaka, što se podudara s podacima iz literature. Što se mehanizma nastanka prijeloma tiče, sportske ozljede su bile najčešći mehanizam, a slijede ih pad u razini, pad s bicikla, motocikla, prometna nezgoda i tučnjava. Svi bolesnici su postigli kompletno radiološki vidljivo cijeljenje prijeloma u srednjem vremenu od 6 tjedana. Za vrijeme održavanja ove studije zabilježena je ukupna stopa komplikacija od 8,67%, što je izrazito malo. Od ukupno petnaest komplikacija, iritacija kože na ulaznom mjestu čavla javila se u osam slučajeva, dvije infekcije ulazne rane dok su po jednom zabilježene migracija čavla te ozljeda n. ulnarisa, što su uglavnom manje komplikacije, dakle bez dugoročnih posljedica za bolesnike. Od većih komplikacija zabilježene su dvije refrakture i jedan nastanak pseudoartroze, koje su zahtijevale reoperaciju nakon koje su u potpunosti povratili funkciju. Osim tri navedena, nije zabilježeno drugih slučajeva necijeljenja, odgođenog cijeljenja ili ograničenja funkcije ekstremiteta nakon operativnog zahvata i provedene rehabilitacije u periodu praćenja od prosječno 68 mjeseci (raspon 3-161). Prosječno vrijeme hospitalizacije u našoj studiji bilo je pet dana, što je nešto dulje nego u ostalim studijama, iako treba uzeti u obzir da je stopa komplikacija Nihsaaru i suradnicima u skupini podlaktice bila čak 34% uz dvostruko kraće vrijeme hospitalizacije (42). To možemo protumačiti time što u našoj Klinici započinjemo odmah prvog poslijeoperacijskog dana s fizikalnom terapijom i provodimo je minimalno tri dana, nakon čega djecu otpuštamo na kućno liječenje gdje nastavljaju provođenje fizikalne terapije ambulantno. Iz svega navedenog jasno je da su rezultati cijeljenja, trajanje liječenja i stopa komplikacija usporedivi i podudaraju se s već navedenim podacima iz drugih studija.

Temeljem rezultata naše studije zaključno možemo kazati, ESIN metoda zadovoljava sve kriterije minimalno invazivne koštane kirurgije, a za liječenje prijeloma podlaktice u dječjoj dobi se pokazala kao izrazito učinkovita metoda s izvrsnim funkcionalnim i estetskim ishodima liječenja, uz nisku stopu komplikacija, ako se poštuju biomehanički principi uz pravilnu izvedbu i indikaciju.

6. ZAKLJUČCI

- Od ukupnog broja od 173 bolesnika, veći broj prijeloma očekivano je zabilježen u adolescentskoj dobi, gotovo trostruko češće kod dječaka.
- Srednja dob u vrijeme operacijskog zahvata bila je 11 godina, a najčešći mehanizam prijeloma bile su sportske ozlijede i pad u razini.
- Trećina bolesnika zahtijevala je otvorenu repoziciju prijeloma, dok su dvije trećine reponirane zatvoreno.
- Za vrijeme studije zabilježili smo ukupno petnaest komplikacija, odnosno 8,67%. Najčešća komplikacija bila je iritacija kože na ulaznom mjestu čavla sa stopom od 4,62%. U tri bolesnika zabilježene su teže komplikacije (jedna pseudoartroza i dvije refrakture) što je zahtijevalo ponovnu operaciju nakon koje su bolesnici u potpunosti vratili funkciju ekstremiteta. Nijedna komplikacija nije imala utjecaja na ishod liječenja niti su nastale dugotrajne posljedice.

Iz svega navedenog možemo zaključiti da ESIN korišten u pravilnim indikacijama s odgovarajućim tehničkim umijećem izvođenja pokazuje mnoge prednosti pred drugim osteosintetskim tehnikama. Minimalno invazivan pristup, kraće trajanje samog postupka, hospitalizacije i rehabilitacije, lakše uklanjanje implantata, brz povratak svakodnevnim aktivnostima uz izvrsne funkcionalne i kozmetičke rezultate samo su neke od njih.

ESIN kao jednostavna i reproducibilna, minimalno invazivna metoda sa niskom stopom komplikacija pokazala se kao izvrstan način liječenja prijeloma podlaktice u dječjoj dobi.

7. POPIS CITIRANE LITERATURE

1. Landin LA. Fracture patterns in children. Analysis of 8,682 fractures with special reference to incidence, etiology and secular changes in a Swedish urban population 1950-1979. *Acta Orthop Scand Suppl.* 1983;202:1 - 109.
2. Naranje SM, Erali RA, Warner WC Jr, Sawyer JR, Kelly DM. Epidemiology of Pediatric Fractures Presenting to Emergency Departments in the United States. *J Pediatr Orthop.* 2016;36(4):45 - 48.
3. Jones IE, Williams SM, Dow N, Goulding A. How many children remain fracture-free during growth? A longitudinal study of children and adolescents participating in the Dunedin Multidisciplinary Health and Development Study. *Osteoporosis Int.* 2002;13(12):990 - 995.
4. Landin LA. Epidemiology of children's fractures. *J Pediatr Orthop B.* 1997;6(2): 79 - 83.
5. Antabak A. Prijelomi i iščašenja u dječjoj dobi. Šoša T, Sutlić Ž, Stanec Z, Tonković I. *Kirurgija.* Zagreb: Naklada ljevak; 2007. str.1063 - 1067.
6. Krmpotić-Nemanić J, Marušić A. Anatomija čovjeka. 2. izdanje. Zagreb: Medicinska naklada; 2007. str. 56 - 57.
7. Butler P, Mitchell A, Healy J. *Applied Radiological Anatomy.* Second edition. Cambridge: Cambridge University Press, 2012. str. 289 - 307.
8. Šebečić B. Ozljede lakta i podlaktice, Šoša T, Sutlić Ž, Stanec Z, Tonković I. *Kirurgija.* Zagreb: Naklada ljevak; 2007. str. 942 - 948.
9. Antoljak T, Turčić J. O ozljedama sustava za kretanje. Šoša T, Sutlić Ž, Stanec Z, Tonković I. *Kirurgija.* Zagreb: Naklada ljevak; 2007. str. 921 - 933.
10. Slongo TF. The Choice of treatment according to the type and location of the fracture and the age of the child. *Injury.* 2005;36(1):12 - 19.
11. Štalekar H. Općenito o prijelomima. Rijeka: Medicinski fakultet u Rijeci, Katedra za kirurgiju; 2011. str. 15 - 28.
12. Heare A, Goral D, Belton M, Beebe C, Trizno A, Stoneback J. Intramedullary Implant Choice and Cost in the Treatment of Pediatric Diaphyseal Forearm Fractures. *J Orthop Trauma.* 2017;31(10):334 - 338.
13. Hutchinson PH, Bae DS, Waters PM. Intramedullary nailing versus percutaneous pin fixation of pediatric proximal humerus fractures: a comparison of complications and early radiographic results. *J Pediatr Orthop.* 2011;31(6):617 - 622.

14. Prevot J, Lascombes P, Ligier JN. L'embrochage centromedullaire elastique stable: methode d'osteosynthese des fractures des membres chez l'enfant. Principe et application au femur. A propos de 250 fractures suivies depuis 1979. *Chirurgie*. 1994;119:473 - 476.
15. Ligier JN, Metaizeau JP, Prevot J, Lascombes P. Elastic stable intramedullary pinning of long bone shaft fracture in children. *Z Kinderchir*. 1985;40: 209 - 212.
16. Li Y, Stabile KJ, Shilt JS. Biomechanical analysis of titanium elastic nail fixation in a pediatric femur fracture model. *J Pediatr Orthop*. 2008;28(8):874 - 878.
17. Pogorelić Z, Kadić S, Milunović KP, Pintarić I, Jukić M, Jurić I, i sur. Flexible intramedullary nailing for treatment of proximal humeral and humeral shaft fractures in children: A retrospective series of 118 cases. *Orthop Traumatol Surg Res*. 2017;103(5):765 - 770.
18. McKibbin B. The biology of fracture healing in long bones. *J Bone Joint Surg Br*. 1978;60(B): 150 - 162.
19. Lascombes P, Metaizeau JD. Surgical technique: basic principles. U: Lascombes P. flexible intramedullary nailing in children: the Nancy University Manual. Heidelberg: Springer; 2009. str. 3 - 8.
20. Pogorelić Z, Furlan D, Biočić M, Jurić I, Budimir D, Todorčić J, i sur. Titanium intramedullary nailing for treatment of simple bone cysts of the long bones in children. *Scott Med J*. 2010;55(3):35 - 38.
21. Furlan D, Pogorelić Z, Biočić M, Jurić I, Budimir D, Todorčić J, i sur. Elastic stable intramedullary nailing for pediatric long bone fractures: experience with 175 fractures. *Scand J Surg*. 2011;100:208 - 215.
22. Dietz HG, Schmittenbecher PP, Slongo T, Wilkins KE. Elastic stable intramedullary nailing (ESIN) in children. *AO Manual of Fracture Management*. New York: Thieme; 2006. str. 71 - 108.
23. Sink EL, Gralla J, Repine M. Complications of pediatric femur fractures treated with titanium elastic nails: a comparison of fracture types. *J Pediatr Orthop*. 2005;25(5):577 - 580.
24. Brooker B, Harris PC, Donnan LT, Graham HK. Rupture of the extensor pollicis longus tendon following dorsal entry flexible nailing of radial shaft fractures in children. *J Child Orthop*. 2014; 8(4): 353 - 357.

25. Lascombes P, Metaizeau JD. Surgical technique: basic principles. U: Lascombes P. Flexible intramedullary nailing in children: the Nancy University Manual. Heidelberg: Springer; 2009. str.141.
26. Moroz LA, Launay F, Kocher MS, Newton PO, Frick SL, Sponseller PD i sur. Titanium elastic nailing of fractures of the femur in children. Predictors of complications and poor outcome. *J Bone Joint Surg Br.* 2006;88(10):1361 - 1366.
27. Gibon E, Béranger JS, Bachy M, Delpont M, Kabbaj R, Vialle R. Influence of the bending of the tip of elastic stable intramedullary nails on removal and associated complications in pediatric bothbone forearm fractures: a pilot study. *Int J Surg.* 2015;16(A):19 - 22.
28. Hutchinson PH, Bae DS, Waters PM. Intramedullary nailing versus percutaneous pin fixation of pediatric proximal humerus fractures: a comparison of complications and early radiographic results. *J Pediatr Orthop.* 2011;31(6):617 - 622.
29. Sènès FM, Catena N. Intramedullary osteosynthesis for metaphyseal and diaphyseal humeral fractures in developmental age. *J Pediatr Orthop B.* 2012;21(4):300 - 304.
30. Sankar WN, Jones KJ, David Horn B, Wells L. Titanium elastic nails for pediatric tibial shaft fractures. *J Child Orthop.* 2007; 1(5):281 - 286.
31. Kruppa C, Bunge P, Schildhauer TA, Dudda M. Low complication rate of elastic stable intramedullary nailing (ESIN) of pediatric forearm fractures: A retrospective study of 202 cases. *Medicine (Baltimore).* 2017;96(16):6669.
32. Issin A, Kockara N, Oner A, Sahin V. Epidemiologic Properties of Pediatric Fractures in a Metropolitan Area of Turkey. *Medicine (Baltimore).* 2015; 94(43):1877.
33. Joeris A, Lutz N, Wicki B, Slongo T, Audigé L. An epidemiological evaluation of pediatric long bone fractures - a retrospective cohort study of 2716 patients from two Swiss tertiary pediatric hospitals. *BMC Pediatr.* 2014;14:314.
34. Shah AS, Lesniak BP, Wolter TD, Caird MS, Farley FA, Vander Have KL. Stabilization of adolescent both-bone forearm fractures: a comparison of intramedullary nailing versus open reduction and internal fixation. *J Orthop Trauma.* 2010;24(7):440 - 447.
35. Cullen MC, Roy DR, Giza E, Crawford AH. Complications of intramedullary fixation of pediatric forearm fractures. *J Pediatr Orthop.* 1998;18(1):14 - 21.
36. Smith VA, Goodman HJ, Strongwater A, Smith B. Treatment of pediatric both-bone forearm fractures: a comparison of operative techniques. *J Pediatr Orthop.* 2005;25(3):309 - 313.

37. Fernandez FF, Langendörfer M, Wirth T, Eberhardt O. Failures and complications in intramedullary nailing of children's forearm fracture. *J Child Orthop*. 2010; 4(2): 159 - 167.
38. Slongo TF. Complications and failures of the ESIN technique. *Injury*. 2005; 36(1): 78 - 85.
39. Antabak A, Luetic T, Ivo S, Karlo R, Cavar S, Bogovic Mi sur. Treatment outcomes of both-bone diaphyseal paediatric forearm fractures. *Injury*. 2013;44(3):11 - 15.
40. Makki D, Matar HE, Webb M, Wright DM, James LA, Ricketts DM. Elastic stable intramedullary nailing in paediatric forearm fractures: the rate of open reduction and complications. *J Pediatr Orthop B*. 2017;26(5):412 - 416.
41. Yalçinkaya M, Doğan A, Ozkaya U, Sökücü S, Uzümcügil O, Kabukçuoğlu Y. Clinical results of intramedullary nailing following closed or mini open reduction in pediatric unstable diaphyseal forearm fractures. *Acta Orthop Traumatol Turc*. 2010;44(1):7 - 13.
42. Nisar A, Bhosale A, Madan SS, Flowers MJ, Fernandes JA, Jones S. Complications of Elastic Stable Intramedullary Nailing for treating paediatric long bone fractures. *J Orthop*. 2013;10(1): 17 - 24.

8. SAŽETAK

Cilj istraživanja: Cilj ovog istraživanja je ustanoviti demografske i kliničke karakteristike djeceoperirane ESIN metodom zbog prijeloma podlaktice, analizirati ishode liječenja i stopu komplikacija, te ih usporediti s ostalim relevantnim studijama.

Ispitanici i metode: U vremenskom razdoblju od 1. svibnja 2002. do 1. svibnja 2017. retrospektivno su pregledane povijesti bolesti 173 djece liječene ESIN metodom zbog prijeloma podlaktice. Podatke smo prikupili istraživanjem pisanog protokola Klinike za dječjukururgiju Kliničkog Bolničkog Centra Split te arhive povijesti bolesti. Svakom ispitaniku analizirani su sljedeći parametri: dob, spol, vrsta i tip prijeloma, mehanizam prijeloma, lateralizacija, način repozicije, pridružene ozljede, vrijeme cijeljenja te komplikacije liječenja.

Rezultati: Istraživanjem je obuhvaćeno 173 bolesnika (46 djevojčica, 127 dječaka) koji su liječeni ESIN metodom zbog prijeloma podlaktice. Prosječna dob bila je 11 godina (raspon 2-18 godina). Analizom prikupljenih podataka pokazala se veća učestalost prijeloma podlaktice u dječaka (73,41%) u odnosu na djevojčice (26,58%). Najčešći tip prijeloma bio je dislocirani prijelom podlaktice (n=147), a slijede ga otvoreni prijelomi, prijelom po tipu Monteggia te jedan patološki prijelom zbog juvenilne ciste. Najčešći mehanizam prijeloma bile su sportske ozljede (n=65) i pad u razini (n=57), a slijede ih pad s bicikla, pad s motocikla, prometne nesreće i tučnjava. Svi bolesnici postigli su cijeljenje u srednjem vremenu od 6 tjedna (raspon 4-11 tjedana). Prosječno vrijeme hospitalizacije bilo je 5 dana (raspon 2-8). Ukupno je zabilježeno 15 (8,67%) poslijeoperacijskih komplikacija: 8 iritacija kože na ulaznom mjestu, po dva slučaja infekcije rane i refrakture, te po jedan slučaj migracije čavla, ozlijede n. ulnarisa i pseudoartroze. Sve komplikacije, osim slučajeva refraktura i pseudoartroze zbrinute su konzervativno, bez dugoročnih posljedica za bolesnike. Osim tri navedena, nije bilo slučajeva odgođenog cijeljenja, necijeljena ili cijeljenja u lošem položaju. Nakon uklanjanja intramedularnih čavala i provedene rehabilitacije svi su bolesnici vratili potpunu funkciju ekstremiteta, bez dugoročnih posljedica.

Zaključci: ESIN metoda za liječenje prijeloma podlaktice u djece pokazuje jako dobre funkcionalne i kozmetičke rezultate, uz brz povratak svakodnevnim aktivnostima. ESIN metoda za prijelome podlaktice dokazala se kao minimalno invazivna, jednostavna i reproducibilna tehnika, a niska stopa komplikacija uvjetovana je pravilnim tehničkom izvedbom te poštivanjem indikacija i biomehaničkih principa metode. Zbog ovih izvrsnih objektivnih i subjektivnih rezultata, operacijska stabilizacija prijeloma podlaktice pomoću ESIN metode preporuča se u djece i adolescenata.

9. SUMMARY

Diploma thesis title: Treatment of pediatric forearm fractures using "ESIN" method in the Department of Pediatric Surgery, University Hospital of Split between 2002 - 2017: A retrospective study.

Objectives and background: The aim of this study was to establish the demographic and clinical characteristics of children treated by the ESIN method for forearm fracture, analyze the outcomes of treatment and the rate of complications, and compare it with other relevant studies.

Patients and Methods: From May 2002 until May 2017 case records of 173 children who underwent fixation with titanium intramedullary nails because of forearm fracture were retrospectively reviewed. Data were collected from archives of the Department of Pediatric Surgery, University Hospital of Split. Each patient was analyzed for following parameters: age, sex, type of fracture, mechanism of injury, lateralization, reduction method, associated injuries, time to union and complications of treatment.

Results: The study included 173 patients treated with the ESIN method for the forearm fracture. The average age was 11 years (range 2-18 years). A higher incidence of forearm fractures in boys (73.41%) compared to girls (26.58%) was found. The most common type of fracture was dislocated forearm fracture (n=147) followed by open fractures, a fracture of Monteggia type, and a pathological fracture due to juvenile cyst. The most common fracture mechanism was sports injuries (n=65) and a fall (n=57), followed by a bicycles accident, a fall from a motorcycle, a traffic accident and a fight. All patients achieved healing at 6 week mean interval. An average duration of hospitalization was 5 days. Fifteen (8.76%) postoperative complications were recorded: 8 entry site skin irritation, two cases of skin infection and refraction, and one case of nail migration, injury of ulnar nerve and pseudoarthrosis. All complications, except cases of refractures and pseudoarthrosis, were treated conservatively, with no long term consequences for the patients. Patients with refractures and pseudoarthrosis were reoperated and fully restored the complete function of the extremities. Except for the three mentioned, there were no cases of delayed healing or healing in a bad position. After removal of nails all patients returned complete function of the extremity, without long term consequences.

Conclusions: The ESIN method for treating the forearm fractures in children shows very good functional and cosmetic results. The ESIN for the forearm fractures has proven to be minimal invasive, simple and reproducible technique, with low complication rate due to proper technical performance and adherence to indications and biomechanical principles of the method. Due to these excellent objective and subjective results, the surgical stabilization of the forearm fracture using the ESIN method is recommended in children and adolescents.

10. ŽIVOTOPIS

OSOBNI PODACI

IME I PREZIME: Marko Gulin

DATUM I MJESTO ROĐENJA: 25. lipnja 1992. Zagreb, Hrvatska

DRŽAVLJANSTVO: Hrvatsko

ADRESA STANOVANJA: Jadrija VI/42, 22000 Šibenik, Hrvatska

TELEFON: +385981849754

E-ADRESA: gulington@hotmail.com

OBRAZOVANJE

1998. – 2006. Osnovna škola „Faust Vrančić“, Šibenik

2006. – 2010. Gimnazija Antuna Vrančića, Šibenik

2010. –2017. Medicinski fakultet Sveučilišta u Splitu, smjer doktor medicine

ZNANJA I VJEŠTINE

Vozač B kategorije

Aktivno služenje engleskim jezikom