

Usporedba učinkovitosti vizualno-taktilne metode, uređaja DIAGNOdent i rendgenskih snimaka u otkrivanju okluzalnih karijesnih lezija

Caktaš, Dino

Master's thesis / Diplomski rad

2017

Degree Grantor / Ustanova koja je dodijelila akademski / stručni stupanj: **University of Split, School of Medicine / Sveučilište u Splitu, Medicinski fakultet**

Permanent link / Trajna poveznica: <https://um.nsk.hr/um:nbn:hr:171:394204>

Rights / Prava: [In copyright](#)/[Zaštićeno autorskim pravom.](#)

Download date / Datum preuzimanja: **2024-08-31**



Repository / Repozitorij:

[MEFST Repository](#)



SVEUČILIŠTE U SPLITU
MEDICINSKI FAKULTET

Dino Caktaš

**USPOREDBA UČINKOVITOSTI VIZUALNO-TAKTILNE METODE, UREĐAJA
DIAGNODENT I RENDGENSKIH SNIMAKA U OTKRIVANJU OKLUZALNIH
KARIJESNIH LEZIJA**

Diplomski rad

Akadska godina:

2016./2017.

Mentor:

Doc. dr. sc. Ivana Medvedec Mikić, dr. med. dent.

Split, srpanj 2017.

SVEUČILIŠTE U SPLITU
MEDICINSKI FAKULTET

Dino Caktaš

**USPOREDBA UČINKOVITOSTI VIZUALNO-TAKTILNE METODE, UREĐAJA
DIAGNODENT I RENDGENSKIH SNIMAKA U OTKRIVANJU OKLUZALNIH
KARIJESNIH LEZIJA**

Diplomski rad

Akadska godina:

2016./2017.

Mentor:

Doc. dr. sc. Ivana Medvedec Mikić, dr. med. dent.

Split, srpanj 2017.

SADRŽAJ

1. UVOD	1
1.1. Zubni karijes	2
1.1.1. Patohistološka slika karijesa	5
1.1.2. Podjela karijesnih lezija	6
1.2. Dijagnostičke metode za otkrivanje karijesa	9
1.2.1. Vizualno-taktilna metoda	11
1.2.2. Radiografska ispitivanja	12
1.2.3. Lasersko fluorescentni sustav	13
2. CILJ ISTRAŽIVANJA	16
3. MATERIJALI I METODE	18
3.1. Prikupljanje i priprema uzoraka	19
3.2. Mjerenja i dijagnostički postupci	19
3.3. Statistička analiza podataka	21
4. REZULTATI	23
5. RASPRAVA	28
6. ZAKLJUČAK	31
7. POPIS CITIRANE LITERATURE	33
8. SAŽETAK	39
9. SUMMARY	41
10. ŽIVOTOPIS	43

Najveće hvala mojoj obitelji i prijateljima na beskrajnoj podršci i savjetima kroz cijeli život. Zahvaljujem se svim profesorima, asistentima i ostalim kolegama koji su mi prenosili znanje i vještine. U posebnu zahvalu želim ubrojiti svoju mentoricu, doc.dr.sc. Ivanu Medvedec Mikić koja mi je pomagala i stručno me vodila kroz izradu ovog diplomskog rada.

1. UVOD

1.1. Zubni karijes

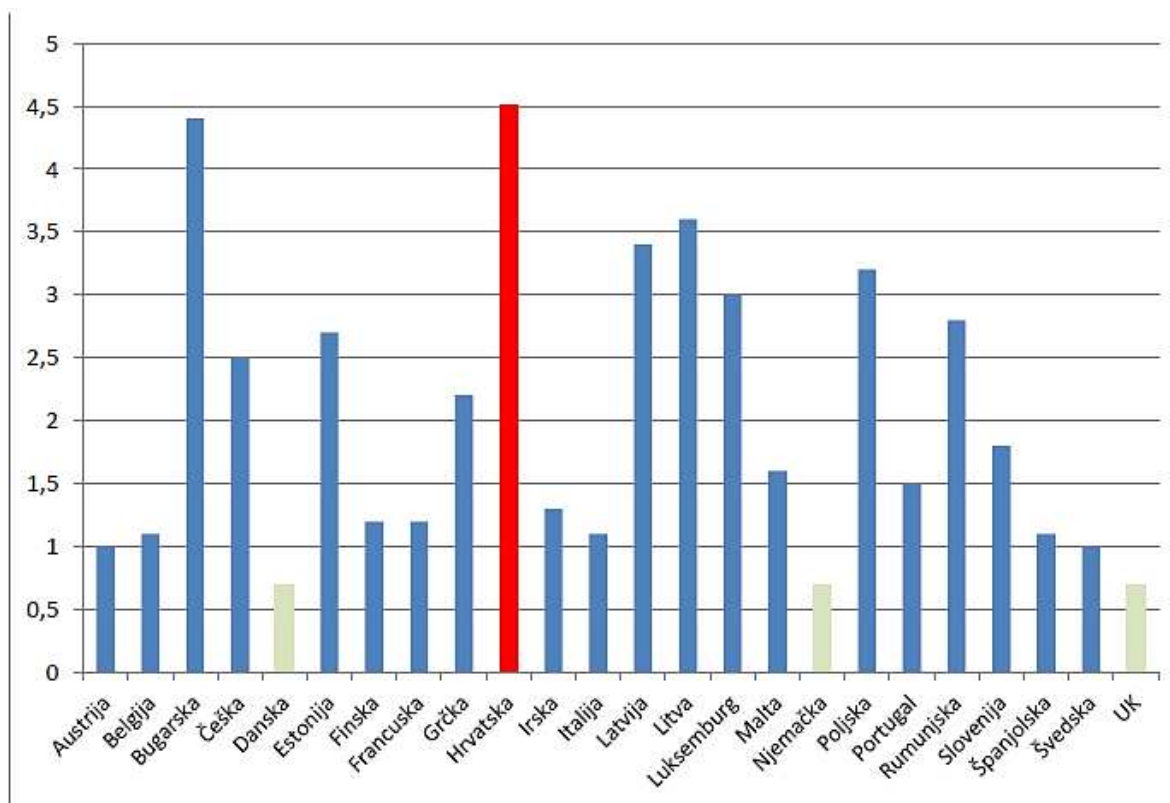
Zubni karijes predstavlja jedan od najvažnijih javnozdrastvenih problema u svijetu. Primarni je uzrok oralne boli i gubitka zuba (1, 2). Može se prepoznati različitim dijagnostičkim metodama i pokušati zaustaviti u ranom stadiju, ali ukoliko se ne prepozna i ne zbrine pravodobno može progredirati i dovesti do uništenja zuba (3).

Indeksi kojima se brojčano izražava učestalost karijesa kod pojedinca ili jedne skupine jesu KEP indeks ili engleski DMFT (decayed (D), missing (M), filled (F), tooth(T)) te DMFS-indeks. KEP-indeks određuje se na temelju broja zuba s karijesom, zuba s ispunom i broja izvađenih zubi. Ta tri obilježja, zubni kvar (K), ispun (P) i ekstrahiran zub (E) čine KEP. DMFS-indeks označava bolest površine zubi (engl. surface, S) (4).

Tablica 1. KEP indeks po skupinama u Republici Hrvatskoj

	12 godina	15 godina	35-45 g.	65-75 g.
KEP INDEKS	4,51	5,45	16,21	23,67

Izvor: Hrvatska komora dentalne medicine, studeni 2015.



Izvor: Ministarstvo zdravlja RH, Strateški plan promicanja i zaštite oralnog zdravlja 2015-2017, ožujak 2015; Hrvatska komora dentalne medicine, studeni 2015.

Slika 1. Usporedba KEP indeksa 12-godišnjaka u RH sa zemljama EU. Preuzeto s: http://www.hkdm.hr/pic_news/files/pdf/Epidemiolo%C5%A1ko%20istra%C5%BEivanje%20oralnog%20zdravlja%20u%20Republici%20Hrvatskoj.pdf

Posljednih desetljeća incidencija zubnog karijesa znatno se smanjila u zapadnim zemljama svijeta. To se može objasniti povećanom razinom fluorida u vodi za piće i drugim napitcima, upotrebom pasti za zube i otopina za ispiranje usta s dodanim fluoridima, kao i poboljšanjem oralne higijene društva (5-8).

Zubni karijes rezultat je interakcija između bakterija koje proizvode kiselinu, supstrata kojeg bakterije metaboliziraju i mnogih čimbenika domaćina u određenom vremenu. Rezultat je poremećaja u fiziološkoj ravnoteži između minerala zuba i oralnih mikrobnih biofilmova (9, 10). Nekoliko minuta nakon čišćenja zubi na površini zuba nastaje glikoproteinski film koji se naziva pelikula. Pelikula ima ulogu u selektivnoj adherenciji bakterija na površinu zuba. Na pelikulu se vežu bakterije i nastaje biofilm. Biofilm je zajednica bakterija koje međusobno komuniciraju, prilijepljenih na tvrdi površinu i uronjenih u matriks

eksracelularnih polimera koji su proizvod metabolizma tih istih bakterija. Bakterije žive na zubima u mikrokolonijama koje su začahurene u organski matriks kojeg čine polisaharidi i proteini. Organski matriks pruža zaštitu od sušenja, obrambenih mehanizama domaćina i povećava otpornost na antimikrobne lijekove (10). Najčešća bakterija odgovorna za nastanak karijesa je *Streptococcus mutans*. Bakterije u biofilmu proizvode slabe organske kiseline kao nusproizvod metabolizma ugljikohidrata. Kiseline uzrokuju pad vrijednosti lokalnog pH od 5,25 ispod kritične vrijednosti što rezultira demineralizacijom zubnih tkiva (11-13).

Kalcij-hidroksilapatit [$\text{Ca}_{10}(\text{HPO}_4)_6\text{OH}_2$] je u svom čistom obliku relativno slabo topljiv i slabo reaktivan. Karbonati, magnezij i drugi kemijski elementi ugrađeni u kristalnu rešetku kalcij-hidroksilapatita čine ga reaktivnijim i topljivijim u kiselinama. Proteini i lipidi, zajedno s dijelom vode koja nije vezana u kristalima, čine difuzijske kanale kroz koje prolaze ioni kiselina i minerala za vrijeme demineralizacije i remineralizacije. Prvi gubitak iona minerala za vrijeme demineralizacije nije iz samih kristala nego iz njihove hidratacijske ovojnice. Kada dođe do većeg gubitka minerala iz hidratacijske ovojnice, nastaje i demineralizacija čvrstih dijelova kristala. Remineralizacija je proces obnove oštećenih minerala cakline novim ionima i može biti prirodna ili potaknuta djelovanjem izvana, primjenom različitih fluoridnih preparata. Rekristalizacija i precipitacija su dva različita fizikalnokemijska procesa koji obilježavaju prirodnu remineralizaciju. Rekristalizacija je proces pri kojemu se na ispražnjena mjesta iona odstranjenih demineralizacijom u kristalnu rešetku ugrađuju slododni ioni kalcija, fosfata, fluorida i drugih elemenata. Precipitacija je jednostavan proces taloženja slobodnih iona iz tekućine u interkristalne prostore, hidratacijsku ovojnicu ili na površinu oštećenih kristala (4).

Ako se difuzija kalcija, fosfata i karbonata iz zuba nastavi odvijati u konačnici će se stvoriti kavitacija (12, 14). Hoće li zubni karijes napredovati ili zaustaviti se ovisi o ravnoteži između demineralizacije i remineralizacije. Ta dva procesa se kod većine ljudi odvijaju kontinuirano (12). Karijesne lezije nastaju na fiziološki nečistim mjestima gdje je omogućeno oralnom biofilmu da se zadrži dulje vrijeme i sazrije. Ukoliko na tvrdom zubnom tkivu nastane kavitacija, stvara se povoljno mjesto za nakupljanje dentalnog plaka. Zbog nemogućnosti čišćenja takvog područja proces razvoja karijesa će se nastaviti (15).

1.1.1. Patohistološka slika karijesa

Pregledom karijesne lezije cakline pod polarizacijskim mikroskopom uz korištenje imerzijskog sredstva vidljive su četiri karakteristične i jasno odijeljene zone. To su površinska zona, središte ili tijelo lezije, tamna zona i transludentna zona. Površinska zona je sloj naoko netaknute cakline. Gubitak iona kalcija i fosfata iskazuje se stvaranjem pora koje čine 1 do 10 % ukupnog volumena te zone. Poroznost površinske zone je razmjerno mala jer se djelovanjem procesa precipitacije i remineralizacije iz dubljih dijelova lezija smanjuje i zatvara dio pora. Središte ili tijelo lezije je najveći dio početne karijesne lezije u kojemu 5 do 25% ukupnog volumena zauzimaju pore. Zbog uznapredovale demineralizacije ta zona je obilježena pojavom Retziusovih pruga. Tamna zona se nalazi ispod tijela lezije i sadrži između 2 i 4% pora. Te pore imaju manji promjer od čestica imerzijskog sredstva, zbog čega ostaju ispunjene zrakom, pa zona pod mikroskopom izgleda tamno. Transludentna zona sadrži 1% pora, te se nalazi ispod tamne zone i označava smjer napredovanja karijesa u caklini (4).

Pod elektronskim mikroskopom karijesna lezija u caklini ne prikazuje dijelove caklinske građe poznate iz svjetlosne mikroskopije, kao što su prizmatske ovojnice, interprizmatska caklina i poprečna prizmatska ispruganost. Analiza početne karijesne lezije elektronskom mikroskopijom usmjerena je na demineralizacijske promjene apatitnih kristala i interkristalnih prostora. Veličina kristala u površinskoj zoni je od 180 do 240 nm, naspram oko 160 nm u zdravoj caklini te interkristalni prostori ostaju i dalje prošireni. U središtu lezije, vide se apatitni kristali u svim fazama razorenosti, i to od površinske najetkanosti i zaobljenosti rubova, preko središnje otopljenosti do potpune fragmentacije i postupnog nestajanja. U tamnoj zoni apatitni kristali su najveći zbog izražene precipitacije i rekristalizacije iz središta lezije. Kristali transludentne zone vrlo se malo ralikuju veličinom i izgledom u odnosu na kristale okolne zdrave cakline (4).

Patohistološki karijesnu leziju u dentinu dijelimo na središnju leziju i transludentni sloj ili sloj sklerozacije. Središte lezije je omekšano demineralizacijom, ispunjeno bakterijama i nekrotično. Sklerotični sloj ne sadrži bakterije, djelomično je remineraliziran, te dentinski tubulusi u sklerotičnom sloju sadrže izdanke odontoblasta (4).

1.1.2. Podjela karijesnih lezija

Greene Vardiman Black (4) je prije otprilike stotinu godina klinički podjelio karijesne lezije prema mjestu nastanka na zubu.

I- razred predstavlja kavitete u jamicama i fisurama svih zuba, a odnosi se na grizne plohe molara i premolara, vestibularne i oralne plohe istih te slijepu udubinu (foramen coecum) gornjih prednjih zubi.

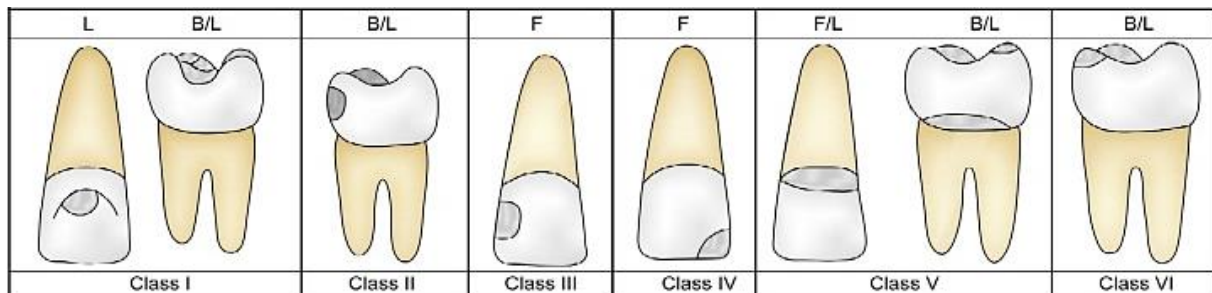
II- razred predstavlja kavitete na aproksimalnim ploham distalnih zuba ispod kontaktne točke (donji zubi), a iznad kontaktne točke (gornji zubi).

III-razred predstavlja kavitete na aproksimalnim ploham prednjih zuba ispod kontaktne točke (donji zubi), a iznad kontaktne točke (gornji zubi).

IV-razred predstavlja kavitet koji je nastao proširenjem III.razreda na prednjim zubima i podrazumijeva gubitak incizalnog kuta.

V- razred predstavlja kavitete na glatkim ploham u cervikalnim dijelovima svih zuba (češće se nalazi na bukalnoj plohi zuba).

VI-razred (nije uključen u Blackovu klasifikaciju) predstavlja kavitete na atipičnim mjestima, kao što su incizalni bridovi, kvržice zubi ili glatke plohe iznad ekvatora zuba.



Slika 2. Klasifikacija po Black-u. Preuzeto s: <http://ilmucutpz.blogspot.hr/>

Graham J. Mount (16) klasificira karijes prema plohi zuba koju zahvaća i po dubini demineralizacije.

- Klasa 1: predstavlja karijesne lezije lokalizirane na okluzalnim plohama.
- Klasa 2: predstavlja karijesne lezije lokalizirane na aproksimalnim plohama.
- Klasa 3: predstavlja karijesne lezije lokalizirane na cervikalnim plohama.
- Stupanj 0: početna demineralizacija cakline (bijela mrlja).
- Stupanj 1: minimalna površinska kavitacija koja zahvaća dentin.
- Stupanj 2: kavitacija progredirala dublje, preostala struktura zuba zdrava, dobro poduprta dentinom i vjerovatno se struktura zuba neće urušiti pod normalnim okluzijskim silama.
- Stupanj 3: jače uznapredovala karijesna lezija, te su kvržice ili incizalni brid oslabljeni karijesnom lezijom.
- Stupanj 4: jako prošireni karijes. Došlo je do gubitka kvržice ili incizalnog brida, zahvaćen korijen, dvije ili više dodatnih ploha.

Tablica 2. Klasifikacija po Mount-u

	Stupanj 0	Stupanj 1	Stupanj 2	Stupanj 3	Stupanj 4
Klasa 1	1.0	1.1	1.2	1.3	1.4
Klasa 2	2.0	2.1	2.2	2.3	2.4
Klasa 3	3.0	3.1	3.2	3.3	3.4

Međunarodni sustav detekcije i procjene karijesa (ICDAS) je sustav koji je razvijen s obzirom na potrebu uvođenja standardiziranih sustava kako bi se izbjegle razlike u dijagnozi, prognozi i kliničkom pristupu karijesnim lezijama među različitim terapeutima. Prema ICDAS kriterijima procjenjuju se promjene koje su zahvatile površinu zuba, njihove kliničke karakteristike i dubina. Ovaj sustav se pokazao kao siguran, precizan i ponovljiv za otkrivanje zubnog karijesa (17). Karijes se klasificira u stupnjeve od 0 do 6 ovisno o dubini lezije.

- Stupanj 0: označava zdravo tkivo, ne postoje promjene na caklini ili postoji mala promjena u translucenciji nakon produženog sušenja zrakom (preporučeno 5 sekundi).
- Stupanj 1: označava opacitet ili diskoloraciju jasno vidljivu nakon sušenja zrakom. U vlažnom mediju ne postoji promjena boje koja se može pripisati karijesu, ali nakon produženog sušenja vidi se bijela ili smeđa lezija.

- Stupanj 2: označava opacitet ili diskoloraciju koji su jasno vidljivi i bez sušenja zrakom. U suhom i vlažnom mediju se vidi opacitet (bijela točkasta lezija) i/ili smeđa diskoloracija koja je šira od prirodnih fisura i jamica.
- Stupanj 3: označava mikrokavitacije i gubitak integriteta površine. U vlažnome mediju se jasno vidi opacitet i/ili smeđa diskoloracija s gubitkom zubne strukture. Dno i stijenke kavitacije su u caklini i dentin nije eksponiran.
- Stupanj 4: označava sivkasto diskoloraciju dentina u podlozi. Vidi se kao sivkasto prosijavanje dentina kroz intaktnu površinu cakline. Lakše se vidi u vlažnome mediju kao plavkasto, sivo ili smeđe prosijavanje.
- Stupanj 5: označava lokaliziranu kavitaciju sa izloženim dentinom. Vidi se kavitacija u diskoloriranoj caklini i eksponirani dentin s tim da je zahvaćeno malo manje od pola površine zuba. U vlažnome mediju se vidi tamno prosijavanje dentina, a nakon sušenja vidljiv je gubitak strukture zuba i znakovi demineralizacije (bijeli, smeđi ili crni zidovi).
- Stupanj 6: označava opsežnu kavitaciju sa izloženim dentinom. Vidi se kavitacija u opaknoj ili diskoloriranoj caklini, te je zahvaćeno najmanje pola površine zuba. Jasno se vidi gubitak strukture zuba kao i izloženi dentin vidljiv na stijenkama i bazi kavitacije (18).

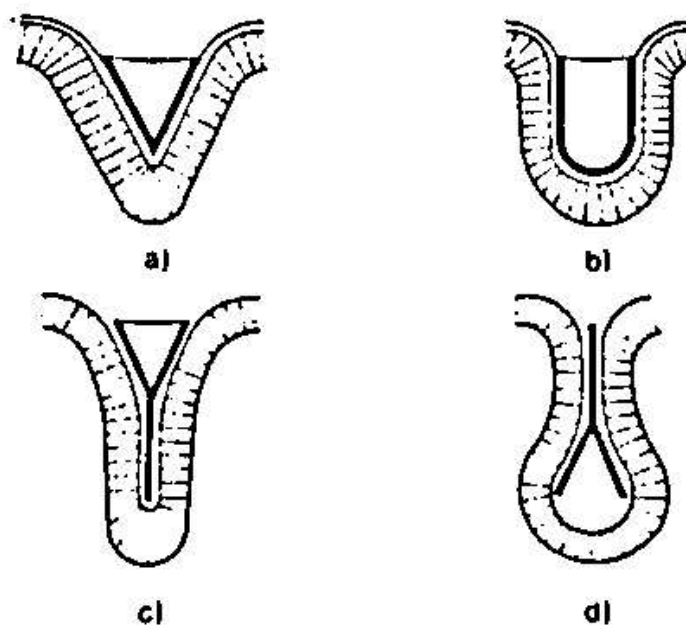
Tablica 3. ICDAS klasifikacija

Stupanj	Definicija
0	Zdravo zubno tkivo
1	Prva vidljiva promjena u caklini
2	Izrazito vidljiva promjena u caklini
3	Lokalizirani slom cakline
4	Sivkasta diskoloracija dentina u podlozi
5	Lokalizirana kavitacija sa izloženim dentinom
6	Opsežna kavitacija sa izloženim dentinom

ICDAS – International Caries Detection and Assessment System

1.2. Dijagnostičke metode za otkrivanje karijesa

Rana dijagnoza zubnog karijesa je od izuzetne važnosti zbog očuvanja normalne funkcije zuba i oralnog zdravlja. Klinička dijagnoza okluzalnog karijesa je zahtjevna zbog kompleksne morfologije jamica i fisura (19). Invagirani zidovi unutar jamica i fisura se lako koloniziraju bakterijama, te takav početni karijes terapeut lako propusti dijagnosticirati (20). Postoji nekoliko različitih tipova fisura, a Nagano je 1960. godine predložio sljedeću podjelu oblika fisura: oblik-V (34%), oblik-U (14%), oblik-I (19%), oblik-IY (26%), oblik-A (7%). Oblici fisura tipa A i IY, širokog ampularnog dna i uskog ulaza, koji sprječava ispiranje i čišćenje fisura, pogoduje nakupljanju ostataka hrane, razmnožavanju bakterija te razvoju karijesa (4).



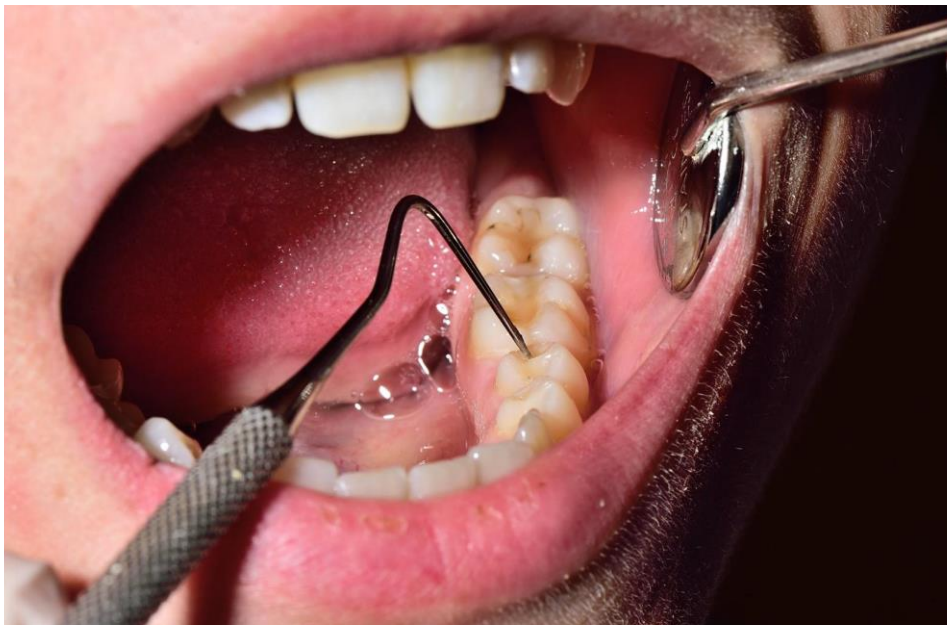Slika 3. Oblici fisurnog sustava: a) oblik V, b) oblik U, c) oblik Y, d) oblik A. Preuzeto iz (4).

Rana dijagnostika početnog karijesa koji nije stvorio kavitaciju je presudna u izvođenju preventivnih postupaka u dentalnoj medicini (21). Pouzdana dijagnostika je metoda koju mogu koristiti jedan ili više različitih ispitivača kako bi dobili identične rezultate. Do sada, dijagnostički prag bio je određen ograničenjima tradicionalnih dijagnostičkih metoda, upotrebom sonde i stomatološkog svjetla. Niska stopa karijesa u mnogim razvijenim zemljama jednim dijelom može biti posljedica i nedovoljno osjetljivih dijagnostičkih metoda zbog čega se karijesna lezija rijede otkriva u početnom stadiju (22).

Postoje brojne dijagnostičke metode za otkrivanje karijesa kao što su: vizualni ili vizualno-taktilni pregled, fiber-optička transiluminacija, radiografska ispitivanja, lasersko fluorescentni sustavi, fizikalnokemijska ispitivanja. Vizualni ili vizualno-taktilni pregled je najstarija i najčešće korištena dijagnostička metoda i smatra se da se većina inicijalnih karijesnih lezija može dijagnosticirati samo primjenom ove metode, uz potrebnu vještinu i znanje terapeuta. Fiber-optička transiluminacija je dodatno pomagalo u vizualno-taktilnoj dijagnostici kod koje se svjetlost iz intenzivnog izvora svjetla transmisijom provodi kroz zub. Ako se sjena upotrebom transiluminacije prikaže pri promatranju okluzalne površine to može upućivati na postojanje lezije. Radiografska ispitivanja nam služe za otkrivanje skrivenih lezija koje nisu vidljive klinički. Lasersko fluorescentni sustavi se temelje na načelu emisije pulsirajuće zrake određene valne duljine te registraciji i evaluaciji fluorescentog zračenja (22). Fizikalnokemijska ispitivanja se koriste u laboratorijskim uvjetima i temelje se na semikvantitativnoj procjeni prodiranja nekog sredstva u tkivo. Koriste se fluorescentne boje ili lijekovi (tetraciklin). Označeni dijelovi zuba pod mikroskopom i ultraljubičastim svjetlom fluoresciraju, s tim da je karijesni dentin mnogo propusniji od zdravog dentina (4).

1.2.1. Vizualno-taktilna metoda

Vizualno-taktilna metoda se najčešće primjenjuju u kliničkoj praksi. Vizualni pregled omogućava dijagnosticiranje karijesa male veličine, ali zbog svoje niske osjetljivosti ne može dobro otkriti stvarnu veličinu karijesnog procesa (23). Ova metoda učinkovitija je kod karijesa s kavitacijom nego kod početnih karijesnih lezija (24). Upotreba stomatološke sonde tijekom vizualnog pregleda može pomoći u dijagnozi karijesa. Međutim, stomatološka sonda može i oštetiti fisure i urušiti demineraliziranu caklinu te napraviti kavitaciju tamo gdje je nije bilo (23). Nedostaci ove metode su subjektivnost i potreba za kliničkim iskustvom terapeuta. Klinički pregled se treba provoditi na sistematičan način u suhom i dobro osvjetljenom radnom polju. Zubi trebaju biti suhi i čisti, a stomatološku sondu treba koristiti nježno za ispitivanje tvrdoće i hrapavosti površine kliničke krune zuba, bez grubog probadanja u tkivo koje može dovesti do progresije lezije (22). Za klasificiranje karijesnih lezija koristimo se ICDAS sustavom.



Slika 4. Vizualno-taktilni pregled. Preuzeto iz arhive doc. dr. sc. Ivane Medvedec Mikić.

1.2.2. Radiografska ispitivanja

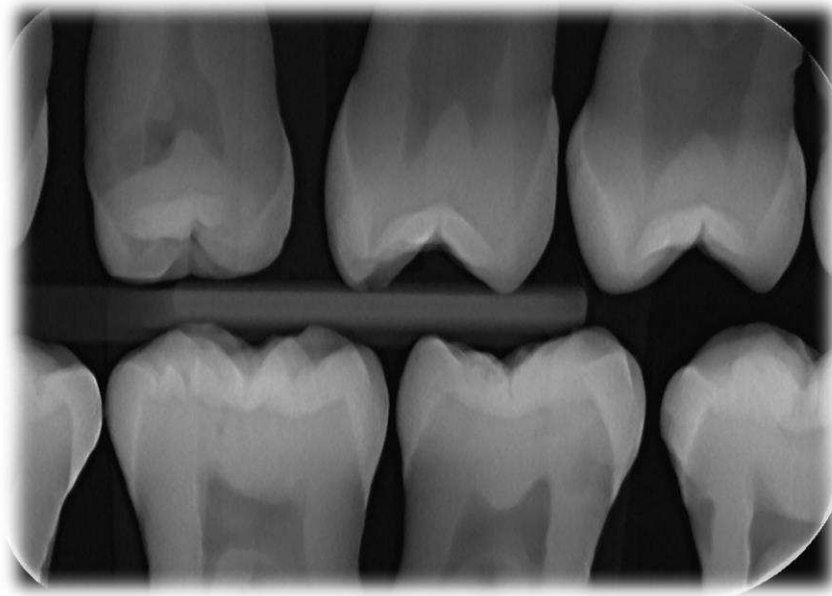
Najčešće korištena dodatna metoda u dijagnostici karijesa je radiografija. Prodiranjem rendgenskih zraka kroz tvrdo zubno tkivo i njihovom različitom apsorpcijom mogu se jasno razlikovati pojedina zubna tkiva. Najveći radioopacitet (sjena) ima caklina; dentin i cement imaju radioopacitet sličan kosti, dok se meka tkiva (parodontni ligament, gingiva i pulpa) vide kao radiolucencija (prosvjetljenje). Demineralizacijske promjene u tvrdim zubnim tkivima dovode do smanjenja radioopaciteta koji se na radiografskoj snimci vidi kao prosvjetljenje cakline ili dentina (25). Radiografske snimke koje se koriste u svrhu dijagnoze karijesne lezije su: intraoralne i rijede ekstraoralne (ortopantomogram) snimke.

Zagrizni radiogram (eng. Bite-wing) snimka je koja prikazuje postranične zube obje čeljusti iste strane do razine zubnih vratova. Najčešće je korištena metoda za dijagnostiku karijesnih lezija na aproksimalnim i okluzalnim plohama koje se inače ne mogu otkriti vizualnim pregledom (26, 27).

Razlikujemo četiri stupnja karijesne lezije ovisno o veličini radiolucencije na rendgenskim snimkama zubi (28):

- Stupanj 0 - nema radiolucencije;
- Stupanj 1 - radiolucencija u vanjskoj polovici cakline;
- Stupanj 2 - radiolucencija u unutarnjoj polovici cakline, do caklinsko-dentinskog spojišta;
- Stupanj 3 - radiolucencija u vanjskoj polovici dentina;
- Stupanj 4 - radiolucencija u unutarnjoj polovici dentina.

Većina karijesnih lezija nije povezana s ranim radiografskim dokazom, jer je lezija u jamici i fisuri okružena zdravom caklinom. Iako radiografske slike mogu biti prvi pokazatelj okluzalnog karijesa, zdrava caklina može sakriti male lezije s ograničenim prodiranjem u dubinu (29). Osim toga, proučavanjem zagrizne radiografske snimke nemamo mogućnost razlikovanja između pasivnih i aktivnih naprednih lezija, ili između kavitiranih i nekavitiranih površina. Standardizacija procesa nastanka rendgenske snimke, kao i intraoralno pozicioniranje filma/senzora podložno je varijaciji (30).



Slika 5. Bite-wing snimka zuba.

1.2.3. Lasersko fluorescentni sustav

Lasersko fluorescentni sustav za detekciju karijesa (DIAGNOdent) uveden je u dentalnu medicinu u pokušaju da se kvantificira karijesna lezija i poboljšaju kliničke dijagnostičke mogućnosti (31). Fluorescencija je pojava kod koje se valna duljina emitiranog svjetla povećava uslijed refleksije. Korištenjem filtera kroz koje može proći samo fluorescentno svjetlo, može se izmjeriti njegov intenzitet. DIAGNOdent prepoznaje takve razlike u fluorescenciji, kao i razliku između zdravog i demineraliziranog zubnog tkiva (32). Detekcija zubnog karijesa DIAGNOdentom (diodnim laserom koji emitira zraku valne duljine od 655nm) se bazira na načelu apsorpcije laserske zrake od strane metabolita intraoralnih bakterija koji zatim fluoresciraju crvenom svjetlošću. Fluorescencija karijesne lezije je manja od fluorescencije zdravog tkiva zbog demineralizacije unutar lezije (22). Uređaj se sastoji od sonde, koja je preko ručnog nastavka povezana s elektroničkim sustavom ili kontrolnom jedinicom uređaja. Prije nego što upotrebimo uređaj zubi se trebaju očistiti, jer uređaj registrira plak, kamenac i pigmentacije što utječe na preciznost mjerenja (33). Zatim se zubi posuše pusterom, te se sonda lagano prisloni na zub, a emitirana svjetlost odbija se od zubnog tkiva i putem vanjskih vlakana vraća natrag u uređaj. Fluorescencija koju reflektira zubna površina označena je brojevima od 0 do 99 na zaslonu uređaja. Veći brojevi su pokazatelji veće površine karijesne lezije.

Ross (34) klasificira DIAGNOdent vrijednosti u 4 razreda:

1. 0 - 10 nema karijesa ili je karijes tek započeo u caklini;
2. 10 - 20 karijes je dublje u caklini ili dentinu, ali nema lateralne proširenosti;
3. 20 - 30 karijes je u dentinu i postoji lateralna proširenost;
4. 30 - 99 karijes se povećava s većim brojem.

Luss i suradnici (35) klasificiraju DIAGNOdent vrijednosti prema preporučenoj terapiji u četiri razreda:

1. 0 - 13 zahtijeva normalnu profilaksu;
2. 14 - 20 zahtijeva intenzivnu profilaksu (fluoridacija, Healozone) i prevenciju;
3. 21 - 29 zahtijeva minimalno invazivno liječenje (zračna abrazija, ultrazvučni i ostali mikro instrumenti) i intenzivnu profilaksu;
4. 30 - 99 zahtijeva restorativne zahvate i intenzivnu profilaksu.

Laserska fluorescencija omogućava kvantitativnu i neinvazivnu dijagnostiku zubnog karijesa (36-38).

Iako se DIAGNOdent smatra vrijednim alatom za dijagnozu karijesa, nedostatak mu je što ne postoji nikakva relacija između broja koji pokazuje DIAGNOdent i dubine karijesne lezije (39). Inicijalna karijesna lezija može se otkriti pomoću DIAGNOdenta, međutim, vrlo rane lezije koje ne sadrže fluorescirajuće bakterijske metabolite ne mogu biti registrirane od strane uređaja. U istraživanju (22) navedene su različite primjene sustava DIAGNOdent, kao što su otkrivanje karijesnih lezija u blizini fiksne ortodontske naprave i otkrivanju recidiva karijesa, preostalog, neuklonjenog karijesa i karijesa ispod subgingivnog kamenca. DIAGNOdent uređaji pokazali su visoku ponovljivost te je preporuka da se mogu koristiti za praćenje karijesnih lezija. Klinički, DIAGNOdent je pokazao visoku osjetljivost i nisku specifičnost u usporedbi s vizualnim pregledom i radiografskim snimkama (40). Kao rezultat toga, preporuka je koristiti DIAGNOdent kao dodatak vizualnom pregledu jer daje više lažno pozitivnih rezultata od vizualnih i radiografskih metoda (40, 41).



Slika 6. KaVo DIAGNOdent pen uređaj. Preuzeto s: <http://www.kavo.com/in/dental-instruments/diagnodent-pen>

Vizualne, vizualno-taktilne, radiografske i alternativne metode imaju drugačije karakteristike, indikacije i ograničenja za upotrebu u kliničkoj praksi. Uz kliničko znanje i iskustvo terapeuta, kombinirana upotreba različitih metoda za otkrivanje karijesa bio bi najučinkovitiji pristup dijagnostici karijesne lezije u kliničkoj praksi (42).

2. CILJ ISTRAŽIVANJA

Cilj ovog istraživanja bio je ispitati postoji li značajna razlika u nalazu okluzalnih karijesnih lezija ovisno o tome koristi li se vizualno-taktilna metoda, radiografsko ispitivanje ili lasersko fluorescentni sustav (DIAGNOdent uređaj) za dijagnostiku karijesnih lezija.

Nulte hipoteze ovog istraživanja su:


1) Ne postoji statistički značajna razlika između metode zlatnog standarda i ispitivanih dijagnostičkih metoda za detekciju okluzalnog zubnog karijesa.

2) Metoda zagrizne snimke dovoljno je pouzdana metoda koja se može koristiti samostalno za detekciju okluzalnog zubnog karijesa.

3. MATERIЈALI I METODE

3.1. Prikupljanje i priprema uzoraka

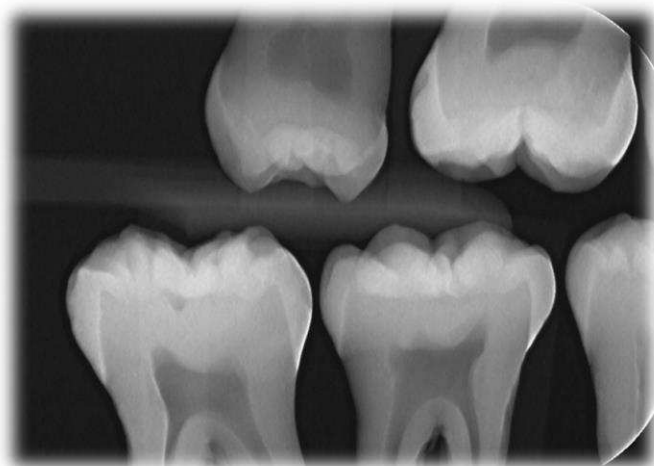
U ovom istraživanju korišteni su ekstrahirani zubi prikupljeni na Zavodu za oralnu kirurgiju Stomatološke poliklinike u Splitu i u ambulanti oralne kirurgije KBC-a u Splitu. Do istraživanja su čuvani u 20% vodenoj otopini vodikovog peroksida. Ukupno je prikupljeno 48 trajnih zubi (n=48), 12 pretkutnjaka i 36 kutnjaka. Korišteni su zubi bez restauracijskih ispuna na kojima su postojale ili nisu okluzalne karijesne lezije. Svakom zubu je pomoću rotirajuće četkice i vode očišćena okluzalna površina te KaVo SONICflex (KaVo Dental GmbH, Biberach, Njemačka) instrumentom uklonjen zubni kamenac i granulacijsko tkivo. Neposredno prije istraživanja zubi su se pohranili i numerirali u spužvi.



Slika 7. Zubi pohranjeni i numerirani u spužvi.

3.2. Mjerenja i dijagnostički postupci

Sva mjerenja su izvršili student 6.godine studija dentalne medicine i doktorica dentalne medicine, specijalist restaurativne dentalne medicine i endodoncije. Pohranjeni i numerirani zubi su slikani tehnikom zagrizne snimke (engl. Bite-wing) u radiološkom laboratoriju X-Dent u Splitu (Slika 8.). Snimke su interpretirala oba ispitivača posebno, bez uvida u rezultate drugog ispitivača.



Slika 8. Primjer zagrizne snimke iz koje su ispitivači očitavali postojanje karijesne lezije.

Prije mjerenja zubi su očišćeni pastom i rotirajućim četkicama. Zatim su se zubi temeljito ispuhali mlazom zraka iz pusterera, a svaki od ispitivača koristeći stomatološku sondu klasificirao je karijesnu promjenu na okluzalnoj plohi zuba pomoću ICDAS klasifikacije.

Nakon toga, pristupilo se ispitivanju pomoću uređaja za detekciju karijesa KaVo DIAGNOdent pen 2190 (KaVo Dental GmbH, Biberach, Njemačka) koji radi na principu laserske fluorescencije. Prije svakog mjerenja uređaj je kalibriran pomoću kalibracijskog diska kojeg je za tu svrhu predvidio proizvođač. Sonda uređaja predviđena za okluzalne plohe se prislonila na zub, na prethodno dogovorenu točku na okluzalnoj plohi. Na ekranu uređaja očitavane su i zapisivane broježane vrijednosti za svaku točku mjerenja. Za svaki zub napravljena su po tri mjerenja i izračunata je aritmetička sredina.

Tablica 4. Kriteriji za određivanje opsega demineralizacije (DIAGNOdent pen uređaj) preporučeni od strane proizvođača

Izmjerene vrijednosti	Stanje zubne strukture
0-12	Zdrava zubna struktura
13-24	Početna demineralizacija
>25	Jaka demineralizacija

Na samom kraju zubi su otvoreni dijamantrnim svrdlima za mikropreparaciju. Tijekom preparacije ispitivač je upotrebio stomatološku sondu za razlikovanje karijesne lezije od zdravog dentina. Nakon potpunog uklanjanja karijesa, dubina lezije se klasificirala prema četiri stupnja (Tablica 5.). Rezultati su određeni temeljem rezultata obaju ispitivača, te su uzeti kao „zlatni standard“.

Tablica 5. Kriteriji za određivanje dubine lezije nakon uklanjanja karijesnog procesa

Stupanj	Definicija
D0	Nema karijesa
D1	Karijesna lezija u caklini
D2	Karijesna lezija u vanjskoj polovici dentina
D3	Karijesna lezija u unutarnjoj polovici dentina

3.3. Statistička analiza podataka

Podaci su statistički obrađeni u programu IBM SPSS Statistics for Windows, Verzija 19.0. (IBM Corp., Armonk, NY, SAD). Razina prihvatljivosti statističke pogreške postavljena je na $p < 0,05$.

Podudarnost između ispitivača za vizualno-taktilni pregled, radiografski pregled i lasersko fluorescentni pregled ispitana je izračunom Cohen Kappa koeficijenta. Cohen Kappa indeks κ sa vrijednošću $>0,75$ smatra se izvrsnom, $0,40 - 0,75$ osrednjom i $<0,40$ lošom podudarnosti između ispitivača.

Uklanjanje karijesnog procesa do u zdravo tkivo i mjerenje dubine lezije uzeto je kao metoda zlatnog standarda. Usporedba različitih metoda dijagnostike karijesa s tom metodom ispitala se Chi-kvadrat (X^2) testom.

Naposljetku, izračunata je osjetljivost, specifičnost i točnost ispitivanih dijagnostičkih metoda u odnosu na zlatni standard u svrhu usporedbe kvalitete dijagnostičkog pregleda.

Zbog jednostavnije statističke analize klasifikacije karijesnih lezija koje se koriste kod ispitivanih dijagnostičkih metoda smo kategorizirali u tri skupine: nema karijesa, karijes u caklini, karijes u dentinu.

Tablica 6. Kategorizirana klasifikacija karijesne lezije kod metode zlatnog standarda

ZS	
Stupanj	Definicija
D0	Nema karijesa
D1	Karijesna lezija u caklini
D2+D3	Karijesna lezija u dentinu

ZS – zlatni standard (D0 – nema karijesa, D1 - karijesna lezija u caklini, D2 - karijesna lezija u vanjskoj polovici dentina, D3 - karijesna lezija u unutarnjoj polovici dentina).

Tablica 7. Kategorizirana klasifikacija karijesne lezije kod vizualno-taktilnog pregleda

VTP	
Stupanj	Definicija
0	Nema karijesa
1+2	Karijesna lezija u caklini
3+4+5+6	Karijesna lezija u dentinu

VTP – vizualno-taktilni pregled (0 - zdravo zubno tkivo, 1 - prva vidljiva promjena u caklini, 2 - izrazito vidljiva promjena u caklini, 3 - lokalizirani slom cakline, 4 - sivkasta diskoloracija dentina u podlozi, 5 - lokalizirana kavitacija s eksponiranim dentinom, 6 - opsežna kavitacija s eksponiranim dentinom).

Tablica 8. Kategorizirana klasifikacija karijesne lezije kod radiografskog pregleda

RP	
Stupanj	Definicija
0	Nema karijesa
1+2	Karijesna lezija u caklini
3+4	Karijesna lezija u dentinu

RP – radiografski pregled (0 - nema radiolucencije, 1 - radiolucencija u vanjskoj polovici cakline, 2 - radiolucencija u unutarnjoj polovici cakline, do caklinsko dentinskog spojišta, 3 - radiolucencija u vanjskoj polovici dentina, 4 - radiolucencija u unutarnjoj polovici dentina).

4. REZULTATI

Za podudarnost između prvog i drugog ispitivača vizualno-taktilnim pregledom temeljenim na ICDAS klasifikaciji, Cohen Kappa koeficijent iznosio je 0,463. Cohen-ov κ koeficijent nam govori da metoda ima osrednje podudaranje između dvoje ispitivača.

Za radiografsko ispitivanje κ je iznosio 0,610. Test podudarnosti je pokazao da postoji veća podudarnost između dvoje ispitivača kod dijagnostike radiografskim pregledom nego vizualno-taktilnim pregledom.

κ je kod lasersko fluorescentog pregleda (DIAGNOdent uređaj) iznosio 0,077. Pokazalo se da postoji loša podudarnost mjerenja između dvaju ispitivača.

Tablica 9. Podudarnost mjerenja između prvog i drugog ispitivača

	κ -koeficijent
VTP	0,463
RP	0,609
LFP	0,075

VTP – vizualno-taktilni pregled, RP – radiografski pregled, LFP – lasersko fluorescentni pregled, κ – Cohen Kappa koeficijent.

Izračunate su vrijednosti koje uspoređuju vizualno-taktilni pregled, radiografski pregled i lasersko fluorescentni pregled sa zlatnim standardom koje su prikazane u Tablici 10., Tablici 11. i Tablici 12.

Tablica 10. Usporedba vizualno-taktilnog pregleda i zlatnog standarda

VTP		ZS			
Ispitivač 1.		NK	KC	KD	Ukupno
NK		2	5	0	7
KC		0	10	23	33
KD		0	0	8	8
Ukupno	n =	2	15	31	48
Ispitivač 2.		NK	KC	KD	Ukupno
NK		2	7	0	9
KC		0	5	20	25
KD		0	3	11	14
Ukupno	n =	2	15	31	48

ZS – zlatni standard, VTP – vizualno-taktilni pregled, NK – nema karijesa, KC – karijesna lezija u caklini, KD – karijesna lezija u dentinu, n – broj uzoraka.

Tablica 11. Usporedba radiografskog pregleda i zlatnog standarda

RP		ZS			
Ispitivač 1.		NK	KC	KD	Ukupno
NK		1	2	2	5
KC		1	11	13	25
KD		0	2	16	18
Ukupno	n =	2	15	31	48
Ispitivač 2.		NK	KC	KD	Ukupno
NK		1	3	5	9
KC		1	10	18	29
KD		0	2	8	10
Ukupno	n =	2	15	31	48

ZS – zlatni standard, RP – radiografski pregled, NK – nema karijesa, KC – karijesna lezija u caklini, KD – karijesna lezija u dentinu, n – broj uzoraka.

Tablica 12. Usporedba lasersko fluorescentnog pregleda i zlatnog standarda

LFP		ZS			
Ispitivač 1.		NK	KC	KD	Ukupno
NK		2	2	0	4
KC		0	2	2	4
KD		0	11	29	40
Ukupno	n =	2	15	31	48
Ispitivač 2.		NK	KC	KD	Ukupno
NK		0	2	0	2
PD		1	2	2	5
JD		1	11	29	41
Ukupno	n =	2	15	31	48

ZS – zlatni standard, LFP – lasersko fluorescentni pregled, NK – nema karijesa, PD – početna demineralizacija, JD – jaka demineralizacija, n – broj uzoraka.

Chi-kvadrat testom smo pronašli statistički značajne razlike između mjerenja vizualno-taktilnim pregledom i rezultata zlatnog standarda. Vizualno-taktilni pregled prikazao je Chi-kvadrat vrijednosti (X^2) koje se nisu znatno razlikovale između ispitivača.

Tablica 13. Usporedba vizualno-taktilnog pregleda, radiografskog pregleda i laserskofluorescentnog pregleda sa metodom zlatnog standarda

	X^2 (p)	
	Ispitivač 1.	Ispitivač 2.
VTP	24,048 (p=0,000)	23,503 (p=0,000)
RP	10,246 (p=0,036)	2,519 (p=0,641)
LFP	26,183 (p=0,000)	8,789 (p=0,067)

VTP – vizualno-taktilni pregled, RP – radiografski pregled, LFP – lasersko fluorescentni pregled, X^2 – Chi-kvadrat vrijednost, p – pokazatelj standardne pogreške (p<0,05).

Da bi se mogla procijeniti osjetljivost, specifičnost i točnost metode, provedena je dihotomizacija modaliteta svih mjerenja gdje je dijagnostika svedena na postojanje i nepostojanje karijesne lezije.

Tablica 14. Osjetljivost, specifičnost i točnost ispitivanih metoda detekcije zubnog karijesa

	Osjetljivost	Specifičnost	Točnost
VTP	85,9%	100%	86,9%
RP	86,9%	50%	89%
LFP	95,7%	50%	97,8%

VTP – vizualno-taktilni pregled, RP – radiografski pregled, LFP – lasersko fluorescentni pregled.

5. RASPRAVA

Dijagnosticiranje karijesne lezije u početnom stadiju zahtjevan je i specifičan postupak. Ukoliko se i postavi ispravna dijagnoza karijesne lezije teško je utvrditi njezinu proširenost u tvrdim zubnim tkivima. Pri oralnom pregledu skriveni zubni karijes može promaknuti terapeutu. Da bi se izbjegla zamka i subjektivnost terapeuta uvjetovana znanjem, vještinama i iskustvom te umanjio utjecaj okolnih čimbenika u usnoj šupljini, tijekom vremena su se razvili dijagnostički uređaji čija je svrha učiniti dijagnostiku karijesa objektivnijom i pouzdanijom (43).

Ovim istraživanjem htjeli smo usporediti učinkovitost i pouzdanost vizualno-taktilnog pregleda, radiografskog pregleda i lasersko fluorscentnog pregleda pri dijagnosticiranju okluzalnih karijesnih lezija.

Podudaranje mjerenja kod oba ispitivača u ispitivanim dijagnostičkim metodama analizirali smo pomoću Cohen Kappa testa. Vizualno-taktilni pregled ($\kappa=0,463$) i radiografski pregled ($\kappa=0,610$) svrstani su po kappa koeficijentu u osrednju kategoriju podudarnosti. Iz vrijednosti κ -koeficijenta možemo zaključiti da DIAGNOdent uređaj ima najmanje podudaranje mjerenja između ispitivača ($\kappa=0,077$) te se pokazao kao dijagnostička metoda kod koje dva ispitivača teško mogu dobiti ista očitovanja za isti karijes na pojedinom zubu. Razlike u mjerenjima između dva ispitivača mogu se objasniti između ostaloga nepravilnom kalibracijom uređaja i različitim mjestom mjerenja na okluzalnoj plohi. Također, razlike u medijima u kojima su zubi do očitovanja vrijednosti bili pohranjeni, mogu utjecati na dobivene rezultate. U ovom istraživanju zubi su bili pohranjeni u 20% vodenoj otopini vodikovog peroksida, dok su u nekim drugim istraživanjima, zubi bili pohranjeni u drugim medijima kao što su formalin ili kloramin (44, 45).

Razlikujemo osjetljivost metode koja prikazuje koliko je određena metoda točna u dijagnosticiranju prisutnosti bolesti i specifičnost metode koja prikazuje koliko je određena metoda točna u dijagnosticiranju odsutnosti bolesti. Među tri ispitane dijagnostičke metode vizualno-taktilni pregled je pokazao najnižu osjetljivost (85,9%) i najvišu specifičnost (100%). Duruturk i suradnici (46) u svom istraživanju također su pokazali da vizualno-taktilna metoda posjeduje nisku osjetljivost naspram visoke specifičnosti, iako rezultati niske specifičnosti ove metode mogu biti posljedica lažno pozitivnih nalaza kod tamnih diskoloracija koje su zamijenjene za karijesne lezije (47, 48).

Usporedbom mjerenja vizualno-taktilnim pregledom (ICDAS klasifikacija) i metode zlatnog standarda pronađena je statistički značajna razlika. Ona se može objasniti malim uzorkom i kategoriziranjem stupnjeva ICDAS klasifikacije u tri stupnja: nema karijesa, karijes u caklini, karijes u dentinu. Vizualno-taktilni pregled omogućava dijagnosticiranje karijesa male veličine, ali ne može dobro otkriti stvarnu veličinu karijesnog procesa (23). Nepodudaranje ove metode s metodom zlatnog standarda može se objasniti većim brojem karijesnih lezija u dentinu. Nedostaci ove metode su subjektivnost ispitivača i potreba za kliničkim iskustvom terapeuta. Ova metoda se u brojnim istraživanjima potvrdila kao izuzetno precizna i jednostavna za kliničku dijagnostiku (45, 49, 50).

Radiografski pregled (zagrizna snimka) pokazao se kao neprikladna metoda za dijagnostiku okluzalnog caklinskog karijesa (51). U tablici 11. može se vidjeti podatak koji nam govori da je prvi ispitivač dijagnosticirao 5, a drugi ispitivač 9 zubi bez karijesne lezije dok ih je zlatnim standardom ustanovljeno 15. Do takve pogreške može doći zbog karijesnih lezija u jamicama i fisurama koje su okružene zdravom caklinom. Zdrava caklina može sakriti male karijesne lezije s ograničenim prodiranjem u dubinu (29). Kod prvog ispitivača navedena metoda nije bila pouzdana, dok se kod drugog ispitivača metoda pokazala preciznijom i više se podudarala sa zlatnim standardom. Zbog pozicioniranja ekstrahiranih zubi u spužvu za pohranu nije prikazana stvarna pozicija tih istih zubi u usnoj šupljini. Intraoralno pozicioniranje filma/senzora je podložno varijaciji zbog čega može doći i do propusta u dijagnostici karijesne lezije (30).

Najveću točnost mjerenja smo dobili lasersko fluorescentnim pregledom kada smo te nalaze usporedili sa zlatnim standardom. Pokazalo se da preciznost mjerenja lasersko fluorescentnim pregledom (DIAGNOdent uređaj) ovisi o samom ispitivaču. Kod drugog ispitivača metoda je bila preciznija i podudarnost sa zlatnim standardom bila je veća. Takvi rezultati mogu se objasniti mjerenjima koja su bila izvedena u različitim vremenima i uvjetima. Niska specifičnost ove metode može se objasniti lažno pozitivnim rezultatima koji mogu biti posljedica dubokih fisura, plaka ili kamenca na okluzalnoj plohi zuba (52, 53). Isto tako, u istraživanju Francescutia i suradnika (54) pokazalo se da vitalni zubi imaju veću sposobnost fluorescencije od ekstrahiranih zubi što potvrđuju i brojne *in vivo* studije koje su se pokazale pouzdanijim od *in vitro* studija (55).

6. ZAKLJUČAK

Temeljem ovog istraživanja može se zaključiti:

1. Postoji statistički značajna razlika između metode zlatnog standarda i ispitivanih dijagnostičkih metoda za otkrivanje okluzalnih karijesnih lezija čime se odbacuje primarna hipoteza da su ispitivane metode jednako pouzdane za dijagnostiku okluzalnog zubnog karijesa.
2. Radiografski pregled zagrizne snimke nije dovoljno pouzdana metoda detekcije okluzalnog zubnog karijesa. Nije pogodna za samostalno korištenje te bi se uvijek trebala koristiti kao dodatno dijagnostičko sredstvo uz korištenje neke druge dijagnostičke metode.
3. Najveću podudarnost između mjerenja ispitivača pokazalo je radiografsko ispitivanje a potom vizualno-taktilni pregled, s tim da su obje metode prikazale osrednju podudarnost među ispitivačima. Lasersko fluorescentni sustav (DIAGNOdent uređaj) je pokazao lošu podudarnost između mjerenja ispitivača.
4. Lasersko fluorescentni sustav (DIAGNOdent uređaj) je pokazao najveću točnost i osjetljivost u usporedbi sa metodom zlatnog standarda, slijedi ga radiografsko ispitivanje, a potom vizualno-taktilni pregled.

7. POPIS CITIRANE LITERATURE

1. Oral health in America: a report of the Surgeon General. *J Calif Dent Assoc.* 2000;28(9):685-95.
2. Kidd EA, Giedrys-Leeper E, Simons D. Take two dentists: a tale of root caries. *Dent Update.* 2000;27(5):222-30.
3. Usha C, RS. Dental caries - A complete changeover (Part I). *J Conserv Dent.* 2009;12(2):46-54.
4. Šutalo J, Anić I, Buntak-Kobler D, Ciglar I, Čoklica V, Katunarić M, et al. *Patologija i terapija tvrdih zubnih tkiva.* Zagreb: Naklada Zadro; 1994.
5. Bratthall D, Hansel-Petersson G, Sundberg H. Reasons for the caries decline: what do the experts believe? *Eur J Oral Sci.* 1996;104(4):416-22.
6. Lussi A, Hellwig E. Performance of a new laser fluorescence device for the detection of occlusal caries in vitro. *J Dent.* 2006;34(7):467-71.
7. Petersson GH, Bratthall D. The caries decline: a review of reviews. *Eur J Oral Sci.* 1996;104(4):436-43.
8. Silva BB, Severo NB, Maltz M. Validity of diode laser to monitor carious lesions in pits and fissures. *J Dent.* 2007;35(8):679-82.
9. Fejerskov O. Changing paradigms in concepts on dental caries: consequences for oral health care. *Caries Res.* 2004;38(3):182-91.
10. Scheie AA, Petersen FC. The Biofilm Concept: Consequences for Future Prophylaxis of Oral Diseases? *Crit Rev Oral Biol Med.* 2004;15(1):4-12.
11. Featherstone JD. The science and practice of caries prevention. *J Am Dent Assoc.* 2000;131(7):887-99.
12. Featherstone JD. The continuum of dental caries--evidence for a dynamic disease process. *J Dent Res.* 2004;83:39-42.
13. Caufield PW, Griffen AL. Dental caries. An infectious and transmissible disease. *Pediatr Clin North Am.* 2000;47(5):1001-19.
14. Seow WK. Biological mechanisms of early childhood caries. *Community Dent Oral Epidemiol.* 1998;26(1):8-27.
15. Kidd EA, Fejerskov O. What constitutes dental caries? Histopathology of carious enamel and dentin related to the action of cariogenic biofilms. *J Dent Res.* 2004;83:35-8.
16. Mount GJ, Tyas JM, Duke ES, Hume WR, Lasfargues JJ, Kaleka R. A proposal for a new classification of lesions of exposed tooth surfaces. *Int Dent J.* 2006;56(2):82-91.

17. Ismail AI, Sohn W, Tellez M, Amaya A, Sen A, Hasson H, et al. The International Caries Detection and Assessment System (ICDAS): an integrated system for measuring dental caries. *Community Dent Oral Epidemiol.* 2007;35(3):170-8.
18. Shivakumar K, Prasad S, Chandu G. International Caries Detection and Assessment System: A new paradigm in detection of dental caries. *J Conserv Dent.* 2009;12(1):10-6.
19. Achilleos EE, Rahiotis C, Kakaboura A, Vougiouklakis G. Evaluation of a new fluorescence-based device in the detection of incipient occlusal caries lesions. *Lasers Med Sci.* 2013;28(1):193-201.
20. Jablonski-Momeni A, Rosen SM, Schipper HM, Stoll R, Roggendorf MJ, Heinzl-Gutenbrunner M, et al. Impact of measuring multiple or single occlusal lesions on estimates of diagnostic accuracy using fluorescence methods. *Lasers Med Sci.* 2012;27(2):343-52.
21. Souza JF, Boldieri T, Diniz MB, Rodrigues JA, Lussi A, Cordeiro RC. Traditional and novel methods for occlusal caries detection: performance on primary teeth. *Lasers Med Sci.* 2013;28(1):287-95.
22. Fejerskov O, Kidd E. *Zubni karijes, Bolest i klinički postupci.* Zagreb: Naklada Slap; 2011.
23. Angnes G, Angnes V, Grande RH, Battistella M, Loguercio AD, Reis A. Occlusal caries diagnosis in permanent teeth: an in vitro study. *Braz Oral Res.* 2005;19(4):243-8.
24. Shoaib L, Deery C, Ricketts DN, Nugent ZJ. Validity and reproducibility of ICDAS II in primary teeth. *Caries Res.* 2009;43(6):442-8.
25. Jankovic S, Miletić D. *Dentalna radiografija i radiologija.* Medicinski fakultet Sveučilišta u Splitu. 2009;128-31.
26. Bader JD, Shugars DA, Bonito AJ. A systematic review of the performance of methods for identifying carious lesions. *J Public Health Dent.* 2002;62(4):201-13.
27. Gomez J, Tellez M, Pretty IA, Ellwood RP, Ismail AI. Non-cavitated carious lesions detection methods: a systematic review. *Community Dent Oral Epidemiol.* 2013;41(1):54-66.
28. Jablonski-Momeni A, Stucke J, Steinberg T, Heinzl-Gutenbrunner M. Use of ICDAS-II, Fluorescence-Based Methods, and Radiography in Detection and Treatment Decision of Occlusal Caries Lesions: An in Vitro Study. *Int J dent.* 2012.
29. White SC, Pharoah MJ. *Oral radiology: principles and interpretation.* St Louis, Missouri: Mosby. 2000.
30. Celiberti P, Carvalho TS, Raggio DP, Mendes FM. Influence of dental materials used for sealing caries lesions on laser fluorescence measurements. *Lasers Med Sci.* 2012;27(2):287-95.

31. Bader JD, Shugard DA. A systematic review of the performance of a laser fluorescence device for detecting caries. *J Am Dent Assoc.* 2004;135(10):1413-26.
32. Hibst R, Paulus R, Lussi A. Detection of occlusal caries by laser fluorescence: basic and clinical investigations. *Med Laser Appl.* 2001;16:205-213.
33. Milardović S, Dukić W. Kavio DIAGNOdent Pen: moderan pristup otkrivanju aproksimalnog i okluzalnog karijesa. Sonda. 2007.
34. Ross G. Caries diagnosis with the DIAGNOdent laser: a user's product evaluation. *Ont Dent.* 1999;76(2):21-4.
35. Lussi A, Hibst R, Paulus R. DIAGNOdent: an optical method for caries detection. *J Dent Res.* 2004;83:80-3.
36. De Benedetto MS, Morais CC, Novaes TF, de Almeida Rodrigues J, Braga MM, Mendes FM. Comparing the reliability of a new fluorescence camera with conventional laser fluorescence devices in detecting caries lesions in occlusal and smooth surfaces of primary teeth. *Lasers Med Sci.* 2011;26(2):157-62.
37. de Paula AB, Campos JA, Diniz MB, Hebling J, Rodrigues JA. In situ and in vitro comparison of laser fluorescence with visual inspection in detecting occlusal caries lesions. *Lasers Med Sci.* 2011;26(1):1-5.
38. Jablonski-Momeni A, Ricketts DN, Rolfsen S, Stoll R, Heinzl-Gutenbrunner M, Stachniss V, et al. Performance of laser fluorescence at tooth surface and histological section. *Lasers Med Sci.* 2011;26(2):171-8.
39. Lussi A, Imwinkelried S, Pitts N, Longbottom C, Reich E. Performance and reproducibility of a laser fluorescence system for detection of occlusal caries in vitro. *Caries Res.* 1999;33(4):261-6.
40. Matos R, Novaes TF, Braga MM, Siqueira WL, Duarte DA, Mendes FM. Clinical performance of two fluorescence-based methods in detecting occlusal caries lesions in primary teeth. *Caries Res.* 2011;45(3):294-302.
41. Twetman S, Axelsson S, Dahlen G, Espelid I, Mejare I, Norlund A, et al. Adjunct methods for caries detection: a systematic review of literature. *Acta Odontol Scand.* 2013;71(3-4):388-97.
42. Vural UK, Gökalp S. Diagnostic methods for dental caries used by private dental practitioners in Ankara. *Niger J Clin Pract.* 2017;20:7-382.
43. Bader JD, Shugars DA, Bonito AJ. Systematic reviews of selected dental caries diagnostic and management methods. *J Dent Educ.* 2001;65(10):960-8.

44. Diniz MB, Boldieri T, Rodrigues JA, Santos-Pinto L, Lussi A, Cordeiro RC. The performance of conventional and fluorescence-based methods for occlusal caries detection: an in vivo study with histologic validation. *J Am Dent Assoc.* 2012;143(4):339-50.
45. Braga MM, Mendes FM, Martignon S, Ricketts DN, Ekstrand KR. In vitro comparison of Nyvad's system and ICDAS-II with Lesion Activity Assessment for evaluation of severity and activity of occlusal caries lesions in primary teeth. *Caries Res.* 2009;43(5):405-12.
46. Duruturk L, Ciftci A, Baharoglu S, Oztuna D. Clinical evaluation of DIAGNOdent in detection of occlusal caries in newly erupted noncavitated first permanent molars in caries-active children. *Oper Dent.* 2011;36(4):348-55.
47. Heinrich-Weltzien R, Weerheijm KL, Kuhnisch J, Oehme T, Stosser L. Clinical evaluation of visual, radiographic, and laser fluorescence methods for detection of occlusal caries. *ASDC J Dent Child.* 2002;69(2):127-32.
48. Burin C, Burin C, Loguercio AD, Grande RH, Reis A. Occlusal caries detection: a comparison of a laser fluorescence system and conventional methods. *Pediatr Dent.* 2005;27(4):307-12.
49. Pitts NB, Ekstrand KR, Foundation I. International Caries Detection and Assessment System (ICDAS) and its International Caries Classification and Management System (ICCMS) - methods for staging of the caries process and enabling dentists to manage caries. *Community Dent Oral Epidemiol.* 2013;41(1):41-52.
50. Teo TK, Ashley PF, Louca C. An in vivo and in vitro investigation of the use of ICDAS, DIAGNOdent pen and CarieScan PRO for the detection and assessment of occlusal caries in primary molar teeth. *Clin Oral Investig.* 2014;18(3):737-44.
51. Ekstrand KR, Ricketts DN, Kidd EA. Reproducibility and accuracy of three methods for assessment of demineralization depth of the occlusal surface: an in vitro examination. *Caries Res.* 1997;31(3):224-31.
52. Krause F, Braun A, Frentzen M. The possibility of detecting subgingival calculus by laser-fluorescence in vitro. *Lasers Med Sci.* 2003;18(1):32-5.
53. Lundberg P, Morhed-Hultvall ML, Twetman S. Mutans streptococci colonization and longitudinal caries detection with laser fluorescence in fissures of newly erupted 1st permanent molars. *Acta Odontol Scand.* 2007;65(4):189-93.
54. Francescut P, Zimmerli B, Lussi A. Influence of different storage methods on laser fluorescence values: a two-year study. *Caries Res.* 2006;40(3):181-5.

55. Huth KC, Neuhaus KW, Gyax M, Bucher K, Crispin A, Paschos E, et al. Clinical performance of a new laser fluorescence device for detection of occlusal caries lesions in permanent molars. J Dent. 2008;36(12):1033-40.

8. SAŽETAK

Cilj: Cilj ovog istraživanja bio je usporediti i utvrditi postoji li razlika između tri dijagnostičke metode (vizualno-taktilna metoda, radiografsko ispitivanje, lasersko fluorescentni sustav) za detekciju okluzalnog zubnog karijesa.

Materijali i metode: U istraživanju je korišteno četrdeset i osam ekstrahiranih zubi, dvanaest premolara i trideset i šest molara bez restaurativnog ispuna ($n = 48$). Zubi su čuvani u 20% vodenoj otopini vodikovog peroksida. Prije istraživanja zubi su se očistili i posušili te time pripremili prikladni uvjeti za ispitivanje dijagnostičkim metodama. Zubi su se pohranili i numerirali u spužvi te su se slikali tehnikom zagrizne snimke. Potom su dva ispitivača dijagnosticirali okluzalni zubni karijes pomoću vizualno-taktilne metode temeljene na ICDAS klasifikaciji, radiografskog ispitivanja i lasersko fluorescentnog sustava (DIAGNOdent uređaj). Na samom kraju okluzalne karijesne lezije na zubima su se instrumentirale pomoću dijamantnih svrdala za mikropreparaciju. Dubina karijesnih lezija se utvrdila uz pomoć stomatološke sonde te se time odredio zlatni standard prema kojemu smo uspoređivali ispitivane dijagnostičke metode.

Rezultati: DIAGNOdent uređaj je pokazao najveću točnost i osjetljivost pri detekciji okluzalnog zubnog karijesa, slijedi ga radiografsko ispitivanje te vizualno-taktilna metoda koja je imala najmanju osjetljivost, ali najvišu specifičnost. Vizualno – taktilna metoda i radiografsko ispitivanje su pokazali osrednju podudarnost mjerenja dvaju ispitivača dok je najlošiju podudarnost imao DIAGNOdent uređaj. Radiografsko ispitivanje zagrizne snimke nije dovoljno pouzdana metoda detekcije okluzalnog zubnog karijesa.

Zaključak: Sve tri dijagnostičke metode su pokazale odstupanja od metode zlatnog standarda. Za uspješnu detekciju okluzalnog zubnog karijesa potrebno je koristiti kombinacije dijagnostičkih metoda kako bi što točnije i preciznije mogli postaviti ispravnu dijagnozu.

9. SUMMARY

Diploma Thesis Title: Comparison of the effectiveness of visual - tactile method, DIAGNOdent device and X – ray images for detection of occlusal dental caries.

Objectives: The purpose of this study was to compare and evaluate the effectiveness and differences between three diagnostical methods (visual – tactile method, X – ray images and DIAGNOdent device) for detection of occlusal dental caries.

Materials and methods: Forty-eight extracted teeth, twelve premolars and thirty-six molars without restorative filling were used in this study (n = 48). The teeth were stored in a 20% hydrogen peroxide solution. Prior to the research the teeth were cleaned and dried to prepare suitable conditions for testing by diagnostic methods. The teeth were stored and numbered in a sponge, and then X – ray images were taken with the Bite-wing technique. Two examiners then diagnosed occlusal dental caries using visual - tactile examination based on ICDAS classification, radiographic examination based on X – ray images and laser fluorescence examination (DIAGNOdent device). Finally, occlusal surfaces of the teeth were microprepared with a diamond bur. The depth of the carious lesions was determined by a dental probe and thus the gold standard was set according to which we compared the tested diagnostic methods.

Results: The DIAGNOdent device showed the highest accuracy and sensitivity for detecting occlusal dental caries, followed by radiographic examination and visual – tactile examination that had the lowest sensitivity but the highest specificity. Visual – tactile examination and radiographic examination showed fair to good inter – examiner agreement, while DIAGNOdent device showed poor inter – examiner agreement. Radiographic examination of the Bite – wing images is not a sufficiently reliable method to detect occlusal dental caries.

Conclusion: All three diagnostic methods showed deviations from the gold standard method. For successful detection of occlusal dental caries, it is necessary to use combinations of diagnostic methods to make the correct diagnosis as accurately and precisely as possible.

Ime i prezime: Dino Caktaš

Datum i mjesto rođenja: 3.prosinca 1992., grad Split, Republika Hrvatska

Državljanstvo: Hrvatsko

Adresa stanovanja: Vukovarska 47, 21000 Split, Republika Hrvatska

Telefon: +385976969017

E-mail adresa: dinocaktas1992@gmail.com

IZOBRAZBA

- 1999. – 2007. Osnovna škola „Lučac“
- 2007. – 2011. Srednja škola: III. Gimnazija Split
- 2011. – 2017. Medicinski fakultet u Splitu, integrirani studij „Dentalna medicina“

MATERINSKI JEZIK

- Hrvatski jezik

OSTALI JEZICI

- Engleski jezik – tečno

AKTIVNOSTI

- Demonstrator na katedri Restaurativna dentalna medicina I 2014./2015.
- Demonstrator na katedri Restaurativna dentalna medicina II 2015./2016.
- Demonstrator na katedri Endodoncija I 2015./2016.
- Demonstrator na katedri Mobilna protetika I i Fiksna protetika I 2014./2015, 2015./2016., 2016./2017.