

Patohistološki nalaz u različitim oblicima oralnoga lihena

Hittner, Kristina

Master's thesis / Diplomski rad

2017

Degree Grantor / Ustanova koja je dodijelila akademski / stručni stupanj: **University of Split, School of Medicine / Sveučilište u Splitu, Medicinski fakultet**

Permanent link / Trajna poveznica: <https://um.nsk.hr/um:nbn:hr:171:186187>

Rights / Prava: [In copyright](#)/[Zaštićeno autorskim pravom.](#)

Download date / Datum preuzimanja: **2024-09-01**



Repository / Repozitorij:

[MEFST Repository](#)



SVEUČILIŠTE U SPLITU
MEDICINSKI FAKULTET

Kristina Hittner

PATOHISTOLOŠKI NALAZ U RAZLIČITIM OBLICIMA ORALNOGA LIHENA

Diplomski rad

Akadska godina:

2016. / 2017.

Mentor:

doc. dr. sc. Livia Cigić

Split, srpanj 2017.

SVEUČILIŠTE U SPLITU
MEDICINSKI FAKULTET

Kristina Hittner

PATOHISTOLOŠKI NALAZ U RAZLIČITIM OBLICIMA ORALNOGA LIHENA

Diplomski rad

Akadska godina:

2016. / 2017.

Mentor:

doc. dr. sc. Livia Cigić

Split, srpanj 2017.

SADRŽAJ:

1. UVOD	1
1.1. Definicija oralnoga lihen planusa	2
1.2. Klinička obilježja	2
1.3. Etiologija	5
1.4. Patogeneza	7
1.5. Patohistološka obilježja	7
1.6. Diferencijalna dijagnoza	9
1.7. Liječenje	9
1.8. OLP kao prekancerozna lezija	11
2. CILJ ISTRAŽIVANJA	12
2.1. Hipoteza	13
3. MATERIJAL I METODE	14
3.1. Ispitanici	15
3.2. Dijagnoza OLP-a	15
3.3. Statistički postupci	16
4. REZULTATI	17
4.1. Spol	18
4.2. Dob	18
4.3. Klinička dijagnoza OLP-a	19
4.4. Kožni lihen	20
4.5. Patohistološke promjene	20
4.6. Displazija	23
5. RASPRAVA	24
6. ZAKLJUČCI	28

7. POPIS CITIRANE LITERATURE	30
8. SAŽETAK	34
9. SUMMARY	36
10. ŽIVOTOPIS	38

Zahvala:

Veliku zahvalnost, u prvom redu, dugujem mojoj mentorici doc. dr. sc. Liviji Cigić, dr.med. dent. na bezuvjetnoj potpori, strpljenju, brojnim stručnim savjetima i uspješnoj suradnji tijekom izrade ovog rada.

Zahvaljujem prof. dr. sc. Dolores Biočini Lukendi na podacima koje mi je ustupila za potrebe ovog istraživanja.

Također, hvala mojim kolegama i prijateljima. Nadasve hvala mojoj obitelji koja mi je pružila neizmjernu potporu i razumijevanje tijekom studiranja. Moj uspjeh je vaš uspjeh i ovaj rad posvećujem vama.

1. UVOD

1.1. Definicija oralnoga lihen planusa

Lihen planus (LP) je kronična mukokutana autoimuna bolest još uvijek nedovoljno razjašnjene etiologije. Bolest je prvi put opisao E. Wilson 1869. godine u članku „On Lichen Planus“ (1).

Iako su opisani slučajevi bolesti u dječjoj dobi i u mladih osoba, LP je prvenstveno bolest srednje i starije životne dobi od koje češće obolijevaju žene (2). Javlja se u svim rasama i na svim kontinentima s učestalošću između 0,1 i 2,2 % ukupne populacije (3).

Promjene se osim na koži mogu javiti i na gotovo svim sluznicama, od kojih je najčešće zahvaćena oralna sluznica i tada govorimo o oralnom lihen planusu (OLP). Kožne i oralne promjene mogu se javiti zajedno, a bolest se u usnoj šupljini bez kožnih lezija pojavljuje u 30 do 70 % slučajeva (4).

1.2. Klinička obilježja

Patološke promjene u sklopu OLP-a pojavljuju se u više oblika. Ponekad ih je teško prepoznati upravo zbog različitih kliničkih slika i sličnosti s drugim lezijama oralne sluznice. OLP se pojavljuje na više mjesta u usnoj šupljini, najčešće na sluznici obraza i jezika, a rjeđe na usnici, gingivi, dnu usne šupljine i nepcu. Postoje različite klasifikacije OLP-a prema raznolikosti morfoloških promjena na oralnoj sluznici (5, 6). Najjednostavnija podjela, koju je postavio Andreasen (7) 1968. godine, dijeli OLP prema mjestu nastanka patološke lezije prema razini oralne sluznice na:

- lichen planus – patološke promjene su u razini sluznice;
- lichen bulosus – patološke promjene su iznad razine sluznice;
- lichen erosivus – patološke promjene su ispod razine sluznice.

Zbog različitih kliničkih obilježja lezija OLP-a u svakog pojedinog bolesnika, postoji i daljnja podjela patoloških promjena na oralnoj sluznici.

Papularni oblik pojavljuje se na eritematoznoj, upalno promijenjenoj sluznici usne šupljine u obliku bjeličastih, uzdignutih, hiperkeratotičnih papula. Veličine su 0,5-1 mm i najčešće se pojavljuju na bukalnoj sluznici.

Retikularni oblik karakteriziraju Wickhamove pruge (strije). To su neznatno uzdignute, nježne, bjeličaste pruge sastavljene od sitnih papula koje predstavljaju hiperkeratotične zone

epitela. To je najčešći oblik oralnoga lihen a i uglavnom se nalazi na obraznoj sluznici, na sluznici vestibuluma i jezika, no može se pojaviti i na drugim površinama oralne sluznice.

Plakozni oblik čine karakteristični hiperkeratotični plakovi nalik leukoplakiji, a najčešće se javljaju na sluznici dorzuma jezika i gingive.

Anularni oblik nastaje spajanjem papula ili proširivanjem retikularne strukture kojoj je središte lezije lagano atrofično i erodirano. Najčešće nastaje na sluznici dorzuma jezika i izaziva gubitak papila.

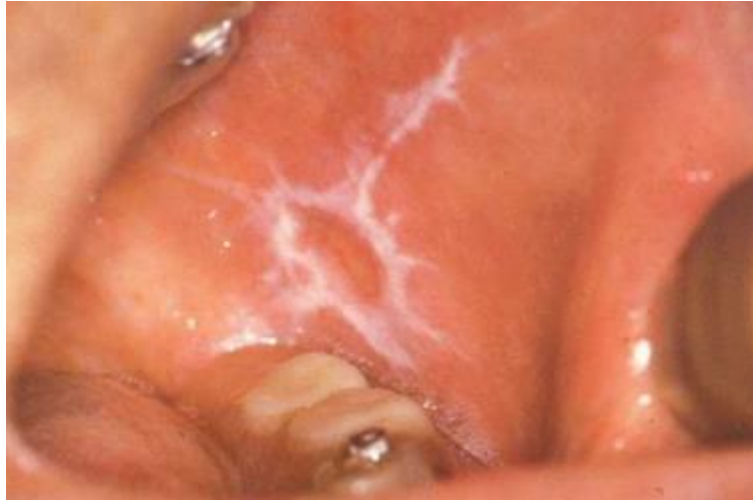Bulozni oblik karakterizira pojava bula ili vezikula ispunjenih bistrim sadržajem. Taj oblik je veoma rijedak. Tek se u 2 % oboljelih pojavljuje bulozna lezija koja perzistira u ustima.

Erozivni oblik manifestira se crvenilom sluznice i pojavom erozija koje nastaju destrukcijom i pucanjem bula.

Ulcerozni oblik nastaje produbljivanjem defekta sluznice. Karakteriziran je gubitkom epitela, dijela bazalne membrane i veziva u mjestu lezije. Takvi defekti sluznice pokriveni su bjelkasto-žučkastim fibroznim eksudatom.

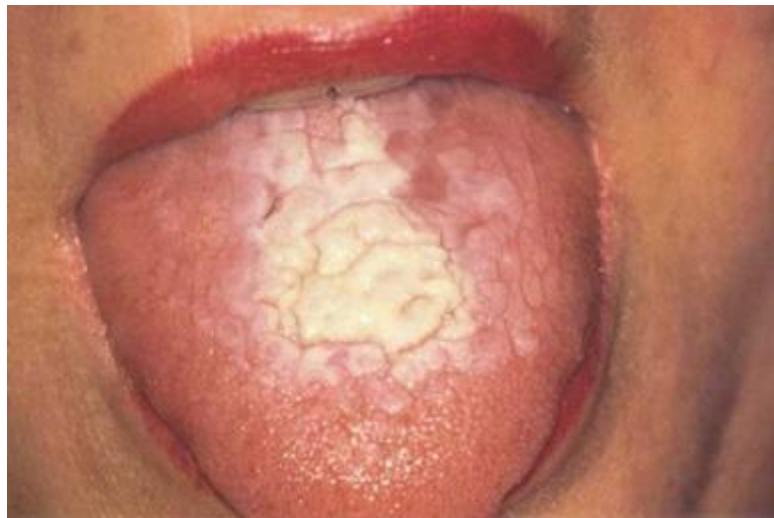Atrofični oblik karakterizira upala i atrofija sluznice, najčešće na dorzumu jezika i gingivi. Taj oblik vrlo često prelazi u ulceroznu formu (8, 9).

Andreasen (10) je kod retikularnog oblika uočio spontano cijeljenje patoloških lezija u 41 % oboljelih, za razliku od atrofičnoga oblika kod kojega je spontano cijeljenje uočeno u 12 % oboljelih. Retikularne i papularne lezije uglavnom nisu praćene simptomima, dok su atrofični, erozivni i bulozni oblici obično praćeni bolovima (11).



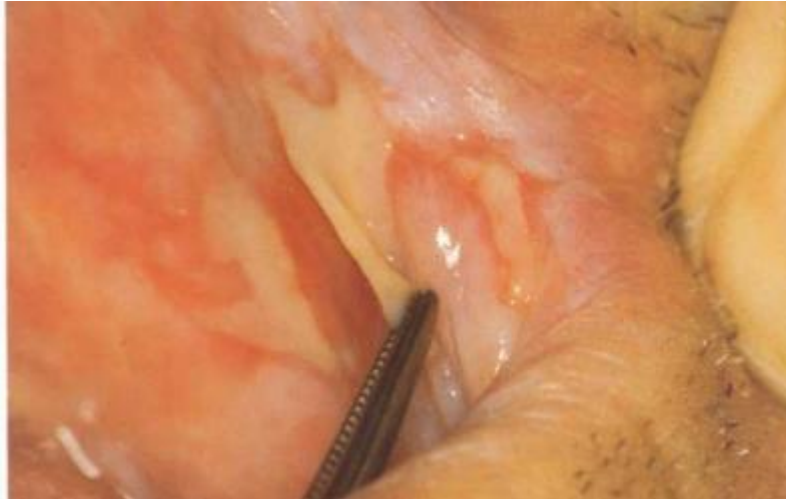Slika 1. Retikularni oblik OLP-a na obraznoj sluznici.

Preuzeto iz : Laskaris G. Atlas oralnih bolesti. Hrvatsko izdanje. Zagreb: Naklada Slap; 2005.



Slika 2. Plakozni oblik OLP-a na dorzumu jezika.

Preuzeto iz: Laskaris G. Atlas oralnih bolesti. Hrvatsko izdanje. Zagreb: Naklada Slap; 2005.



Slika 3. Bulozni oblik OLP-a na obraznoj sluznici.

Preuzeto iz: Laskaris G. Atlas oralnih bolesti. Hrvatsko izdanje. Zagreb: Naklada Slap; 2005.

1.3. Etiologija

OLP je bolest još uvijek nedovoljno razjašnjene etiologije. Ključnu ulogu u nastanku bolesti ima međusobno djelovanje brojnih čimbenika. Stanično posredovana imunost potaknuta endogenim i egzogenim utjecajima ima posebnu važnost u patogenezi OLP-a, i to osobito u osoba s genetskom predispozicijom za nastanak te bolesti (8).

Provođena su ispitivanja antigena tkivne snošljivosti (HLA) i eventualne genetske predispozicije za nastanak OLP-a u hrvatskoj populaciji. Ona su pokazala da HLA: Aw19, A28, B15, B18, HLA-DR3 i HLA-DR4 mogu imati određenu ulogu u nastanku OLP-a (12).

U većine oboljelih od OLP-a ne opaža se povezanost nastanka bolesti i dentalnih materijala kao ispuna na zubnim tkivima (13). Blizina zubnoga ispuna ili njegov doticaj s oralnom sluznicom, bilo da se radi o amalgamu ili o nekim drugim dentalnim materijalima, može uzrokovati tzv. lihenoidnu reakciju koja klinički i histološki nalikuje OLP-u. Ta je reakcija alergijska ili toksična reakcija na pojedine komponente dentalnih materijala. Važno je razlikovati izoliranu erozivnu ili retikularnu leziju od lihenoidne reakcije na dentalni materijal. Lihenoidna reakcija na dentalni materijal, najčešće amalgam, ne migrira i pojavljuje se na sluznici koja je u izravnom dodiru s materijalom te nestaje kada se isti ukloni (14).

Pojavu lihenoidne reakcije mogu izazvati i mnogobrojni lijekovi, kao što su tijazidi, diuretici, penicilin, streptomycin, salicilna kiselina, beta blokatori i ostali. Takvu reakciju je klinički i patohistološki vrlo teško razlikovati od OLP-a. Lihenoidne reakcije izazvane

lijekovima najčešće nestaju odmah nakon prestanka korištenja lijeka koji ih je izazvao. Međutim, neke se lezije povlače tek nakon nekoliko mjeseci ili čak godina (11).

Kako je OLP posljedica imunološke reakcije u tkivu, navode se i mnogi drugi mogući uzroci kao što su bakterijske, virusne i gljivične infekcije (15, 16).

OLP može se pojavljivati i u sklopu nekih drugih autoimunih bolesti. Najčešće sistemske autoimune bolesti u sklopu kojih se OLP može pojaviti jesu reumatoidni artritis, Sjögrenov sindrom, autoimuni hepatitis, sarkoidoza, skleroderma i vitiligo (1). Važnost autoimune reakcije u etiopatogenezi OLP-a temelji se na istraživanjima u kojima su opažene promjene u populaciji limfocita T u perifernoj krvi oboljelih. U njih se nalazi smanjeni broj limfocita CD4+ i CD45RA+. Na taj se način OLP može povezati s mnogim autoimunim bolestima i poremećajima kod kojih je također uočena redukcija stanica CD4+ i CD45RA+, a to moguće uvjetuje nastanak autoimunih reakcija koje su uzrokovane poremećenim staničnim imunoreakcijama. Također, tome ide u prilog i što su određeni HLA (HLA-B8, HLA-DR3, HLA-DR4) koji postoje kod većine autoimunih poremećaja utvrđeni u oboljelih od OLP-a (8).

Uočena je povezanost kroničnih bolesti jetre s pojavom OLP-a, posebno autoimunih jetrenih bolesti, primarne bilijarne ciroze i kroničnog aktivnog hepatitisa (17). Također, epidemiološka ispitivanja u hrvatskoj populaciji ističu bolesti jetara kao mogući etiološki čimbenik u nastanku OLP-a (18, 19).

Diabetes mellitus se vrlo često opisuje kao etiološki čimbenik u nastajanju OLP-a. Povezanost poremećaja metabolizma glukoze i OLP-a potvrđuju i epidemiološka ispitivanja u hrvatskoj populaciji (18).

Gastrointestinalne bolesti, posebno ulcerozni kolitis, također se svrstavaju u skupinu predisponirajućih faktora (20).

Brojna istraživanja potvrđuju i kako stres, psihičke smetnje, depresija i anksioznost mogu biti povezani s nastankom OLP-a (21, 22, 23).

1.4. Patogeneza

U patogenezi OLP-a važnost imaju imunološka zbivanja i stanično posredovani imunološki odgovor (24). Prema Boisnicu (25) postoje dvije osnovne hipoteze o patogenetskim i imunološkim zbivanjima kod OLP-a:

1. alteracija keratinocita kao posljedica djelovanja nepoznatih antigena rezultira antigenom promjenom keratinocita što stimulira početak imunološke reakcije
2. primarna imunološka reakcija uzrok je promjene i degeneracije keratinocita.

Imunološki sustav funkcionira kao zaštita od štetnih utjecaja okoline, no postoje uvjeti u kojima učinci imunološkog sustava mogu oštetiti organizam domaćina uzrokujući autoimunu reakciju. Razlozi su neučinkovita imunološka reakcija, prejaka imunološka reakcija ili stvaranje antitijela protiv vlastitoga (24).

Patogenetski mehanizmi u OLP-u podrazumijevaju autoimunu reakciju u kojoj T-limfociti napadaju bazalne epitelne stanice koje su prepoznate kao strani antigen zbog promjene u antigenosti stanične površine (11). Uzrok toj imunološkoj destrukciji bazalnih keratinocita nije poznat. Upalni infiltrat kod OLP-a čine limfociti i manji broj makrofaga. Dominiraju T-limfociti nad B-limfocitima te su CD4+ T-limfociti (pomoćnički) češći od CD8+ T-limfocita (citotoksični) (26). Glavnu ulogu u selektivnoj aktivaciji T-staničnog infiltrata najvjerojatnije imaju citokini koje otpuštaju napadnuti keratinociti, kao i pripadajući upalni infiltrat. Oni imaju sposobnost indukcije ekspresije adhezijskih molekula, kao i otpuštanja ostalih citokina i kemokina čime se zatvara ciklus aktivacije keratinocita i imunoloških reakcija. Bazalni keratinociti trajno prezentiraju antigen, što dovodi do kroniciteta i izravno stanično posredovanog oštećenja keratinocita (11).

1.5. Patohistološka obilježja

Kod OLP-a patohistološka su obilježja karakteristična, premda poteškoće mogu nastati u razlikovanju OLP-a od lihenoidne reakcije, lihenoidne displazije, leukoplakije, lupus erythematosusa, lichen sklerosusa, kroničnoga ulceroznog stomatitisa, pemfigusa ili pemfigoida. Stoga je neizbježno uzeti uzorak oralne sluznice biopsijom te postaviti ispravnu dijagnozu histokemijskim i imunofluorescentnim metodama (8).

Za patohistološku dijagnozu OLP-a važne su tri osobitosti:

1. područja hiperparakeratoze ili hiperortokeratoze rožnatog sloja, uz odebljanje stanica granularnog sloja i nazupčeni izgled epitelnih produjaka (izgled zubaca pile);
2. likvefakcijska degeneracija ili nekroza stanica bazalnog sloja koji je često nadomješten vrpčastim nakupinama eozinofila;
3. guste nakupine limfocita u obliku vrpce, ispod bazalne membrane, u lamini proprij (11).

U početku patoloških zbivanja i formiranja samog upalnog infiltrata prisutan je povećan broj Langerhansovih stanica. Nakon toga, u subepitelnom sloju razvija se dobro ograničen, upalni, stanični, vrpčasti infiltrat, sastavljen uglavnom od limfocita T. U retikularnom obliku OLP-a upalni stanični infiltrat nalazi se neposredno ispod bazalne membrane, subepitelno, a kod erozivnog oblika infiltrat prodire duboko u vezivo (27).

Nakon stvaranja upalnog infiltrata slijedi likvefakcijska degeneracija bazalnoga staničnog sloja i nastanak eozinofilnog upalnog materijala ispod bazalne membrane. U procesu apoptoze stanica bazalnog sloja mogu se opaziti koloidna tjelešca. To su mrtve stanice bazalnoga sloja koje zatim prelaze u filamentozna tjelešca - "Civatte bodies". Vidljiva su u donjim slojevima epitela, a ponekad i u gornjim slojevima veziva. Za razliku od nekroze, apoptoza izaziva blagu upalnu reakciju pa se te stanice u procesu apoptoze nazivaju i diskeratotičnim stanicama (28).

Uzimajući u obzir već poznate patohistološke kriterije i na temelju vlastitog istraživanja, Mravak-Stipetić i suradnici (29) predlažu sljedeće kriterije za postavljanje patohistološke dijagnoze lihen planusa:

1. Epitel

- stratum corneum: hiperparakeratoza i hiperortokeratoza;
- stratum granulosum: odebljanje i istaknuta keratohijalina zrnca;
- stratum spinosum: akantoza, atrofija, diskeratoza, upalne stanice (limfociti), koloidna tjelešca;
- stratum basale: stanični infiltrat, regresivne promjene bazalnih stanica, vakuolarna degeneracija, edem, odvajanje epitela od veziva, papilomatoza u obliku „zubaca pile“

2. Bazalna membrana

- pravilan tijek, mjestimična odebljanja, prekid kontinuiteta

3. Lamina proprija

- vrpčasti limfocitni infiltrat, plazma stanični infiltrat, Langerhansove stanice, koloidna tjelešca (29).

1.6. Diferencijalna dijagnoza

Detaljna dijagnostička obrada bolesnika s dijagnozom OLP-a iznimno je važna. Dijagnoza OLP-a postavlja se na temelju detaljne anamneze, kliničke slike i patohistološke analize lezije/a. Patohistološku analizu potrebno je napraviti prije liječenja jer razni lijekovi, npr. kortikosteroidi, mogu promijeniti izgled lezije, a time i klinički postavljenu dijagnozu.

Zbog sličnosti kliničke slike OLP-a i nekih drugih lichenih sličnih lezija i bolesti, potrebna je patohistološka pretraga tkiva lezije za postavljanje konačne dijagnoze. Potrebno je isključiti lezije uzrokovane lijekovima, kontaktnu preosjetljivost na dentalne materijale, multiformni eritem, lupus erythematosus, reakciju presatka protiv primatelja (engl. GVHD-graft versus host disease), leukoplakiju, rak pločastih stanica, pemfigoid sluznice i kandidijazu.

Biopsija i patohistološka analiza lezije provode se u slučaju nalaza papularnog i pločastog OLP-a radi isključenja displastičnih promjena i leukoplakije. U dijagnostici erozivnog i buloznog oblika provode se kako bi ih se razlikovalo od vezikulobuloznih bolesti kao što su pemfigus i pemfigoid. U retikularnom obliku OLP-a karakteristična je pojava bijelih strija obostrano na obraznoj sluznici te histopatološka analiza nije neophodna za postavljanje dijagnoze (11).

1.7. Liječenje

Liječenje OLP-a svodi se na ublažavanje i uklanjanje simptoma. U tom smislu najučinkovitiji su kortikosteroidni lijekovi koji se primjenjuju lokalno i/ili sustavno. Kortikosteroidi se propisuju pojedinačno za svakog oboljelog s obzirom na kliničku sliku OLP-a i opće stanje bolesnika.

Lokalno se kortikosteridi najčešće primjenjuju u obliku masti ili gela. U erozivnom OLP-u gdje se opsežne erozivne lezije gingive pojavljuju u obliku deskvamativnog gingivitisa, kortikosteroidi se mogu nanijeti s pomoću okluzivne udlage. Iako nisu zabilježene nuspojave na lokalno primijenjene kortikosteroide, u slučaju liječenja okluzivnom udlagom moguća je sustavna resorpcija kortikosteroida i pojava neželjenih reakcija na lijek. Jedna od nuspojava primjene kortikosteroida je infekcija gljivicom *Candidom albicans* i pojava akutne pseudomembranozne kandidijaze, što zahtijeva usporedno liječenje lokalnim ili sustavnim protugljivičnim lijekovima. Neke su studije pokazale da uporaba antibakterijske tekućine za ispiranje usta, kao što je klorheksidin, prije primjene kortikosteroida, pomaže u sprječavanju porasta gljivica (11).

Sustavna primjena kortikosteroida indicirana je za kratko liječenje teških pogoršanja ili tvrdokornih slučajeva koji ne odgovaraju na lokalnu terapiju. Od sustavnih kortikosteroida najčešće se koristi prednizon u dozi od 40 do 80 mg na dan kroz manje od 10 dana bez snižavanja doze. Vrijeme i način doziranja te završetak liječenja određuju se pojedinačno za svakog pacijenta na temelju općeg zdravlja, težine bolesti i prethodnih odgovora na liječenje (11).

U sustavnoj terapiji u obzir, osim kortikosteroida, mogu doći antibiotici kojima se nastoji eliminirati strani bakterijski antigen koji provocira nastanak autoimune reakcije (1).

U liječenju se također koriste retinoidi, obično u kombinaciji s lokalno primjenjenim kortikosteroidima. Retinoidi se najčešće primjenjuju lokalno, jer sustavna primjena može uzrokovati niz nuspojava u obliku heilitisa, oštećenja jetara i teratogenog učinka (11).

U liječenju tvrdokornih slučajeva OLP-a učinkovita je primjena ciklosporina, no cijena lijeka, neugodan okus i nejasnoće u vezi sa sposobnošću lijeka da potiče razmnožavanje virusa i zloćudnu preobrazbu u stanicama epitela ograničavaju njegovu upotrebu (30).

Pacijentima s OLP-om savjetuje se prestanak pušenja i uzimanja alkohola, kontrola postojećih ispuna, protetskih nadomjestaka i zuba koji moraju biti glatkih površina te pacijente podučiti dobroj oralnoj higijeni (31).

1.8. OLP kao prekancerozna lezija

Prema kriterijima Svjetske zdravstvene organizacije (SZO) iz 1978. godine OLP se smatra prekanceroznom lezijom (8). Hallopeau je još 1910. godine (1) upozorio na mogućnost maligne alteracije, dok je 1924. godine F. Willinger (1) opisao prvi slučaj zloćudne transformacije OLP-a u planocelularni karcinom (PCC). Smatra se da češće maligno alteriraju pojedini klinični oblici kao što su atrofični, erozivni i ulcerozni. Također, predisponirana su i određena područja u usnoj šupljini, ventralna strana jezika i sublingvalni prostor (1).

U većini slučajeva pojavnost planocelularnog karcinoma kretala se od 0,4 do 2,0 % kroz petogodišnje razdoblje praćenja. Lihenoidna displazija koja nalikuje OLP-u smatra se prema nekim istraživanjima pretečom maligne promjene. Još uvijek ne postoji dogovor o patohistološkim i kliničkim stupnjevima napredovanja OLP-a u rak. Stoga je važno provoditi redovite kontrole i opetovane biopsije te liječiti sve erozivne lezije kao i one koje pokazuju displastične promjene (11).

2. CILJ ISTRAŽIVANJA

Cilj istraživanja bio je ispitati učestalost određenih patohistoloških promjena karakterističnih za OLP u ispitanika s različitim kliničkim oblicima OLP-a te utvrditi postoji li razlika u učestalosti određenih patohistoloških promjena između ispitanika s različitim kliničkim oblicima OLP-a.

2.1. Hipoteza

Postoji razlika u učestalosti određenih patohistoloških promjena karakterističnih za OLP (hiperkeratoze, odebljanja granularnog sloja, akantoze u spinoznom sloju, limfocita u spinoznom sloju, koloidnih tjelešaca, vakuolarne degeneracije bazalnog sloja, staničnog infiltrata u bazalnom sloju, zubaca pile, vrpčastih nakupina limfocita u lamini propriji i plazma staničnog infiltrata u lamini propriji) između ispitanika s različitim kliničkim oblicima OLP-a (retikularnim, erozivnim te kombinacijama retikularnog i erozivnog, retikularnog i atrofičnog, retikularnog i plakoznog, retikularnog, atrofičnog i erozivnog, retikularnog, plakoznog i erozivnog).

3. MATERIЈAL I METODE

3.1. Ispitanici

U istraživanje su uključeni pacijenti koji su se javili u ambulantu oralne medicine Stomatološke poliklinike Split - nastavne baze Studija dentalne medicine Medicinskog fakulteta u Splitu, a kojima je kliničkim pregledom postavljena dijagnoza OLP-a. U istraživanju su pristala sudjelovati 42 pacijenata s kliničkom dijagnozom OLP-a (37 žena i 5 muškaraca).

Anamnestički su uzeti podaci o: spolu (muški/ženski), dobi (u godinama) te prisutnosti kožnog lihena (da/ne). Kriterij isključenja bila je maloljetnost ispitanika.

3.2. Dijagnoza OLP-a

Svim pacijentima kojima je nakon anamneze i temeljitog kliničkog pregleda postavljena klinička dijagnoza OLP-a, uzet je biopsijom, nakon apliciranja lokalnog anestetika, uzorak patološki promijenjene oralne sluznice. Nakon postizanja hemostaze rana se sašila s 1 do 2 šava. Uzorak tkiva se fiksirao u 10 % - tnoj otopini formalina uz pH 7,2 kroz 24 sata, nakon čega se stavio u parafin. Parafinski blokovi rezani su mikrotomom na rezove debljine 10 mikrona. Nakon postupka deparafiniranja rezovi su bojani hematoksilinom i eozinom.

Temeljem različitih patoloških promjena vidljivih na sluznici usne šupljine ispitanici su razvrstani u sljedeće skupine prema različitim kliničkim oblicima OLP-a:

1. Retikularni
2. Erozivni
3. Retikularni i erozivni
4. Retikularni i atrofični
5. Retikularni i plakozni
6. Retikularni, atrofični i erozivni
7. Retikularni, plakozni i erozivni

Sve bioptate pregledao je specijalist patolog na Kliničkom zavodu za patologiju, sudsku medicinu i citologiju KBC-a Split te izdao pisani patohistološki nalaz, opisujući prisutnost određenih patohistoloških promjena karakterističnih za OLP (hiperkeratoze, odebljanja granularnog sloja, akantoze u spinoznom sloju, limfocita u spinoznom sloju,

koloidnih tjelešaca, vakuolarne degeneracije bazalnog sloja, staničnog infiltrata u bazalnom sloju, zubaca pile, vrpčastih nakupina limfocita u lamini propriji i plazma staničnog infiltrata u lamini propriji).

3.3. Statistički postupci

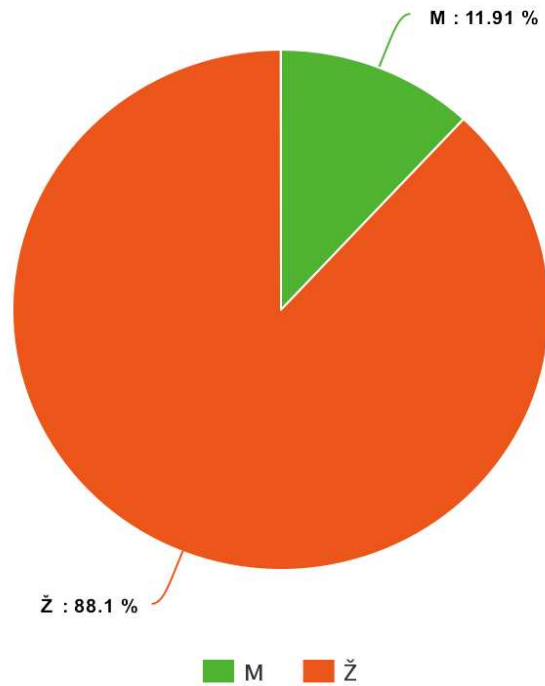
U statističkoj analizi korištene su deskriptivne metode. Korišten je prikaz cijelim brojem i postotkom za kategorijske varijable, dok su kontinuirane numeričke varijable prikazane srednjom vrijednošću i medijanom.

Učestalost određenih patohistoloških promjena u ukupnom broju ispitanika s kliničkom dijagnozom OLP-a te učestalost određenih patohistoloških promjena u 7 različitih kliničkih obika OLP-a prikazana je cijelim brojem i postotkom.

4. RESULTATI

4.1. Spol

U istraživanju je sudjelovalo 42 ispitanika, od toga 37 žena i 5 muškaraca (Slika 4).



Slika 4. Spolna struktura ispitanika.

4.2. Dob

U tablici 1. prikazana je srednja vrijednost, medijan te minimalna i maksimalna dob ispitanika.

Tablica 1. Dobna struktura ispitanika

Varijabla	Statistički parametar				
	n	\bar{x}	M	Minimum	Maksimum
DOB	42	62,21	62	46	80

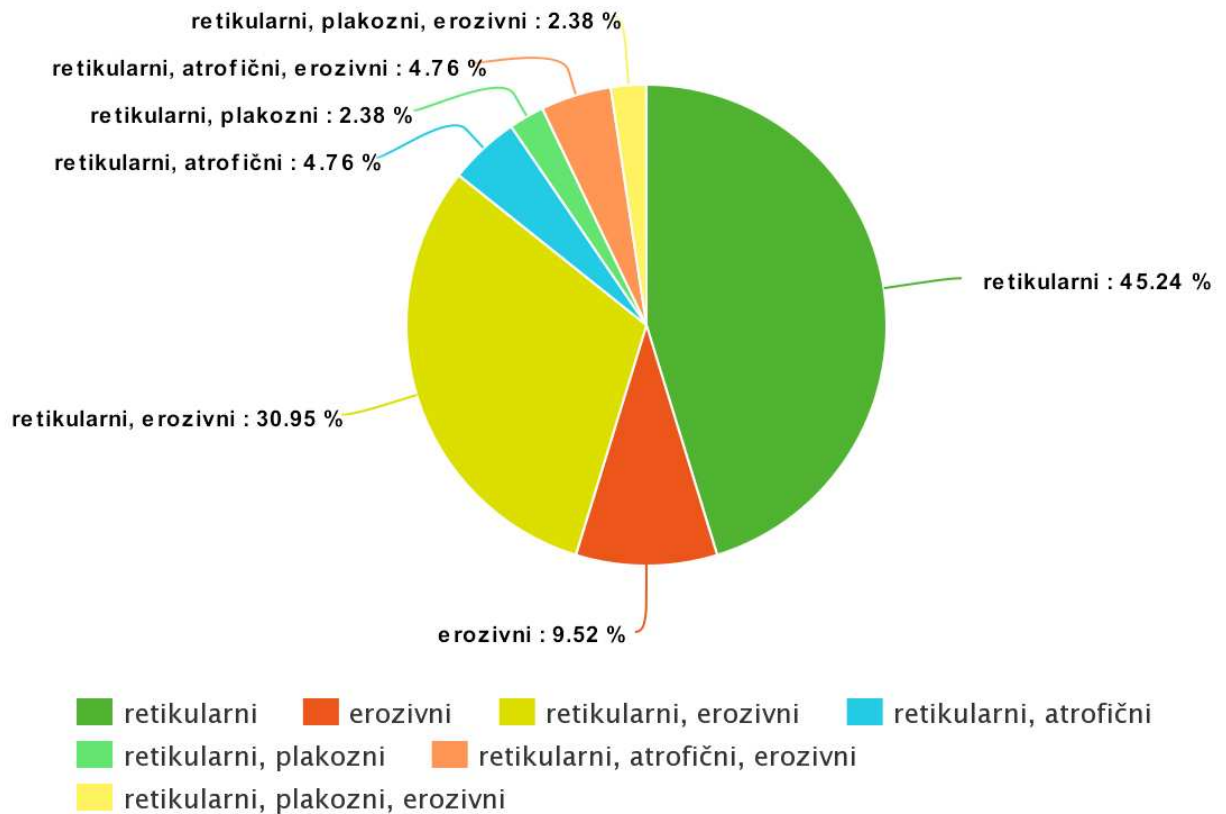
n- broj ispitanika, \bar{X} – srednja vrijednost, M - medijan

4.3. Klinička dijagnoza OLP-a

Svim ispitanicima je postavljena klinička dijagnoza OLP-a. Temeljem različitih patoloških promjena vidljivih na sluznici usne šupljine ispitanici su razvrstani u sljedeće skupine prema različitim kliničkim oblicima OLP-a:

1. Retikularni
2. Erozivni
3. Retikularni i erozivni
4. Retikularni i atrofični
5. Retikularni i plakozni
6. Retikularni, atrofični i erozivni
7. Retikularni, plakozni i erozivni

Od 42 ispitanika, retikularni oblik je dijagnosticiran u njih 19 (45,24 %), erozivni oblik u 4 (9,52 %), retikularni i erozivni u 13 (30,95 %), retikularni i atrofični u 2 (4,76 %), retikularni i plakozni u 1 (2,38 %), retikularni, atrofični i erozivni u 2 (4,76 %) te retikularni, plakozni i erozivni u 1 (2,38 %) ispitanika (Slika 5).



Slika 5. Udio ispitanika s različitim kliničkim oblicima OLP-a u istraživanju.

4.4. Kožni lihen

Od ukupnog broja ispitanika s kliničkom dijagnozom OLP-a, njih 5 (11,91 %) je imalo kožni lihen.

4.5. Patohistološke promjene

U tablici 2. su prikazane patohistološke promjene koje su iskazane patohistološkim nalazom bioptata promijenjene oralne sluznice ispitanika s kliničkom dijagnozom OLP-a.

Tablica 2. Patohistološke promjene u ispitanika s kliničkom dijagnozom OLP-a

PATOHISTOLOŠKE PROMJENE	BROJ ISPITANIKA (n = 42)	UDIO ISPITANIKA (%)
Hiperkeratoza	26	61,91 %
Odebljanje granularnog sloja	1	2,38 %
Akantoza u spinoznom sloju	11	26,19 %
Limfociti u spinoznom sloju	10	23,81 %
Koloidna tjelešca	10	23,81 %
Vakuolarna degeneracija bazalnog sloja	1	2,38 %
Stanični infiltrat u bazalnom sloju	8	19,05 %
Zupci pile	12	28,57 %
Vrpčaste nakupine limfocita u lamini propriji	41	97,62 %
Plazma stanični infiltrat u lamini propriji	2	4,76 %

Vrijednosti su izražene kao cijeli broj i postotak.

Vrpčaste nakupine limocita u lamini propriji uočene su u 41 ispitanika (97,62 %), od toga je upalni infiltrat limfocita (mononukleara) uočen u 32 (76,19 %), upalni infiltrat limfocita (mononukleara) i granulocita u 8 (19,05 %), a upalni infiltrat limfocita i plazma stanica u 1 (2,38 %) ispitanika.

U tablici 3. prikazana je učestalost patohistoloških promjena u različitim oblicima OLP-a.

Tablica 3. Patohistološke promjene u različitim kliničkim oblicima OLP-a

	R	E	R+E	R+A	R+P	R+A+E	R+P+E
	(n = 19)	(n = 4)	(n = 13)	(n = 2)	(n = 1)	(n = 2)	(n = 1)
Hiperkeratoza	12 (63,2%)	0 (0%)	10 (76,9%)	1 (50%)	1 (100%)	1 (50%)	1 (100%)
Odebljanje granularnog sloja	0 (0%)	0 (0%)	1 (7,7%)	0 (0%)	0 (0%)	0 (0%)	0 (0%)
Akantoza u spinoznom sloju	5 (26,3%)	2 (50%)	4 (30,8%)	0 (0%)	0 (0%)	0 (0%)	0 (0%)
Limfociti u spinoznom sloju	4 (21%)	2 (50%)	2 (15,4%)	1 (50%)	0 (0%)	1 (50%)	0 (0%)
Koloidna tjelešca	5 (26,3%)	1 (25%)	4 (30,8%)	0 (0%)	0 (0%)	0 (0%)	0 (0%)
Vakuolarna degeneracija bazalnog sloja	1 (5,3%)	0 (0%)	0 (0%)	0 (0%)	0 (0%)	0 (0%)	0 (0%)
Stanični infiltrat u bazalnom sloju	3 (15,8%)	0 (0%)	4 (30,8%)	1 (50%)	0 (0%)	0 (0%)	0 (0%)
Zupci pile	6 (31,6%)	1 (25%)	5 (38,5%)	0 (0%)	0 (0%)	0 (0%)	0 (0%)
Vrpčaste nakupine limfocita u lamini propriji	19 (100%)	4 (100%)	12 (92,3%)	2 (100%)	1 (100%)	2 (100%)	1 (100%)
Plazma stanični infiltrat u lamini propriji	1 (5,3%)	0 (0%)	1 (7,7%)	0 (0%)	0 (0%)	0 (0%)	0 (0%)

R- retikularni oblik; E- erozivni oblik; A- atrofični oblik; P- plakozni oblik

Vrijednosti su izražene kao cijeli broj i postotak.

4.6. Displazija

Displazija je patohistološki opisana u 3 ispitanika (7,14 %), i to u 2 ispitanika (4,76 %) blaga te u 1 ispitanika (2,38 %) teška displazija.

5. RASPRAVA

Patohistološka ispitivanja lezija OLP-a u pojedinim slojevima oralne sluznice daju karakteristična obilježja toj bolesti. Histološke značajke OLP-a opisane u literaturi uključuju hiperparakeratozu ili hiperortokeratozu uz zadebljanje granularnog sloja i istaknuta keratohijalina zrnca, akantozu s epitelnim produljcima koji su izgledom nalik na zupce pile, vakuolarnu degeneraciju stanica bazalnog sloja i vrpčasti subepitelni mononuklearni stanični infiltrat, dominantno sastavljen od limfocita (32).

Rezultati ovog istraživanja pokazali su kako je u ukupno 42 ispitanika s kliničkom dijagnozom OLP-a, najzastupljeniji bio retikularni oblik, utvrđen u njih 19 (45,24 %). Erozivni oblik imala su 4 ispitanika (9,52 %). Preostalih 19 ispitanika imalo je kombinaciju više različitih oblika, i to: retikularnog i erozivnog 13 ispitanika (30,95 %); retikularnog i atrofičnog dvoje (4,76 %); retikularnog, atrofičnog i erozivnog također dvoje ispitanika (4,76 %) te po jedan ispitanik (2,38 %) kombinaciju retikularnog i plakoznog, odnosno retikularnog, plakoznog i erozivnog. Dobiveni rezultati su u skladu s podacima iz literature gdje se retikularni oblik navodi kao najučestaliji, ali su moguće istovremene kombinacije različitih morfoloških oblika (33).

Karakterističan patohistološki nalaz lezija OLP-a uključuje hiperkeratozu (34). U ovom istraživanju ukupno je 26 ispitanika (61,91 %) imalo hiperkeratozu opisanu u patohistološkom nalazu. Za očekivati je kako će hiperkeratoza češće biti opisana u promjenama koje klinički odgovaraju retikularnom ili plakoznom obliku. Naši rezultati su u skladu s tim spoznajama, te je najviše nalaza hiperkeratoze opisano upravo u retikularnom obliku. Ako usporedimo udio hiperkeratoze u pojedinim oblicima, najveći je iznosio upravo u kombinacijama retikularnog i plakoznog (100 %), retikularnog i erozivnog (76,9 %) te samog retikularnog (63,2 %). Ni u jednom uzorku klinički izoliranog erozivnog oblika nije patohistološki opisana hiperkeratoza (0 %).

U istraživanju Fernandez - Gonzalez i suradnika (35) hiperkeratoza je opisana u 66 % ispitanika. Hiperkeratoza je bila prisutna u 69,23 % uzoraka retikularnog oblika, u 57,14 % erozivnog oblika i u 50 % atrofičnog oblika OLP-a. U istraživanju Mravak - Stipetić i suradnika (36) hiperkeratoza se pojavljuje u retikularnom obliku u 75 % ispitanika, a u erozivnom obliku u 20 % ispitanika. Aminzadeh i suradnici (37) opisali su hiperkeratozu u 46,9 % ispitanika s OLP-om.

Akantoza spinoznog sloja epitela popraćena papilomatozom u obliku zubaca pile također je nalaz koji se karakteristično opisuje u OLP-u. Rezultati našeg istraživanja su pokazali da je akantoza ukupno prisutna u 11 ispitanika (26,19 %), a zupci pile u njih 12

(28,57 %). Akantozu je imalo 5 ispitanika (26,3%) s retikularnim oblikom, 4 (30,8 %) s kombiniranim retikularnim i erozivnim te dvoje (50 %) s erozivnim oblikom. Zupci pile opisani su u 6 ispitanika (31,6 %) s retikularnim, 5 (38,5 %) s kombiniranim retikularnim i erozivnim i jednog (25 %) s erozivnim oblikom.

Dobiveni rezultati o udjelu akantozne spinoznog sloja i opisanim zupcima pile nešto su niži nego u rezultatima Fernandez – Gonzaleza i suradnika (35), gdje je akantozna prisutna u 48% ispitanika (u 48,71 % ispitanika s retikularnim, 57,14 % s erozivnim i 25 % s atrofičnim oblikom OLP-a). Zupci pile su nađeni, slično kao i u našem istraživanju, u 30 % ispitanika; i to 30,77 % s retikularnim obliku, 28,57 % s erozivnim i 25 % s atrofičnim.

U istraživanju Mravak-Stipetić i suradnika (29) akantozna je nađena u 50 %, a zupci pile u 66,6 % ispitanika.

Limfocitna proliferacija u spinoznom sloju u našem je istraživanju nađena u 10 ispitanika (23,81 %). Mravak-Stipetić i suradnici (29) je također uočavaju u svom istraživanju, i to u 36,6 % ispitanika. Limfocitna proliferacija može se smatrati odgovornom za pojavu vakuolarne degeneracije koja se prema Shabani i suradnicima (38) vidi u lezijama OLP-a. Vakuolarna degeneracija bazalnog sloja te prisutnost koloidnih tjelešaca je u ovom istraživanju bila vidljiva u ukupno 11 ispitanika (26,19 %), dok je u istraživanju Mravak-Stipetić i suradnika (29) nađena u većem postotku (50 %) ispitanika.

Vrpčaste nakupine limfocita u lamini propriji opisane su u čak 41 našeg ispitanika (97,62 %). Ti podatci su u skladu s podacima Fernandez – Gonzaleza i suradnika (35) koji opisuju vrpčaste nakupine limfocita u 100 % ispitanika s retikularnim, erozivnim i atrofičnim oblikom OLP-a te podacima Aminzadeha i suradnika (37) koji ih opisuju u 91,7 % ispitanika. U istraživanju Mravak-Stipetić i suradnika (29), limfocitna infiltracija u lamini propriji opisana je u nešto manjem postotku (60 %) ispitanih uzoraka.

Displazija epitela se u OLP-u najčešće opisuje u erozivnom obliku. Displaziju epitela pronašli smo opisanu patohistološki u uzorku 3 ispitanika (7,14 %), od kojih su svi klinički imali erozivne promjene na sluznici usne šupljine. Nađene displazije opisane su kao blaga u 2 (4,76 %) te kao teška u jednog ispitanika (2,38 %). U istraživanju Irani i suradnika (39) displazija je nađena u 10,7 % ispitanika, među kojima je 4,5 % opisano kao blaga i 6,2 % kao umjerena displazija. Također, Urbizo-Velez i suradnici (32) opisuju displastične promjene u 11 % svojih ispitanika s OLP-om, a najčešće su opisane u atrofičnom i erozivnom obliku.

OLP je kronična imunološka, upalna bolest sluznice usne šupljine s prevalencijom u općoj populaciji od 0,1 do 2,2 %. Oboljevaju uglavnom osobe srednje i starije životne dobi te češće žene nego muškarci (2, 3). U ovom je istraživanju također, među ispitanicima s OLP-om, bila veća učestalost žena (88,1 %) te osoba srednje i starije životne dobi (prosječna starosna dob 62,2 godine). OLP je bolest još uvijek nepotpuno razjašnjene etiologije te se prema kriterijima SZO iz 1978. godine smatra prekanceroznom lezijom usne šupljine (8), što zahtijeva stalan nadzor bolesti i provođenje opetovanih biopsija.

OLP predstavlja primjer stanja koje je otvoreno dijagnostičkoj raspravi, i to prvenstveno zbog činjenice da nekoliko različitih kliničkih entiteta dijeli slične patohistološke karakteristike s OLP-om. To su specifični stomatitisi, leukoplakija, lihenoidna reakcija i lihenoidna displazija (8).

Kožne lezije se mogu javiti zajedno s oralnima u sklopu LP-a, a bolest se samo u ustima bez kožnih lezija pojavljuje u 30 do 70% slučajeva (4). U našem istraživanju taj je postotak bio nešto manji; 5 ispitanika (11,91 %) imalo je kožni lihen.

6. ZAKLJUČCI

Ovo istraživanje upotpunilo je dosadašnje spoznaje o učestalosti određenih patohistoloških promjena karakterističnih za OLP u ispitanika s različitim kliničkim oblicima OLP-a. Rezultati su pokazali kako je:

1. Najzastupljeniji izolirani klinički oblik OLP-a bio retikularni oblik (45,24 %), a od mješovitih kombinacija retikularnog i erozivnog oblika (30,95 %).

2. Najčešći patohistološki nalaz u ispitanika s kliničkom dijagnozom OLP-a bio je prisutnost vrpčastih nakupina limfocita u lamini propriji, opisan u 97,62 % ispitanika.

3. Nema značajne razlike u učestalosti određenih patohistoloških promjena između ispitanika s različitim kliničkim oblicima OLP-a, osim u slučaju hiperkeratoze koja se opisuje u 63,2 % uzoraka retikularnog oblika, a u nijednom (0 %) uzorku erozivnog OLP-a.

7. POPIS CITIRANE LITERATURE

1. Cekić-Arambašin A. Oralna medicina. Školska knjiga Zagreb; 2005.
2. Silverman S. Lichen planus. *Curr Opin Dent.* 1991;1:769-72.
3. Boyd AS, Nelder KH. Lichen planus. *J Am Acad Dermatol.* 1991;25:593-619.
4. Bermejo A, Bermejo MD, Roman P, Botella R, Bagan VJ. Lichen planus with simultaneous involvement of the oral cavity and genitalia. *Oral Surg Oral Med Oral Pathol.* 1990;69:209-16.
5. Gandolfo S. Lichen Lichen ruber planus of the oral mucosa: biological and clinical aspects. *Minerva Stomatol.* 1985;34:485-96.
6. Krutchkoff DJ, Eisenberg E. Lichenoid dysplasia: a distinct histopathologic entity. *Oral Surg Oral Med Oral Pathol.* 1985;30:308-15.
7. Andreasen JO. Oral lichen planus I. A clinical evaluation of 115 cases. *Oral Surg Oral Med Oral Pathol.* 1968;25:31-42.
8. Biočina-Lukenda D. Oralni lihen ruber I. Etiologija i patogeneza. *Acta Stomatol Croat.* 2002;36:451-73.
9. Thorn JJ, Holmstrup P, Rindum J, Pindborg JJ. Course of various clinical forms of oral lichen planus: a prospective followup study of 611 patients. *J Oral Pathol.* 1988;17:213-8.
10. Andreasen JO. Oral lichen planus II. A histologic evaluation of ninety - seven cases. *Oral Surg Oral Med Oral Pathol.* 1968;205:158.
11. Greenberg MS, Glick M. Burketova oralna medicina: dijagnoza i liječenje. 1. hrvatsko izdanje, Medicinska naklada Zagreb, 2006.
12. Ognjenović M, Karelović D, Cekić-Arambašin A, Tadin I, Vrebalov-Cindro V. Oral lichen planus and HLA DR. *Coll Antropol.* 1998;22:97-101.
13. Hietanen J, Pihlman K, Forstör L, Linder E, Reunala T. No evidence of hypersensitivity to dental restorative metals in oral lichen planus. *Scan J Dent Res.* 1987;95:320-7.
14. Ostan PO, Anneroth G, Skoglund A. Oral lichen planus in conect with amalgam filings: a clinical, histologic and immunohistochemical study. *Scand J Dent Res.* 1994;102:172-9.
15. Scully C, Epstein J, Porter S, Cox M. Viruses and chronic disorders involving the human oral mucosa. *Oral Surg Oral Med Oral Pathol.* 1991;72:537-44.
16. Jontell M, Watts S, Wallström M, Levin L, Stoberg K. Human papilloma virus in erosive oral lichen planus. *J Oral Pathol Med.* 1990;19:273-7.

17. Powell FC, Rogers RS, Dickson ER. Lichen planus. Primary biliary cirrhosis and lichen planus. *J Am Acad Dermatol*. 1983;9:540-5.
18. Cekić-Arambašin A, Biočina-Lukenda D, Ognjenović M, Topić B. Koliko je oralni lichen ruber (OLR) povezan sa sustavskim bolestima. *Acta Stomatol Croat*. 1998;32:161-81.
19. Cekić-Arambašin A, Biočina-Lukenda D, Lazić-Šegula B. Characteristics of oral lichen in Croatian Population. *Coll Antropol*. 1998;22:73-81.
20. Dhawan SS, Fields K. Lichen planus and ulcerative colitis; is there a relationship? *Int J Dermatol*. 1989;28:534.
21. Rojo-Moreno JL, Bagan JV, Rojo-Moreno J, Donat JS, Milian MA, Yimenez Y. Psychologic factors and oral lichen planus. A psychometric evaluation of 100 cases. *Oral Surg Oral Med Oral Pathol Oral Radiol Endod*. 1998;86:687-91.
22. Burkhart N, Burker E, Burkes EJ, Wolfe L. Assessing the characteristics of patients with oral lichen planus. *JADA*. 1996;127:648-60.
23. Gavic L, Cigic L, Biocina Lukenda D, Gruden V, Gruden Pokupec JS. The role of anxiety, depression, and psychological stress on the clinical status of recurrent aphthous stomatitis and oral lichen planus. *J Oral Pathol Med*. 2014;43:410-7.
24. Biočina-Lukenda D. Oralni lichen ruber II. Imunoreakcija. *Acta Stomatol Croat*. 2002;36:475-8.
25. Boisnic S, Frances C, Branchet M-C, Szpirglas H, Charmpentier YL. Immunohistochemical study of oral lesions of lichen planus: diagnostic and pathophysiologic aspect. *Oral Surg Oral Med Oral Pathol*. 1990;70:462-5.
26. Rodríguez-Núñez J, Blanco-Carrión A, García AG, Rey JG. Peripheral T-cell Subsets in patients with reticular and atrophic – erosive oral lichen planus. *Oral Surg Oral Med Oral Pathol Oral Radiol Endod*. 2001;91:180–8.
27. Walsh LJ, Savage NW, Ishii T, Seymour GJ. Immuno-histologic analysis of epithelial cell populations in oral lichen planus. *J Oral Pathol Med*. 1990;19:177-81.
28. Dekker NP, Lozada-Nur F, Lagenaur LA, MacPhail LA, Bloom CY, Regezi JA. Apoptosis- associated markers in oral lichen planus. *J Oral Pathol Med* 1997;26:170-5.
29. Mravak-Stipetić M, Cekić-Arambašin A, Pirkić A. Patohistološki i morfometrijski parametri u procjeni oralnog lichen rubera. *Acta Stomatol Croat*. 1992;26:185-90.
30. Frances C, Boisnic S, Etienne S, Szpirglas H. Effect of the local application of ciclosporine A on chronic erosive lichen planus of the oral cavity. *Dermatologica* 1988;177:194-5.

31. Sugerman PB, Savage NW. Oral lichen planus: Causes, diagnosis and management. *Aust Dent J.* 2002;47:290-7.
32. Urbizo-Velez J, Rodriguez Perez I, Al-Brecht M, Banoczy J. Comparative histopathological studies in oral lichen planus. *Acta Morphol Hung.* 1990;31:71-81.
33. Bottomley WK, Brown RS, Lavigne GL. A retrospective survey of the oral conditions of 981 patients referred to an oral medicine private practice. *J Am Dent Assoc.* 1990;120:529-33.
34. Jungell P. Oral lichen planus. A review. *Int J Oral Maxillofac Surg.* 1991;20:129-35.
35. Fernández-González F, Vázquez-Álvarez R, Reboiras-López D, Gándara-Vila P, García-García A, Gándara-Rey JM. Histopathological findings in oral lichen planus and their correlation with the clinical manifestations. *Med Oral Patol Oral Cir Bucal.* 2011;16:641-6.
36. Mravak-Stipetić M, Čekić-Arambašin A, Pirkić A, Dobrenić M, Stipetić D. Tendencije učestalosti nekih histopatoloških promjena pri različitim kliničkim oblicima oralnog Lichena Rubera. *Acta Stomatol Croat.* 1994;28:113-20.
37. Aminzadeh A, Jahanshahi G, Ahmadi M. A retrospective comparative study on clinico-pathologic features of oral lichen planus and oral lichenoid lesions. *Dent Res J.* 2013;10:168–72.
38. Shabana AH, El Labban NG, Lee KW, Kramer IRH. Morphometric analysis of suprabasal cells in oral white lesions. *J Clin Pathol.* 1989;42:264-70.
39. Irani S, Monsef Esfahani A, Ghorbani A. Dysplastic change rate in cases of oral lichen planus: A retrospective study of 112 cases in an Iranian population. *J Oral Maxillofac Pathol.* 2016;20:395–9.

8. SAŽETAK

Cilj: Cilj istraživanja bio je ispitati učestalost određenih patohistoloških promjena karakterističnih za OLP u ispitanika s različitim kliničkim oblicima OLP-a te utvrditi postoji li razlika u učestalosti određenih patohistoloških promjena između ispitanika s različitim kliničkim oblicima OLP-a.

Materijal i metode: U istraživanje su uključena 42 pacijenata s kliničkom dijagnozom OLP-a. Ispitanicima je nakon anamneze i kliničkog pregleda uzet biopsijski uzorak patološki promijenjene oralne sluznice. Sve bioptate pregledao je specijalist patologije te izdao pisani patohistološki nalaz u kojem su opisane pojedine patohistološke promjene karakteristične za OLP .

Rezultati: Rezultati ovog istraživanja pokazali su kako je u ukupno 42 ispitanika s kliničkom dijagnozom OLP-a najzastupljeniji bio retikularni oblik, utvrđen u njih 19 (45,24 %), odnosno kombinacija retikularnog s drugim kliničkim oblicima u njih također 19 (45,24 %). Prema patohistološkom nalazu hipekeratoza je nađena u 26 (61,91 %), odebljanje granularnog sloja u 1 (2,38 %), akantoza u spinoznom sloju u 11 (26,19 %), limfociti u spinoznom sloju u 10 (23,81 %), koloidna tjelešca u 10 (23,81 %), vakuolarna degeneracija bazalnog sloja u 1 (2,38 %), stanični infiltrat u bazalnom sloju u 8 (19,05 %), zupci pile u 12 (28,57 %), vrpčaste nakupine limfocita u lamini propriji u 41 (97,62 %) i plazma stanični infiltrat u lamini propriji u 2 (4,76 %) ispitanika.

Zaključci: Temeljem dobivenih rezultata može se zaključiti kako nema značajne razlike u učestalosti određenih patohistoloških promjena između ispitanika s različitim kliničkim oblicima OLP-a, osim u slučaju hiperkeratoze koja se opisuje u 63,2 % uzoraka retikularnog oblika, a u nijednom (0 %) uzorku erozivnog OLP-a.

9. SUMMARY

Thesis Title: Pathohistological findings in different forms of oral lichen

Objective: The aim of this study was to evaluate the incidence of certain OLP characteristic pathohistological changes in patients with different clinical forms of OLP and to determine whether there is a difference in the incidence of certain pathohistological changes between patients with different clinical forms of OLP.

Material and methods: The study included 42 patients with a clinical diagnosis of OLP. After anamnesis and clinical examination, a biopsy sample of pathologically changed oral mucosa was taken. All biopsies were reviewed by a specialist of pathology and released a written pathohistological result that describes some pathohistological changes characteristic of OLP.

Results: The results of this study show that among a total of 42 patients with clinical diagnosis of OLP, the most common was the recitural form that was determined in 19 (45,24 %), or the combination of the reticular and other clinical forms also in 19 (45,24 %) subjects. According to the pathohistological findings, hyperkeratosis was found in 26 (61,91 %), thickening of the granular layer in 1 (2,38 %), acanthosis in stratum spinosum 11 (26,19 %), lymphocytes in stratum spinosum in 10 (23,81 %), colloid bodies in 10 (23,81 %) , vacuolar degeneration of basal cells in 1 (2,38 %), cell infiltrate in basal layer in 8 (19,05 %) , papillomatosis in 12 (28,57 %), lymphocyte infiltration in lamina propria in 41(97,62 %) and plasma cell infiltrate in lamina propria in 2 (4,76 %) patients.

Conclusion: Based on the results, it can be concluded that there is no significant difference in the frequency of certain pathohistological changes between patients with different clinical forms of OLP, except in the case of hyperkeratosis described in 63.2% specimens of reticular form, and none (0%) of erosive OLP.

Ime i prezime : Kristina Hittner

Datum rođenja: 17. srpnja 1992. godine

Mjesto rođenja: Bjelovar, Republika Hrvatska

Državljanstvo: hrvatsko

Adresa stanovanja: Pavleka Miškine 16e, 43000 Bjelovar

Telefon: 0989144313

E-mail : renttih@gmail.com

Obrazovanje:

- 1999. - 2007. III. osnovna škola, Bjelovar
- 1999. - 2006. Osnovna glazbena škola Vatroslava Lisinskog, Bjelovar
- 2007. - 2011. Prirodoslovno - matematička gimnazija, Bjelovar
- 2011. - 2017. Medicinski fakultet Sveučilišta u Splitu, Studij dentalne medicine

Znanja i vještine:

- Poznavanje stranih jezika: engleski jezik
- Rad na računalu (MS Office aplikacije)

Aktivnosti i priznanja:

- Članica studentske udruge "Zubolina"
- Polaznica iTOP seminara u Splitu
- Pasivni sudionik na kongresima poput „3. Međunarodnog kongresa Stomatološkog fakulteta Sveučilišta u Zagrebu“ i „Stomatologija danas“ u Splitu
- Sudionik na skupu predavanja i radionica „Praktična znanja za studente“ na Medicinskom fakultetu u Splitu