

# Obrasci proliferacijske aktivnosti u zametnoj osnovi ljudskog zuba tijekom fetalnog razdoblja razvoja

---

**Stazić, Petra**

**Master's thesis / Diplomski rad**

**2017**

*Degree Grantor / Ustanova koja je dodijelila akademski / stručni stupanj:* **University of Split, School of Medicine / Sveučilište u Splitu, Medicinski fakultet**

*Permanent link / Trajna poveznica:* <https://um.nsk.hr/um:nbn:hr:171:788439>

*Rights / Prava:* [In copyright](#) / [Zaštićeno autorskim pravom.](#)

*Download date / Datum preuzimanja:* **2024-07-10**



*Repository / Repozitorij:*

[MEFST Repository](#)



**SVEUČILIŠTE U SPLITU**  
**MEDICINSKI FAKULTET**

**Petra Stazić**

**OBRASCI PROLIFERACIJSKE AKTIVNOSTI U ZAMETNOJ OSNOVI LJUDSKOG  
ZUBA TIJEKOM FETALNOG RAZDOBLJA RAZVOJA**

**Diplomski rad**

**Akademska godina:**

**2016./ 2017.**

**Mentor:**

**Doc. dr. sc. Darko Kero**

**Split, srpanj 2017.**

**SVEUČILIŠTE U SPLITU**  
**MEDICINSKI FAKULTET**

**Petra Stazić**

**OBRASCI PROLIFERACIJSKE AKTIVNOSTI U ZAMETNOJ OSNOVI LJUDSKOG  
ZUBA TIJEKOM FETALNOG RAZDOBLJA RAZVOJA**

**Diplomski rad**

**Akadska godina:**

**2016./ 2017.**

**Mentor:**

**Doc. dr. sc. Darko Kero**

**Split, srpanj 2017.**

## SADRŽAJ

<b>1. UVOD</b> .....	<b>1</b>
<b>1.1. Razvoj zuba</b> .....	<b>2</b>
<b>1.2. Biljezi proliferacije i staničnog ciklusa</b> .....	<b>5</b>
1.2.1. Biljeg proliferacije Ki67 .....	5
1.2.2. Biljeg staničnog ciklusa p19Ink4d.....	6
<b>2. CILJ ISTRAŽIVANJA I HIPOTEZE</b> .....	<b>8</b>
<b>3. MATERIJALI I METODE</b> .....	<b>10</b>
<b>3.1. Sakupljanje i obrada uzoraka tkiva</b> .....	<b>11</b>
<b>3.2. Protokol za imunoflorescenciju</b> .....	<b>11</b>
<b>3.3. Obrada podataka i analiza fotografija</b> .....	<b>12</b>
<b>4. REZULTATI</b> .....	<b>11</b>
<b>4.1. Obrasci izražaja Ki67 i p19 u zametku ljudskog sjekutića tijekom stadija pupoljka</b> .....	<b>14</b>
<b>4.2. Obrasci izražaja Ki67 i p19 u zametku ljudskog sjekutića tijekom prelaska stadija pupoljka u stadij kape</b> .....	<b>15</b>
<b>4.3. Obrasci izražaja Ki67 i p19 u zametku ljudskog sjekutića tijekom stadija kape.</b> 16	
<b>4.4. Obrasci izražaja Ki67 i p19 u zametku ljudskog sjekutića tijekom ranog stadija zvona</b> .....	<b>17</b>
<b>4.5. Obrasci kolokalizacije Ki67/p19 u zametku ljudskog sjekutića tijekom stadija pupoljka, prijelaza pupoljka u stadij kape, stadija kape i ranog stadija zvona</b> .....	<b>19</b>
<b>5. RASPRAVA</b> .....	<b>23</b>
<b>6. ZAKLJUČAK</b> .....	<b>24</b>
<b>7. POPIS CITIRANE LITERATURE</b> .....	<b>29</b>
<b>8. SAŽETAK</b> .....	<b>31</b>
<b>9. SUMMARY</b> .....	<b>34</b>
<b>10. ŽIVOTOPIS</b> .....	<b>36</b>

## **POPIS KRATICA**

PCNA – jezgreni antigen stanice u proliferaciji

Brdu – bromodeoksiuridin

Cdk – kinaze ovisne o ciklinu

CDKI – inhibitori ciklin-ovisnih kinaza

DAPI – 4'6'-diamino-2-fenilindol

PBS – fosfatni pufer

*Veliku zahvalnost iskazujem svom mentoru, doc. dr. sc. Darku Keri, na potpori i razumijevanju, utrošenom vremenu i strpljenju te korisnim savjetima prilikom pisanja ovog rada.*

*Nadalje, želim se zahvaliti svim doktorima i nastavnom osoblju koji su mi tijekom studiranja prenosili svoje znanje uz stručne i životne savjete.*

*Naposljetku, zahvaljujem se obitelji i svim bližnjima na neograničenoj potpori i razumijevanju koje su mi pružili tijekom studiranja.*

## **1. UVOD**

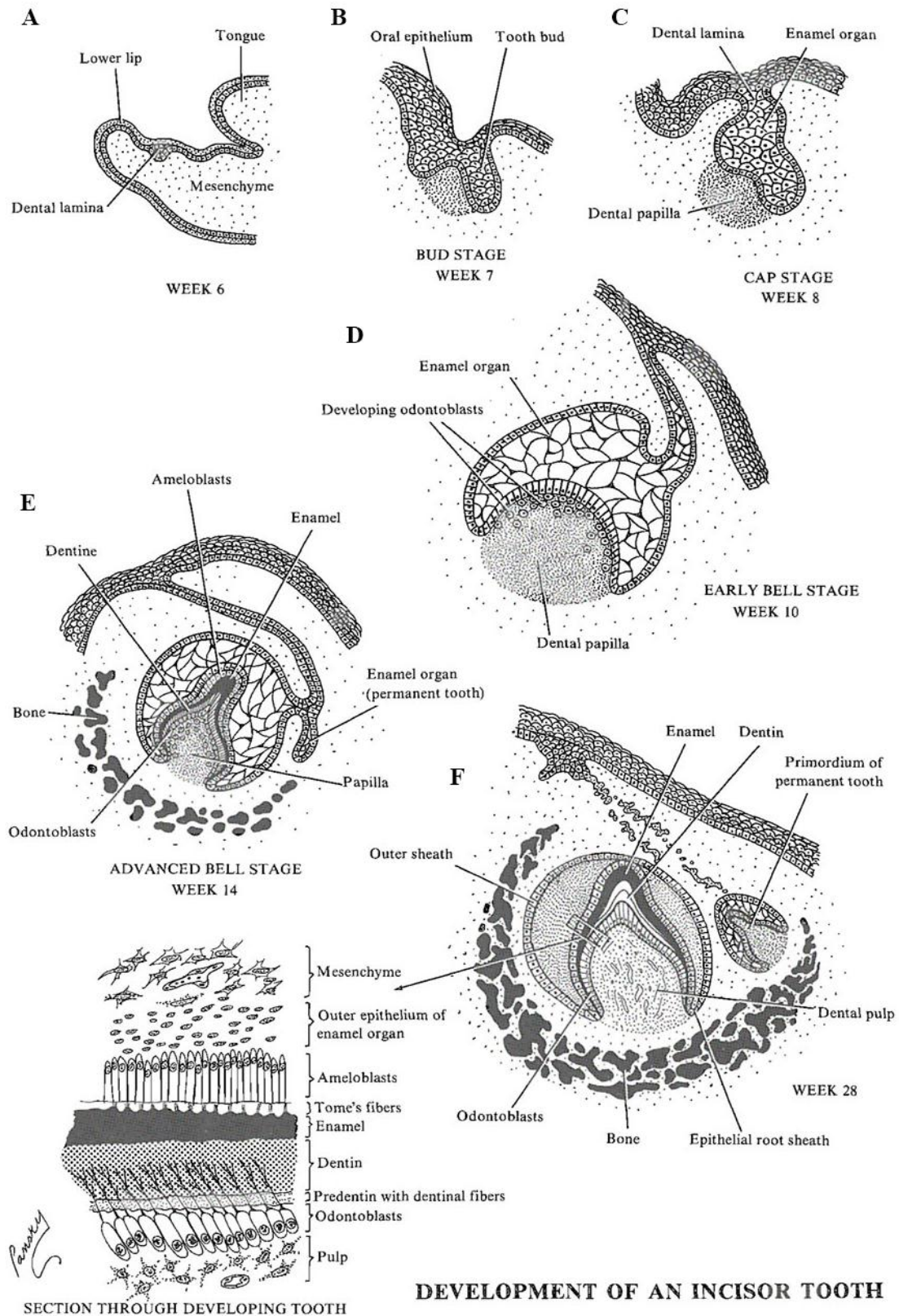
## 1.1. Razvoj zuba

Razvoj ljudskog zuba (odontogeneza) proces je koji započinje formiranjem zubnog zametka, a završava nicanjem zuba do okluzijskog kontakta s antagonistom te formiranjem korijena i potpornih struktura zuba. U ranoj fazi odontogeneze zametak zuba prolazi karakteristične razvojne stadije kao što su stadij incijacije, stadij pupoljka, stadij kape te stadij zvona tijekom kojega se odvija histodiferencijacija i morfodiferencijacija caklinskog organa (1). Za pravilnu izmjenu navedenih stadija presudne su interakcije između epitela primitivne usne šupljine (*stomodeum*) i podležećeg mezenhima u okviru kojih se reguliraju osnovni stanični procesi u tkivima zametka zuba poput stanične proliferacije, diferencijacije i apoptoze (stanična smrt). Indukcijski potencijal za odontogenezu u početku imaju stanice u ograničenim područjima zadebljanja epitela primitivne usne šupljine (dentalne plakode), a nakon inicijalnog urastanja epitela i formiranja zubnih pupoljka odontogenetski potencijal prelazi u podležeći mezenhim, gdje i ostaje tijekom daljnje odontogeneze (2 - 4).

Krajem 5. tjedna intrauterinog života dolazi do migracije mezenhimnih stanica iz kranijalnog neuralnog grebena u područje prvog ždrijelnog luka što potiče proliferaciju (zadebljavanje) jednoslojnog epitela primitivne usne šupljine. Dolazi do formiranja epitelnih ploča koje se spajaju u primarnu epitelnu traku, a daljnjom proliferacijom iz nje nastaju vestibularna i zubna gredica (*lamina vestibularis* i *lamina dentalis*) (slika 1. A). Iz vestibularne gredice razvija se vestibulum, a iz zubne gredice formiraju se zubni zameci (1). Proliferacijom epitelnih stanica dolazi do njihovog urastanja u podležeći mezenhim koji se posljedično počinje zgušnjavati. Kao rezultat toga, početkom 8. tjedna u stadiju pupoljka formiraju se zametci zuba koji se sastoje od epitelnih pupoljaka i zgusnutog podležećeg mezenhima koji ih okružuje (slika 1. B). Tijekom 9. tjedna u svakoj čeljusti postoji deset zubnih zametaka, po jedan za svaki mliječni zub (1, 3, 4). Tijekom stadija kape, u razdoblju između 10. i 14. tjedna, epitelni pupoljci počinju se savijati pokrivajući podležeći mezenhim i u zametku zuba sada se mogu uočiti tri različita tipa tkiva: caklinski organ (epitelno tkivo iz kojeg će se razviti caklina buduće krune zuba), dentalna papila (podležeći kondenzirani mezenhim iz kojeg će se razviti pulpodentinski kompleks buduće krune i korijena zuba) te dentalni folikul koji okružuje caklinski organ i dentalnu papilu, a iz kojeg će se razviti tkiva potpornog aparata zuba (1, 4) (slika 1. C). Tijekom stadija kape s lingvalne strane dentalne lamine svakog zubnog zametka odvajaju se dodatno i novi epitelni pupoljci koji čine osnovu trajnih zubi (sjekutići, očnjaci i pretkutnjaci) (4). U stadiju zvona odvijaju se invaginacija



ograničenih dijelova epitela caklinskog organa i proliferacija dentalne papile zbog čega caklinski organ poprima izgled zvona, a zametak zuba u cjelini se znatno poveća. Ograničeni dijelovi epitela caklinskog organa koji urastaju u dentalnu papilu nazivaju se cervikalnim (vratnim) petljama i nalaze se na spoju unutarnjeg caklinskog epitela (sloj stanica caklinskog organa na sučelju s dentalnom papilom) i vanjskog caklinskog epitela (sloj stanica caklinskog organa na sučelju s dentalnim folikulom). Općenito, cervikalne petlje upravljaju rastom krune, a nakon formiranja krune i rastom korijena. Stanice u unutrašnjosti caklinskog organa gube morfološka obilježja epitelnih stanica zbog nakupljanja tkivne tekućine te poprimaju izgled mezenhimnih stanica s dugačkim izdancima i formiraju tkivo koje se naziva *reticulum stellatum* (zvjezdolika mrežica, caklinska pulpa) (1, 4). U stadiju zvona započinje proces histodiferencijacije koji podrazumijeva postupno ograničavanje proliferativne aktivnosti u tkivima caklinskog organa i dentalne papile čime jedan dio stanica u tkivima preuzima svoje genetski determinirane funkcije. Diferencijacija stanica najprije se počinje odvijati u području vrška buduće krune zuba, gdje se stanice unutarnjeg caklinskog epitela diferenciraju u preameloblaste, a stanice dentalne papile u preodontoblaste, što postupno u gradijentu napreduje prema cervikalnim petljama (slika 1. D, E). Faza apozicije i mineralizacije tvrdih zubnih tkiva započinje diferencijacijom preameloblasta i preodontoblasta u ameloblaste i odontoblaste. Ove stanice usklađeno izlučuju organski matriks cakline (ameloblasti) i dentina (odontoblasti) nakon čega slijedi njegova mineralizacija (slika 1. F). Maturacija (sazrijevanje) tvrdih zubnih tkiva odvija se i nakon nicanja krune zuba usporedno s rastom i razvojem korijena u različitom trajanju ovisno o tipu zuba (1).



Slika 1. Razvoj sjekutića (A-stadij dentalne lamine; B-stadij pupoljka; C-stadij kape; D-rani stadij zvona; E-kasni stadij zvona; F-stadij apozicije i mineralizacije krune). Preuzeto iz (5).

## 1.2. Biljezi proliferacije i staničnog ciklusa

U opisanim ranim stadijima odontogeneze odvijaju se osnovni stanični i tkivni procesi koji uključuju proliferaciju stanica, diferencijaciju stanica, apoptozu (staničnu smrt) te epitelno-mezenhimske interakcije, što je općenito ključno za razvoj svakog organa pa tako i zuba (6, 7). Morfodiferencijacija i histodiferencijacija tijekom embriogeneze predstavljaju ravnotežu između proliferacije progenitorskih stanica i njihove diferencijacije u zrele stanice. Takva ravnoteža omogućava progenitorskoj populaciji da postigne potrebni broj stanica kojima će se osigurati odgovarajuća veličina i pravilna diferencijacija tkiva. Eliminacija stanica programiranom staničnom smrću također doprinosi veličini, obliku i pravilnoj diferencijaciji tkiva (8).

Proliferacija je kontinuirano stvaranje novih stanica ubrzanim i uzastopnim mitotskim diobama. Proces stanične diobe pažljivo je reguliran nizom događaja u sklopu staničnog ciklusa. Stanični ciklus se sastoji od četiri faze: G1, S, G2 i M. U G1 fazi (G od eng. *gap*: praznina, međuprostor) stanica je metabolički aktivna i neprestano raste, ali bez replikacije stanične DNA. Nakon G1 faze slijedi S faza (S od eng. *synthesis*: sinteza, spajanje) u kojoj dolazi do replikacije stanične DNA. U G2 fazi odvija se sinteza proteina potrebna za pripremu i prelazak stanice u M fazu (M od eng. *mitosis*: mitozu), odnosno konačnu diobu stanice na dvije stanice kćeri (9, 10).

### 1.2.1. Biljeg proliferacije Ki67

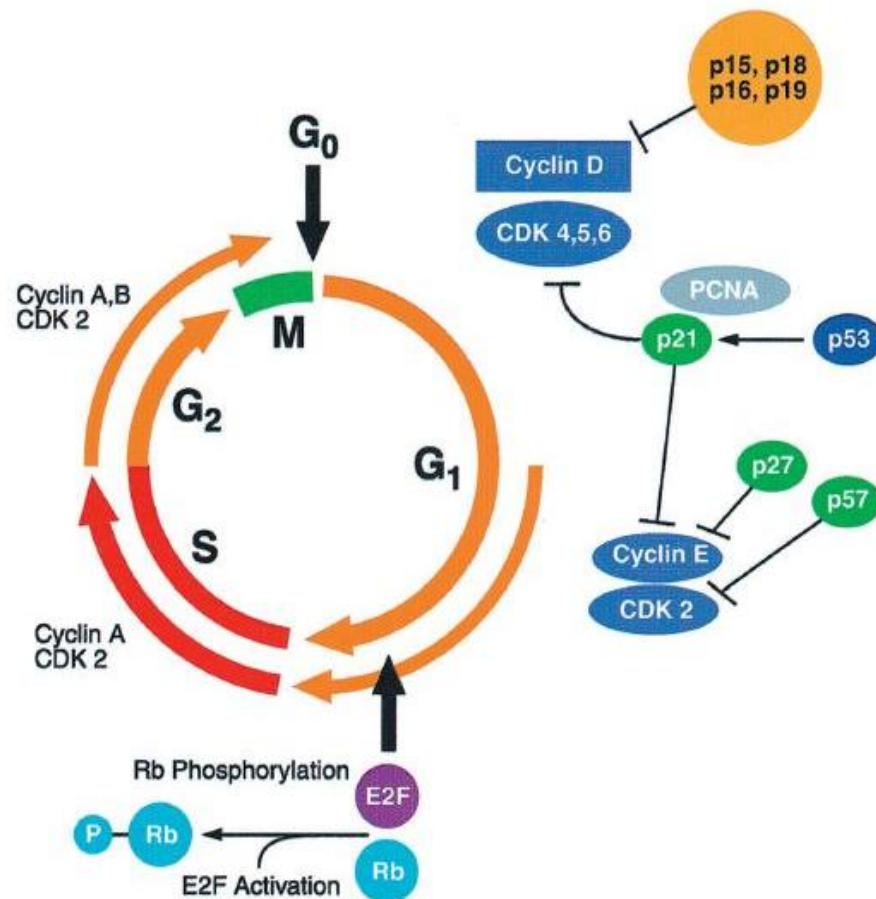
Stanice u fazi proliferacije izražavaju različite antigene koji se mogu imunohistokemijski detektirati odgovarajućim protutijelima. Najčešće korišteni biljezi za prikazivanje stanica u fazi proliferacije su PCNA, BrdU i Ki67. Jezgreni antigen stanice u proliferaciji (eng. *Proliferating cell nuclear antigen*, PCNA) prisutan je tijekom G1, S i G2 faze, a odsutan tijekom mitoze (11, 12). Međutim, čimbenici rasta ili oštećenja DNA koja se događaju izvan staničnog ciklusa mogu uzrokovati povećan izražaj PCNA i tako pokazati veću proliferativnu aktivnost stanica nego što ona u stvarnosti jest (13). Bromodeoksiuridin (BrdU) je biljeg stanica koje se nalaze u S fazi staničnog ciklusa, a dodatno se koristi i za procjenu kinetike staničnog ciklusa. Međutim, klinička upotreba BrdU je ograničena jer zahtijeva živo tkivo i korištenje radioaktivnih materijala za prikazivanje signala (11). Zbog navedenih razloga protutijelo na Ki67 se smatra pouzdanijim i praktičnijim

imunohistokemijskim biljegom za prikazivanje stanične proliferacije. Monoklonsko protutijelo Ki67 je prvi put u suradnji s kolegama opisao Johannes Gerdes 1983. godine i predložio njegovo korištenje kao biljega proliferacije (13). Ki67 je nehistski jezgri protein koji je izražen tijekom svih aktivnih faza staničnog ciklusa (G1, S, G2 i mitoze), ali se ne može pronaći u stanicama koje su u fazi mirovanja (G0). Tijekom G1, S i G2 faze nalazi se isključivo u jezgri dok se tijekom mitoze premješta na površinu kromosoma. To ga čini izvrsnim biljegom u procjeni udjela rasta u bilo kojoj ljudskoj staničnoj populaciji te za razlikovanje stanica koje su u fazi proliferacije od onih koje nisu proliferacijski aktivne (14, 15). Nadalje, Ki67 se koristi i kao dijagnostički biljeg za prikazivanje proliferativne aktivnosti u neoplastičnim tkivima kao što su gliom te karcinom prostate i dojke, a njegova povećana izraženost povezuje se i s napredovanjem bolesti oralne sluznice. Do sada je korišten kao biljeg proliferacije u nekoliko istraživanja odontogenih cista i stoga se može smatrati pouzdanim pokazateljem proliferacije i u tkivima zametka ljudskoga zuba (15-17).

### 1.2.2. Biljeg staničnog ciklusa p19Ink4d

Osim proliferacije, važan proces tijekom odontogeneze jest stanična diferencijacija koja omogućuje nezrelim stanicama zubnog zametka da postanu specijalizirane i na taj način stvaraju morfološki i funkcijski različita tkiva. Dok stanična proliferacija općenito omogućava rast zubnog zametka, prestankom proliferacije započinje diferencijacija stanica unutar pojedinih tkiva zubnog zametka (3, 7).

Odvijanje staničnog ciklusa strogo je regulirano u tzv. kontrolnim točkama što omogućava pravilnu izmjenu pojedinih faza staničnog ciklusa. Glavnu ulogu u kontrolnim mehanizmima staničnog ciklusa imaju ciklini i kinaze ovisne o ciklinu (Cdk), odnosno njihovi heterodimeri koji stvaraju aktivne komplekse što je nužno za normalno odvijanje staničnog ciklusa u stanicama koje proliferiraju. Aktivnost Cdk i sposobnost stvaranje aktivnih kompleksa sa ciklinima pozitivno se regulira fosforilacijom, a negativno Cdk inhibitorima (CDKI). U sisavaca, a tako i u čovjeka, postoje dvije obitelji CDKI, Cip/Kip i Ink4. Cip/ Kip obitelj ima sposobnost vezivanja za sve dosad poznate Cdk-ciklin komplekse, a Ink4 obitelj inhibira aktivnost Cdk4 i Cdk6 koji su u kombinaciji sa ciklinima tipa D odgovorni za prijelaz stanice iz G1 u S fazu. Ink4 obitelj se sastoji od četiri predstavnika: p16(Ink4a), p15(Ink4b), p18(Ink4c) i p19(Ink4d) (slika 2.) (9).



Slika 2. Molekularna regulacija staničnog ciklusa. Preuzeto iz (18).

P19Ink4d (dalje u tekstu p19) snažno je izražen u odraslom tkivu, a njegov gubitak ili nedostatna funkcija je opisana u različitim tipovima novotvorina poput hepatocelularnog karcinoma, glioblastoma, leukemije i adenokarcinoma pluća što ujedno upućuje i na njegovu funkciju kao tumor supresora (19). S obzirom da kontrolira jednu od kritičnih točaka staničnog ciklusa na način da blokira prijelaz iz G<sub>1</sub> u S fazu, p19 se smatra važnim regulatorom proliferacijske aktivnosti tijekom embrionalnog i fetalnog razdoblja razvoja. Stoga, postojanje njegovog izražaja u tkivima u razvoju upućuje na moguću diferencijaciju progenitorskih stanica jer normalna stanična diferencijacija započinje kada stanice izlaze iz staničnog ciklusa upravo tijekom G<sub>1</sub> faze. Zbog toga, p19 se koristio kao negativni biljeg proliferacijske aktivnosti u istraživanjima razvoja mišjeg zuba (20). Naime, smanjeni izražaj p19 pratila je pojačana proliferacijska aktivnost u tkivima zubnog zametka, dok je porast izražaja p19 rezultirao manjkom proliferacijske aktivnosti i pojačanom diferencijacijom progenitorskih stanica (20, 21). Sukladno tome, p19 može se koristiti kao mjerodavan pokazatelj proliferacijske i diferencijacijske aktivnosti tijekom odontogeneze.

## **2. CILJ ISTRAŽIVANJA I HIPOTEZE**

Cilj istraživanja bio je prikazati obrasce proliferacijske aktivnosti stanica u zametcima ljudskog zuba tijekom razvojnih stadija pupoljka, kape i zvona. Nadalje, s obzirom da se zametci mišjih zubi koriste kao glavni model za istraživanje ranog razvoja zuba i s obzirom na sličnosti u regulacijskim molekularnim mehanizmima vezanima za odontogenezu, cilj je bio usporediti nalaze izražaja Ki67 i p19 u zametku ljudskog zuba s izražajem istih čimbenika opisanih u prethodno provedenim istraživanjima na zametcima mišjeg zuba temeljem pregleda znanstvene literature.

*Nulte hipoteze* ovog istraživanja su sljedeće:

1. Izražaj Ki67 kao biljega proliferacije i izražaj p19 kao inhibitora proliferacije se očekuje na različitim mjestima u zametku ljudskog zuba tijekom svih ispitivanih razvojnih stadija pri čemu se izražajni obrasci Ki67 i p19 ne bi trebali preklapati, tj. trebali bi prikazivati obrnute trendove.
2. Ne očekuju se razlike u obrascima izražaja Ki67 i p19 između ljudskih i mišjih zametaka zuba.

### **3. MATERIJALI I METODE**



### 3.1. Sakupljanje i obrada uzoraka tkiva

U svrhu istraživanja korišteni su uzorci tkiva uzeti iz deset ljudskih fetusa starih 7, 8/9, 10 i 14 tjedana trudnoće dobivenih nakon spontanijeh pobačaja i ektopičnih trudnoća te preuzetih s Odjela patologije KBC-a Split. Uzorci su čuvani kao dio arhivske zbirke Zavoda za anatomiju, histologiju i embriologiju Medicinskog fakulteta u Splitu u obliku histoloških rezova pohranjenih na temperaturi od  $-24^{\circ}\text{C}$ . U skladu s Helsinškom deklaracijom (22), Etičko povjerenstvo KBC-a Split dalo je odobrenje za obradu tkiva. Imunohistokemijska analiza provedena je na fetalnom tkivu u području glave odnosno dijelova čeljusti koji su sadržavali zubne zametke. Uzorci tkiva su uklopljeni u parafin i rezani mikrotomom u transvezalnoj i frontalnoj ravnini. Rezovi debljine  $7\ \mu\text{m}$  postavljeni su na mikroskopska stakalca i pregledani Olympus BX51 svjetlosnim mikroskopom. Nakon što se tkivo uklopilo u parafin svaki deseti rez se bojavao hemalaun-eozinom (orijentacijski rezovi) radi provjere očuvanja tkiva i uvida u strukture koje su zahvaćene rezom.

### 3.2. Protokol za imunoflorescenciju

Rezovi tkiva su deparafinirani po standardnom protokolu ksilenom i etanolom (u koncentracijama etanola od 100%, 95%, 70% i 50%) te rehidrirani u destiliranoj vodi. Nakon toga preparati su ostavljeni 30 minuta u 0, 1% otopinu vodikovog peroksida u svrhu poništavanja aktivnosti endogene peroksidaze. Rezovi su kratko isprani u fosfatnom puferu (PBS) i potom stavljeni u natrijev citratni pufer u kojem su zagrijani 15 minuta u mikrovalnoj pećnici na  $95^{\circ}\text{C}$ , a zatim ostavljeni na sobnoj temperaturi da se ohlade. Nakon bojanja primarnim protutijelima, monoklonskim protutijelom za Ki67 (mouse Ki67, anti-human; 1:50, DAKO, Glostrup, Danska) i monoklonskim protutijelom za p19 (rabbit p19Ink4d, anti-human; 1:300, ab93287, Abcam, UK), preparati su inkubirani 24 sata u tamnoj komori. Potom su preparati bojani sekundarnim protutijelima, za prikazivanje Ki67 koristio se Alexa Fluor 488 (ZELENO, 1:400, ab150105, Abcam, UK), a za prikazivanje p19 Alexa Fluor 594 (CRVENO, 1:300, ab, Abcam, UK). Nakon stavljanja sekundarnih protutijela, slijedila je inkubacija od 1 sat u tamnoj komori. Kada je inkubacija završila, rezovi su isprani PBS-om i obojani 4'6'-diamidino-2-fenilindolom (DAPI) 1-2 minute da bi se prikazale stanične jezgre. Zatim su preparati nakratko isprani u destiliranoj vodi i posušeni te su preko njih stavljena pokrovnna stakalca.

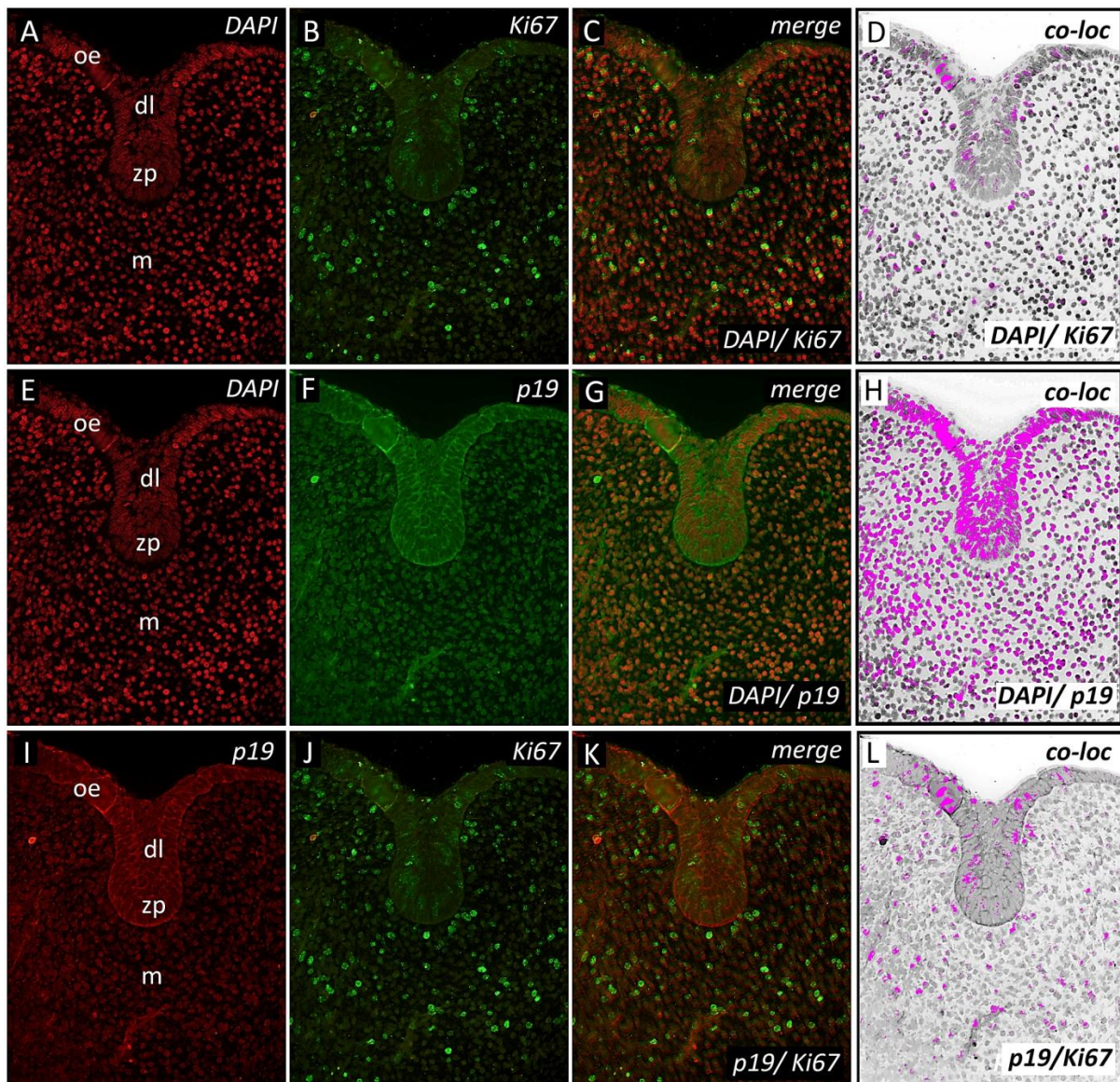
### 3.3. Obrada podataka i analiza fotografija

Preparati su fotografirani SPOT Insight kamerom postavljenom na Olympus BX51 fluorescencijski mikroskop. Izvorne slike dobivene su Cella® softverom, a potom obrađene u AdobePhotoshop® CS6. Plava imunoflorescencija (bojanje jezgara DAPI-jem) je promijenjena u crvenu, a crvena imunoflorescencija (p19) je promijenjena u zelenu. Inverzija boja nije rađena za zelenu imunoflorescenciju (Ki67). Superponiranjem slika (*merge*) prema slijedu crveni DAPI/zeleni Ki67, crveni DAPI/zeleni p19 i crveni p19/zeleni Ki67 te obrađivanjem istih u ImageJ softveru vizualno i grafički procijenjivala se izražajna domena ispitivanih čimbenika, odnosno njihova kolokalizacija temeljem korelacije intenziteta izražaja čimbenika u tkivima. Analiza intenziteta korelacije izražaja ispitivanih čimbenika u tkivima izvedena je zasebno određenim područjem interesa (ROI eng. *region of interest*) na superponiranim slikama da bi se iz analize isključilo tkivo koje okružuje zubne zametke. Kako bi se izbjeglo lažno pozitivno preklapanje signala iz različitih staničnih odjeljaka (citoplazma/jezgra), analiza intenziteta korelacije izvedena je na superponiranim slikama isključivo pri povećanjima od x20 i x40 (23, 24).

#### **4. REZULTATI**

#### 4.1. Obrasci izražaja Ki67 i p19 u zametku ljudskog sjekutića tijekom stadija pupoljka

Tijekom 7. tjedna intrauterinog života zubni zametak se nalazi u stadiju pupoljka. Proliferacijski aktivne stanice pozitivne na Ki67 se uočavaju podjednako u zubnom pupoljku, oralnom epitelu i dentalnom mezenhimu (slika 2. B-C, J-K). Umjereni citoplazmatski izražaj p19 može se uočiti u zubnom pupoljku i oralnom epitelu, dok je nešto slabije zastupljen u mezenhimu čeljusti koji se nalazi ispod i oko zubnog pupoljka (slika 2. F-G, I, K).

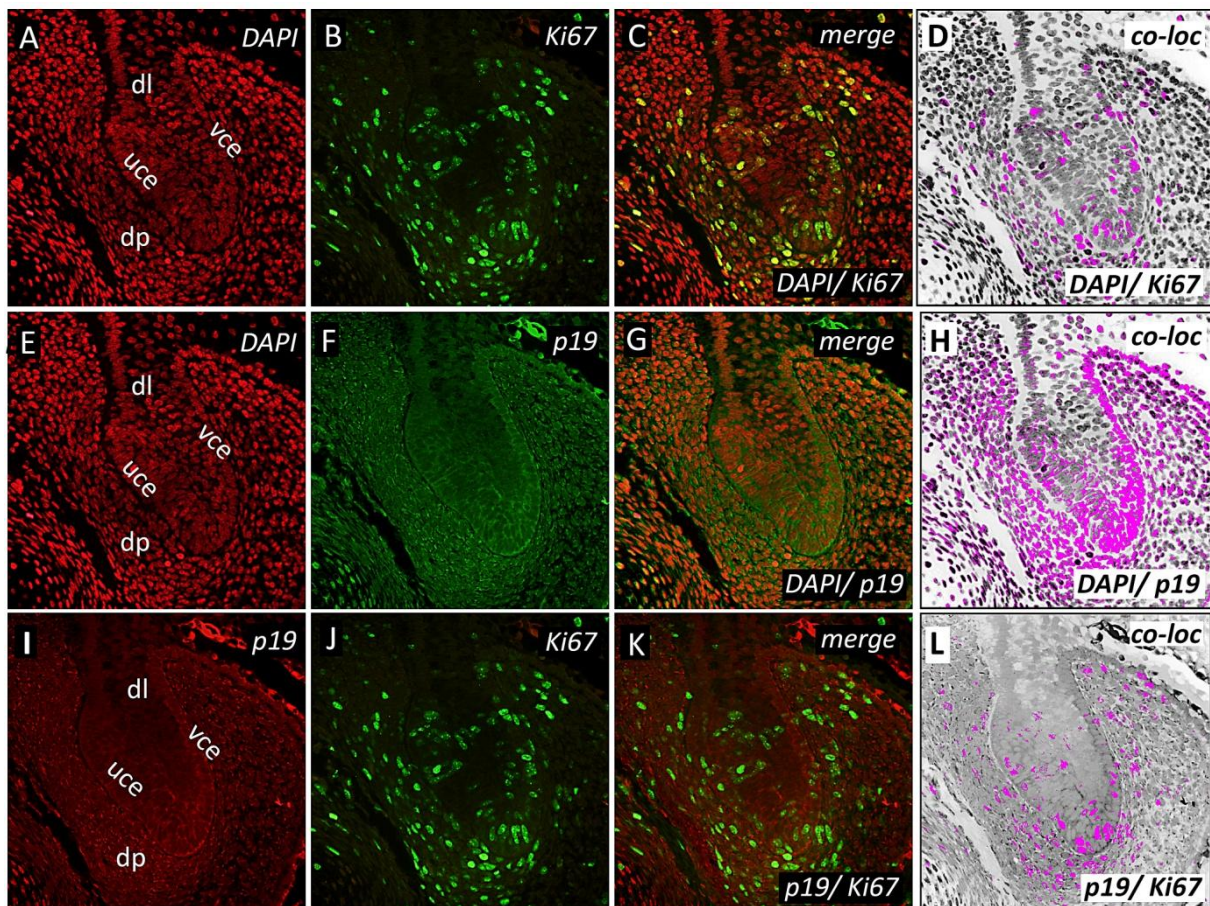


Slika 3. Obrasci izražaja Ki67 i p19 u stadiju pupoljka (uvećanje x40).

oe-oralni epitel; dl-dentalna lamina; zp-zubni pupoljak; m-mezenhim; *merge*-superponiranje; *co-loc*-kolokalizacija

#### 4.2. Obrasci izražaja Ki67 i p19 u zametku ljudskog sjekutića tijekom prelaska stadija pupoljka u stadij kape

Prelazak stadija pupoljka u stadij kape odvija se između 8. i 9. tjedna intrauterinog života kada dolazi do savijanja epitela na vršku pupoljka i posljedičnog stvaranja unutarnjeg i vanjskog caklinskog epitela, te zgušnjavanja čeljusnog mezenhima ispod i oko pupoljka čime započinje stvaranje dentalne papile. Proliferacijski aktivne stanice pozitivne na Ki67 zastupljene su podjednako u unutarnjem i vanjskom caklinskom epitelu, na njihovom spoju te u dentalnoj papili (slika 3. B-C, J-K). Srednje jak izražaj p19 se primjećuje unutar vanjskog i unutarnjeg caklinskog epitela, na njihovom spoju te u dentalnoj papili, a nešto je slabiji u području dentalne lamine (slika 3. F-G, I, K).

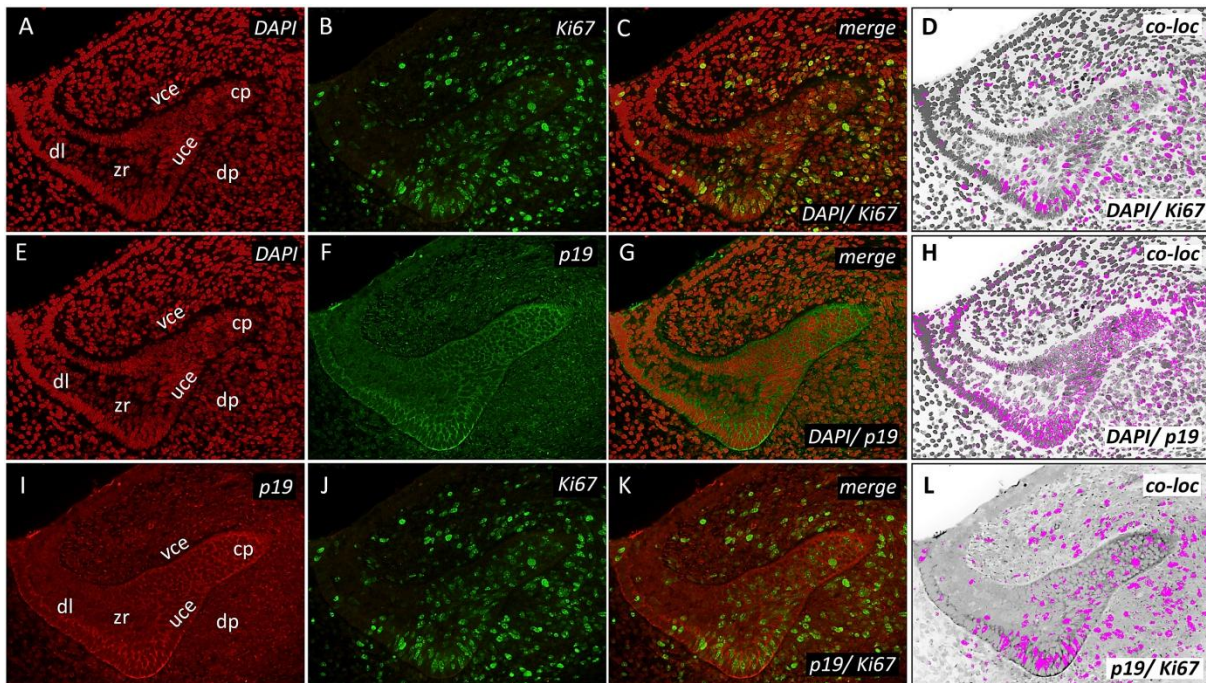


Slika 4. Obrasci izražaja Ki67 i p19 za vrijeme prijelaza pupoljka u stadij kape (uvećanje x20).

dl-dentalna lamina; vce-vanjski caklinski epitel; uce-unutarnji caklinski epitel; dp-dentalna papila; *merge*-superponiranje; *co-loc*-kolokalizacija

#### 4.3. Obrasci izražaja Ki67 i p19 u zametku ljudskog sjekutića tijekom stadija kape

Zametak zuba se nalazi u stadiju kape tijekom 10. tjedna intrauterinog života kada se na mjestu spoja unutarnjeg i vanjskog caklinskog epitela formira cervikalna petlja, a u unutrašnjosti epitelnog dijela zametka zuba stanice se počinju međusobno udaljavati i formirati zvjezdasti retikulum. Proliferacijski aktivne stanice pozitivne na Ki67 se i dalje jasno vide, zastupljene u velikom broju u epitelnim i mezenhimnim dijelovima zubnog zametka (slika 4. B-C, J-K). Izražaj p19 najintenzivniji je u području cervikalnih petlji i vanjskog caklinskog epitela, umjeren u dentalnoj papili, a nešto slabiji u unutarnjem caklinskom epitelu (slika 4. F-G, I, K).

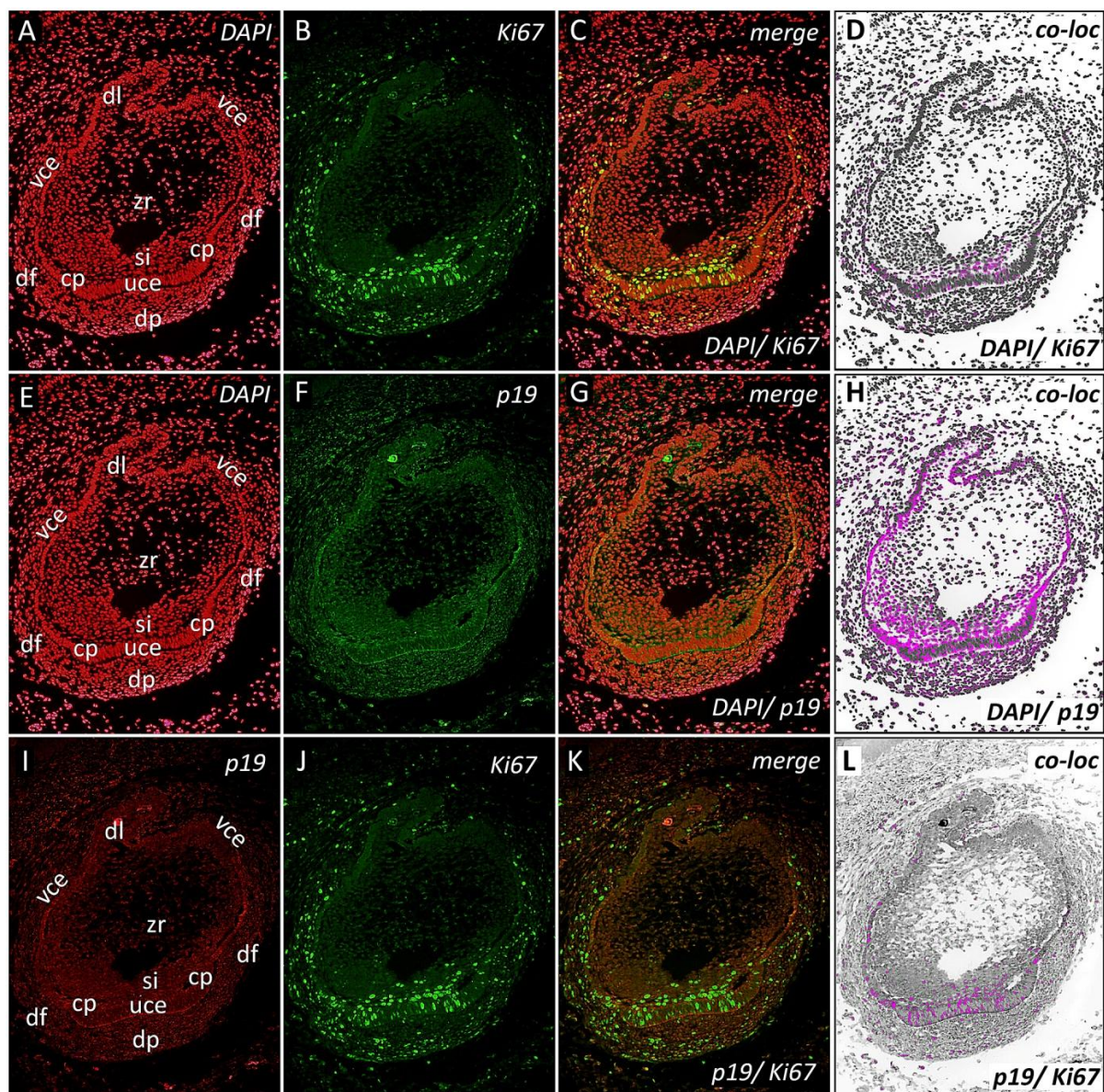


Slika 5. Obrasci izražaja Ki67 i p19 u stadiju kape (uvećanje x20).

dl-dentalna lamina; vce-vanjski caklinski epitel; uce-unutarnji caklinski epitel; zr-zvjezdasti retikulum; cp-cervikalna petlja; dp-dentalna papila; *merge*-superponiranje; *co-loc*-kolokalizacija

#### **4.4. Obrasci izražaja Ki67 i p19 u zametku ljudskog sjekutića tijekom ranog stadija zvona**

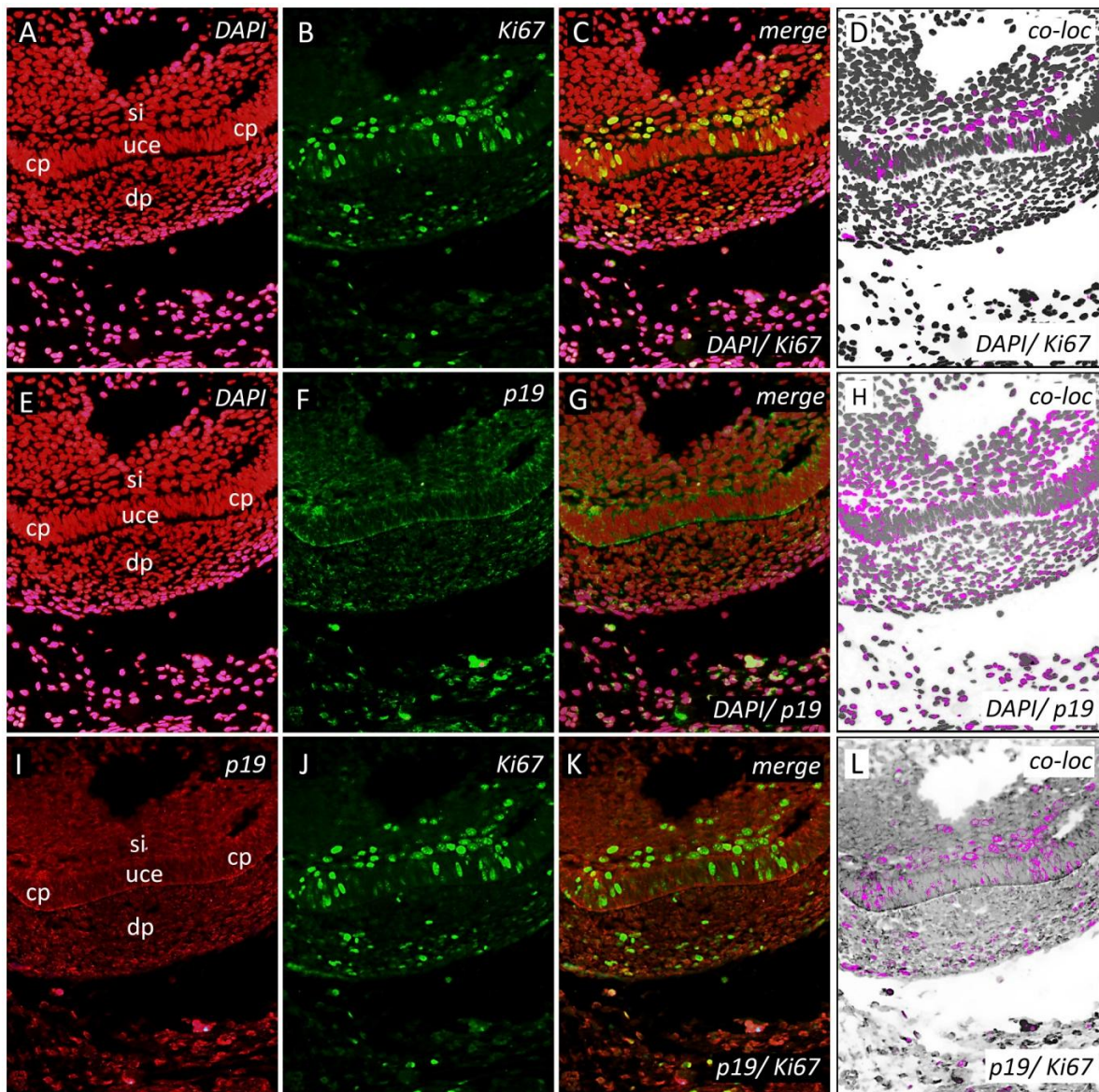
U 14. tj. intrauterinog života zametak zuba se nalazi u ranom stadiju zvona. U odnosu na prethodni stadij, zametak zuba se znatno povećao. Epitelni dio zametka formira caklinski organ kojeg čine unutarnji i vanjski caklinski epitel te zvjezdasti retikulum između njih. Također se primjećuje sloj zgusnutih stanica vretenastog oblika između unutarnjeg caklinskog epitela i stanica zvjezdastog retikuluma, tzv. stratum intermedium. Cervikalne petlje sve više se razvijaju i urastaju prema dentalnoj papili, a oba tkiva okružuju stanice dentalnog folikula. Proliferacijski aktivne stanice pozitivne na Ki67 najvećim dijelom se nalaze u unutarnjem caklinskom epitelu u području budućeg incizalnog brida, pridruženim stanicama stratuma intermediuma i u cervikalnim petljama (slika 5. B-C, J-K) (slika 6. B-C, J-K). Umjereno jaki izražaj p19 se može primjetiti u istim dijelovima caklinskog organa kako je opisano za stanice pozitivne na Ki67, ali i u dentalnoj papili i to na sučelju sa unutarnjim caklinskim epitelom u području budućeg incizalnog brida (slika 5. F-G, I, K) (slika 6. F-G, I, K).



Slika 6. Obrasci izražaja Ki67 i p19 u ranom stadiju zvana (uvećanje 10x).

dl-dentalna lamina, vce-vanjski caklinski epitel; uce-unutarnji caklinski epitel; zr-zvezdasti retikulum; si-stratum intermedium; cp-cervikalna petlja; df-dentalni folikul; dp-dentalna papila; *merge*-superponiranje; *co-loc*-kolokalizacija





Slika 7. Obrasci izražaja Ki67 i p19 u ranom stadiju zvona na području unutarnjeg caklinskog epitela i cervikalnih petlji (uvećanje x20).

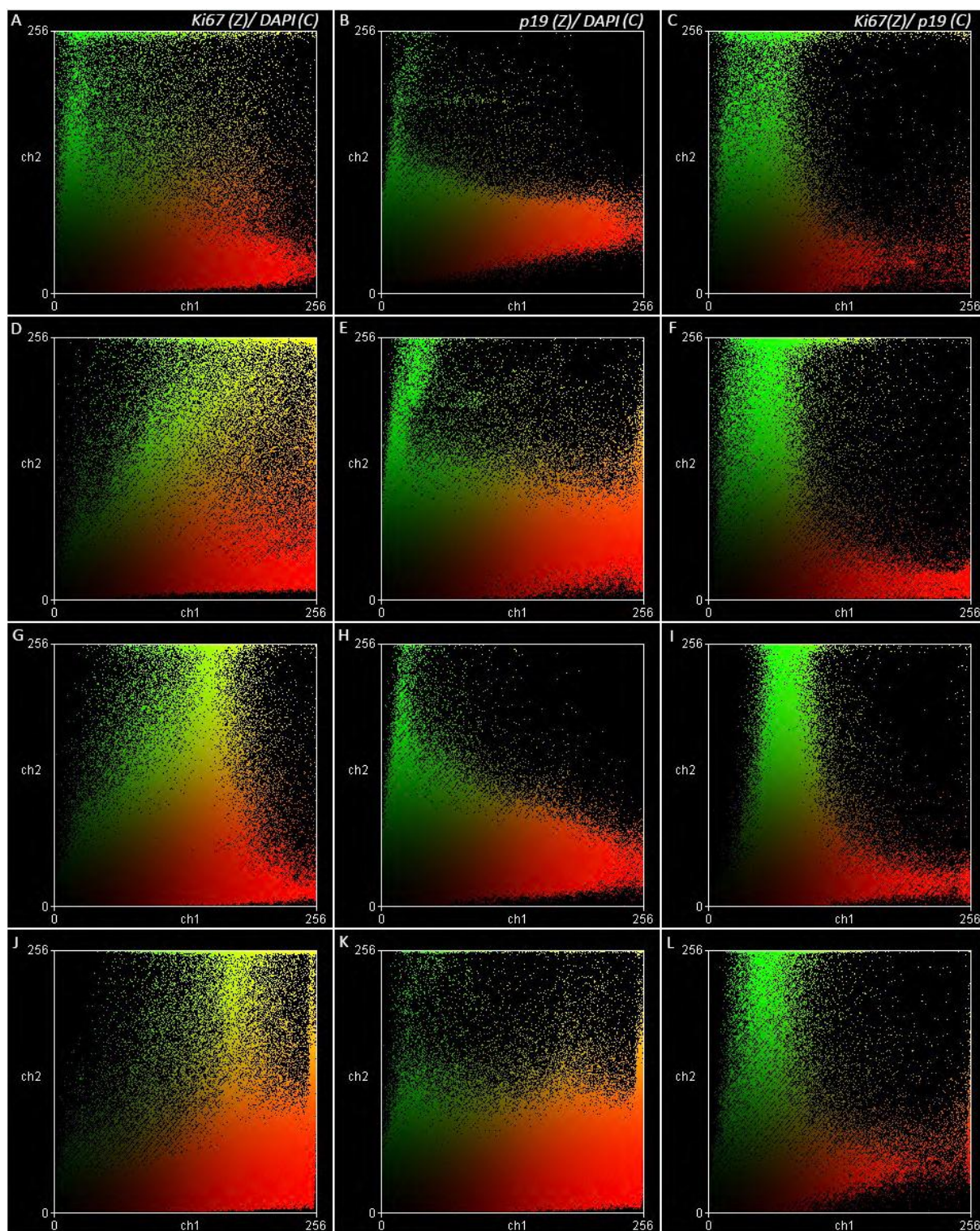
si-stratum intermedium; uce-unutarnji caklinski epitel; cp-cervikalna petlja; dp-dentalna papila; *merge*-superponiranje; *co-loc*-kolokalizacija

#### 4.5. Obrasci kolokalizacije Ki67/p19 u zametku ljudskog sjekutića tijekom stadija pupoljka, prijelaza pupoljka u stadij kape, stadija kape i ranog stadija zvona

Tijekom stadija pupoljka, izražaj Ki67 i p19 djelomično se preklapao u pojedinim dijelovima oralnog epitela, dentalne lamine, zubnog pupoljka i mezenhima (slika 2. L). Za vrijeme prijelaza pupoljka u stadij kape njihova kolokalizacija je bila nešto izraženija,

poglavito u dentalnoj papili te spoju unutarnjeg i vanjskog caklinskog epitela, dok je pomalo slabija bila u dijelovima unutarnjeg i vanjskog caklinskog epitela (slika 3. L). Tijekom stadija kape, izražaj Ki67 i p19 preklapao se u područjima cervikalnih petlji i dentalnoj papili te mezenhimu čeljusti (slika 4. L). Kada je zametak zuba bio u ranom stadiju zvona, izražaj Ki67 i p19 je postao ograničen na unutarnji caklinski epitel, stratum intermedium, cervikalne petlje i dijelove vanjskog caklinskog epitela blizu cervikalnih petlji. Mjestimično se njihov izražaj preklapao u dentalnoj papili i dentalnom folikulu (slika 5. L, slika 6. L).

Uspoređujući obrasce izražaja Ki67 i p19 sa DAPI-jem koji boja stanične jezgre, vidljivo je da Ki67 ima pretežno jezgreni obrazac izražaja (slika 7. A, D, G, J) dok je p19 izražen u citoplazmatskom odjeljku stanice (perinuklearni obrazac) (slika 7. B, E, H, K) što se može uočiti na dijagramu rasipanja kao manjak korelacije (manjak žute boje) (slika 7. C, F, I, L). Stoga, unatoč njihovoj zajedničkoj aktivnosti u pojedinim područjima zubnog zametka vidljivo je da se Ki67 i p19 ne izražavaju u istom staničnom odjeljku iako ovi čimbenici mogu biti istovremeno izraženi u istim tkivima.



Slika 8. Obrasci izražaja Ki67 i p19 prikazani na dijagramu rasipanja. Na x-osi nalaze se crveni (C) kanali, a na y-osi zeleni (Z) kanali. Žuta boja označava kolokalizaciju dvaju faktora, odnosno prisutnost dvaju faktora, ne samo u istom tkivu, već i u istom staničnom odjeljku (jezgra /citoplazma)

Tablica 1. Izražaj p19 u epitelnim i mezenhimnim dijelovima zametka ljudskog sjekutića u razdoblju od 7. do 14. gestacijskog tjedna.

Dijelovi zametka zuba Dob (tjedni)	Epitelni								Mezenhimni		
	zp	dl	uce	vce	zr	cp	si	oe	dp	df	m
7	++	++	*	*	*	*	*	++	*	*	+
8/9	++	+	++	++	*	*	*	+	++	+	+
10	*	+	+	+++	-	+++	*	+	++	-	+
14	*	+	+	+	-	++	+	+	+	+	+

Legenda: zp-zubni pupoljak; dl-dentalna lamina; uce-unutarnji caklinski epitel; vce-vanjski caklinski epitel; zr-zvezdasti retikulum; cp-cervikalna petlja; si-stratum intermedium; oe-oralni epitel; dp-dentalna papila; df-dentalni folikul; m-čeljusni mezenhim. Izražaj: - (odsutan); + (slab); ++ (umjeren); +++ (jak); \* (nepostojanje strukture/tkiva u razvojnom stadiju)

## **5. RASPRAVA**

Na temelju rezultata dobivenih analizom imunoflorescentnih slika vidljivo je da se, unatoč normalnoj raspodjeli proliferacijski aktivnih stanica pozitivnih na Ki67, izražaj p19 kao regulatora staničnog ciklusa te inhibitora proliferacije ne prikazuje u zametku ljudskog zuba na očekivani način. Proliferacijski aktivne stanice pozitivne na Ki67 nalaze se u epitelnim i mezenhimnim dijelovima zametka pri čemu je ta raspodjela najograničenija tijekom ranog stadija zvona. U isto vrijeme, p19 je izražen u svim dijelovima zubnog zametka, ali je njegova jačina bila drugačija ovisno o stadiju razvoja zuba (tablica 1.). Ki67, kao jezgreni antigen, bio je izražen podjednako u zubnim tkivima i epitelnog i mezenhimnog porijekla od stadija pupoljka pa nadalje. Nasuprot tome, izražaj p19 u stadiju pupoljka bio je znatno jači u epitelnim dijelovima zametka, a kako je razvoj zametka napredovao prema stadiju kape i zvona tako je i izražaj p19 postajao zamjetniji i u tkivima mezenhimnog porijekla (dentalna papila, dentalni folikul). Sukladno tome, vidljivo je da se raspodjela proliferacijski aktivnih stanica pozitivnih na Ki67 djelomično preklapala s izražajem p19 u svim ispitivanim stadijima razvoja zametka ljudskog zuba. Najizraženije preklapanje (kolokalizacija) izražaja oba biljega zabilježeno je na sučelju epitelnog i mezenhimnog dijela zametka zuba, odnosno, u području unutarnjeg caklinskog epitela, cervikalnih petlji i dentalne papile, dakle u proliferacijski izrazito aktivnim područjima zametka ljudskog zuba.

Činjenicu da je izražaj p19 u zametku ljudskog zuba prisutan i u tkivima s jakom proliferacijskom aktivnosti, jednim dijelom potvrđuju i funkcijske studije o metabolizmu p19 tijekom staničnog ciklusa provedene na različitim kulturama stanica. Napredovanje stanice kroz stanični ciklus zahtijeva preciznu regulaciju ravnoteže između aktivnosti Cdk i ciklina, koji omogućavaju prelazak iz jedne faze staničnog ciklusa u drugu, te aktivnosti CDKI koji imaju suprotno djelovanje na odvijanje staničnog ciklusa (25). Članovi Ink4 obitelji CDKI (za razliku od CDKI koji pripadaju Cip/Kip obitelji) tijekom staničnog ciklusa vežu se isključivo za Cdk4 i Cdk6. Pod utjecajem mitogena kao što su čimbenici rasta, u ranoj G1 fazi povećava se izražaj ciklina D što dovodi do formiranja aktivnih kompleksa sa Cdk4/6. Izražaj ciklina D ostaje prisutan tijekom cijelog staničnog ciklusa, za razliku od ciklina A i B koji reguliraju prijelaz S faze u G2 fazu i koji se brzo razgrade nakon izvršavanja svoje funkcije. Ink4 CDKI inhibiraju aktivnost Cdk4 i Cdk6 te na taj način zaustavljaju stvaranje aktivnih kompleksa između ciklina D i Cdk4/6, koji su nužni za fosforiliranje tzv. retinoblastoma proteina (Rb), čime se zaustavlja stanični ciklus i omogućava završna diferencijacija progenitorskih stanica (9, 10, 20). Međutim, aktivnost p19 mnogo je dinamičnija od aktivnosti ostalih CDKI Ink4 obitelji. Tijekom odvijanja staničnog ciklusa u proliferacijski aktivnim stanicama, razina p19

izrazito varira tijekom staničnog ciklusa, odnosno raste kako stanični ciklus napreduje prema M fazi. Rezultati istraživanja provedenih na kulturi mišjih fibroblasta pokazuju da su razine p19 proteina niske u G0 fazi, jedva primjetne u G1 fazi, a zatim naglo rastu u S fazi i dosežu vrhunac tijekom prijelaza G2 u M fazu. Ulaskom u novi stanični ciklus i novu G1 fazu dolazi do naglog smanjenja izražaja p19 (25).

Uspoređujući izražaj p19 tijekom razvoja zametka mišjeg zuba s izražajem p19 u zametku ljudskog zuba mogu se uočiti bitne razlike. Naime, izražaj p19 u zametku mišjeg zuba bio je odsutan tijekom stadija pupoljka i kape, dok je tijekom istih stadija p19 jasno izražen i u epitelnom i mezenhimnom tkivu zametka ljudskog zuba. U skladu s tim, rezultati dobiveni u ovom istraživanju upućuju na to da p19 ima aktivniju ulogu u kontroli stanične proliferacije tijekom razvoja ljudskog zuba nego što je to slučaj kod razvoja zuba u miševa. Iako je glavna uloga p19 inhibicija staničnog ciklusa, odnosno izlazak stanice iz ciklusa u G1 fazi, izražaj p19 i u ostalim fazama ciklusa upućuje na važnost ovog CDKI tijekom odvijanja normalne proliferativne aktivnosti stanica (20).

Nadalje, istraživanja na embrijima *Xenopus laevis* (afrička rogata žaba) pokazala su da je upravo p19 jedini CDKI koji se pojavljuje i tijekom najranijih faza razvoja prije formiranja osnovnih zametnih slojeva u stanicama čiji se stanični ciklus sastoji od samo dvije faze (S faza i M faza). S obzirom na glavnu funkciju p19 kao inhibitora prelaska G1 faze u S fazu, postoji mogućnost da ovaj CDKI možda ima ulogu i u nekim drugim staničnim procesima. Pretpostavka da ima ulogu i u drugim staničnim procesima dodatno se može potkrijepiti i činjenicom da nedostatak p19 proteina uslijed gubitka funkcije pripadajućeg gena, uzrokuje defekte, ne samo u tkivima zubnog zametka, već i u svim tkivima koja potječu od stanica neuralnog grebena (9).

S obzirom na ključnu ulogu p19 u regulaciji staničnog ciklusa postalo je i zanimljivo pitanje njegove moguće uloge kao jednog od tumor supresora. Drugi članovi Ink4 obitelji, kao što su p16 i p15, već odavno su potvrđeni kao tumor supresori u čovjeka što bi dalo naslutiti da i ostali članovi, p18 i p19, s obzirom na strukturalnu i funkcijsku sličnost, imaju istu ulogu (9). U novije vrijeme, istraživanja na miševima pokazala su da delecija p19 gena uzrokuje tumore mnogih organa i tkiva, a primarno hiperplaziju hipofize. Nedostatak p19 onemogućava inhibiciju Cdk4/6 što pojačava fosforilaciju Rb proteina uzrokujući značajno povišenu proliferacijsku aktivnost u tkivima i sukladno tome razvoj tumora. Kod ljudi,

promjene u regulaciji p19 gena pronađene su i kod značajnog broja osteosarkoma, karcinoma pluća i karcinoma jetre (19, 26).



## **6. ZAKLJUČAK**

Cilj ovog istraživanja bio je prikazati obrasce proliferacijske aktivnosti i ispitati ulogu inhibitora staničnog ciklusa p19 u zametku ljudskog zuba tijekom ranih stadija razvoja. Dosadašnje spoznaje o razvoju zuba najviše se temelje na istraživanjima provedenima na miševima kao glavnom modelu za proučavanje molekularne regulacije odontogeneze. Iako se u početnim stadijima razvoja zametci ljudskih i mišjih zubi ne razlikuju ni histološki ni morfološki, i iako u kontroli razvoja sudjeluju isti čimbenici, razlike u trajanju odontogenetske sekvence i konačnom proizvodu (zub) upućuju na to da u sklopu molekularne regulacije osnovnih staničnih procesa tijekom razvoja zuba određeni čimbenici mogu imati i bitno drugačije uloge kada se njihovo djelovanje uspoređuje između različitih vrsta.

Aktivnost Ki67, koji je snažno izražen u stanicama tijekom proliferacije, i p19, koji prekida stanični ciklus i omogućava početak stanične diferencijacije, očekivana je na različitim dijelovima zametka, upravo zbog njihovih oprečnih uloga. Međutim, rezultati ovog istraživanja pokazali su upravo suprotan obrazac njihovog izražaja u zubnom tkivu od pretpostavljenog. Rezultati dobiveni u ovom istraživanju djelomično potvrđuju nalaze funkcijskih studija na kulturama stanica prema kojima se p19 izražava ne samo u G1 fazi, već i u kasnijim fazama kad se stanični ciklus odvija automatski. S druge strane, činjenica da su se obrasci izražaja p19 preklapali samo djelomično s područjem proliferacijski aktivnih stanica pozitivnih na Ki67 u zametku ljudskog zuba i dalje ostaje nejasna. Zanimljivo je i da se preklapanja u najvećoj mjeri nalaze na sučelju epitelnog i mezenhimnog dijela zametka zuba, pogotovo u stadijima tijekom kojih se odvija histodiferencijacija i morfodiferencijacija caklinskog organa. To upućuje na sljedeće zaključke: da p19 istovremeno može sudjelovati u procesima proliferacije i diferencijacije u zametku zuba tijekom njegovog ranog razvoja, kao i na to da je aktivnost p19 važno molekularno obilježje interakcija između epitelnih i mezenhimnih dijelova zametka ljudskog zuba.

## **7. POPIS CITIRANE LITERATURE**

1. Jurić H. Dječja dentalna medicina. Zagreb: Naklada Slap; 2015.
2. Kero D, Kalibović Govorko D, Medvedec Mikić I, Vukojević K, Cigić L, Saraga-Babić M. Analysis of expression patterns of IGF-1, caspase-3 and HSP-70 in developing human tooth germs. *Arch Oral Biol.* 2015;60(10):1533-44.
3. Kero D, Novaković J, Vukojević K, Petričević J, Kalibović Govorko D, Biočina-Lukenda D, et al. Expression of Ki-67, Oct-4, gamma-tubulin and alpha-tubulin in human tooth development. *Arch Oral Biol.* 2014;59(11):1119-29.
4. Knežević G. Oralna kirurgija. Zagreb: Medicinska naklada; 2003.
5. Ben Pansky PD, M.D. Review of medical embryology. Alameda CA: Harbor Bay Parkway; 1982.
6. Puthiyaveetil JS, Kota K, Chakkarayan R, Chakkarayan J, Thodiyil AK. Epithelial - Mesenchymal Interactions in Tooth Development and the Significant Role of Growth Factors and Genes with Emphasis on Mesenchyme - A Review. *J Clin Diagn Res.* 2016;10(9):5-9.
7. Kero D, Kalibović Govorko D, Vukojević K, Čubela M, Šoljić V, Saraga-Babić M. Expression of cytokeratin 8, vimentin, syndecan-1 and Ki-67 during human tooth development. *J Mol Histo.* 2014;45(6):627-40.
8. Bendall AJ, Abate-Shen C. Roles for Msx and Dlx homeoproteins in vertebrate development. *Gene.* 2000;247(1-2):17-31.
9. Nilsson L. The Cell Cycle Regulators p18Ink4c and p19Ink4d; In vivo studies of their roles in tumorigenesis and development [dissertation]. Umeå: Department of Molecular Biology: Umeå University; 2007. 48 p.
10. Cooper G, Hausman R. Stanica. Molekularni pristup. 5. izd. Zagreb: Medicinska naklada; 2010.
11. Madewell BR. Cellular proliferation in tumors: a review of methods, interpretation, and clinical applications. *J Vet Intern Med.* 2001;15(4):334-40.
12. Guven G, Gunhan O, Akbulut E, Cehreli ZC. Investigation of proliferative activity in the developing human tooth using Ki-67 immunostaining. *Med Princ Practice.* 2007;16(6):454-9.
13. Bologna-Molina R, Mosqueda-Taylor A, Molina-Frechero N, Mori-Estevez AD, Sanchez-Acuna G. Comparison of the value of PCNA and Ki-67 as markers of cell proliferation in ameloblastic tumors. *Med Oral Patol Oral Cir Bucal.* 2013;18(2):e174-9.
14. Scholzen T, Gerdes J. The Ki-67 protein: from the known and the unknown. *J cell physiol.* 2000;182(3):311-22.

15. Rahman F, Bhargava A, Tippu SR, Kalra M, Bhargava N, Kaur I, et al. Analysis of the immunoexpression of Ki-67 and Bcl-2 in the pericoronal tissues of impacted teeth, dentigerous cysts and gingiva using software image analysis. *J Dent Res.* 2013;10(1):31-7.
16. Chen WJ, He DS, Tang RX, Ren FH, Chen G. Ki-67 is a valuable prognostic factor in gliomas: evidence from a systematic review and meta-analysis. *Asian Pac J Cancer Prev.* 2015;16(2):411-20.
17. Guler N, Comunoglu N, Cabbar F. Ki-67 and MCM-2 in dental follicle and odontogenic cysts: the effects of inflammation on proliferative markers. *ScientificWorldJournal.* 2012;2012:946060.
18. Boehm M, Nabel EG. Cell cycle and cell migration: new pieces to the puzzle. *Circulation.* 2001;103(24):2879-81.
19. Bai F, Chan HL, Smith MD, Kiyokawa H, Pei XH. p19Ink4d is a tumor suppressor and controls pituitary anterior lobe cell proliferation. *Mol Cell Biol.* 2014;34(12):2121-34.
20. Han J, Ito Y, Yeo JY, Sucov HM, Maas R, Chai Y. Cranial neural crest-derived mesenchymal proliferation is regulated by Msx1-mediated p19(INK4d) expression during odontogenesis. *Developmental biology.* 2003;261(1):183-96.
21. Zhao M, Gupta V, Raj L, Roussel M, Bei M. A network of transcription factors operates during early tooth morphogenesis. *Mol Cell Biol.* 2013;33(16):3099-112.
22. Williams JR. The Declaration of Helsinki and public health. *Bull World Health Organ.* 2008;86(8):650-2.
23. Adler J, Parmryd I. Colocalization Analysis in Fluorescence Microscopy. In: Taatjes DJ, Roth J, editors. *Cell Imaging Techniques: Methods and Protocols.* Totowa NJ: Humana Press; 2013. 97-109 p.
24. Dunn KW, Kamocka MM, McDonald JH. A practical guide to evaluating colocalization in biological microscopy. *Am J Physiol Cell Physiol.* 2011;300(4):723-42.
25. Antoine Forget OA, Willem den Besten, Mei-Ling Kuo, Charles J. Sherr & Martine F. Roussel. Differential post-transcriptional regulation of two Ink4 proteins, p18Ink4c and p19Ink4d. *Cell Cycle.* 200;7(23):3737-46.
26. Miller CW, Yeon C, Aslo A, Mendoza S, Aytac U, Koeffler HP. The p19INK4D cyclin dependent kinase inhibitor gene is altered in osteosarcoma. *Oncogene.* 1997;15(2):231-5.



## **Cilj istraživanja**

Cilj istraživanja je bio prikazati obrasce proliferacijske aktivnosti stanica u zametcima ljudskog zuba tijekom razvojnih stadija pupoljka, kape i zvona.

## **Materijali i metode**

U svrhu istraživanja korišteni su uzorci tkiva uzeti iz deset ljudskih fetusa starih 7, 8/9, 10 i 14 tjedana trudnoće dobivenih nakon spontanih pobačaja i ektopičnih trudnoća te preuzetih s Odjela patologije KBC-a Split. Imunohistokemijska analiza provedena je na fetalnom tkivu u području dijelova čeljusti koji su sadržavali zubne zametke. Rezovi su bojani primarnim monoklonskim protutijelima za Ki67 i p19. Preparati su fotografirani digitalnom kamerom postavljenom na fluorescencijski mikroskop, a dobivene slike su obrađene u AdobePhotoshop® CS6. Superponiranjem slika (*merge*) te obrađivanjem istih u ImageJ softveru procijenjivala se izražajna domena ispitivanih čimbenika.

## **Rezultati**

Proliferacijski aktivne stanice pozitivne na Ki67 uočene su u svim ispitivanim stadijima zubnog zametka. Zastupljene su podjednako u epitelnim i mezenhimnim dijelovima zubnog zametka, a početkom stadija zvona (histodiferencijacija) su bile najbrojnije u njegovim epitelnim dijelovima, odnosno unutarnjem caklinskom epitelu, stratum intermediumu i cervikalnim petljama. Izražajna domena p19 se uvelike preklapala s tkivima zubnog zametka u kojima su se nalazile stanice pozitivne na Ki67 u svim ispitivanim stadijima razvoja, ali je u stadiju zvona p19 bio izražen i u mezenhimnim dijelovima zubnog zametka (dentalna papila).

## **Zaključak**

S obzirom na postojeće znanje o osnovnoj funkciji p19 i rezultatima dobivenim u ovom istraživanju, može se zaključiti da p19 istovremeno sudjeluje u procesima proliferacije i diferencijacije u zametku zuba tijekom njegovog ranog razvoja te da je aktivnost p19 važno molekularno obilježje interakcija između epitelnih i mezenhimnih dijelova zametka ljudskog zuba.

## **Ključne riječi**

Zubni zametak, Ki67, p19, proliferacija

## **9. SUMMARY**



## **Objectives**

The goal of research was to show patterns of cell proliferative activity in developing human tooth germ during bud, cap and bell stages.

## **Material and Methods**

For the purpose of the study, tissue samples were taken from ten human fetuses aged 7, 8/9, 10 and 14 weeks of gestation after spontaneous abortions and ectopic pregnancies from University Hospital Split Department of Pathology. Immunohistochemistry analysis was performed on fetal tissues from head area or parts of the jaw containing tooth germs. Tissue sections were stained with primary monoclonal antibodies against Ki67 and p19. Stained histological tissue sections were photographed by digital camera mounted on a fluorescence microscope, and the microphotographs were processed in AdobePhotoshop® CS6. Merged image doublets were then assembled and processed by using ImageJ software, to evaluate the expression domains of the examined factors.

## **Results**

Ki67 positive proliferating cells were observed in tissues of human tooth germ throughout the investigated period. Ki67 proliferating cells were distributed equally in the epithelial and mesenchymal parts of the tooth germ, whereas during the early bell stage (histodifferentiation) these cells were more localized in its epithelial parts, such as the inner enamel epithelium, stratum intermedium and cervical loops. Expression domains of p19 greatly overlapped with areas populated by Ki67 positive proliferating cells throughout the investigated period, but at the bell stage p19 was also expressed in the mesenchymal parts of the dental germ (the dental papilla).

## **Conclusion**

Based on the present knowledge about p19 cellular functions and results from this study, it might be suggested that p19 can simultaneously participate in proliferation and in differentiation processes during the early tooth development and that p19 activity is an important molecular feature of epithelial-mesenchymal interactions regulating basic cellular processes in developing human tooth germ.

## **Keywords**

Tooth germ, Ki67, p19, proliferation



## OSOBNI PODACI

**Ime i prezime:** Petra Stazić

**Datum i mjesto rođenja:** 26. 2. 1993., Split

**Državljanstvo:** hrvatsko

**Adresa:** Dubrovačka 3a, 21 000 Split

**Telefon:** +38598557874

**Email:** petra.stazic5@gmail.com

## OBRAZOVANJE

- 1999. – 2007. Osnovna škola „Blatine-Škrabe“
- 2007. - 2011. IV. gimnazija „Marko Marulić“
- 2011. – 2017. Medicinski fakultet u Splitu, integrirani studij Dentalna medicina

## JEZICI

- Engleski (B2)
- Španjolski (B2)
- Talijanski (A2)

## AKTIVNOSTI

- Demonstrator na katedri Dentalna morfologija i antropologija (akademska godina 2013. / 2014., 2014. / 2015., 2015. / 2016.)
- Demonstrator na katedri Mobilna protetika (akademska godina 2014. / 2015.)
- Demonstrator na katedri Restaurativna dentalna medicina i Endodoncija (akademska godina (2015. /2016.)
- Članica studentske organizacije „Zubolina“ pri Medicinskom fakultetu u Splitu
- Zamjenica urednika studentskog časopisa „Dentist“

## NAGRADE

- Dobitnica Stipendije grada Splita za sve akademske godine studiranja
- Dobitnica Dekanove nagrade za akademsku godinu 2011. / 2012.
- Dobitnica Županijske nagrade za izvrstan (5,0) prosjek za akademsku godinu 2011. / 2012.