

# Liječenje prijeloma bedrene kosti "ESIN" metodom u Klinici za dječju kirurgiju KBC Split od 2002. do 2017. godine : retrospektivna studija

---

**Vodopić, Tonći**

**Master's thesis / Diplomski rad**

**2017**

*Degree Grantor / Ustanova koja je dodijelila akademski / stručni stupanj:* **University of Split, School of Medicine / Sveučilište u Splitu, Medicinski fakultet**

*Permanent link / Trajna poveznica:* <https://um.nsk.hr/um:nbn:hr:171:857483>

*Rights / Prava:* [In copyright](#)/[Zaštićeno autorskim pravom.](#)

*Download date / Datum preuzimanja:* **2024-11-25**



*Repository / Repozitorij:*

[MEFST Repository](#)



**SVEUČILIŠTE U SPLITU**

**MEDICINSKI FAKULTET**

**Tonći Vodopić**

**LIJEČENJE PRIJELOMA BEDRENE KOSTI „ESIN“ METODOM U KLINICI ZA  
DJEČJU KIRURGIJU KBC SPLIT OD 2002. DO 2017. GODINE:  
RETROSPEKTIVNA STUDIJA**

**Diplomski rad**

**Akadska godina:**

**2017./2018.**

**Mentor:**

**Doc. dr. sc. Zenon Pogorelić, dr. med.**

**Split, prosinac 2017.**

**SVEUČILIŠTE U SPLITU**

**MEDICINSKI FAKULTET**

**Tonći Vodopić**

**LIJEČENJE PRIJELOMA BEDRENE KOSTI „ESIN“ METODOM U KLINICI ZA  
DJEČJU KIRURGIJU KBC SPLIT OD 2002. DO 2017. GODINE:  
RETROSPEKTIVNA STUDIJA**

**Diplomski rad**

**Akadska godina:**

**2017./2018.**

**Mentor:**

**Doc. dr. sc. Zenon Pogorelić, dr. med.**

**Split, prosinac 2017.**

## SADRŽAJ

<b>1. UVOD</b> .....	<b>1</b>
1.1. Važnost prijeloma u djece .....	2
1.2. Anatomija natkoljениčne kosti .....	2
1.3. Prijelomi bedrene kosti .....	4
1.3.1. Prijelomi proksimalnog dijela bedrene kosti .....	5
1.3.2. Prijelomi trupa bedrene kosti .....	6
1.3.3. Prijelomi distalnog dijela bedrene kosti .....	6
1.4. Klinička slika i dijagnostika .....	7
1.5. Liječenje prijeloma bedrene kosti .....	8
1.5.1. Konzervativno liječenje .....	9
1.5.2. Kiruško liječenje .....	10
1.5.2.1. ESIN metoda .....	11
<b>2. CILJ ISTRAŽIVANJA</b> .....	<b>15</b>
<b>3. MATERIJAL I METODE</b> .....	<b>17</b>
3.1. Ispitanici .....	18
3.2. Organizacija studije .....	18
3.3. Mjesto studije .....	18
3.4. Metode prikupljanja i obrade podataka .....	18
3.5. Opis istraživanja .....	19
3.6. Praćenje bolesnika .....	19
<b>4. REZULTATI</b> .....	<b>20</b>
<b>5. RASPRAVA</b> .....	<b>31</b>
<b>6. ZAKLJUČAK</b> .....	<b>36</b>
<b>7. POPIS CITIRANE LITERATURE</b> .....	<b>38</b>
<b>8. SAŽETAK</b> .....	<b>44</b>
<b>9. SUMMARY</b> .....	<b>46</b>
<b>10. ŽIVOTOPIS</b> .....	<b>48</b>

*Zahvaljujem se mentoru doc.dr.sc. Zenonu Pogoreliću na strpljenju, pomoći i vodstvu pri izradi ovog diplomskog rada.*

*Zahvaljujem se cijeloj svojoj obitelji, posebno majci Oliviji, ocu Matku i bratu Luki na beskrajnoj podršci i ljubavi tijekom cijelog života.*

*Posebno se zahvaljujem svojoj djevojci Marijeti na iznimnom strpljnu, ljubavi i pomoći svih godina studiranja.*

## **1. UVOD**

## 1.1. Važnost prijeloma u djece

Do prijeloma dolazi kada na kost djeluje sila koja je veća od mogućnosti kosti da je apsorbira. Na jačinu kosti djeluje masa, promjer, oblik i mikroarhitektura kosti (1). Prijelomi u djece su učestali, utječu na svakodnevne aktivnosti, mogu identificirati onu djecu koja imaju povećan rizik od nastanka prijeloma u odrasloj dobi te čine 10-25% svih ozljeda u dječjoj dobi. Godišnja incidencija prijeloma iznosi 180 slučajeva na 10 000 djece mlađe od 16 godina. Čak do 50% djece doživi prijelom kosti, a do 20% ima dva ili više prijeloma. Cjeloživotni rizik od zadobivanja prijeloma tijekom djetinjstva je za dječake 42-64%, a za djevojčice 27-40%. Dječaci su podložniji prijelomima, a najveća incidencija u oba spola je između 10 i 14 godina (2-6).

Prijelomi i iščašenja u djece se razlikuju od istih ozljeda u odrasloj dobi. Što su djeca manja, te su razlike izraženije, a s dobi i razvojem postupno nestaju. Dječje su kosti elastične, nježnije građe te su ozljede češće. Za djecu je karakterističan prijelom zelene grančice kod kojeg ne dolazi do pucanja periosta zbog njegove čvrstoće. Prijelomi u djece cijele brzo, a zaostale manje angulacije i pomaci se korigiraju tijekom daljnjeg rasta remodeliranjem. To je razlog zašto je samo mali dio prijeloma potrebno liječiti operacijski. Posebnu pozornost treba ukazati na artikularne i periartikularne prijelome koji u djece uvijek zahvaćaju epifiznu hrskavičnu ploču (7).

## 1.2. Anatomija natkoljениčne kosti

Bedrena kost (*femur*) je najduža i najteža kost u ljudskom tijelu. Kao i svaka duga kost sastoji se od trupa i dva kraja, proksimalnog i distalnog. Duljina bedrene kosti iznosi otprilike jednu četvrtinu visine osobe, odnosno može biti duga do pola metra.

Proksimalni kraj bedrene kosti se sastoji od glave, vrata i dva obrtača, velikog i malog. Na glavi (*caput femoris*) se nalazi zglobova ploha za spoj s acetabulumom. U sredini zglobne plohe je hrapava udubina (*fovea capitis femoris*) za koju se prihvaća sveza *ligamentum capitis femoris*. Glavu bedrene kosti s trupom spaja vrat (*collum femoris*). Na vratu postoji nekoliko udubina s rupama kroz koje ulaze krvne žile, posebice na stražnjoj strani. Glava i vrat bedrene kosti izgrađeni su od spužvastog tkiva koje je pojačano u

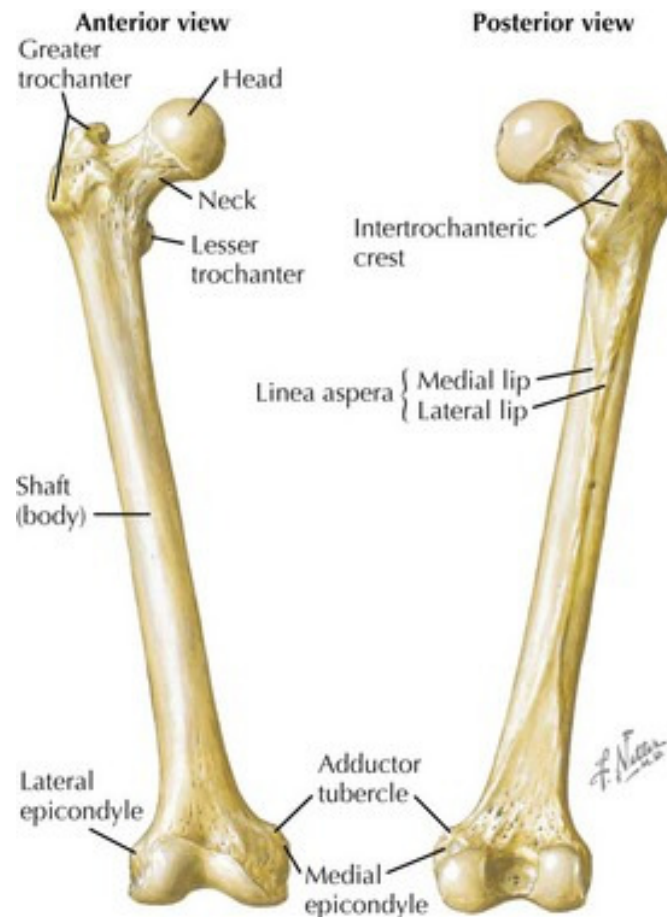
smjerovima najvećeg tlaka i vlaka. Posebice je pojačana kompaktna kost na donjoj strani vrata jer su tamo najveća opterećenja pri prijenosu tjelesne težine s trupa na nogu. Na prelasku vrata u trup se nalaze veliki i mali obrtač (*trochanter major et minor*). Na veliki se obrtač hvataju zdjelčni mišići, može se opipati pod kožom i služi za procjenu duljine noge. S medijalne strane je udubina (*fossa trochanterica*) i za nju se hvata tetiva unutrašnjeg opturatornog mišića. Mali obrtač je straga i medijalno na granici vrata i trupa te služi kao hvatište mišića iliopsosasa. Greben (*crista intertrochanterica*) se pruža na stražnjoj strani granice između vrata i trupa i na njega se hvata *m. quadratus femoris*. S prednje je strane između obrtača crta (*linea intertrochanterica*), a na nju se veže sveza *ligamentum iliofemorale*.

Trup bedrene kosti (*corpus femoris*) je na presjeku trokutast, rubovi su mu zaobljeni te je blago konveksan prema naprijed. Straga je oštar uzdužni greben (*linea aspera*), a sastoji se od dvaju hrapavih pruga: medijalne (*labium mediale*) i lateralne (*labium laterale*). U srednjem dijelu trupa su pruge postavljene usporedno, a na gornjem i donjem kraju se razilaze. Hrapavost (*tuberositas glutea*) je proširenje lateralne pruge prema gore, ispod velikog obrtača. Na nju se hvata dio mišića *m. gluteus maximus*. U jako mišićavih ljudi je hrapavost vrlo razvijena i može oblikovati treći obrtač (*trochanter tertius*). Medijalna pruga prema gore prelazi u intetrohanteričnu prugu na prednjoj strani kosti. *Linea pectinea* silazi od malog obrtača između dviju pruga te se na nju hvata *m. pectineus*. Distalno se pruge razilaze te mijenjaju naziv u *linea supracondylaris lateralis et medialis* i između sebe omeđuju polje *facies poplitea*.

Distalni kraj bedrene kosti je deblji nego proksimalni jer ima dva jaka čvora za zglob s goljениčnom kosti: medijalni i lateralni čvor (*condylus medialis et lateralis*). Sa strana kondila su izbočine: medijalna i lateralna (*epicondylus medialis et lateralis*). Na medijalnom kondilu nalazimo i malu kvržicu (*tuberculum adductorium*) na koju se hvata tetiva velikog aduktornog mišića, a ispod lateralnog epikondila je mala brazda (*sulcus popliteus*) kroz koju prolazi tetiva *m. popliteus*. Između kondila je čvorna udubina (*fossa intercondylaris*) u koju se hvataju ukrižene sveze. Stražnje omeđenje udubine je međučvorna crta (*linea intercondylaris*) koja odjeljuje međučvornu udubinu od poplitealne plohe. Kondili su pokriveni glatkom zglobnom hrskavicom i zavijeni tako da je prednji dio kondila zavijen po dužim, a stražnji po sve kraćim polumjerima. Medijalni je kondil zavijen, ne samo od sprijeda prema straga, nego i zdesna nalijevo pa ima zavoj i oko međučvorne udubine. Ispred kondila je ploha na kojoj leži iver (*facies patellaris*). Kod djelomične fleksije stopala je iver



(*patella*) dodiru s tom plohom, dok je kod ekstenzije u udubini iznad kondila (8, 9) (Slika 1).



**Slika 1.** Anatomija femura

Preuzeto iz: Netter FH. Atlas of Human Anatomy. 5. izdanje. Philadelphia: Saunders Elsevier. str. 477

### 1.3. Prijelomi bedrene kosti

Prema stupnju zahvaćenosti cirkumferencije, prijelome bedrene kosti dijelimo na potpune i nepotpune prijelome, te infarkcijske, impresijske i kompresijske. Druga podjela bi bila ona koja ih dijeli na prijelome gornje, srednje i donje trećine. Ovisno o smjeru širenja prijeloma, za dijafizarni je dio standardna AO klasifikacija. Prema njoj razlikujemo jednostavne i složene prijelome. Jednostavni su oni prijelomi kod kojih nakon repozicije dolazi do izravnog dodira između dva glavna ulomka. Njih dijelimo na spiralne, kose, etažne, nepravilne, poprečne, a u posebnu se skupinu ubrajaju prijelomi sa središnjim trokutastim ulomkom.

Složenim prijelomima smatramo one kojima među glavnim ulomcima postoji jedan ili više manjih ulomaka različite veličine koji otežavaju repoziciju. Dječje kosti su posebne jer sadrže epifiznu hrskavičnu ploču koja je nužna za rast kosti. Prijelomi epifizne hrskavične ploče se dijele prema klasifikaciji po Salter-Harrisu (7, 10).

### **1.3.1. Prijelomi proksimalnog dijela bedrene kosti**

Manje od 0,5% svih prijeloma u djece i adolescenata se odnosi na prijelome proksimalnog dijela natkoljениčne kosti. Unatoč tome, ovi prijelomi su izuzetno bitni jer mogu biti povezani s ozbiljnim komplikacijama kao što su nekroza glave natkoljениčne kosti, coxa vara ili valga te pseudoartroza. Obično nastaju kao rezultat veće traume, najčešće u prometnim nesrećama. Ako postoji anamneza slabije traume treba posumnjati na koštanu cistu ili fibroznu displaziju. Iako klasifikacija prijeloma vrata bedrene kosti ne utječe na izbor terapije, ima veliki prognostički značaj.

Najmedijalniji i najrjeđi tip frakture proksimalnog dijela bedrene kosti je separacija epifize. Što je dijete mlađe, to je potrebna veća trauma da bi došlo do ovog tipa prijeloma. Rijedak uzrok ovog tipa prijeloma je porođajna trauma. Tijekom adolescencije su epifizne ploče rasta stanjene pod utjecajem spolnih hormona pa je trauma rijetko uzrok ovog tipa prijeloma. U ovoj je dobi ovaj tip obično povezan s prekomjernom tjelesnom masom i visokim intenzitetom sportske aktivnosti. Medijalni prijelomi vrata bedrene kosti (transcervikalni) zauzimaju polovicu svih prijeloma proksimalnog dijela natkoljениce i obično se radi o prijelomima s pomakom. Lateralni prijelomi bedrene kosti (bazocervikalni) se najčešće događaju na intetrohanteričnoj liniji. U djece, češće nego u odraslih, ovakvi prijelomi završavaju nekrozom glave bedrene kosti. Per- ili intetrohanterni prijelomi su značajno manje povezani s rizikom avaskularne nekroze od prethodno nabrojanih, iako mogu biti povezani s rizikom poremećenog rasta kosti. Subtrohanterni prijelomi su rijetki i obično povezani s direktnom traumom, kao na primjer u zimskim sportovima ili kod udarca automobilom. Izolirani prijelomi velikog obrtača su također rijetki. Kod prijeloma s pomakom postoji rizik oštećene cirkulacije prema glavi bedrene kosti. Prijelomi malog obrtača nastaju avulzijom tetive mišića m. iliopsoas obično kod predpubertetskih atletičara. Rijetko uz avulziju postoji i pomak veći od nekoliko centimetara te takvi prijelomi zacjeljuju bez komplikacija. Prijelom vrata bedrene kosti je rijedak tip prijeloma, izolirani se najčešće pojavljuju u djece koji se intenzivno bave sportom (11, 12).

### **1.3.2. Prijelomi trupa bedrene kosti**

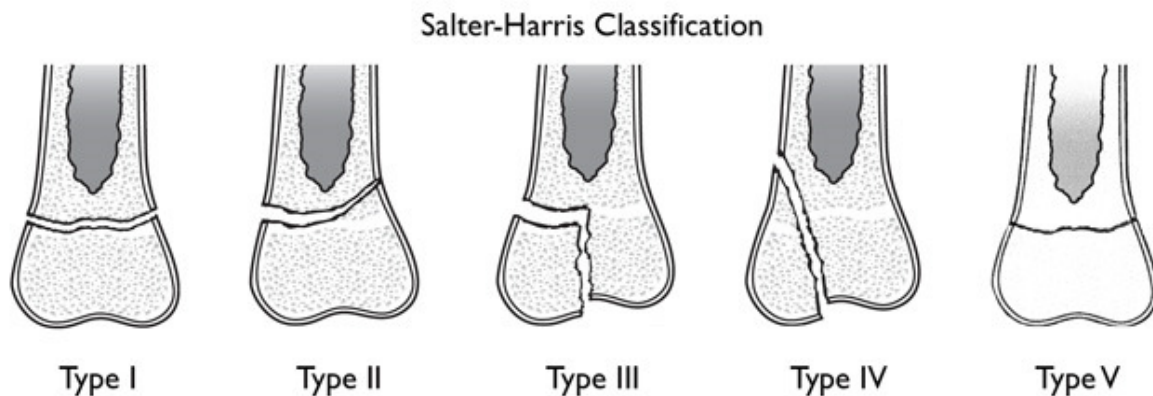
Oko 1% svih prijeloma u djece su prijelomi trupa bedrene kosti. Spadaju među najčešće dijafizarne prijelome u djece nakon prijeloma dijafize podlaktice te goljenične kosti. Najčešći uzroci u djece koja još nisu prohodala su zlostavljanje djece i osteogenesis imperfecta. Kod starije djece ovakvi prijelomi najčešće nastaju u prometnim nesrećama pješaka ili biciklista. Za razliku od odraslih, u djece češće nalazimo izolirane prijelome trupa bedrene kosti (11, 13).

Dijafizarne prijelome bedrene kosti, uključujući subtrohanterne, dijelimo, prema AO klasifikaciji, na A, B i C grupu. U grupu A spadaju jednostavni prijelomi bez obzira na to je li frakturna pukotina poprečna, kosa ili spiralna. Oni prijelomi kod kojih je nagib prijelomne pukotine u odnosu na horizontalnu ravninu manji od 30° se smatraju poprečnima jer ne postoji opasnost od djelovanja smičnih sila. Grupi B čine viševrni prijelomi, grupu C viševrni prijelomi na dvije razine. Kod grupe C je gubitak krvi odmah nakon ozljede dosta velik, a postoji i izrazita nestabilnost među ulomcima (14).

### **1.3.3. Prijelomi distalnog dijela bedrene kosti**

Prijelome distalnog dijela bedrene kosti možemo podijeliti na one koje zahvaćaju epifiznu ploču i one koji je ne zahvaćaju, takozvane suprakondilarne. Smatra se da su suprakondilarni prijelomi jako rijetki u djece te su stoga vrlo malo zastupljeni u literaturi. Nastaju uglavnom u prometnim nesrećama djelovanjem izravne ili neizravne sile na flektiran ud. Čest mehanizam ozljede je i pad s visine. U djece mlađe od 4 godine, te posebno mlađe od godine dana, treba uzeti u obzir i zlostavljanje kao mogući uzrok prijeloma. Ozljede katkada mogu biti i obostrane. Od ukupnog broja svih prijeloma bedrene kosti, ovi prijelomi zauzimaju samo 12%. Često se u anamnezi može naći podatak o postojećoj mišićno koštanoj bolesti koja je uzrok ovom tipu prijeloma. Ako se ne radi o prijelomu s pomakom, vrlo je lako reponibilan. Prema AO klasifikaciji spadaju u prijelome grupe A kod kojih se frakturna pukotina nalazi ekstraartikularno pa su kondili neoštećeni (14–16).

Prijelomi u području epifizne ploče distalnog dijela bedrene kosti su također rijetki, ali su bitni jer je njihovo liječenje iznimno teško i ne samo da gotovo uvijek zahtjeva operacijsko liječenje, nego čak u 40-60% slučajeva zahtjeva i ponovnu operaciju (17). Dijelimo ih prema Salter-Harris klasifikaciji u 5 skupina. **Tip I** je odvajanje epifize bez ijedne frakture kroz kost. Zametni sloj hrskavične ploče nije oštećen te se zadrži na strani epifize. **Tip II** karakterizira prijelom s epifizeolizom. Frakturna pukotina prolazi vodoravno kroz epifizu te na jednom rubu koso prelazi na metafizu kosti. Odlomljeni se ulomak sastoji od epifize, epifizne hrskavične ploče i trokutastog komadića metafize. Zametni sloj hrskavice također ostane neoštećen. **Tip III** je intraartikularni prijelom i tu se frakturna pukotina širi od zglobne površine kroz cijelu epifizu i epifiznu hrskavičnu ploču do metafize. **Tip IV** je također intraartikularni prijelom, ali je ta ozljeda većeg opsega. Osim epifize i epifizne hrskavične ploče odlomljen je i dio kosti metafize. **Tip V** je karakterističan po tome što dolazi do kompresivnog prijeloma ploče rasta. Ovo je najrjeđi tip prijeloma, ali je prognoza neizvjesna jer dolazi do prijevremenog prestanka rasta (7) (Slika 2).



**Slika 2.** Klasifikacija ozljeda epifizne ploče prema Salter-Harris klasifikaciji

Preuzeto s <http://orthoinfo.aaos.org>

#### **1.4. Klinička slika i dijagnostika**

Klinička slika kod ovih prijeloma može poprilično varirati, što ponajprije ovisi o razini na kojoj se ozljeda dogodila. Kod prijeloma proksimalnog dijela noga je skraćena i u vanjskoj rotaciji. Dijete najčešće ne može stati na nogu ili je stajanje izrazito otežano, a palpacija u području kuka je osobito bolna. Kliničku sliku kod prijeloma dijafize karakteriziraju bol u

području natkoljenice, potkožni hematoma, deformacija i skraćanje uda. Prilikom ovakvog prijeloma bolesnik može izgubiti velike količine krvi što može biti razlog nastanka hemoragičnog šoka, osobito ako se radi o višestruko ozlijeđenom djetetu. Simptomi prijeloma u distalnom dijelu bedrene kosti su jaka bolnost i otok na mjestu prijeloma, deformacija uda u području koljena i neposredno iznad njega. Kod pokušaja gibanja noge dolazi do angulacije koljena i potkoljenice prema dorzalno (14).

Ozlijeđeno dijete uvijek treba u cijelosti pregledati, zglobove na pokretljivost, a kosti na znakove prijeloma. Klinički znakovi prijeloma su edem, deformacija, krepitacija, patološka pokretljivost i izostanak funkcije. Potrebno je uvijek provjeriti i neurocirkulacijski status. Bitno je napomenuti da su u djece mogući i prijelomi bez vidljivih vanjskih znakova i ozljede. Kod sumnje na prijelom u proksimalnom dijelu natkoljenice dijagnoza se potvrđuje rendgenskim snimkama u anteroposteriornj i aksijalnoj projekciji te se analiziraju veličina i smjer pomaka ulomaka. Budući da kod ovakvih prijeloma mogu postojati slobodni koštani ulomci unutar zgloba poželjno je uz rendgensku snimku napraviti i pregled kompjutoriziranom tomografijom (CT). Ako se radi o prijelomu u području dijafize ili distalnog dijela bedrene kosti, najčešće su dovoljne rendgenske snimke u anteroposteriornj i lateralnoj projekciji koje prikazuju oba susjedna zgloba. Dijagnostika kompjutoriziranom tomografijom je dobra ukoliko se radi o stres frakturi ili sumnji na patološki prijelom, ali nije potrebna kod izoliranih prijeloma dijafize. Budući da je moguć veliki gubitak krvi, potrebno je napraviti pregled color dopler ultrazvukom da bi se isključilo oštećenje većih krvnih žila (10, 14, 15).

### **1.5. Liječenje prijeloma bedrene kosti**

Transportna imobilizacija je izuzetno bitan dio liječenja prijeloma jer se na taj način sprječavaju daljnja oštećenja neurovaskularnih struktura i ovojnica mekog tkiva kosti te se ublažavaju bolovi. Kao sredstvo za imobilizaciju može poslužiti bilo koji predmet koji je dovoljno čvrst, ali se najčešće koriste Krammerova i Thomasova udlaga. Također je bitno kada se posumnja ili se sa sigurnošću utvrdi prijelom ne pomicati više djetetov ozlijeđeni ud. Ako je mehanizam ozljede pad s visine ili prometna nesreća treba posumnjati na ozljedu vratne kralježnice te se sukladno tomu ponašati prema ozlijeđenom djetetu pazeći da prilikom premještanja vrat bude u neutralnom položaju.

Nakon radiološke potvrde da se radi o prijelomu kosti potrebno je donijeti odluku o načinu liječenja. Na raspolaganju stoji konzervativno i kirurško liječenje. Odluka o tipu liječenja donosi se individualno za svako dijete. Izbor metode ovisi o stanju ozlijeđenog djeteta,

tipu prijeloma, dijelu kosti kojeg prijelom zahvaća, dobi te tjelesnoj masi djeteta. Prijelomi u male djece cijele brže nego u odraslih, a zaostale manje angulacije i pomaci se korigiraju tijekom daljnjeg rasta remodeliranjem (10, 18, 19).

### **1.5.1. Konzervativno liječenje**

Temelji konzervativnog liječenja prijeloma su poznati kao Böhlerova načela. To su repozicija, retencija i rehabilitacija. Tijekom repozicije se bolovi većinom smanjuju općom anestezijom zbog dobre i potpune analgezije te relaksacije mišića. Prije početka i nakon svakog zahvata je potrebno provjeriti prokrvljenost, motoriku i osjet uda. Tri su glavna načina konzervativnog liječenja: imobilizacija sadrenim zavojem, liječenje ekstenzijom ili vlakom te neoperacijsko funkcionalno liječenje.

Imobilizacija sadrenim zavojem je osnovni postupak retencije frakturnih ulomaka. Imobilizacijom je potrebno obuhvatiti dva susjedna zgloba. Prilikom modeliranja i izvođenja repozicije se moraju izbjeći utisnuća i otisci prstiju budući da su uzrok stalnih bolova i stvaranja dekubitalnih ulkusa. Budući da se neposredno nakon ozljede razvija posttraumatski edem nužno je nakon akutne ozljede postaviti sadrenu udlagu u 5 do 10 slojeva. Bolesnika valja upozoriti na mogućnost nastanka edema i pojavu neurocirkulacijskih smetnji te savjetovati da se u tom slučaju javi kirurgu radi mogućnosti nastanka kompartment sindroma. U tom se slučaju odmah trebaju uzdužno prerezati sve niti sadrenog zavoja i osloboditi ud. Osim kompartment sindroma, glavni problem ove vrste liječenja su zaostale postimobilizacijske kontrakture zglobova i hipotrofija mišića koji se liječe fizikalnom terapijom. Tijekom i poslije imobilizacije se također mogu razviti osteopenija i Sudeckova distrofija što iziskuje dugotrajno liječenje. Važan dio liječenja je i rehabilitacijska terapija s kojom treba krenuti što prije (10).

Liječenje ekstenzijom ili vlakom kao jedina metoda zbrinjavanja prijeloma je imala nekad široko indikacijsko područje. Razvojem metode stabilne osteosinteze je to indikacijsko područje bitno suženo te je danas u uporabi samo za one slučajeve kod kojih je operacijski rizik velik. Ovom se metodom nastoji neutralizirati vlak mišića te na taj način spriječiti skraćanje uda i osigurati zadovoljavajući odnos među ulomcima. U djece do 3 godine se koristi Schedeova ekstenzija, a primjenjuje se samo kod dijafizarnih prijeloma (18).

Osnovno načelo neoperacijskog funkcionalnog liječenja po Sarmientu se temelji na spoznaji da se ograničenim gibanjem i opterećenjem poboljšava prokrvljenost u zoni prijeloma što pospješuje osteogenezu. U liječenju se primjenjuje posebno modelirana cirkularna

imobilizacija koja ne fiksira kruto dva susjedna zgloba te se na taj način sprečavaju kontrakture i atrofija mišića (10).

### **1.5.2. Kirurško liječenje**

Kirurškom se liječenju pristupa kada se konzervativnim načinom ne uspije postići ispravan položaj i stabilnost frakturnih ulomaka. Osteosinteza je kirurški zahvat kojim se izvodi spajanje i učvršćivanje fragmenata kosti nakon prijeloma pomoću implantata od specijalne vrste čelika ili legura radi postizanja trajnog položaja istih. Omogućuje cijeljenje prijeloma uspostavljanjem normalnih anatomskih odnosa te brzi povrat funkcije ozlijeđenog ekstremiteta. Osnovno načelo osteosinteze je da sile vlaka, kompresije, savijanja i striženja pretvara u tlačne aksijalne sile na mjestu loma. Za osteosintezu se koriste implantati od metala koji su dovoljno čvrsti i otporni na sile vlaka i tlaka te biokompatibilni s tkivima u organizmu (18).

Prijelom vrata bedrene kosti u djece gotovo uvijek zahtijeva kirurško liječenje. Prijelomi u području proksimalne metafize se zbrinjavaju ili zatvorenom repozicijom uz unutarnju fiksaciju ili otvorenom repozicijom uz unutarnju fiksaciju (20). Ukoliko se radi o prijelomu u području proksimalne epifizne ploče savjetuje se fiksacija Kirschnerovim žicama ili pomoću spongioznih vijaka (21). Kod prijeloma trupa bedrene kosti koriste se klasična intramedularna osteosinteza, osteosinteza pločicama i vijcima, a metoda izbora je stabilna intramedularna osteosinteza ili ESIN. Kod otvorenih ili kominucijskih prijeloma može se koristiti i vanjska fiksacija (22). Kirurško liječenje ozljede distalne epifizne ploče se razlikuje ovisno o tipu prijeloma po Salter-Harrisovoj klasifikaciji. Budući da je tip I puno stabilniji prijelom od ostalih, najčešće se radi zatvorena repozicija i fiksacija pomoću Kirschnerovih žica. Većina autora se slaže da je kod ostalih tipova prijeloma potrebna otvorena repozicija i postavljanje spongioznih vijaka. U nekim se slučajevima mogu koristiti i Kirshnerove žice (17). Zbrinjavanje suprakondilarnih prijeloma se najčešće radi uz pomoć stabilne intramedularne osteosinteze iako je glavni problem blizina epifizne ploče i uvijek ju se nastoji očuvati. Kod politraumatizirane djece se koristi i vanjska fiksacija. Od drugih metoda su na raspolaganju upotreba Kirschnerovih žica, klasični intramedularni čavao kod djece starije od 12 godina te pločice i vijci (23-25).

### 1.5.2.1. ESIN metoda

ESIN metodu su razvili Jean Prevot i Paul Metaizeau krajem 1970-ih godina u dječjoj bolnici u gradu Nancy u Francuskoj. Izvorno ime ove metode je *Embroschage centromedullaire elastique stable* (ECMES) – metoda stabilne elastične intramedularne osteosinteze. Danas se za tu metodu koriste izrazi ESIN, TEN (engl. *titanium elastic nail*) odnosno STEN (engl. *stainless steel titanium elastic nail*) (26, 27).

Biomehanički principi elastične stabilne intramedularne osteosinteze su temeljeni na simetričnom podupiranju dvaju elastičnih čavala umetnutih u metafizu. Svaki od njih se opire od unutarnji dio kosti na tri točke što daje maksimalnu stabilnost fiksaciji. Rezultat toga su biomehaničke osobine neophodne za postizanje optimalnih rezultata, a to su fleksuralna, aksijalna, translacijska i rotacijska stabilnost. Unatoč stabilnosti, ovaj tip osteosinteze nije rigidan, a mikrokretnje uzrokuju cijeljenje karakterizirano ranim stvaranjem kalusa (28-30).

Prednost ESIN-a je rana stabilnost segmenta kosti, što omogućava brzu mobilizaciju bolesnika i znatno smanjuje rizik od nastanka komplikacija. Fleksibilnost titanskog elastičnog čavla omogućuje umetanje na način kojim se čuva epifizna hrskavična ploča od oštećenja.

Glavna namjena elastične intramedularne osteosinteze je liječenje prijeloma dijafize dugih kostiju kod kojih je intramedularni kanal uzak ili je vrlo važna fleksibilnost implantata. Iako je idealni tip prijeloma poprečni ili kratki kosi prijelom dijafize duge kosti bez kominucije, raznovrsnost ove metode je tolika da su se indikacije znatno proširile posljednjih godina. Danas je uporaba elastične stabilne osteosinteze uglavnom bazirana na prijelome dijafize i metafize dugih kostiju kod kojih nije zahvaćena epifizna hrskavica. Upotreba ESIN-a je indicirana kod otvorenih, nestabilnih i nereponibilnih prijeloma. Dob bolesnika, tip i mjesto prijeloma su čimbenici o kojima ovisi indiciranje metode. Dobna granica ovisi o biološkoj razvijenosti djeteta, pa se tako, iako su jako varijabilne, za donju granicu uzima dob od 3-4 godine, a za gornju dob od 13-15 godina, iako danas postoji sve više studija koje govore o uspješnom liječenju djece do 18 godina (31, 32). Intraartikularni prijelomi te kompleksni prijelomi femura, posebno povezani s povećanom tjelesnom masom su najvažnije kontraindikacije za primjenu ove metode (33, 34).

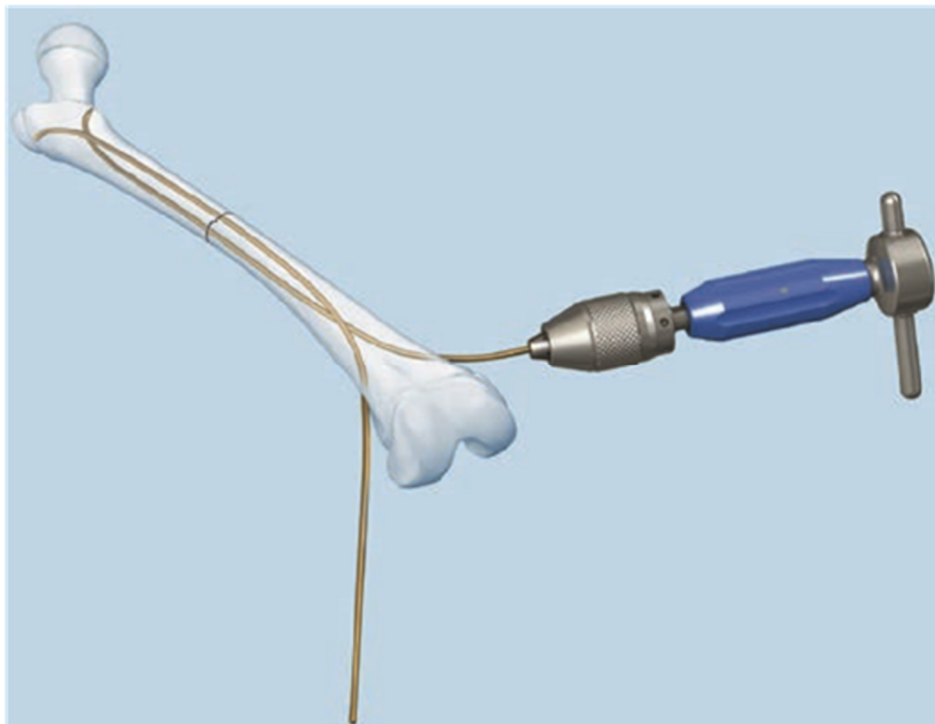
Budući da se koriste dva elastična čavla, potrebno je osigurati uravnoteženu osteosintezu. To se postiže tako da oba čavla imaju zaobljenost u obliku slova „C“ ako se uvode sa suprotnih strana kosti. Ako se uvode s iste strane kosti, tada jedan čavao mora biti zaobljen u obliku slova „C“ a drugi u obliku slova „S“ (35). Kod korištenja dvaju čavala, svaki bi trebao



imati promjer od dvije petine najužeg dijela medularnog kanala kosti. To se određuje intraoperacijski, pod kontrolom elektronskog pojačivača slike, mjerenjem isthmusa medularne šupljine. Duljina čavla se određuje na temelju preoperativnog radiograma, a potvrđuje na ud u prije umetanja. Kako bi se izbjegla varus ili valgus malpozicija bitno je koristiti čavle istih dimenzija (31, 32, 36-38).

Pacijent se postavi na ortopedski stol za trakciju, a veličina čizme se prilagodi veličini noge djeteta. Rendgenski aparat se postavi tako da se omogući vizualizacija bedrene kosti od kuka do koljenog zgloba. Položaj bedrene kosti se provjerava u antero-posteriornom i latero-lateralnom smjeru te je također potrebno provjeriti postoji li rotacijski pomak.

U slučaju dijafizalnog prijeloma proksimalne i srednje trećine preporučuje se retrogradni pristup kroz distalnu dijafizu čavlima u obliku slova „C“. Ako se radi o proksimalnom prijelomu, proksimalni dio čavla je savijen, a kod prijeloma u srednjoj trećini savija se sredina čavla. Pri kraju operacije, kod poprečnih prijeloma, ulomci se moraju dodirivati kako bi se izbjegla naknadna komplikacija nejednake duljine donjih udova. Kod spiralnih i višeivernih prijeloma se vrh distalnog čavla mora saviti kako bi se izbjeglo uvlačenje ulomaka i pomicanje čavala. Uobičajeno je poslijeoperacijsko skraćenje ulomaka 5-10 mm, ali se naknadno nadoknađuje stimulacijom rasta tijekom zarastanja prijeloma (Slika 3).



**Slika 3.** Prikaz titanskog elastičnog čavla (TEN) i njegovog položaja u kosti

Preuzeto iz: DePuySynthes. Titanium /Stainless Steel Elastic Nail System. For elastic stable intramedullary nailing (ESIN). str. 21

Zbrinjavanje distalnih prijeloma se postiže na nekoliko načina. Retrogradni pristupi se koriste čavlima u obliku slova „C“, a razlike između njih je razina u kojoj konveksne strane čavala dotiču unutarnju stranu kosti. Kod jednog pristupa konveksne strane se postavljaju točno u razini prijeloma, a kod drugog se čavli križaju proksimalno od prijeloma. Postoji i antegradni pristup kod kojih se koriste jedan čavao u obliku slova „C“, a drugi u obliku slova „S“. Ulazno mjesto je 1-2 centimetra ispod velikog obrtača, a oba se čavla postavljaju na način da su distalni vrhovi zavnuti prema kondilima bedrene kosti. Postoji i metoda kod koje se antegradni i retrogradni pristup kombiniraju (Slika 4, 5).

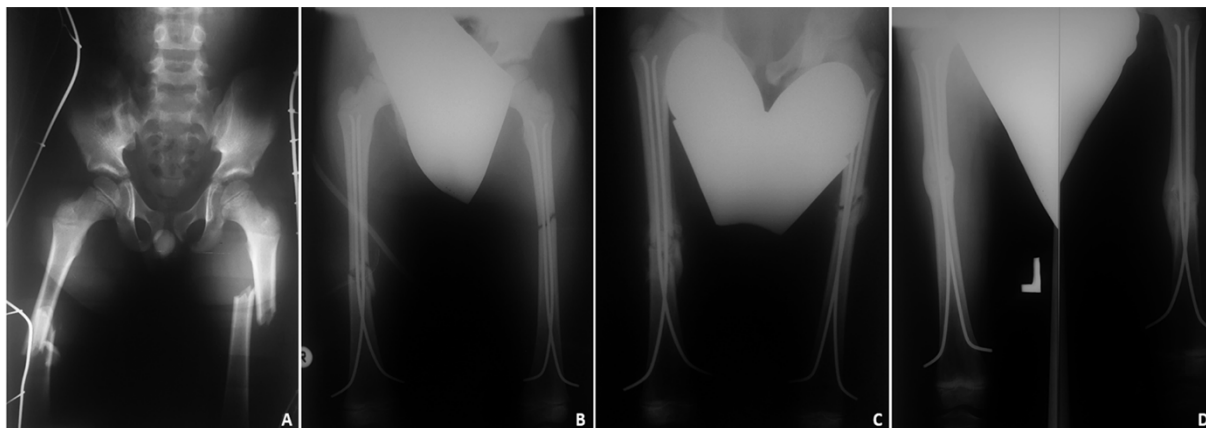
Također, metoda se pokazala uspješnom u liječenju patoloških prijeloma u djece s juvenilnim cistama bedrene kosti ili za liječenje velikih juvenilnih cisti s prijetećom frakturom (34, 39).

Ne postoje indikacije za korištenje ove metode kod prijeloma u području proksimalne metafize, a ukoliko se radi o prijelomu distalne metafize, elastični se čavli postavljaju retrogradno.

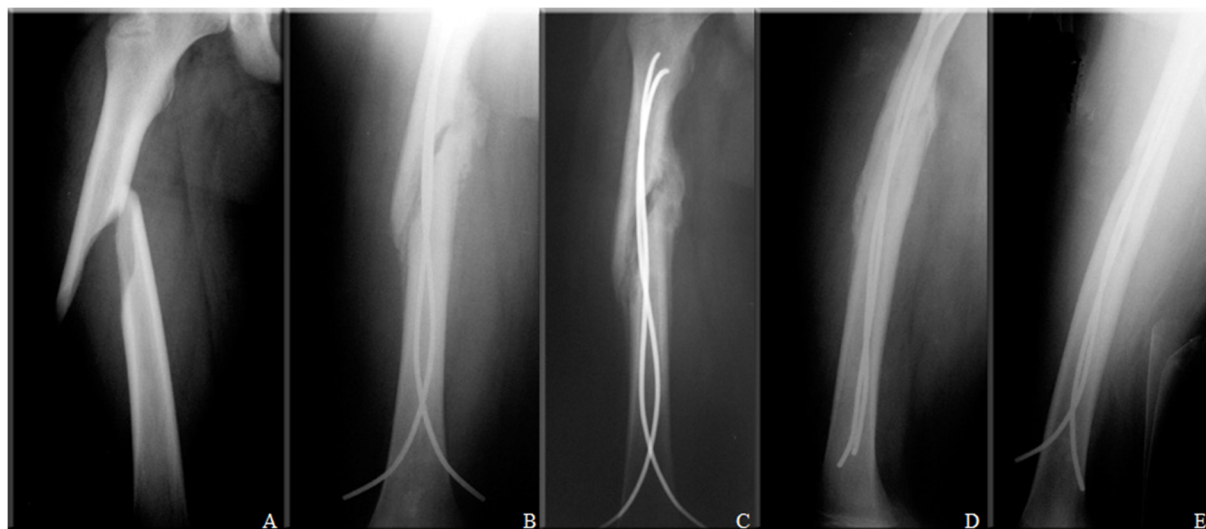Nakon operacije treba na nekoliko dana postaviti imobilizaciju te odmah početi s izometričkim kontrakcijama kvadricepsa. Poslije nekoliko dana je dopušteno hodanje uz pomoć štaka, a oslanjanje na ozlijeđenu nogu treba ograničiti samo na djelomičnu težinu tijela. Normalno hodanje je dopušteno nakon 6 tjedana (38).

ESIN metoda može biti praćena komplikacijama, ali je njihova stopa uglavnom niska i zanemariva u odnosu na sve prednosti liječenja. Manje komplikacije uključuju bol na mjestu insercije, inflamatornu reakciju zbog iritacije vrhom čavla, infekcije kože, prihvatljivi stupanj angulacije i nesrazmjera u duljini ekstremiteta. Komplikacije koje zahtijevaju sekundarnu operaciju su neprihvatljiva angulacija, pomak reponiranih ulomaka, veliki nesrazmjer u duljini ekstremiteta te duboke infekcije mekog tkiva (40). Najčešća komplikacija ESIN metode je prominencija vrha čavla koja izaziva iritaciju okolnog tkiva. Prevalencija ove komplikacije je 3-52% što ovisi o vrsti prijeloma i tehnici izvođenja metode. Također je moguć i razdor kože, razvoj površne ili duboke infekcije, izljev na susjednom zglobu s kontrakturom zbog iritacije okolnog tkiva, nastanak burzitisa, pa čak i osteomijelitisa (31, 38).

Teže su komplikacije iznimno rijetke i najčešće su posljedica loše indikacije ili loše intraoperacijske tehnike. Mogu se izbjeći dobrim poznavanjem i poštivanjem biomehaničkog odnosa prelomljene kosti i elastične intramedularne osteosinteze.



**Slika 4.** Bilateralni prijelom dijafize femura u 8-godišnjeg dječaka: **A)** Prijeoperacijska snimka - bilateralni prijelom dijafize femura; **B)** Intraoperacijska RTG snimka nakon repozicije koštanih fragmenata i uvođenja titanskih čavala; **C)** RTG snimka nakon mjesec dana od operacijskog zahvata - vidi se dobar položaj koštanih ulomaka i stvaranje kalusa; **D)** RTG snimka 3 mjeseca nakon operacijskog zahvata - vidi se radiološki potpuno cijeljenje kosti



**Slika 5.** Prijelom dijafize femura u 15 godišnje djevojčice: **A)** Prijeoperacijska snimka - spiralni prijelom dijafize femura; **B)** RTG snimka mjesec dana nakon operacijskog zahvata - vidi se dobar položaj koštanih ulomaka i stvaranje kalusa; **C, D)** AP i LL snimka 3 mjeseca nakon operacijskog zahvata - vidi se dobar položaj ulomaka i izraženiji kalus u području prijeloma; **E)** RTG snimka 6 mjeseci nakon operacijskog zahvata - vidi se radiološki potpuno cijeljenje kosti

## **2. CILJ ISTRAŽIVANJA**

Prijelomi su vrlo česti u pedijatrijskoj dobnoj skupini te se ubrajaju u najčešće ozljede u djece. S obzirom da dječje kosti posjeduju velik potencijal remodeliranja deformiteta i brže cijele, u pedijatrijskoj je populaciji manji broj prijeloma potrebno liječiti operacijski te se prednost daje neoperacijskom pristupu. Ipak, ESIN metoda nametnula se kao vrijedna metoda u liječenju prijeloma dugih kostiju u djece. ESIN ima prednost rane neposredne stabilnosti uključenog segmenta kosti, što omogućava ranu mobilizaciju i povratak pacijenta normalnim aktivnostima, s vrlo niskom stopom komplikacija. Također, fleksibilnost titanskog elastičnog čavla omogućava umetanje na način kojim se izbjegava poremećaj epifizne ploče rasta kosti. Uz ispravne indikacije i dobru prijeoperacijsku pripremu iskusnog kirurga ovom minimalno invazivnom metodom liječenja moguće je postići stupanj repozicije i stabilizacije koji je primjeren dječjoj dobi (1, 32).

Cilj ovog istraživanja je ustanoviti demografske i kliničke karakteristike djece operirane ESIN metodom zbog prijeloma bedrene kosti. Podciljevi istraživanja su utvrditi najčešću vrstu i tip prijeloma, lateralizaciju, mehanizam nastanka prijeloma, način liječenja, pridružene ozljede, vrijeme cijeljenja i komplikacije liječenja te ih usporediti s ostalim relevantnim studijama.

### **Hipoteza:**

ESIN metoda je učinkovita metoda liječenja prijeloma natkoljenice u djece s izvrsnim rezultatima cijeljenja te niskom stopom komplikacija. Metoda zadovoljava sve kriterije minimalno invazivne koštane kirurgije.

### **3. MATERIЈAL I METODE**

### **3.1. Ispitanici**

Ispitanici su svi bolesnici liječeni ESIN metodom zbog prijeloma bedrene kosti u Klinici za dječju kirurgiju Kliničkog bolničkog centra Split, u razdoblju od 1. svibnja 2002. do 1. prosinca 2017.

*Kriteriji uključenja:*

1. Bolesnici oba spola, u dobi od 2-17 godina, s prijelomom bedrene kosti koji su liječeni metodom ESIN
2. Bolesnici operirani u KBC Split od strane specijalista dječje kirurgije koji su minimalno praćeni 3 mjeseca nakon kirurškog zahvata

*Kriteriji isključenja:*

1. Bolesnici mlađi od 2 ili stariji od 17 godina
2. Bolesnici u kojih je prijelom bedrene kosti liječen konzervativno ili su operirani nekom drugom metodom (AO, vanjski fiksater, Kirschnerove žice)
3. Bolesnici operirani u drugim ustanovama
4. Bolesnici s nepotpunim podacima ili u kojih je vrijeme od kirurškog zahvata bilo kraće od 3 mjeseca

### **3.2. Organizacija studije**

Povijesna presječna studija. Istraživanje je prema ustroju kvalitativno istraživanje, dok je po intervenciji i obradi podataka deskriptivnog tipa.

### **3.3. Mjesto studije**

Istraživanje je provedeno u Klinici za dječju kirurgiju Kliničkog bolničkog centra Split.

### **3.4. Metode prikupljanja i obrade podataka**

Podatke smo prikupili istraživanjem pisanog protokola Klinike za dječju kirurgiju Kliničkog bolničkog centra Split te arhive povijesti bolesti. Prikupljeni podatci uneseni su u programske pakete Microsoft Office za obradbu teksta te Microsoft Excel za izradbu tabličnog prikaza.

### **3.5. Opis istraživanja**

Predložena studija je retrospektivno istraživanje. Izvor podataka su pisani protokol Klinike za dječju kirurgiju i pismohrana povijesti bolesti. Svim bolesnicima učinjen je žurni kirurški zahvat, primjenom ESIN metode, zbog prijeloma bedrene kosti. Kirurški zahvat podrazumijevao je krvavu ili zatvorenu repoziciju koštanih ulomaka, te osteosintezu titanskim čavlima, čija debljina je određena intraoperacijski na način da 2 čavla moraju ispunjavati minimalno 2/3 medule na najužem dijelu kosti. Svakom ispitaniku analizirani su sljedeći parametri: dob, spol, vrsta i tip prijeloma, mehanizam prijeloma, lateralizacija, način repozicije, pridružene ozljede, vrijeme cijeljenja te komplikacije liječenja.

### **3.6. Praćenje bolesnika**

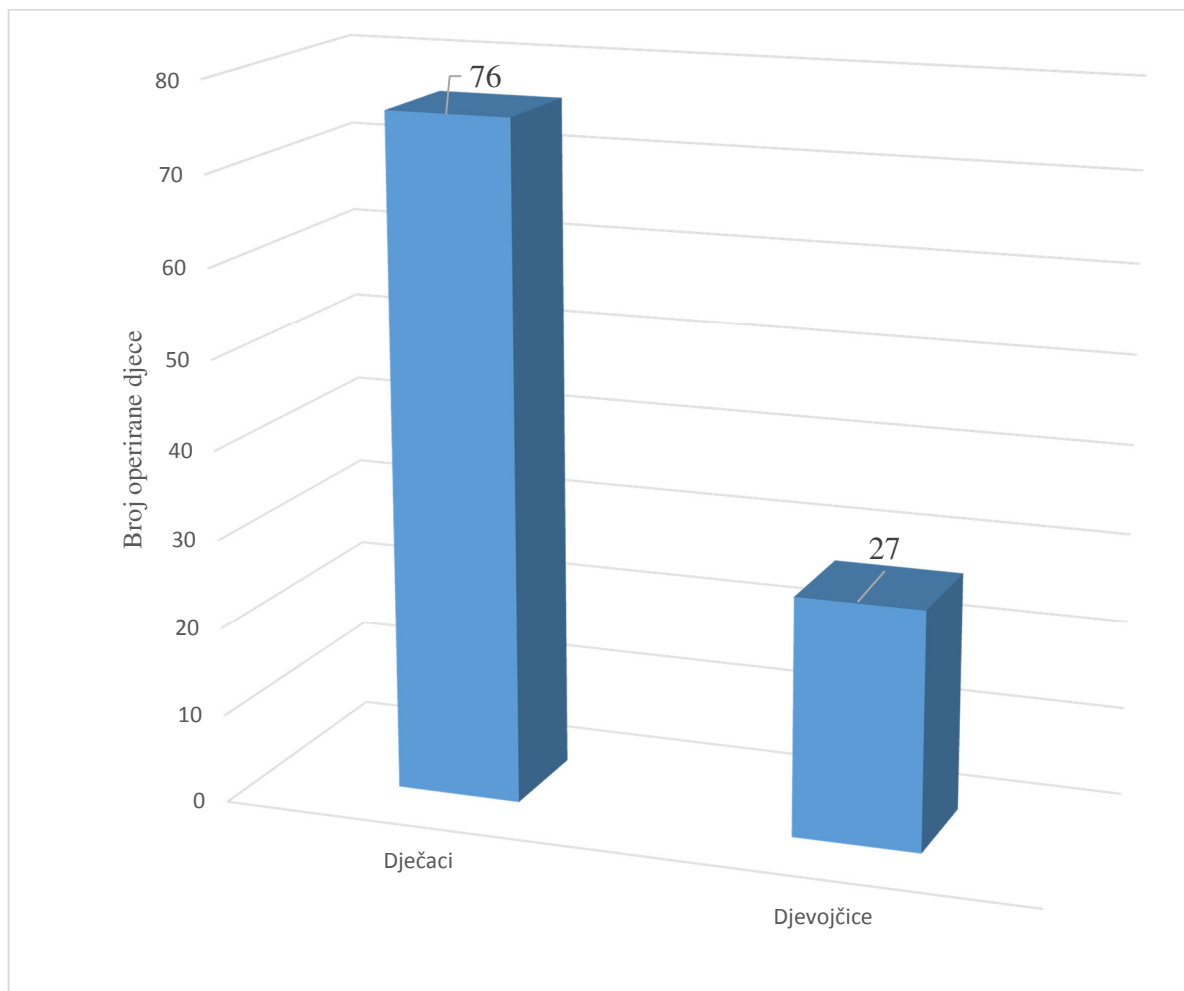
Svi bolesnici nakon kirurškog zahvata zadržani su na bolničkom liječenju. Tijekom boravka u bolnici započeta je fizikalna terapija, koja je nastavljena ambulantno nakon otpusta. Svakom bolesniku učinjena je intraoperacijska RTG snimka nakon repozicije koštanih ulomaka i postavljanja titanskih elastičnih čavala. Nadzorne RTG snimke rađene su 7 dana nakon zahvata, te nakon 1, 3 i 6 mjeseci, odnosno do potpunog cijeljenja kosti. Nakon što je postignuto potpuno cijeljenje kosti osteosintetski materijal odstranjen je u općoj anesteziji.



## **4.REZULTATI**

U izabranom studijskom razdoblju (svibanj 2002. - prosinac 2017.) istraživanje je obuhvatilo 103 bolesnika koji su operirani ESIN metodom zbog prijeloma bedrene kosti. Budući da je troje djece zadobilo bilateralni prijelom, ukupan broj prijeloma je bio 106. Srednja dob u vrijeme kirurškog zahvata bila je 9 godina (2-17 godina). Demografski i klinički podaci liječenih bolesnika prikazani su u Tablici 1.

Slika 6. prikazuje raspodjelu ispitanika prema spolu. Od ukupno 103 djece, liječene ESIN metodom zbog prijeloma femura, bilo je 76 dječaka, što čini 74% i 27 djevojčica, što čini 26% i daje približan odnos 3:1 u korist dječaka. Ovaj odnos vrijedi sveukupno, uz varijacije omjera obzirom na godine pojedinačno.

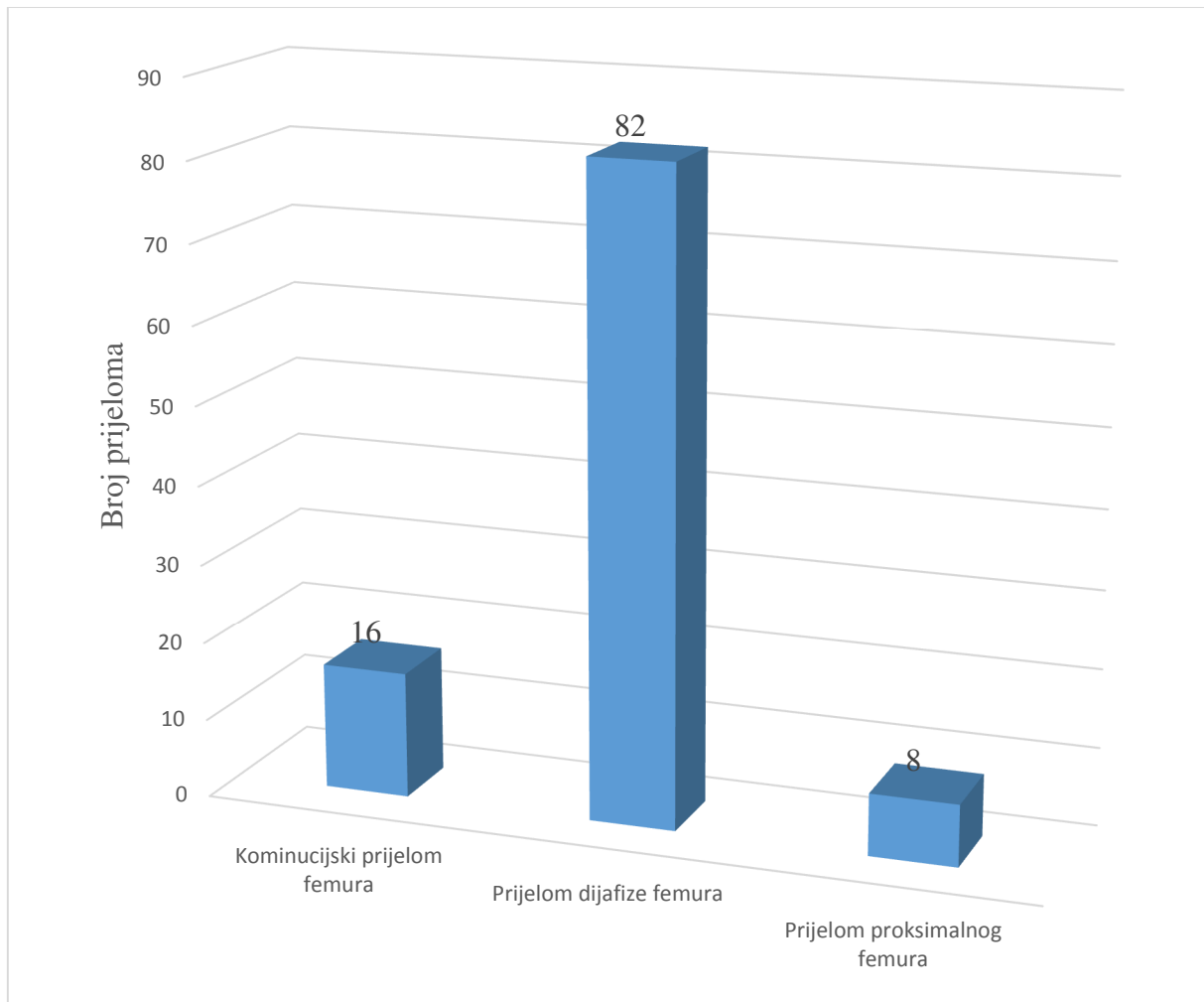


**Slika 6.** Raspodjela operirane djece zbog prijeloma bedrene kosti prema spolu (n=103)

**Tablica 1.** Demografski i klinički podaci

ZNAČAJKE BOLESNIKA	TIP PRIJELOMA			
	Svi prijelomi (n=106)	Prijelom proksimalnog femura (n=8)	Prijelom dijafize femura (n=82)	Kominucijski prijelom femura (n=16)
DOB				
Medijan	9	10,5	9	9,5
Raspon	2-17	5-17	2-17	4-17
SPOL (n)				
Dječaci	76	5	56	15
Djevojčice	27	3	23	1
LATERALIZACIJA (n)				
Lijevo	60	3	48	9
Desno	46	5	34	7
KOMPLIKACIJE (n)	9	1	4	4
VRIJEME CIJELJENJA				
Medijan (tjedni)	8,5	9	8	10
Raspon	5-15	7-13	5-15	6-15
VRIJEME PRAĆENJA				
Medijan (mjeseci)	92	63	93	115,5
Raspon	3-188	9-119	3-182	8-188
PRIDRUŽENE OZLJEDE (n)	38	1	26	11

Iz Tablice 1. je vidljivo da je od ukupnog broja od 106 prijeloma bilo 8 prijeloma proksimalnog dijela, 82 prijeloma dijafize te 16 kominucijskih prijeloma femura (Slika 7). Od ukupnog broja prijeloma, 60 (57%) ih je bilo na lijevom, a 46 (43%) na desnom femuru.

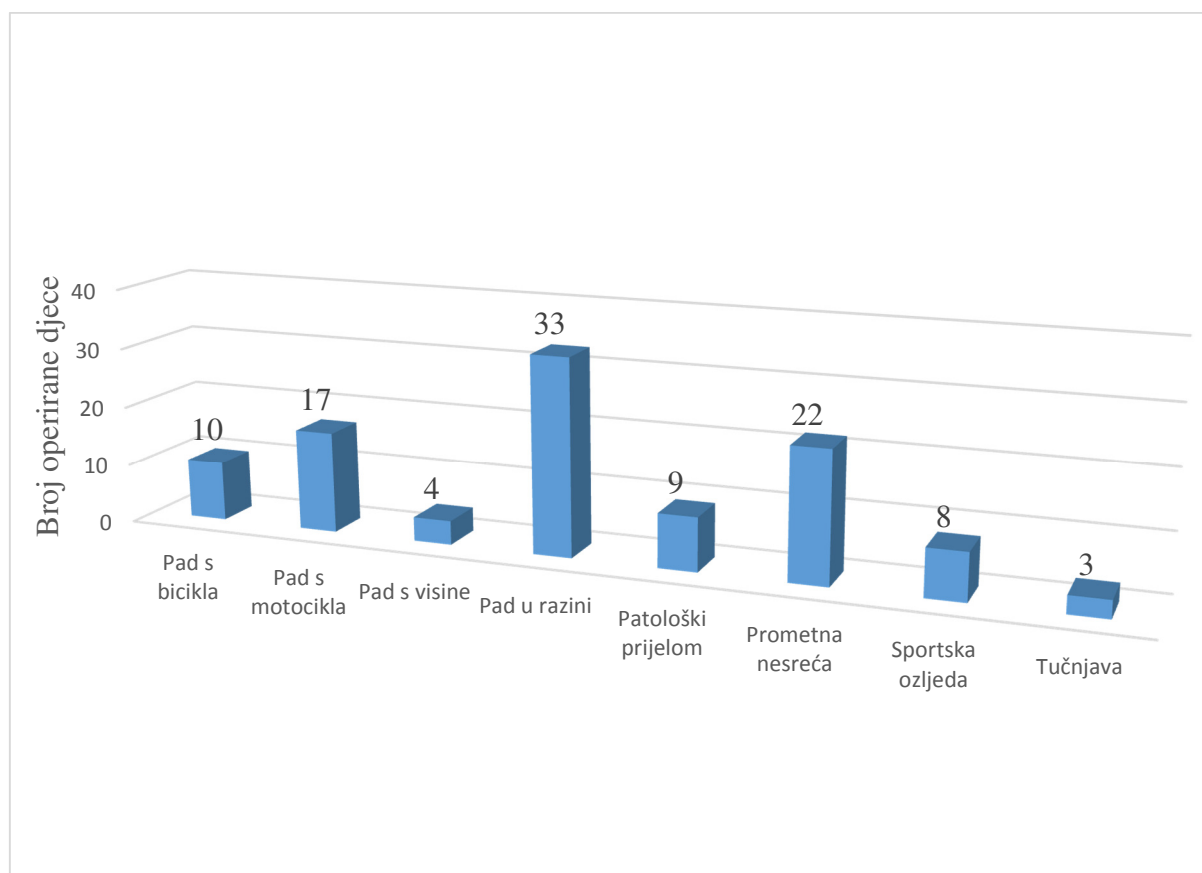


**Slika 7.** Raspodjela operirane djece prema tipu prijeloma

Najčešći mehanizam nastanka prijeloma bio je pad u razini (n=33), slijede prometne nesreće (n=22), pad s motocikla (n=17), pad s bicikla (n=10), patološki prijelom (n=9), sportska ozljeda (n=8), pad s visine (n=4), te prijelomi zadobiveni u tučnjavi (n=3) (Tablica 2; Slika 8).

**Tablica 2.** Raspodjela prijeloma prema tipu, vrsti i mehanizmu nastaka

<b>MEHANIZAM NASTANKA PRIJELOMA</b>	<b>TIP PRIJELOMA</b>		
	Prijelom proksimalnog femura (n=8)	Prijelom dijafize femura (n=82)	Kominucijski prijelom femura (n=16)
	Pad u razini (n=33)	2	25
Prometna nesreća (n=22)	1	19	2
Pad s motocikla (n=17)	/	12	5
Pad s bicikla (n=10)	/	8	2
Patološki prijelom (n=9)	5	4	/
Sportska nesreća (n=8)	/	8	/
Pad s visine (n=4)	/	3	1
Tučnjava (n=3)	/	3	/
<b>VRSTA PRIJELOMA</b>			
Zatvoreni (n=102)	8	78	16
Otvoreni (n=4)	/	4	/



**Slika 8.** Raspodjela bolesnika s obzirom na mehanizam nastanka prijeloma

Od ukupnog broja prijeloma devet ih je (8,5%) nastalo zbog nekog patološkog mehanizma (Tablica 3).

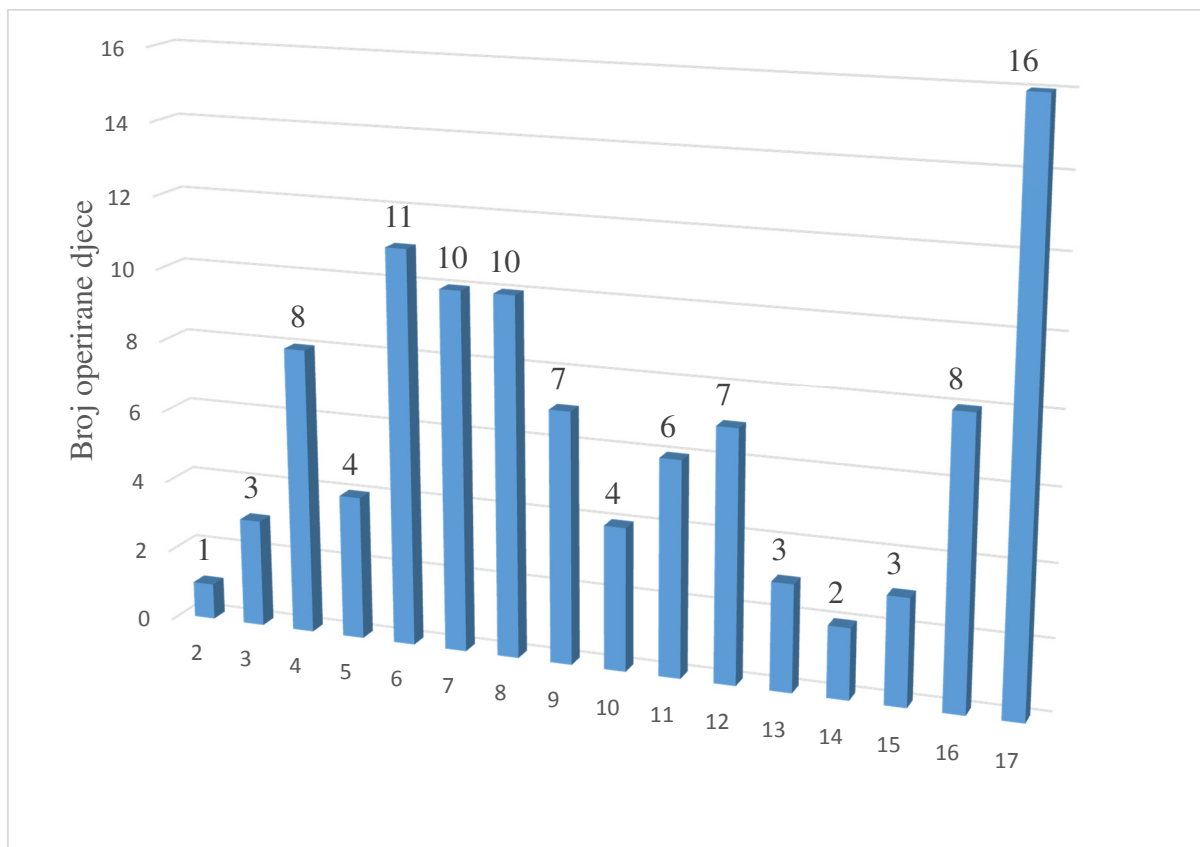
**Tablica 3.** Karakteristike bolesnika s patološkim prijelomima bedrene kosti

Bolesnik	Spol	Dob	Strana	Tip prijeloma	Patološki uzrok
1	M	9	D	Prijelom proksimalnog femura	Cista
2	M	17	L	Prijelom proksimalnog femura	Cista
3	Ž	6	D	Prijelom dijafize femura	<i>Osteogenesis imperfecta</i>
4	M	12	D	Prijelom dijafize femura	Cista
5	Ž	7	D	Prijelom proksimalnog femura	<i>Osteogenesis imperfecta</i>
6	Ž	12	D	Prijelom dijafize femura	<i>Osteogenesis imperfecta</i>
7	Ž	4	L	Prijelom dijafize femura	<i>Osteogenesis imperfecta</i>
8	M	13	L	Prijelom proksimalnog femura	Cista
9	Ž	13	D	Prijelom proksimalnog femura	<i>Osteogenesis imperfecta</i>

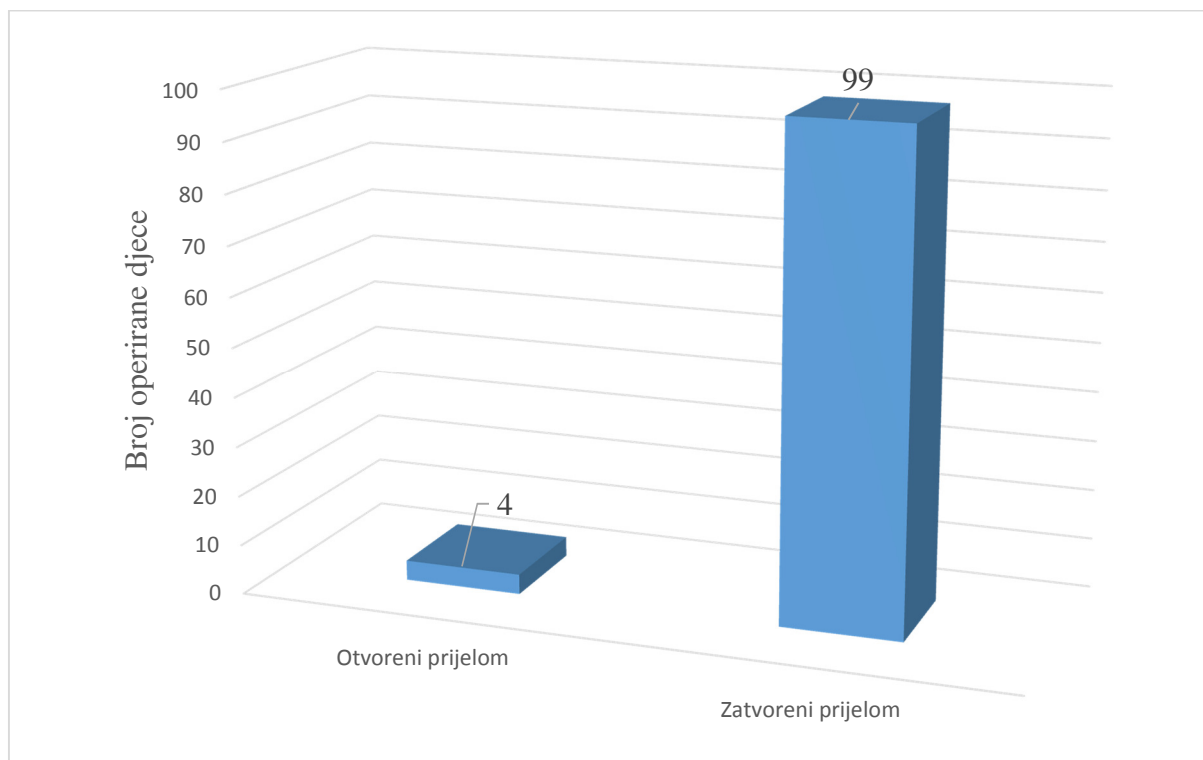
Od ukupnog broja patoloških prijeloma 5 ih je nastalo zbog osteogenesis imperfecta (2 u proksimalnom dijelu; 3 u dijafizi kosti), dok su 4 prijeloma nastala zbog solitarne juvenilne ciste femura (3 u proksimalnom; 1 u dijafizi).

Slika 9. prikazuje raspodjelu operirane djece prema životnoj dobi (n=103). Iz iste je vidljivo da je najveći broj djece operiran u sedamnaestoj godini (n=16), a najmanji u drugoj godini života (n=1). Najmanji broj prijeloma nalazimo u ranoj predškolskoj i ranoj adolescentnoj dobi, a najveći u ranoj školskoj i srednjoj adolescentnoj dobi.

Od ukupnog broja operirane djece, četvero (3,9%) ih je imalo otvoreni prijelom, dok je ostalih 99 (96,1%) imalo zatvoreni prijelom femura (Slika 10).



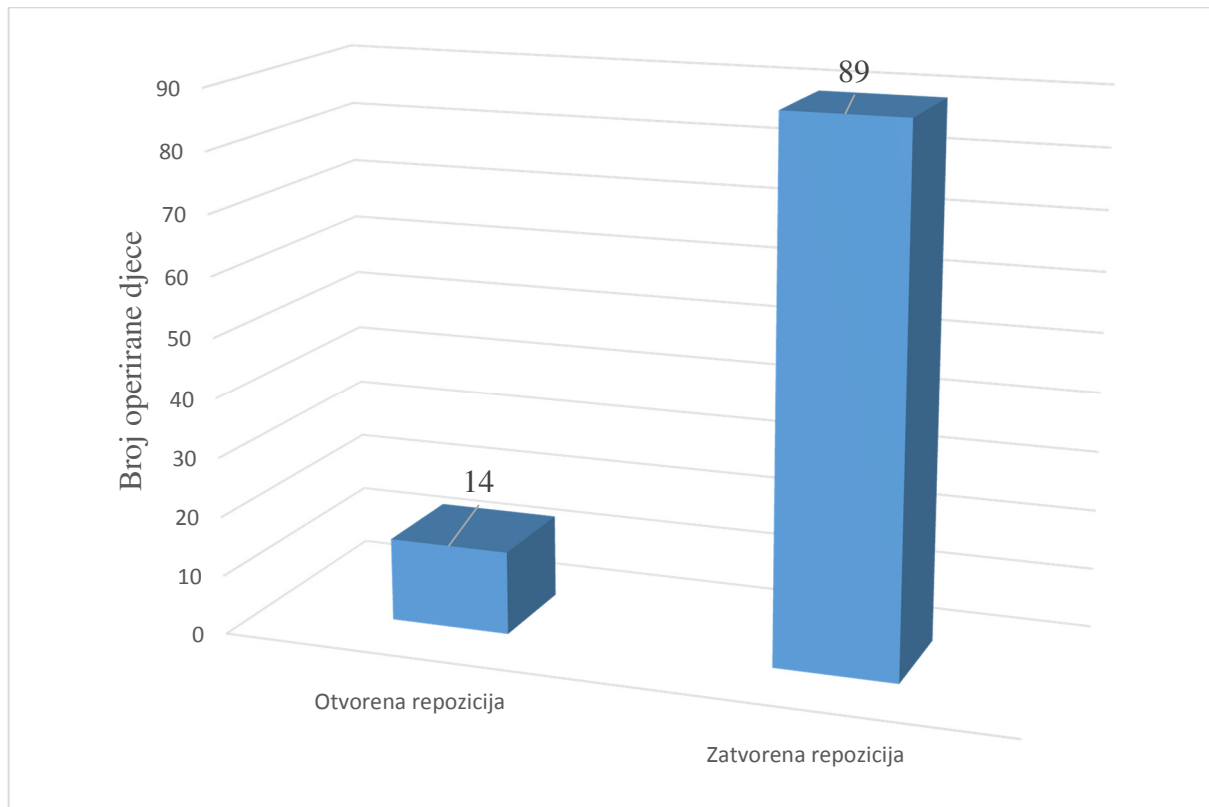
**Slika 9.** Raspodjela operirane djece prema životnoj dobi (n=103)



**Slika 10.** Raspodjela operirane djece prema vrsti prijeloma (n=103)



Prijelom je u 89 (86,4%) bolesnika reponiran zatvorenim načinom, dok je u ostalih 14 (13,6%) bila potrebna otvorena repozicija zbog poteškoća u repoziciji ili interpozicije mekog tkiva (Slika 11).



**Slika 11.** Raspodjela operirane djece prema načinu repozicije prijeloma (n=103)

U 26 bolesnika su uz prijelom bedrene kosti postojale i pridružene ozljede. Pojavnost i ozbiljnost pridruženih ozljeda su najviše ovisili o mehanizmu prijeloma. Što su okolnosti prijeloma bile teže, time su i pojavnost i ozbiljnost pridruženih ozljeda bili veći. Pridružene su ozljede najčešće postojale uz prijelome zadobivene u automobilskoj prometnoj nesreći i padom s motocikla. U 11 slučajeva prijeloma bedrene kosti koje su zadobivene u automobilskoj prometnoj nesreći, odnosno 8 slučajeva prijeloma zadobivenih padom s motora postojala je još neka pridružena ozljeda. Točna vrsta i ozbiljnost pridružene ozljede individualni su za svaki slučaj i ovisili su o težini same nesreće.

Ukupno je zabilježeno 38 različitih pridruženih ozljeda (Tablica 4). Najčešća pridružena ozljeda je bio prijelom kostiju potkoljenice (n=5, 13,16%).

**Tablica 4.** Prikaz pridruženih ozljeda u bolesnika operiranih zbog prijeloma bedrene kosti

<b>PRIDRUŽENA OZLJEDA</b>	<b>n</b>	<b>postotak</b>
Prijelom kostiju potkoljenice	5	13,16%
Potres mozga	4	10,53%
Prijelom patele	4	10,53%
Kraniocerebralne ozljede	3	7,89%
Ozljede mekih česti glave	3	7,89%
Pneumotoraks	3	7,89%
Prijelom kostiju podlaktice	3	7,89%
Lacerokontuzne rane koljena	2	5,26%
Prijelom humerusa	2	5,26%
Prijelom rebara	2	5,26%
Ruptura slezene	2	5,26%
Prijelom klavikule	1	2,63%
Prijelom kostiju šake	1	2,63%
Prijelom kostiju viscerokranija	1	2,63%
Ruptura dijafragme	1	2,63%
Ruptura jetre	1	2,63%

Komplikacije ove metode bismo mogli podijeliti na intraoperacijske i poslijeoperacijske. Obzirom da kod ispitivane populacije u odabranom vremenskom periodu nije bilo intraoperacijskih, Tablica 5. prikazuje poslijeoperacijske komplikacije kao i njihov postotak u promatranoj populaciji. Ukupna stopa komplikacija u promatranom periodu je relativno niska te je iznosila 8,49%.

**Tablica 5.** Prikaz poslijeoperacijskih komplikacija

<b>VRSTA KOMPLIKACIJE</b>	<b>n</b>	<b>postotak</b>
Iritacije kože mjesta ulaza	3	2,83%
Protruzija žica	1	0,94%
Refraktura	1	0,94%
Valgus angulacija	2	1,89%
Varus angulacija	1	0,94%
Zakašnjelo cijeljenje	1	0,94%
<b>UKUPNO</b>	<b>9</b>	<b>8,49%</b>

Svi bolesnici su postigli potpuno cijeljenje vidljivo radiološki u srednjem vremenu od 8,5 tjedana (raspon 5-15 tjedana). Dvoje bolesnika je zbog poslijeoperacijskih komplikacija podvrgnuto ponovnom zahvatu.

Implantati su nakon cijeljenja uklonjeni u općoj anesteziji bez poteškoća. Nema opaženih komplikacija povezanih s uklanjanjem intramedularnih čavala. Svi su bolesnici praćeni do kraja tijekom studijskog razdoblja. Srednja vrijednost vremena praćenja je 92 mjeseca (3-188 mjeseci). U tom vremenu su svi bolesnici postigli potpuno koštano cijeljenje i vratili puni opseg pokreta ekstremiteta nakon rehabilitacije. Nakon uklanjanja intramedularnih čavala svi su bolesnici vratili potpunu funkciju ekstremiteta i sve komplikacije su razriješene.

## **5. RASPRAVA**

Prijelomi dugih kostiju su među najčešćim hitnim slučajevima u većini trauma centara u svijetu. Iako se u djece takvi prijelomi uglavnom mogu uspješno liječiti zatvorenim repozicijom i imobilizacijom, postoje slučajevi kod kojih je potrebna kirurška stabilizacija prijeloma. Povijesno su se prijelomi dugih kostiju u djece liječili samo imobilizacijom odmah nakon ozljede ili nakon određenog vremena trakcije. Kirurško je liječenje bilo ograničeno na otvorene prijelome ili pacijente s ozljedama glave, odnosno politraumatizirane bolesnike s prijelomom dugih kostiju. Od nedavno raste broj kirurških zahvata te se šire indikacije koje uključuju i izolirane prijelome bedrene kosti. Nekoliko se godina kao metoda izbora koristila vanjska fiksacija, ali se u posljednje vrijeme ESIN metoda prometnula u zlatni standard. Ova je metoda kod prijeloma dugih kostiju stekla široku popularnost zbog kliničke učinkovitosti i niskog rizika od komplikacija. Mnoge studije podupiru korištenje ove metode kod prijeloma bedrene kosti navodeći prednosti zatvorenog pristupa i poštedu od ozljede epifizne hrskavice prilikom postavljanja čavala (41, 42). Ipak, kod korištenja ESIN metode postoji mogućnost komplikacija, a učestalost im varira s obzirom na iskustvo operatera i tehniku izvođenja te nepravilno postavljanje indikacije. Najčešće prijavljene komplikacije uključuju infekciju, nastanak granuloma, iritaciju kože na mjestu ulaza čavla te refrakture (31, 33, 42).

Prijelomi proksimalnog dijela bedrene kosti su relativno rijetki u djece i adolescenata i čine samo 0,5 % svih prijeloma. Ipak, ovi su prijelomi izuzetno bitni budući da mogu biti povezani s ozbiljnim komplikacijama kao što su coxa vara ili valga te pseudoartroza (11, 12). Ying Li i suradnici su opisali usporedbu ESIN metode i kirurškog zahvata korištenjem pločica i vijaka kod subtrohanternih prijeloma bedrene kosti u djece. U studiju je bilo uključeno 54 djece od čega 42 dječaka i 12 djevojčica. Prosjek godina u pacijenata je bio 8,2 godine te nije bilo značajne razlike među grupama što se tiče godina, spola, mase i tipa prijeloma. Pacijenti koji su liječeni ESIN metodom su puni oporavak postigli nakon 6,6 tjedana, što je značajno ranije od onih liječenih pločicama i vijcima kojima je za puni oporavak trebalo 9,9 tjedana. Zaključili su da su pacijenti liječeni pločicom i vijcima imali značajno bolje rezultate oporavka, budući da je 87% djece u toj skupini imalo izvrsne rezultate liječenja u odnosu na grupu liječenu ESIN metodom kod kojih je taj postotak manji te je iznosio 52%. Stopa komplikacija je također bila veća kod grupe liječene ESIN metodom te je iznosila čak 48% (12 od 25) dok je kod grupe liječene pločicom i vijcima iznosila 14% (4 od 29). Konačni zaključak je bio da fiksacija pločicom i vijcima ima bolje konačne rezultate i manju stopu komplikacija od korištenja titanskih elastičnih čavala (43). Ho i suradnici u svojoj studiji iznose podatak kako je čak 22% pacijenata liječenih ESIN metodom zbog prijeloma proksimalne trećine bedrene kosti imalo neku komplikaciju (44). U studiji koju su napravili Flynn i suradnici jedini pacijent s lošim

ishodom nakon operacijskog liječenja ESIN metodom je bio 11-godišnji dječak s prijelomom proksimalne trećine bedrene kosti (45). Rezultati ovih studija govore u prilog težini ozljede proksimalnog femura i značajnoj stopi komplikacija. U našoj studiji je samo jedan od osmero pacijenata s prijelomom proksimalnog femura imao komplikaciju, što iznosi 12,5% te je značajno manje nego u prethodno iznesenim studijama. Razlog boljih rezultata vjerojatno je pravilnije postavljanje indikacije liječenja prijeloma proksimalnog dijela bedrene kosti ESIN metodom.

Prijelomi dijafize bedrene kosti spadaju među najčešće dijafizarne prijelome u djece nakon prijeloma dijafize podlaktice i goljenične kosti. Čine 1% svih prijeloma (11, 13). Liječenje trakcijom i imobilizacijom godinama su bili zlatni standard u liječenju prijeloma dijafize bedrene kosti. Kirurška fiksacija uz brzu mobilizaciju je tijekom protekla dva desetljeća prepoznata kao superioran način liječenja te se sve više počinje primjenjivati. Symanovsky i suradnici su retrospektivno prikazali 13 slučajeva prijeloma dijafize bedrene kosti liječenih zatvorenom repozicijom i ESIN metodom u djece od 3 do 5 godina. Nisu zabilježili slučajeve lošeg zarastanja ili nezarastanja te su zabilježene samo manje komplikacije u dvoje djece. Iako se ne preporučuje operacijski pristup kod jednostavnih prijeloma dijafize bedrene kosti u djece te dobi, može biti dobar izbor kao početno liječenje ili kao liječenje u djece kojima se sama imobilizacija nije pokazala kao dobra metoda (46). Buechsenschuetz i suradnici su napravili usporedbu liječenja prijeloma bedrene kosti trakcijom i imobilizacijom u odnosu na ESIN metodu. Zaključili su da su troškovi liječenja ESIN metodom manji te su pacijenti bolje podnosili izgled ožiljka, a roditelji su u konačnici bili zadovoljniji (47). Khazzam i suradnici su opisali korištenje titanskih elastičnih čavala kod prijeloma bedrene kosti u 135 pacijenata. Ukupno je bilo 138 prijeloma sa srednjim tijekom praćenja od 15,6 mjeseci, a prosjek godina je bio 9,7. Operacijski su liječili 73 prijeloma dijafize, 48 prijeloma proksimalne trećine i 17 prijeloma distalne trećine bedrene kosti. Zabilježili su ukupno 16 komplikacija (11,5%) od čega su bile 3 refrakture, 2 slučaja zakašnjelog cijeljenja, 3 varus ili valgus angulacije, 5 slučajeva iritacije kože na mjestu ulaza i 1 asimptomatski pomak čavla prema proksimalno. Ovi rezultati pokazuju uspješnost korištenja ESIN metode kod prijeloma bedrene kosti, bez obzira na godine, tip i mjesto prijeloma (48). Rapp i suradnici opisali su povezanost povećane tjelesne mase s učestalosti komplikacija i konačnog ishoda. Zaključili su da su djeca starija od 10 godina sa tjelesnom masom većom od 50 kilograma i nesraštenim epifiznim pločama podložnija komplikacijama bez obzira na izbor tehnike liječenja. Ipak, kod pacijenata liječenih ESIN metodom je zabilježena manja stopa sličnih komplikacija (49).

Veliki problem dječje traumatologije predstavljaju kominucijski prijelomi dijafiza dugih kostiju. Povezani su s visokim postotkom komplikacija i slabim konačnim ishodom budući da su to najčešće nestabilni prijelomi koje je teško liječiti. Aksoy i suradnici u svojoj studiji opisuju liječenje 9 kompliciranih slučajeva frakture bedrene kosti ESIN metodom koji su prethodno liječeni vanjskim fiksaterom. Prosječna dob pacijenata je bila 8,7 godina, a prosječno vrijeme praćenja 46,6 mjeseci. Svi su pacijenti liječeni otvorenom ili zatvorenom repozicijom i fiksacijom prijeloma pomoću titanskih elastičnih čavala. Potpuno zarastanje postignuto je nakon 6 do 9 mjeseci. U studiji nije zabilježeno neurovaskularnih ozljeda niti infekcija te pokazuje da je liječenje kompliciranih slučajeva ESIN metodom dobar izbor (50).

Jednostavne koštane ciste su šupljine ispunjene tekućinom, a najčešće su smještene u dugim kostima djece prije sraštanja epifiznih hrskavica. Učestala komplikacija ovakvih koštanih promjena su patološke frakture. Pogorelić i suradnici opisuju uspješnost liječenja prijeloma uzrokovanih jednostavnim koštanim cistama pomoću ESIN metode. Zaključuju da ESIN metoda ima dvostruke pogodnosti kontinuirane dekompresije ciste, i rane neposredne stabilnosti uključenog koštanog segmenta, koja omogućuje ranu mobilizaciju i povratak normalnim aktivnostima u pretpubertetskih bolesnika (34). U našoj studiji ukupno su liječena 4 pacijenta ESIN metodom zbog patološkog prijeloma bedrene kosti u čijoj se podlozi nalazila juvenilna cista. U svih bolesnika došlo je do potpunog cijeljenja kosti, te regresije juvenilne ciste.

U našoj studiji 103 djece zbog ukupno 106 prijeloma je operirano ESIN metodom zbog prijeloma bedrene kosti. Prosječna dob pri operaciji je bila 9 godina (2-17 godina). Od ukupnog broja od 106 prijeloma najčešće se radilo o prijelomu dijafize femura u 82 slučaja. Ostatak čine kominucijski prijelomi u 16 slučajeva te prijelomi proksimalnog dijela femura u 8 slučajeva. Najčešći mehanizam nastanka prijeloma bio je pad u razini, slijede prometne nesreće, pad s motocikla, pad s bicikla, patološki prijelomi, sportske ozljede, pad s visine te prijelomi zadobiveni u tučnjavi. Od 9 patoloških prijeloma 5 ih je nastalo zbog osteogenesis imperfecta, dok su 4 prijeloma nastala zbog solitarne juvenilne ciste femura. U 89 bolesnika je prijelom reponiran zatvorenim načinom, dok je u ostalih 14 bila potrebna otvorena repozicija zbog teškoća u repoziciji i interpozicije mekog tkiva. U ovoj smo studiji zabilježili 9 poslijeoperacijskih komplikacija, dok intraoperacijskih nije bilo. Od komplikacija je najčešća bila iritacija mjesta ulaza u 3 slučaja, slijedi valgus angulacija u 2 slučaja, a po jedan slučaj je bio protruzije žica, refrakture, valgus angulacije te zakašnjelog cijeljenja. U konačnici je ukupna stopa komplikacija bila 8,49%. Svi su bolesnici postigli kompletno cijeljenje prijeloma vidljivo radiološki u srednjem vremenu od 8,5 tjedana (raspon 5-15 tjedana).

Stopa komplikacija u našoj studiji je manja nego u ostalim navedenim studijama što se može protumačiti dobrim postavljanjem indikacije te velikim iskustvom operatera. ESIN metoda je učinkovita metoda liječenja prijeloma bedrene kosti u djece s izvrsnim rezultatima te niskom stopom komplikacija. Metoda zadovoljava sve kriterije minimalno invazivne kirurgije.



## **6. ZAKLJUČAK**

Možemo zaključiti da je ESIN metoda za liječenje prijeloma bedrene kosti u djece minimalno invazivna, jednostavna i reproducibilna tehnika s niskom stopom komplikacija. Također, ESIN metoda pokazuje jako dobre funkcionalne i kozmetičke rezultate, te omogućuje ranu funkcionalnu mobilizaciju uz brzo smanjenje boli.

Zbog izvrsnih objektivnih i subjektivnih rezultata, operacijska stabilizacija ulomaka prijeloma bedrene kosti pomoću ESIN metode preporučuje se u djece i adolescenata.

## **7. POPIS CITIRANE LITERATURE**

1. Huh SY, Gordon CM. Fractures in hospitalized children. *Metabolism*. 2013;62:315-25.
2. Clark EM. The epidemiology of fractures in otherwise healthy children. *Curr Osteoporos Rep*. 2014;12:272-8.
3. Pannu GS, Herman M. Distal radius-ulna fractures in children. *Orthop Clin North Am*. 2015;46:235-48.
4. Christoffersen T, Ahmed LA, Winther A, Nilsen OA, Furberg AS, Grimnes G, i sur. Fracture incidence rates in Norwegian children, The Tromsø Study, Fit Futures. *Arch Osteoporos*. 2016;11:40.
5. Korula S, Titmuss AT, Biggin A, Munns CF. A Practical Approach to Children with Recurrent Fractures. *Endocr Dev*. 2015;28:210-25.
6. Naranje SM, Erali RA, Warner WC Jr, Sawyer JR, Kelly DM. Epidemiology of Pediatric Fractures Presenting to Emergency Departments in the United States. *J Pediatr Orthop*. 2016;36:e45-8.
7. Antabak A. Prijelomi i iščašenja u dječjoj dobi. U: Šoša T, Sutlić Ž, Stanec Z, Tonković I, urednici. *Kirurgija*. Zagreb: Naklada ljevak; 2007. str. 1063-7.
8. Moore KL, Dalley AF, Agur MRA. *Clinacally Oriented Anatomy*. Philadelphia: Lippincott Williams & Wilkins; 2005. str. 516-7.
9. Krmpotić-Nemanić J, Marušić A. *Anatomija čovjeka*. 2. izdanje. Zagreb: Medicinska naklada; 2007. str. 63-4.
10. Antoljak T, Turčić J. O ozljedama sustava za kretanje. U: Šoša T, Sutlić Ž, Stanec Z, Tonković I, urednici. *Kirurgija*. Zagreb: Naknada ljevak; 2007. str 921-34.
11. Lynn T. Staheli. *Fundamentals of Pediatric Orthopedics*. 5. izdanje. Lippincot Williams & Wilkins; 2014. str. 57-76.
12. Hefti F, Bruner R, Freuler F, Hasler C, Jundt G. *Pediatric Orthopedics in Practice*. Springer-Verlag Berlin Heidelberg; 2007. str. 249-57.
13. Hunter JB. Femoral shaft fractures in children. *Injury*. 2005;A86-93.
14. Davila S, Antoljak T. Ozljede kuka i natkoljenice. U: Šoša T, Sutlić Ž, Stanec Z, Tonković I, urednici. *Kirurgija*. Zagreb: Naknada ljevak; 2007. str 964-9.
15. Green NE, Swiontkowski MF. *Skeletal Trauma in Children*. 4. izdanje. Saunders Elsevier. 2009. str. 397-469.

16. Smith NC, Parker D, McNicol D. Supracondylar fractures of the femur in children. *J Pediatr Orthop*. 2001;21:600-3.
17. Wall EJ, May MM. Growth plate fractures of the distal femur. *J Pediatr Orthop*. 2012;32 Suppl 1:S40-6.
18. Štalekar H. Općenito o prijelomima. Rijeka: Medicinski fakultet u Rijeci, Katedra za kirurgiju; 2011. str. 15-28.
19. Slongo TF. The Choice of treatment according to the type and location of the fracture and the age of the child. *Injury*. 2005;36:12-9.
20. Havránek P, Staudacherová I, Hájková H. Proximal femoral fractures in children. *Acta Univ Carol Med (Praha)*. 1989;35:223-42.
21. Egkher A, Schlenz I, Seitz H. Traumatic epiphysiolysis of the proximal femur. *Acta Chir Orthop Traumatol Cech*. 2012;79:114-8.
22. Sela Y, Hershkovich O, Sher-Lurie N, Schindler A, Givon U. Pediatric femoral shaft fractures: treatment strategies according to age - 13 years of experience in one medical center. *J Orthop Surg Res*. 2013;17;8:23.
23. Butcher CC, Hoffman EB. Supracondylar fractures of the femur in children: closed reduction and percutaneous pinning of displaced fractures. *J Pediatr Orthop*. 2005;25:145-8.
24. Parikh SN1, Nathan ST, Priola MJ, Eismann EA. Elastic nailing for pediatric subtrochanteric and supracondylar femur fractures. *Clin Orthop Relat Res*. 2014;472:2735-44.
25. Wei SW, Shi ZY, Hu JZ, Wu H. Treatment of pediatric distal femur fractures by external fixator combined with limited internal fixation. *Zhongguo Gu Shang*. 2016;29:275-8.
26. Prevot J, Lascombes P, Ligier JN. L'embrochage centromedullaire elastique stable: methode d'osteosynthese des fractures des membres chez l'enfant. Principe et application au femur. A propos de 250 fractures suivies depuis 1979. *Chirurgie*. 1994;119:473-6.
27. Ligier JN, Metaizeau JP, Prevot J, Lascumber P. Elastic stable intramedullary pinning of long bone shaft fracture in children. *Z Kinderchir*. 1985;40:209-12.

28. Li Y, Stabile KJ, Shilt JS. Biomechanical analysis of titanium elastic nail fixation in a pediatric femur fracture model. *J Pediatr Orthop*. 2008;28:874-8.
29. Mahar A, Sink E, Faro F, Oka R, Newton PO. Differences in biomechanical stability of femur fracture fixation when using titanium nails of increasing diameter. *J Child Orthop*. 2007;1:211-5.
30. McKibbin B. The biology of fracture healing in long bones. *J Bone Joint Surg Br*. 1978;60-B:150-62.
31. Furlan D, Pogorelić Z, Biočić M, Jurić I, Budimir D, Todorić J, i sur. Elastic stable intramedullary nailing for pediatric long bone fractures: experience with 175 fractures. *Scand J Surg*. 2011; 100:208-15.
32. Pogorelić Z, Kadić S, Milunović KP, Pintarić I, Jukić M, Jurić I, i sur. Flexible intramedullary nailing for treatment of proximal humeral and humeral shaft fractures in children: A retrospective series of 118 cases. *Orthop Traumatol Surg Res*. 2017;103:765-70.
33. Wall EJ, Jain V, Vora V, Mehlman CT, Crawford AH. Complications of titanium and stainless steel elastic nail fixation of pediatric femoral fractures. *J Bone Jt Surg Am*. 2008;90:1305-13.
34. Pogorelić Z, Furlan D, Biočić M, Jurić I, Budimir D, Todorić J, i sur. Titanium intramedullary nailing for treatment of simple bone cysts of the long bones in children. *Scott Med J*. 2010;55:35-8.
35. Parikh SN, Wells L, Mehlman CT, Scherl SA. Management of fractures in adolescents. *J Bone Joint Surg Am*. 2010;92:2947-58.
36. Dietz HG, Schmittenbecher PP, Slongo T, Wilkins KE. Elastic stable intramedullary nailing (ESIN) in children. *AO Manual of Fracture Management*. New York: Thieme; 2006. str. 109-49.
37. Sink EL, Gralla J, Repine M. Complications of pediatric femur fractures treated with titanium elastic nails: a comparison of fracture types. *J Pediatr Orthop*. 2005;25:577-80.
38. Lascombes P, Metaizeau JD. *Surgical technique: basic principles*. U: Lascombes P. *Flexible intramedullary nailing in children: the Nancy University Manual*. Heidelberg: Springer; 2009. str. 29-48.

39. Rapp M, Svoboda D, Wessel LM, Kaiser MM. Elastic Stable Intramedullary Nailing (ESIN), Orthoss(R) and Gravitational Platelet Separation-System (GPS(R)): an effective method of treatment for pathologic fractures of bone cysts in children. *BMC Musculoskelet Disord.* 2011;12:45.
40. Moroz LA, Launay F, Kocher MS, Newton PO, Frick SL, Sponseller PD. Titanium elastic nailing of fractures of the femur in children. Predictors of complications and poor outcome. *J Bone Joint Surg B.* 2006;88:1361-6.
41. Bar-On E, Sagiv S, Porat S. External fixation or flexible intramedullary nailing for femoral shaft fractures in children. A prospective study. *J Bone Surg Br* 1997;79:975-8.
42. Sankar WN, Jones KJ, David Horn B, Wells L. Titanium elastic nails for pediatric tibial shaft fractures. *J Child Orthop.* 2007;1:281-6.
43. Li Y, Heyworth BE, Glotzbecker M, Seeley M, Suppan CA, Gagnier J, i sur. Comparison of titanium elastic nail and plate fixation of pediatric subtrochanteric femur fractures. *J Pediatr Orthop.* 2013;33:232-8.
44. Ho CA, Skaggs DL, Tang CW, Kay RM. Use of flexible intramedullary nails in pediatric femur fractures. *J Pediatr Orthop.* 2006;26:497-504.
45. Flynn JM, Luedtke L, Ganley TJ, Pill SG. Titanium elastic nails for pediatric femur fractures: lessons from the learning curve. *Am J Orthop.* 2002;31:71-4.
46. Simanovsky N, Porat S, Simanovsky N, Eyon S. Close reduction and intramedullary flexible titanium nails fixation of femoral shaft fractures in children under 5 years of age. *J Pediatr Orthop B.* 2006;1529:293-7.
47. Buechsenschuetz KE, Mehlman CT, Shaw KJ, Crawford AH, Immerman EB. Femoral shaft fractures in children: traction and casting versus elastic stable intramedullary nailing. *J Trauma.* 2002;53:914-21.
48. Khazzam M, Tassone C, Liu XC, Lyon R, Freeto B, Schwab J, i sur. Use of flexible intramedullary nail fixation in treating femur fractures in children. *Am J Orthop.* 2009;38:E49-55.
49. Rapp M, Kraus R, Illing P, Sommerfeldt DW, Kaiser MM. Treatment of femoral shaft fractures in children and adolescents  $\geq 50$  kg: A retrospective multicenter trial. *Unfallchirurg.* 2017; doi: 10.1007/s00113-017-0313-6.

50. Aksoy MC, Caglar O, Ayvaz M, Yazici M, Alpaslan AM. Treatment of complicated pediatric femoral fractures with titanium elastic nail. *J Pediatr Orthop B*. 2008;17:7-10.



## **8. SAŽETAK**

**Cilj istraživanja:** Cilj ovog istraživanja je ustanoviti demografske i kliničke karakteristike djece operirane ESIN metodom zbog prijeloma bedrene kosti, analizirati ishode liječenja i stopu komplikacija, te ih usporediti s ostalim relevantnim studijama.

**Ispitanici i metode:** U vremenskom razdoblju od 1. svibnja 2002. do 1. prosinca 2017. godine retrospektivno su pregledane povijesti bolesti 103 djece liječene ESIN metodom zbog prijeloma bedrene kosti. Podatke smo prikupili istraživanjem pisanog protokola Klinike za dječju kirurgiju Kliničkog bolničkog centra Split te arhive povijesti bolesti. Svakom ispitaniku analizirani su sljedeći parametri: dob, spol, vrsta i tip prijeloma, mehanizam prijeloma, lateralizacija, način repozicije, pridružene ozljede, vrijeme cijeljenja te komplikacije liječenja.

**Rezultati:** Istraživanjem je obuhvaćeno 103 bolesnika (76 dječaka i 27 djevojčica), sa 106 prijeloma, liječena ESIN metodom zbog prijeloma bedrene kosti. Prosječna dob bila je 9 godina (2-17 godina). Analizom prikupljenih podataka pokazala se veća učestalost prijeloma bedrene kosti u dječaka (74%) u odnosu na djevojčice (26%). Raspodjela prijeloma obzirom na lateralizaciju je bila veća na lijevom (57%) nego na desnom femuru (43%). Najčešći tip prijeloma bio je prijelom dijafize bedrene kosti (n=82), a slijede ga kominucijski prijelom (n=16) te prijelom proksimalnog dijela bedrene kosti (n=8). Najčešći mehanizam prijeloma bio je pad u razini (n=33), a slijede ga prometna nesreća, pad s motocikla ili bicikla, patološki prijelom, sportska nesreća, pad s visine te prijelomi zadobiveni u tučnjavi. Svi bolesnici su postigli cijeljenje u srednjem vremenu od 8,5 tjedana (raspon 5-15 tjedana). Ukupno je zabilježeno 10 (8,49%) poslijeoperacijskih komplikacija: 3 iritacije kože na mjestu ulaza, 2 valgus angulacije te po jedan slučaj protruzije žica, refrakture, varus angulacija te zakašnjelog cijeljenja. Nakon uklanjanja intramedularnih čavala svi bolesnici su vratili potpunu funkciju ekstremiteta i sve komplikacije su razriješene.

**Zaključci:** ESIN metoda za liječenje prijeloma bedrene kosti u djece pokazuje jako dobre funkcionalne i kozmetičke rezultate. Omogućuje ranu funkcionalnu mobilizaciju uz brzo smanjenje boli. ESIN za prijelome femura je minimalno invazivna, jednostavna i reproducibilna tehnika s malom stopom komplikacija. Zbog izvrsnih objektivnih i subjektivnih rezultata, operacijska stabilizacija ulomaka prijeloma bedrene kosti pomoću ESIN metode preporuča se u djece i adolescenata.

## **9. SUMMARY**

**Diploma thesis title:** Treatment of pediatric femoral fractures using „ESIN“ method in the Department of Pediatric Surgery, University Hospital of Split between 2002 – 2017: A retrospective study.

**Objectives and background:** The aim of this study was to determine the demographic and clinical characteristics of children treated with ESIN due to femoral fracture, analyze outcomes of treatment, rate of complications and compare it with other studies.

**Patients and Methods:** From May 2002 until December 2017 case records of 103 children who underwent fixation with titanium intramedullary nails because of femoral fractures were retrospectively reviewed. Data were collected from archives of Department of Pediatric Surgery, University Hospital of Split. Each patient was analyzed for following parameters: age, sex, type of fracture, mechanism of injury, lateralization, reduction method, associated injuries, time to union and complications of treatment.

**Results:** The study included 103 patients (27 girls, 76 boys), with 106 fractures, treated with ESIN for femoral fracture. The median age was 9 years (2-17 years). A higher incidence of femoral fracture was found in boys (74%) than girls (26%). The distribution of patients due to lateralization was higher on left (57%) than on the right femur (43%). The most common type of fracture was femoral shaft fracture (n=82), followed by comminuted fracture (n=16) and proximal femoral fracture (n=8). The most common mechanism of injury was fall occurring at ground level (n=33), followed by road traffic accidents, motorbike accidents, fall from a bicycle, pathological fractures, sport accidents, fall from a height and fighting accidents. All patients in this group achieved complete radiographic healing at a mean of 8.5 weeks (range 5-15 weeks). Ten (8.49%) postoperative complications were recorded: three entry site skin irritation, two cases of valgus angulation and one case of wire protrusion, refracture, varus angulation and delayed union. After removal of the nails all patients regained full function and all complications resolved.

**Conclusions:** The ESIN for treatment of femoral fractures shows very good functional and cosmetic results. It allows an early functional and cast-free follow-up with a quick pain reduction. The ESIN for femoral fractures is minimally invasive, simple and well reproducible technique with very low complication rate. Because of the excellent objective and subjective results, the operative stabilization of femoral fractures with ESIN should be recommended to the pediatrics patients.

## **10. ŽIVOTOPIS**

## **OSOBNİ PODACI**

IME I PREZIME: Tonći Vodopić

DATUM I MJESTO ROĐENJA: 13. kolovoza 1990. godine, Dubrovnik, Hrvatska

DRŽAVLJANSTVO: Hrvatsko

ADRESA STANOVANJA: Donje kuće 6, 20240 Trpanj, Hrvatska

TELEFON: +385955274533

E-ADRESA: tonci.vodopic1990@gmail.com

## **OBRAZOVANJE**

1997. – 2005. Osnovna škola „Trpanj“, Trpanj

2005. – 2009. Srednja škola fra Andrije Kačića Miošića, Ploče, smjer gimnazija

2009. – 2018. Medicinski fakultet Sveučilišta u Splitu, smjer doktor medicine

## **ZNANJA I VJEŠTINE**

Aktivno služenje engleskim jezikom

Pasivno poznavanje njemačkog jezika