

Pneumoretinopeksija u liječenju regmatogene ablacije mrežnice

Znaor, Ana

Master's thesis / Diplomski rad

2018

Degree Grantor / Ustanova koja je dodijelila akademski / stručni stupanj: **University of Split, School of Medicine / Sveučilište u Splitu, Medicinski fakultet**

Permanent link / Trajna poveznica: <https://um.nsk.hr/um:nbn:hr:171:885820>

Rights / Prava: [In copyright](#)/[Zaštićeno autorskim pravom.](#)

Download date / Datum preuzimanja: **2024-08-27**



Repository / Repozitorij:

[MEFST Repository](#)



**SVEUČILIŠTE U SPLITU
MEDICINSKI FAKULTET**

Ana Znaor

**PNEUMORETINOPEKSIJA U LIJEČENJU REGMATOGENE ABLACIJE
MREŽNICE**

Diplomski rad

Akadska godina 2017./2018.

Mentor:

Doc. dr. sc. Ljubo Znaor, dr. med.

Split, siječanj 2018.

SVEUČILIŠTE U SPLITU
MEDICINSKI FAKULTET

Ana Znaor

PNEUMORETINOPEKSIJA U LIJEČENJU REGMATOGENE ABLACIJE
MREŽNICE

Diplomski rad

Akadska godina 2017./2018.

Mentor:

Doc. dr. sc. Ljubo Znaor, dr. med.

Split, siječanj 2018.

SADRŽAJ

1. UVOD	1
1.1. ABLACIJA MREŽNICE	2
1.1.1. Trakcijska ablacija mrežnice	3
1.1.2. Eksudativna ablacija mrežnice	3
1.1.3. Regmatogena ablacija mrežnice	3
1.2. TERAPIJA ABLACIJE MREŽNICE	9
1.2.1. Klasična ili konvencionalna operacija ablacije mrežnice.....	9
1.2.2. Pars plana vitrektomija.....	11
1.2.3. Pneumoretinopeksija	13
2. CILJ ISTRAŽIVANJA	18
3. ISPITANICI I METODE	20
4. REZULTATI	23
5. RASPRAVA	31
6. ZAKLJUČCI	35
7. POPIS CITIRANE LITERATURE.....	37
8. SAŽETAK.....	41
9. SUMMARY	43
10. ŽIVOTOPIS	45

ZAHVALA

Hvala mom dragom mentoru, doc. dr. sc. Ljubi Znaoru, na strpljenju i razumijevanju te na uloženom trudu i stručnim savjetima prilikom izrade ovog diplomskog rada.

Najveću zahvalnost dugujem svojim roditeljima, Stjepanu i Gordani, zbog čije se neizmjerne ljubavi i bezuvjetne podrške moj san ostvario. Hvala vam što ste vjerovali u mene i onda kad ja nisam.

Na kraju, posebno hvala jednoj posebnoj osobi – hvala njemu.

1. UVOD

1.1. ABLACIJA MREŽNICE

Odignuće mrežnice (lat. *ablatio retinae*) je patološko stanje u kojem dolazi do odvajanja neurosenzorne retine od priležećeg retinalnog pigmentnog epitela, pri čemu se nastali prostor ispuni tekućinom (1). Predstavlja hitno stanje u oftalmologiji koje može dovesti do nepovratnog oštećenja vidne funkcije. Velike studije temeljene na ispitivanju populacije utvrdile su godišnju incidencijsku stopu ablacije mrežnice od otprilike 1 na 10 000 stanovnika. Dok bijelci i Azijati imaju slične stope incidencije, kod crnaca je utvrđena niža stopa. Prosječna dob nastanka je oko 60 godina, bez razlike među spolovima (2). Kao entitet prvi put je prepoznata početkom 18. stoljeća, kada je de Saint-Yves opisao opširni patološki nalaz oka sa odignutom mrežnicom. Prvi klinički opis ablacije mrežnice dao je Beer skoro stoljeće kasnije, točnije 1817. godine. Von Helmholtzovim otkrićem direktnog oftalmoskopa 1851. godine, dijagnostika ablacije mrežnice je uvelike olakšana te postaje dio rutinske kliničke prakse (3).

Mrežnica (lat. *retina*) je unutarnja očna ovojnica i funkcionalno najvažniji dio oka. Razvoj mrežnice započinje u četvrtom tjednu gestacije invaginacijom optičkog mjehurića (lat. *vesicula ophthalmica*) i formiranjem optičkog vrča (lat. *cupula optica*). Tako nastaje polukugla s dva tanka lista. Unutarnji sloj optičkog vrča, čije su stanice osjetljive na svjetlo, tvori neurosenzornu mrežnicu, a vanjski retinalni pigmentni epitel (RPE) (4). Šuplja polukugla ima s donje strane pukotinu, *coloboma*, kroz koju u unutrašnjost oka ulazi a. hyaloidea, koja dijelom prelazi u a. centralis retinae, a dijelom obliterira. Rub na kojem listovi polukugle prelaze jedan u drugi raste u distalnom smjeru te pomalo dobiva izgled šuplje kugle. Sprijeda ostaje mali otvor, koji kasnije odgovara zjenici (lat. *pupilla*). Većinu unutrašnjosti oka ispunjava staklasto tijelo, *corpus vitreum*. Najvećim se dijelom sastoji od tekućine koja se neprekidno obnavlja djelovanjem posebnog uređaja nazvanog cilijarno tijelo (lat. *corpus ciliare*). Oko mrežnice se razvijaju dvije ovojnice, bjeloočnica i žilnica. Bjeloočnica (lat. *sclera*) po postanku odgovara vanjskoj moždanoj ovojnici te izvana obavlja ukupni sadržaj oka. Ona služi i kao hvatište očnim mišićima. Žilnica (lat. *choroidea*) se nalazi između bjeloočnice i mrežnice. Osobito je bogata krvnim žilama te je, uz a. centralis retinae, odgovorna za krvnu opskrbu većine slojeva mrežnice (5).

Postoje tri glavna tipa ablacije mrežnice: trakcijska, eksudativna i regmatogena. Regmatogena ablacija mrežnice naziva se i primarnom jer nastaje kao posljedica ruptуре mrežnice, bez jasnog patološkog ili anamnestički poznatog razloga. Trakcijska i eksudativna

ablacija mrežnice spadaju u tzv. sekundarnu ili neregmatogenu ablaciju s jasnom patološkom podlogom kao što su tumori, upale, trauma ili neke sistemske bolesti (3).

1.1.1. Trakcijska ablacija mrežnice

Trakcijska ablacija mrežnice uzrokovana je proliferativnim izrastanjem glijalnog tkiva koje stvara patološke fibrozne sveze mrežnice i staklastog tijela. Kontrakcijom fibroznog tkiva nastaju vitreoretinalne traccije s posljedičnim odignućem mrežnice. Najčešći uzroci trakcijske ablacije mrežnice su proliferativna dijabetička retinopatija, ožiljkasta retinopatija nedonoščadi, retinopatija srpastih stanica i trauma (3).

1.1.2. Eksudativna ablacija mrežnice

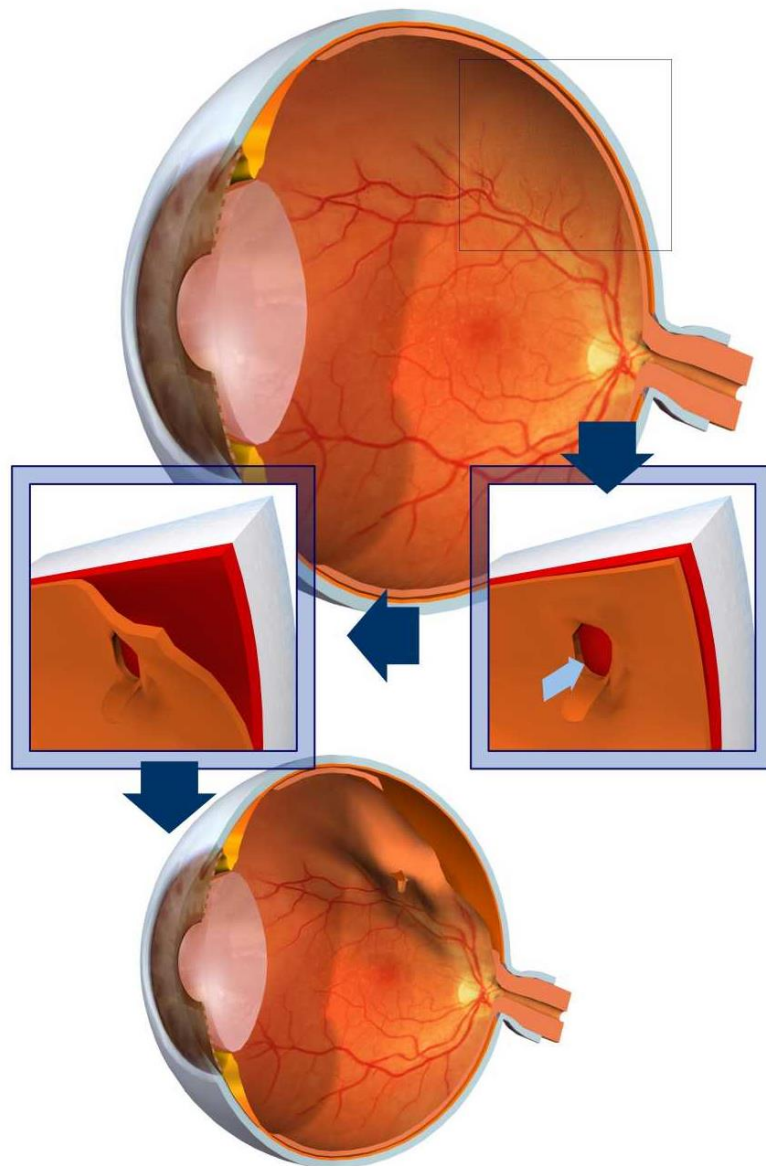
Eksudativna ili serozna ablacija mrežnice nastaje kao posljedica postojećeg patološkog procesa koji dovodi do nakupljanja subretinalne tekućine bez rupture mrežnice. Najčešće se radi o upalnom procesu (stražnji uveitis). Akumulacija tekućine (krv, serozni eksudat, upalni sadržaj) obično je lokaliziranog karaktera. Budući da u ovom tipu ablacije mrežnice ne dolazi do nastanka rupture, izlječenje se postiže liječenjem osnovne bolesti (3).

1.1.3. Regmatogena ablacija mrežnice

Regmatogena ablacija mrežnice (od grčke riječi *rhegma* što znači rupa, ruptura) je najčešća te ima najveći značaj za temu ovog diplomskog rada. Incidencija regmatogene ablacije mrežnice pokazuje značajne geografske razlike. Javlja se u 14/100 000 stanovnika u Švedskoj, 12,6/100 000 stanovnika u Minnesoti u SAD-u te 7,98/100 000 stanovnika u Peking. Najčešća je u osoba u dobi od 40 do 70 godina sa preegzistirajućim ili novonastalim stražnjim odignućem vitreusa (6).

Patogeneza regmatogene ablacije mrežnice. U patogenezi regmatogenog odignuća mrežnice najvažnija su tri događaja: odignuće stražnjeg vitreusa, jedna ili više ruptura pune debljine mrežnice te prelazak tekućine iz vitrealnog prostora kroz rupturu mrežnice u virtualni subretinalni prostor. Strujanja tekućine iz staklovine uzrokovana pokretima očiju dovode do progresivnog širenja ablacije mrežnice. Iako obično akutno zbivanje, odignuće stražnjeg

vitreusa (engl. *posterior vitreous detachment*, PVD) je posljedica likvefakcije vitreusa koja se razvija tijekom cijelog života i napreduje sa starenjem (*synchysis senilis*), a ubrzava je izražena miopija, kirurška intervencija, trauma i intraokularna infekcija (7). Povezanost PVD-a sa starenjem dokazuje podatak da se ono javlja kod manje od 10% bolesnika mlađih od 60 godina, kod 27% bolesnika starijih od 70 godina te čak 63% bolesnika starijih od 80 godina (8) (Slika 1).



Slika 1. Regmatogena ablacija mrežnice

Preuzeto iz: [Internet][Citirano: 14.10.2017.] Dostupno na: <https://www.eyespecialist.gr/en/vitreous-and-retinal-detachment.html>

Staklasto tijelo (lat. *corpus vitreum*) je želatinozna, bistra tvar koja ispunjava unutrašnjost oka. Sastoji se od 99% vode te 1% hijalocita, kolagenih vlakana i glikozaminoglikana (GAG) koji su odgovorni za konzistenciju staklovine. GAG se sastoje od hijaluronske kiseline i heksozamina koji zajedno s molekulama i vlaknima kolagena čine strukturalnu mrežu. Poremećaj na razini kolagenih vlakana i/ili GAG-a dovodi do likvefakcije staklovine. Do kraja drugog desetljeća života, 20% od ukupnog volumena vitreusa je u tekućem stanju, dok taj udio u 90. godini iznosi čak 50% (9). U većini slučajeva, vitreus se odvaja od mrežnice bez ikakvih posljedica. Međutim, kod nekih osoba prisutne su snažne vitreoretinalne adhezije koje trakcijom dovode do nastanka rupture (10). Rupture mrežnice javljaju se u 11-15% pacijenata. Razvijaju se u područjima snažne vitreoretinalne adhezije, najčešće uzduž krvnih žila mrežnice ili kod pacijenata sa određenim predisponirajućim stanjima, kao što je „*lattice*“ ili mrežasta degeneracija mrežnice. To je stanje karakterizirano lokaliziranim perifernim stanjenjem mrežnice, često s atrofičnim rupicama, promjenjivom pigmentacijom i snažnim vitrealnim adhezijama. „*Lattice*“ degeneracija prisutna je u oko 8% pacijenata s odignućem mrežnice, češće kod onih sa visokim stupnjem miopije (8).

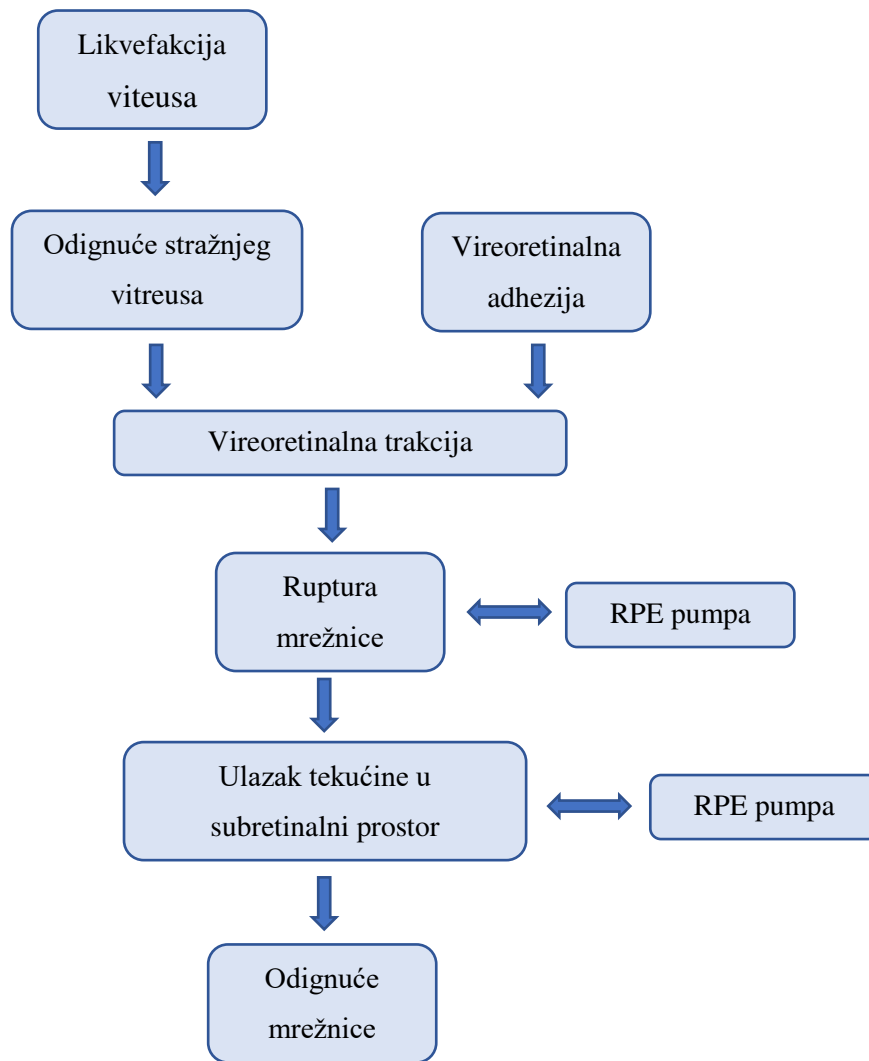
Međutim, ruptura mrežnice ne dovodi nužno do odignuća mrežnice. Postoje brojne adhezivne sile koje neutraliziraju štetne učinke retinalnih ruptura i održavaju stabilnost sučelja staklastog tijela i mrežnice. Razlika koroidno-subretinalnih onkotskih tlakova, hidrostatske sile povezane sa intraokularnim tlakom te subretinalni mukopolisaharidi su samo neki od čimbenika koji sprečavaju razvoj i progresiju regmatogenog odignuća mrežnice. To se postiže djelovanjem RPE pumpe koja je zaslužna za kontinuirano kretanje tekućine kroz retinalni pigmentni epitel u žilnicu. Kada navedeni mehanizmi nisu dovoljni da kompenziraju vitreoretinalnu trakciju i ulazak tekućine u subretinalni prostor, dolazi do odignuća mrežnice (1,6).

Najčešći etiološki faktori povezani s razvojem odignuća mrežnice su miopija, operacija katarakte i trauma (11).

1. *Miopija*. Približno 40-50% bolesnika sa odignućem mrežnice ima miopiju (12). Rizik je veći kod miopa mlađe životne dobi, najčešće između 25. i 40. godine života. Bolesnici sa visokim stupnjem miopije (>6D) imaju 5%-tni rizik za razvoj odignuća mrežnice tijekom života (11). Ninn-Pedersen i Bauer su pokazali da je rizik razvoja regmatogenog odignuća mrežnice direktno proporcionalan stupnju miopije; povećanje aksijalne duljine od 1 mm povećava relativni rizik razvoja ablacije mrežnice za 1,3 (13). Mehanizam nastanka vjerojatno je posljedica anatomske građe očne jabučice koja kod miopa ima produljenu aksijalnu duljinu što povećava zakrivljenost stražnjeg

pola oka. To rezultira povećanim vrijednostima tkivnih tlakova i posljedično povećanim rizikom za odignuće mrežnice (3).

2. *Operacija katarakte.* Odignuće mrežnice javlja se u 5-16 na 1000 pacijenata nakon operacije katarakte, najčešće (u 50% slučajeva) u prvoj godini nakon operacije (7). Tome doprinosi veća stopa PVD-a, niska koncentracija hijaluronske kiseline te posljedični kolaps vitreusa koji se javljaju nakon operacije. Rizični čimbenici su također i komplikacije koje se mogu javiti, a uključuju ijatrogeno rupturu stražnje kapsule, mlađu životnu dob, produljenu aksijalnu duljinu, duboku prednju očnu sobicu i muški spol. Vjerojatnost pojave ablacije 20 godina nakon operacije iznosi 1,58%, što je četiri puta više nego kod osoba koje nisu podvrgnute navedenoj operaciji. Odignuće mrežnice koje se tada javlja je brzo-progresivno sa zahvaćanjem makule, multiplim malim rupturama i većom incidencijom proliferativne vitreoretinopatije. Točan mehanizam nastanka još uvijek nije sasvim jasan (10,11).
3. *Trauma.* 10-20% odignuća mrežnice povezano je sa direktnom traumom oka. Javlja se češće kod mlađih osoba te je glavni uzrok ablacije kod djece i adolescenata. Iako ne postoje studije koje pokazuju točnu incidenciju odignuća mrežnice kod kontaktnih sportova, dokazan je veći rizik nastanka kod profesionalnih boksača. Smatra se da je mehanizam nastanka sljedeći: nakon direktne traume dolazi do brze kompresije oka duž njegove antero-posteriorne osnove, što rezultira nastankom trakcijskih sila na bazi vitreusa uslijed reekspanzije te posljedičnim linearnim rupturama i razvojem ablacije (11) (Slika 2).



Slika 2. Patofiziološki algoritam nastanka regmatogenog odignuća mrežnice

Simptomi i dijagnostika ablacije mrežnice. Najčešći simptom odignuća mrežnice je nagli, bezbolni gubitak vida ili zamućenje vida u zahvaćenom oku. U bolesnika s djelomičnim odignućem može se zamijetiti gubitak vida u samo jednom dijelu vidnog polja kojeg najčešće opisuju kao veo ili sjena pred okom. Iskrenje i bljeskanje može se javiti nekoliko dana ili tjedana prije gubitka vida. Nekad je odignuće mrežnice praćeno blagom nelagodnom i crvenilom oka zbog postojećeg uveitisa i hipotonije, što se može diferencijalno-dijagnostički zamijeniti sa idiopatskim prednjim uveitisom. U djece i mlađih odraslih osoba, odignuće mrežnice može u početku biti asimptomatsko te se dijagnosticira tek kad se u oku razvije tzv. *leukokorija* ili bijeli zjenični refleks (14). Najčešće komplikacije neliječene regmatogene ablacije mrežnice su katarakta (61,1%), strabizam (45,5%), toksični uveitis (27,3%) te razvoj proliferativne vitreoretinopatije (100%). Potpuni gubitak vida se javlja kod svih pacijenata. U

kasnijoj fazi dolazi do trajnog gubitka vida, anatomskih promjena oka i estetskih defekata (15).

Dijagnostika ablacije mrežnice temelji se na općem oftalmološkom pregledu koji uključuje pregled vidne oštine, pregled prednjeg oćnog segmenta na biomikroskopu s procijepnom svjetiljkom, mjerenje oćnog tlaka te pregled oćne pozadine. Za pregled oćne pozadine najvažniji su direktna i indirektna oftalmoskopija te binokularni pregled na biomikroskopu s Goldmannovom kontaktnom trozrcalnom lećom ili panfundoskopom. Oftalmoskopski, mrežnica je smanjene prozirnosti, sivkasto-bijele boje sa nabranom površinom i undulacijama. Ruptura se prikazuje kao otvor na odignutoj mrežnici kroz koji se jasno vidi priležeća žilnica (14).

Važno je procijeniti i stanje makule. Ako je makula još pričvršćena, potrebna je hitna operacija kako bi se sprječilo odignuće makule i trajni gubitak vida. Ako je makula već odignuta, operaciju također treba izvršiti čim je prije moguće kako bi se zagantirao što bolji oporavak vidne oštine. Kod oćiju s neprozirnim optićkim medijima zbog prisutne katarakte ili hemoftalmusa, korisno je napraviti ultrazvućni pregled. Ultrazvukom se mogu isključiti i brojne lezije povezane sa eksudativnim odignućem mrežnice, kao što su tumor, stražnji skleritis, itd. Potrebno je pregledati i drugo oko zbog mogućih malignih perifernih degeneracija, asimptomatskih ruptura ili početne ablacije mrežnice (14,16).

1.2. TERAPIJA ABLACIJE MREŽNICE

Povijest razvoja operacijskog liječenja odignuća mrežnice možemo podijeliti na pre- (prije 1920. godine) i post-Goninovu eru (poslije 1920. godine). Pre-Goninovu eru uglavnom karakteriziraju saznanja vezana uz patogenezu i etiologiju ablacije mrežnice. Neki od značajnijih su Iwanoffovo otkriće uloge stražnjeg odignuća vitreusa (1869.) te Leberova teorija o nastanku rupture mrežnice uslijed vitreoretinalne trakcije (1882.). Prvo kirurško liječenje odignuća mrežnice pokušao je James Ware 1805. godine, punktirajući bjeloočnicu nožem zbog dreniranja subretinalne tekućine. Martin i de Wecker počeli su 1881. godine koristiti termokauterizaciju u liječenju odignuća mrežnice. Pokušavalo se i s primjenom raznih kirurških metoda kao što su subkonjunktivalne injekcije, povećanje intraokularnog tlaka te intravitrealne injekcije s namjerom da se mrežnicu vrati u normalni anatomske položaj. Iako su iskušane mnoge tehnike, one nisu dovele do značajnog uspjeha u liječenju budući da nijedan od postupaka nije uključivao zatvaranje retinalnih ruptura, kao glavnog uzroka odignuća mrežnice. Najbliže kasnijim Goninovim metodama došao je Dutchmann 1889. godine koji je liječio odignuće mrežnice zatvaranjem retinalne rupturignipunkturoom (3,17).

Na tragu prijašnjih Leberovih istraživanja, švicarski oftalmolog, Jules Gonin je 1920. godine usavršio Dutchmannovu metodu i izveo prvu uspješnu operaciju odignuća mrežnice. Glavni Goninov doprinos je njegovo saznanje da su retinalne rupturte glavni razlog odignuća mrežnice te da uspjeh operacije ovisi upravo o njihovom zatvaranju. Njegov postupak temeljio se na pažljivom preoperativnom pregledu mrežnice i pronalasku svih ruptura te njihovom zatvaranju transskleralnom kauterizacijom. Većina operacijskih tehnika koje su se razvijale idućih godina, temeljile su se upravo na toj metodi, modificirajući način zatvaranja mrežničkih ruptura ili način drenaže subretinalne tekućine (17). Kao danas najvažnije tehnike, istaknule su se tri: klasična operacija ablacije mrežnice, pars plana vitrektomija i pneumoretinopeksija.

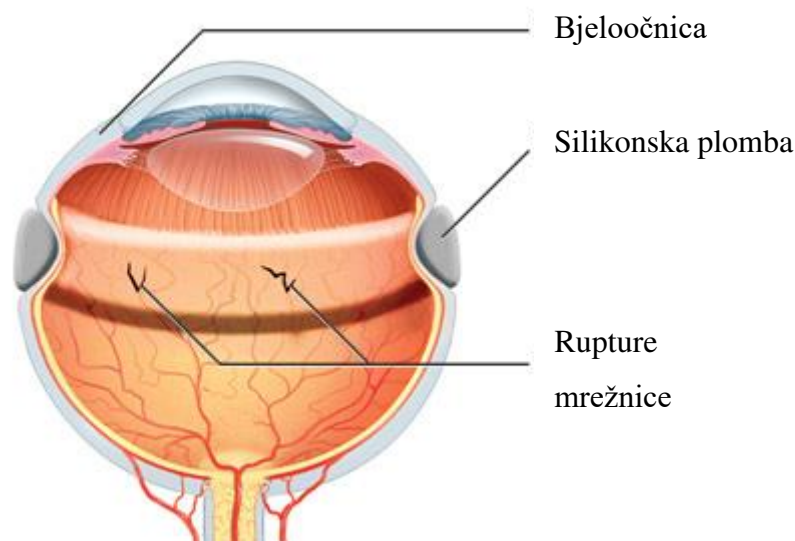
1.2.1. Klasična ili konvencionalna operacija ablacije mrežnice

Klasična operacija ablacije mrežnice (engl. *scleral buckling*) smatra se „zlatnim standardom“ u liječenju nekomplicirane regmatogene ablacije mrežnice. To je ekstraokularna

kirurška tehnika kojom se uvlači zid oka kako bi se ponovno uspostavio kontakt sa odignutom mrežnicom (7). Glavni kandidati za ovaj postupak liječenja su fakični pacijenti s rupturama bez potpunog stražnjeg odignuća vitreusa, mladi i miopični pacijenti s odignućem nastalim zbog mrežaste degeneracije te pacijenti sa rupturama u multiplim, posebno inferiornim, kvadrantima u kojih još nema znakova proliferativne vitreoretinopatije (18).

Zahvat se sastoji od postavljanja odgovarajuće episkleralne plombe u projekciji mrežničkih ruptura što se postiže njenim šivanjem za vanjski dio bjeloočnice. Nakon otvaranja spojnice (peritomija 360° oko limbusa) i postavljanja trakcijskih šavova te izolacije ravnih mišića, silikonska plomba se postavlja ispod ravnih mišića te učvršćuje skleralnim povratnim šavovima. Zatezanje šavova preko episkleralne plombe uvlači stijenku oka, čime se smanjuje udaljenost između mrežnice i retinalnog pigmentnog epitela te ponovno uspostavlja kontakt. On se može dodatno pojačati drenažom subretinalne tekućine, iako taj postupak nije nužan u svim slučajevima. Ponekad je sljedeći korak postavljanje silikonske vrpce koja komprimira očnu jabučicu u cijeloj cirkumferenciji, a dolazi u obliku fleksibilnog silikonskog štapića promjera 1-2 mm. Silikonska vrpca cirkumferentnim utiskivanjem očne jabučice mijenja njen oblik tako da poveća antero-posteriorni promjer čime se inducira miopizacija oka. Pojedinačne rupture tretiraju se krioterapijom ili laserskom terapijom kako bi se osiguralo njihovo trajno zatvaranje, zbog čega je važno tijekom preoperativne obrade locirati sve postojeće rupture (8) (Slika 3).

Brojne studije su pokazale da se konačni anatomske uspjeh postiže u više od 94% slučajeva. Srednja postoperativna vidna oštrina u nekomplikirane regmatogene ablacije mrežnice iznosi 20/50 (7,19). Najčešći uzrok neuspjeha klasične operacije ablacije mrežnice je proliferativna vitreoretinopatija (PVR). Ako se PVR razvije, obično je potrebna dodatna kirurška intervencija, najčešće vitrektomija. Čimbenici povezani sa anatomskim neuspjehom operacije su prisutnost multiplih retinalnih ruptura, ruptura većih od tri kvadranta te trajanje ablacije duže od tjedan dana (7).



Slika 3. Klasična operacija ablacije mrežnice

Preuzeto iz: [Internet][Citirano: 15.10.2017.] Dostupno na: https://retinavitreous.com/treatments/rd_start.php

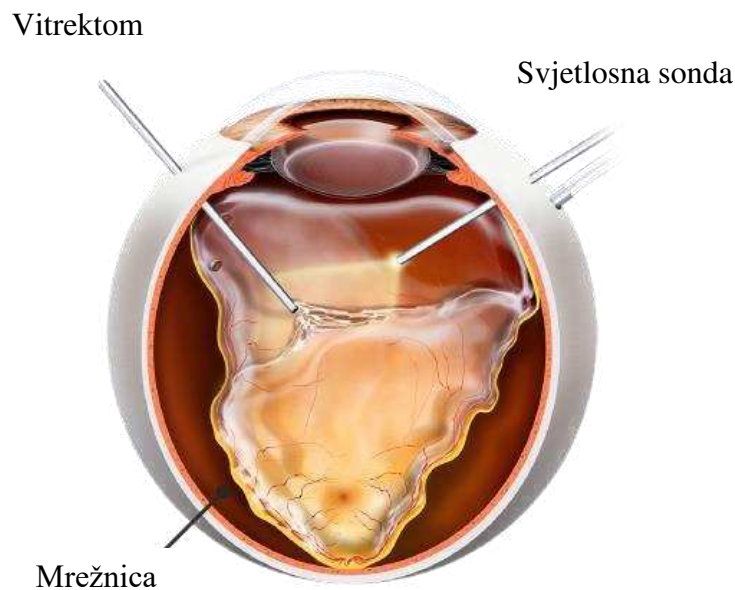
Glavni nedostaci klasične operacije ablacije mrežnice su intraoperativno krvarenje i inkarceracija mrežnice tijekom drenaže tekućine. Postoperativne komplikacije su bol, refrakcijska greška s pogoršanjem miopije, poremećaji motiliteta oka, stvaranje epiretinalnih membrana te produljeno vrijeme oporavka. Najčešća zabilježena komplikacija je diplopija, koja je obično privremena. Međutim, dugotrajnu diplopiju nalazimo u 5-25% pacijenata (20).

1.2.2. Pars plana vitrektomija

Vitrektomija je intraokularni kirurški postupak koji se najčešće primjenjuje kod pseudofakičnih, kompliciranih odignuća mrežnice s proliferativnom vitreoretinopatijom (16). Iako se prije većinom izvodila u kombinaciji sa klasičnom operacijom ablacije mrežnice, nedavne studije su pokazale da je sama vitrektomija jednako učinkovita (21).

Postupak se sastoji od uklanjanja staklovine priljubljene uz mrežničke rupture čime se smanjuje trakcija te ponovno uspostavlja kontakt sa retinalnim pigmentnim epitelom (Slika

4). Rupture se trajno zatvaraju postupkom retinopeksije. Mjehurić koji sadrži sumporov heksafluorid, perfluoropropan ili, rjeđe, silikonsko ulje, postavlja se unutar staklovine te zatvara retinalnu pukotinu omogućujući RPE-u da ostane pričvršćen uz mrežnicu dok se ne stvori ožiljak uzrokovan retinopeksijom. Pritom pacijent mora držati glavu u određenom položaju najmanje 60 minuta nekoliko puta tijekom dana. Optimalni položaj glave određuje se ovisno o lokalizaciji rupture. Mjehurić plina se postupno resorbira tijekom 1 do 4 tjedna, dok je silikonsko ulje potrebno naknadno kirurški ukloniti (22).



Slika 4. Pars plana vitrektomija

Preuzeto iz: The retina group of Washington. [Internet][Citirano: 15.10.2017.] Dostupno na: <http://rgw.com/patient-education/eye-diseases/retinal-detachment>

Uspjeh se postiže u više od 90% slučajeva nakon jedne intervencije, a zabilježena postoperativna vidna oštrina iznosi 20/40 (23,24). Najčešći razlog neuspjeha primarne pars plana vitrektomije su neprepoznate retinalne pukotine, što dodatno naglašava važnost temeljitog preoperativnog pregleda.

Glavni nedostaci ovog kirurškog postupka su potreba za postoperativnim pozicioniranjem pacijenata, zabrana letenja i boravka na visinama prije resorpcije mjehurića plina, produljeno vrijeme oporavka te skupoća same operacije. Ozbiljne komplikacije se češće

javljaju nakon vitrektomije nego nakon klasične operacije. Najznačajnije su ozljeda leće (9% slučajeva), iatrogene rupture (7% slučajeva) te postoperativna progresija katarakte, koja se javlja u čak 98% vitrektomiranih bolesnika godinu dana nakon operacije. Druge komplikacije uključuju glaukom, strabizam, direktnu traumu mrežnice, inkarceraciju mrežnice, itd. (7,11,25).

1.2.3. Pneumoretinopeksija

Pneumoretinopeksija je minimalno-invazivni postupak liječenja odignuća mrežnice ubrizgavanjem mjehurića plina uz upotrebu lasera i/ili krioretinopeksije (26). Ohm je 1911. godine prvi pokušao liječiti ablaciju mrežnice intravitrealnim ubrizgavanjem mjehurića zraka. Budući da tada još nije bilo poznato da retinalne rupturu uzrokuju odvajanje mrežnice, postoperativno pozicioniranje pacijenata nije korišteno te uspjeh operacije nije bio velik. Taj postupak modificirao je Rosengren 1938. godine. On je postigao uspjeh u 77% od 256 očiju postupkom koji je uključivao dijatermiju, drenažu subretinalne tekućine, intravitrealno ubrizgavanje zraka, postoperativno pozicioniranje bolesnika te hospitalizaciju tijekom nekoliko tjedana. Norton je 1973. godine primijenio netoksičan plin, sumporov heksafluorid, u kombinaciji s konvencionalnom operacijom ablacije mrežnice i vitrektomijom te pokazao zavidne rezultate u liječenju različitih tipova komplicirane ablacije mrežnice. Hilton i Grizzard su 1985. godine prvi uveli termin „pneumoretinopeksija“ u svakodnevnu upotrebu. Otad pa do danas, zaslugama Hiltona, Tornambea i drugih, pneumoretinopeksija je postala jedan od glavnih postupaka u liječenju nekomplikirane ablacije mrežnice (3,27).

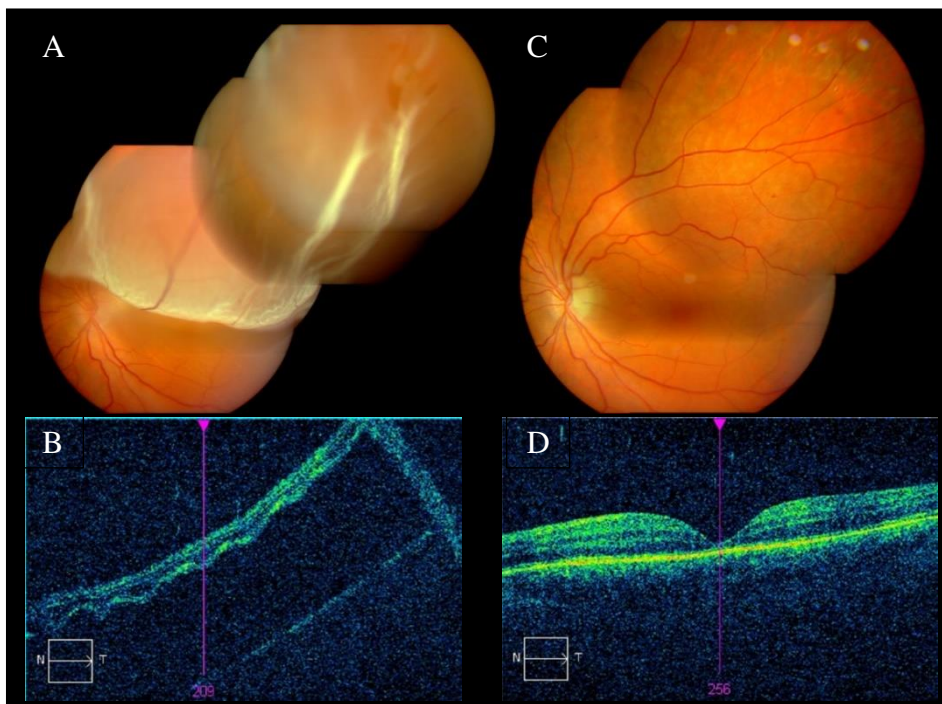
Indikacije za ovaj postupak opisali su Hilton i Grizzard davne 1986. godine te se do danas nisu značajnije mijenjale. One uključuju ablacije sa jednom ili više ruptura mrežnice smještenih u području ne većem od jednog sata, ablacije smještene u gornje dvije trećine fundusa, one kod kojih se ne nalazi značajnija proliferativna vitreoretinopatija ($\geq C$) te kod onih bolesnika koji su u mogućnosti zadržati određen položaj glave nekoliko sati tijekom pet ili više dana. Brojne studije su pokazale da se najbolji uspjeh postiže upravo kod ovih bolesnika, iako se pneumoretinopeksija može primijeniti i kod određenih složenijih odignuća mrežnice (28,29). Glavne kontraindikacije su: retinalne rupturu u donjem kvadrantu, uznapredovala proliferativna vitreoretinopatija (stadij C i D), nekontrolirani glaukom,

izražena mrežasta degeneracija, neprozirni mediji, afakija i pseudofakija te nesuradljiv bolesnik (7).

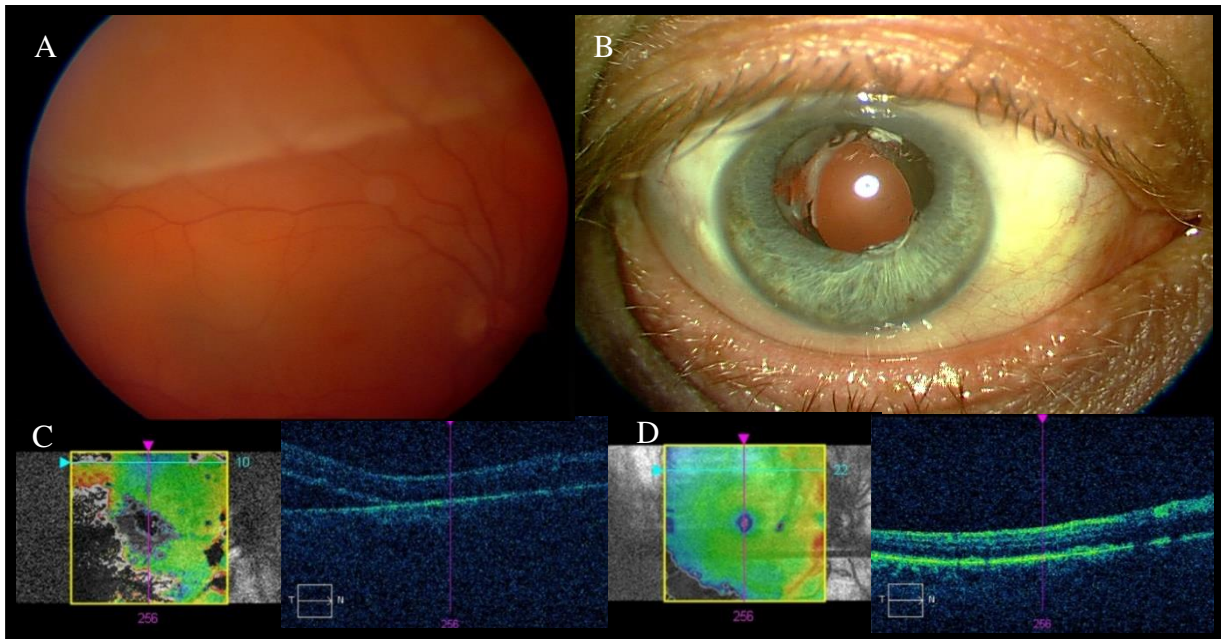
Tri su osnovna kirurška koraka u izvođenju pneumoretinopeksije: 1) zatvaranje mrežničkih ruptura primjenom krioterapije ili lasera; 2) intraokularno ubrizgavanje mjehurića plina i 3) postavljanje bolesnikove glave u određeni položaj tijekom postoperativnog perioda (30). Zahvat se najčešće izvodi u lokalnoj anesteziji, primjenjenoj topički, subkonjunktivalno ili retrobulbarno, što ovisi o preferenciji kirurga. Većinom se primjenjuje kombinacija topičke i subkonjunktivalne anestezije, a iznimno bolesnikovo stanje može zahtijevati primjenu opće anestezije. Sljedeći korak je zatvaranje mrežničkih ruptura, što se može postići krioretinopeksijom ili laserom. Krioretinopeksija je metoda kod koje se korištenjem jako niskih temperatura stvara korioretinalni ožiljak kojim se sljepljuje mrežnica te na taj način zatvara ruptura. Prvi su je u ovu svrhu upotrijebili Deutschmann i Bietti još 1930ih godina, a danas čini temelj svake operacije ablacije mrežnice (31). Tehnika transkonjunktivalne krioretinopeksije sastoji se od udubljenja bjeloočnice krio-sondom pod kontrolom indirektno oftalmoskopije kako bi se postigla apozicija retinalnog pigmentnog epitela na prilježću retinalnu rupturu. Žućkasto-bijela diskoloracija fundusa postignuta djelovanjem hladnoće označava korioretinalni ožiljak koji obuhvaća rubove rupture. Međutim, u nekim slučajevima indicirana je primjena lasera umjesto kriopeksije; primjerice kod multiplih i/ili velikih ruptura, posteriorno smještenih ruptura ili kod nedavne incizije oka. Kako bi se spriječio ijtrogeni nastanak ruptura tijekom primjene lasera, bitno je napraviti detaljni dijagram sa jasno označenim lokacijama pojedinih ruptura (27).

Postoji nekoliko plinova koji se mogu koristiti za postizanje intraokularne tamponade, ali najčešće su to sumporov heksafluorid (SF_6) i perfluoropropan (C_3F_8). Intraokularno širenje inertnih plinova poput gore navedenih povezano je sa niskom hidrosolubilnošću i apsorpcijom dušika, kisika i drugih plinova iz okolnih tkiva. Brojne studije pokazale su da je potrebno 7 do 14 dana kako bi se formirao korioretinalni ožiljak optimalne čvrstoće. Zato je u odabiru plina jako važno poznavati njegova osnovna svojstva. SF_6 udvostruči svoj volumen za 24 do 36 sati i traje 6 do 12 dana, ovisno o primjenjenoj količini. S druge strane, C_3F_8 učetverostruči svoj volumen za tri dana te traje 30 do 45 dana, zbog čega se koristi kod odabranih slučajeva koji zahtijevaju dugotrajniju tamponadu. Međutim, mnogi kirurzi smatraju da je vrijeme resorpcije C_3F_8 predugo te ograničava povratak bolesnika svakodnevnim aktivnostima zbog čega je SF_6 postao plin izbora u liječenju odignuća mrežnice metodom pneumoretinopeksije. Mjehurić plina ubrizgava se uvođenjem kratke igle od 27 ili 30 G 3,5 do 4 mm iza limbusa u staklovinu. Odabrano mjesto uboda bi trebalo biti udaljeno od velikih mrežničkih ruptura i

jako odignute mrežnice kako bi se smanjio rizik od ulaska plina u subretinalni prostor. Kako bi se spriječio nastanak brojnih malih mjehurića plina (tzv. *fish eggs*), igla se usmjerava okomito na skleru i prema centru oka do dubine od 6 do 8 mm. Nakon toga, polako se izvlači van tako da samo 3 mm igle ostanu unutar oka. Brzo ubrizgavanje plina kroz plitko smještenu iglu omogućuje kontinuirano smještanje plina unutar jednog širećeg mjehurića (26,30) (Slike 5 i 6).



Slika 5. Primjer uspješnog zahvata pneumoretinopeksijom. A) Preoperativna fundus fotografija; B) Preoperativni OCT; C) Postoperativna fundus fotografija; D) Postoperativni OCT

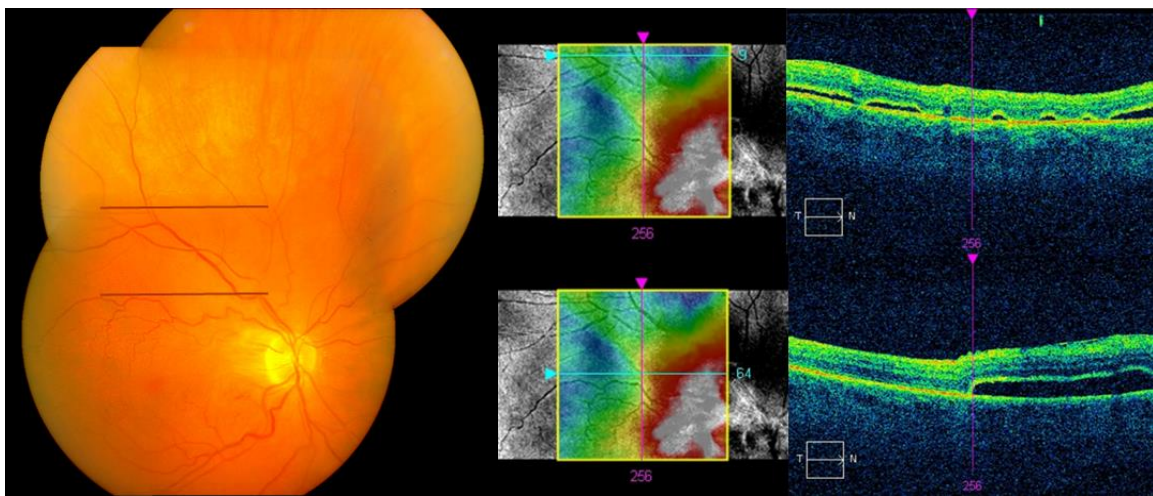


Slika 6. Primjer neuspješne operacije pneumoretinopeksijom jer se bolesnik vratio s ponovnim odignućem mrežnice nakon 7 dana. A) Preoperativna fundus fotografija; B) Traumatska afakija; C) Preoperativni OCT; D) OCT neposredno nakon operacije pneumoretinopeksije

Nakon injektiranja plina dolazi do blagog ili umjerenog povišenja intraokularnog tlaka, što većina bolesnika dobro podnosi. Međutim, kod bolesnika sa značajnim glaukomom ili kompromitiranom perfuzijom, potrebno je provesti odgovarajuće mjere. One uključuju primjenu topičkih ili oralnih antihipertenziva te paracentezu. Prednja očna sobica punktira se iglom od 30 G sa uklonjenim klipom pri čemu tekućina pasivno ulazi u štrcaljku. Potrebno je ukloniti oko 0,15 do 0,20 mL tekućine kako bi došlo do smanjenja tlaka. Nakon aplikacije topičkog antibiotika i cikloplegika, na operirano oko se postavlja zaštitni zavoj. Tijekom pet do sedam dana, bolesnik mora držati glavu u određenom položaju minimalno 16 sati dnevno, sa dozvoljenim pauzama od 15 minuta nakon svakog sata. Položaj glave ovisi o lokalizaciji ruptura mrežnice (27,30).

U svojoj prospektivnoj studiji objavljenoj 1986. godine koja je uključivala 20 bolesnika podvrgnutih pneumoretinopeksiji, Hilton i Grizzard su postigli anatomske uspjehe od 90% nakon jedne operacije (28). Otad pa do 2007. godine, objavljeno je više od 80 studija o liječenju ablacije mrežnice metodom pneumoretinopeksije. Te studije uključuju ukupno 4 138 očiju. Prosječan anatomske uspjehe nakon jedne operacije iznosi 74,4%, a prosječan konačni uspjehe, uz dodatne intervencije, 96,1% (30). U najnovijim studijama, prosječna vidna oštrina

iznosila je 20/50 u 81% očiju bez odignuća makule te u 74% očiju s odignućem makule (32). Neuspjeh liječenja je najčešće povezan sa neprepoznatim ili novonastalim rupturama (13% slučajeva), ali može nastati i zbog razvoja proliferativne vitreoretinopatije, koja se javlja u 3,3 do 10% slučajeva (30). Druge česte komplikacije uključuju fenomen zakašnjele apsorpcije subretinalne tekućine (4,3% slučajeva) (33), subretinalno nakupljanje plina te pogreške prilikom ubrizgavanja plina. Manje česte komplikacije su razvoj epiretinalnih membrana, katarakta, endoftalmitis, makularni nabori, povećanje intraokularnog tlaka, subretinalno krvarenje, itd. (8) (Slika 7).



Slika 7. Fenomen zakašnjele apsorpcije subretinalne tekućine. Crne linije na fundus fotografiji prikazuju mjesto na kojem su pozicionirani OCT skenovi vidljivi na desnoj strani slike.

Glavne prednosti pneumoretinopeksije u odnosu na druge metode liječenja odignuća mrežnice su manja invazivnost te posljedično tome manja trauma tkiva, manje komplikacija, manja smrtnost te niža cijena samog postupka. Glavni nedostatak je potreba za postoperativnim pozicioniranjem bolesnika i pažljivim praćenjem (8,27).

2. CILJ ISTRAŽIVANJA

Odignuće mrežnice je ozbiljno patološko stanje oka koje, ako se ne liječi, dovodi do trajnog gubitka vida. Jedina garancija maksimalnog mogućeg oporavka je pravodobni početak liječenja. Pars plana vitrektomija i konvencionalna operacija ablacije mrežnice su dvije operativne tehnike koje, osim što ih karakterizira visoka invazivnost, zahtjevaju i znatnu logističku potporu u smislu opreme, medicinskog osoblja i dostupnosti operacijske dvorane. Pneumoretinopeksija predstavlja manje invazivnu alternativu prethodnim dvjema operacijama te se može primijeniti brže i s daleko manjim potrebama za različitim resursima.

Stoga je cilj ovog diplomskog rada:

- Ispitati učinkovitost pneumoretinopeksije u liječenju regmatogene ablacije mrežnice.

3. ISPITANICI I METODE

Kohortna prospektivna studija provedena je u Klinici za očne bolesti Kliničkog bolničkog centra Split. Uključeno je 47 bolesnika (33 muškarca i 14 žena) s regmatogenim odignućem mrežnice tretiranih pneumoretinopeksijom između siječnja 2012. i prosinca 2016. godine. Srednje vrijeme praćenja je iznosilo 15 ± 5 mjeseci. Srednja životna dob je iznosila $59,63 \pm 12,58$ godina. Svim bolesnicima je prije operacije napravljen opsežan oftalmološki pregled koji je uključivao: mjerenje vidne oštine Snellenovim optotipima, mjerenje očnog tlaka aplanacijskom tonometrijom, pregled vjeđa i suznog uređaja, biomikroskopski pregled prednjeg očnog segmenta i leće te pregled očne pozadine.

Kriteriji uključanja bili su:

- Jedna ili više retinalnih ruptura smještenih unutar dva sata u području gornje trećine fundusa
- Bistar optički medij koji omogućuje precizan fundoskopski pregled

Kriteriji isključenja bili su:

- Mrežasta („*lattice*“) degeneracija mrežnice izvan kvadranta s retinalnim rupturama
- PVR stupanj C/D
- Nemogućnost održavanja pravilnog položaja glave nakon operacije

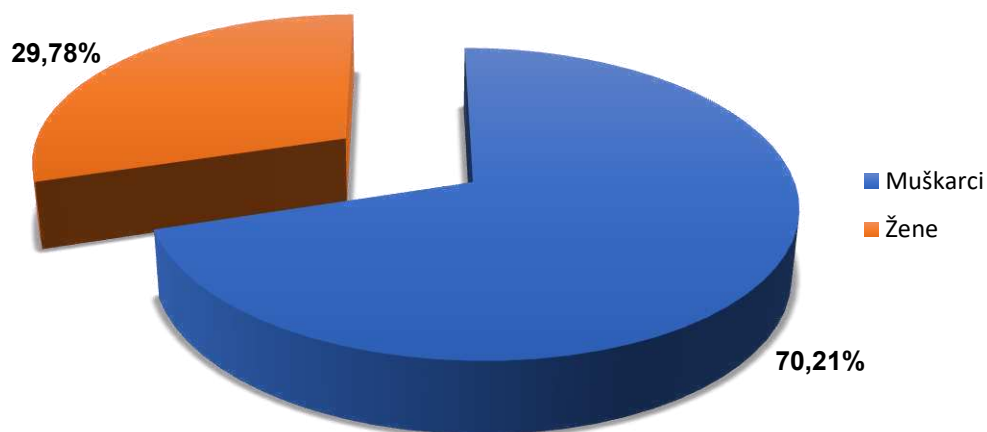
Prije operacije, za svakog bolesnika je na temelju oftalmološkog pregleda ispunjena shema fundusa na kojoj su označena mjesta retinalnih ruptura. Zahvat je izveden u lokalnoj anesteziji, pri čemu je korišten topički prokain (Novesine 0,4% kapi za oči). Retinalne rupture su zatvorene transkonjunktivalnom krioretinopeksijom, metodom kojom se korištenjem jako niskih temperatura stvara korioretinalni ožiljak kojim se sljepljuje mrežnica te na taj način zatvara ruptura. Prije injektiranja plina, učinjena je punkcija prednje očne sobice iglom od 30 G te je uklonjeno 0,15 ml tekućine kako bi se smanjio intraokularni tlak. Za postizanje intraokularne tamponade korišten je čisti sumporov heksafluorid (SF_6). 0,5 mL plina ubrizgano je uvođenjem kratke igle od 27 ili 30 G 3,5 do 4 mm iza limbusa u staklovinu. Nakon aplikacije topičkog antibiotika i provjere perfuzije centralne retinalne arterije, na operirano oko postavljen je zaštitni zavoj. Bolesniku su date upute o pravilnom pozicioniranju glave, ovisno o lokalizaciji retinalnih ruptura.

Statistički program Statistica 10 (StatSoft Inc., Tulsa, OK, SAD) je korišten u statističkoj analizi podataka. Statistički podaci su analizirani koristeći deskriptivnu statistiku.

Kvalitativne varijable su prikazane kao postotak i cijeli brojevi, a kvantitativne u obliku srednje vrijednosti i standardne devijacije. Za ispitivanje razine značajnosti razlike među grupama su korišteni t-student test i χ^2 test. Korelacija varijabli je bila iskazana koeficijentom korelacije. Kao statistički značajna razlika koristila se razina značajnosti $P < 0,05$.

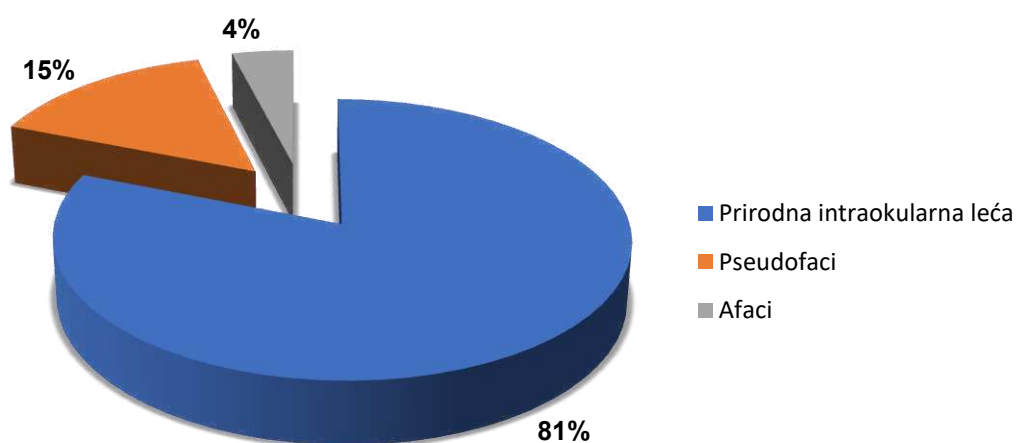
4. REZULTATI

Od 47 bolesnika uključenih u ovu kohortnu prospektivnu studiju, 14 (29,78%) je žena i 33 (70,21%) muškarca. Srednja dob žena je iznosila $65,29 \pm 8,62$ godina te muškaraca $57,24 \pm 13,32$ godina. (t-student test $t = -2,075$, $p = 0,043$) (Slika 8).



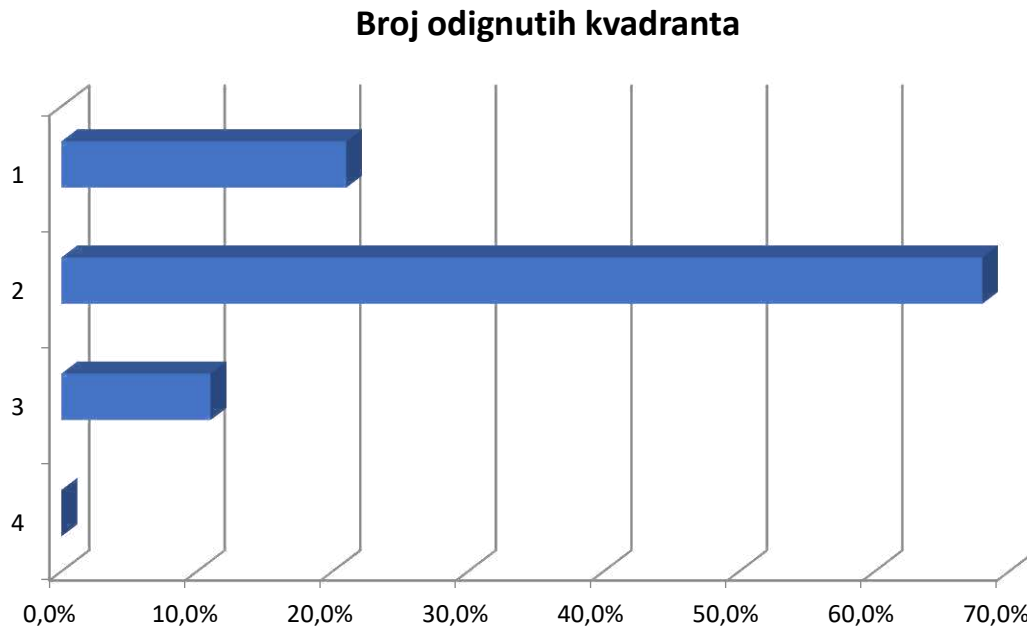
Slika 8. Raspodjela ispitanika prema spolu

Trideset osam (81%) bolesnika je imalo prirodnu intraokularnu leću, 7 (15%) su bili pseudofaci (ugrađena umjetna intraokularna leća) i 2 (4%) su bili afaci (Slika 9). Među bolesnicima s prirodnom intraokularnom lećom srednja vrijednost gustoće mrežne prema LOCS III klasifikaciji je iznosila $0,6 \pm 0,76$.



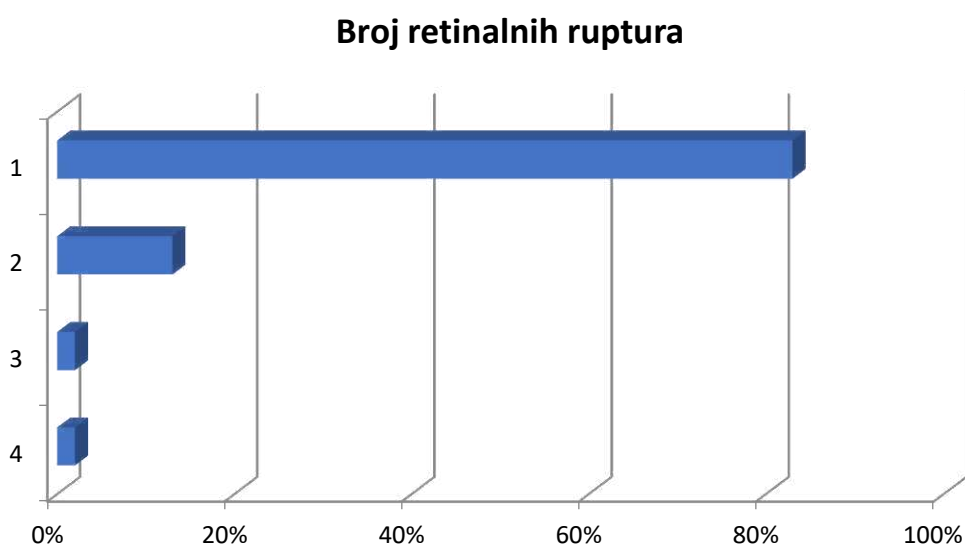
Slika 9. Podjela ispitanika prema statusu leće

Jedan odignuti kvadrant mrežnice je imalo 10 (21%) uključenih bolesnika, dva odignuta kvadranta 32 (68%) bolesnika, tri kvadranta 5 (11%) bolesnika te četiri odignuta kvadranta mrežnice nije imao niti jedan uključen bolesnik (Slika 10).

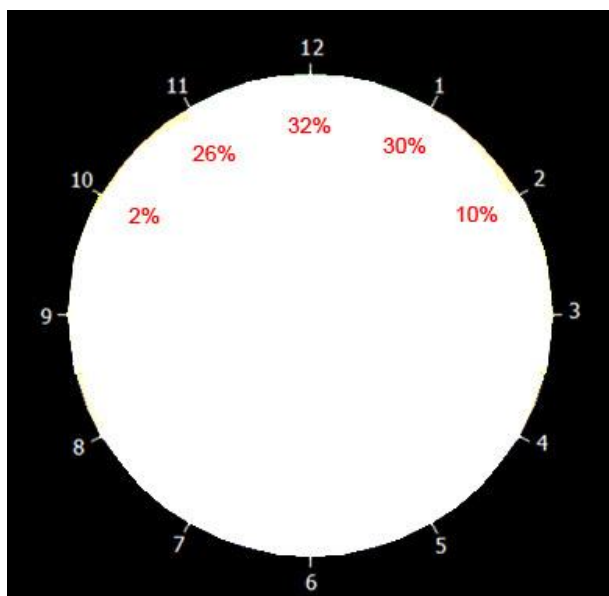


Slika 10. Podjela ispitanika prema broj odignutih kvadranta

Što se tiče broja ruptura mrežnice, 39 (83%) bolesnika je imalo samo jednu rupu, 6 (13%) dvije rupture, 1 (2%) tri rupture i 1 (2%) četiri rupture (Slika 11). Rupture su najčešće bile smještene u području mrežnice na poziciji koja odgovara 12h (Slika 12).

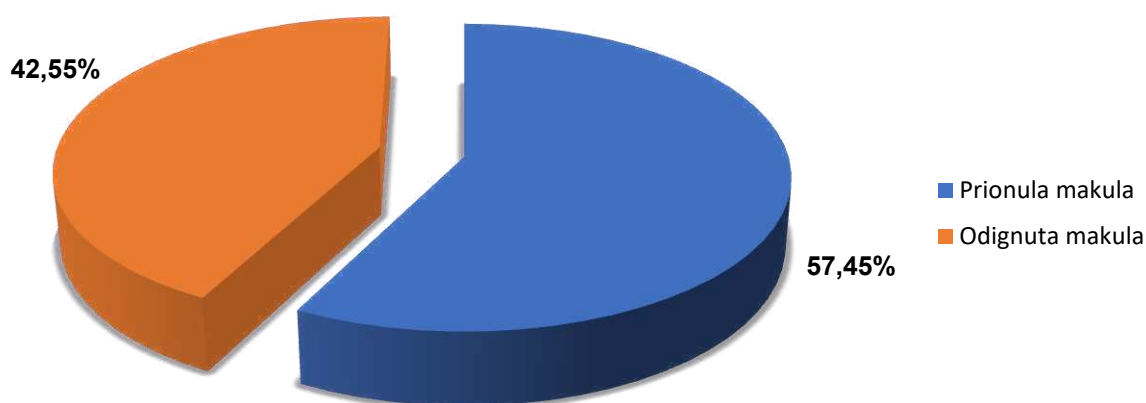


Slika 11. Podjela ispitanika prema broju ruptura mrežnice



Slika 12. Grafički prikaz postotaka pojavnosti ruptura mrežnice na različitim pozicijama kod uključenih bolesnika

Dvadeset sedam (57,45%) bolesnika je prilikom hospitalizacije imalo prionulu makulu dok je ostalih 20 (42,55%) imalo već odignutu makulu (Slika 13). Bolesnici s prionulom makulom su imali očekivano značajno bolju vidnu oštrinu u odnosu na one s odignutom makulom (vidna oštrina-prionula makula $0,4 \pm 0,33$; vidna oštrina-odignuta makula $0,09 \pm 0,13$; t-student test: 4,12, $p < 0,001$). Parcijalno krvarenje staklastog tijela (hemoftalmus) je nađeno u 11 (23,4%) uključenih bolesnika.



Slika 13. Podjela bolesnika s obzirom na stanje makule

Od 47 uključenih bolesnika, 44 su bili izliječeni operacijom pneumoretinopeksije što govori da je uspješnost operacije iznosila 93,62%. Srednja vrijednost postoperativne vidne oštine u bolesnika u kojih je operacija pneumoretinopeksije dovela do izlječenja je iznosila $0,61 \pm 0,26$ (Tablica 1).

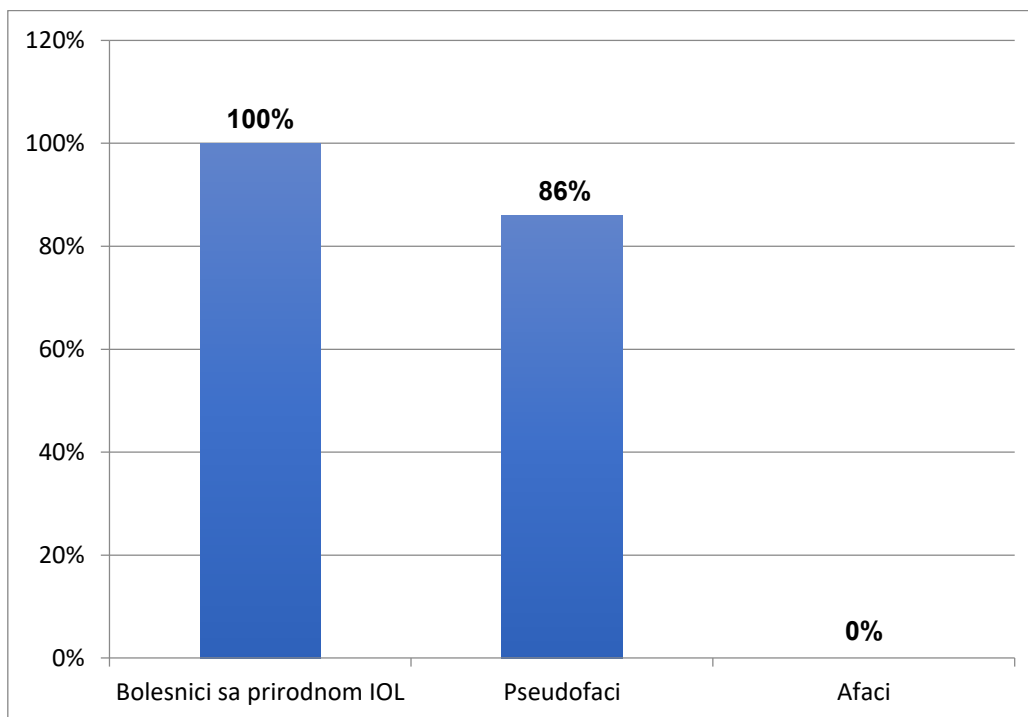
Tablica 1. Razlike u karakteristikama među bolesnicima s uspješnom i neuspješnom operacijom pneumoretinopeksije

	Grupa s izlječenjem $\Delta \pm SD/N(\%)$	Grupa s neuspjehom $\Delta \pm SD/N(\%)$	Statistički test	p
Dob	59,95 \pm 12,64	55 \pm 13,08	†0,656	0,703
Status leće				
Prirodna leća	38 (100)	0 (0)		
Pseudofakija	6 (86)	1 (14)		
Afakija	0 (0)	2 (100)	*32,656	<0,001
Broj odignutih kvadranta				
1	10 (100)	0 (0)		
2	31 (97)	1 (3)		
3	3 (60)	2 (40)	*10,706	0,004
Broj rupa na mrežnici				
1	36 (92)	3 (8)		
2	6 (100)	0 (0)		
3	1 (100)	0 (0)		
4	1 (100)	0 (0)	*0,657	0,883
Status makule				
prionula	26 (96)	1 (4)		
odignuta	18 (90)	2 (10)	*0,762	0,383
Hemoftalmus				
odsutan	33 (85)	3 (15)		
prisutan	11 (100)	0 (0)	*0,979	0,322

† t-student test

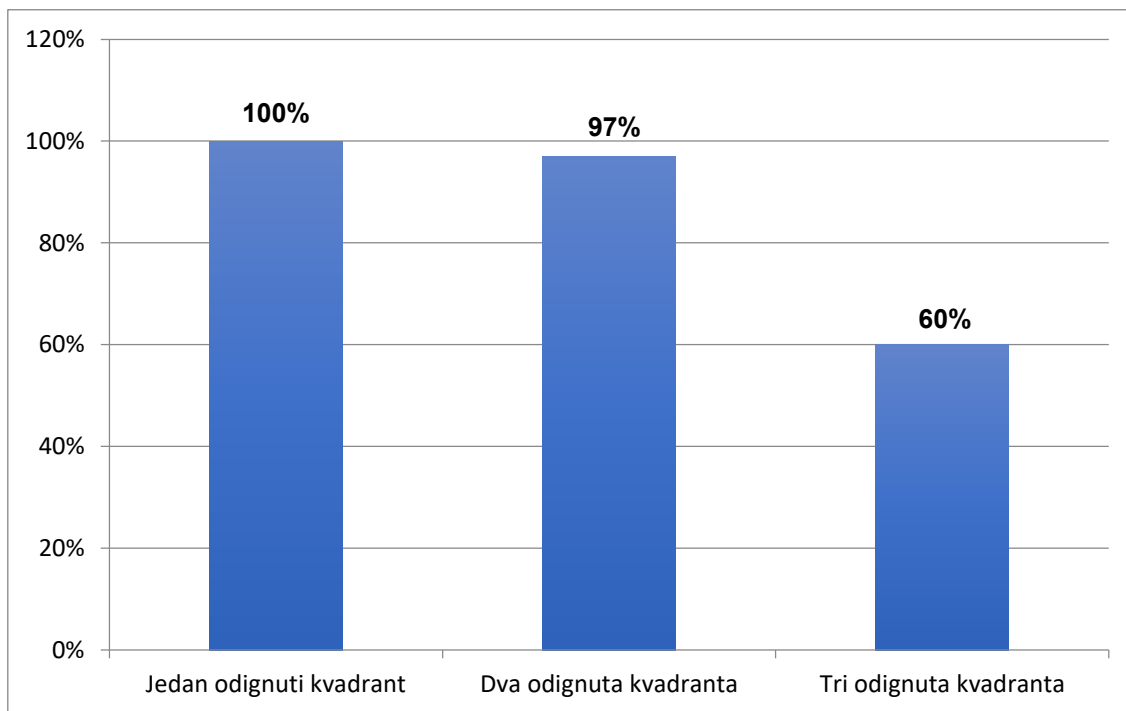
* χ^2 test

Najveća uspješnost operacije je zabilježena u bolesnika sa prirodnom intraokularnom lećom (100%). Kod pseudofaka je zabilježena uspješnost operacije od 86% dok je kod afaka u oba slučaja zabilježen neuspjeh operacije (Slika 14).



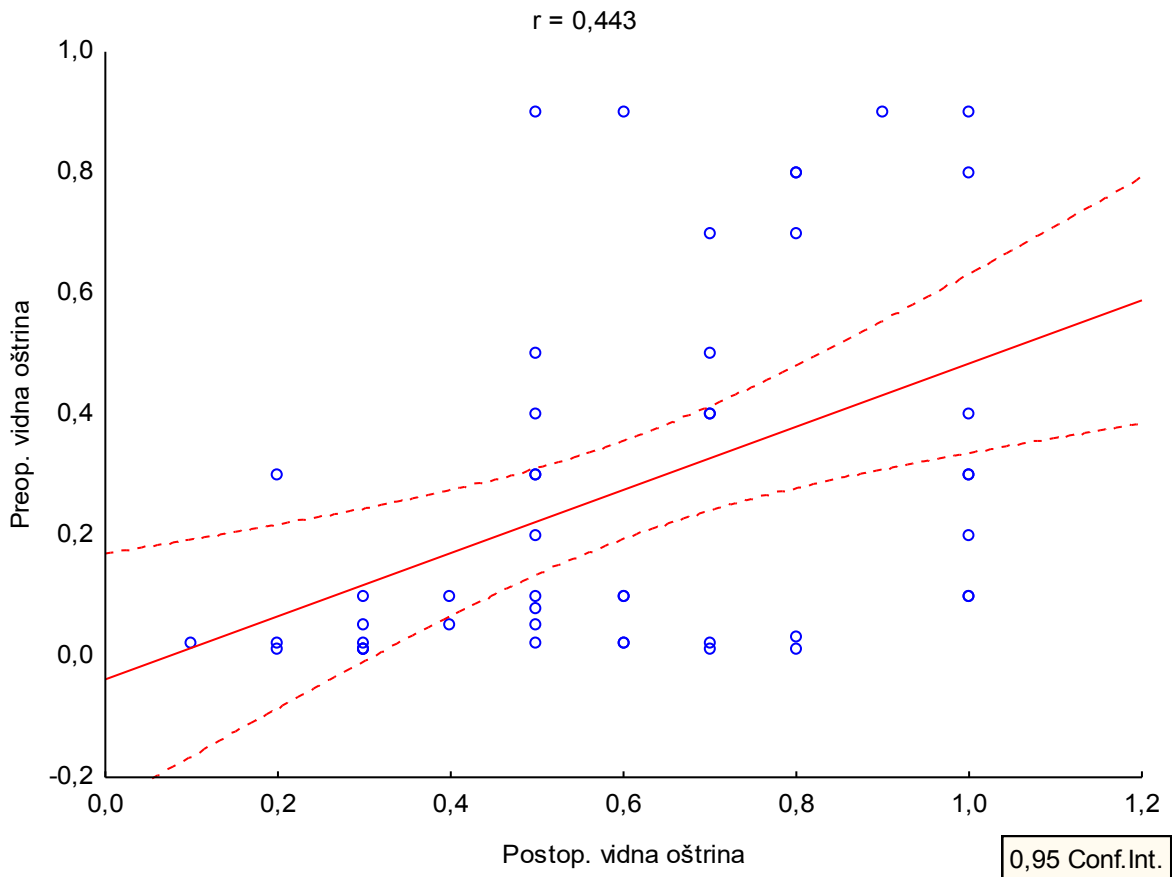
Slika 14. Uspješnost operacije s obzirom na status leće

Nadalje, 100% bolesnika sa jednim odignutim kvadrantom mrežnice je uspješno operirano pneumoretinopeksijom. Malo niža, ali i dalje značajna uspješnost postignuta je kod bolesnika sa dva odignuta kvadranta (97%), dok je kod bolesnika sa tri odignuta kvadranta uspjeh postignut u 60% slučajeva (Slika 15).



Slika 15. Uspješnost operacije s obzirom na broj odignutih kvadranta

Također je nađena pozitivna korelacija ($r=0,443$) između preoperativne i postoperativne vidne oštine (Slika 16).



Slika 16. Korelacija preoperativnih i postoperativnih vidnih oština u obje skupine bolesnika

Srednja vrijednost postoperativnog intraokularnog tlaka dva sata nakon operacije u svih uključenih bolesnika je iznosila $14,87 \pm 1,94$ mmHg.

Postoperativne komplikacije su zabilježene u 10 (21%) bolesnika i to 5 (11%) je razvilo tranzitorni porast intraokularnog tlaka koji se tretirao topičkom antiglaukomsom terapijom i nisu zahtijevali filtracijsku kirurgiju. Kod 2 bolesnika (4%) su nastale nove rupe na mrežnici ili su preoperativno bile previđene, 1 bolesnik (2%) je razvio PVR zbog čega je bio podvrgnut naknadnoj pars plana vitrektomiji, a kod 2 (4%) bolesnika je zabilježen fenomen zakašnjele apsorpcije subretinalne tekućine (engl. *delayed subretinal fluid absorption: DSRFA*).

5. RASPRAVA

Iako je prvi put izvedena prije više od jednog stoljeća, pneumoretinopeksiju su usavršili i u svakodnevnu uporabu uveli dr. Hilton i dr. Grizzard tek 1986. godine. Otad pa do danas, ona je postala jedna od metoda u liječenju regmatogenog odignuća mrežnice, kao poštenija i jeftinija alternativa konvencionalnoj operaciji ablacije mrežnice i pars plana vitrektomiji. Upravo zbog njene rastuće popularnosti i obećavajućeg potencijala, odlučili smo je staviti u središte našeg istraživanja.

Od 47 bolesnika uključenih u ovu studiju, 44 su bila izliječena operacijom pneumoretinopeksije što znači da je uspješnosti zahvata bila 93,62%. U svojoj prospektivnoj studiji objavljenj 1986. godine koja je uključivala 20 bolesnika podvrgnutih pneumoretinopeksiji, Hilton i Grizzard su postigli anatomske uspjeh od 90% (28). S druge strane, Tornambe je 1997. godine objavio 12 godina dugu studiju koja je uključivala 302 oka tretirana pneumoretinopeksijom. Uspješnost zahvata je iznosila 68% (26). Do 2007. godine objavljeno je više od 80 studija o liječenju ablacije mrežnice metodom pneumoretinopeksije. Usporedbom svih studija, nađeno je da uspjeh operacije varira između 44% i 94%, sa prosječnom vrijednošću od 74,4% (30). Varijabilan uspjeh pneumoretinopeksije se može objasniti na nekoliko načina. Sposobnost identificiranja svih ruptura mrežnice prije operacije varira među kirurzima, a neprepoznata ruptura u većini slučajeva dovodi do neuspjeha operacije. Nadalje, velike su razlike u kriterijima uključivanja bolesnika među različitim studijama te se dokazano veći uspjeh operacije postiže kod selektivnijeg i pravilnijeg odabira bolesnika. Tornambe je tako opisao podgrupu bolesnika sa 97%-tnim uspjehom operacije čije su karakteristike: prirodna intraokularna leća, jedan odignuti kvadrant mrežnice te samo jedna mrežnička ruptura locirana unutar gornje dvije trećine fundusa (34).

Rezultati našeg istraživanja pokazali su da je, od svih ispitanih parametara, status leće imao najveći utjecaj na uspješnost operacije. Kod svih bolesnika koji su imali prirodnu intraokularnu leću postignut je uspjeh nakon zahvata, dok je kod svih afakičnih bolesnika došlo do neuspjeha. Statistički značajna razlika između fakičnih i afakičnih očiju uočena je i u drugim studijama te je utvrđeno da uspjeh operacije u takvim slučajevima varira od 25% do 67% (35,36,37). Moguće objašnjenje je veća učestalost novih ili neprepoznatih retinalnih ruptura kod pseudofaka i afaka, koje dovode do nakupljanja subretinalne tekućine i posljedičnog neuspjeha operacije (38). Unatoč tome, Tornambe i Hilton i dalje preporučuju pneumoretinopeksiju kao metodu liječenja odignuća mrežnice kod pseudofaka i afaka jer se dodatnom intervencijom i kod tih bolesnika postiže dobra konačna vidna oština (39).

Utvrđili smo da statistički značajan utjecaj na uspješnost operacije ima i broj odignutih kvadranta mrežnice. Rezultati studije su pokazali da je vjerojatnost uspješnog ishoda operacije niža što je broj odignutih kvadranta veći. Flaminiano i sur. su dokazali povezanost između neuspjeha operacije i odignuća mrežnice koje zahvaća manje od četiri retinalna kvadranta. Razlog neuspjeha je prelijevanje subretinalne tekućine u područja koja u početku nisu bila odignuta. O ovom fenomenu su pisali brojni autori. Yeo i sur. su prvi opisali širenje ablacije na početno nezahvaćenu makulu. Poliner i sur. su prvi izvijestili o pojavi novog odignuća mrežnice unutar dva dana od pneumoretinopeksije na području kvadranta koji prethodno nisu bili zahvaćeni (35).

Istraživanje je pokazalo da postoperativna vidna oštrina ovisi o dva čimbenika: a) preoperativnoj vidnoj oštrini i b) stanju makule. Bolesnici s prionulom makulom su imali očekivano značajno bolju vidnu oštrinu ($0,4 \pm 0,33$) u odnosu na one s odignutom makulom ($0,09 \pm 0,13$). Ti se rezultati podudaraju sa rezultatima dosadašnjih studija. Tornambe u svojoj studiji navodi da je 77% bolesnika sa preoperativnom vidnom oštrinom od 20/50 do 20/200 postiglo postoperativnu vidnu oštrinu od 20/40 do 6 mjeseci nakon operacije, za razliku od 61% bolesnika sa preoperativnom vidnom oštrinom $<20/200$ (26). Chan i sur. također navode razlike u vidnoj oštrini između skupine bolesnika sa odignutom i prionulom makulom. Naime, 85% bolesnika sa prionulom makulom je imalo vidnu oštrinu od 20/40 za razliku od 66% bolesnika sa odignutom makulom (30). Grizzard i sur. su zamijetili da loša preoperativna vidna oštrina korelira sa povećanim rizikom od neuspjeha, budući da ekstenzivnija odignuća mrežnice češće uključuju makulu (40).

Broj ruptura, preoperativno stanje makule i postojanje hemoftalmusa nisu pokazali statistički značajan utjecaj na ishod operacije u ovoj studiji.

Postotak postoperativnih komplikacija među ispitivanim bolesnicima bio je 21%. Polovica tih komplikacija uključuje tranzitorni porast intraokularnog tlaka koji se tretirao topičkom antiglaukomskom terapijom te nije zahtjevao filtracijsku kirurgiju. Novonastale ili preoperativno neprepoznate rupture nađene su u 4% bolesnika što je manje nego u dosadašnjim studijama. Primjerice, Brinton i Hilton u sustavnom pregledu 26 studija koje su uključivale 1 274 bolesnika podvrgnuta pneumoretinopeksiji navode srednju vrijednost incidencije novonastalih ruptura mrežnice od čak 13% (41). Neki autori su pokušali diferencirati „nove“ od „neprepoznatih“ retinalnih pukotina. Po njihovoj definiciji, rupture koje se nađu u području primarnog odignuća mrežnice nakon inicijalne operacije pneumoretinopeksijom smatraju se „neprepoznatima“. S druge strane, rupture lokalizirane u

područjima udaljenim od primarnog odignuća definiraju se kao „novonastale“ (30). Tornambe u svojoj studiji iz 1997. godine navodi incidenciju neprepoznatih ruptura od 14% te novonastalih od 19% (26). Niža pojavnost navedene komplikacije u našoj studiji može se objasniti temeljitim preoperativnim pregledom bolesnika te sposobnošću kirurga da uspješno identificira sve rupture, ali i manjim uzorkom u odnosu na prethodne studije.

U 2% bolesnika zabilježena je proliferativna vitreoretinopatija zbog čega su bili podvrgnuti naknadnoj pars plana vitrektomiji. Slične rezultate u svojim studijama navode Tornambe i sur. (3%) te Brinton i sur. (4%) (39,41). Campochiaro i sur. te Griffiths i Richardson smatraju da je najvjerojatniji uzrok nastanka PVR nakon pneumoretinopeksije opsežno otpuštanje subretinalnog pigmenta u staklovinu, što se može izbjeći racionalnom primjenom krioterapije i lasera (30).

Fenomen zakašnjele apsorpcije subretinalne tekućine (engl. *delayed subretinal fluid absorption: DSRFA*) utvrđen je u 4% bolesnika. Taj postotak pripada nižim zabilježenim vrijednostima DSRFA-a koje se kreću od 4,1% do 21%. Opisana su dva tipa ovog fenomena. Prvi tip karakterizira premještanje subretinalne tekućine u područje prethodne ablacije i često se nalazi kod nedrenažne konvencionalne operacije ablacije mrežnice. Smatra se da mu je uzrok vaskularna insuficijencija žilnice. Obično se spontano resorbira za jedan do dva mjeseca. Za razliku od njega, drugi tip DSRFA je puno suptilniji. Sastoji od malih površnih džepova subretinalne tekućine koja može perzistirati nekoliko mjeseci. Chan i Wessels su u 75% bolesnika sa ovim tipom DSRFA pronašli male subretinalne precipitate difuzno raspoređene unutar plitkih džepova subretinalne tekućine. Budući da često zahvaća makulu, ovaj tip je povezan sa lošijom postoperativnom vidnom oštrinom (30,33).

6. ZAKLJUČCI

1. Uspješnost pneumoretinopeksije u ovom istraživanju je iznosila 93,62%.
2. Preoperativni status leće ima statistički značajan utjecaj na ishod operacije. Kod svih bolesnika koji su imali prirodnu intraokularnu leću postignut je uspjeh nakon zahvata, dok je kod svih afakičnih bolesnika došlo do neuspjeha.
3. Statistički značajan utjecaj na ishod operacije ima broj odignutih kvadranta mrežnice. Što je taj broj veći, vjerojatnost uspješnog ishoda operacije je niža.
4. Nađena je pozitivna korelacija između preoperativne i postoperativne vidne oštine.

Iz rezultata ove studije možemo zaključiti da je za uspješnost pneumoretinopeksije ključan pravilni odabir bolesnika. Prema tome, najpogodniji bolesnici za liječenje regmatogene ablacije mrežnice metodom pneumoretinopeksije su oni kod kojih nalazimo prirodnu intraokularnu leću, koji imaju odignut samo jedan kvadrant mrežnice te samo jednu rupturu u gornjoj trećini fundusa.

Za procjenu pojavnosti manje čestih komplikacija te utjecaja drugih preoperativnih karakteristika bolesnika na uspjeh operacije, potrebna su dodatna istraživanja na većem broju ispitanika.

7. POPIS CITIRANE LITERATURE

1. Ghazi NG, Green WR. Pathology and pathogenesis of retinal detachment. *Eye*. 2002;16(4):411-21.
2. Pollinghorne PJ, Craig JP. Northern New Zealand rhegmatogenous retinal detachment study: epidemiology and risk factors. *Clin Experiment Ophthalmol*. 2004;32:159-63.
3. Brinton DA, Wilkinson CP. Retinal detachment: principles and practice. 3. izdanje. New York: Oxford University Press; 2009. str. 3-16.
4. Barishak R, Spierer A. Embryology of the retina and developmental disorders. U: Mary Elizabeth Hartnett (Ur.). *Pediatric retina*. Philadelphia: Lippincott Williams and Wilkins; 2005. str. 3-12.
5. Krmpotić-Nemanić J, Marušić A. Anatomija čovjeka. 2. izdanje. Zagreb: Medicinska naklada; 2004. str. 530-35.
6. Hatem E, Sena DF, Fallano KA, Crews J, Do DV. Pneumatic retinopexy versus scleral buckle for repairing simple rhegmatogenous retinal detachments. *Cochrane Database Syst Rev*. 2015;(5):CD008350.
7. Sodhi A, Leung LS, Do DV, Gower EW, Schein OD, Handa JT. Recent trends in the management of rhegmatogenous retinal detachment. *Surv Ophthalmol*. 2008;53(1):50-67.
8. D'Amico DJ. Primary retinal detachment. *N Engl J Med*. 2008;359:2346-54.
9. Khun F, Aylward B. Rhegmatogenous retinal detachment: a reappraisal of its pathophysiology and treatment. *Ophthalmic Res*. 2014;51(1):15-31.
10. Gout I, Mellington F, Tah V, Sarhan M, Rokerya S, Goldacre M, i sur. Retinal detachment - an update of the disease and its epidemiology - A discussion based on research and clinical experience at the Prince Charles Eye Unit, Windsor, England. U: Rumelt S (Ur.). *Advances in Ophthalmology*. Rijeka: InTech; 2012. str. 341-56.
11. Kwon OW, Roh MI, Song JH. Retinal detachment and proliferative vitreoretinopathy. *Dev Ophthalmol*. 2016;55:154-62.
12. Ivanišević M, Bojić L, Eterović D. Epidemiological study of nontraumatic phakic rhegmatogenous retinal detachment. *Ophthalmic Res*. 2000;32:237-9.
13. Ninn-Pedersen K, Bauer B: Cataract patients in a defined Swedish population, 1986 to 1990. V. Postoperative retinal detachments. *Arch Ophthalmol*. 1996;114(4):382-6.
14. Jalali S. Retinal detachment. *Community Eye Health*. 2003;16(46):25-6.
15. Ivanišević M. The natural history of untreated rhegmatogenous retinal detachment. *Ophthalmologica*. 1997;211(2):90-2.

16. Ivanišević M. Mrežnica. U: Ivanišević M, Bojić L, Karaman K, Bućan K, Galetović D, Utrobičić DK, i sur (Ur.). *Oftalmologija*. Split: Redak; 2015. str. 153-72.
17. Rezaei KA, Abrams GW. The history of retinal detachment surgery. U: Kreissig I (Ur.). *Primary retinal detachment: Options for repair*. Berlin: Springer; 2005. str. 1-15.
18. Wilkinson CP. Scleral buckling techniques: a simplified approach. U: Guyer DR, Yannuzzi LA, Chang S, Shields JA, Green WR (Ur.). *Retina-Vitreous-Macula*. Philadelphia: WB Saunders; 1999. str. 1248-71.
19. Schwartz SG, Kuhl DP, McPherson AR, Holz ER, Mieler WF. Twenty-year follow-up for scleral buckling. *Arch Ophthalmol*. 2002;120(3):325-29.
20. Farr AK, Guyton DL. Strabismus after retinal detachment surgery. *Curr Opin Ophthalmol*. 2000;11(3):207-10.
21. Ga Eun Cho, Seong Wook Kim, Se Woong Kang, Korean Retina Society. Changing trends in surgery for retinal detachment in Korea. *Korean J Ophthalmol*. 2014;28(6):451-59.
22. D'Amico DJ. *Vitreoretinal surgery: Principles and applications*. U: Albert DM, Jacobiec FA (Ur.). *Principle and practice of ophthalmology*. 2. izdanje. Philadelphia: WB Saunders; 1994. str. 1133-38.
23. Campo RV, Sipperley JO, Sneed SR, Park DW, Dugel PU, Jacobsen J, i sur. Pars plana vitrectomy without scleral buckle for pseudophakic retinal detachments. *Ophthalmology*. 1999;106:1811-15.
24. Mendrinos E, Dang-Burgener NP, Stangos AN, Sommerhalder J, Pournaras CJ. Primary vitrectomy without scleral buckling for pseudophakic rhegmatogenous retinal detachment. *Am J Ophthalmol*. 2008;145:1063-70.
25. Schwartz SG, Flynn HW. Pars plana vitrectomy for primary rhegmatogenous retinal detachment. *Clin Ophthalmol*. 2008;2(1):57-63.
26. Tornambe PE. Pneumatic retinopexy: the evolution of case selection and surgical technique. A twelve-year study of 302 eyes. *Trans Am Ophthalmol Soc*. 1997;95:551-78.
27. Hilton GF, Das T, Majji AB, Jalali S. Pneumatic retinopexy: principles and practice. *Indian J Ophthalmol*. 1996;44;131-43.
28. Hilton GF, Grizzard WS. Pneumatic retinopexy: A two-step outpatient operation without conjunctival incision. *Ophthalmology*. 1986;93(5):626-41.
29. Mulvihill A, Fulcher T, Datta V, Acheson R. Pneumatic retinopexy versus scleral buckling: a randomised controlled trial. *Ir J Med Sci*. 1996;165(4):274-7.

30. Chan CK, Lin SG, Nuthi ASD, Salib DM. Pneumatic retinopexy for the repair of retinal detachments: A comprehensive review (1986-2007). *Surv Ophthalmol.* 2008;53(5):443-78.
31. Bonnet M, Fleury J, Guenoun S, Yaniali A, Dumas C, Hajjar C. Cryopexy in primary rhegmatogenous retinal detachment: a risk factor for postoperative proliferative vitreoretinopathy?. *Graefes Arch Clin Exp Ophthalmol.* 1996;234(12):739-43.
32. Kulkarni KM, Roth DB, Prenner JL. Current visual and anatomic outcomes of pneumatic retinopexy. *Retina.* 2007;27:1065-70.
33. Desatnik H, Alhalel A, Treister G, Moisseiev J. Management of persistent loculated subretinal fluid after pneumatic retinopexy. *Br J Ophthalmol.* 2001;85:189-92.
34. Ellakwa AF. Long term results of pneumatic retinopexy. *Clinic Ophthalmol.* 2012;6:55-9.
35. Flaminiano RE, Sy RT, Arroyo MH, Tamesis-Villalon P. Causes of failure of pneumatic retinopexy. *Philipp J Ophthalmol.* 2004;29:122-6.
36. Chen JC, Robertson JE, Coonan P, Blodi CF, Klein ML, Watzke RC, i sur. Results and complications of pneumatic retinopexy. *Ophthalmology.* 1988;95(5):601-6.
37. Han DP, Mohsin NC, Guse CE, Hartz A, Tarkanian CN. Comparison of pneumatic retinopexy and scleral buckling in the management of primary rhegmatogenous retinal detachment. Southern Wisconsin Pneumatic Retinopexy Study Group. *Am J Ophthalmol.* 1998;126(5):658-68.
38. Rootman DB, Luu S, M Conti S, Mandell M, Devenyi R, Lam WC, i sur. Predictors of treatment failure for pneumatic retinopexy. *Can J Ophthalmol.* 2013;48(6):549-52.
39. Tornambe PE, Hilton GF. Pneumatic retinopexy. A multicenter randomized controlled clinical trial comparing pneumatic retinopexy with scleral buckling. The Retinal Detachment Study Group. *Ophthalmology.* 1989;96:772-83.
40. Grizzard WS, Hilton GF, Hammer ME, Taren D, Brinton DA. Pneumatic retinopexy failures. Cause, prevention, timing, and management. *Ophthalmology.* 1995;102:929-36.
41. Brinton DA, Hilton GF. Pneumatic retinopexy and alternative retinal detachment techniques. U: Ryan SJ, Wilkinson CP (Ur.). *Retina.* 3. izdanje. St. Louis, MO: MosbyInc; 2001. str. 2047-62.

8. SAŽETAK

Uvod: Odignuće mrežnice je patološko stanje u kojem dolazi do odvajanja neurosenzorne retine od priležućeg retinalnog pigmentnog epitela. Stanje je koje ugrožava vid i može rezultirati sljepoćom. Pneumoretinopeksija je postupak liječenja odignuća mrežnice ubrizgavanjem mjehurića plina uz upotrebu lasera i/ili krioretinopeksije. Zbog minimalnog oštećenja tkiva i niske cijene, popularnost pneumoretinopeksije danas raste te ona postaje jedna od glavnih kirurških tehnika u liječenju odignuća mrežnice.

Cilj istraživanja: Cilj ovog istraživanja bio je ispitati učinkovitost pneumoretinopeksije u liječenju regmatogene ablacije mrežnice.

Ispitanici i metode: Ova prospektivna kohortna studija uključila je 47 bolesnika tretiranih pneumoretinopeksijom u Klinici za očne bolesti KBC-a Split između siječnja 2012. i prosinca 2016. godine. Srednje vrijeme praćenja je iznosilo 15 ± 5 mjeseci. U studiju su uključena 33 muškarca i 14 žena. Srednja životna dob je iznosila $59,63 \pm 12,58$ godina.

Rezultati: Uspješnost pneumoretinopeksije u ovom istraživanju iznosila je 93,62%. Čimbenici koji su negativno utjecali na ishod operacije su afakija i broj odignutih kvadranta mrežnice. Čimbenici koji nisu utjecali na uspješnost operacije su broj retinalnih ruptura, preoperativno stanje makule i prisutnost hemoftalmusa. Nađena je pozitivna korelacija između preoperativne i postoperativne vidne oštine.

Zaključak: Iz rezultata ovog istraživanja možemo zaključiti da je pneumoretinopeksija, uz pravilan odabir bolesnika, dostojna alternativa drugim kirurškim tehnikama u liječenju ablacije mrežnice. Najpogodniji bolesnici za liječenje ablacije mrežnice metodom pneumoretinopeksije su fakični bolesnici koji imaju odignut samo jedan kvadrant mrežnice i samo jednu retinalnu pukotinu smještenu u gornjoj trećini fundusa.

9. SUMMARY

Diploma thesis title: Pneumatic retinopexy in the treatment of rhegmatogenous retinal detachment

Introduction: Retinal detachment is the separation of the neurosensory retina from the underlying retinal pigment epithelium. It is a sight-threatening condition which can lead to complete loss of vision. Pneumatic retinopexy is an operation for reattaching the retina by injecting an expanding gas bubble and using laser and/or cryoretinopexy. Due to its minimal tissue damage and cost-effectiveness, it is growing in popularity and becoming one of the main surgical techniques for the treatment of retinal detachment.

Objectives: The aim of this study was to evaluate the efficiency of pneumatic retinopexy in the treatment of rhegmatogenous retinal detachment.

Subjects and methods: This prospective cohort study included 47 patients treated with pneumatic retinopexy at the Department of Ophthalmology in University Hospital of Split between January 2012 and December 2016. The average follow-up period was 15 ± 5 months. The study included 33 men and 14 women. The average age of the patients was 59.63 ± 12.58 years.

Results: The success rate of pneumatic retinopexy in this study was 93.62%. Factors adversely affecting the success of the operation were aphakia and the extent of the retinal detachment. Factors not influencing the operation outcome were the number of retinal breaks, the detachment of macula and the presence of intravitreal hemorrhage. A positive correlation between preoperative and postoperative visual acuity was found.

Conclusion: From the obtained data we can conclude that pneumatic retinopexy is a valid alternative to other retinal detachment surgery techniques in selected cases. The ideal patients for pneumatic retinopexy are phakic patients with only one quadrant of retinal detachment and only one retinal break located in the upper third of the fundus.

10. ŽIVOTOPIS

OSOBNI PODACI

Ime i prezime: Ana Znaor

Datum i mjesto rođenja: 24. prosinca 1991. godine, Split, Hrvatska

Državljanstvo: Hrvatsko

Adresa stanovanja: Ulica Franje Tuđmana 29, 21262 Kamenmost, Hršćevani

Telefon: +385955366879

Elektronička pošta: ana.zna01@gmail.com

OBRAZOVANJE

1998. – 2002. Područna škola Hršćevani, Podbablje

2002. – 2006. Osnovna škola Zmijavci, Zmijavci

2006. – 2010. Prirodoslovno – matematička gimnazija „dr. Mate Ujević“, Imotski

2011. – 2018. Medicinski fakultet Sveučilišta u Splitu, smjer doktor medicine

ZNANJA I VJEŠTINE

Aktivno služenje engleskim jezikom

Osnovno poznavanje talijanskog i francuskog jezika

Poznavanje rada u MS Office sustavu