

Usporedba otvorene i laparoscopske operacije varikokele u Klinici za dječju kirurgiju KBC-a Split od 2012. - 2018. godine

Todorić, Mate

Master's thesis / Diplomski rad

2018

Degree Grantor / Ustanova koja je dodijelila akademski / stručni stupanj: **University of Split, School of Medicine / Sveučilište u Splitu, Medicinski fakultet**

Permanent link / Trajna poveznica: <https://um.nsk.hr/um:nbn:hr:171:402880>

Rights / Prava: [In copyright](#)/[Zaštićeno autorskim pravom.](#)

Download date / Datum preuzimanja: **2024-11-18**



Repository / Repozitorij:

[MEFST Repository](#)



**SVEUČILIŠTE U SPLITU
MEDICINSKI FAKULTET**

Mate Todić

**USPOREDBA OTVORENE I LAPAROSKOPSKE OPERACIJE
VARIKOCELE U KLINICI ZA DJEČJU KIRURGIJU
KBC SPLIT OD 2012. – 2018. GODINE**

Diplomski rad

Akadska godina 2017./2018.

Mentor:

Doc. dr. sc. Zenon Pogorelić, dr. med.

Split, lipanj 2018.

**SVEUČILIŠTE U SPLITU
MEDICINSKI FAKULTET**

Mate Todić

**USPOREDBA OTVORENE I LAPAROSKOPSKE OPERACIJE
VARIKOCELE U KLINICI ZA DJEČJU KIRURGIJU
KBC SPLIT OD 2012. – 2018. GODINE**

Diplomski rad

Akadska godina 2017./2018.

Mentor:

Doc. dr. sc. Zenon Pogorelić, dr. med.

Split, lipanj 2018.

1. UVOD	1
1.1. Anatomija	2
1.1.1. Anatomija testisa i epididimisa	2
1.1.2. Anatomija funiculusa spermaticusa	4
1.2. Embriologija	5
1.2.1. Embriologija testisa	5
1.2.2. Descenzus testisa	6
1.3. Varikocela	7
1.3.1. Definicija	7
1.3.2. Povijest	7
1.3.3. Epidemiologija.....	8
1.3.4. Nastanak varikocele.....	8
1.3.5. Utjecaj varikocele na neplodnost.....	9
1.3.6. Dijagnoza varikocele.....	11
1.3.7. Liječenje varikocele	12
1.3.7.1. Retroperitonealni laparoskopski pristup	14
1.3.7.2. Ingvinalni pristup	15
1.3.7.3. Subingvinalni pristup.....	16
1.3.7.4. Retroperitonealni otvoreni pristup.....	16
1.3.7.5. Ishodi liječenja	16
1.3.7.6. Komplikacije	16
2. CILJ ISTRAŽIVANJA	17
3. MATERIJALI I METODE	19
3.1. Ispitanici	20
3.2. Mjesto studije	20
3.3. Organizacija studije	20
3.4. Opis istraživanja	20
3.5. Metode prikupljanja i obrade podataka	21
3.5.1. Statistička obrada podataka	21
3.5.2. Primarne mjere ishoda	21
3.5.3. Sekundarne mjere ishoda	21
3.6. Praćenje	21
4. REZULTATI	22
5. RASPRAVA	31

6. ZAKLJUČCI	37
7. POPIS CITIRANE LITERATURE.....	39
8. SAŽETAK.....	50
9. SUMMARY.....	52
10. ŽIVOTOPIS.....	54

Zahvaljujem se mentoru doc. dr. sc. Zenonu Pogoreliću na posvećenom vremenu, stručnoj pomoći i vodstvu pri izradi ovog diplomskog rada. Zahvaljujem i gospođi Nadi Jukić, tajnici Klinike za dječju kirurgiju KBC-a Split na pomoći kod pribavljanju potrebne dokumentacije. Zahvaljujem svojoj obitelji na podršci, koju i dalje očekujem. Hvala dragim prijateljima i kolegama.

1. UVOD

1.1. Anatomija

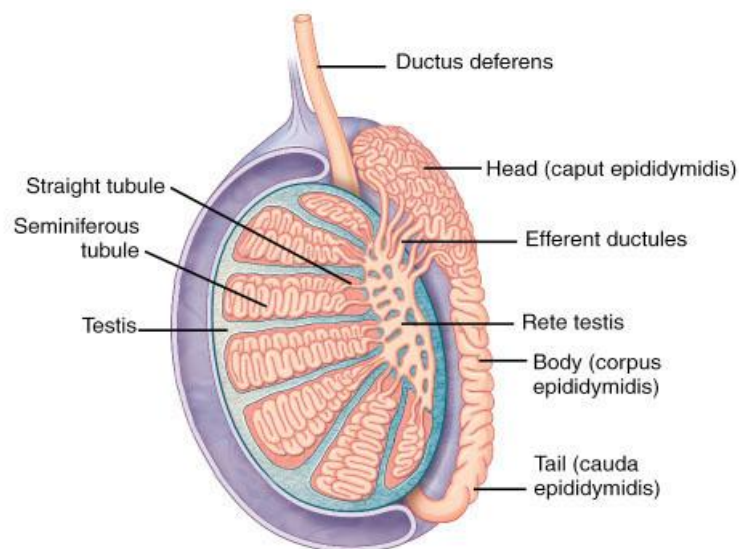
1.1.1. Anatomija testisa i epididimisa

Testis (sjemenik) je unutarnji muški spolni organ u kojem se umnožavaju i sazrijevaju spermiji te izlučuju muški hormoni. Testis je parna žlijezda, ovalnog oblika, koja se nalazi u kožnoj vreći koja se naziva *scrotum* (mošnje).

Testis ima dvije strane – *facies medialis et lateralis*, dva ruba – *margo anterior et posterior* i dva kraja – *polus superior et inferior*. *Margo anterior* je konveksan i gladak, a *margo posterior* pokriva epididimis (pasjemenik). *Margo posterior* smatra se hilusom testisa jer kroz stražnji rub idu iz testisa u epididimis odvodne cjevčice testisa, a u testis ulaze žile i živci. *Facies lateralis* je konveksna i lagano okrenuta prema dolje i natrag. Između testisa i epididimisa uvlači se seroza i tako se formira *sinus epididymidis*. *Facies medialis* je spljoštena i okrenuta prema gore i naprijed.

Testis obavija ovojnica *tunica vaginalis testis*, osim na mjestima gdje se nalazi epididimis i druge tvorbe sjemenog snopa koje pristupaju na gornji kraj i stražnju površinu testisa. *Tunica vaginalis testis* ima svoja dva lista, *lamina visceralis et parietalis*. Višak tekućine u vaginalnoj ovojnici testisa naziva se hidrocela. Ispod vaginalne ovojnice nalazi se čvrsta vezivna ovojnica testisa, *tunica albuginea*. *Tunica albuginea* je čvrsta, sjajna i glatka membrana koja obavija testis. U dubokom sloju vezivne ovojnice nalazi se *tunica vasculosa* bogata krvnim žilama. Ovojnica je deblja i manje gusta na stražnjoj strani testisa i naziva se *mediastinum testis*.

Od medijastinuma kroz tkivo testisa idu *septule testis* (vezivne pregrade) koje ga dijele u *lobule testis* (režnjiće). Testis ima 300 lobula oblika piramide s bazom okrenutom prema periferiji a vrhom prema medijastinumu, koji tvore parenhim testisa. U lobulima se nalaze barem dva *tubuli seminiferi contorti* (zavijeni kanalići) u kojima nastaju spermiji. Više tubula spaja se u *tubulus seminiferus rectus* (ravni kanalić). *Tubuli seminiferi recti* su početak izvodnog sustava testisa. Oni stvaraju *rete testis* (mrežu). *Rete testis* se nastavlja u 6-12 *ductuli efferentes* (izvodni kanali) i njima spermiji iz testisa odlaze u epididimis (Slika 1) (1).



Slika 1. Poprječni presjek testisa i epididimisa.

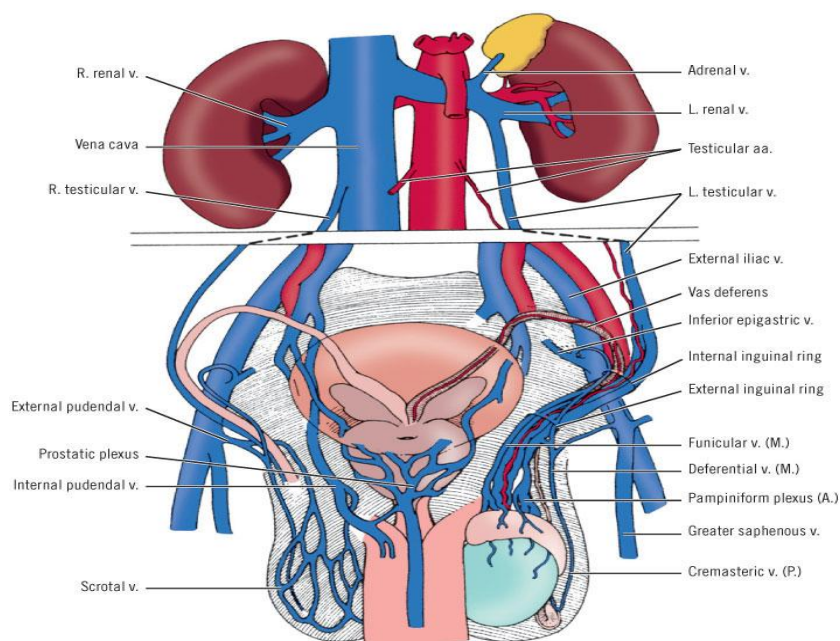
Preuzeto s <https://medicine.academic.ru>

A. testicularis je jedna od arterija koja testis opskrbljuje krvlju (Slika 2) i ogranak je abdominalne aorte. Polazi u razini drugog lumbalnog kralješka i ide ispod peritoneja po stražnjoj trbušnoj stijenci. Desna arterija ide nadesno, prelazi preko donje šuplje vene, križa desni ureter s prednje strane i uz vanjsku ilijačnu arteriju dolazi na prednju trbušnu stijenu i prolazi kroz ingvinalni kanal kao dio sjemenog snopa. Lijeva arterija ide nalijevo, križa lijevi ureter s prednje strane i uz vanjsku ilijačnu arteriju dolazi na prednju trbušnu stijenu i također prolazi kroz ingvinalni kanal kao dio sjemenog snopa. U testis arterije ulaze kroz medijastinum testisa, anastomoziraju s dvije *aa. ducti deferentis*, ograncima pupčane arterije i kremasteričnim arterijama - ograncima donje epigastrične arterije.

Venska krv se skuplja u *plexus pampiniformis* (venski splet), koji se nalazi uz testikularnu arteriju u sjemenom snopu (Slika 2). Venski splet se reducira na dvije do tri komitantne vene te konačno na jednu testikularnu venu. Desna se testikularna vena ulijeva u donju šuplju venu pod oštrim kutem, a lijeva u lijevu bubrežnu venu pod pravim kutem.

Limfa iz testisa ide u lumbalne limfne čvorove.

Testis inerviraju simpatički živci iz prsnog dijela kralježnične moždine (Th10-12) i oko testisa tvore *plexus testis* koji inervira krvne žile i kontrolira njihovu prokrvljenost (1).

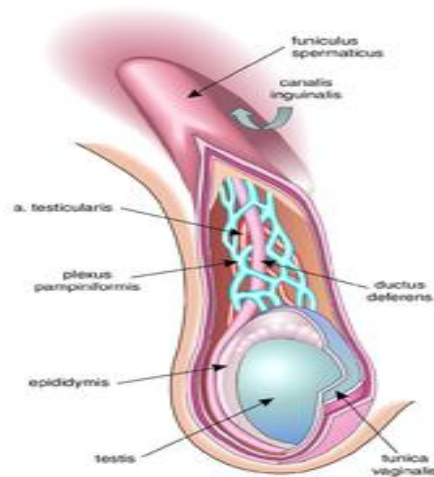


Slika 2. Prikaz krvožilne opskrbe testisa

Preuzeto s: <http://ueu.co/wp-content>

1.1.2. Anatomija funiculusa spermaticusa

Funiculus spermaticus (sjemeni snop) je cilindrična tvorba na kojoj visi testis, a kroz koju prolaze *ductus deferens*, krvne žile i živci (Slika 3). U prednjem dijelu funikulusa nalazi se prednji sloj pampiniformnog venskog spleta, testikularna arterija, limfne žile i autonomni živčani splet. U stražnjem dijelu su *ductus deferens*, *arteria ductus deferentis* i stražnji sloj pampiniformnog pleksusa. Sjemeni snop ovijaju iste ovojnice koje ovijaju testis i epididimis. Ovojnice nastaju tijekom spuštanja testisa iz trbušne šupljine kroz ingvinalni kanal u skrotum. *Fascia spermatica externa* nastala je izbočenjem vanjskog kosog trbušnog mišića. *M. cremaster* nastaje izvlačenjem vlakana unutarnjeg kosog trbušnog mišića i svojom kontrakcijom podiže testis prema površinskom preponskom otvoru. *Fascia spermatica interna* nastavak je fascije transversalis (1).



Slika 3. *Funiculus spermaticus*

Preuzeto s: <http://supplendmateriale.dk>

1.2. Embriologija

1.2.1. Embriologija testisa

Prva osnova spolnih žlijezda je par uzdužnih spolnih nabora smještenih medijalno od mezonefrosa. Oni nastaju umnažanjem epitela celoma i zgušnjavanjem mezenhima ispod njega. U njima nema spolnih stanica do šestog tjedna razvoja. Spolne prastanice pojavljuju se u ranim stadijima razvoja između endodermalnih stanica stijenke žumanjčane vreće, blizu polazišta alantoisa.

U šestom tjednu razvoja, spolne prastanice smjeste se u epitel spolnih nabora. Neposredno prije i tijekom dolaska spolnih prastanica epitel spolnog nabora proliferira i urasta u mezenhim u obliku nepravilnih spolnih tračaka. U tom razdoblju muška i ženska spolna žlijezda se međusobno ne razlikuju, te se nazivaju indiferentnom spolnom žlijezdom. Ako je embrio genetski muškog spola, njegove spolne prastanice sadržavaju XY par spolnih kromosoma. Pod utjecajem SRY gena na Y kromosomu koji šifrira čimbenik determinacije testisa, primitivni spolni tračci proliferiraju i prodiru u mezenhim te nastaju medularni tračci ili tračci testisa. Oni se u području hilusa granaju u mrežu tankih tračaka stanica, od kojih kasnije nastaje *rete testis*.

U osmom tjednu počinju izlučivati testosteron koji utječe na diferencijaciju spolnih kanala i vanjskih spolnih organa karakterističnih za muški spol. Tračci testisa postaju prohodni u pubertetu kada dobivaju lumen i postaju tubuli, te prelaze u kanalice *rete testis* koji se spajaju s eferentnim kanalčićima. *Ductuli efferentes* razvijaju se od preostalih

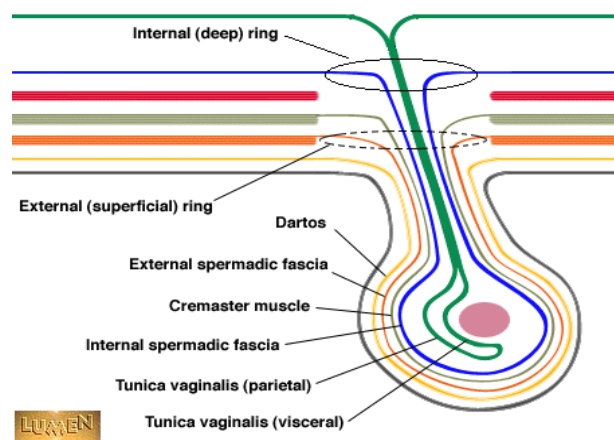
sekretornih kanalića mezonefrosa i spajaju *rete testis* s Wollfovima kanalom od kojeg nastaje *ductus deferens*.

U četvrtom mjesecu tračci testisa se zaviju u obliku potkove, a krajevi im se nastavljaju u *rete testis*. Tračci testisa sada se sastoje od spolnih prastanica i Sertolijevih potpornih stanica. Leydigove intersticijske stanice razvijaju se od mezenhima u spolnom naboru, između tračaka testisa (2).

1.2.2. Descenzus testisa

Krajem drugog mjeseca gestacije testis i mezonefros pričvršćeni su za stražnju trbušnu stijenku urogenitalnim mezenterijem koji nakon propadanja mezonefrosa postaje mezenterij spolne žlijezde. Na donjem dijelu diferencira se *gubernaculum testis*, tračak gustog vezivnog tkiva koji polazi od donjeg pola testisa a završava u ingvinalnom kanalu.

Testis dolazi u ingvinalno područje oko 12. tjedna trudnoće, prolazi kroz ingvinalni kanal tijekom 28. tjedna i dopire do skrotuma u 33. tjednu. Neovisno o spuštanju testisa potrbušnica se s obje strane središnje crte izbočuje u prednju trbušnu stijenku. To izbočenje slijedi tok gubernakula i naziva se *processus vaginalis peritonei*. Izbočujući se u skrotalne izbočine, praćen slojevima mišića i fascije trbušne stijenke, *processus vaginalis* oblikuje ingvinalni kanal. Testis u skrotalnu izbočinu stiže kratko vrijeme prije rođenja. Tada je pokriven savijenim naborom koji se naziva *tunica vaginalis testis* i ima dva lista – visceralni list koji priliježe uz testis – *epiorchium* i vanjski parijetalni list – *periorchium*. Testis također obavijaju i slojevi koji potječu od prednje trbušne stijenke kroz koju prolazi prilikom svog spuštanja (2).



Slika 4. Spuštanje testisa,

Preuzeto s <http://www.lumen.luc.edu>

1.3. Varikocela

1.3.1. Definicija

Varikocela je abnormalno proširenje pampiniformnog pleksusa u sjemenom snopu. Najčešći je uzrok muške neplodnosti s prevalencijom do 20% u općoj populaciji i 40% u populaciji neplodnih muškaraca (3, 4).

1.3.2. Povijest

Celsus je dao prvi detaljni opis varikocеле i njegovo operacijsko liječenje u 1. stoljeću poslije Krista (5, 6). Ambroise Pare je 1550. zaključio da je varikocela kompaktan skup krvnih žila koje su popunjene melankoličnom krvlju (7). Prije više od stoljeća, varikocela se liječila zbog boli koju je uzrokovala. Liječenje je uključivalo skrotalnu potporu, akupunkturu, aplikaciju setona u vene i aplikaciju vanjskih stezaljki (8). U ranom 20. stoljeću Dr. Oscar Ivanissevich je opisao operacijsku tehniku za ublažavanje skrotalne boli, supraingvinalnu ligaciju testikularne vene (9). Bernardi, Ivanissevich-ev učenik, predložio je transingvinalni pristup ligaciji spermatične vene (10). Ivanissevich je bio kritičan prema transingvinalnom pristupu, ali priznaje da je jednostavniji za izvesti (11). Hotchkiss je 1944. naveo da bi povišena temperatura koja je prisutna kod varikocеле mogla ujecati na germinativni epitel i poremetiti sazrijevanje spermatozoa (12). Palomo je 1949. opisao visoku ligaciju spermatične arterije i vene retroperitonealno. Zbog anastomoza arterijske opskrbe testisa, Palomo je zaključio da ligacijom samo testikularne arterije neće doći do atrofije testisa ako su sačuvane arterije ductus deferensa i kremasterične arterije. Palomo tehnika se izvodi kroz horizontalnu inciziju medijalno i inferiorno od *spine iliaca anterior superior* i produžuje se medijalno. Prikazuju se spermatične vene proksimalno od unutarnjeg ingvinalnog prstena (13).

Nakon 1952. varikocela se drugačije promatra jer je Tulloch izvjestio o utjecaju varikocеле na mušku neplodnost. Izveo je varikocелеktomiju na čovjeku s azoospermijom, s vremenom se pojavila dovoljna količina i kvaliteta spermija u sjemenskoj tekućini i čovjek je uspio dobiti dijete. Tulloch je 1955. objavio niz od 30 varikocелеktomija kod neplodnih ljudi i zaključio da varikocelu treba liječiti u svih muškaraca u kojih postoji neplodnost uzrokovana varikocelom (14).

Robb je 1955. nakon varikocелеktomije, pomoću direktnog ubrizgavanja boje u preostale vene, pokazao da postoji sekundarni venski optok testisa, čime je dokazao da i nakon varikocелеktomije postoji venska drenaža testisa (15). Ahlberg je dokazao 1966. retrogradni protok krvi kod varikocеле (16). Dubin i Amelar, Hotchkissevi učenici, 1970.

predložili su sustav gradiranja varikocela u kliničkoj praksi. Oni su prvi prepoznali i važnost poštede limfne drenaže kod operacije varikocela (17). Lima je 1978. izveo kateterizaciju unutarnje testikularne vene i sklerozaciju (18). Silber je 1979. preporučio uporabu okularnih lupu, a Marmar je 1985. prvi izveo varikoelektomiju mikroskopom i mikrokirurškim instrumentima (19, 20). Sredinom 20. stoljeća laparoskopija je krenula kao dijagnostička tehnika intraabdominalne patologije u početku s komplikacijama, kojih je usavršavanjem tehnologije i većim iskustvom kirurga bilo sve manje. Hagood je 1992. objavio prve rezultate laparoskopskih operacija varikocela (21). Kako bi se smanjila pojavnost hidrocele kao postoperativne komplikacije varikoelektomije, Oswald je 2001. predstavio uporabu izosulfana za identifikaciju limfatičnih žila, preoperativno ubrizgavajući izosulfan ispod tunike darthos (22). Corcione je 2005. izveo prvu operaciju varikocela pomoću robotske tehnologije (23).

1.3.3. Epidemiologija

Varikocela se pojavljuje uglavnom nakon 10. godine života, a učestalost se povećava početkom puberteta. Prisutna je u 14-20% adolescenata sa sličnom incidencijom u odrasloj dobi. U pravilu se pojavljuje s lijeve strane. Desnostrane se uglavnom pojavljuju kod obostrane varikocela, a vrlo rijetko kao izoliran nalaz (24–26).

1.3.4. Nastanak varikocela

Nistal M. i sur. (27) pregledom literature, utvrdili su da se pojavljuje tijekom ubrzanog rasta tijela i povećanog protoka krvi do testisa, nepoznatim mehanizmom u kojem sudjeluju anatomske varijacije poput:

- kongenitalne odsutnosti ili nekompetentnosti zalistaka testikularne vene,
- teškoća u dreniranju testikularne vene zbog kuta ulijevanja u renalnu venu,
- embrionalne anomalije venskog sustava testikularnih vena,
- urođene displazije krvnih žila ili nasljedne slabosti vezivnog tkiva,
- povećanja hidrostatskog tlaka u testikularnoj veni,
- insuficijencije fascije i niti kremasteričnog mišića
- vanjske kompresija venskog sustava.

Kongenitalna odsutnost ili insuficijencija zalistaka mogla bi biti uzrok venskog zastoja krvi, međutim studije pronalaze nedostatak zalistaka i kod ljudi bez varikocela, a neke studije pronalaze varikocelu i kod ljudi s kompetentnim valvulama (28, 29).

Vjerojatna etiologija visokog udjela jednostranih lijevih varikocela je zbog ulijevanja lijeve testikularne vene pod pravim kutom u renalnu venu, dok se desna testikularna vena tangencijalno ulijeva u donju šuplju venu. Nepovoljan pravi kut između lijeve testikularne vene i lijeve bubrežne vene pronađen je u 96% slučajeva (30).

Lijeva testikularna vena razvija se između petog i sedmog intrauterinog tjedna, koja se izvodi iz distalnog ili postrenalnog dijela lijeve subkardinalne vene. Etiološki hipoteza varikocela dovodi do ontogenetskih poremećaja u razvoju sekundarnog venskog sustava (31).

Varikocela bi mogla biti rezultat vaskularne displazije ili nasljedne slabosti vezivnog tkiva radi čega bi stijenka vena bila manje kvalitete i time pogodna za nastanak varikocela (27).

Zbog velike duljine lijeve testikularne vene (oko 42 cm) i vertikalnog usmjerenja vene, kod stojećeg položaja, hidrostatski tlak bi mogao djelovati na stvaranje tortuoznih vena u pampiniformnom pleksusu (32).

Insuficijencija fascija i niti mišića kremastera u aktivnoj drenaži krvi iz venskog sustava može uzrokovati varikocelu time što nedostatkom aktivne drenaže u venama krv dodatno stagnira i stvara tortuoznu dilataciju vena (33, 34).

Komprimiranjem venskog sustava povećava se hidrostatski tlak u venama koji pogoduje stvaranju varikocela. Moguća je kompresija lijeve renalne vene arterijom mezenterikom superior (35). Klinički, kompresija lijeve renalne vene između aorte i arterije mezenterike superior povremeno izaziva povišen tlak u lijevoj renalnoj veni, utječući tako na hidrostatski tlak u lijevoj testikularnoj veni što rezultira varikocelom. Također, učestalost zahvaćene lijeve testikularne arterije je veća od desne, što bi mogao biti dodatni uzrok povišenog tlaka u lijevoj renalnoj veni (36).

1.3.5. Utjecaj varikocela na neplodnost

Postoje brojne teorije koje pokušavaju objasniti na koji način varikocela negativno utječe na plodnost muškaraca, a to su: promjena termoregulacije testisa, hipoksija, toksični učinci metabolita iz bubrega ili nadbubrežne žlijezde, endokrini poremećaji, opstrukcija protoku sperme, promjena protoka krvi, oksidacijski stres, gonadotoksini, apoptoza, te učinak varikocela na kontralateralni testis (27).

Kod muškaraca s varikocelom testikularna temperatura povišena je bilateralno. Unilateralna ili bilateralna varikocektomija rezultira bilateralnim smanjenjem temperature testisa. Ovi rezultati podupiru hipotezu da nedostatak testikularne termoregulacije doprinosi patofiziologiji varikocele i pokazuje učinkovitost varikocektomije u vraćanju normalne temperature testisa (37). Dokazi koji su se pojavili ukazuju da retrogradni tok u testikularnim venama predstavlja najvjerojatniji uzrok povišene temperature u testisima (27, 38). Otkriveno je da prekomjerna ekspresija egzogenog proteina povezana s metastazom 1 (MTA1) štiti spermatogene tumorske stanice GC-2spd (ts) protiv apoptoze inducirane toplinom. Smanjena ekspresija MTA1 nalazi se u osoba s varikocelom, što je jedan od mogućih uzroka neplodnosti u muškaraca s varikocelom (39).

Hipoksija izaziva povećanu koncentraciju slobodnih radikala koji se stvaraju u stanicama (40). Općenito je prihvaćeno da razine slobodnih radikala u testisima utječu na mušku plodnost. H₂O₂ injiciran izravno u testis izaziva apoptozu zametnih stanica (41). Razina slobodnih radikala kisika kod varikocele je značajno povišena u odnosu na zdravu populaciju (42–44), a njihova razina izravno povezana sa stadijem varikocele (38).

Koncentracije katekolamina određivane u krvi lijeve testikularne vene značajno su veće kod osoba s varikocelom u usporedbi s koncentracijama katekolamina u desnoj femoralnoj veni, pa je čak 33% ispitanih osoba imalo umjereno do značajno povećanje koncentracije katekolamina u lijevoj testikularnoj veni. Kada se ta ekspozicija prekine, može doći do reverzibilnosti funkcije i prognoza plodnosti može se poboljšati (45).

Varikocelom izazvana disfunkcija Leydigovih stanica može se dokazati smanjenim razinama serumskog testosterona. Iako pravi mehanizam poremećaja izlučivanja testosterona nije poznat, budući da je spermatogeneza pod kontrolom luteinizirajućeg hormona (LH), folikularnog stimulirajućeg hormona (FSH), testosterona i androgena, najvjerojatniji uzrok su hormonalne promjene u hipotalamus-hipofiza-gonadalnoj osi (46). Varikocela je povezana i s disfunkcijom Sertolijevih stanica, tako se u osoba s varikocelom pronalaze niže vrijednosti inhibina B i anti-Mullerovog hormona (47). Oštećena je i barijera između krvi i testisa što se vidi u povećanoj ekspresiji E-kadherina i a-katenina na spoju između Sertolijevih stanica (48).

U muškaraca s varikocelom, biopsijom su kod nekih pronađene difuzne lezije koje se sastoje od abnormalnih spermatozoida, nezrelih spermija i spermata te žarišne lezije nepravilno raspoređene kroz parenhim, koje zahvaćaju nekoliko malih skupina seminiferne tubula. Dokazani su i različiti stupnjevi atrofije tubula, tako da su žarišne lezije bile

raspoređene u mozaičkom uzorku. Intersticij testisa pokazao je proširene vene i venule, te progresivnu kolagenizaciju. Neki testisi pokazali su proširene vene u *rete testis*, koje su komprimirale nekoliko *tubuli recti* i uzrokovale tubularnu atrofiju u seminiferim tubulima. Tubularna opstrukcija na razini bilo *tubuli recti* ili *ductuli efferentes* mogla bi biti odgovorna za lezije koje dovode do atrofije testisa (49).

Utvrđeno je da je protok krvi u testisima, koji može biti odraz oštećene mikrocirkulacije, značajno smanjen u muškaraca s varikocelom. Poremećeni metabolizam hranjivih tvari uzrokovan smanjenim protokom krvi u testisima dovodi do poremećaja spermatogeneze (50). Izlaganje spermatozoa oksidativnom stresu izaziva lipidnu peroksidaciju, oštećenje DNA i veliki poremećaj u kretanju spermija (51). Snižena razina liposolubilnih i hidrosolubilnih antioksidansa te povišena razina aktivnosti obrambenih antioksidanskih sustava enzima primjećena je kod osoba s varikocelom. Također je pronađeno da se nakon varikocelotomije stanje normalizira (52). Mogući kofaktor za neplodnost je prisustvo gonadotoksina koji u prisustvu varikocela imaju uvećanu gonadotoksičnost (53). Varikocela uzrokuje povećanje broja apoptotičnih spermatičnih tjelešaca za 10 puta u ejakulatu u odnosu na zdravu populaciju (54).

Mogući mehanizam neplodnosti kod varikocela je, već spomenuti, termalni stres. Jednostrana varikocela ne utječe samo na temperaturu zahvaćenog testisa nego i na temperaturu drugog testisa. Time ima bitno veći utjecaj na neplodnost (55).

1.3.6. Dijagnoza varikocela

Varikocela je većinom asimptomatska, rijetko uzrokuje bol. Simptomatska varikocela tipično se prezentira kao trajna, tupa bol u testisu, skrotumu ili preponama. Rijetko, bol uzrokovana varikocelom može biti akutna, oštra ili probadajuća. Varikocela se također može opisati kao osjećaj težine u skrotumu koji se pogoršava vježbanjem, aktivnošću ili nakon duljeg stajanja. Kao rezultat toga, varikocela može izazvati netoleranciju na tjelovježbu koja je neprihvatljiva za mnoge mlade zdrave muškarce (56).

Osobe se obično javljaju nakon otkrivanja skrotalne mase, klasično opisane kao "vreću crva", ili nakon otkrivanja razlike veličine testisa tijekom pregleda (57). Klinička dijagnoza ovisi o nalazu dilatiranih vena pri Valsalvinom postupku u stojećem položaju. Varikocela pronađena kliničkim pregledom treba se potvrditi ultrazvukom i doppler ultrazvukom prema smjernicama EAU (European Association of Urology) (58). Veličina oba testisa trebala bi se zabilježiti. Orhidometrom se određuje postoji li hipoplazija testisa. Ultrazvuk se

upotrijebljava za preciznije određivanje razlike u volumenima testisa. Kod adolescenata testis manji od 2 mL ili 20% manji od drugog naziva se hipotrofičnim (59). Doppler ultrazvučni pregled je važan u procjeni testikularnog volumena, vaskularizacije, oblika i venskog refluksa (60). Proširenje tumora bubrega u renalnu venu i donju šuplju venu uzrokuje sekundarnu varikocelu. Kad postoji sumnja da je uzrok varikocele retroperitonealna masa, indicirana je uporaba magnetske rezonancije (61). Povišen FSH i LH postignut LHRH stimulirajućim testom ukazuje na histopatološke promjene testisa (62, 63). Klasifikacija varikocele prikazana je u Tablici 1 (64).

Tablica 1. Klinička klasifikacija varikocele

Stadij	Opis
Subklinička	ne palpira se i nije vidljiva u mirovanju ni pri izvođenju Valsalvinog postupka, ali se može prikazati ultrazvučno
1. stupanj	varikocela palpabilna samo pri izvođenju Valsalvinog postupka
2. stupanj	varikocela palpabilna bez izvođenja Valsalvinog postupka
3. stupanj	varikocela vidljiva bez palpacije

1.3.7. Liječenje varikocele

U oko 20% adolescenata s varikocelom pojaviti će se problemi s plodnošću (65). Negativan učinak varikocele na plodnost povećava se trajanjem same varikocele. Poslijeoperacijski je pokazan pozitivan učinak na spermogram (63, 66–68). Preporuke za liječenje varikocele prikazane su u Tablici 2 (25, 69, 70).

Tablica 2. Preporuke za liječenje varikocele

Preporučene indikacije za liječenje varikocele:
varikocela sa hipoplastičnim testisom/testisima
bilateralne varikocele
patološki spermogram*
pridruženo stanje neplodnosti**
simptomatska varikocela

**podrazumijeva volumen ejakulata <1.5 mL, koncentracija spermija < 15 000 000/ mL, broj spermija <39 000 000/ ejakulat, ukupno pokretnih <40%, <4 normalne morfologije*

***hormonalni disbalans s povišenim FSH i/ili LH ili sniženim inhibinom B, nespušteni testisi*

Kod praćenja varikokele, osobi se mogu ponuditi laboratorijski testovi ukupnog i slobodnog testosterona, luteinizirajućeg i folikularnog stimulirajućeg hormona, razina prolaktina i estrogena jer su oni odraz funkcionalnosti Leydigovih stanica, a bitno poboljšanje vrijednosti dokazano je poslije varikoclelektomije (71–73).

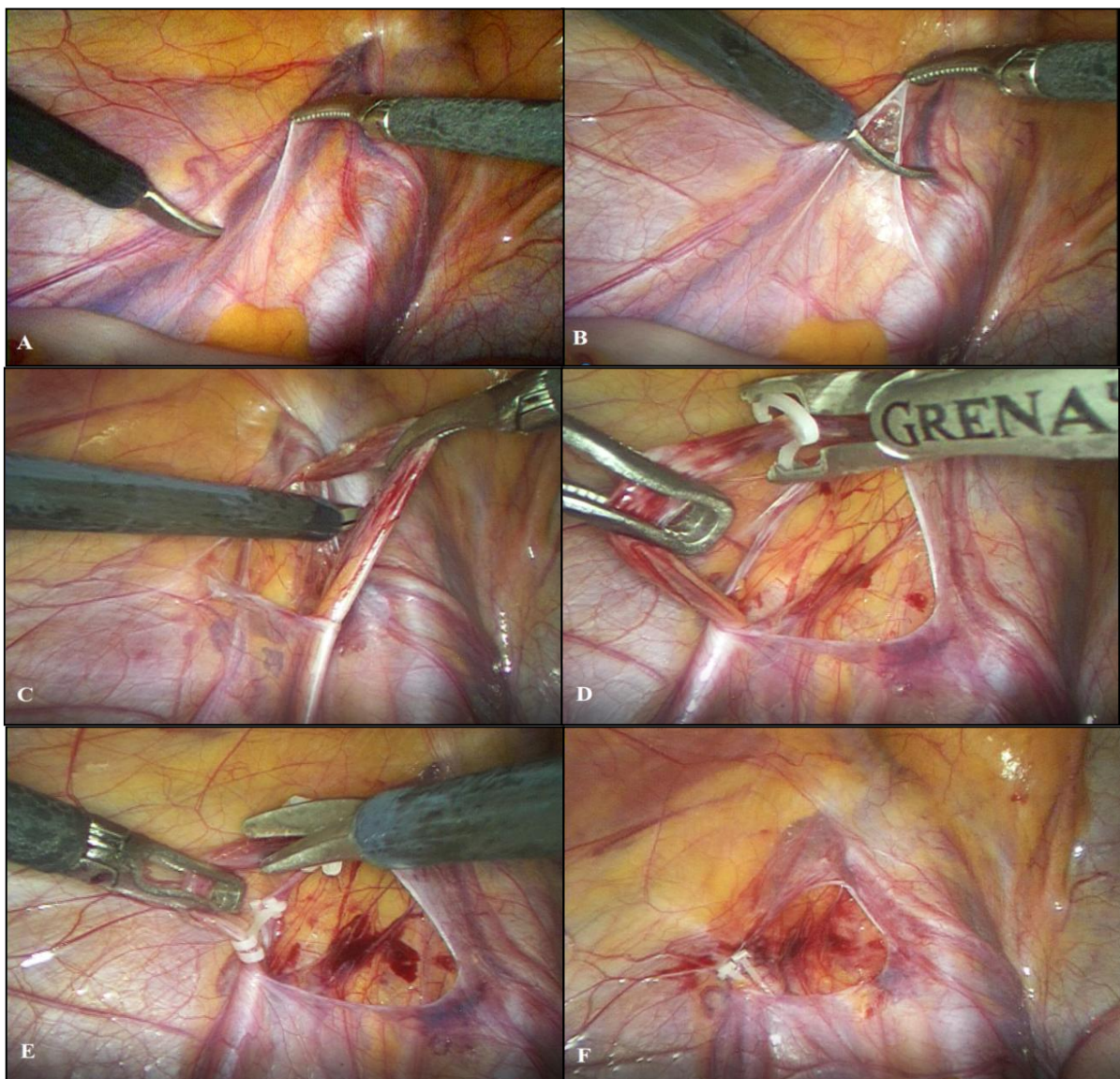
Također, mogu se pratiti i vrijednosti inhibina B, čije su razine valjani marker za proučavanje učinka varikokele na funkciju testisa i upućuje na nužnost rane kirurške korekcije za sprječavanje trofičkih oštećenja testisa i muške neplodnosti (74).

Liječenje varikokele danas podrazumijeva kirurški zahvat. Ne zahtijeva svaka varikocela kirurški zahvat nego postoje određene, prethodno navedene, indikacije u kojima se pokazuje poboljšanje spermograma nakon varikoclelektomije (63, 66–68).

Kirurške tehnike varikoclelektomije koje se danas izvode su retroperitonealni (otvoreni i laparoskopski), ingvinalni i subingvinalni (mikrokirurški) pristup. Pod domenom otvorenog pristupa podrazumijevaju se i operacijska pomagala poput lupe, mikroskopa i ultrazvučnog Dopplera. Mikrokirurški subingvinalni pristup ima najbolje rezultate i zato se smatra zlatnim standardom liječenja varikokele (56).

1.3.7.1. Retroperitonealni laparoskopski pristup

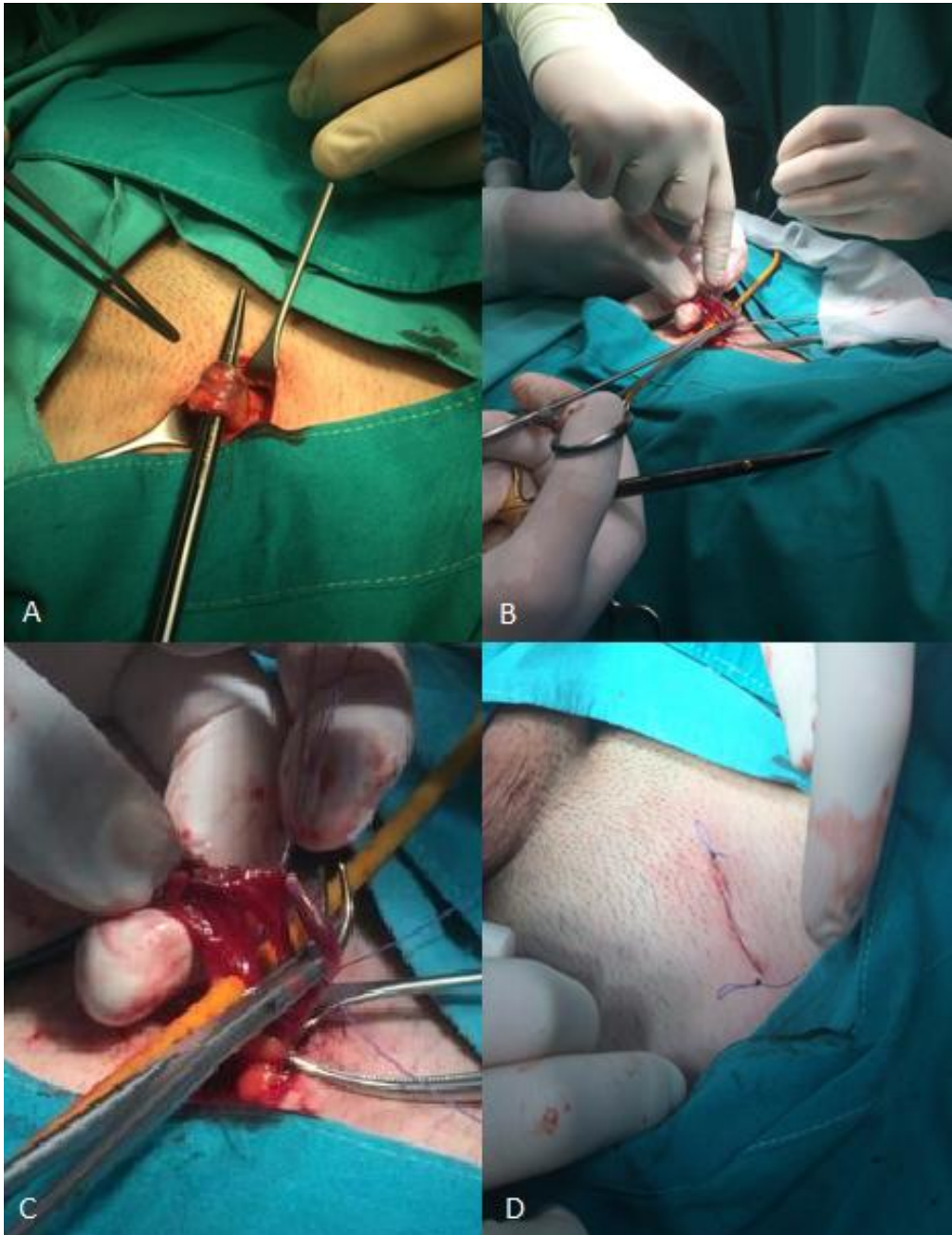
Laparoskopskim pristupom se nakon postizanja pneumoperitoneuma, postavljanja troakara i otvaranja peritoneuma ligiraju spermatične vene na oko 1 cm iznad unutarnjeg otvora preponskog kanala (Slika 5). Ovim pristupom može se osigurati bolja vizualizacija testikularne arterije i limfnih žila uz smanjenu incizijsku bol. Najveća prednost ovog pristupa je jednostavnost. Postoji relativno mali broj spermatičnih vena na ovoj razini koje su relativno velike i lako se mogu razlikovati od spermatične arterije. Prednosti laparoskopskog pristupa, su uz opće prednosti minimano invazivne kirurgije, značajno manja pojavnost konsekutivne hidrocele i manji broj recidiva (75).



Slika 5. Laparoskopna varikocelektomija: A – Prikaz spermatičnih krvnih žila i duktusa deferensa; B – Otvaranje peritoneuma; C – Preparacija spermatičnih krvnih žila; D – Postavljanje polimerskih klipseva; E – Presijecanje krvnih žila; F – Provjera operacijskog polja i hemostaze.

1.3.7.2. Ingvinalni pristup

Ingvinalna incizija radi se iznad vanjskog ingvinalnog prstena, *fascia obliquua externa* se incidira, *funiculus spermaticus* se izolira, unutarnja fascija se otvara i čuvaju se arterije (Slika 6). Zatim se spermatične vene ligiraju s ili bez pomoći operacijskog mikroskopa. U odnosu na subingvinalni pristup, vene se lakše ligiraju s manjom vjerojatnošću za oštećenje arterija. Glavni nedostatak je duži oporavak i češća rekurirajuća varikocela u odnosu na subingvinalni pristup (56).



Slika 6. Otvorena operacija, ingvinalni pristup: A – prikazan funikulus spermaticus; B – prikaz i preparacija proširenih spermatičnih vena C – podvezivanje vena; D – zatvaranje incizije nakon operacije

1.3.7.3. Subingvinalni pristup

Mikrokirurškim metodama, učini se subingvinalna incizija koja započinje ispod vanjskog otvora ingvinalnog kanala, otvara se Skarpina fascija, zatim fascija spermatica externa pa interna i uklanjaju se sve proširene vene. Rjeđa rekurirajuća varikocela, u odnosu na dva navedena pristupa, može se pripisati mogućnošću ligiranja i vena kremasterika na ovoj razini (56).

1.3.7.4. Retroperitonealni otvoreni pristup

Kod otvorenog retroperitonealnog pristupa, incizija se izvodi iznad unutarnjeg ingvinalnog prstena, zatim se razdvoje *musculus obliquus internus* i *musculus obliquus externus*, uđe se u transverzalnu fasciju te se peritoneum retrahira medijalno. Spermatične žile se ligiraju lateralno od uretera. Najveći nedostatak je relativno visoka pojavnost rekurirajuće varikocеле (56).

1.3.7.5. Ishodi liječenja

Ciljevi liječenja varikocеле su, kod simptomatske varikocеле izliječiti bol, a dugoročno kod simptomatskih i asimptomatskih varikocēla glavni cilj je liječenje neplodnosti. Zbog visoke incidencije od 14-20% muške populacije i rizika od komplikacija operacije, ne operiraju se sve varikocēle, već samo one u kojih postoje jasne indikacije za operacijski zahvat. Samo oko 20% dječaka s varikocēlom imat će probleme s plodnosti zbog nje (76).

Nakon operacije varikocēle, studije su izvijestile o povećanju hipotrofičnog testisa u 40 do 100% osoba, kao i poboljšanje gustoće i pokretljivosti spermija (67, 77). Varikocēla je potencijalni izvor neplodnosti koji je i prepoznatljiv i može se liječiti u mlađoj životnoj dobi.

1.3.7.6. Komplikacije

Tri najvažnije komplikacije varikocēlektomije su rekurentna ili perzistentna varikocēla, stvaranje hidrocele i atrofija testisa. Recidiv se javlja u 1.5-3.5%, a konsekutivna hidrocela u 5-8% osoba. Recidiv se treba operirati, istom ili različitom operacijskom tehnikom (78). Hidrocela se javlja zbog poremećaja u dreniranju tekućine unutar ovojnice testisa ili zbog poremećene limfne drenaže. Liječi se kirurški, operacijom po Winckelmannu (79). Ozljeđe testikularne arterije javljaju se u oko 1% mikrokirurških zahvata (80).

2. CILJ ISTRAŽIVANJA

Varikocela se definira kao abnormalna dilatacija vena pampiniformnog pleksusa. Pojavljuje se uglavnom u pubertetu s učestalošću od 14-20% i uglavnom je lijevostrana. Ima negativan utjecaj na rast testisa, spermatogenezu i plodnost. Patofiziološki mehanizmi utjecaja na tkivo testisa nisu definirani. Liječenje varikocеле trebalo bi biti individualizirano zbog velikog broja osoba s varikocelom. Varikocelu se preporučuje operirati u adolescenata sa hipoplastičnim testisom/testisima, bilateralnim varikocelama, patološkim spermogramom, nekim pridruženim stanjem neplodnosti i kod osoba koje imaju izražene simptome.

Cilj je ovog istraživanja usporediti epidemiološke, demografske i kliničke karakteristike te ishode liječenja u djece operirane zbog varikocеле između otvorenog (Ivanissevich ili Palomo) i laparoskopskog pristupa. Podciljevi su odrediti prosječnu dob bolesnika, lateralizaciju, stupanj same varikocеле, indikaciju zbog koje se poduzima operacijski zahvat, analizirati uspješnost liječenja, razlike u spermogramu prije i poslije liječenja, komplikacije i učestalost recidiva, te ih usporediti s ostalim relevantnim studijama.

Hipoteze:

1. Nema značajne razlike u ishodima liječenja u odnosu na indikaciju za operacijski zahvat između laparoskopskog i otvorenog pristupa u liječenju varikocеле.
2. Nema značajne razlike u oporavaku spermograma između laparoskopskog i otvorenog pristupa u liječenju varikocеле.
3. Laparoskopsko liječenje varikocеле u odnosu na otvorenu operaciju ima manji broj recidiva.
4. Laparoskopsko liječenje varikocеле u odnosu na otvorenu operaciju ima manji broj konsekutivnih hidrocela.
5. Nema značajne razlike u duljini trajanja operacijskog zahvata između laparoskopskog i otvorenog pristupa u liječenju varikocеле.

3. MATERIJALI I METODE

3.1. Ispitanici

Ispitanici su svi bolesnici operirani zbog varikokele u Klinici za dječju kirurgiju Kliničkog bolničkog centra Split u razdoblju od 1. siječnja 2012. do 1. siječnja 2018.

Kriteriji uključenja:

1. Bolesnici muškog spola u dobi do 18 godina koji su operirani zbog varikokele u Klinici za dječju kirurgiju KBC-a Split
2. Bolesnici operirani u KBC-u Split od strane specijalista dječje kirurgije koji su minimalno praćeni 3 mjeseca nakon operacijskog zahvata

Kriteriji isključenja:

1. Bolesnici stariji od 17 godina
2. Bolesnici operirani u drugim ustanovama
3. Bolesnici s nedovoljnim brojem podataka za praćenje
4. Bolesnici koji su operirani prije 1. siječnja 2012. i imaju recidiv varikokele
5. Bolesnici u kojih je od operacijskog zahvata prošlo kraće od 3 mjeseca

3.2. Mjesto studije

Istraživanje je provedeno u Klinici za dječju kirurgiju KBC-a Split.

3.3. Organizacija studije

Povijesna presječna studija. Istraživanje je prema ustroju kvalitativno istraživanje, dok je po intervenciji i obradi podataka deskriptivnog tj. opisnog tipa.

3.4. Opis istraživanja

Izvori podataka su pisani Protokol Klinike za dječju kirurgiju i pismohrana povijesti bolesti. Bolesnici koji zadovoljavaju kriterije i čiji podaci postoje u pisanom protokolu, ali ne i u arhivi, isključeni su tijekom istraživanja. Svakom ispitaniku analizirani su sljedeći parametri: dob, lateralizacija i stupanj varikokele, promjer vena, indikacije za operacijski zahvat, vrsta operacijskog zahvata, duljina trajanja operacijskog zahvata, ishod lijećenja, komplikacije i stopa recidiva.

3.5. Metode prikupljanja i obrade podataka

Podatke smo prikupili pretraživanjem pisanog protokola operacijskih zahvata Klinike za dječju kirurgiju KBC-a Split te arhive povijesti bolesti.

3.5.1. Statistička obrada podataka

Prikupljeni podaci uneseni su u programske pakete Microsoft Office za obradu teksta, te Microsoft Excel za izradu tabličnog prikaza. Za statističku analizu korišteni su Microsoft Excel za Windows Version 11.0 (Microsoft Corporation) i SPSS 19.0 (IBM Corp, Armonk, NY). Kvantitativni podaci opisani su medijanom i rasponom, dok su kategorijske varijable izražene apsolutnim brojevima i postotcima. Razlike srednjih vrijednosti kvantitativnih podataka između eksperimentalnih skupina testirane su Mann-Whitney U-testom, dok je povezanost kategorijskih varijabli testirana hi-kvadrat testom. Razlike u prijeoperacijskim i poslijeoperacijskim podacima spermograma analizirane su Wilcoxon testom sume rangova. Vrijednosti $p < 0.05$ smatrane su statistički značajnima.

3.5.2. Primarne mjere ishoda

Primarne mjere ishoda bile su ishod liječenja, te učestalost nastanka komplikacija i/ili recidiva nakon operacijskog zahvata, te analiza kvalitete spermograma 6 mjeseci i godinu dana nakon operacijskog zahvata.

3.5.3. Sekundarne mjere ishoda

Sekundarne mjere ishoda uključivale su indikacije za operacijsko liječenje, vrijeme trajanja operacijskog zahvata, duljinu boravka u bolnici i postotak reoperacija.

3.6. Praćenje

Kontrolni pregled zakazan je tjedan i 4 tjedna nakon operacijskog zahvata za otkrivanje komplikacija. Šavovi su odstranjeni na pregledu tjedan dana nakon operacije. Praćenje se sastojalo od kliničkog pregleda i ultrazvuka 6 mjeseci nakon operacijskog zahvata da bi se odredila veličina testisa, postojanje kasnih komplikacija i eventualni recidiv varikocela. Analiza sjemena učinjena je šest mjeseci i godinu dana nakon operacije u ispitanika starijih od 16 godina.

4. REZULTATI

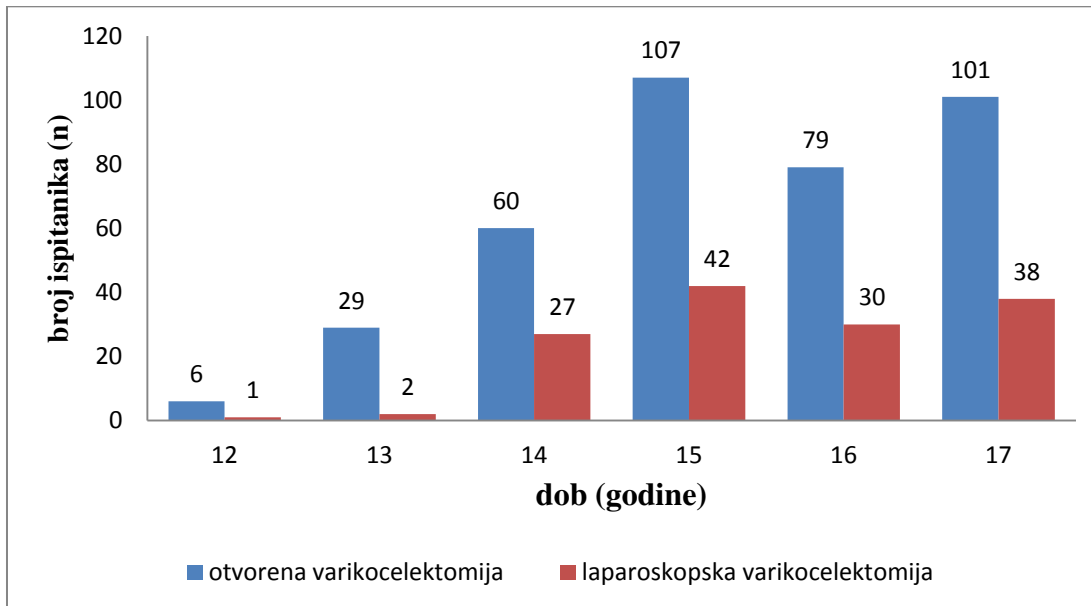
U izabranom studijskom razdoblju (siječanj 2012. – siječanj 2018.) istraživanje je obuhvatilo 537 bolesnika muškog spola operiranih zbog varikokele u Klinici za dječju kirurgiju KBC-a Split. Od ukupnog broja bolesnika 142 ih je operirano laparoskopiskim pristupom, a 395 otvorenim (Ivanissevich ili Palomo). Demografski i klinički podatci, te ishodi liječenja prikazani su u Tablici 3. Obje skupine bile su simetrične po pitanju demografskih i kliničkih podataka ispitanika. Nije nađena statistički značajna razlika među ispitivanim skupinama s obzirom na dob ($p=0.849$), lateralizaciju varikokele ($p=0.947$), stadij varikokele ($p=0.532$), kao ni medijana promjera vena ($p=0.880$).

Tablica 3. Demografski i klinički podaci, te ishodi liječenja u operiranih bolesnika.

Demografski i klinički podaci	Skupina I (Laparoskopska varikokelektomija) (n=142)	Skupina II (Otvorena varikokelektomija) (n=395)	<i>p</i>
Dob (godine) <i>median (raspon)</i>	15 (12-17)	15 (12-17)	0.849*
Lateralizacija <i>n</i> , (%)			
<i>lijevo</i>	141 (99.3)	392 (99.2)	0.947**
<i>bilateralno</i>	1 (0.7)	3 (0.8)	
Stadij <i>n</i> (%)			
<i>Stadij I</i>	9 (6.3)	33 (8.4)	0.532**
<i>Stadij II</i>	65 (45.8)	162 (41)	
<i>Stadij III</i>	68 (47.9)	200 (50.6)	
Promjer vena (mm) <i>median (raspon)</i>	3.4 (2.0-6.1)	3.2 (2.1-6.6)	0.880*
Ishodi liječenja			
Duljina hospitalizacije (dani) <i>median (raspon)</i>	1 (1-1)	1.3 (1-8)	0.0041
Operacijsko vrijeme (min) <i>median (raspon)</i>	12 (10-35)	25 (10-60)	<0.00001*
Komplikacije, <i>n</i> (%)	3 (2.1)	32 (8.1)	0.013**
Konsekutivna hidrocela	2 (1.4)	27 (6.8)	0.014**
Hematom u rani	1 (0.7)	1 (0.3)	0.449**
Infekcija rane	0 (0)	4 (1)	0.707**
Recidiv, <i>n</i> (%)	0 (0)	16 (4.1)	0.049**
Praćenje (mjeseci) <i>median (raspon)</i>	43 (3-72)	32 (3-69)	<0.00001*

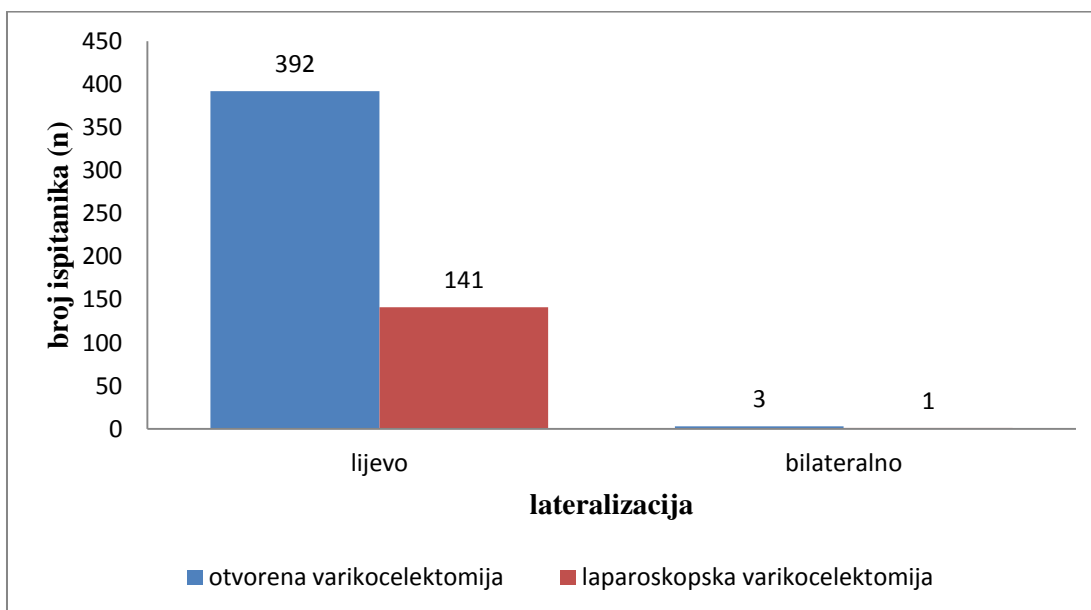
* *Mann-Whitney U-test*; ** *hi-kvadrat test*

Medijan dobi ispitanika u vrijeme operacijskog zahvata bio je 15 godina u obje skupine (raspon 12-17 godina). Najveći broj ispitanika (n=397) operiran je između 15. i 17. godine života (Slika 7).



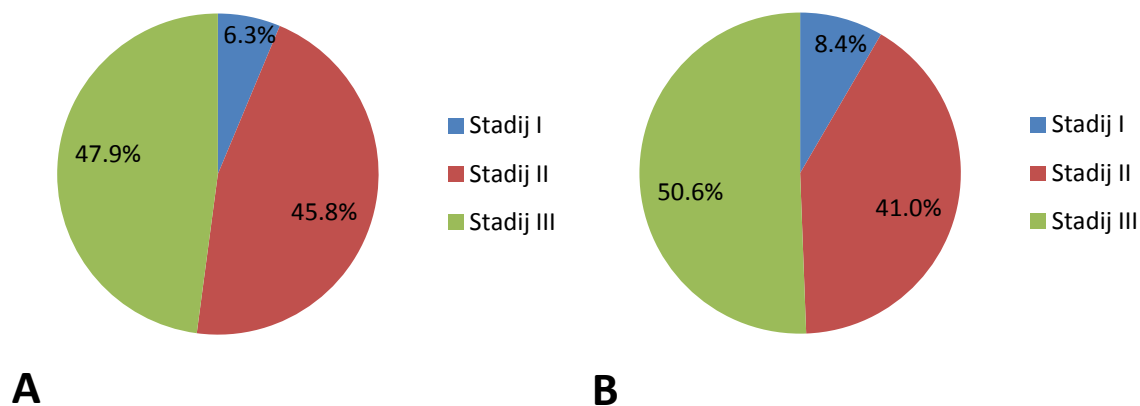
Slika 7. Raspodjela ispitanika prema dobi u godinama (n=537)

Od ukupnog broja operirane djece njih 533 (99.25%) imalo je varikocelu s lijeve strane (392 u skupini otvorenih i 141 u skupini laparoskopskih varikocelktomija). Četvero djece (0.75%) imalo je obostranu varikocelu (troje u skupini otvorenih i jedno u skupini laparoskopskih) (Slika 8).



Slika 8. Raspodjela ispitanika obzirom na lateralizaciju varikocelce (n=537)

Od ukupnog broja ispitanika operiranih laparoskopskim pristupom njih 9 (6.3%) klasificirano je kao stadij I; 65 (45.8%) kao stadij II i 68 (47.9%) kao stadij III (Slika 9A). Od ukupnog broja ispitanika operiranih otvorenim pristupom njih 33 (8.4%) klasificirano je kao stadij I, 162 (41.0%) kao stadij II i 200 (50.6%) kao stadij III (Slika 9B).



Slika 9. Raspodjela ispitanika prema stadiju varikocеле prije operacijskog zahvata;
A – laparoskopski pristup; B – otvoreni pristup.

Medijan duljine boravka u bolnici iznosio je 1 dan (prosjeak 1 dan; raspon 1-1) u skupini ispitanika operiranih laparoskopskim pristupom i 1 dan (prosjeak 1.3 dana; raspon 1-8 dana) u skupini ispitanika operiranih otvorenim pristupom ($p=0.0041$) (Tablica 3).

Medijan operacijskog vremena u ispitanika operiranih laparoskopskim pristupom iznosio je 12 min (raspon 10-35), dok je u ispitanika operiranih otvorenim pristupom iznosio 25 min (raspon 10-60) ($p<0.00001$) (Tablica 3).

Ukupno je zabilježeno 35 poslijeoperacijskih komplikacija u obje skupine, i to u tri (2.1%) ispitanika koji su operirani laparoskopskim pristupom, dok su u skupini ispitanika operiranih otvorenim pristupom ukupno zabilježene 32 (8.1%) poslijeoperacijske komplikacije ($p=0.013$). Najčešća komplikacija bila je formiranje konsektivne hidrocele ($n=29$, 83%), i to u dvoje (1.4%) ispitanika operiranih laparoskopskim pristupom i u njih 27 (6.8%) operiranih otvorenim pristupom ($p=0.014$). Ostale komplikacije, uključivale su infekciju operacijske rane ($n=4$; sve u skupini ispitanika operiranih otvorenim pristupom) i hematom u rani ($n=2$; po jedna u svakoj skupini), javile su se u malog broja bolesnika i to bez

statistički značajne razlike među ispitivanim skupinama ($p=0.707$; $p=0.449$) (Tablica 3). Hematomi su zbrinuti hemostatskim šavima u oba slučaja, infekcije operacijske rane zbrinute su konzervativno, dok su ispitanici s konsekutivnom hidrocelom podvrgnuti operacijskom zahvatu po Wickelmannu.

Ukupno je zabilježeno 16 recidiva. Svi recidivi zabilježeni su u skupini ispitanika operiranih otvorenim pristupom, dok u skupini ispitanika operiranih laparoskopskim putem nije zabilježen nijedan recidiv ($p=0.049$).

Tablica 4. Usporedba stadija varikoele i medijana promjera vena između ispitivanih skupina.

Stadij varikoele	Skupina I (n=142) (Laparoskopska varikoelektomija)			Skupina II (n=395) (Otvorena varikoelektomija)			p
	n	%	Promjer vena (mm) medijan (raspon)	n	%	Promjer vena (mm) medijan (raspon)	
Stadij I	9	6.3%	2.9 (2.0-3.1)	33	8.4%	2.8 (2.1-3.1)	0.532
Stadij II	65	45.8%	3.2 (2.5-4.2)	162	41.0%	3.1 (2.4-4.1)	
Stadij III	68	47.9%	4.0 (2.5-6.1)	200	50.6%	4.0 (3.0-6.6)	

* *hi-kvadrat test*

U Tablici 4. prikazan je medijan promjera vena u odnosu na klinički stadij varikoele. Medijan promjera vena u skupini I u stadiju I varikoele iznosio je 2.9 mm; u stadiju II 3.2 mm, dok je u stadiju III bio 4.0 mm. Medijan promjera vena u skupini II u stadiju I varikoele iznosio je 2.8 mm; u stadiju II 3.1 mm; dok je u stadiju III bio 4.0 mm. Uočljivo je da medijan promjera vena raste s višim stupnjem varikoele u obje skupine. Obje skupine bile su simetrične s obzirom na raspodjelu stadija varikoele tj. nije nađena statistički značajna razlika raspodjele ispitanika prema stadiju varikoele u odnosu na promjer vena između dvije ispitivane skupine ($p=0.532$).

Tablica 5. Indikacije za operacijski zahvat

Indikacija	Skupina I Laparoskopska varikocelktomija (n=142)		Skupina II Otvorena varikocelktomija (n=395)		p*
	n	%	n	%	
Razlika volumena testisa	80		207		
20 - 30%	45	56.3%	132	63.8%	0.537
30 - 40%	28	35%	59	28.5%	
40 - 50%	6	7.5%	11	5.3%	
> 50%	1	1.3%	5	2.4%	
Patološki spermogram	41		87		
Oligoasthenozoospermia	20	48.8%	47	54.0%	0.178
Asthenozoospermia	16	39.0%	18	20.7%	
Oligozoospermia	3	7.3%	16	18.4%	
Cryptozoospermia	0	0%	3	3.4%	
Azoospermia	1	2.4%	3	3.4%	
Aspermia	1	2.4%	0	0%	
Poremećaj hormonskog statusa	11		45		
↑FSH	10	90.9%	38	84.4%	0.582
↑LH	1	9.1%	7	15.6%	
Subjektivne tegobe	45		93		
uobičajene aktivnosti	34	75.6%	70	75.3%	0.970
fizičke aktivnosti	11	24.4%	23	24.7%	

* *hi-kvadrat test; Napomena: Pojedini bolesnici imali su više indikacija za operacijski zahvat*

Indikacije za operacijski zahvat prikazane su u Tablici 5. Najčešća indikacija (n=287) za operacijski zahvat u obje skupine bila je razlika u volumenu testisa >20% (skupina I: n=80; skupina II: n=207; p=0.537). Sljedeća indikacija po učestalosti (n=138) bile su subjektivne tegobe u smislu boli ili nelagode u području zahvaćenog testisa (skupina I: n=45; skupina II: n=93; p=0.970). Patološki spermogram bila je indikacija za operacijsko liječenje u 128 ispitanika (skupina I: n=41; skupina II: n=87; p=0.178). Najrjeđa indikacija (n=56) za operacijsko liječenje u obje skupine bio je poremećaj hormonskog statusa LH/FSH (skupina I: n=11; skupina II: n=45; p=0.582).

Većina bolesnika, odnosno njih 448 (108 u skupini I i 340 u skupini II) imali su jednu indikaciju za operacijski zahvat, dok je u 89 (34 u skupini I i 55 u skupini II) bolesnika postojalo dvije ili više pridruženih indikacija za operacijsko liječenje.

Tablica 6. Ishodi liječenja varikocele

Parametar	Ishod	Skupina I (Laparoskopska varikoelektomija) (n=142)		Skupina II (Otvorena varikoelektomija) (n=395)		p*
		n	%	n	%	
<i>Spermiogram</i>		41		87		
	Umjereno poboljšanje	8	19.5%	13	15.0%	0.807
	Značajno poboljšanje	26	63.5%	58	66.6%	
	Bez promjena	7	17.0%	16	18.4%	
<i>Subjektivne tegobe</i>		45		93		
	Umjereno poboljšanje	4	8.9%	10	10.8%	0.927
	Značajno poboljšanje	37	82.2%	74	79.6%	
	Bez promjena	4	8.9%	9	9.6%	
<i>Smanjen volumen testisa</i>		80		207		
	Umjereno poboljšanje	11	13.8%	24	11.6%	0.882
	Značajno poboljšanje	60	75.0%	159	76.8%	
	Bez promjena	9	11.2%	24	11.6%	
<i>Povišena razina hormona LH/FSH</i>		11		45		
	Umjereno poboljšanje	3	27.3%	13	28.9%	0.994
	Značajno poboljšanje	3	27.3%	12	26.6%	
	Bez promjena	5	45.4%	20	44.5%	

* hi-kvadrat test; Napomena: Pojedini bolesnici imali su više indikacija za operacijski zahvat

Ishodi liječenja za operirane ispitanike iz obje skupine prikazani su u Tablici 6. Od ukupno 128 ispitanika koji su operirani zbog patološkog spermiograma, u njih 105 (82%) došlo je do umjerenog ili značajnog poboljšanja nalaza spermiograma (skupina I: n=34, 83%; skupina II: n=71, 81.6%), dok je u 23 (18%) bolesnika spermiogram ostao isti ili je bio lošiji od početnog (p=0.807). Od ukupno 138 ispitanika koji su kao glavni indikaciju za operacijsko liječenje imali subjektivne tegobe, u njih 125 (91%) došlo je do poboljšanja tj. potpunog prestanka simptoma ili pojave povremene boli manjeg intenziteta (skupina I: n=41, 91%; skupina II: n=84, 90%), dok u 13 (9%) ispitanika nije došlo do nikakve promjene (p=0.927). Od ukupno 287 ispitanika koji su operirani zbog smanjenog volumena testisa, u njih 254

došlo je do djelomičnog ili potpunog oporavka volumena testisa (skupina I: n=71, 89%; skupina II: n=183, 88%), dok je u 33 ispitanika volumen ostao isti (p=0.882). Od ukupno 56 ispitanika koji su operirani zbog povišene razine hormona LH/FSH u njih 31 (55%) došlo je do djelomične ili potpune normalizacije hormonskog statusa (skupina I: n=6, 54.5%; skupina II: n=25, 5%), dok je hormonski status u 25 (45%) ispitanika ostao nepromijenjen (p=0.994).

Nalazi spermograma prije operacije, te šest mjeseci i godinu dana nakon operacije, za obje ispitivane skupine prikazani su u Tablici 7. Analizom sjemena u skupini ispitanika operiranih laparoskopskim pristupom, pokazalo se da je došlo do statistički značajnog poboljšanja koncentracije spermija (p<0.01), morfologije (p<0.01) i motiliteta (p=0.02; p<0.01) šest mjeseci nakon operacije u pacijenata s varikocelom stadija I i II. U stadiju III varikocеле, do značajnog poboljšanja došlo je u morfologiji (p=0.03) i koncentraciji spermija (p<0.01), dok se motilitet spermija (p=0.150) nije značajno poboljšao. Rezultati su slični i u skupini ispitanika operiranih otvorenim pristupom, gdje se pokazalo da je došlo do statistički značajnog poboljšanja koncentracije spermija (p<0.01), morfologije (p<0.01) i motiliteta (p<0.01; p=0.04), šest mjeseci nakon operacije u pacijenata s varikocelom stadija I i II. U stadiju III varikocеле, do značajnog poboljšanja došlo je samo u koncentraciji spermija (p<0.01), dok se morfologija (p=0.06) i motilitet spermija (p=0.150) nisu značajno poboljšali.

Tablica 7. Ishodi liječenja s obzirom na promjene u spermogramu prije liječenja, 6 mjeseci i godinu dana nakon operacijskog zahvata

Stupanj varikocele	Ukupan broj spermija (milijuni/ml) median (IQR)			Normalna morfologija spermija (%) median (IQR)			Motilitet spermija (%) median (IQR)		
	Prije operacije	Nakon 6 mjeseci	Nakon godinu dana	Prije operacije	Nakon 6 mjeseci	Nakon godinu dana	Prije operacije	Nakon 6 mjeseci	Nakon godinu dana
<i>Laparoskopska varikoelektomija</i>									
I	20.6 (18 - 25)	40.8 (38.4 - 44.3) p<0.01	42.0 (19.5 - 45.3)	37.9 (35.0-41.1)	68.1 (62.0-75.1) p<0.01	70.0 (62.1-74.5)	32.0 (27.5-36.6)	47.6 (40.0-50.5) p=0.02	50.6 (41.7-53.1)
II	19.7 (17.5 - 24.4)	38.8 (35.0 - 44.0) p<0.01	41.0 (37.2 - 45.0)	38.2 (35.5-41.5)	67.1 (61.5-73.2) p<0.01	68.5 (60.8-72.2)	35.2 (29.1-38)	48.8 (41.7-52.9) p<0.01	51.7 (42.5-55.0)
III	16.4 (14.5 - 21)	38.5 (35.5 - 44.0) p<0.01	40.5 (36.0 - 45.5)	35.2 (29.1-38.2)	59.5 (55.0-64.1) p=0.03	58.5 (53.7-65.1)	30.0 (25.1-33.5)	35.5 (28.8-39.9) p=0.150	40.7 (32.0-42.5)
<i>Otvorena varikoelektomija</i>									
I	24.65 (17.1 – 29.1)	42.0 (37.4 - 49.1) p<0.01	42.8 (20.5 - 46.1)	35.9 (31.5-44)	56.9 (63-70.8) p<0.01	59.0 (52.9-69.1)	38.0 (31.1-45.6)	51.1 (42.6-58) p<0.01	54.1 (44.6-60)
II	22.7 (18.6 - 26.3)	37.9 (35.0 - 44.0) p<0.01	41.6 (35.8 - 46.3)	37.1 (30.5-40.9)	62.2 (58.4-70.4) p<0.01	63.1 (54.9-70.2)	29.0 (22.8-38.4)	40.5 (33.9-48.1) p=0.04	40.9 (46.7-54.6)
III	15.9 (14.8 – 19.1)	35.5 (32.5 - 48.6) p<0.01	39.58 (36.0 - 45.5)	33.2 (24.6-39.0)	49.8 (45.1-58.6) p=0.06	51.1 (44.8-54)	24.9 (20.6-28.1)	26.9 (19.7-35.2) p=0.240	29.9 (20.1-36.5)

Wilcoxon signed rank test

5. RASPRAVA

Varikocela se definira kao proširenje vena pampiniformnog pleksusa više od 3 mm. Najvažniji klinički značaj koji varikocela može izazvati je neplodnost u muškaraca. Javlja se u 15% muške populacije, a u 40% neplodnih muškaraca je uzrok neplodnosti (81). Uzroci varikocеле su različiti, ali svi uzrokuju patološko proširenje testikularnih vena (81, 82).

U otvorenom kirurškom liječenju varikocеле postoji nekoliko pristupa. U sedmdesetim godinama prošlog stoljeća, kirurška je varikocелеktomija postala ključan oblik liječenja muške neplodnosti (8). Glavni cilj operacije varikocеле je eliminirati venski povrat krvi bez komplikacija i poboljšati plodnost (83). Početkom 20. stoljeća Ivanissevich je predložio supraingvinalni pristup ligaciji spermatične vene, uz očuvanje arterije (9). Bernardi - Ivanissevichev student, izmjenio je supraingvinalni pristup transingvinalnim, radi lakšeg prikaza sjemenog snopa (10). Obično se i transingvinalni pristup u literaturi opisuje kao Ivanissevich (11). Drugi kirurški postupak razvio je Palomo incizijom iznad unutarnjeg ingvinalnog prstena. Pristupa se spermatičnim žilama na višoj razini te se ligira vena i arterija. Ligiranje testikularne vene i arterije temelji se na pronalasku da testis dobiva dovoljnu krvnu opskrbu i iz kremasteričnih i deferencijalnih arterija (13). Subingvinalna varikocелеktomija korištenjem mikroskopskog povećanja može se nazvati "zlatnim standardom" kod odraslih zbog najvećeg broja uspješnih operacija s najmanje komplikacija (56). Laparoskopna varikocелеktomija ili Palomo otvorena varikocелеktomija kojima se ligiraju krvne žile na višoj razini u odnosu na ingvinalnu varikocелеktomiju, ne mogu ligirati vanjske spermatične vene. Stoga, ingvinalna varikocелеktomija, uz korištenje operacijskih lupa, ima nižu incidenciju rekurirajuće varikocеле (84, 85). Donovan i sur. su za laparoskopnu varikocелеktomiju, zamjetili da postaje sve popularnija kao alternativna operacija otvorenom pristupu, zbog jednostavnosti, minimalne invazivnosti postupka, kraćeg oporavka i manjeg korištenja analgetika nakon operacije (86). Prema upitniku kojeg su proveli Pastuszak i sur., dječji urolozi daju prednost korištenju laparoskopnom liječenju varikocеле u odnosu na mikrokirurške tehnike (87).

Iako postoje etička pitanja u vezi analize sjemena adolescenata, kliničari su se usuglasili da se spermogram može napraviti u adolescenata starijih od 16 godina (75). Mnoge studije pokazale su da se operacijom varikocеле popravlja kvaliteta sjemena (75, 88). Općenito u dječjoj populaciji, varikocелеktomija je indicirana u slučajevima patološkog spermograma, razlike u volumenu testisa >20%, u slučaju povišenog FSH/LH i ako je varikocela povezana s trajnom boli/nelagodnom.

Ultrazvuk je postao *de facto* dodatak kliničkom pregledu zbog svoje niske cijene, raširenosti i neinvazivnosti te je doveo do povećanog broja dijagnosticiranih subkliničkih varikocela (61). Do 20% adolescenata s varikocelom imati će problema s plodnošću u budućnosti, što znači da kod njih treba intervenirati, ali isto tako 80% njih neće imati problema s plodnošću. Odluka o potrebi liječenja dječaka i adolescenata s varikocelom još uvijek je dvojbeno, jer ne uzrokuju sve varikocelom neplodnost. Obzirom na navedeno, vrlo je važno definirati indikacije za kirurško liječenje varikocela i izabrati samo pacijente koji uistinu trebaju kirurški zahvat. Nemogućnost preciznog razabiranja tko je u kojoj skupini, opravdava praćenje varikocela bez operacije (89). Adolescentima koji imaju varikocelu i manji testis na strani varikocela, trebala bi se ponuditi varikokelektomija. Adolescentima koji imaju varikocelu, ali normalnu veličinu testisa na strani varikocela treba ponuditi godišnje praćenje veličine testisa i / ili spermogram (90).

Individualiziranim pristupom trebali bi se uzeti u obzir subjektivne tegobe, asimetrija u veličini testisa, parametri spermograma, endokrinološki parametri i abnormalni nalaz ultrazvuka kod odluke za kirurško liječenje varikocela (89). U našoj studiji najčešća indikacija za operaciju i kod laparoskopskog i kod otvorenog pristupa, bila je smanjenje testikularnog volumena >20%, slijede ju postojanje subjektivnih tegoba, te abnormalan nalaz spermograma.

Hipotrofija testisa uzrokovana varikocelom ranom intervencijom može biti reverzibilna (91). U našoj studiji u skupini ispitanika koji su operirani laparoskopskim pristupom do značajnog oporavka volumen testisa došlo je u njih 75%, dok je umjereno poboljšanje nastupilo u 13.8% ispitanika. Sličnu raspodjelu nalazimo i u skupini ispitanika koji su operirani otvorenim pristupom, gdje je do značajnog oporavka volumen testisa došlo u njih 76.8%, dok je umjereno poboljšanje nađeno u njih 11.6%. Slijedom gore navedenog može se zaključiti da nakon varikokelektomije u većine ispitanika nastupa oporavak volumena testisa bez obzira na kirurški pristup. Ovaj nalaz je u skladu s metaanalizom koju su proveli Li i sur., a koja ukazuje na jasne prednosti varikokelektomije kod hipertrofije testisa u adolescenata (92).

Subjektivne tegobe koje se javljaju u adolescenciji zbog varikocela, uspješno se mogu otkloniti varikokelektomijom (93). U našoj studiji, u skupini ispitanika operiranih laparoskopskim pristupom subjektivne tegobe značajno su se poboljšale u 82.2% ispitanika, a umjereno u njih 8.9%, dok u 8.9% ispitanika nije došlo do poboljšanja. Sličnu raspodjelu nalazimo i u skupini ispitanika koji su operirani otvorenim pristupom: subjektivne tegobe

značajno su se smanjile u 79.6% ispitanika, a umjereno kod njih 10.8%, dok u 9.6% ispitanika nije došlo do poboljšanja. Slijedom gore navedenog, može se zaključiti da je varikokelektomija uspješna u otklanjanju subjektivnih tegoba, bez obzira na kirurški pristup. Shridharani i sur. u svojoj studiji izvijestili su da je u ispitanika operiranih laparoskopskim pristupom značajno poboljšanje tegoba nastupilo u 76–85% ispitanika, a umjereno 5–10% što je u skladu i s nalazima naše studije (94). Visoka ligacija vena korištena je i u studiji koju su proveli Yenyol i sur., gdje je do značajnog poboljšanja tegoba došlo je u 82.8% ispitanika, dok je u njih 9.2% nastupilo djelomično poboljšanje, što je također slično rezultatima naše studije (95).

Nalazi spermograma nakon varikokelektomije u dugoročnom praćenju pokazuju povećanje ukupnog broja spermija, ali ne i broja pokretnih spermija (96). U našoj studiji u skupini ispitanika operiranih laparoskopskim pristupom do značajnog poboljšanja spermograma došlo je u njih 63.5%, dok je umjereno poboljšanje zabilježeno u 19.5% ispitanika. U skupini ispitanika operiranih otvorenim pristupom do značajnog poboljšanja spermograma došlo je u njih 66.6%, dok je umjereno poboljšanje zabilježeno u 15% ispitanika, što znači da oporavak spermograma nastupa u većine ispitanika, bez obzira na kirurški pristup. Ovaj nalaz u skladu je s metaanalizom koju su proveli Schauer i sur., koja ukazuje da nema statistički značajne razlike između supraingvinalne, subingvinalne ili ingvinalne varikokelektomije s obzirom na ukupni broj, odnosno broj pokretnih spermija u spermogramu. Sve operacijske tehnike dovele su do statistički značajnog poboljšanja spermograma (97). Ogura i sur., uspoređujući rezultate laparoskopske i otvorene varikokelektomije u nalazima gustoće, pokretljivosti i ukupnog pokretnog broja spermija dobio je podjednako poboljšanje, što je također u skladu s rezultatima naše studije (98).

Analizom sjemena u skupini ispitanika operiranih laparoskopskim pristupom pokazalo se da je došlo do statistički značajnog poboljšanja koncentracije spermija, morfologije i motiliteta šest mjeseci nakon operacije u pacijenata s varikocelom stadija I i II dok je kod stadija III do poboljšanja došlo u morfologiji i koncentraciji spermija ali ne i motiliteta, sa sličnim rezultatima u skupini ispitanika operiranih otvorenim pristupom. Slične rezultate nalazimo u drugim publiciranim studijama (97, 99–101).

Varikocela je povezana i s povećanim rizikom za androgenu deficijenciju, a nakon varikokelektomije razina testosterona može se povisiti (73). U našoj studiji mjerene su vrijednosti FSH i LH koje se su se značajno poboljšale nakon laparoskopske varikokelektomije u 27.3% i umjereno u 27.3% ispitanika, dok je nakon otvorene

varikoelektomije u 26.6 % ispitanika došlo do značajnog, a u njih 28.9% do umjerenog poboljšanja. Slične rezultate našli su Sathya Srini i sur. u svom istraživanju, gdje je nađeno sniženje FSH i LH u hipogonadalnih bolesnika nakon varikoelektomije, što se može povezati s poboljšanjem funkcije Leydigovih stanica zbog povišenja testosterona (102).

S obzirom na sve gore izneseno postavlja se pitanje koja dob je optimalna za kirurško liječenje varikoele u adolescenata. Prosječna dob u vrijeme operacijskog zahvata u našoj studiji u obje skupine iznosila je 15 godina, što je u skladu s podacima iz objavljene literature, gdje se prosječna dob kreće u rasponu od 15-18 godina (88, 99).

U preko 95% adolescenata nalazimo izoliranu lijevostranu varikocelu, dok incidencija obostrane varikoele iznosi 10 – 50%, ovisno o literaturi (100, 101, 103). U suprotnosti s tim izolirana desnostrana varikocela prisutna je u manje od 5% slučajeva i u tim slučajevima treba pobuditi sumnju na retroperitonealne tvorbe koje pritiskom na spermatične krvne žile mogu izazvati varikocelu (61, 104, 105). U našoj studiji u obje skupine u 99% ispitanika varikocela se nalazila s lijeve strane, dok je obostrana varikocela nađena u 1% ispitanika. Nisu zabilježeni slučajevi izolirane desnostrane varikoele.

Prosječno trajanje duljine hospitalizacije u skupini ispitanika operiranih laparoskopskim pristupom bilo je 1 dan, dok je u skupini s ispitanika operiranih otvorenim pristupom bilo 1.3 dana. Hospitalizacija nakon operacije u različitim studijama kretala se kod laparoskopskog pristupa od 24-66 sati, dok je kod otvorenog iznosila 26-72 sati (106–108).

U našoj studiji medijan operacijskog vremena u skupini ispitanika operiranih laparoskopskim pristupom iznosio je 12 minuta, što je statistički značajno kraće u odnosu na ispitanike operirane otvorenim pristupom, gdje je medijan operacijskog vremena iznosio 25 minuta. Sangrasi i sur. u svojoj studiji zabilježili su prosječno operacijsko vrijeme od 34.8 min za otvoreni i 43.8 min za laparoskopski pristup (109). U metaanalizi koju su proveli Ding i sur. trajanje jednostrane laparoskopske varikoelektomije bilo duže u odnosu na jednostranu otvorenu varikoelektomiju (100). Kraće trajanje laparoskopskog pristupa u odnosu na otvoreni zabilježili su Asifa F. i sur. u svojoj randomiziranoj studiji, gdje je operacijsko vrijeme kod laparoskopskog pristupa iznosilo 30.48 ± 10.6 minuta, a 38.75 ± 7.8 minuta kod otvorenog (107). Kraće trajanje laparoskopske varikoelektomije u našoj studiji možemo protumačiti većom uvještenosti kirurga koji izvode laparoskopske operacije.

Najznačajnije komplikacije nakon operacijskog zahvata zbog varikoele su recidiv varikoele i pojava konsektivne hidrocele. U našoj studiji nije zabilježen nijedan recidiv varikoele u skupini ispitanika operiranih laparoskopskim pristupom, dok je u skupini

ispitanika operiranih otvorenim pristupom stopa recidiva iznosila 4.1%. Sličnu raspodjelu recidiva nakon varikocelktomije nalazimo i u drugim publiciranim studijama. Mandressi i sur. u svojoj su studiji zabilježili su veći broj poslijeoperacijskih komplikacija nakon otvorene (7.5%) u odnosu na laparoskopsku varikocelktomiju (0.6%), uz istu učinkovitost (110). U studiji Bebarsa i sur. pojavnost recidiva bila je 3.9% nakon laparoskopске varikocelktomije i 10.8% nakon otvorene varikocelktomije (108).

Incidencija konsektivne hidrocele u skupini ispitanika operiranih laparoskopskim pristupom iznosila je 1.4%, što je značajno manje u odnosu na skupinu ispitanika operiranih otvorenim pristupom, gdje je zabilježena incidencija hidrocele od 6.8%. Waalkes i sur. izvjestili su incidenciju hidrocele od 19.9% kod laparoskopске varikocelktomije kada nije pošteđena arterija ni limfne žile, a svega 2.9% ukoliko su očuvane obje. Za operaciju po Palomu pojavnost hidrocele bila je 16.1% bez pošteđene limfnih žila i 1.2% uz poštedu (111). S druge strane, meta-analiza koju su provodili Borruto i sur. nije pokazala statistički značajnu razliku između laparoskopске i otvorene varikocelktomije s obzirom na stopu recidiva i konsektivne hidrocele. Zabilježena je i niža stopa konsektivne hidrocele u ispitanika kojima je aplicirano metilensko modriilo transskrotalno prije laparoskopskog zahvata, kako bi se lakše prikazale limfne žile (112). Glassberg i sur. su uspoređivali konvencionalnu laparoskopsku varikocelktomiju s laparoskopijom u kombinaciji s poštedom limfne drenaže, te su izvjestili kako je laparoskopija u kombinaciji s poštedom limfne drenaže povezana s manjom incidencijom postoperativnih hidrocela koje zahtijevaju kirurški zahvat (3.4% u odnosu na 11.4%) i bez značajne razlike u učestalosti perzistentne varikocelce (2.9 %) i stopi recidiva (4.5%) (113).

Messina M. i sur. su usporedbom laparoskopске i otvorene operacije varikocelce pokazali da su obje tehnike jednako učinkovite, iako laparoskopski pristup može ponuditi uz prednosti u smislu kraćeg trajanja hospitalizacije, smanjenja trajanja operacije i bržeg poslijeoperacijskog oporavka, također i prednost zbog veće vjerojatnosti za pristanak na sam zahvat zbog boljeg kozmetičkog rezultata (114). Berbas GA i sur. zamijetili su da se bilateralne varikocelce laparoskopskim pristupom lako mogu operirati kroz iste portove, i da se mogu istodobno izvoditi i drugi postupci, kao što je operacija kile i orhidopeksija, a u usporedbi s otvorenom tehnikom, laparoskopska varikocelktomija ima niži postoperativni morbiditet, kraći oporavak i brži povratak normalnim aktivnostima (108).

6. ZAKLJUČCI

1. Najčešća indikacija za varikocelomiju u dječjoj dobi u obje skupine bila je hipotrofija testisa, a slijede je subjektivne tegobe (bol ili nelagoda), patološki spermogram i povišene razine hormona LH i FSH.
2. Medijan dobi u djece u koje je učinjena varikocelomija u obje skupine iznosio je 15 godina.
3. Varikocela je u obje skupine najčešće bila klasificirana kao stadij III. U 99% slučajeva nalazila s lijeve strane, a u samo 1% ispitanika zabilježena je obostrano. Nisu zabilježeni slučajevi izolirane desnostrane varikocela.
4. Laparoskopna i otvorena varikocelomija podjednako su učinkovite u liječenju varikocela u adolescenata te dovode do statistički značajnog poboljšanja u volumenu testisa, nestanku subjektivnih tegoba, kao i poboljšanju spermograma u adolescenata starijih od 16 godina 6 mjeseci nakon operacijskog zahvata.
5. Laparoskopna varikocelomija povezana je s manjim brojem poslijeoperacijskih komplikacija u odnosu na otvorenu varikocelomiju.
6. Laparoskopna varikocelomija povezana je s značajnom manjom incidencijom konsekvativnih hidrocela i recidiva varikocela u odnosu na otvorenu varikocelomiju.
7. Laparoskopna varikocelomija povezana je s bržim oporavkom, kraćim trajanjem boravka u bolnici i bržim vraćanjem životnim funkcijama.
8. Operacijsko vrijeme značajno je kraće kod laparoskopne varikocelomije u odnosu na otvoreni zahvat.

7. POPIS CITIRANE LITERATURE

1. Krmpotić-Nemanić J, Marušić A. Anatomija čovjeka. Zagreb: Medicinska naklada; 2004. str. 376–84.
2. Sadler TW. Langmannova Medicinska embriologija. Zagreb: Školska knjiga; 2008. str. 242–56.
3. Pryor J, Howards S. Varicocele. Urol Clin North Am. 1987;14:499–513.
4. Fretz PC, Sandlow JJ. Varicocele: current concepts in pathophysiology, diagnosis, and treatment. Urol Clin North Am. 2002;29:921–37.
5. Nöske H-D, Weidner W. Varicocele—a historical perspective. World J Urol. 1999;17:151–57.
6. Kaufman DG, Nagler HM. The varicocele: Concepts of pathophysiology - present and future. World J Urol. 1986;4:88–91.
7. Hargreave T. Male Infertility. London: Springer; 1994. str. 249–67.
8. Marmar J. The evolution and refinements of varicocele surgery. Asian J Androl. 2016;18:171–8.
9. Ivanissevich O. Left varicocele due to reflux; experience with 4,470 operative cases in forty-two years. J Int Coll Surg. 1960;34:742–55.
10. Bernardi R. Ivanissevich's anatomical concept of the cure of varicocele: some modifications in its technique. Bol Inst Clin Quir. 1941;13:521.
11. González R. Proposal for describing procedures to correct varicocele. Front Pediatr. 2014;2:47.
12. Hotchkiss RS. Fertility in men. Philadelphia: JB Lippincott; 1944.
13. Palomo A. Radical cure of varicocele by a new technique: preliminary report. J Urol. 1949;61:604–7.
14. Tulloch W. A consideration of sterility factors in the light of subsequent pregnancies. II. Sub fertility in the male. (Tr. Edinburgh Obst. Soc. Session 104). Edinb Med J. 1951;59:29–34.
15. Robb W. Operative treatment of varicocele. Br Med J. 1955;2:355–6.

16. Ahlberg N, Bartley O, Chidekel N, Fritjofsson A. Phlebography in varicocele scroti. *Acta Radiol Diagn.* 1966;4:517–28.
17. Dubin L, Amelar RD. Varicocele size and results of varicocelectomy in selected subfertile men with varicocele. *Fertil Steril.* 1970;21:606–9.
18. Lima S, Castro M, Costa O. A new method for the treatment of varicoceles. *Andrologia.* 1978;10:103–6.
19. Silber S. *Microsurgery.* Baltimore: Williams and Wilkins Company; 1979. str. 468–9.
20. Marmar JL, DeBenedictis TJ, Praiss D. The management of varicoceles by microdissection of the spermatic cord at the external inguinal ring. *Fertil Steril.* 1985;43:583–8.
21. Hagood PG, Mehan DJ, Worischek JH, Andrus CH, Parra RO. Laparoscopic varicocelectomy: preliminary report of a new technique. *J Urol.* 1992;147:73–6.
22. Oswald J, Körner I, Riccabona M. The use of isosulphan blue to identify lymphatic vessels in high retroperitoneal ligation of adolescent varicocele - Avoiding postoperative hydrocele. *BJU Int.* 2001;87:502–4.
23. Corcione F, Esposito C, Cuccurullo D, Settembre A, Miranda N, Amato F, i sur. Advantages and limits of robot-assisted laparoscopic surgery: Preliminary experience. *Surg. Endosc. Other Interv Tech.* 2005;19:117–9.
24. Akbay E, Çayan S, Doruk E, Duce MN, Bozlu M. The prevalence of varicocele and varicocele-related testicular atrophy in Turkish children and adolescents. *BJU Int.* 2000;86:490–3.
25. Baskin L, Kogan B. *Handbook of Pediatric Urology.* Philadelphia: Lippincott Williams and Wilkins Company; 2005. str. 176–96.
26. Øster J. Varicocele in children and adolescents: An investigation of the incidence among danish school children. *Scand J Urol Nephrol.* 1971;5:27–32.
27. Nistal M, González-Peramato P, Serrano A, Regadera J. Physiopathology of the infertile testicle. Etiopathogenesis of varicocele. *Arch españoles Urol.* 2004;57:883–904.

28. Wishahi MM. Detailed anatomy of the internal spermatic vein and the ovarian vein. Human cadaver study and operative spermatic venography: clinical aspects. *J Urol.* 1991;145:780–4.
29. Braedel HU, Steffens J, Ziegler M, Polsky MS, Platt ML. A possible ontogenic etiology for idiopathic left varicocele. *J Urol.* 1994;151:62–6.
30. Sofikitis N, Dritsas K, Miyagawa I, Koutselinis A. Anatomical characteristics of the left testicular venous system in man. *Syst Biol Reprod Med.* 1993;30:79–85.
31. Forte F, Latini M, Foti N, Sorrenti S, De Antoni E, Virgili G, i sur. Bahren types III and IVa testicular vein anomalies as a reason for failure in left idiopathic varicocele retrograde sclerotherapy. Ontogenic discussion and clinical implications. *Surg Radiol Anat.* 2001;23:427–31.
32. Turner T. Varicocele: still an enigma. *J Urol.* 1983;129:695–9.
33. Shafik A, Khalil AM, Saleh M. The fasciomuscular tube of the spermatic cord. A study of its surgical anatomy and relation to varicocele. A new concept for the pathogenesis of varicocele. *Br J Urol.* 1972;44:147–51.
34. Shafik A. The cremasteric muscle. Role in varicoceleogenesis and in thermoregulatory function of the testicle. *Invest Urol.* 1973;11:92–7.
35. Sayfan J, Halevy A, Oland J, Nathan H. Varicocele and left renal vein compression. *Fertil Steril.* 1984;41:411–7.
36. Naito M, Terayama H, Nakamura Y, Hayashi S, Miyaki T, Itoh M. Left testicular artery arching over the ipsilateral renal vein. *Asian J Androl.* 2006;8:107–10.
37. Wright EJ, Young GPH, Goldstein M. Reduction in testicular temperature after varicoectomy in infertile men. *Urology.* 1997;50:257–9.
38. Mostafa T, Anis TH, El-Nashar A, Imam H, Othman IA. Varicoectomy reduces reactive oxygen species levels and increases antioxidant activity of seminal plasma from infertile men with varicocele. *Int J Androl.* 2001;24:261–5.
39. Li W, Wu ZQ, Zhao J, Guo SJ, Li Z, Feng X, i sur. Transient protection from heat-stress induced apoptotic stimulation by metastasis-associated protein 1 in pachytene

- spermatocytes. PLoS ONE 2011;6(10): e26013.
40. Petersen R. Free-radicals and advanced chemistries involved in cell membrane organization influence oxygen diffusion and pathology treatment. AIMS Biophys. 2017;4:240–83.
 41. Lysiak JJ, Nguyen QAT, Turner TT. Peptide and nonpeptide reactive oxygen scavengers provide partial rescue of the testis after torsion. J Androl. 2002;23:400–9.
 42. Agarwal A, Prabakaran S, Allamaneni SSSR. Relationship between oxidative stress, varicocele and infertility: A meta-analysis. Reprod Biomed Online. 2006;12:630–3.
 43. Agarwal A, Makker K, Sharma R. Clinical relevance of oxidative stress in male factor infertility: An update. Am J Reprod Immunol. 2008;59:2–11.
 44. Allamaneni SSR, Naughton CK, Sharma RK, Thomas AJ, Agarwal A. Increased seminal reactive oxygen species levels in patients with varicoceles correlate with varicocele grade but not with testis size. Fertil Steril. 2004;82:1684–6.
 45. Cohen MS, Plaine L, Brown JS. The role of internal spermatic vein plasma catecholamine determinations in subfertile men with varicoceles. Fertil Steril. 1975;26:1243–9.
 46. Swerdloff RS, Walsh PC. Pituitary and gonadal hormones in patients with varicocele. Fertil Steril. 1975;26:1006–12.
 47. Goulis DC, Mintziori G, Koliakos N, Hatzichristou D, Papadimas I, Hatzimouratidis K, *i sur.* Inhibin B and anti-Müllerian hormone in spermatic vein of subfertile men with varicocele. Reprod Sci. 2011;18:551–5.
 48. Koksall IT, Ishak Y, Usta M, Danisman A, Guntekin E, Bassorgun IC, *i sur.* Varicocele-induced testicular dysfunction may be associated with disruption of blood-testis barrier. Syst Biol Reprod Med. 2007;53:43–8.
 49. Nistal M, Paniagua R, Regadera J, Santamaria L. Obstruction of the tubuli recti and ductuli efferentes by dilated veins in the testes of men with varicocele and its possible role in causing atrophy of the seminiferous tubules. Int J Androl. 1984;7:309–23.
 50. Tarhan S, Gümüs B, Gündüz I, Ayyildiz V, Göktan C. Effect of varicocele on testicular

- artery blood flow in men: Color doppler investigation. *Scand J Urol Nephrol*. 2003;37:38–42.
51. Twigg J, Fulton N, Gomez E, Irvine DS, Aitken RJ. Analysis of the impact of intracellular reactive oxygen species generation on the structural and functional integrity of human spermatozoa: lipid peroxidation, DNA fragmentation and effectiveness of antioxidants. *Hum Reprod*. 1998;13:1429–36.
 52. Hurtado de Catalfo GE, Ranieri-Casilla A, Marra FA, De Alaniz MJT, Marra CA. Oxidative stress biomarkers and hormonal profile in human patients undergoing varicocelectomy. *Int J Androl*. 2007;30:519–30.
 53. Peng BCH, Tomashefsky P, Nagler HM. The cofactor effect: Varicocele and infertility. *Fertil Steril*. 1990;54:143–8.
 54. Baccetti B, Collodel G, Piomboni P. Apoptosis in human ejaculated sperm cells (notulae seminologicae 9). *J Submicrosc Cytol Pathol*. 1996;28:587–96.
 55. Goldstein M, Eid J-F. Elevation of intratesticular and scrotal skin surface temperature in men with varicocele. *J Urol*. 1989;142:743–5.
 56. Owen RC, McCormick BJ, Figler BD, Coward RM. A review of varicocele repair for pain. *Transl Androl Urol*. 2017; 6:20–9.
 57. Vásquez F, Soler C, Camps P, Valverde A, García-Molina A. Spermogram and sperm head morphometry assessed by multivariate cluster analysis results during adolescence (12-18 years) and the effect of varicocele. *Asian J Androl*. 2016;18:824–30.
 58. Esteves SC, Agarwal A. Afterword to varicocele and male infertility: current concepts and future perspectives. *Asian J Androl*. 2016;18:319–22.
 59. Diamond DA, Zurakowski D, Bauer SB, Borer JG, Peters CA, Cilento BG, i sur. Relationship of varicocele grade and testicular hypotrophy to semen parameters in adolescents. *J Urol*. 2007;178:1584–8.
 60. Taşçı AI, Resim S, Çaçkurlu T, Dinçel Ç, Bayraktar Z, Gürbüz G. Color Doppler ultrasonography and spectral analysis of venous flow in diagnosis of varicocele. *Eur Urol*. 2001;39:316–21.

61. Belay R, Huang G, Shen J-C, Ko EK. Diagnosis of clinical and subclinical varicocele: how has it evolved? *Asian J Androl.* 2016;18:182-5.
62. Aragona F, Ragazzi R, Pozzan GB, De Caro R, Munari PF, Milani C, i sur. Correlation of testicular volume, histology and LHRH test in adolescents with idiopathic varicocele. *Eur Urol.* 1994;26:61–6.
63. Okuyama A, Nakamura M, Namiki M, Takeyama M, Utsunomiya M, Fujioka H, i sur. Surgical repair of varicocele at puberty: preventive treatment for fertility improvement. *J Urol.* 1988;139:562–4.
64. Rowe P, Comhaire F, Hargreave T, Mahmoud A. WHO manual for the standardized investigation, diagnosis and management. Cambridge: Cambridge University Press; 2000. str. 14–52.
65. World Health Organization. The influence of varicocele on parameters of fertility in a large group of men presenting to infertility clinics. *Fertil Steril.* 1992;57:1289–93.
66. Laven JS, Haans LC, Mali WP, te Velde ER, Wensing CJ, Eimers JM. Effects of varicocele treatment in adolescents: a randomized study. *Fertil Steril.* 1992;58:756–2.
67. Nork J, Berger J, Crain D, Christman M. Youth varicocele and varicocele treatment: a meta-analysis of semen outcomes. *Fertil Steril.* 2014;102:381–7.
68. Pinto KJ, Kroovand RL, Jarow JP. Varicocele related testicular atrophy and its predictive effect upon fertility. *J Urol.* 1994;152:788–90.
69. Cooper TG, Noonan E, von Eckardstein S, Auger J, Baker HWG, Behre HM, i sur. World Health Organization reference values for human semen characteristics. *Hum Reprod Update.* 2009;16:231–45.
70. Bogaert G, Orye C, De Win G. Pubertal screening and treatment for varicocele do not improve chance of paternity as adult. *J Urol.* 2013;189:2298–303.
71. Abdel-Meguid TA, Farsi HM, Al-Sayyad A, Tayib A, Mosli HA, Halawani AH. Effects of varicocele on serum testosterone and changes of testosterone after varicocelectomy: A prospective controlled study. *Urology.* 2014;84:1081–7.
72. Hsiao W, Rosoff JS, Pale JR, Powell JL, Goldstein M. Varicocelectomy is associated

- with increases in serum testosterone independent of clinical grade. *Urology*. 2013;81:1213–7.
73. Tanrikut C, Goldstein M, Rosoff JS, Lee RK, Nelson CJ, Mulhall JP. Varicocele as a risk factor for androgen deficiency and effect of repair. *BJU Int*. 2011;108:1480–4.
 74. Molinaro F, Cerchia E, Garzi A, Severi FM, Angotti R, Petraglia F, i sur. Serum levels of inhibin B in adolescents after varicocelectomy: A long term follow up. *Open Med*. 2016;11:204–6.
 75. Pogorelić Z, Sopta M, Jukić M, Nevešćanin A, Jurić I, Furlan D. Laparoscopic varicocelectomy using polymeric ligating clips and its effect on semen parameters in pediatric population with symptomatic varicocele: a 5-year single surgeon experience. *J Laparoendosc Adv Surg Tech A*. 2017;27:1318–28.
 76. Alukal JP, Zurakowski D, Atala A, Bauer SB, Borer JG, Cilento BG, i sur. Testicular hypotrophy does not correlate with grade of adolescent varicocele. *J Urol*. 2005;174:2367–70.
 77. Barroso U, Andrade DM, Novaes H, Netto JMB, Andrade J. Surgical treatment of varicocele in children with open and laparoscopic palomo technique: a systematic review of the literature. *J Urol*. 2009;181:2724–8.
 78. Lurvey R, Durbin-Johnson B, Kurzrock EA. Adolescent varicocele: A large multicenter analysis of complications and recurrence in academic programs. *J Pediatr Urol*. 2015;11(4):186.e1-6.
 79. Mendez-Gallart R, Bautista Casasnovas A, Estevez Martinez E, Rodriguez-Barca P, Taboada Santomil P, Armas A, i sur. Reactive hydrocele after laparoscopic Palomo varicocele ligation in pediatrics. *Arch Esp Urol*. 2010;63:532–6.
 80. Chan PTK, Wright EJ, Goldstein M. Incidence and postoperative outcomes of accidental ligation of the testicular artery during microsurgical varicocelectomy. *J Urol*. 2005;173:482–4.
 81. Todorčić D, Meštrović J, Jurić I, Pogorelić Z, Milunović KP, Šušnjar T, i sur. Prevencija neplodnosti u dječaka s varikocelom i nespuštenim testisima. *Paediatr Croat*. 2016;60:226–32.

82. Diegidio P, Jhaveri J, Ghannam S, Pinkhasov R, Shabsigh R, Fishc H. Review of current varicocelectomy techniques and their outcomes. *BJU Int.* 2011;108:1157–72.
83. Chiba K, Fujisawa M. Clinical outcomes of varicocele repair in infertile men: a review. *World J Mens Health.* 2016;34:101-9.
84. Ulker V, Garibyan H, Kurth K. Comparison of inguinal and laparoscopic approaches in the treatment of varicocele. *Int Urol Nephrol.* 1997;29:71–7.
85. Kumar R, Gupta N. Varicocele and the urologist. *Indian J Urol.* 2006;22:98-104.
86. Donovan J, Winfield H. Laparoscopic varix ligation. *J Urol.* 1992;147:77–81.
87. Pastuszak AW, Kumar V, Shah A, Roth DR. Diagnostic and management approaches to pediatric and adolescent varicocele: A survey of pediatric urologists. *Urology.* 2014;84:450–5.
88. Paduch DA, Niedzielski J. Repair versus observation in adolescent varicocele: A prospective study. *J Urol.* 1997;158:1128–32.
89. Chung J, Lee S. Current Issues in Adolescent Varicocele: Pediatric urological perspectives. *World J Mens Heal.* 2018;36:123-31.
90. Report on varicocele and infertility. *Fertil Steril.* 2008;90:247–9.
91. Sayfan J, Siplovich L, Koltun L, Benyamin N. Varicocele treatment in pubertal boys prevents testicular growth arrest. *J Urol.* 1997;157:1456–7.
92. Li F, Chiba K, Yamaguchi K, Okada K, Matsushita K, Ando M, i sur. Effect of varicocelectomy on testicular volume in children and adolescents: A meta-analysis. *Urology.* 2012;79:1340–5.
93. Park HJ, Lee SS, Park NC. Predictors of pain resolution after varicocelectomy for painful varicocele. *Asian J Androl.* 2011;13:754–8.
94. Shridharani A, Lockwood G, Sandlow J. Varicocelectomy in the treatment of testicular pain: A review. *Curr Opin Urol.* 2012;22:499–506.
95. Yenyol CÖ, Tuna A, Yener H, Zeyrek N, Tilki A. High ligation to treat pain in varicocele. *Int Urol Nephrol.* 2003;35:65–8.

96. Rageth JC, Unger C, DaRugna D, Steffen R, Stucki D, Barone C, i sur. Long-term results of varicocelectomy. *Urol Int.* 1992;48:327–31.
97. Schauer I, Madersbacher S, Jost R, Hbner WA, Imhof M. The impact of varicocelectomy on sperm parameters: A meta-analysis. *J Urol.* 2012;187:1540–7.
98. Ogura K, Matsuda T, Terachi T, Horii Y, Takeuchi H, Yoshida O. Laparoscopic varicocelectomy: invasiveness and effectiveness compared with conventional open retroperitoneal high ligation. *Int J Urol.* 1994;1:62-6.
99. Harel M, Herbst KW, Nelson E. Practice patterns in the surgical approach for adolescent varicocelectomy. *Springerplus.* 2015;4:772.
100. Ding H, Tian J, Du W, Zhang L, Wang H, Wang Z. Open non-microsurgical, laparoscopic or open microsurgical varicocelectomy for male infertility: A meta-analysis of randomized controlled trials. *BJU Int.* 2012;110:1536–42.
101. Alsaikhan B, Alrabeeah K, Delouya G, Zini A. Epidemiology of varicocele. *Asian J Androl.* 2016;18:179–81.
102. Sathya Srini V, Belur Veerachari S. Does Varicocelectomy Improve Gonadal Function in Men with Hypogonadism and Infertility? Analysis of a Prospective Study. *Int J Endocrinol.* 2011;2011:1-6.
103. Kursh E. What is the incidence of varicocele in a fertile population? *Fertil Steril.* 1987;48:510–1.
104. Cariati M, Pieri S, Agresti P, Cariati M, Candito D, Damiani G, i sur. Diagnosis of right-sided varicocele: A retrospective comparative study between clinical examination, Doppler findings, US imaging and vascular anatomy at phlebography. *Eur J Radiol.* 2012;81:1998–2006.
105. Cheungpasitporn W, Horne JM, Howarth CB. Adrenocortical carcinoma presenting as varicocele and renal vein thrombosis: A case report. *J Med Case Rep.* 2011;5:337.
106. Maheshwari R, Rajendra M, Puneet M & Kulbhushan H, Harish L. Comparison of laparoscopic and open high ligation procedure for varicocele. *Glob journals inc.* 2014;14:23-6.

107. Rahat H, Asifa D, Muhammad H, Azam Y, Hassan H. Comparison of the efficacy of laparoscopic versus open high ligation for varicocele. *Ann Pak Inst Med Sci.* 2013;9:68–73.
108. Bebars GA, Zaki A, Dawood AR, El-Gohary MA. Laparoscopic versus open high ligation of the testicular veins for the treatment of varicocele. *JLS.* 2000;4:209–13.
109. Sangrasi AK, Leghari AA, Memon A, Altaf Talpur K, Memon AI, Memon JM. Laparoscopic versus inguinal (Ivanissevich) varicocelectomy. *J Coll Physicians Surg. Pakistan.* 2010;20:106–11.
110. Mandressi A, Buizza C, Antonelli D, Chisena S. Is laparoscopy a worthy method to treat varicocele? Comparison between 160 cases of two-port laparoscopic and 120 cases of open inguinal spermatic vein ligation. *J Endourol.* 1996;10:435–41.
111. Waalkes R, Manea IF, Nijman JM. Varicocele in adolescents: a review and guideline for the daily practice. *Arch Esp Urol.* 2012;65:859–71.
112. Borruto FA, Impellizzeri P, Antonuccio P, Finocchiaro A, Scalfari G, Arena F, et al. Laparoscopic vs open varicocelectomy in children and adolescents: Review of the recent literature and meta-analysis. *J Pediatr Surg.* 2010;45:2464–9.
113. Glassberg KI, Poon SA, Gjertson CK, DeCastro GJ, Misseri R. Laparoscopic lymphatic sparing varicocelectomy in adolescents. *J Urol.* 2008;180:326–31.
114. Messina M, Zagordo L, Di Maggio G, Della Monica G, Melissa B, Ferrucci E. Treatment of varicocele in the pediatric age: videolaparoscopic versus “traditional” open techniques. *Minerva Urol Nefrol.* 2003;55:141–4.

8. SAŽETAK

Cilj istraživanja: Cilj ovog istraživanja je odrediti epidemiološke, demografske i kliničke karakteristike u djece operirane zbog varikocеле laparoskopskim i otvorenim pristupom te analizirati i usporediti ishode liječenja, stopu komplikacija i spermogram u odnosu na stadij varikocеле nakon operacije.

Ispitanici i metode: Od siječnja 2012. do siječnja 2018. godine u studiju je ukupno uključeno 537 ispitanika. Obzirom na operacijski pristup ispitanici su podijeljeni u dvije skupine. Prvu skupinu činilo je 142 ispitanika koji su operirani laparoskopskim pristupom, a drugu 395 ispitanika u kojih je učinjena otvorena varikocелеktomija. Skupine su uspoređene s obzirom na demografske i kliničke podatke, indikacije za operacijsko liječenje te ishode liječenja.

Rezultati: Srednja dob u vrijeme operacijskog zahvata u obje skupine iznosila je 15 godina. Od ukupnog broja operirane djece, njih 533 (99.25%) imalo je varikocelu s lijeve strane. Četvero djece (0.75%) imalo je obostranu varikocelu. Od 537 varikocela, 42 (7.8%) ih je bilo klasificirano u stadij I, 227 (42.3%) u stadij II i 268 (49.9%) u stadij III. Medijan promjera vena varikocela stadija I, II i III iznosio je 2.9 mm, 3.1 mm i 4.0 mm. Najčešća indikacija za operacijski zahvat u obje skupine bila je hipotrofija testisa (53.4%). Slijede je subjektivne tegobe u smislu boli ili nelagode (25.7%), patološki spermogram (23.8%) i poremećaj hormonskog statusa LH/FSH (10.4%). Medijan duljine boravka u bolnici iznosio je 1 dan kod laparoskopskog i 1.3 dana kod otvorenog pristupa ($p=0.0041$). Medijan operacijskog vremena kod laparoskopskog pristupa iznosio je 12 min, dok je u otvorenog iznosio 25 min ($p<0.00001$). Ukupno je zabilježeno 35 poslijeoperacijskih komplikacija, i to u tri (2.1%) ispitanika operirana laparoskopskim pristupom i 32 (8.1%) kod otvorenog pristupa ($p=0.013$). Najčešća komplikacija bila je formiranje konsektivne hidrocele ($n=29$, 83%), i to u dvoje (1.4%) ispitanika operiranih laparoskopskim pristupom i u njih 27 (6.8%) operiranih otvorenim pristupom ($p=0.014$). Ukupno je zabilježeno 16 recidiva. Svi recidivi zabilježeni su u skupini ispitanika operiranih otvorenim pristupom ($p=0.049$). U obje skupine ispitanika koncentracija spermija ($p<0.01$), morfologija ($p<0.01$) i motilitet (laparoskopija, $p=0.02$; $p<0.01$; otvorena varikocелеktomija, $p<0.01$; $p=0.04$) poboljšali su se šest mjeseci nakon operacije u pacijenata s varikocelom stadija I i II. U stadiju III varikocеле zabilježeno je poboljšanje u koncentraciji spermija ($p<0.01$) i morfologiji ($p=0.03$; $p=0.06$), dok se motilitet spermija ($p=0.150$; $p=0.240$) nije značajno oporavio u obje skupine. Do značajnog poboljšanja u volumenu testisa došlo je u 75% ispitanika operiranih laparoskopskim pristupom i 76.8% operiranih otvorenim pristupom. U 82.2% ispitanika operiranih laparoskopskim i 79.6% ispitanika operiranih otvorenim pristupom zbog subjektivnih tegoba iste su se povukle nakon operacijskog zahvata.

Zaključci: Laparoskopska i otvorena varikocелеktomija jednako su učinkovite i dovode do statistički značajnog poboljšanja volumena testisa, nestanka subjektivnih tegoba, kao i poboljšanja spermograma u adolescenata. Laparoskopska varikocелеktomija povezana je s značajno kraćim operacijskim vremenom, kraćom duljinom hospitalizacije i bržim oporavkom ispitanika, te ima manji broj komplikacija i recidiva u usporedbi s otvorenim.

9. SUMMARY

Diploma Thesis Title: Comparison of outcomes of open versus laparoscopic varicocelectomy: data from Split University Hospital, 2012.-2018.

Objectives: The aim of this study was to compare the outcomes of treatment in children with varicocele between open and laparoscopic surgical techniques, in a six year period at the Clinic of pediatric surgery, Split University Hospital.

Patients and methods: The case records of 537 pediatric patients who underwent varicocelectomy between January, 2012 and January, 2018 were retrospectively reviewed. Patients were divided into two groups, depending on the selected surgical procedure: 142 patients in the laparoscopic group and 395 in the open varicocelectomy group. The groups were compared regarding demographic and clinical data, indications for surgery and outcomes of treatment.

Results: The median age of the patients was 15 years in both groups. Of the total number of patients, left-sided varicocele was found in 533 (99.25%) and bilateral in four patients (0.75%). Of 537 varicoceles, 42 (7.8%) were grade I, 227 (42.3%) grade II and 268 (49.9%) were grade III. Median diameters of veins in varicocele grades I, II and III was 2.9 mm, 3.1 mm and 4.0 mm, respectively. The indications for surgery were: significant decrease in testicular volume in 287 patients (53.4%), scrotal pain/discomfort in 138 (25.7%), abnormal spermiogram in 128 patients (23.8%) and elevated levels of serum LH/FSH in 56 patients (10.4%). The median duration of surgery was 12 min in laparoscopic and 25 min open group ($p < 0.00001$). The median length of hospital stay was 1 day in laparoscopic and 1.3 days in open group ($p = 0.0041$). A total of 35 postoperative complications were recorded, three (2.1%) in laparoscopic group and 32 (8.1%) in open group ($p = 0.013$). The most common complication was the consecutive hydrocele ($n = 29$, 83%), two (1.4%) in laparoscopic group and in 27 (6.8%) open group ($p = 0.014$). A total of 16 recurrences were recorded, all in open group ($p = 0.049$). In both groups, sperm concentration ($p < 0.01$), morphology ($p < 0.01$) and motility (laparoscopy, $p = 0.02$; $p < 0.01$; open varicocelectomy, $p < 0.01$; $p = 0.04$) improved six months after surgery in patients with varicocele stage I and II. In stage III varicocele there was an improvement in sperm concentration ($p < 0.01$) and morphology ($p = 0.03$; $p = 0.06$), while sperm motility ($p = 0.150$; $p = 0.240$) did not significantly recover in any of the groups. Significant improvement in testicular volume occurred in 75% of patients in laparoscopic and in 76.8% in open group. In 82.2% of the patients in laparoscopic and 79.6% of the patients in open group who underwent surgery because of scrotal pain, complete pain relieve occurred.

Conclusion: Laparoscopic and open varicocelectomy are equally effective and result in statistically significant improvement of testicular volume, disappearance of pain, and significantly improves sperm parameters in adolescents. Laparoscopic varicocelectomy is associated with significantly shorter operating time, shorter hospitalization time and faster recovery and has fewer complications and recurrences compared to the open varicocelectomy.

10. ŽIVOTOPIS

OPĆI PODACI

Ime i prezime: Mate Todorčić

Datum rođenja: 11. listopada 1993.

Mjesto rođenja: Split

Državljanstvo: hrvatsko

Adresa stanovanja: Ulica Domovinskog rata 40, Solin, Hrvatska

E-mail: todoric.mate@gmail.com

ŠKOLOVANJE

2000.- 2002.- Osnovna škola Zmijavci, Područna škola Šute

2002.- 2006.- Osnovna škola don Lovre Katić, Solin

2006.- 2008.- Osnovna škola kraljice Jelene, Solin

2008.- 2012.- III gimnazija, Split

2012.- 2018.- Medicinski fakultet Sveučilišta u Splitu, studijski program medicina

ZNANJA I VJEŠTINE

Voditelj brodice B kategorije

Vozač automobila B kategorije

Aktivno se služim engleskim jezikom