

# Uloga OCT-a u dijagnostici dijabetičkog makularnog edema

---

Sarajčev, Dean

Master's thesis / Diplomski rad

2015

*Degree Grantor / Ustanova koja je dodijelila akademski / stručni stupanj:* **University of Split, School of Medicine / Sveučilište u Splitu, Medicinski fakultet**

*Permanent link / Trajna poveznica:* <https://um.nsk.hr/um:nbn:hr:171:215816>

*Rights / Prava:* [In copyright](#) / [Zaštićeno autorskim pravom.](#)

*Download date / Datum preuzimanja:* **2024-08-25**



*Repository / Repozitorij:*

[MEFST Repository](#)



**SVEUČILIŠTE U SPLITU  
MEDICINSKI FAKULTET**

**Dean Sarajčev**

**ULOGA OCT-A U DIJAGNOSTICI DIJABETIČNOG MAKULARNOG EDEMA**

**Diplomski rad**

**Akadska godina: 2014./2015.**

**Mentor: prof.dr.sc. Kajo Bućan**

**Split, srpanj 2015.**

**SVEUČILIŠTE U SPLITU  
MEDICINSKI FAKULTET**

**Dean Sarajčev**

**ULOGA OCT-A U DIJAGNOSTICI DIJABETIČNOG MAKULARNOG EDEMA**

**Diplomski rad**

**Akadska godina: 2014./2015.**

**Mentor: prof.dr.sc. Kajo Bućan**

**Split, srpanj 2015.**

## SADRŽAJ

<b>1. UVOD</b> .....	1
1.1. Dijabetes Melitus .....	2
1.2. Komplikacije dijabetesa .....	5
1.3. Endotelna disfunkcija i patogeneza dijabetične mikroangiopatije .....	9
1.4. Dijabetična retinopatija .....	12
1.5. Dijabetični makularni edem .....	17
<b>2. CILJ ISTRAŽIVANJA</b> .....	20
<b>3. MATERIJALI I METODE</b> .....	22
<b>4. REZULTATI</b> .....	24
<b>5. RASPRAVA</b> .....	30
<b>6. ZAKLJUČAK</b> .....	34
<b>7. LITERATURA</b> .....	36
<b>8. SAŽETAK</b> .....	39
<b>9. SUMMARY</b> .....	41
<b>10. ŽIVOTOPIS</b> .....	43

*Zahvaljujem se svima koji su mi*

*pomogli pri izradi ovog rada,*

*posebno svom mentoru*

*prof. dr. sc. Kaji Bućanu.*

*Također, veliko hvala dr. Aniti Matas.*

## **1. UVOD**

## 1.1. DIJABETES MELITUS

Dijabetes melitus je kronična metabolička bolest. Pojam dijabetesa ne odnosi se na bolest kao jedan entitet, već na niz stanja koja dijele određena obilježja, od kojih je najvažnija prisutnost povišene razine glukoze u krvi. To je stanje kronične hiperglikemije obilježeno poremećenim metabolizmom ugljikohidrata, proteina i masti. Bolest karakteriziraju akutne metaboličke te kasne komplikacije na velikim i malim krvnim žilama, živcima te bazalnim membranama različitih organa. Nastaje zbog apsolutnog ili relativnog manjka inzulina, inzulinske rezistencije, povećana stvaranja glukoze te prekomjerna djelovanja hormona sa suprotnim učinkom od inzulina.<sup>1</sup> Najčešći oblici dijabetesa melitusa su tip 1 i tip 2. Postoje i drugi tipovi dijabetesa melitusa koji se pojavljuju znatno rjeđe.

Dijabetes melitus tip 1 javlja se najčešće u mlađih osoba, iako može početi u bilo kojoj dobi. Kod dijabetesa melitusa tip 1 inzulina nema jer ga gušterača ne proizvodi. To se događa zbog autoimunog razaranja beta stanica Langerhansovih otočića. Uzrok razvoja dijabetesa tip 1 je još nepoznat, ali vjerojatno se radi o kombinaciji nasljedne sklonosti i okolišnih čimbenika poput virusa koji su okidač za početak bolesti. Ovaj oblik dijabetesa melitusa ne može se spriječiti, a primjena nadoknade inzulina je jedini lijek.

Dijabetes melitus tip 2 najčešći je oblik šećerne bolesti. Javlja se većinom u starijoj dobi. Ponekad ga neispravno nazivaju i starački dijabetes, ali povećana učestalost debljine pomiče dobnu granicu sve ranije pa je moguća i sve češća njegova pojava i u mladima. Povećani rizik za razvoj dijabetesa tip 2 imaju u prvom redu osobe koje imaju prekomjernu tjelesnu težinu. Rizik je posebno velik ako je debljina izražena u području struka, ako je povišen krvni tlak i povećane masnoće u krvi. Naslijeđe je također važan čimbenik u povećanju rizika za ovaj tip bolesti. Ako je u obitelji netko od predaka ili srodnika imao dijabetes, učestalost njegove pojave je značajno veća. U tipu 2 dijabetesa melitusa sposobnost lučenja inzulina većinom je održana barem u početku, međutim organizam je otporan na njegovo djelovanje i inzulin ne uspijeva izvršiti svoju ulogu. Taj poremećaj temeljni je uzrok dijabetesa tip 2 i nazivamo ga inzulinska rezistencija.

Postoje bitne razlike između dva glavna tipa dijabetesa. One će biti prikazane u tablici 1.

Tablica 1. Razlike između tip 1 i tip 2 dijabetes melitusa<sup>1</sup>

Tip 1	Tip 2
Naginje pojavi ketoacidoze	Stanje ketoacidoze je rijetko
Inzulin je nužan u terapiji	Inzulin u pravilu nije nužan u terapiji
U početku bolesti čest gubitak tjelesne težine	Obično bez spontanog gubitka težine
Najčešće se pojavljuje u mlađoj životnoj dobi	U pravilu se pojavljuje nakon 50. godine života
Postoje antitijela na stanice Langerhansovih otočića	Nema antitijela na stanice Langerhansovih otočića
Povezanost s alelima sustava HLA	Nema povezanosti sa sustavom HLA

Prevalencija dijabetesa melitusa u cijelom svijetu bilježi dramatičan porast. Više od 135 milijuna ljudi u svijetu boluje od ove bolesti. Većina oboljelih (80 – 85 %) ima dijabetes tip 2, dok dijabetes tip 1 ima 10-15 % oboljelih.<sup>2</sup> U našoj se zemlji prevalencija dijabetesa melitusa kreće oko 9,2 % za populaciju stariju od 18 godina, što odgovara prevalenciji u razvijenim europskim zemljama.<sup>1</sup>

Klinička slika je vrlo različita i ovisi o tipu bolesti. Novootkriveni bolesnici s tipom 1 bolesti obilno mokre (poliurija), žeđaju (polidipsija), imaju pojačan apetit (polifagija) te brzo mršave. Bolesnici s tipom 2 uglavnom nemaju karakteristične simptome, a bolest se otkrije slučajno pri laboratorijskoj dijagnostici zbog drugih bolesti. Određen broj bolesnika sazna za dijabetes melitus tek kada se razviju kasne komplikacije. Dijabetes melitus tip 1 otkriva se u prosjeku petnaest dana nakon pojave subjektivnih smetnji, dok od početka do dijagnoze dijabetesa tip 2 u prosjeku treba 6 – 10 godina.<sup>1</sup>

Osim anamneze i kliničkih simptoma, postoje tri osnovna kriterija za dijagnozu dijabetesa melitusa:

1. razina glukoze u plazmi uzorkovanoj nasumce > 11 mmol/l
2. razina glukoze u plazmi uzorkovanoj natašte  $\geq$  7 mmol/l
3. razina glukoze 2 sata nakon OGTT-a (oral glucose tolerance test) > 11 mmol/l<sup>3</sup>



U liječenju dijabetesa melitusa potrebno je: 1. bolesnika educirati da bi bio osposobljen za samokontrolu i samozaštitu, te ga upoznati s osnovnim dijetalnim propisima; 2. odstraniti kliničke simptome dijabetesa i uspostaviti normalnu biokemijsku i metaboličku ravnotežu u organizmu; 3. liječenjem treba ukloniti infekciju bilo koje lokalizacije; 4. liječenjem treba spriječiti ili odgoditi nastup komplikacija dijabetesa; 5. uspostaviti radnu sposobnost i uključiti bolesnike u normalan društveni život; kad se radi o oboljeloj djeci, treba omogućiti normalan tjelesni i emocionalni razvoj.<sup>2</sup>

U liječenju dijabetesa kombinirano se primjenjuje nekoliko terapijskih postupaka: 1. liječenje dijetalnom prehranom; 2. liječenje tjelovježbom; 3. osposobljavanje svih bolesnika podukom za provođenje samokontrole; 4. liječenje inzulinom; 5. primjena oralnih antidijabetika (glibenklamid, gliklazid, glimepirid, metformin, akarboza).<sup>2</sup>

Osim klasičnog načina liječenja, inzulinsko liječenje može se primjeniti kao: 1. intezivirana konvencionalna terapija inzulinom; 2. liječenje primjenom otvorenih sustava (inzulinske pumpe) i 3. liječenje primjenom zatvorenih sustava (umjetna gušterača). U obzir dolaze i kirurške metode liječenja kao što su transplantacija gušterače i transplantacija Langerhansovih otočića.<sup>2</sup>

## **1.2. KOMPLIKACIJE DIJABETESA**

Dijabetes melitus karakteriziraju akutne metaboličke i kronične komplikacije koje se mogu podijeliti na vaskularne i nevaskularne. Kronične komplikacije pogađaju gotovo sve organe i odgovorne su za većinu morbiditeta i mortaliteta povezane s ovom bolešću.

### **1.2.1. AKUTNE KOMPLIKACIJE**

U akutne komplikacije dijabetes melitusa ubrajaju se sljedeća stanja: 1) dijabetična ketoacidoza i koma, 2) hiperosmolarno neketotičko stanje i koma 3) acidoza mliječnom kiselinom te 4) hipoglikemijska kriza i koma.

**DIJABETIČNA KETOACIDOZA** je poremećeno metaboličko stanje organizma u osoba s tipom 1 dijabetesa tijekom kojega dolazi do nakupljanja ketokiselina u krvi s padom pH arterijske krvi ispod 7,25. Zbog apsolutnog ili relativnog nedostatka inzulina pojačavaju se lipoliza i ketogeneza, što dovodi do nakupljanja acetona, acetoacetene i beta-hidroksimaslačne kiseline u krvi i poremećaja acidobaznog stanja. U početku se pojavljuju uobičajeni simptomi kao što su žeđ, učestalo mokrenje i umor. Ukoliko ti simptomi potraju dulje vrijeme mogu se javiti i poremećaji disanja i srčane funkcije. Fizikalnim pregledom se mogu utvrditi Kussmaulovo disanje i zadah po acetonu.<sup>1</sup>

**HIPEROSMOLARNO NEKETOTIČKO STANJE** je teški poremećaj metabolizma, obilježen izrazitom hiperglikemijom, dehidracijom i hiperosmolarnošću seruma, ali bez ketonemije i bitnijih pH promjena arterijske krvi. Hiperglikemija bez ketonemije se najčešće pojavljuje u osoba s tipom 2 dijabetes melitusa, u kojih je očuvano lučenje inzulina, gdje je njegova koncentracija dovoljna za sprečavanje lipolize, ali ne i za razvoj hiperglikemije.<sup>1</sup>

**ACIDOZA MLIJEČNOM KISELINOM** nastaje kao posljedica pojačana stvaranja i/ili smanjena iskorištavanja laktata. Teža acidoza mliječnom kiselinom rijetka je u osoba s dijabetesom melitusom.<sup>1</sup>

**HIPOGLIKEMIJSKA KRIZA** pojavljuje se s padom razine glukoze u krvi ispod 2,5 mmol/l i najčešća je akutna komplikacija dijabetesa melitusa. Najčešće se radi o neprilagođenoj dozi inzulina ali postoje i drugi uzroci kao što su nepridržavanje uputa o dijabetičkoj dijeti ili pretjerana tjelesna aktivnost. Karakteristične su dvije skupine simptoma bolesti: neuroglikopenični (poremećaji vida, smetenost, zamućenje svijesti, slabost, motorički deficiti) i adrenergični simptomi (znojenje, drhtavica, nemir, mučnina, palpitacije, tahikardija).<sup>1</sup>

### 1.2.2. KRONIČNE KOMPLIKACIJE

Već je spomenuto da se kronične komplikacije dijele na vaskularne i nevaskularne. U tablici 2 je prikazana detaljnija podijela.

Tablica 2. Kronične komplikacije dijabetesa melitusa<sup>1</sup>

Vaskularne	Nevaskularne
1) MIKROVASKULARNE	1) NEUROPATIJA
retinopatija	senzorna i motorička
nefropatija	autonomna neuropatija
2) MAKROVASKULARNE	
koronarna arterijska bolest	
periferna vaskularna bolest	
cerebrovaskularna bolest	

Posljednjih deset godina nekoliko velikih epidemioloških studija pokušalo je povezati kontrolu regulacije dijabetes melitusa i njegove komplikacije (DCCT, UKPDS, Kumamoto). Studija DCCT (Diabetes Control and Complications Trial) jasno je pokazala da dobra regulacija dijabetesa melitusa značajno smanjuje nastanak i pogoršanje komplikacija dijabetesa u bolesnika s tipom 1. Ta velika multicentrična studija provedena je na 1400 bolesnika s tipom 1 dijabetesa te je usporedila rezultate liječenja intenziviranom i uobičajenom terapijom. Bolesnici u skupini s intenziviranom terapijom bili su dobro educirani o bolesti, uz psihološku potporu, a liječeni su s najmanje četiri dnevne doze inzulina. Bolesnici na tzv. konvencionalnoj terapiji primali su dvije doze inzulina, a svaka tri mjeseca bili su poučeni o prehrani. Ispitanici na intenziviranom liječenju snizili su HbA1c na 7,2 %, dok je druga skupina imala značajno višu vrijednost (9,0%). Rezultati studije pokazali su da bolja regulacija dijabetes melitusa smanjuje učestalost neproliferativne i proliferativne retinopatije za 47%, mikroalbuminurije za 39%, kliničke nefropatije za 54% te neuropatije za 60%. Skupina ispitanika s dobrom regulacijom dijabetes melitusa dobiva dodatnih 7 godina dobra vida, bit će još 5,8 godina bez bolesti bubrega i 5,6 godina bez amputacija nogu. Očekivano trajanje života bit će 5,1 godina dulje. Sniženje vrijednosti HbA1c ima povoljan učinak na komplikacije. Zaključak je da svaki bolesnik treba težiti što nižim (normalnim) vrijednostima HbA1c.<sup>1</sup>

## DIJABETIČNA NEFROPATIJA

Dijabetična nefropatija vodeći je uzrok terminalne bolesti bubrega u razvijenijim zemljama. Razlozi nastanka oštećenja bubrega nisu utvrđeni. U prvim godinama neregulirane bolesti postoji glomerularna hiperperfuzija i hipertrofija bubrega, te povećana glomerularna filtracija. Slijedećih pet godina dolazi do zadebljanja bazalnih membrana, glomerularne hipertrofije, te se glomerularna filtracija vraća na normalne vrijednosti. Nakon pet do deset godina oko 40% bolesnika počinje lučiti male količine albumina u mokraći. Mikroalbuminurija je karakterizirana lučenjem 30 do 300 mg/dU u 24-satnoj mokraći. Krvni tlak postupno raste. Kada se pojavi proteinurija (> 300 mg/dU), mijenja se glomerularna filtracija, a oko 50% bolesnika treba sedam do deset godina da se razvije terminalni stadij bolesti. Ako se razvije dijabetična nefropatija promjene su ireverzibilne. Nefropatija u bolesnika s tipom 2 razlikuje se od nefropatije s tipom 1 u sljedećem: a) mikroalbuminurija ili razvijena nefropatije može biti pristupa već i u trenutku postavljanja dijagnoze dijabetes melitusa b) hipertenzija je češća u tipu 2 c) mikroalbuminurija je u tipu 2 slabiji pretkazatelj bolesti nego u tipu 1. Najbolji način liječenja nefropatije je prevencija. U sprečavanju mikroalbuminurije važna je normoglikemija, normotenzija te uporaba ACE-inhibitora.<sup>1</sup>

## DIJABETIČNA NEUROPATIJA

Dijabetična neuropatija najčešći je oblik kasnih komplikacija dijabetes melitusa. Ona uključuje nekoliko različitih sindroma, prema anatomskom rasporedu promjena i kliničkom tijeku. U trenutku otkrivanja dijabetes melitusa oko 12% bolesnika ima neku od dijabetičnih neuropatija, a poslije čak 50% ima neuropatiju. Patohistološki se vidi demijelinizacija, kao i suženje krvnih žila. Zahvaćeni su neuroni perifernih živčanih puteva, simpatičko živčevlje, a nerijetko i središnji živčani sustav. Najčešći oblik neuropatije jest distalna simetrična polineuropatija, u sklopu koje se javlja gubitak senzornih osjetila uz parestezije, hiperesteziju, grčeve i noćne boli u mišićima. Dijabetična poliradikulopatija javlja se kao velika bol u jednome ili nekoliko živčanih korijena, često praćenih motoričkom slabošću. Srećom, spontano prestaje nakon 6-12 mjeseci. Bolesnici s dugotrajnom bolesti tip 2 imaju simptome autonomne disfunkcije zbog zahvaćenosti kolinergičkog, noradrenergičkog i peptidergičkog sustava. Autonomna neuropatija može biti prisutna u kardiovaskularnom sustavu, spolno-mokraćnom sustavu, probavnom sustavu te u oku. U kardiovaskularnom sustavu javlja se tahikardija u mirovanju i ortostatska hipotenzija. U probavnom i spolno-mokraćnom sustavu dolazi do smetnji motiliteta. U probavnom sustavu bolest se očituje kao gastropareza,

konstipacija ili proljev. Na mokraćnom mjehuru postoji cistopatija koja se manifestira zakašnjelim pražnjenjem mokraćnog mjehura. Poremećaji erektilne disfunkcije i retrogradna ejakulacija u muškaraca i seksualne disfunkcije (smanjeni libido, dispareunija) u žena, također su posljedica autonomne neuropatije. U oku se manifestira kao dijabetična iridopatija.<sup>1</sup>

## DIJABETIČNA MAKROANGIOPATIJA

Ateroskleroza velikih krvnih žila, napose krvnih žila srca, mozga i okrajina, česta je komplikacija dijabetesa melitusa. Njezinu razvoju pridonose poremećaji metabolizma lipida i povišeni krvni tlak, koji su češći u oboljelih od dijabetesa melitusa. Američko kardiološko društvo ubraja dijabetes melitus u vodeće rizične čimbenike za koronarnu bolest zajedno s pušenjem, hipertenzijom i hiperlipidemijom. Odsutnost klasičnih simptoma angine pektoris (tiha ishemija) česta je u bolesnika sa dijabetesom. Cerebrovaskularna bolest tri je puta češća u bolesnika sa dijabetesom.<sup>1</sup>

## DIJABETIČNO STOPALO

Dijabetično stopalo je jedna od najtežih komplikacija dijabetesa melitusa, a javlja se najčešće na prstima stopala i na samom stopalu. Postoje tri osnovna mehanizma koji dovode do nastanka dijabetičnog stopala; mikroangiopatija – promjene na arteriolama i kapilarama zbog taloženja glikozamina u bazalnu membranu s posljedičnim zadebljanjem endotela i zatvaranja malih krvnih žila, a što rezultira ishemijom tkiva, polineuropatija – oštećenja živaca što rezultira smanjenjem ili gubitkom osjeta i zbog toga su moguće ozljede i makroangiopatija – promjene na velikim i srednjim arterijama u vidu taloženja lipida u intimu što rezultira stenozama i okluzijama arterija s posljedičnom ishemijom tkiva. Posljedica su deformacije, ulceracije, gangrene stopala te konačno amputacije ekstremiteta. Temeljem epidemioloških studija procjenjuje se da će 25% bolesnika sa dijabetesom tijekom života imati probleme sa stopalima, a od 5 do 15% bit će podvrgnuto amputaciji ekstremiteta. Razlikujemo neuropatsko i neuroishemično stopalo. Kliničke značajke neuropatskog stopala jesu: pulsacije arterija, stopalo može biti toplo, edematozno s kongestijom vena. Neuropatski ulkusi javljaju se na hiperkeratotski promijenjenoj koži, a lokalizirani su iznad točaka pojačanja pritiska, najčešće u metatarzalnog području. Neuroishemično stopalo obilježeno je smanjenim protokom krvi i oslabljenim ili odsutnim pulsacijama arterija. Ulceracije su bolne, a lokalizirane su na peti, dorzumu prstiju ili lateralnim dijelovima stopala.<sup>1</sup>

### **1.3. ENDOTELNA DISFUNKCIJA I PATOGENEZA DIJABETIČNE MIKROANGIOPATIJE**

Morbiditet i mortalitet u dijabetesu su uglavnom uzrokovani vaskularnim komplikacijama odnosno mikro- i makroangiopatijom. Dijabetična retinopatija i nefropatija su biljeg mikroangiopatije, a sljepoća i bubrežno zatajenje konačne su posljedice. Pojava nefropatije, u tipu 1 i tipu 2 dijabetesa, čak i u ranim stadijima, definira grupu visoko rizičnih pacijenata. S druge strane čak 50% bolesnika sa dijabetesom tip 1 nikad ne razvije dijabetičnu nefropatiju. Drugim riječima, rizik vaskularne bolesti nije jednako distribuiran u svih pacijenata s dijabetesom.<sup>4</sup>

Endotel je jednoslojni stanični prekrivač koji oblaže cijelokupni vaskularni sustav. On je u najneposrednijem kontaktu sa krvlju i njenim elementima, sa jedne strane, i glatkim mišićnim stanicama, sa druge strane, te tako zauzima poseban anatomski položaj. Izuzetan značaj mu daje njegova funkcija modulatora vaskularnog odgovora i u fiziološkim i u patološkim uvjetima. Vaskularni endotel funkcionalno i strukturno intaktan, održava dinamičku ravnotežu endotelnih relaksirajućih i kontraktilnih faktora. Vazodilatacijske tvari koje oslobađa endotel, su: nitrit oksid (NO), endotelni derived relaxing faktor (EDRF), prostaciklin, bradikinin, acetilkolin. U vazokonstriktore ubrajaju se: endotelin, angiotenzin II, A2 tromboksan. U fiziološkim uvjetima endotel ima zaštitnu ulogu: prevenira adheziju cirkulirajućih trombocita i leukocita, održava krvožilje u vazodilatiranom stanju i inhibira migraciju i proliferaciju glatkih mišićnih stanica krvnih žila. Disfunkcionalan endotel gubi protektivnu funkciju. Tada je omogućena ekspresija različitih adhezivnih molekula i vezivanje različitih formi leukocita, što predstavlja osnovu za nastanak kasnijih faza ateroskleroze. Kronična hiperlipidemija, hipertenzija, pušenje, dijabetes melitus, povišena razina homocisteina u krvi, infektivni agensi, mogu izmijeniti normalni, fiziološki model ponašanja endotela.<sup>5</sup>

Metaboličke promjene u dijabetesu dovode do povećanja oksidacijskih procesa i smanjenja antioksidacijske zaštite, što u krajnjem ishodu dovodi do oštećenja funkcije endotela i posljedično do smanjene produkcije nitrit oksida (NO) i prostaciklina (vazodilatacijskih tvari koje oslobađa vaskularni endotel). Time se povećava tendencija za agregacijom trombocita i nastankom vaskularnih komplikacija u dijabetesu. Ubrzo po oštećenju endotela, trombociti pokrivaju tankim slojem defekt, snažno adherirajući za njegovu osnovu pomoću citoplazmatskih pseudopodija. U stanju hiperglikemije također dolazi do

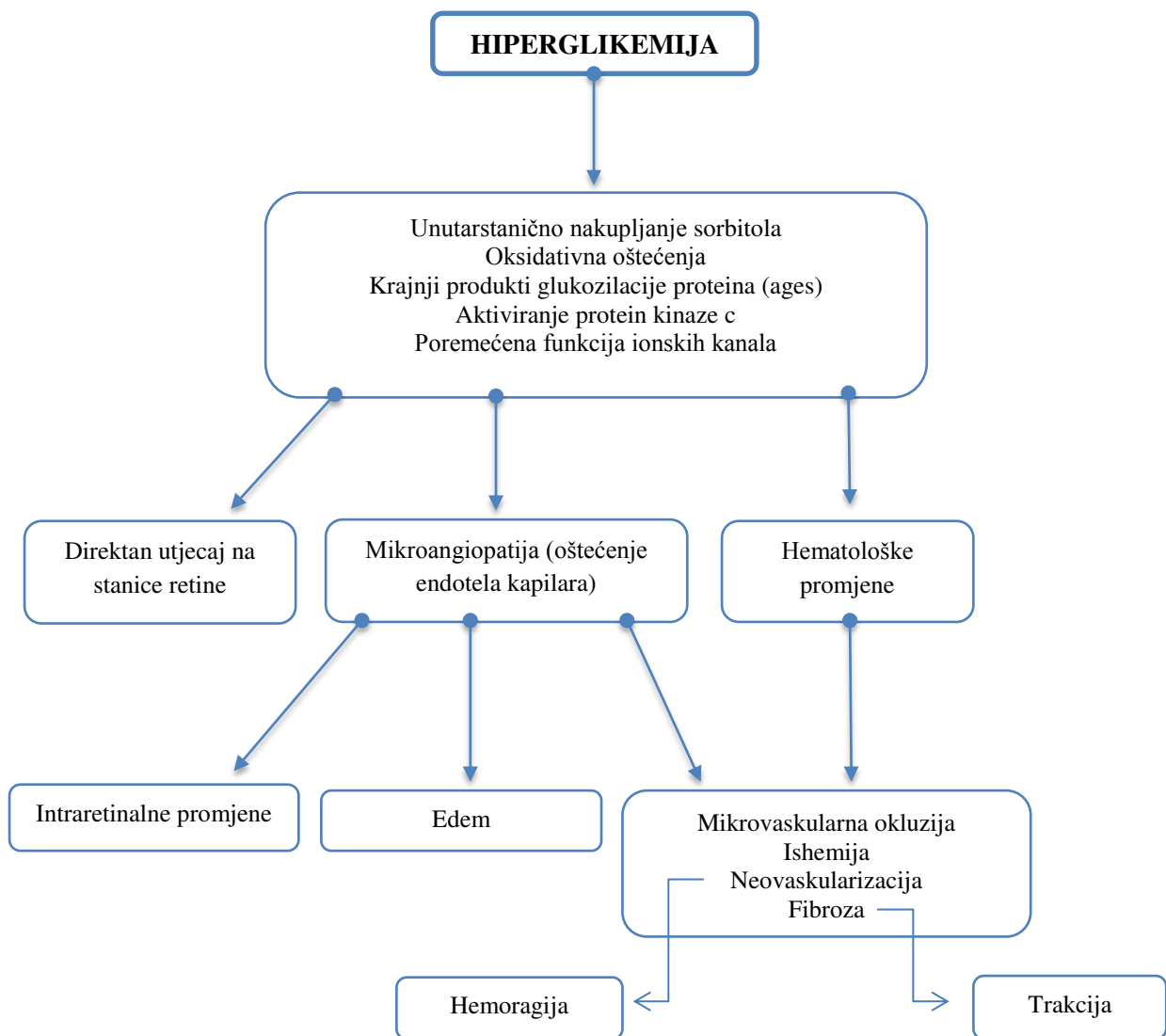
aktivacije signalnog sistema protein kinaze, koji stimulira produkciju endotelnih faktora rasta, kao što su vaskularni endotelni faktor rasta, epidermalni faktor rasta i transformacijski faktor rasta beta, dovodeći do proliferacije glatkih mišićnih stanica. Sekretija faktora rasta od strane oštećenog endotela osigurava mitotske stimulanse za rast glatkih mišićnih stanica i doprinosi strukturnim transformacijama zida krvnih žila. Inzulin u fiziološkim uvjetima ima anti-aterogeno djelovanje, dok u uvjetima inzulinske rezistencije ili stanja hiperinzulinemije postoji gubitak ovakvog djelovanja inzulina, što dovodi po poticanja aterosklerotskog procesa.<sup>5</sup>

Endotelno-vaskularna disfunkcija je temeljni čimbenik u etiologiji razvoja različitih kliničkih komplikacija uključujući i dijabetičnu retinopatiju i dijabetičnu nefropatiju. Endotelna hipoksija je uzrok hiperpermeabiliteta krvnih žila, čije posljedice su stvaranje retinalnog edema, hemoragije i formiranje tvrdih eksudata. Posljedica navedenih patoloških supstrata jest retinalna hipoksija i stvaranje mikroaneurizmi i šantova, te neovaskularizacija glave vidnog živca, mrežnice i šarenice. Stvaranju hipoksije najviše pridonose:

1. povećanje afiniteta kisika za hemoglobin A<sub>1c</sub> (HbA<sub>1c</sub>);
2. opterećenje sorbitolom;
3. promjene u zidu krvnih žila;
4. poremećaji mehanizma homeostaze – kod dijabetesa bolesti tip 1, nalazimo stanje hiperkoagulabilnosti ili stečene trombofilije. Stečenoj trombofiliji posebno pridonose: povećane koncentracije u plazmi endotelina 1 (ET-1), tkivnog inhibitora aktivacije plazminogena (tPai), von Willerbrand faktora, fibrinogena, alfa<sub>2</sub>-makroglobulina i aktiviranog faktora VII. Povećanje razine čimbenika VII koagulacije dovodi se u svezu s pštećenjem endotelnih stanica, jer je utvrđeno da se polimeri von Willerbrand čimbenika sintetiziraju u endotelnim stanicama;
5. vazogeni čimbenici i krajnji produkti glukozilacije proteina – ishemična mrežnica producira nekoliko vazogenih čimbenika, od kojih je najistraženiji i najpoznatiji vaskularno endotelni čimbenik rasta (vascular endothelial growth factor - VEGF), koji se nakuplja u staklovini i najodgovorniji je za rast novih krvnih žila. Krajnji produkti glukozilacije proteina (AGEs – advanced glycosylation end products) stvaraju se kao reakcija na hiperglikemiju kada dolazi do vezivanja glukoze na bjelančevine, gubitka pericita i stvaranja aneurizama;

6. oksidativna oštećenja – u dijabetesu hiperglikemijom dolazi do stvaranja slobodnih radikala, koji dovode do autooksidacije glukoze, glikozilacije bjelančevina. To sve skupa pridonosi daljnjim vaskularnim oštećenjima;

7. aktiviranje enzima protein-kinaze C (PKC) – posebno u hiperglikemiji rezultira brojnim staničnim promjenama; osobita se važnost u izazivanju patoloških promjena pripisuje PKC isoformi nazvanom PKC- $\beta$ 2.<sup>2</sup>



Slika 1. Patogeneza dijabetične mikroangiopatije



## 1.4. DIJABETIČNA RETINOPATIJA

Najčešća, najteža i najranija komplikacija dijabetesa na oku jest dijabetična retinopatija. Dijabetična retinopatija je mikroangiopatija s progresivnim oštećenjem mrežnice oka i gubitkom vida. Patofiziološki, uzrok dijabetične retinopatije jest hiperglikemija koja pomoću nekoliko različitih mehanizama stvara retinalnu hipoksiju koja uzrokuje mikroangiopatiju karakteriziranu kapilarnom hiperpermeabilnošću ili kapilarnom okluzijom.<sup>6</sup> Patofiziologija nastanka mikroangiopatije detaljnije je objašnjena u prethodnom poglavlju ovog rada (1.3.). Brižljiva kontrola razine glukoze u krvi smanjuje opasnost od pojave retinopatije, kao i progresiju već postojeće. Dobro reguliran dijabetes melitus znatno smanjuje pojavu komplikacija kod inzulina ovisnog kao i kod inzulina neovisnog tipa bolesti.<sup>7</sup>

Dijabetična retinopatija najčešći je uzrok sljepoće radne populacije u razvijenim zemljama, tj. od 25 – 65 godina.<sup>6</sup> Oko 4.1 milijun ljudi preko 40 godina ima dijabetičnu retinopatiju. U tipu 1 dijabetesa, očne promjene se javljaju nakon 3 – 5 godina od postavljanja dijagnoze. Kod postavljanja dijagnoze dijabetesa tip 2, 15% ljudi već ima retinopatiju.<sup>8</sup> Učestalost dijabetične retinopatije kreće se između 25% i 30% u dijabetičnoj populaciji.<sup>6</sup> U bolesnika s tipom 2, 50-80% ljudi ima retinopatiju nakon 20 godina. Od toga 10 do 30% otpada na PDR. Incidencija retinopatije, pogotovo PDR, se smanjuje zbog sve bolje kontrole razine šećera u krvi.<sup>8</sup>

Nekoliko epidemioloških studija o dijabetičnoj retinopatiji (WESDR, DCCT – Diabetes Control and Complications Trial) bavilo se čimbenicima rizika, pojavom i progresijom dijabetične retinopatije i utvrđeno je da je trajanje dijabetesa melitusa najvažniji čimbenik rizika nazočnosti i težine dijabetične retinopatije. Drugi čimbenici uključuju: vrstu dijabetesa, dob bolesnika u trenutku nastanka bolesti, lošu regulaciju bolesti, visoki arterijski tlak i hiperkolesterolemiju, genetsku dispoziciju, bolest bubrega, spol bolesnika, graviditet, pušenje i rizične čimbenike samoga oka.<sup>2</sup> Rezultati DCCT studije pokazali su da smanjenje razine hemoglobina A<sub>1c</sub> (HbA<sub>1c</sub>) za 10% smanjuje rizik retinopatije za 40%. WESDR studija dokazala je da povišena razina kolesterola u krvi povećava vjerojatnost pronalaska tvrdih eksudata na mrežnici. Učestalost tih tvrdih eksudata je povezana sa smanjenom vidnom oštrinom i značajan je rizični čimbenik za umjeren gubitak vida.<sup>8</sup>

Klasifikacija dijabetične retinopatije razlikuje neproliferacijsku (NPDR – 85% svih slučajeva) od proliferacijske dijabetične retinopatije (PDR – 15% svih slučajeva).<sup>2</sup> NPDR karakteriziraju mikrovaskularne promjene koje su ograničene na mrežnicu, dok u PDR imamo

rast novih krvnih žila s površine mrežnice u staklovinu.<sup>8</sup> Te novostvorene krvne žilice – kapilare imaju slabiju stijenku jer nemaju pericita pa lako pucaju te dolazi do hemoragije.<sup>6</sup>

## NEPROLIFERACIJSKA DIJABETIČNA RETINOPATIJA (NPDR)

Ovaj stadij bolesti karakteriziraju:

1. mikroaneurizme – su uz difuznu dilataciju vena, jedan od prvih znakova dijabetične retinopatije, a njihova lokacija nam ukazuje na zone kapilarne okluzije. Njihova nazočnost ukazuje na lokalno slabljenje zida kapilara, koje se manifestira kao vrećasto proširenje retinalnih kapilara. Na tom mjestu je došlo do gubitka pericita kao potpore endotelnih stanica i aktivnog celularnog odgovora endotelnih stanica na retinalnu hipoksiju. Mikroaneurizme su veličine 12-100  $\mu\text{m}$  u promjeru, ali samo one veće od 30  $\mu\text{m}$  su klinički vidljive. Mikroaneurizme nisu specifične samo za dijabetičnu retinopatiju; one se mogu naći kod hipertenzivne i aterosklerotske retinopatije, okluzije vene centralis mrežnice, perniciozne anemije, anemije srpastih stanica, periflebitisa, kroničnog uveitisa, Leberove i Coatsove bolesti.

2. intraretinalne hemoragije u manje od 4 kvadranta – točkaste hemoragije su smještene unutar vanjskog sloja i unutarnjeg pleksiformnog sloja. Razlikuju se od mikroaneurizama svojom veličinom (veće su i nemaju oštih granica), te nalazom tijekom fluorescinske angiografije.

3. tvrdi eksudati – potječu od serumskih lipoproteina, koji izlaze iz abnormalno propusnih krvnih žila, i to u prvom redu kroz abnormalno propusne zidove mikroaneurizama. Smješteni su u vanjskom pleksiformnom sloju, žućkastožbjele su boje i jasnih granica.

4. edem makule – fokalni i difuzni. To je najčešći uzrok smanjenja vidne oštine u bolesnika s neproliferacijskom dijabetičnom retinopatijom. Uzrok edema makule je u poremećaju na razini unutrašnje retinalno-krvne barijere, kada dolazi do popuštanja serumskih lipoproteina i drugih sastojaka plazme iz mikroaneurizmi i retinalnih kapilara i njegovog nakupljanja u izvanstaničnom prostoru. U bolesnika s NPDR 20 - 63% ima edem makule. Što dijabetes dulje traje, veći je postotak bolesnika s makularnim edemom, pa 20-63% bolesnika s PDR ima edem makule.

5. abnormalnosti fovealne avaskularne zone – normalno fovealna avaskularna zona ima prosječnu veličinu od 350 do 750  $\mu\text{m}$  u promjeru i jasno se vidi tijekom fluorescinske

angiografije. Uokolo zone kapilarna mreža je u jednom sloju i mogu se registrirati sljedeće abnormalnosti foveolarne avaskularne zone: iregularne i nepravilne granice, premošćenja krvnim žilama (tzv. arterijsko venski šantovi) između zona kapilarne okluzije i proširenje fovealne kapilarne zone, urastanje kapilarnih pupoljaka u fovealnu zonu i proširenje interkapilarnih prostora unutar perifovealne kapilarne mreže. U konačnoj fazi perifovealna kapilarna mreža pokazuje finu destrukciju kapilarne mreže, kapilarnu okluziju i obliteraciju.

## PROLIFERACIJSKA DIJABETIČNA RETINOPATIJA (PDR)

Ovaj stadij bolesti karakteriziraju:

1. neovaskularizacija – stvaranje novih krvnih žila mrežnice i glave vidnog živca te njihova proliferacija duž mrežnične površine i/ili u vitreus i/ili na šarenicu s fibroznom komponentom ili bez nje.

2. hemoragije – neovaskularizacije nemaju pericita i bazalne membrane, lako pucaju i izvor su ponavljajućih hemoragija.

3. trakcijska ablacija mrežnice – razvojem neovaskularizacija te fibrozne proliferacije dolazi često do formiranja fibroznog prstena, koji spaja glavu vidnog živca s gornjom i donjom temporalnom vaskularnom arkadom i nastanka trakcijske ablacije mrežnice.

4. rubeoza šarenice – neovaskularizacija površine šarenice nastaje kao rezultat izrazite mrežnične ishemije s posljedičnim razvojem neovaskularnog glaukoma.<sup>2</sup>

U postavljanju dijagnoze i stupnja dijabetičke retinopatije koristimo se s nekoliko metoda pretraga:

- direktna i indirektna oftalmoskopija pri dilatiranoj zjenici pokazuje u 85% slučajeva identičan nalaz s fundus fotografijom
- biomikroskopija očnog dna uz pomoć kontaktnih leća;
- stereofotografija očnog dna u sedam standardnih polja po modificiranoj Airle House klasifikaciji dijabetične retinopatije omogućava kod neproliferacijske dijabetične retinopatije stupnjevanje promjena i dokumentiranje napredovanja bolesti
- ultrazvuk oka
- optička koherentna tomografija (OCT)<sup>2</sup>

Od funkcionalnih metoda pretraga dolaze u obzir: 1. ispitivanje vidnog polja; 2. ispitivanje kolornog vida (pokazalo se da povećanjem koncentracije glukoze u krvi dolazi do smanjenja kolornog vida); 3. adaptometrija; 4. elektroretinografija (ponekad se uočava smanjena funkcionalna aktivnost ganglijskog sloja stanica i preganglijskih elemenata, bez afekcije sloja fotoreceptora); 5. vidni evocirani potencijali; 6. fluoresceinska angiografija. Fluoresceinska angiografija može biti od velike pomoći u otkrivanju promjena kod dijabetične preretinopatije te u tretmanu klinički značajnog makularnog edema; 7. HRT (Heidelberg Retina Tomograph) - laserski uređaj za trodimenzionalno prikazivanje konfiguracije površine retine; 8. kvantitativna vitrealna fluorofotometrija, koja je najosjetljivija metoda za dijagnozu dijabetične retinopatije; 9. fluorofotometrija sobne vodice; 10. fluorometrično određivanje segmentalnog retinalnog tijeka krvi.<sup>2</sup>

Osim terapijskih postupaka koji se koriste u liječenju dijabetesa melitusa, u tretmanu dijabetične retinopatije koriste se i ove metode:

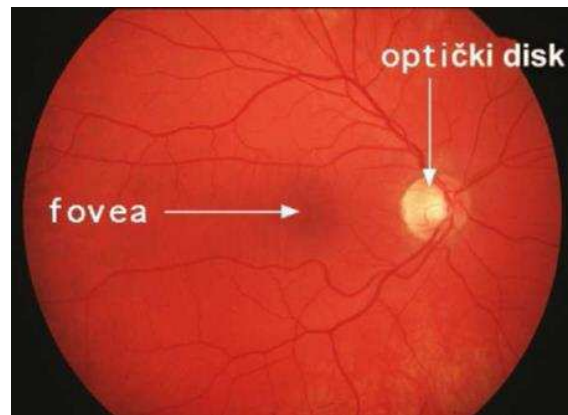
Fotokoagulacija je revolucionarni napredak u tretmanu DR. Cilj je uništiti i izolirati hipoksičnu mrežnicu i spriječiti stvaranje raznih neovaskularnih čimbenika i preusmjeriti mrežničku cirkulaciju u područje makule. Neproliferacijska dijabetična retinopatija s klinički značajnim makularnim edemom liječi se fokalnom tehnikom ili tehnikom postavljanja laserskih pečata u obliku mrežice. Proliferacijska dijabetična retinopatija liječi se tehnikom panretinalne fotokoagulacije u formi full-scatter tehnike s 1500 - 2000 pečata u najmanje dvije seanse.

Vitrektomija je kirurška metoda koja se upotrebljava u liječenju vitrealnih krvarenja, traksijske ablacije mrežnice i proliferacijske, progresivne dijabetične retinopatije.

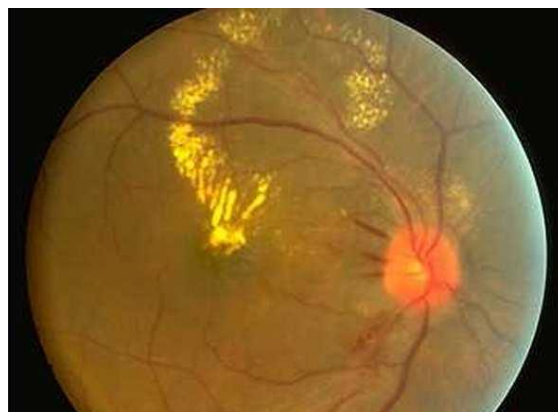
Krioterapija se primjenjuje kad vitrealno krvarenje ili katarakta onemogućuju adekvatan tretman proliferacijskih mrežnicnih promjena, a s ciljem redukcije stvaranja neovaskularnih čimbenika.

Farmakološka sredstva - u novije vrijeme u kliničku praksu uvedeni su, ili se uvode sljedeći lijekovi u liječenju dijabetične retinopatije: 1. Pegaptanib (Macugen) je oligonucleotid koji veže na sebe VEGF; 2. Ranibizumab (Lucentis) je monoklono protutijelo koje na sebe veže i inhibira učinak VEGF; 3. Bevacizumab (Avastin) je inhibitor VEGF-a; 4. Kortikosteroid triamcinolon acetamid i steroidni implantati koji inhibiraju ekspresiju VEGF gena; 5. PKC inhibitori (ruboxistaurin-inhibitor PKC-b, PKC 412); 6. inhibitori aldoza reduktaze (sorbiniol, ponalrestat, tolrestat), inhibitori AGEs (aminoguanidine),

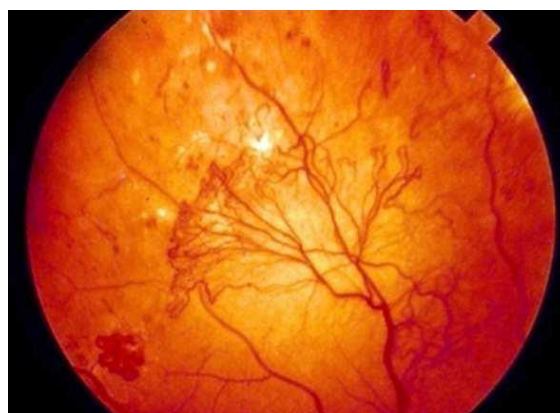antioksidacijski lijekovi (tocopherol), somatostatin i inhibitori renin-angiotenzin sustava (lisinopril, candesartan) još su u eksperimentalnoj fazi ispitivanja na animalnim modelima.<sup>2</sup>



Slika 2. Normalna očna pozadina (preuzeto sa <http://www.medri.uniri.hr/katedre/Oftalmologija>)



Slika 3. Neproliferativna dijabetična retinopatija – prsten tvrdih eksudata uz donju temporalnu retinalnu venu i arteriju (preuzeto sa <http://www.medri.uniri.hr/katedre/Oftalmologija>)



Slika 4. Proliferativna dijabetična retinopatija – gusti pletež nepravilno izraslih krvnih žila pokriva površinu mrežnice (preuzeto sa <http://www.medri.uniri.hr/katedre/Oftalmologija>)

## 1.5. DIJABETIČNI MAKULARNI EDEM

Dijabetični makularni edem je najčešći uzrok sljepoće u bolesnika s dijabetičnom retinopatijom. Smatra se da DME pogađa 7% dijabetičnih bolesnika.<sup>9</sup> Prevalencija dijabetičnog makularnog edema se povećava s trajanjem šećerne bolesti tako da kod trajanja šećerne bolesti više od 20 godina DME se pojavljuje u 29% kod pacijenata sa šećernom bolešću tip I odnosno 28% kod pacijenata sa šećernom bolešću tip II.<sup>10,11</sup> Udio pacijenata s dijabetičnim makularnim edemom se povećava i s napredovanjem dijabetične retinopatije: kod blage neproliferativne dijabetične retinopatije susrećemo ga kod 3% pacijenata, 38% kod umjerene do teške neproliferativne dijabetične retinopatije, a kod proliferativne dijabetične retinopatije broj se povećava na 71%. Pacijenti kojima je dijagnosticiran dijabetes u starijoj dobi češće razviju dijabetični makularni edem: 50% kod starijih dijabetičara u odnosu na 20% kod mladih dijabetičara.<sup>12,13</sup>

Patofiziološki gledano zbog hiperglikemije nastaje hipoksija uslijed čega se razvija oštećenje kapilara i nastajanje mikroaneurizama. Zbog povećane vaskularne propusnosti nastaje edem i krvarenja, nakon čijeg povlačenja zaostaju tvrdi lipidni eksudati. Endotelni čimbenik rasta krvnih žila (VEGF) pritom igra ključnu ulogu u stvaranju abnormalnih krvnih žila koje su tanjih stijenki, time sklone povećanoj propusnosti i krvarenju.<sup>14</sup>

Dijabetični makularni edem je zadebljanje makule zbog nakupljanja tekućine i lipoproteina uzrokovano propuštanjem krvnih žila s posljedičnim padom vida. Dijabetični makularni edem smatramo klinički značajnim ako imamo jednu od tri promjene:

1. retinalno zadebljanje unutar 500  $\mu\text{m}$  od centra makule
2. tvrdi eksudati sa retinalnim zadebljanjem unutar 500  $\mu\text{m}$  od centra makule
3. retinalno zadebljanje najmanje 1 površina diska vidnog živca unutar udaljenosti promjera diska od centra makule<sup>12</sup>

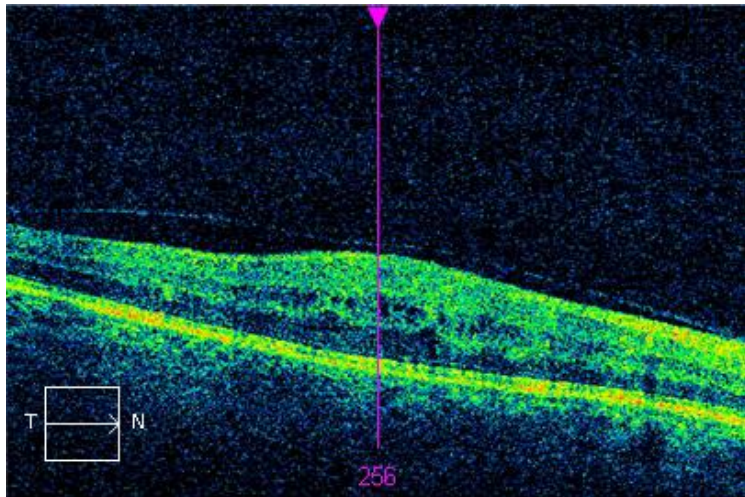
Simptomatski dijabetični makularni edem se očituje padom vidne oštine, metamorfopsijom i poremećajem kolornog vida.

Dijagnoza se uspostavlja klinički pregledom fundusa direktno oftalmoskopom ili uz pomoć indirektne leće i biomiskoskopa, fluoresceinskom angiografijom (FA) i optičkom koherentnom tomografijom (OCT). Prema nalazu fluoresceinske angiografije dijabetični makularni edem se može podijeliti na fokalni, difuzni i cistoidni, a prema nalazu nalazu OCT-a postoje još dva morfološka oblika: traksijski makularni edem i serozna makularna ablacija.<sup>15</sup>

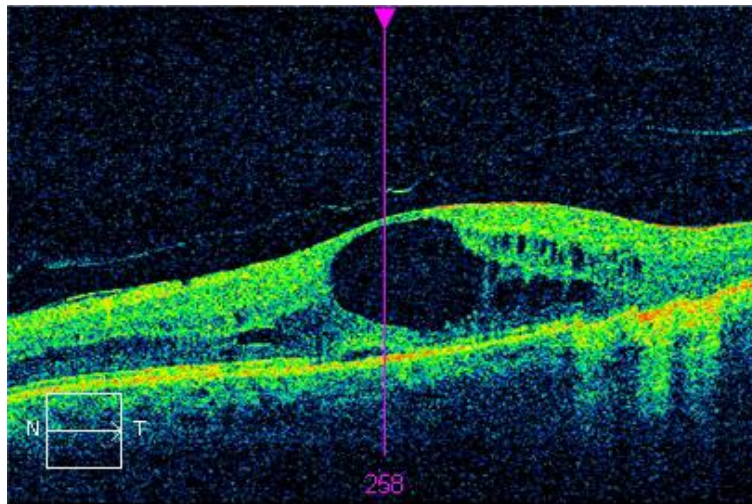
Optička koherentna tomografija je metoda slikovne dijagnostike kojom je moguće neinvazivno trodimenzionalno oslikavanje. Slike su visoke razlučivosti i daju prikaz strukturne kompozicije tkiva. Time pruža mogućnost dobivanja različitih informacija o internoj strukturi objekata i prikaza različitih aspekata biološkog tkiva kao što su strukturna informacija. Princip rada optičke koherentne tomografije je procjena dubine na kojoj je nastao specifični povratni signal mjerenjem njegovog vremena prolaza. Povratni signali su uglavnom uzrokovani razlikom refraktivnog indeksa (indeks loma) pri prijelazu iz jednog tkiva u drugo. Povratni signal iz dubljih tkiva mogu biti diferencirani od povratnih signala nastalih bliže površini zato što svjetlosti treba više vremena da bi stigla do senzora. Optička koherentna tomografija služi se svjetlošću diode koja je valnom duljinom bliska infracrvenoj, analogno dobivanju dvodimenzionalne slike pomoću ultrazvuka. Iako zvuk ima prednost što se tiče dubine prodiranja u tkivo, svjetlost s mnogo kraćim valnim duljinama ima prednost u dobivanju slika mnogo veće razlučivosti.

OCT omogućuje detekciju, kvantificiranje i klasifikaciju dijabetičnog makularnog edema. Glavne OCT značajke dijabetičnog makularnog edema su povećanje debljine makule, smanjenje intraretinalne reflektivnosti, nepravilnost slojevite strukture i zaravnanje foveolarne depresije. Također mogu biti prisutni tvrdi eksudati koji se prikazuju kao hiperreflektivne nodularne lezije najčešće u vanjskom pleksiformnom sloju mrežnice.

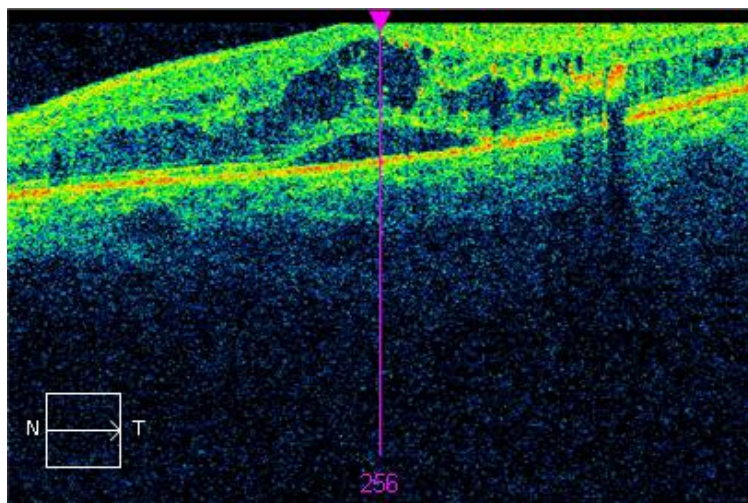




Slika 5. OCT prikaz difuznog makularnog edema



Slika 6. OCT prikaz cistoidnog makularnog edema



Slika 7. OCT prikaz serozne makularne ablacije



## **2. CILJ ISTRAŽIVANJA**

Cilj ovog rada je:

- Temeljem optičke koherentne tomografije (OCT) prikazati promjene makularne regije (središnje zadebljanje makule [CST], prosječan volumen makularnog područja [CV], prosječno zadebljanje makularnog područja [CAT]) u odnosu na referentne vrijednosti kod bolesnika sa dijabetesom tip 2.
- Definirati klasifikaciju dijabetičnog makularnog edema kod dijabetičnih bolesnika tip 2 temeljem optičke koherentne tomografije (OCT).

### **3. MATERIЈALI I METODE**

Retrospektivna studija provedena je u Klinici za očne bolesti Kliničkog bolničkog centra Split. Uključeno je 50 pacijenata u dobi od 42 do 85 godina. Svi pacijenti su imali tip 2 dijabetes. Kontrolnu skupinu čini 12 zdravih ispitanika u dobi od 23 do 77 godina. Svim pacijentima je OCT-om izmjereno središnje zadebljanje makule (CST), volumen makularnog područja (CV) i prosječno zadebljanje makularnog područja (CAT).

Kriteriji uključenja pacijenata u studiju bili su: 1. prisutnost klinički signifikantnog makularnog edema i potvrda OCT pretragom (uređaj: Cirrus HD-OCT 400, Zeiss); 2. tip 2 dijabetes melitus; 3. prozirni optički mediji (odsutnost katarakte, hemoragija i sl.). OCT skenovi loše kvalitete signala bili su isključeni iz studije.

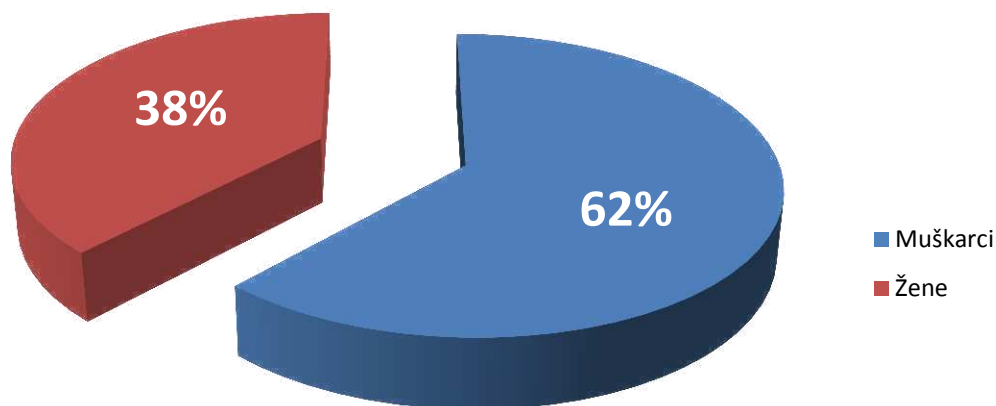
Osim CST, CV i CAT vrijednosti prikupljeni su i podaci o dobi, spolu te vrsti makularnog edema.

Za statističu obradu podataka korišten je program MedCalc version 11.6. Normalnost raspodjele podataka testirana je Kolmogorov-Smirnovljevim testom. Podatci su prikazani kao medijani ili minimalne i maksimalne vrijednosti. Za obradu kvalitativnih podataka korišten je  $\chi^2$  test, dok su Mann-Whitney test i Kruskal-Wallis test korišteni za obradu kvantitativnih podataka. Za razinu statističke značajnosti uzet  $p < 0,05$ .

Dobiveni podatci prikazani su tablično i grafički.

## **4. REZULTATI**

Istraživanjem su obuhvaćena 62 ispitanika. Pedeset ispitanika boluje od dijabetesa tip 2. Dvanaest ispitanika je zdravo i oni čine kontrolnu skupinu.



Slika 8. Raspodjela ispitanika prema spolu

Na slici 4. prikazana je raspodjela ispitanika prema spolu. Od ukupno 50 ispitanika sa dijabetičnim makularnim edemom ispitan je 31 muškarac (62%) i 19 žena (38%).

Tablica 3. Raspodjela ispitanika prema dobnoj skupini

Dobna skupina	N	%
40 - 49	1	2
50 - 59	9	18
60 - 69	21	42
70 - 79	14	28
80 - 89	5	10
<b>Ukupno</b>	<b>50</b>	<b>100</b>

Iz tablice 3. vidimo da su svi ispitanici imali iznad 40 godina. Najmlađi pacijent imao je 42 godine, a najstariji 85 godina. Vrh incidencije pacijenata sa dijabetičnim makularnim edemom je u dobnoj skupini od 60 do 69 godina. U toj skupini nalazi se 21 bolesnik što čini 42% od ukupnog broja pacijenata. Sljedeća najbrojnija dobna skupina je od 70 do 79 godina u kojoj imamo 14 pacijenata što je 28% od ukupnog broja. Prosječna dob pacijenata je 67.3 godine.

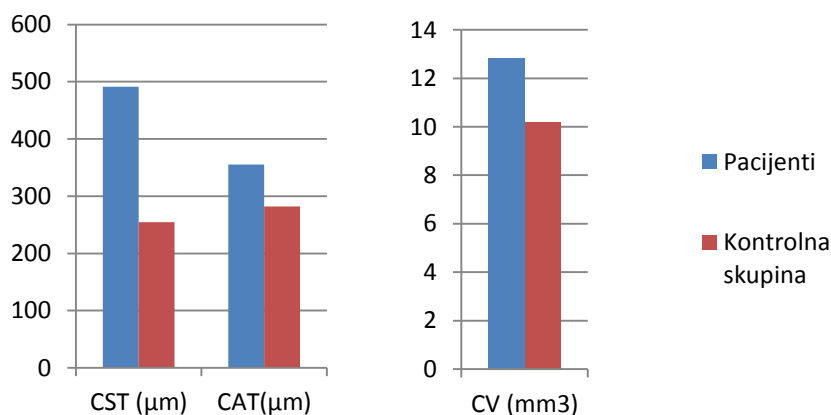
Tablica 4. Prikaz CST, CV i CAT vrijednosti u pacijenata

	<b>CST (<math>\mu\text{m}</math>)</b>	<b>CV (<math>\text{mm}^3</math>)</b>	<b>CAT (<math>\mu\text{m}</math>)</b>
<b>PROSJEČNO</b>	491.3	12.8	355.2
<b>MAX</b>	1495	32.6	906
<b>MIN</b>	240	9.2	255

Tablica 5. Prikaz CST, CV i CAT vrijednosti u kontrolnoj skupini

	<b>CST (<math>\mu\text{m}</math>)</b>	<b>CV (<math>\text{mm}^3</math>)</b>	<b>CAT (<math>\mu\text{m}</math>)</b>
<b>PROSJEČNO</b>	254.8	10.2	282
<b>MAX</b>	290	10.4	289
<b>MIN</b>	238	9.7	269

U tablici 4. i tablici 5. prikazane su vrijednosti za središnje zadebljanje makule (CST), prosječan volumen makularnog područja (CV) i prosječno zadebljanje makularnog područja (CAT). Na slici 5. iste vrijednosti su prikazane grafički.



Slika 9. Grafčki prikaz prosječnih vrijednosti CST, CAT i CV

Tablica 6. Usporedba CST, CV i CAT vrijednosti kod ispitivane skupine pacijenata i kontrolne skupine

	Ispitivana skupina (N=50)	Kontrolna skupina (N=12)	<i>P</i>
Dob u godinama	42-85	23-77	0,0002*
Muški spol	31 (62%)	4 (33,33%)	0,1404**
CST (µm)	442,50	251,50	<0,0001*
CV (mm <sup>3</sup> )	11,80	10,20	<0,0001*
CAT (µm)	328,50	283,00	<0,0001*

Kvantitativne vrijednosti su prikazane kao minimum i maksimum, tj. kao medijan

\*Mann-Whitney test za nezavisne uzorke

\*\* $\chi^2$  test

Osobe u ispitivanoj skupini su statistički značajno starije od osoba u kontrolnoj skupini ( $Z=3,788$ ;  $P=0,0002$ ).

Nije bilo statistički značajne razlike u spolu između dvije skupine ( $\chi^2=2,174$ ;  $P=0,1404$ ).

Medijan za CST vrijednost u ispitivanoj skupini iznosi 442,5, a u kontrolnoj skupini 251,5. CST vrijednost je statistički značajno veća u ispitivanoj nego u kontrolnoj skupini ( $Z=5,096$ ;  $P<0,0001$ ).



Medijan za CV vrijednost u ispitivanoj skupini iznosi 11,8, a u kontrolnoj skupini 10,2. CV vrijednost je statistički značajno veća u ispitivanoj nego u kontrolnoj skupini ( $Z=4,163$ ;  $P<0,0001$ ).

CAT vrijednost je statistički značajno veća u ispitivanoj nego u kontrolnoj skupini ( $Z=4,116$ ;  $P<0,0001$ ).

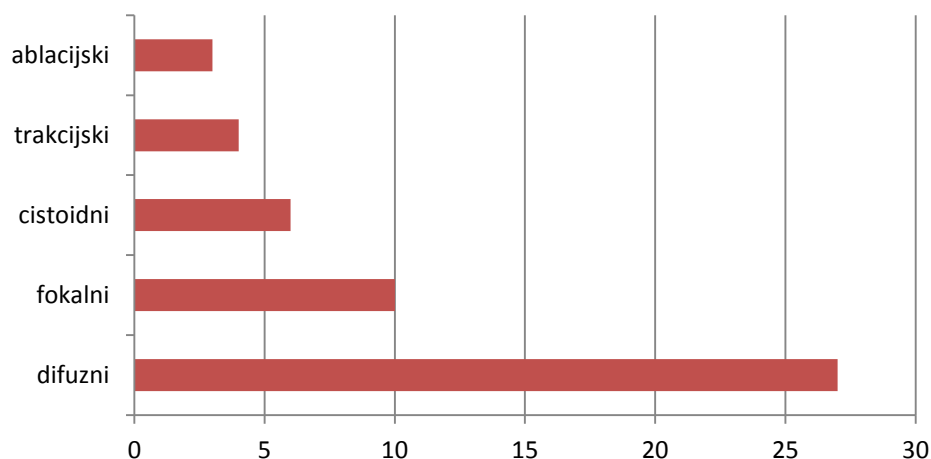
Tablica 7. Prikaz pojavnosti različitih vrsta edema

Vrsta edema					<i>P</i>
Difuzni N (%)	Fokalni N (%)	Trakcijski N (%)	Ablacijski N (%)	Cistoidni N (%)	<0,001*
27 (54%)	10 (20%)	4 (8%)	3 (6%)	6 (12%)	

\*  $\chi^2$  test

U ispitivanoj skupini statistički značajno je najveća pojavnost difuznog edema ( $\chi^2=40,400$ ;  $P<0,0001$ ).

Najčešći je difuzni dijabetični makularni edem koji je prisutan kod 27 pacijenata (54%). Slijedi fokalni edem kojeg ima 10 pacijenata (20%). Cistoidni edem je treći po učestalosti i njega ima 6 pacijenata (12%). Trakcijski se pojavljuje kod 4 pacijenta (8%), dok najrjeđi, ablacijski, imaju samo 3 pacijenta (6%).



Slika 10. Vrsta edema

Tablica 8. Prikaz CAT, CV i CST vrijednosti prema vrsti makularnog edema

Vrsta edema	CAT (µm)	<i>P</i>	CV (mm <sup>3</sup> )	<i>P</i>	CST (µm)	<i>P</i>
Difuzni	328	0,8638*	11,8	0,8357*	465	0,0059*
Fokalni	314		11,3		332	
Trakcijski	338		13		346	
Ablacijski	386		13,9		557	
Cistoidni	344		12,4		649	

Vrijednosti su prikazane kao medijani

\*Kruskal-Wallis test

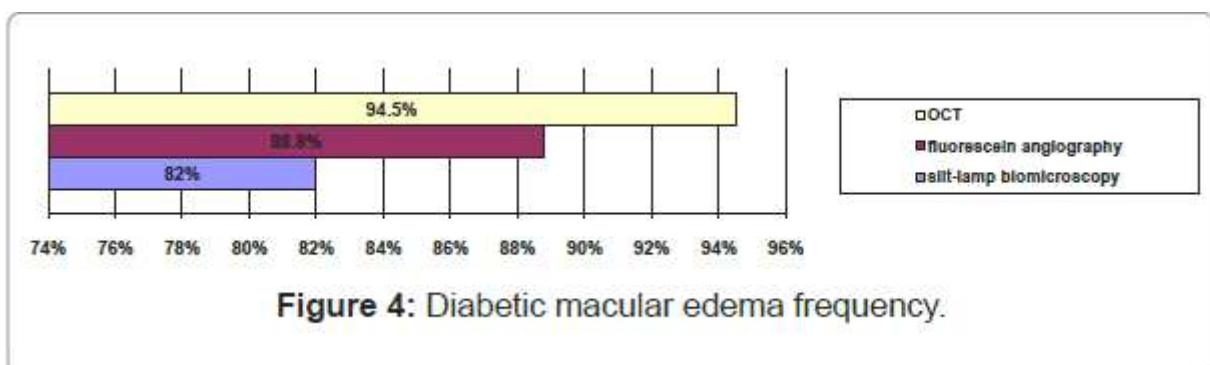
U tablici 8. Uspoređene su CST, CV i CAT vrijednosti s obzirom na vrstu edema. Nije bilo statistički značajne razlike u ispitivanoj skupini obzirom na vrstu edema i CAT te CV vrijednosti. Postoji statistički značajna razlika u CST vrijednostima obzirom na vrstu edema ( $P=0,0059$ ). Za post hoc analizu korišten je Mann-Whitney test kojim je utvrđeno:

- CST vrijednost je statistički značajno veća kod difuznog edema u odnosu na fokalni ( $Z=2,623$ ;  $P=0,0087$ ).
- CST vrijednost je statistički značajno veća kod cistoidnog edema u odnosu na fokalni edem ( $W=72,000$ ;  $P=0,0048$ ).
- CST vrijednost je statistički značajno veća kod cistoidnog edema u odnosu na difuzni ( $Z=1,914$ ;  $P=0,0557$ ).
- CST vrijednost je statistički značajno veća kod cistoidnog edema u odnosu na trakcijski ( $W=7,000$ ;  $P=0,0475$ ).

Treba naglasiti da su treća i četvrta točka na granici značajnosti.

## **5. RASPRAVA**

Dijabetični makularni edem je najčešći uzrok sljepoće u bolesnika s dijabetičnom retinopatijom i najčešći razlog oftalmoloških intervencija kod osoba s dijabetesom.<sup>16</sup> Zbog toga je mjerenje makularnog edema ključna stavka pri obradi bolesnika s dijabetičnom retinopatijom. OCT je brza, neinvazivna metoda koja omogućuje prikaz mrežnice visoke rezolucije. OCT omogućuje mjerenje debljine makule i volumena makularnog područja, te ukazuje na prisutnost vitreomakularne trakcije. Ne tako davno, prije pojave OCT-a, za mjerenje makularnog edema korištena je biomikroskopija. Ova metoda je prilično subjektivna i ovisi o vještini liječnika.<sup>17</sup> Fluoresceinska angiografija je treća metoda koju je moguće koristiti za određivanje makularnog edema. U usporedbi s OCT-om, fluoresceinska angiografija daje kvalitativni prikaz, prikazuje mjesta propuštanja i mikroaneurizme te daje procjenu ishemičnih područja. Za razliku od OCT-a, prikazuje šire područje mrežnice, ali glavni nedostatak joj je invazivnost pretrage te moguća alergijska reakcija na kontrastno sredstvo. Usporedbu navedenih metoda prikazala je studija provedena u Tunisu (Optical Coherence Tomography for Diabetic Macular Edema: Early Diagnosis, Classification and Quantitative Assessment). Maalej i suradnici istraživali su osjetljivost pojedinih metoda pri detekciji dijabetičnog makularnog edema. Rezultati su pokazali da OCT ima vrlo visoku osjetljivost za otkrivanje makularnog edema. Osjetljivost OCT-a bila je 94.5% što je za gotovo 6% preciznije od fluoresceinske angiografije. Uspoređujući OCT i biomikroskopiju, jasno je da OCT može detektirati makularno zadebljanje koje kliničkim pregledom procjepnom svjetiljkom nije moguće utvrditi.<sup>16</sup>



Slika 11. Usporedba pretraga za dijagnosticiranje dijabetičnog makularnog edema

Osim toga, OCT-om je moguće otkriti ranije znakove dijabetičnog makularnog edema i strukturne promjene mrežnice. Biomikroskopijom najčešće nije moguće rano otkriti promjene na mrežnici uzrokovane dijabetes melitusom. Rana detekcija dijabetične retinopatije

ili dijabetičnog makularnog edema značajno smanjuje rizik nastanka smanjene vidne oštine ili sljepoće.<sup>18</sup>

OCT omogućuje i morfološku analizu dijabetičnog makularnog edema. U navedenoj studiji dijabetični makularni edem prema morfologiji podijeljen je na: difuzni, fokalni, cistoidni, trakcijski i seroznu makularnu ablaciju. Ista podijela korištena je i u ovom istraživanju. Najčešći tip dijabetičnog makularnog edema bio je difuzni. Pronađen je u 27 od 50 bolesnika (54%). Ti podatci se slažu sa istraživanjem iz 2006. godine kojeg su proveli Kim i suradnici, a u kojem je difuzni tip edema također bio najčešći.<sup>19</sup>

Podatci prikupljeni u ovom istraživanju uključuju vrijednosti za: središnje zadebljanje makule (CST), prosječan volumen makularnog područja (CV), prosječno zadebljanje makularnog područja (CAT). Te vrijednosti dobivene su pretraživanjem OCT uređaja (Cirrus HD-OCT 400, Zeiss) i odabirom najboljih snimaka. CST predstavlja debljinu makule, a CV označava volumen makularnog edema i mjeri se u  $\text{mm}^3$ .

Prosječna CST vrijednost u zdravih ispitanika iznosi  $254.8 \mu\text{m}$ . Ta vrijednost se podudara sa podacima pronađenim u literaturi.<sup>12</sup>

Analizirajući dobivene rezultate možemo zaključiti da je središnje zadebljanje makule (CST) 1.9 puta veće kod dijabetičnih pacijenata u odnosu na zdrave ispitanike. Ovi rezultati odgovaraju podacima dobivenim iz literature. Naime, Goebel i suradnici proveli su istraživanje kojim su dokazali da je središnje zadebljanje makule dva puta veće kod dijabetičnih pacijenata u odnosu na zdrave ispitanike.<sup>20</sup>

Hannouche i suradnici su također proveli studiju u kojoj su mjerili vrijednosti središnjeg zadebljanja makule (CST) i prosječnog volumena makularnog područja (CV) kod ljudi sa dijabetesom. Prosječna vrijednost za središnje zadebljanje makule (CST) iznosila je  $407.60 \pm 113.05 \mu\text{m}$  za pacijente i  $252.00 \pm 12.46 \mu\text{m}$  za kontrolnu skupinu što se u potpunosti slaže sa rezultatima dobivenim u ovom istraživanju. Prosječan volumen makularnog područja (CV) u skupini bolesnika iznosio je  $12.96 \pm 3.09 \text{mm}^3$ . Ti podatci se također slažu sa rezultatima ovog rada u kojem prosječan volumen makularnog područja kod pacijenata iznosi  $12.8 \text{mm}^3$ .

Nadalje, Hannouche i suradnici analizirali su vrijednosti središnjeg zadebljanja makule kod različitih morfoloških tipova edema. Dobili su da je prosječna CST vrijednost kod difuznog edema 356.1  $\mu\text{m}$ , a kod cistoidnog 426.7  $\mu\text{m}$ . Medijan za središnje zadebljanje makule kod difuznog makularnog edema u ovom istaživanju iznosi 465, a kod cistidnog 649.

## **6. ZAKLJUČAK**

Optička koherentna tomografija (OCT) je uz fluoresceinsku angiografiju „zlatni standard“ za dijagnostiku dijabetičnog makularnog edema. Ona omogućuje rano prepoznavanje dijabetičnog makularnog edema što često zna biti ključno u prevenciji gubitka vidne oštine. U usporedbi s biomikroskopijom i fluoresceinskom angiografijom, ova metoda daje puno objektivniji prikaz bolesti. OCT je kvantitativna metoda u odnosu na ostale pretrage koje su kvalitativne. Neinvazivna je pretraga koja se može ponavljati te je najvažnija metoda u praćenju učinka terapije. Fluoresceinska angiografija prikazuje mjesta propuštanja i mikroaneurizme te daje procjenu ishemičnih područja, ali je invazivna metoda što joj je ujedno i glavni nedostatak. Za razliku od OCT-a, prikazuje šire područje mrežnice. Najvažniji kvantitativni podatak koji možemo dobiti pomoću OCT-a je središnje zadebljanje makule (CST) koji nam govori koliko makula zadebljala pod utjecajem hiperglikemije.

U ovom istraživanju zaključili smo da je središnje zadebljanje makule (CST) 1.9 puta veće kod bolesnika s dijabetesom u odnosu na zdrave ispitanike. Ti podatci se slažu sa podacima pronađenim u literaturi. Najčešći tip dijabetičnog makularnog edema je difuzni.



## **7. LITERATURA**

1. Aganović I, Metelko Ž. Šećerna bolest. U: Vrhovac B, Jakšić B, Reiner Ž, Vucelić B. Interna medicina. Četvrto izdanje. Zagreb: Naklada Ljevak; 2008.str.1244-61.
2. Bućan K. Odnos između dijabetičke retinopatije, mikroalbuminurije i asimptomatske disfunkcije lijeve srčane klijetke u bolesnika sa šećernom bolešću tip 1. Disertacija. Zagreb: Medicinski fakultet u Zagrebu; 2008.
3. Zakarija-Grković I, Tomičić M. Bolesnik s dijabetesom. U: Rumboldt M, Petric D. Obiteljska medicina odabrana poglavlja. Split: Redak; 2011.str.262.
4. Stehouwer CDA, Lambert J, Donker AJM, van Hinsbergh VWM. Endothelial dysfunction and pathogenesis of diabetic angiopathy [Internet]. Oxford University Press, Cardiovascular Research. 1997. [citirano 2015. 12. lipnja]. Dostupno na: <http://cardiovascres.oxfordjournals.org/content/34/1/55>
5. Čeperković Z, Pejčić A. Endotelna disfunkcija i ateroskleroza [Internet]. Timočki medicinski glasnik. 2007. [citirano 2015. 14. lipnja]. Dostupno na: <http://www.tmg.org.rs/v320403.htm>
6. Ivanišević M. Mrežnica (retina) U: Ivanišević M, Bojić L, Karaman K, Bućan K, Galetović D, Utrobičić DK, i sur. Oftalmologija. Split: Redak; 2015.str.166.
7. Šikić J. Mrežnica. U: Šikić J. Oftalmologija, Zagreb: Narodne novine; 2003.str.126.
8. Lang GE. Laser Treatment of Diabetic Retinopathy. Dev Ophthalmol. 2007;39:48-68.
9. Ding J, Wong TY. Current epidemiology of diabetic retinopathy and diabetic macular edema. Curr Diab Rep. 2012;12:346-54.
10. Klein R, Klein BE, Moss SE. The Wisconsin epidemiologic study of diabetic retinopathy IV. Diabetic macular edema. Ophthalmology. 1984; 91:1464-74.
11. Williams R, Airey M, Baxter H. Epidemiology of diabetic retinopathy and macular oedema: a systematic review. Eye. 2004;18:963-83.
12. Lang GE. Optical coherence tomography findings in diabetic retinopathy. Dev Ophthalmol. 2007;39:31-47.
13. Bresnick GH. Diabetic macular edema: a review. Ophthalmology. 1986; 93:989-92.

14. Bhagat N, Gregorian RA, Tutela A, Zarbin MA. Diabetic macular edema: pathogenesis and treatment. *Surv Ophthalmol.* 2009; 54:1-32.
15. Yang CS, Cheng CY, Lee FL, i sur. Quantitative assesment of retinal thickness in diabetic patients with and without clinically significant macular edema using optical coherence tomography. *Acta Ophthalmol Scand.* 2001;79:266-70.
16. Maalej A, Cheima W, Asma K, Riadh R, Salem G. Optical Coherence Tomography for Diabetic Macular Edema: Early Diagnosis, Classification and Quantitative Assessment [Internet] *J Clinic Experiment Ophthalmol.* 2012. [citirano 2015. 7. srpnja]. Dostupno na: <http://www.omicsonline.org/diabetic-macular-edema-early-diagnosis-classification-and-quantitative-assessment-2155-9570.S2-004.pdf>
17. Chalam KV, Bressler SB, Edwards AR, Berger BB, Bressler NM, Glassman AR, i sur. Retinal Thickness in People with Diabetes and Minimal or No Diabetic Retinopathy: Heidelberg Spectralis Optical Coherence Tomography [Internet]. For the Diabetic Retinopathy Clinical Research Network. 2012. [citirano 2015. 7. srpnja]. Dostupno na: <http://iovs.arvojournals.org/solr/searchResults.aspx?author=+for+the+Diabetic+Retinopathy+Clinical+Research+Network+>
18. Hannouche RZ, Pereira Ávila M. Detection of diabetic foveal edema with biomicroscopy, fluorescein angiography and optical coherence tomography [Internet]. *Arq Bras Oftalmol.* 2008. [citirano 2015. 7. srpnja]. Dostupno na: <http://www.scielo.br/pdf/abo/v71n5/30.pdf>
19. Kim BY, Smith SD, Kaiser PK. Optical coherence tomographic patterns of diabetic macular edema. *Am J Ophtalmol.* 2006; 142: 405-12.
20. Goebel W, Kretzchmar-Gross T. Retinal thickness in diabetic retinopathy. A study using optical cohherence tomography (OCT). *Retina.* 2002;22:759-67.

## **8. SAŽETAK**

**CILJ ISTRAŽIVANJA:** prikazati promjene makularne regije (središnje zadebljanje makule [CST], prosječan volumen makularnog područja [CV], prosječno zadebljanje makularnog područja [CAT]) u odnosu na referentne vrijednosti kod bolesnika sa dijabetesom tip 2. Definirati klasifikaciju dijabetičnog makularnog edema kod dijabetičnih bolesnika tip 2.

**MATERIJALI I METODE:** izvršeno je retrospektivno istraživanje u Klinici za očne bolesti Kliničkog bolničkog centra Split. Uključeno je 50 pacijenata kojima je OCT pretragom dijagnosticiran dijabetični makularni edem, izmjereno središnje zadebljanje makule, volumen makularnog područja i prosječno zadebljanje makularnog područja.

**REZULTATI:** prosječno izmjereno središnje zadebljanje makule iznosi 491,3  $\mu\text{m}$ , prosječan volumen makularnog područja 12,8  $\text{mm}^3$ , a prosječno zadebljanje makularnog područja 355,2  $\mu\text{m}$ . Difuzni dijabetični makularni edem je najčešća vrsta edema i bio je zastupljen u 54% pacijenata. Slijede fokalni edem sa 20%, cistoidni sa 12%, trakcijski sa 8% i ablacijski sa 6% zastupljenosti.

**ZAKLJUČAK:** OCT je „zlatni standard“ za dijagnostiku i praćenje terapije DME. To je važna dijagnostička metoda visoke rezolucije za pregled anatomskih struktura makularnog područja i vitreoretinalne površine.

## **9. SUMMARY**

## **THESIS TITLE: OCT role in diagnostics of diabetic macular edema**

**RESEARCH OBJECTIVE:** The aim of this study is to show changes of macular region (average central subfield thickness, average cube volume, cube average thickness) in patients with diabetes mellitus type 2 and compare them with healthy individuals.

**MATERIAL AND METHODS:** A retrospective study was carried out in the Eye Clinic University Hospital Split. It included 50 patients who were diagnosed to have diabetic macular edema assessed by OCT, with measurement of central subfield thickness, cube volume i cube average thickness.

**RESULTS:** average central subfield thickness was 491,3  $\mu\text{m}$ , average cube volume was 12,8  $\text{mm}^3$  and cube average thickness was 355,2  $\mu\text{m}$ . The most common is diffuse diabetic macular edema, present in 27 patients (54%), followed by the focal 10 patients (20%), cystoid in 6 patients (12%), associated with macular traction 4 patients (8%) and the least common morphological form serous macular ablation in 3 patients (6%).

**CONCLUSION:** OCT is a „gold standard“ for diagnosis and monitoring the effectiveness of therapy of diabetic macular edema. It is important diagnostic method for high resolution imaging of anatomical structures of macula and vitreoretinal surface.

## **10. ŽIVOTOPIS**



## **DEAN SARAJČEV**

### **Datum i mjesto rođenja:**

- 22. Listopada 1990. godine u Splitu

### **Državljanstvo:**

- hrvatsko

### **Adresa stanovanja:**

- Žnjanska 12, 21 000 Split  
e mail: deansarajcev@gmail.com

### **Obrazovanje:**

- 1997. – 2005. Osnovna škola kneza Mislava Kaštel Sućurac
- 2005. – 2009. Prirodoslovna tehnička škola – Split
- 2009. – 2015. Medicinski fakultet Sveučilišta u Splitu – doktor medicine

### **Strani jezici:**

- engleski jezik

### **Ostale aktivnosti:**

- 2013. – 2015. Član studentske udruge CroMSIC