

Incidencija kirurški zbrinutih bolesnika oboljelih od primarnog hiperparatireoidizma u Klinici za bolesti uha, nosa i grla s kirurgijom glave i vrata Kliničkog bolničkog centra Split u petogodišnj ...

Pancirov, Matea

Master's thesis / Diplomski rad

2018

Degree Grantor / Ustanova koja je dodijelila akademski / stručni stupanj: **University of Split, School of Medicine / Sveučilište u Splitu, Medicinski fakultet**

Permanent link / Trajna poveznica: <https://urn.nsk.hr/urn:nbn:hr:171:690256>

Rights / Prava: [In copyright](#)/[Zaštićeno autorskim pravom.](#)

Download date / Datum preuzimanja: **2024-11-28**



Repository / Repozitorij:

[MEFST Repository](#)



**SVEUČILIŠTE U SPLITU
MEDICINSKI FAKULTET**

Matea Pancirov

**INCIDENCIJA KIRURŠKI ZBRINUTIH BOLESNIKA OBOLJELIH OD
PRIMARNOG HIPERPARATIREOIDIZMA U KLINICI ZA BOLESTI UHA, NOSA I
GRLA S KIRURGIJOM GLAVE I VRATA KLINIČKOG BOLNIČKOG CENTRA
SPLIT U PETOGODIŠNJEM RAZDOBLJU (OD 2013. DO 2017. GODINE)**

Diplomski rad

Akademski godina:

2017./2018.

Mentor:

Doc. prim. dr. sc. Zaviša Čolović

Split, srpanj 2018.

**SVEUČILIŠTE U SPLITU
MEDICINSKI FAKULTET**

Matea Pancirov

**INCIDENCIJA KIRURŠKI ZBRINUTIH BOLESNIKA OBOLJELIH OD
PRIMARNOG HIPERPARATIREOIDIZMA U KLINICI ZA BOLESTI UHA, NOSA I
GRLA S KIRURGIJOM GLAVE I VRATA KLINIČKOG BOLNIČKOG CENTRA
SPLIT U PETOGODIŠNJEM RAZDOBLJU (OD 2013. DO 2017. GODINE)**

Diplomski rad

Akadska godina:

2017./2018.

Mentor:

Doc. prim. dr. sc. Zaviša Čolović

Split, srpanj 2018.

SADRŽAJ

1. UVOD	1
1.1. Paratireoidne žlijezde	2
1.1.1. Anatomija.....	2
1.1.2. Histologija.....	2
1.1.3. Embriologija	2
1.1.4. Funkcija.....	3
1.2. Primarni hiperparatireoidizam.....	5
1.2.1. Epidemiologija	5
1.2.2. Etiologija.....	6
1.2.3. Patofiziologija	6
1.2.4. Klinička slika	7
1.2.5. Diferencijalna dijagnoza	8
1.2.6. Dijagnoza	9
1.2.6.1. Laboratorijska obrada	9
1.2.6.2. Radiološke pretrage kostiju	10
1.2.6.3. Ultrazvuk i citološka punkcija.....	10
1.2.6.4. Scintigrafija	11
1.2.6.5. Kompjutorizirana tomografija i magnetska rezonancija	12
1.2.6.6. Invazivne pretrage	12
1.2.7. Liječenje.....	13
1.2.7.1. Kirurško liječenje	13
1.2.7.1.1. Postoperativni tijek	15
1.2.7.2. Medikamentno liječenje	16
2. CILJ ISTRAŽIVANJA	17
3. MATERIJAL I METODE	19
3.1. Ispitanici	20
3.2. Organizacija istraživanja	20
3.3. Metode prikupljanja i obrade podataka	20
4. REZULTATI	21
5. RASPRAVA	26
7. POPIS CITIRANE LITERATURE	32
8. SAŽETAK	36
9. SUMMARY	38

10. ŽIVOTOPIS	40
----------------------------	-----------

Zahvaljujem se svom mentoru doc. prim. dr. sc. Zaviši Čoloviću na pristupačnosti, strpljenju i stručnim savjetima pri izradi ovog diplomskog rada.

Od srca se zahvaljujem i svojoj obitelji na podršci i razumijevanju tijekom svih godina studiranja, a naročito zadnjih nekoliko mjeseci kad sam ih najviše trebala.

1. UVOD

1.1. Paratireoidne žlijezde

1.1.1. Anatomija

Paratireoidne žlijezde su sitne, plosnate žlijezde ovalnog ili okruglog oblika i glatke površine (1). Boja im je svijetlo smeđa ili tamnija, varira s obzirom na stupanj vaskularizacije i udio masti u žlijezdi. Duljine su 3-8 mm, a težine u prosjeku 20 do 40 mg (2).

Obično postoje četiri: dvije gornje, *glandulae parathyroideae superiores*, i dvije donje, *glandulae parathyroideae inferiores*. Manje od četiri paratireoidne žlijezde ima oko 3% ljudi, dok ih otprilike 13% ima više od četiri, odnosno, prisutne su i dodatne paratireoidne žlijezde, *glandulae parathyroideae accessoriae*, najčešće u timusu (2). Gornje paratireoidne žlijezde smještene su straga u odnosu na tiroidnu arteriju i povratni živac, a donje su smještene sprijeda u odnosu na dotične tvorbe (1).

Krvna opskrba paratireoidnih žlijezda potječe većinom od donje, ali i od gornje tiroidne arterije. Paratireoidne vene odvođe krv u tiroidni pleksus štitne žlijezde i dušnika. Limfna drenaža paratireoidnih žlijezda skupa s limfnom drenažom štitne žlijezde otječe u duboke vratne i paratrahealne limfne čvorove. Inervacija paratireoidnih žlijezda dolazi od tiroidnih grana gornjeg, srednjeg i donjeg cervikalnog ganglija simpatičkog lanca (3).

1.1.2. Histologija

Svaka paratireoidna žlijezda obavijena je čahuricom od vezivnog tkiva koja u žlijezdu šalje pregrade. One prelaze u mrežu retikulinskih vlakana koja obavija izduljene nakupine žljezdanih stanica. Parenhim paratireoidnih žlijezda sastoji se od dviju vrsta stanica: glavnih i oksifilnih. Glavne stanice čine 75% žlijezde, male su, višekutne i sadržavaju mikroskopski vidljiva, nepravilna sekretorna zrnca s paratireoidnim hormonom (PTH). Oksifilne stanice su također višekutne, ali veće od glavnih stanica, ispunjene su mitohondrijima, a funkcija im je nepoznata. Odmicanjem dobi žljezdane se stanice postupno zamjenjuju masnim pa one mogu činiti i više od 50% volumena žlijezde u starijih osoba (4).

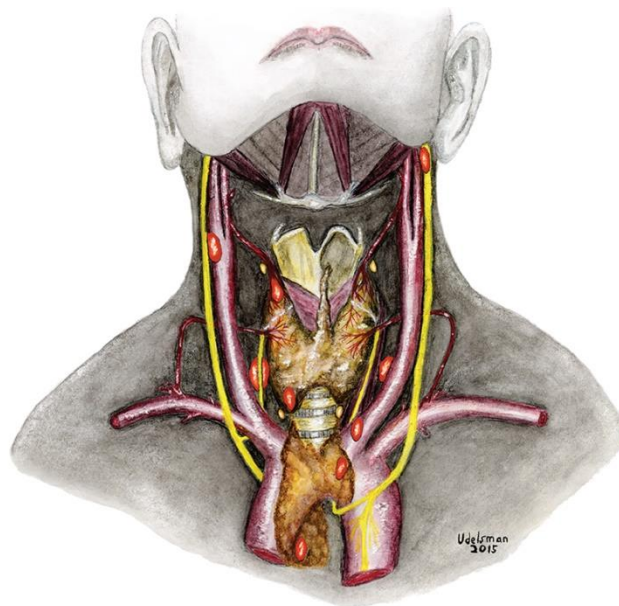
1.1.3. Embriologija

Ždrijelna cijev embrija izbočuje se u pet pari ždrijelnih vreća od čijeg endodermalnog epitela nastaju brojni važni organi. U petom tjednu od epitela dorzalnog proširenja treće ždrijelne vreće razvijaju se donje paratireoidne žlijezde. Od ventralnog proširenja nastaje timus koji se potom pomiče prema dolje i medijalno, povlačeći za sobom i donje paratireoidne žlijezde (5). One se u dvije trećine slučajeva zadrže na stražnjoj plohi donjeg pola štitne

žlijezde, ali njihova je rasprostranjenost široka i u preostalim slučajevima se mogu naći bilo gdje od kuta mandibule do donjeg medijastinuma (Slika 1) (2).

Epitel dorzalnog proširenja četvrte ždrijelne vreće čini gornje paratireoidne žlijezde tako što se odvoji od stijenke ždrijela i prilagne uz dorzalnu plohu štitne žlijezde koja se pomiče prema dolje (5). Gornje paratireoidne žlijezde se stoga najčešće pronalaze ili iza gornjeg pola štitne žlijezde ili u krikotiroidnom spoju, a rijetko retrofaringealno ili retroezofagealno. One su rijetko ektopične (6).

Ponekad začetak paratireoidne žlijezde u ždrijelnoj vreći zaostane između lateralnog i medijalnog dijela štitne žlijezde prije embriološke fuzije i tako nastaje paratireoidna žlijezda intratiroidne lokacije. Moguća je i intrakapsularna lokacija paratireoidnih žlijezda kada su one pod kapsulom štitne žlijezde. Varijacije u smještaju paratireoidnih žlijezda otežavaju određivanje njihova podrijetla (6).



Slika 1. Eutopične i ektopične lokacije paratireoidnih žlijezda

(preuzeto s <https://jamanetwork.com/journals/jamasurgery/fullarticle/2542667>)

1.1.4. Funkcija

Glavne stanice paratireoidnih žlijezda sintetiziraju PTH, jednolančani peptid građen od 84 aminokiseline, primarni regulator izvanstaničnog kalcija koji održava njegovu koncentraciju u vrlo uskom rasponu. Ova funkcija PTH je važna jer je kalcij izuzetno važan za brojne funkcije u organizmu (lučenje hormona, mišićna kontrakcija, grušanje krvi, dioba stanica). PTH djeluje izravno na kost, gdje potiče oslobađanje kalcija, na bubrege, gdje

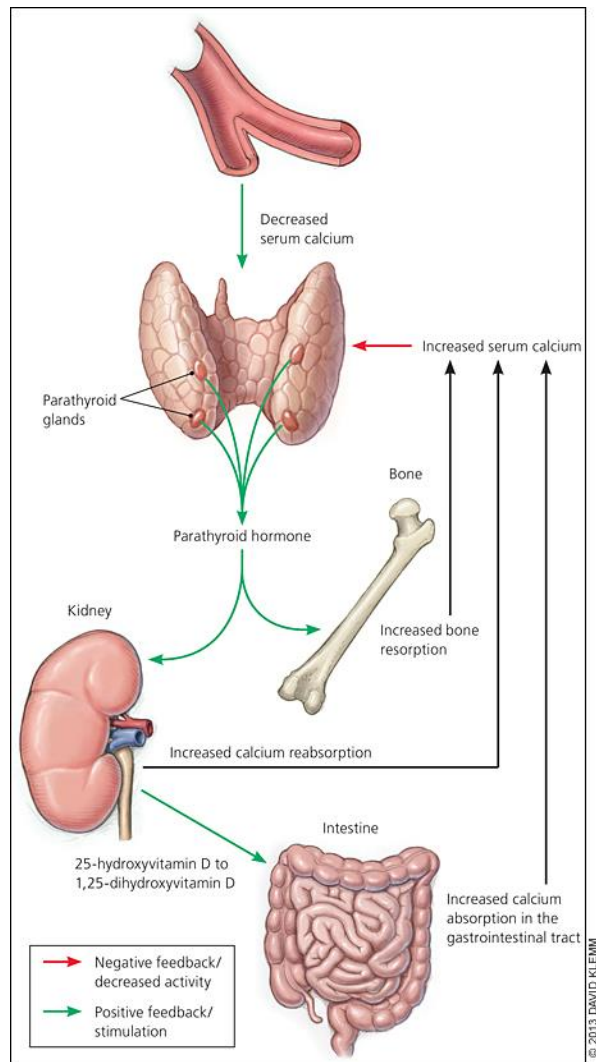
pojačava reapsorpciju kalcija u distalnim tubulima, i na proksimalne bubrežne tubule, gdje aktivira 1-alfa-hidroksilazu i potiče sintezu 1,25-dihidroksi vitamina D, kalcitriola, koji pojačava gastrointestinalnu apsorpciju kalcija (7).

Serumske razine PTH regulirane su negativnom povratnom spregom. Izvanstanični kalcij i vitamin D preko svojih receptora u paratireoidnim žlijezdama smanjuju otpuštanje i stvaranje PTH, a bilo kakva tendencija prema hipokalcemiji potiče pojačano otpuštanje PTH (Slika 2) (7). Vitamin D ujedno inhibira hiperplaziju stanica paratireoidnih žlijezda. Odnos ionske koncentracije kalcija i PTH nije linearan već prikazan grafički ima oblik sigmoidalne krivulje s maksimalnom i minimalnom koncentracijom PTH kad je razina kalcija niska, odnosno visoka (8). Kada je razina kalcija 1,9 do 2,0 mmol/L, razina PTH postaje maksimalna, oko pet puta veća od bazalne (7).

Izrazit deficit magnezija onemogućuje sekreciju PTH. Na sintezu i sekreciju PTH utječu i litij, aluminij, katekolamini, estrogen i glukagon. Također, PTH smanjuje reapsorpciju fosfata u proksimalnim tubulima bubrega, potiče njegovo otpuštanje iz kosti, a neizravno, preko vitamina D, povećava njegovu apsorpciju iz crijeva. Ukupno gledajući, razina fosfata djelovanjem PTH pada (8).

Neposredna kontrola serumskog kalcija posljedica je učinka PTH na kost, donekle i na bubrege, a za dugotrajnu ravnotežu kalcija odgovoran je vitamin D. Povećana sekrecija PTH preko osteoblasta djeluje na osteoklaste i povećava resorpciju, a male intermitentne doze PTH djeluju anabolički na kost. PTH se vrlo brzo razgrađuje u jetri i bubrezima. Djelovanje isto ili slično PTH ima parathormonu sličan peptid (PTHrP) kojeg luče neki tumori i najvažniji je uzrok hiperkalcemije u malignim bolestima (8).

Poremećaji funkcije paratireoidnih žlijezda mogu biti povezani s pojačanim ili smanjenim lučenjem PTH. U poremećaje s povećanim lučenjem ubrajaju se primarni, sekundarni i tercijarni hiperparatireoidizam te ektopično lučenje PTH, a u poremećaje sa smanjenim lučenjem primarni i sekundarni hipoparatireoidizam. Pseudohipoparatireoidizam označuje smanjenu osjetljivost ciljnih tkiva na PTH (9).



Slika 2. Kontrola izvanstaničnog kalcija paratireoidnim hormonom
(preuzeto s <https://www.aafp.org/afp/2013/0815/p249.html>)

1.2. Primarni hiperparatireoidizam

Primarni hiperparatireoidizam generalizirani je poremećaj metabolizma kalcija, fosfora i pregradnje koštanog tkiva uvjetovan prekomjernim stvaranjem paratireoidnog hormona u jednoj ili više paratireoidnih žlijezda. Najčešći je uzrok hiperkalcemije (10).

1.2.1. Epidemiologija

Primarni hiperparatireoidizam jedna je od najčešćih endokrinoloških bolesti. Incidencija u općoj populaciji iznosi oko 28 slučajeva na 100.000 ljudi, a prevalencija je između 0,1 i 1%. Od 1970. godine drastično je porasla incidencija ove bolesti zbog uvođenja rutinskog mjerenja razine serumskog kalcija i posljedičnog otkrivanja sve većeg broja asimptomatskih bolesnika. Bolest se pojavljuje u svakoj životnoj dobi, ali najčešća je u osoba između 50 i 60 godina starosti. Čak 2% populacije starije od 55 godina boluje od primarnog

hiperparatireoidizma. U djece se pojavljuje rijetko i to uglavnom u sklopu nasljednih sindroma. Žene oboljevaju dva do tri puta češće od muškaraca (11).

1.2.2. Etiologija

Najčešći uzrok primarnog hiperparatireoidizma je benigni, solitarni adenom (80-85%). Ostali uzroci su dvostruki adenom (<4%), hiperplazija paratireoidnih žlijezda (10-15%), a vrlo rijetko (<1%) i karcinom paratireoidnih žlijezda. Nasljedno je približno 5% slučajeva (11).

Adenomi su najčešće smješteni u donjim paratireoidnim žlijezdama, a 6 do 10% ih je ektopično i nalaze se u štitnoj žlijezdi, gornjem medijastinumu i timusu, iza ili u submukozi jednjaka., u farinksu, perikardu i lateralnoj strani vrata. Teže od 0,2 do nekoliko grama, iznimno i više od 25 g, veličine su 10 do 30 mm, građeni su uglavnom od glavnih stanica, a izvana su okruženi normalnim paratireoidnim tkivom. Preostale žlijezde su normalne građe (8, 10).

Multipli adenomi i hiperplazija paratireoidnih žlijezda javljaju se sporadično ili familijarno. Nasljedni oblici pojavljuju se u sklopu entiteta kao što su multipla endokrina neoplazija tip 1 i tip 2, *hyperparathyroidism-jaw tumor syndrome* i izolirani familijarni hiperparatireoidizam (12). Klinički nema razlike između solitarnih adenoma i multiglandularne bolesti, a katkad ih je i pri kirurškom zahvatu i histološkoj analizi teško razlikovati (10).

Paratireoidni karcinom obično nije jako invazivan i prognoza mu je relativno povoljna, osim u slučaju ranog širenja i metastaziranja (8, 10). Poseban entitet je atipični adenom koji se po razini serumskog kalcija i po molekularnom fenotipu nalazi između adenoma i karcinoma paratireoidne žlijezde. Histološki ima sličnosti s karcinomom, ali mu nedostaje invazivni rast. Klinički, a nekad ni pri operaciji, ne mogu se razlikovati. Atipični adenom ima nepredvidiv klinički tijek (13).

Rizičnim faktorima za nastanak hiperfunkcionalnog paratireoidnog tkiva smatraju se dugo korištenje litija u terapiji, prethodno zračenje područja vrata izvana ili radioaktivnim jodom pri ablaciji štitne žlijezde (11).

1.2.3. Patofiziologija

Nepoznato je zašto u primarnom hiperparatireoidizmu glavna stanica paratireoidne žlijezde gubi normalnu osjetljivost na razinu izvanstaničnog kalcija, a time i povratnu

kontrolu lučenja PTH. Moguće je da je uzrok smanjen broj receptora za kalcij na glavnim stanicama i povećan sveukupni broj stanica, utjecaj određenih tvari (katekolamini, probavni hormoni) na pojačanu funkciju žlijezde ili genetička greška lučenja PTH. Povećana aktivnost protoonkogeni (RET, PRAD-1) i gubitak funkcije tumorsupresorskih gena (menin, gen Rb) čine molekularnu patogenezu adenoma paratireoidne žlijezde (10).

1.2.4. Klinička slika

Danas se primarni hiperparatireoidizam, u razvijenim zemljama, najčešće (>50%) otkriva u asimptomatskom obliku zahvaljujući rutinskoj laboratorijskoj obradi pri kojoj se uočava umjerena ili intermitentna hiperkalcemija. Ponekad se javljaju i nespecifični simptomi (umor, malaksalost, anoreksija, blaga depresija). Klinički tijek neliječenog asimptomatskog oblika bolesti je nepredvidiv, odnosno temeljem biokemijskih parametara ne može se predvidjeti nastanak komplikacija. Samo osjetljivim tehnikama kao što je denzitometrija i biljezima koštane pregradnje mogu se ustanoviti koštane promjene nevidljive standardnim rendgenogramom. U 30 do 40% slučajeva bolest se otkrije u blagom obliku. Karakteristična klinička slika primarnog hiperparatireoidizma nastaje uslijed djelovanja prekomjernog lučenja PTH na kosti, bubrege i crijeva (8,10).

Osteitis fibrosa cystica koštana je manifestacija hiperparatireoidizma i uočava se standardnim rendgenogramom kao generalizirana demineralizacija i superiostalna resorpcija s gubitkom korteksa, multiplim koštanim cistama ispunjenim tekućinom i smeđim tumorima ili osteoklastomima. Sve to može dovesti do patoloških prijeloma, koštanih bolova i raznih deformacija kostura (14).

Klasični znakovi bubrežne bolesti u sklopu hiperparatireoidizma su recidivna nefrolitijaza, nefrokalcinoza i oštećenje bubrežne funkcije do bubrežnog zatajenja. Nefrolitijaza se javlja u 15 do 20% oboljelih, može se pojaviti i pri visoko normalnoj razini serumskog kalcija, a uglavnom je prati hiperkalciurija. Nefrokalcinoza nastaje zbog odlaganja kalcij-fosfatnih kompleksa u parenhim bubrega i u trećini slučajeva udružena je s nefrolitijazom. Neki od simptoma su tupi lumbalni bol, nefrokolike, hematurija, simptomi uroinfekcije (8). Uslijed zatajenja bubrežne funkcije visoke vrijednosti kalcija i fosfata uvjetuju nastanak ektopičnih kalcifikacija u nizu organa, ali i izraženijeg snižavanja mineralne gustoće kosti (BMD) zbog porasta razine PTH (15).

Najčešći oblik simptomatske bolesti je hiperkalcemični sindrom sa znakovima poremećaja živčanog sustava. Poremećaji niza drugih organa također karakteriziraju ovaj

sindrom i prikazani su u Tablici 1 (8). Primarni hiperparatireoidizam rijetko uzrokuje sekundarnu arterijsku hipertenziju još neobjašnjenim mehanizmom. Vjerojatno se osim izravnog učinka hiperkalcemije na kontrakciju mišićnih vlakana arterijske stijenke radi i o povećanom tonusu simpatikusa i aktivaciji sustava renin-angiotenzin-aldosteron čemu doprinosi PTH (16).

Ponekad, uslijed interkurentnih bolesti, infekcije, traume ili operacije, razvije se progresivna i teška hiperkalcemija (>4 mmol/L) praćena isprve povraćanjem i poliurijom, zatim teškom dehidracijom uz hiperpireksiju, srčanu aritmiju, zatajenje bubrega, somnolenciju i komu što se naziva paratireoidna kriza (8, 10).

Tablica 1. Simptomi i znakovi hiperkalcemičnog sindroma

Organski sustav	Simptomi i znakovi
Gastrointestinalni	Gubitak apetita, mučnina, povraćanje, mršavljenje, abdominalna bol, peptički ulkus, akutni ili kronični pankreatitis, kolelitijaza
Kardiovaskularni	Skraćenje QT intervala, bradikardija, osjetljivost na digitalis, arterijska hipertenzija
Neuromuskularni	Smetenost, glavobolja, konvulzije, mišićna slabost, malaksalost, miopatija, pospanost, apatija, dekoncentracija, depresija, anksioznost
Ostalo	Giht, pseudogiht, anemija, kalcifikacije mekog tkiva

1.2.5. Diferencijalna dijagnoza

U diferencijalnoj dijagnozi primarnog hiperparatireoidizma su druga stanja koja uzrokuju hiperkalcemiju, a nabrojana su u Tablici 2. Tercijarni hiperparatireoidizam od primarnog razlikuje saznanje o prethodećoj dugotrajnoj hipokalcemiji. Kod maligne bolesti razina PTH je snižena, osim u slučaju istovremenog primarnog hiperparatireoidizma ili ektopičnog lučenja PTH, a kod familijarne hipokalciurične hiperkalcemije hipokalciurija, odnosno omjer kalcija prema klirensu kreatinina manji od 0,01, omogućava razlikovanje od primarnog hiperparatireoidizma (8,10).

Tablica 2. Diferencijalna dijagnoza primarnog hiperparatireoidizma

Tercijarni hiperparatireoidizam
Familijarna hipokalcemična hiperkalcemija
Drugi endokrinološki uzroci (hipertireoza, adrenalna insuficijencija, feokromocitom, VIP-om)
Maligne bolesti (osteolitičke metastaze, PTHrP i drugi humoralni čimbenici, povećano stvaranje kalcitriola)
Lijekovi (tijazidski diuretici, litij, intoksikacija vitaminom D, aminofilin, vitamin A, sindrom mlijeka i alkalija, tamoksifen-antiestrogeni, hormon rasta, hormoni štitne žlijezde, totalna parenteralna prehrana)
Granulomatozne bolesti (tuberkuloza, citomegalovirus, HIV, sarkoidoza)
Drugo (rabdomioliza, imobilizacija, bubrežna insuficijencija)

1.2.6. Dijagnoza

Slikovne metode koriste se za preoperativno lokaliziranje bolesnih žlijezda, dijagnoza se temelji na biokemijskom profilu (15).

1.2.6.1. Laboratorijska obrada

Na primarni hiperparatireoidizam pomišlja se pri nalazu povišenih vrijednosti kalcija i PTH u krvi. Hiperkalcemija je najznačajniji biokemijski nalaz, no nekad u primarnom hiperparatireoidizmu hiperkalcemija se ne nalazi, odnosno ona je granična ili intermitentna, zbog promjenjive aktivnosti adenoma ili zbog maskiranja hiperkalcemije manjkom vitamina D, hipoalbuminemijom i acidozom. Zbog takvih slučajeva preporučuje se ponavljano mjeriti vrijednosti ukupnog kalcija i, ako je moguće, vrijednosti ioniziranog kalcija. PTH je povišen u više od 90% slučajeva primarnog hiperparatireoidizma, a gornje granične vrijednosti PTH uz hiperkalcemiju također potvrđuju dijagnozu (8).

Poseban entitet je normokalcemični primarni hiperparatireoidizam u kojem je razina ukupnog i ioniziranog kalcija uvijek normalna, nema deficijencije vitamina D, kreatinin klirens veći je od 60 mL/min/1,73 m², oboljeli ne uzima tijazide ni litij, nema hiperkalciurije ni malapsorpcije kalcija uslijed gastrointestinalnog poremećaja (17). Takvim osobama treba kontrolirati i razinu PTH i kreatinina te BMD, a u slučaju komplikacija savjetuje im se operacija (18).

Kod zahvaćenosti kostiju u primarnom hiperparatireoidizmu, koštana alkalna fosfataza i biljezi izgradnje kosti normalni su ili povišeni u krvi, a hidroksiprolin i biljezi razgradnje kosti normalni su ili povišeni u 24-satnom urinu. Koncentracija kalcitriola je normalna ili povišena, a razina fosfata u krvi je na donjoj granici ili snižena. Uslijed utjecaja PTH na acidobaznu ravnotežu česta je i hiperkloremična acidoza. U urinu je također čest nalaz hiperkalciurije (>30%) (8).

1.2.6.2. Radiološke pretrage kostiju

Nespecifični su radiološki znakovi primarnog hiperparatireoidizma, dokazani denzitometrijom, osteopenija i osteoporoza, a specifični su superiostalna resorpcija s gubitkom korteksa (falange, vanjska trećina klavikula, distalna trećina podlaktičnih kostiju, vrat femura, nestanak lamine dure zuba, izgled lubanje poput „soli i papra“), akroosteoliza, stvaranje koštanih cista (metakarpalne kosti, rebra, zdjelica) i smeđi tumori (trabekularni dio čeljusti, duge kosti, rebra). Najizraženiji je gubitak mineralne gustoće kortikalne kosti (podlaktica), a trabekularna kost (kralježnica) je u 85% slučajeva sačuvane gustoće. U regiji kuka, BMD vrijednost je između vrijednosti podlaktičnih kostiju i vrijednosti kralježnice (8, 14).

Ipak, rizik od prijeloma kralježaka je veći nego što bi se očekivalo s obzirom na održan BMD. Razlog tome leži u deterioraciji kvalitete kosti zbog hiperparatireoidizma (19). Periferna kvantitativna kompjuterizirana tomografija visoke rezolucije (HRpQCT) pokazuje da su u primarnom hiperparatireoidizmu i trabekularna i kortikalna kost zahvaćene bolešću, a program za analizu trabekularne strukture kosti (*Trabecular bone score*, TBS) analizira mikroarhitekturu kosti iz slike dobivene denzitometrijom i mjeri snagu kosti (15).

Osim pregleda triju regija (podlaktica, kuk i kralježnica) denzitometrijom, kosti se mogu pregledavati i scintigrafski. Nalazi se povećana metabolička aktivnost čitavog kostura, tzv. *superscan*. Scintigrafija je i najosjetljivija metoda za otkrivanje mikrofraktura koje nastaju uslijed hiperparatireoidizmom uzrokovane osteoporoze (8).

1.2.6.3. Ultrazvuk i citološka punkcija

Ultrazvučna pretraga vrata neinvazivna je, jednostavna preoperativna lokalizacijska tehnika koja se može primijeniti u gotovo svih bolesnika i koja se može ponavljati bez štetnog djelovanja. Normalne, zdrave paratireoidne žlijezde ne mogu se prikazati nijednom dijagnostičkom metodom, pa tako ni ultrazvukom, jer je njihova ehogenost slična štitnoj žlijezdi s kojom su u uskom kontaktu. No kada su povećane, makar neznatno, i patološki

promijenjene, prikazuju se i to kao hipoehogene dobro ograničene tvorbe, često okružene hiperehogenim rubom koji odgovara kapsuli i okolnom masnom tkivu. Povećane paratireoidne žlijezde često su slučajan nalaz pri ultrazvučnom pregledu vrata zbog drugih indikacija, što je jedan od razloga porasta incidencije ovih bolesti. Opisuje se njihov broj, veličina, oblik i smještaj, analizira im se ehostruktura, a obojenim doplerom prokrvljenost koja dobro kolerira s aktivnošću žlijezde (8).

Ultrazvuk je u prepoznavanju paratireoidnih žlijezda vrlo osjetljiva, ali nedovoljno specifična metoda. Ehografski prikaz paratireoidnih žlijezda varira, a brojne bolesti štitne žlijezde i druge patološke promjene na vratu, primjerice limfomatozna struma i povećani limfni čvorovi, mogu se prikazati slično povećanoj paratireoidnoj žlijezdi. Nekad su paratireoidne žlijezde smještene izvan regije vrata pa su nedostupne ultrazvučnom pregledu ili se nalaze retrotrahealno pa su skrivene akustičnom sjenom. Intratireoidno smještena paratireoidna žlijezda ne može se razlikovati ehografski od čvora štitne žlijezde, a dijagnozu hiperparatireoidizma otežava i to što 25 do 30% bolesnika ima istovremeno i bolest štitne žlijezde (8).

Najvažnija je prednost ultrazvuka što se može nadopuniti ciljanom aspiracijskom citološkom punkcijom radi citomorfološke analize stanica i/ili mjerenja PTH u punktatu, koji u visokoj koncentraciji potvrđuje dijagnozu adenoma paratireoidne žlijezde. Citološka punkcija je brza i jednostavna metoda koja se radi preventivno, preoperativno i prije sklerozacije paratireoidnih žlijezda. Povećava specifičnost ultrazvučne pretrage s 52% na preko 90%, a skupa čine metodu izbora u dijagnozi povećanih paratireoidnih žlijezda (8).

1.2.6.4. Scintigrafija

Scintigrafija s ^{99m}Tc-MIBI (sestamibi) je jednostavna neinvazivna pretraga koja se koristi u dijagnostici primarnog hiperparatireoidizma. Sestamibi se nakuplja u mitohondrijima koji su osobito brojni u oksifilnim stanicama, a manje se zadržava u susjednoj štitnoj žlijezdi. Ova je metoda naročito korisna za prikaz ektopično smještenih paratireoidnih žlijezda, a bolja je za prikaz solitarnih adenoma nego hiperplazija paratireoidnih žlijezda (8).

Snimanje se provodi u dvije projekcije, na području vrata i prsnog koša, u ranoj i kasnoj fazi od injiciranja radiofarmaka. Za razliku od ultrazvuka i kompjuterizirane tomografije (CT) koji prikazuju masu u odnosu na okolne strukture, scintigrafija daje podatke o metaboličkoj aktivnosti lezije. Kombinacija s jednofotonskom emisijskom

komputeriziranom tomografijom (SPECT) ili pozitronskom emisijskom tomografijom (PET) može poboljšati procjenu smještaja adenoma zbog trodimenzionalnosti prikaza (8).

Osjetljivost i specifičnost scintigrafije koje mogu doseći vrijednosti od 90, odnosno 97%, ne smanjuju se prethodnim kirurškim zahvatima, za razliku od ultrazvuka, CT-a i magnetske rezonancije (MR). Scintigrafiju treba napraviti i prije prvog kirurškog zahvata ako se sumnja na ektopiju, adenom malih dimenzija, potrebna je i u bolesnika s kratkim i debelim vratom te u onih s multinodalnom strumom. Poznavanjem točnog smještaja lezije reducira se vrijeme operacije, postoperacijski morbiditet i potreba za ponovljenim zahvatom (8).

Tireoiditis, folikularni adenom ili folikularni karcinom štitne žlijezde zadržavaju radiofarmak i mogu uzrokovati lažno pozitivni nalaz pri scintigrafiji sestamibijem. Ako je štitna žlijezda suprimirana, a sve paratireoidne žlijezde uvećane, one mogu imitirati prikaz štitne žlijezde i tako dati lažno negativan nalaz. Još jedan problem pri korištenju scintigrafije jest to što je, kao i ultrazvuk, subjektivna metoda (8).

1.2.6.5. Kompjutorizirana tomografija i magnetska rezonancija

Kada klinička slika i biokemijski nalazi upućuju na primarni hiperparatireoidizam, a ultrazvučni pregled i scintigrafija daju negativan nalaz, koriste se i druge neinvazivne pretrage kao što su CT i MR. One su korisne kada je paratireoidno tkivo smješteno retrotrahealno ili medijastinalno zbog prepreke zraka i kosti ultrazvučnoj pretrazi. Za CT obvezna je primjena intravenskog jodnog kontrasta radi razlikovanja adenoma paratireoidne žlijezde od limfnih čvorova. CT s višerednim nizovima detektora (MSCT) poboljšao je analizu područja prijelaza vrata u medijastinum i daje slike bolje rezolucije, a time i znatno više podataka (8).

1.2.6.6. Invazivne pretrage

Kada neinvazivne pretrage ne daju pozitivan nalaz, a planira se reoperacija zbog perzistentne ili recidivne bolesti, provode se invazivne metode kao što su tireocervikalna arteriografija i selektivna kateterizacija vena vrata i medijastinuma. Uloga venske kateterizacije je u određivanju lokacije žarišta povišene sekrecije PTH uzimanjem uzoraka venske krvi iz slivnog područja sve četiri paratireoidne žlijezde i iz područja utoka medijastinalnih vena. Korisna je u već operiranih bolesnika s retraktičnim i ožiljnim promjenama te u bolesnika s višestrukim hormonski aktivnim žarištima. Nosi rizike alergijske reakcije zbog kontrasta i fibrilacije atrijskog vođenja katetera (8).

1.2.7. Liječenje

Primarni hiperparatireoidizam liječi se kirurškim uklanjanjem hiperfunkcionalnog paratireoidnog tkiva, a odluka o kirurškom zahvatu ovisi o tijeku bolesti, razvoju komplikacija i stavu bolesnika. Poželjno je da kirurg koji izvodi ovaj zahvat bude iskusan i vješt jer su komplikacije tada vrlo rijetke (1-2%) (10).

Ako postoji kontraindikacija za zahvat ili se on mora odgoditi, prati se tijek bolesti, a razina kalcija se kontrolira lijekovima. Kalcij u krvi i u 24-satnom urinu kontrolira se svakih šest mjeseci, a PTH, funkcija bubrega, denzitometrija kosti i ultrazvuk ili rentgen abdomena jednom godišnje. Potreban je veći unos tekućine ili infuzija fiziološke otopine uz primjenu diuretika Henleove petlje, zabrana tijazidskih diuretika i produžene imobilizacije, unos kalcija do 1000 mg dnevno u osoba s normalnom, odnosno do 800 mg dnevno u osoba s povišenom razinom kalцитriola. U slučaju pogoršanja bolesti, valja se ipak što prije odlučiti na operaciju (8, 10).

Rijetko, kada nije moguća operacija ili se radi o medijastinalnom adenomu, može se pokušati liječenje angiografskom ablacijom ili sklerozacijom paratireoidnih žlijezda 95%-tnim alkoholom ili drugim sklerozantnim sredstvima pod kontrolom ultrazvuka radi izazivanja nekroze, fibroze, smanjenja žlijezde i normalizacije njene funkcije. Sklerozacija se pokazala uspješnom u bolesnika s paratireoidnom krizom, dio je konzervativnog liječenja i nije alternativa kirurškom zahvatu (8).

1.2.7.1. Kirurško liječenje

Tradicionalan kirurški pristup je konvencionalna eksploracija kroz rez dug 5 do 6 cm u donjem dijelu vrata, kojom se vizualiziraju paratireoidne žlijezde. Alternativa ovom pristupu je minimalno invazivna paratireoidektomija za koju je ključna dobra preoperativna lokalizacija ultrazvukom i scintigrafijom (20).

Indikacije za kirurško liječenje PHPT su simptomatska (koštana bolest, bubrežni kamenci, simptomi hiperkalcemije ili paratireoidne krize), ali i asimptomatska bolest uz određene kriterije, preporučene na *Fourth International Workshop on the Management of Asymptomatic Primary Hyperparathyroidism* 2013. godine (Tablica 3). Smatra se da je 60% bolesnika kandidata za operaciju budući da imaju barem jedan od navedenih kriterija (21).

Solitarni adenom paratireoidne žlijezde kirurški se odstranjuje u cijelosti, a preostale žlijezde se ostavljaju. U slučaju multiplih adenoma potrebno je kirurški odstraniti zahvaćene žlijezde, a u slučaju hiperplazije provodi se subtotalna paratireoidektomija (uklanjanje triju

žlijezda i polovine četvrte ili uklanjanje svih četiriju žlijezda uz reimplantaciju jedne u mišić). Ako je posrijedi paratireoidni karcinom, metoda kirurškog liječenja je odstranjenje zahvaćene paratireoidne žlijezde uz lobektomiju štitne žlijezde, a u slučaju dokazanih metastaza u regionalne limfne čvorove, i disekcija vrata. Zbog mogućih udaljenih metastaza neophodna je cjelovita obrada bolesnika i redovito postoperativno praćenje (8, 10).

Kirurška tehnika uklanjanja hiperfunkcionalnog paratireoidnog tkiva treba biti vrlo pažljiva i praktički beskrvna zbog vrlo nježne strukture žlijezda. Mobilizira se režanj štitne žlijezde, prikaže se povratni živac iste strane i suspektna tvorba koja se uklanja i šalje na intraoperativnu patohistološku analizu. Potom se identificira druga paratireoidna žlijezda iste strane i ukoliko je ona normalnog nalaza, a patohistološki nalaz potvrdi da je odstranjena tvorba adenom, operacija se završava. Ako je ona također uvećana, odstranjuje se i pristupa se na suprotnu stranu gdje se, u slučaju hiperplazije, odstranjuju treća žlijezda i polovina četvrte ili sve četiri uz reimplantaciju jedne u mišić. Kada se ne može lokalizirati adenom mogu se koristiti intraoperativne lokalizacijske tehnike kao što je određivanje PTH iz obiju unutarnjih jugularnih vena i korištenje gama kamere (8).

Minimalno invazivnoj paratireoidektomiji (MIP) pristupa se nakon što se ultrazvukom ili scintigrafijom lokalizira solitarni adenom. Bolesnici s multiglandularnom bolesti ili nejasnom preoperativnom lokacijom zahvaćenih žlijezda nisu kandidati za ovu metodu. Pri zahvatu služi se intraoperativnim mjerenjem PTH kako bi se minimalnim padom vrijednosti od 50% potvrdilo uspješno odstranjenje hiperfunkcionalnog paratireoidnog tkiva. Kad tog pada nema, kirurg nastavlja s eksploracijom i uklanjanjem preostalog hiperfunkcionalnog tkiva. Adenom se ovom tehnikom odstrani kroz ciljano smješteni mali rez (do 2,5 cm) na vratu. MIP ima visoku stopu uspješnosti i nizak morbiditet, hospitalizacija je kraća, bolovi su manji i kozmetički učinak je bolji u odnosu na klasičnu ekploraciju vrata (2, 22).

Tablica 3. Smjernice za kirurško liječenje asimptomatskog primarnog hiperparatireoidizma

Serumski kalcij	> 0,25 mmol/L iznad gornje granice
Kosti	DXA: T-score < -2.5 na bilo kojoj lokaciji CT-om ili MR-om verificirana vertebralna fraktura
Bubrezi	Kretinin klirens ispod 60 mL/min/1.73 m ² Rentgenom, CT-om ili ultrazvukom dokazani bubrežni kamenci Kalcij u 24-satnom urinu > 400 mg i povećan biokemijski rizik za stvaranje bubrežnih kamenaca
Dob	< 50 godina

1.2.7.1.1. Postoperativni tijek

Uspješno operirani bolesnici potpuno se oporavljaju, vrijednosti kalcija i PTH im brzo padaju, a biljezi koštane razgradnje nakon dva tjedna poprimaju normalne vrijednosti. Mineralna gustoća kralježnice i kuka poboljšava se u prve tri godine za 10 do 12%, bubrežni kamenci se više ne stvaraju u 90% operiranih bolesnika, a u 5 do 10% onih s recidivima uzrok je vjerojatno neparatireoidne prirode (8).

Jedna od najčešćih komplikacija uklanjanja paratireoidnog tkiva je prolazna hipokalcemija. U slučaju sindroma gladne kosti hipokalcemija je posebno izražena zbog brzog odlaganja kalcija i fosfata u demineraliziranu kost, praćena je hipofosfatemijom i hipomagnezemijom, a javlja se najčešće u bolesnika s prethodno težim oblikom primarnog hiperparatireoidizma. Takva hipokalcemija je prolongirana i potrebno ju je liječiti nadomjeskom visokim dozama kalcija i vitamina D (23). Također, nakon subtotalne paratireoidektomije ili reoperacije može nastati trajni hipoparatireoidizam koji zahtjeva trajno liječenje kalcijem i vitaminom D. Rijetka komplikacija je oštećenje povratnog živca koje može biti prolazno, od šest do dvanaest mjeseci, i trajno (11).

Neuspješna operacija uzrokuje perzistentni ili recidivni primarni hiperparatireoidizam. Perzistentni se javlja unutar šest mjeseci od zahvata, a nastaje zbog prisustva ektopične ili prekobrojne paratireoidne žlijezde ili ako se pri operaciji ne prepozna hiperplazija koja je često asimetrična pa se ekstirpira nedovoljno hiperfunkcionalnog paratireoidnog tkiva. Recidivni primarni hiperparatireoidizam obilježava ponovna hiperkalcemija šest do dvanaest mjeseci nakon operacije, a tome su uzroci promakli adenom paratireoidne žlijezde, insuficijentno odstranjenje hiperplazije, karcinom paratireoidne žlijezde te paratireomatoza.

Potonja pojava, vjeruje se, iako joj je etiologija nepoznata, nastaje rupturom i rasipanjem hiperfunkcionalnog paratireoidnog tkiva pri operaciji (8).

1.2.7.2. Medikamentno liječenje

Terapija lijekovima nije se pokazala naročito uspješna u liječenju primarnog hiperparatireoidizma. Manjak vitamina D se svakako treba nadoknaditi jer je učinkovit u snižavanju razine PTH bez podizanja razine serumskog kalcija. Oralni fosfati su jedna od opcija, oni snižavaju razinu serumskog kalcija, ali se zbog nuspojava ne preporučavaju za kronično liječenje. Bifosfonati su se pokazali uspješnijima. Imaju pozitivan učinak na BMD, ali njihovo djelovanje na serumski kalcij gubi se za manje od šest mjeseci. Pamidronat se primjenjuje intravenski za akutnu hiperkalcemiju, alendronat poboljšava BMD, a ne snižava kalcemiju. Estrogeni se mogu dati postmenstrualnim ženama s primarnim hiperparatireoidizmom kojima oni malo snižavaju kalcij i poboljšavaju BMD kralježnice i kuka. Raloksifen ima djelovanje slično estrogenima. Kalcimimetici, predstavnik kojih je sinakalcet, obećavajući su lijekovi koji oponašaju djelovanje izvanstaničnog kalcija na receptore paratireoidnih stanica i tako dugotrajno smanjuju lučenje PTH i razinu serumskog kalcija, ali nemaju učinka na BMD (24).

2. CILJ ISTRAŽIVANJA

Primarni hiperparatireoidizam je stanje koje je uglavnom asimptomatsko, a nekad dovodi do osteoporoze, nefrokalcinoze i brojnih drugih komplikacija. Dijagnostika je u suvremenim uvjetima prilično precizna, a kirurško zbrinjavanje, središte ovog istraživanja, učinkovito je rješenje za većinu oboljelih.

Ciljevi istraživanja:

- Prikazati ukupan broj kirurški zbrinutih bolesnika oboljelih od primarnog hiperparatireoidizma u vremenskom razdoblju od 1. siječnja 2013. do 31. prosinca 2017. godine u Klinici za bolesti uha, nosa i grla s kirurgijom glave i vrata Kliničkog bolničkog centra Split.
- Prikazati broj kirurški zbrinutih bolesnika u pojedinim godinama.
- Prikazati dobnu i spolnu raspodjelu bolesnika.
- Prikazati udio solitarnih adenoma, multiplih adenoma, hiperplazija i karcinoma paratireoidne žlijezde.
- Prikazati najčešću lokaciju adenoma paratireoidne žlijezde.
- Prikazati prosječnu razinu serumskog kalcija prije operacije i tri uzastopna dana nakon operacije.

Hipoteze:

- S obzirom na poboljšanu i dostupnu dijagnostiku, u porastu je incidencija primarnog hiperparatireoidizma koji zahtjeva kirurško zbrinjavanje.
- Najčešći uzrok primarnog hiperparatireoidizma su solitarni adenomi.
- Učestalost primarnog hiperparatireoidizma veća je u žena.
- Razina serumskog kalcija u većini je slučajeva u referentnom intervalu već prvog dana nakon operacije.

3. MATERIЈAL I METODE

3.1. Ispitanici

U istraživanje smo uključili 139 bolesnika s dijagnozom primarnog hiperparatireoidizma koji su kirurški zbrinuti u Klinici za bolesti uha, nosa i grla s kirurgijom glave i vrata Kliničkog bolničkog centra Split u razdoblju od 1. siječnja 2013. do 31. prosinca 2017. godine.

Isključeni su iz istraživanja oni kojima nakon kirurškog zahvata patohistološkim nalazom nije potvrđena dijagnoza primarnog hiperparatireoidizma.

3.2. Organizacija istraživanja

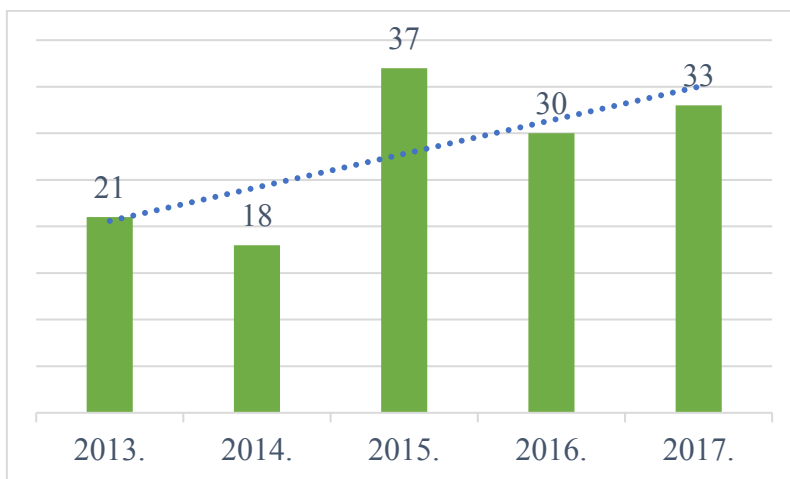
Retrospektivno presječno istraživanje.

3.3. Metode prikupljanja i obrade podataka

Podatke smo prikupili uvidom u pisani protokol Klinike za bolesti uha, nosa i grla s kirurgijom glave i vrata Kliničkog bolničkog centra Split i u povijesti bolesti ispitanika. Prikupljeni su podaci o dobi i spolu ispitanika, etiologiji primarnog hiperparatireoidizma, lokaciji adenoma, vrijednosti serumskog kalcija prije operacije i prva tri dana nakon operacije te o eventualnoj terapiji kalcijem tijekom bolničkog liječenja. Uneseni su u program Microsoft Excel programskog paketa Microsoft Office za Windows u kojem su obrađeni deskriptivnim statističkim metodama, a rezultati prikazani tablično i grafički.

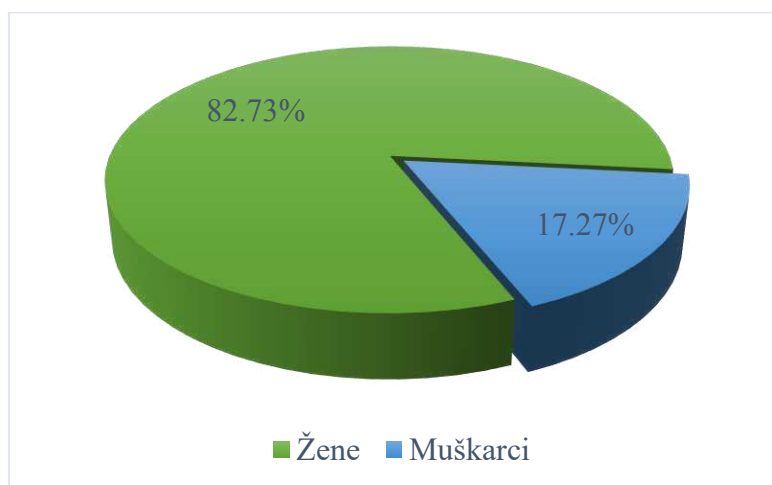
4. RESULTATI

U razdoblju od 1. siječnja 2013. do 31. prosinca 2017. godine u Klinici za bolesti uha, nosa i grla Kliničkog bolničkog centra Split izdvojili smo 139 kirurški zbrinutih bolesnika oboljelih od primarnog hiperparatireoidizma. Na Slici 3 prikazana je incidencija u svakoj godini i linija koja predstavlja tendenciju rasta incidencije.



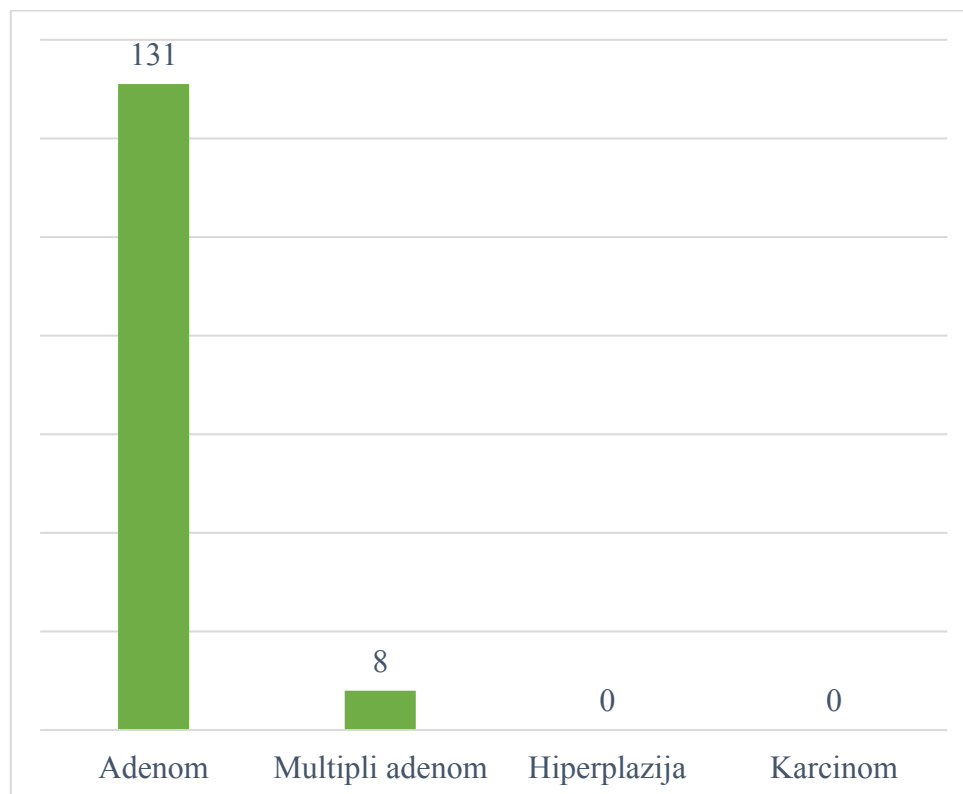
Slika 3. Prikaz godišnjih incidencija kirurški zbrinutih

Dob ispitanika pri operaciji bila je u rasponu od 22 do 84 godine, a prosječna dob iznosila je 59,08 godina (SD=12,62). Najveći dio ispitanika (59,71%) bio je dobi između 50 i 70 godina. Broj žena među ispitanicima iznosio je 115 (82,73%), a broj muškaraca 24 (17,27%) (Slika 4). Omjer je 4,79:1 u korist operiranih žena.



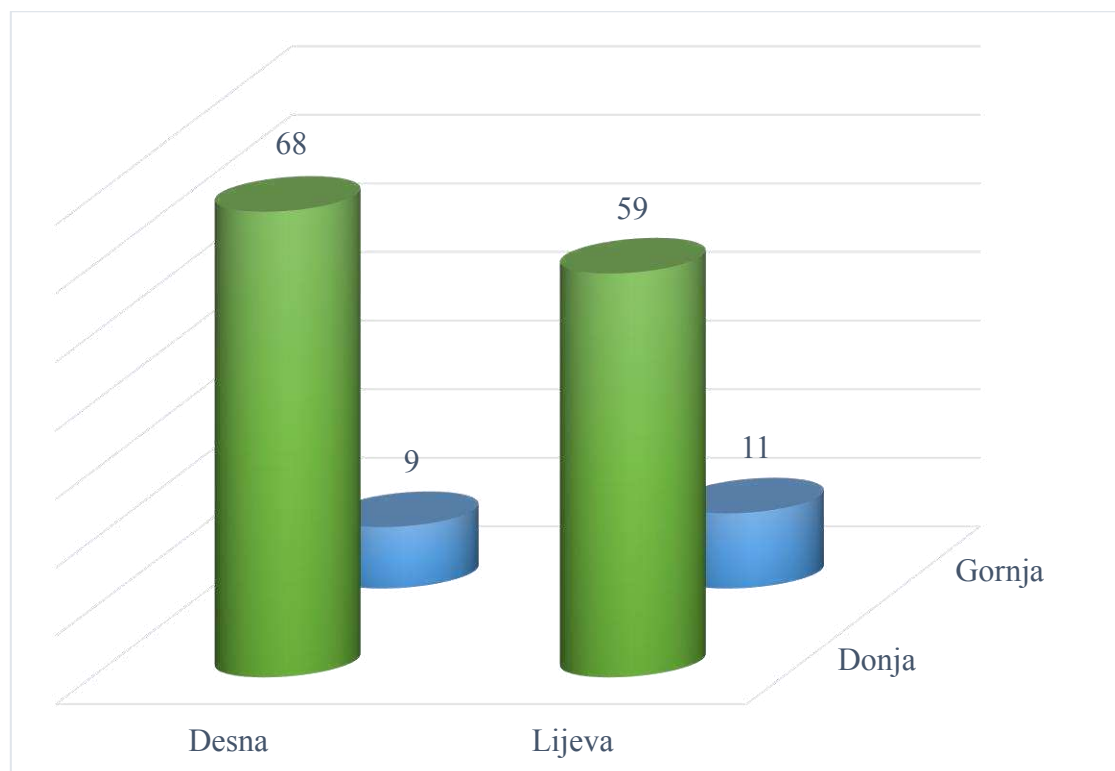
Slika 4. Raspodjela ispitanika po spolu

Nakon kirurškog zahvata, patohistološkom dijagnozom ispitanicima je potvrđena etiologija primarnog hiperparatireoidizma pretpostavljena preoperativnim dijagnostičkim metodama. Solitarni adenom paratireoidne žlijezde imao je 131 (94,24%) ispitanik. Multipli adenom, odnosno adenom najmanje dviju žlijezda, imalo je 8 (5,76%) ispitanika (Slika 5). Hiperplaziju i karcinom paratireoidnih žlijezda u ovom istraživanju nije imao niti jedan ispitanik. Četiri adenoma su bila atipična prema histološkoj slici. Jedan adenom bio je intratireoidne lokacije, a pripadao je donjoj desnoj paratireoidnoj žlijezdi.



Slika 5. Raspodjela primarnih hiperparatireoidizama po etiologiji

Među sveukupno 147 kirurški odstranjenih adenoma, najveći broj, njih 68 (46,26%), bio je lokaliziran u donjoj desnoj paratireoidnoj žlijezdi. U donjoj lijevoj paratireoidnoj žlijezdi bilo ih je 59 (40,14%), u gornjoj lijevoj 11 (7,48%), a u gornjoj desnoj 9 (6,12%) (Slika 6). Dvostruki adenomi bili su u tri slučaja smješteni u obje donje žlijezde, u još tri slučaja u obje desne žlijezde, u jednom slučaju adenomi su bili u obje lijeve, a u još jednom u donjoj desnoj i gornjoj lijevoj žlijezdi.



Slika 6. Raspodjela adenoma po lokaciji

Među ispitanicima čiji su nam podaci o vrijednostima serumskog kalcija prije i prva tri dana nakon operacije bili dostupni (n=123), povišenu razinu serumskog kalcija imalo je njih 113 (91,87%) od kojih je njih 78 (69,03%) u prvom postoperativnom danu imalo normalne vrijednosti. Sveukupno je prvog dana poslije operacije 81 (65,85%) ispitanik imao normalnu serumskog kalcija. Isti broj ispitanika, ali ne isti ispitanici, imao je normalne vrijednosti i drugog dana, a trećeg dana ih je imalo njih 83 (67,48%) (Tablica 4). Sva tri postoperativna dana normalnu razinu serumskog kalcija imalo je 49 (39,84%) ispitanika, od kojih je jedan ispitanik imao normalnu vrijednost i prije operacije. Prosječne vrijednosti kalcija izražene su u Tablici 5.

Tablica 4. Raspodjela razina serumskog kalcija prije i prva tri dana poslije operacije

Razina kalcija	Prije	1. dan	2. dan	3. dan
Povišena	113 (91,87)	11 (8,94)	6 (4,88)	4 (3,25)
Normalna	10 (8,13)	81 (65,85)	81 (65,85)	83 (67,48)
Snížena	0 (0)	31 (25,20)	36 (29,27)	36 (29,27)

Podatci su prikazani kao apsolutna vrijednost i postotak.

Tablica 5. Prosječne vrijednosti serumskog kalcija prije i prva tri dana poslije operacije

	Prije	1. dan	2. dan	3. dan
Prosječna vrijednost	2,75	2,26	2,21	2,22
Standardna devijacija	0,18	0,20	0,17	0,18

Podatci su prikazani kao apsolutne vrijednosti.

U ovo istraživanje uključeno je 139 kirurški zbrinutih bolesnika oboljelih od primarnog hiperparatireoidizma u Klinici za bolesti uha, nosa i grla s kirurgijom glave i vrata u razdoblju od 1. siječnja 2013. do 31. prosinca 2017. godine. Gledajući incidenciju kirurški zbrinutih po pojedinim godinama ovog razdoblja uočena je tendencija rasta. Rast, doduše, nije bio linearan (vrh incidencije bio je 2015. godine s 37 operiranih) i razdoblje uzeto za ovo istraživanje nije dovoljno dugo da bi taj rast bio uočljiviji. Istraživanja provedena u Italiji i SAD-u prikazala su promjene u incidenciji paratiroidektomije u oboljelih od primarnog hiperparatireoidizma unutar svojih populacija. Istraživanje Ciprianija i sur., koje se usmjerilo na bolničko liječenje oboljelih od primarnog hiperparatireoidizma od 2006. do 2011. godine, pokazalo je da se incidencija hospitaliziranih smanjivala s godinama u ovom razdoblju, ali se udio operiranih povećavao (25). Kim i sur., naprotiv, pokazali su smanjivanje incidencije paratiroidektomije u razdoblju od 2002. do 2011. godine (26).

Prosječna dob ispitanika pri kirurškom zahvatu u ovom istraživanju iznosila je 59,08 godina (SD=12,62), a raspon dobi bio je od 22 do 84 godine s najvećim brojem ispitanika dobi između 50 i 70 godina (59,71%). Također, gledajući spolnu raspodjelu mogli smo očekivati veći udio žena među oboljelima. Čak 82,73% ispitanika bile su žene, a 17,27% muškarci. Omjer među njima iznosio je 4,79:1 (115:24). Rezultati su slični rezultatima drugih istraživanja. Jedno od njih proveli su Usta i sur. na 190 kirurški zbrinutih bolesnika s primarnim hiperparatireoidizmom u razdoblju od 1993. do 2013. godine u Turskoj. Raspon dobi ispitanika bio je od 29 do 81 s prosječnom dobi od 54 ± 13 godina, a većina ispitanika bila je dobi između 50 i 60 godina. Omjer je bio 2,5:1 u korist žena naspram muškaraca (27).

Bolesnici iz našeg istraživanja su na kirurški zahvat upućeni nakon dijagnostičkih pretraga (serumski kalcij, PTH u krvi, ultrazvuk s citološkom punkcijom, PTH u punktatu, scintigrafija te MSCT po indikaciji) kojima im je ustanovljen primarni hiperparatireoidizam. Malom broju operiranih ta dijagnoza nije potvrđena nakon patohistološke analize kirurški odstranjenog tkiva pa oni nisu obuhvaćeni opisnom statistikom ovog istraživanja. Konačnom patohistološkom dijagnozom uz preoperativnu dijagnostiku dokazana je etiologija primarnog hiperparatireoidizma ispitanika. Solitarni adenom imao je 131 ispitanik, što je 94,24% od svih mogućih uzroka. Istovremeno dva adenoma imalo je osam preostalih ispitanika, dakle, 5,76%, a ostale uzroke, hiperplaziju i karcinom, nije imao niti jedan ispitanik. Nije neobično da u ovom istraživanju nismo naišli na karcinom paratiroidne žlijezde s obzirom na njegovu rijetkost, ali hiperplaziju smo očekivali u udjelu i do 15% što ovdje nije bio slučaj. Dvostruki adenomi u tri su slučaja bili u donjim žlijezdama, a u još tri slučaja u desnim žlijezdama.

Istraživanje Milasa i sur. govori o predilekciji lokacije dvostrukih adenoma u gornjim paratireoidnim žlijezdama, što se ne slaže s našim nalazima (28).

Prema prikupljenim podacima o lokalizaciji adenoma, i solitarnih i multiplih, primijećeno je da je najčešća lokacija bila donja desna paratireoidna žlijezda i to u 46,26% slučajeva. Iduća lokacija po učestalosti pojavnosti adenoma bila je donja lijeva paratireoidna žlijezda (40,14%), zatim gornja lijeva (7,48%) i gornja desna (6,12%). U već spomenutom istraživanju Usta i sur., najčešća pojavnost adenoma bila je u donjoj lijevoj (45,7%), a zatim u donjoj desnoj žlijezdi (41%) što je slično našim rezultatima (27).

Patohistološki su među solitarnim adenomima prepoznata ukupno četiri atipična adenoma (*adenoma atypicum*). Za usporedbu, u istraživanju Diane Carlson provedenom u New Yorku od 1999. do 2009. godine, od 574 uklonjena paratireoidna tkiva, odnosno od 227 hipercelularna paratireoidna tkiva, 22 su prepoznata kao atipični adenom (29).

Kirurški je jednoj bolesnici odstranjen intratireoidno smješten adenom koji je pripadao donjoj desnoj paratireoidnoj žlijezdi. Preoperativno je lokaliziran ultrazvukom i citološkom punkcijom. S obzirom na embriologiju paratireoidnih žlijezda gornje su češće intratireoidne lokacije što nije slučaj u ovom istraživanju. Mazei i sur. analizirali su 53 intratireoidna adenoma paratireoidne žlijezde u razdoblju od 2002. do 2011. godine. Zaključeno je da su manjih dimenzija nego paratireoidni adenomi drugih lokacija, ali su im ostale osobitosti bez značajne razlike. Prepoznavanje ovog rijetkog entiteta vodi uspješnom ishodu kirurškog zahvata (30).

Podatci o serumsku kalciju prije i tri uzastopna dana nakon kirurškog zahvata nisu bili dostupni za sve operirane bolesnike već za njih 123. Prije zahvata 91,87% od tog dijela ispitanika imalo je povišene vrijednosti serumskog kalcija, a 8,13% imalo je normalne vrijednosti uz dokazan adenom paratireoidne žlijezde. Ne možemo tvrditi da su potonji imali normokalcemični hiperparatireoidizam jer se možda radilo o intermitentnoj hiperkalcemiji koju nismo mogli vidjeti iz jednog nalaza preoperativnog serumskog kalcija, a nismo imali ni podatke važne za isključenje drugih uzroka povišenog PTH (17).

Prvog postoperativnog dana u 65,85% ispitanika normalizirala se razina serumskog kalcija što ukazuje na uspješnost kirurškog zahvata u liječenju primarnog hiperparatireoidizma. Prosječna vrijednost prvog dana iznosila je 2,26 mmol/L (SD=0,20). Najniža razina serumskog kalcija bila je drugog postoperativnog dana (2,21 mmol/L, SD=0,17). Prospektivno istraživanje u Belgiji iz 2001. godine Debruynea i sur. pokazalo je

da se nakon kirurškog uklanjanja adenoma paratireoidne žlijezde vrijednosti PTH i serumskog kalcija brzo snižavaju. PTH brže pada i njegova vrijednost prvog postoperativnog dana dobar je pokazatelj uspješnosti operacije. U tom istraživanju najniža razina serumskog kalcija bila je drugog postoperativnog dana (31). U Klinici za bolesti uha, nosa i grla s kirurgijom glave i vrata Kliničkog bolničkog centra Split ne radi se pretraga intraoperacijskog PTH niti pretraga određivanja PTH iz krvi prvog postoperativnog dana već se svakog dana do otpusta provjerava razina serumskog kalcija. Opažanje ovog istraživanja da je 91,87% ispitanika prije operacije imalo hiperkalcemiju, a već prvog dana nakon operacije samo njih 8,94%, značajno je, jer se pad razine serumskog kalcija i dovođenje istog u referentni interval obično uočava tek trećeg do četvrtog postoperativnog dana (32).

6. ZAKLJUČCI

U skladu s postavljenim ciljevima obradili smo prikupljene podatke i izveli sljedeće zaključke:

1. Od 2013. do 2017. godine kirurški je zbrinuto 139 bolesnika oboljelih od primarnog hiperparatireoidizma u Klinici za bolesti uha, nosa i grla s kirurgijom glave i vrata Kliničkog bolničkog centra Split. Primjećen je trend porasta incidencije.
2. Među kirurški zbrinutima veći je udio bolesnika ženskog spola (82,73%) od onih muškog spola (17,27%). Omjer je 4,79:1 u korist oboljelih žena. Prosječna je dob ispitanika 59,08 godina.
3. Najčešći uzrok primarnog hiperparatireoidizma ispitanika je solitarni adenom (94,24%).
4. Najčešća lokacija adenoma je u donjoj desnoj paratireoidnoj žlijezdi (46,26%).
5. Vrijednost ukupnog serumskog kalcija prije kirurškog zahvata povišena je u 91,87% ispitanika. Prvog postoperativnog dana vrijednosti su u referentnom intervalu u 65,85% ispitanika što upućuje na uspješnost kirurškog liječenja.

7. POPIS CITIRANE LITERATURE

1. Krmpotić-Nemanić J, Marušić A. Glandulae endocrinae. U: Krmpotić-Nemanić J, Marušić A. Anatomija čovjeka. 2. korigirano izd. Zagreb: Medicinska naklada; 2007. str. 391-4.
2. Terris DJ, Singer MC. Minimally invasive and robotic thyroid and parathyroid surgery. 1. izd. New York: Springer; 2014.
3. Moore KL, Dalley AF, Agur AM. Neck. U: Moore KL, Dalley AF, Agur AM. Clinically Oriented Anatomy. 6. izd. Philadelphia: Lippincott Williams & Wilkins; 2010. str. 981-1052.
4. Janqueira LC, Carneiro J. Nadbubrežne žlijezde, Langerhansovi otočići, štitna žlijezda, epitelnja tjelešca i epifiza. U: Bradamante Ž, Kostović-Knežević Lj. Osnove histologije. 10. izd. Zagreb: Školska knjiga; 2005. str. 413-30.
5. Sadler TW. Glava i vrat. U: Bradamante Ž, Grbeša Đ, ur. Langmanova medicinska embriologija. 10. izd. Zagreb: Školska knjiga; 2008. str. 259-85.
6. Wang C. The anatomic basis of parathyroid surgery. *Ann Surg.* 1976;183(3):271-5.
7. Potts JT, Jüppner H. Disorders of the parathyroid gland and calcium homeostasis. U: Kasper DL, Hauser SL, Jameson JL, Fauci AS, Longo DL, Loscalzo J. Harrison's principles of internal medicine. 19. izd. New York: McGraw Hill Education; 2015. str. 2466-88.
8. Misjak M, Pavlović D, Petric V, Tomić-Brzac H. Dijagnostika i liječenje bolesti paratireoidnih žlijezda. Zagreb: Klinička bolnica „Sestre milosrdnice“; 2005.
9. Gamulin S, Marušić M, Kovač Z i sur. Endokrinopatije. U: Gamulin S, Marušić M, Kovač Z i sur. Patofiziologija. 7. izd. Zagreb: Medicinska naklada; 2011. str. 349-8.
10. Božikov V, Giljević Z. Bolesti paratireoidnih žlijezda i drugi sindromi hipokalcijemije i hiperkalcijemije. U: Vrhovac B i sur. Interna medicina. 4. izd. Zagreb: Naklada Ljevak; 2008. str. 1324-30.
11. Madkhali T, Alhefdhi A, Chen H, Elfenbein D. Primary hyperparathyroidism. *Ulus Cerrahi Derg* 2016;32:58-66.
12. Bandeira F, Griz L, Chaves N, Crispim Carvalho N, Borges LM, Lazaretti-Castro M i sur. Diagnosis and management of primary hyperparathyroidism – A scientific statement from the Department of Bone Metabolism, the Brazilian Society for Endocrinology and Metabolism. *Arq Bras Endocrinol Metab.* 2013;57(6):406-24.
13. DeLellis RA. Parathyroid tumors and related disorders. *Mod Pathol.* 2011;24 Suppl 2:S78-93.

14. Bandeira F, Cusano NE, Silva BC, Cassibba S, Almeida CB, Machado VC, i sur. Bone disease in primary hyperparathyroidism. *Arq Bras Endocrinol Metabol.* 2014;58(5):553-61.
15. Khan AA, Hanley DA, Rizzoli R, Bollerslev J, Young JE, Rejnmark L, i sur. Primary hyperparathyroidism: review and recommendations on evaluation, diagnosis, and management. A Canadian and international consensus. *Osteoporos Int.* 2017;28:1-19.
16. Belančić A, Krpina M, Klobučar Majanović S. Endokrina arterijska hipertenzija uslijed primarnog hiperparatireoidizma. *Cardiol Croat.* 2017;12(3):59.
17. Cusano NE, Silverberg SJ, Bilezikian JP. Normocalcemic Primary Hyperparathyroidism. *J Clin Densitom.* 2013;16(1):33-39.
18. Bilezikian JP, Cusano NE, Khan AA, Liu JM, Marcocci C, Bandeira F. Primary hyperparathyroidism. *Nat Rev Dis Primers.* 2016;2:16033.
19. Eller-Vainicher C, Battista C, Guarnieri V, Muscarella S, Palmieri S, Salcuni AS, i sur. Factors associated with vertebral fracture risk in patients with primary hyperparathyroidism. *Eur J Endocrinol.* 2014;171:399-406.
20. Aarum S, Nordenström J, Reihner E, Zedenius J, Jacobsson H, Danielsson R, i sur. Operation for primary hyperparathyroidism: the new versus the old order. A randomised controlled trial of preoperative localisation. *Scand J Surg.* 2007;96(1):26-30.
21. Bilezikian JP, Brandi ML, Eastell R, Silverberg SJ, Udelsman R, Marcocci C, i sur. Guidelines for the management of asymptomatic primary hyperparathyroidism: summary statement from the Fourth International Workshop. *J Clin Endocrinol Metab.* 2014;99(10):3561-9.
22. Grant CS, Thompson G, Farley D, van Heerden J. Primary Hyperparathyroidism Surgical Management Since the Introduction of Minimally Invasive Parathyroidectomy. *Arch Surg.* 2005;140:472-9.
23. Witteveen JE, van Thiel S, Romijin JA, Hamdy NA. Hungry bone syndrome: still a challenge in the post-operative management of primary hyperparathyroidism: a systematic review of the literature. *Eur J Endocrinol.* 2013;168(3):R45-53.
24. Leere JS, Karmisholt J, Robaczyk M and Vestergaard P. Contemporary Medical Management of Primary Hyperparathyroidism: A Systematic Review. *Front Endocrinol.* 2017;8:79.
25. Cipriani C, Carnevale V, Biamonte F, Piemonte S, Pepe J, Nieddu L, i sur. Hospital care for primary hyperparathyroidism in Italy: a 6-year register-based study. *Eur J Endocrinol.* 2014;171(4):481-7.

26. Kim SM, Shu AD, Long J, Montez-Rath ME, Leonard MB, Norton JA, i sur. Declining rates of inpatient parathyroidectomy for primary parathyroidism in the US. *PLoS One*. 2016;11(8):e0161192.
27. Usta A, Alhan E, Cinel A, Türkyılmaz S, Erem C. A 20-Year Study on 190 Patients With Primary Hyperparathyroidism in a Developing Country: Turkey Experience. *Int Surg*. 2015;100(4):648-55.
28. Milas M, Wagner K, Easkey KA, Siperstein A, Weber CJ. Double adenomas revisited: Nonuniform distribution favors enlarged superior parathyroids (fourth pouch disease). *Surgery*. 2003;134(6):995-1003.
29. Carlson D. Parathyroid pathology: hyperparathyroidism and parathyroid tumors. *Arch Pathol Lab Med*. 2010;134(11):1639-44.
30. Mazeh H, Kouniavsky G, Schneider DF, Makris KI, Sippel RS, Dackiw AP, i sur. Intrathyroidal parathyroid glands: small, but mighty (a Napoleon phenomenon). *Surgery*. 2012;152(6):1193-200.
31. Debruyne F, Delaere P, Vander Poorten V. Postoperative course of serum parathyroid hormone and calcium after surgery for primary hyperparathyroidism. *Acta Otorhinolaryngol Belg*. 2001;55(2):153-7.
32. Steen S, Rabeler B, Fisher T, Arnold D. Predictive factors for early postoperative hypocalcemia after surgery for primary hyperparathyroidism. *Proc (Bayl Univ Med Cent)*. 2009; 22(2):124-7.

Cilj istraživanja: Glavni je cilj ovog istraživanja prikazati incidenciju kirurški zbrinutih bolesnika oboljelih od primarnog hiperparatireoidizma. Prikazani su i prosječna dob i raspodjela ispitanika po spolu, etiologija primarnog hiperparatireoidizma, najčešća lokacija adenoma te prosječne preoperativne i postoperativne vrijednosti serumskog kalcija.

Materijal i metode: Ovo povijesno presječno istraživanje obuhvatilo je 139 bolesnika oboljelih od primarnog hiperparatireoidizma koji su kirurški zbrinuti u Klinici za bolesti uha, nosa i grla s kirurgijom glave i vrata Kliničkog bolničkog centra Split u razdoblju od 1. siječnja 2013. do 31. prosinca 2017. godine. Podaci o ispitanicima prikupljeni su uvidom u pisani protokol Klinike i arhive povijesti bolesti. Podaci o dobi, spolu, dijagnozi, lokaciji adenoma, vrijednostima serumskog kalcija prije i prva tri dana iza kirurškog zahvata obrađeni su deskriptivnim statističkim metodama, a rezultati su prikazani tablično i grafički.

Rezultati: U Klinici za bolesti uha, nosa i grla s kirurgijom glave i vrata Kliničkog bolničkog centra Split u navedenom petogodišnjem razdoblju kirurški je zbrinuto ukupno 139 oboljelih od primarnog hiperparatireoidizma, a primijećena je tendencija rasta incidencije. Prosječna dob oboljelih u trenutku operacije iznosila je 59,08 godina (raspon od 22 do 84 godine). Žene su činile 82,73% ispitanika s omjerom 4,79:1. Najčešći uzrok primarnog hiperparatireoidizma bio je solitarni adenom paratireoidne žlijezde (92,24%). Multipli adenom imalo je 5,76% ispitanika, a hiperplaziju i karcinom nijedan ispitanik. U donjoj desnoj žlijezdi bilo je lokalizirano 46,26% adenoma, u donjoj lijevoj 40,14%, gornjoj lijevoj 7,48% i u gornjoj desnoj 6,12% adenoma. Povišenu razinu serumskog kalcija prije kirurškog zahvata imalo je 91,87% ispitanika, a normalne vrijednosti prvog dana nakon zahvata imalo je 65,85% ispitanika.

Zaključci: Incidencija oboljelih od primarnog hiperparatireoidizma koji se kirurški zbrinjavaju raste. Većina oboljelih su postmenopauzalne žene. Najčešći uzrok primarnog hiperparatireoidizma je solitarni adenom, a najčešća lokacija adenoma je u donjoj desnoj paratireoidnoj žlijezdi. Vrijednosti serumskog kalcija se većinom spuštaju u referentni interval već prvog postoperativnog dana što sugerira učinkovitost kirurškog liječenja.

9. SUMMARY

Diploma Thesis Title: The incidence of surgically treated patients with primary hyperparathyroidism at the Clinic for Ear, Nose and Throat Diseases with Head and Neck Surgery, University Hospital of Split in a five-year period (from 2013 to 2017).

Objectives: The aim of this study is to show the incidence of surgically treated patients with primary hyperparathyroidism. We also showed the average age and distribution of subjects by sex, etiology of primary hyperparathyroidism, the most common location of parathyroid adenoma and average blood calcium levels before and after the surgery.

Material and Methods: This retrospective cross-sectional study included 139 surgically treated patients with primary hyperparathyroidism at the Clinic for Ear, Nose and Throat Diseases with Head and Neck Surgery, University Hospital of Split from January 1st 2013 to December 31st 2017. The subjects' data was collected from the archives of the Clinic. Data on age, sex, diagnosis, localization of adenoma and blood calcium levels before and during the first three days after the surgical procedure was processed by descriptive statistical methods and the results were shown in the form of tables and graphs.

Results: At the Clinic for Ear, Nose and Throat Diseases with Head and Neck Surgery, University Hospital of Split in the aforementioned five-year period, total of 139 patients with primary hyperparathyroidism were surgically treated and there was a noticeable tendency towards increasing incidence. The average age at the time of surgery was 59.08 years (range from 22 to 84 years). Women accounted for 82.73% of patients with a ratio of 4.79:1. The most common cause of primary hyperparathyroidism was the solitary adenoma (92.24%). Multiple adenoma was found in 5.76% of patients, however, hyperplasia and carcinoma were not found. Of all adenoma, 46.26% was located in the right inferior parathyroid gland, 40.14% in the left inferior gland, 7.48% in the left superior and 6.12% in the right superior gland. Before the surgery, elevated blood calcium level was found in 91.87% of patients and on the first postoperative day normal level was found in 65.85% of patients.

Conclusions: The incidence of primary hyperparathyroidism is increasing. Most of the patients are postmenopausal women. The most common cause of primary hyperparathyroidism is solitary adenoma and the most common adenoma site is in the right inferior parathyroid gland. The level of blood calcium in most cases returns to normal already on the first postoperative day which suggests the success of surgical treatment.

10. ŽIVOTOPIS

OSOBNI PODACI

Ime i prezime: Matea Pancirov
Datum i mjesto rođenja: 11. listopada 1993., Split, Hrvatska
Državljanstvo: hrvatsko
Adresa stanovanja: Karamanova 8, Split, Hrvatska
Telefon: +385917269438
E-mail: mateapancirov@rocketmail.com

OBRAZOVANJE

2000. - 2008. Osnovna škola „Skalice“, Split
2008. - 2012. Prirodoslovno-matematička gimnazija, Split
2012. - 2018. Medicinski fakultet Sveučilišta u Splitu, studijski program Medicina

ZNANJA I VJEŠTINE

Aktivno služenje engleskim i talijanskim jezikom