

Čimbenici ishoda liječenja hidronefroze u Zavodu za dječju kirurgiju KBC Split od 1990. do 2014. godine

Jukić, Tomislava

Master's thesis / Diplomski rad

2015

Degree Grantor / Ustanova koja je dodijelila akademski / stručni stupanj: **University of Split, School of Medicine / Sveučilište u Splitu, Medicinski fakultet**

Permanent link / Trajna poveznica: <https://um.nsk.hr/um:nbn:hr:171:947759>

Rights / Prava: [In copyright](#)/[Zaštićeno autorskim pravom.](#)

Download date / Datum preuzimanja: **2025-03-09**



Repository / Repozitorij:

[MEFST Repository](#)



SVEUČILIŠTE U SPLITU
MEDICINSKI FAKULTET

Tomislava Jukić

**ČIMBENICI ISHODA LIJEČENJA HIDRONEFROZE U ZAVODU ZA DJEČJU
KIRURGIJU KBC SPLIT OD 1990. DO 2014.GODINE**

Diplomski rad

Akadska godina:

2014/2015

Mentor:

Doc.dr.sc. Zenon Pogorelić, dr.med.

Split, listopad 2015.

SVEUČILIŠTE U SPLITU
MEDICINSKI FAKULTET

Tomislava Jukić

**ČIMBENICI ISHODA LIJEČENJA HIDRONEFROZE U ZAVODU ZA DJEČJU
KIRURGIJU KBC SPLIT OD 1990. DO 2014.GODINE**

Diplomski rad

Akadska godina:

2014/2015

Mentor:

Doc.dr.sc. Zenon Pogorelić, dr.med.

Split, listopad 2015.

Zahvala

Od srca se zahvaljujem svom mentoru, doc.dr.sc. Zenonu Pogoreliću, na uloženom trudu i stručnoj pomoći prilikom pisanja diplomskog rada. Također želim zahvaliti gđi. Nadi Jukić na pomoći prilikom prikupljanja potrebne medicinske dokumentacije za izradu rada.

SADRŽAJ

1. UVOD.....	1
1.1. Mokraćni sustav	2
1.1.1. Anatomija bubrega i mokraćovoda	2
1.1.2. Histologija bubrega i mokraćovoda	6
1.1.3. Embriologija bubrega i mokraćovoda	8
1.2. Hidronefroza.....	9
1.2.1. Epidemiologija	11
1.2.2. Etiologija	12
1.2.3. Patogeneza.....	15
1.2.4. Klinička slika.....	16
1.2.5. Dijagnostička obrada.....	17
1.2.6. Liječenje	24
1.2.7. Prognoza i praćenje	30
2. CILJ ISTRAŽIVANJA.....	32
3. ISPITANICI I METODE	34
3.1. Ispitanici i materijali.....	35
3.2. Organizacija studije.....	35
3.3. Mjesto studije	35
3.4. Metode prikupljanja i obrade podataka	36
3.5. Opis istraživanja.....	36
4. REZULTATI	37
5. RASPRAVA	45
6. ZAKLJUČCI	51
7. POPIS CITIRANE LITERATURE.....	53
8. SAŽETAK.....	66

9. SUMMARY	68
10. ŽIVOTOPIS.....	70

1. UVOD

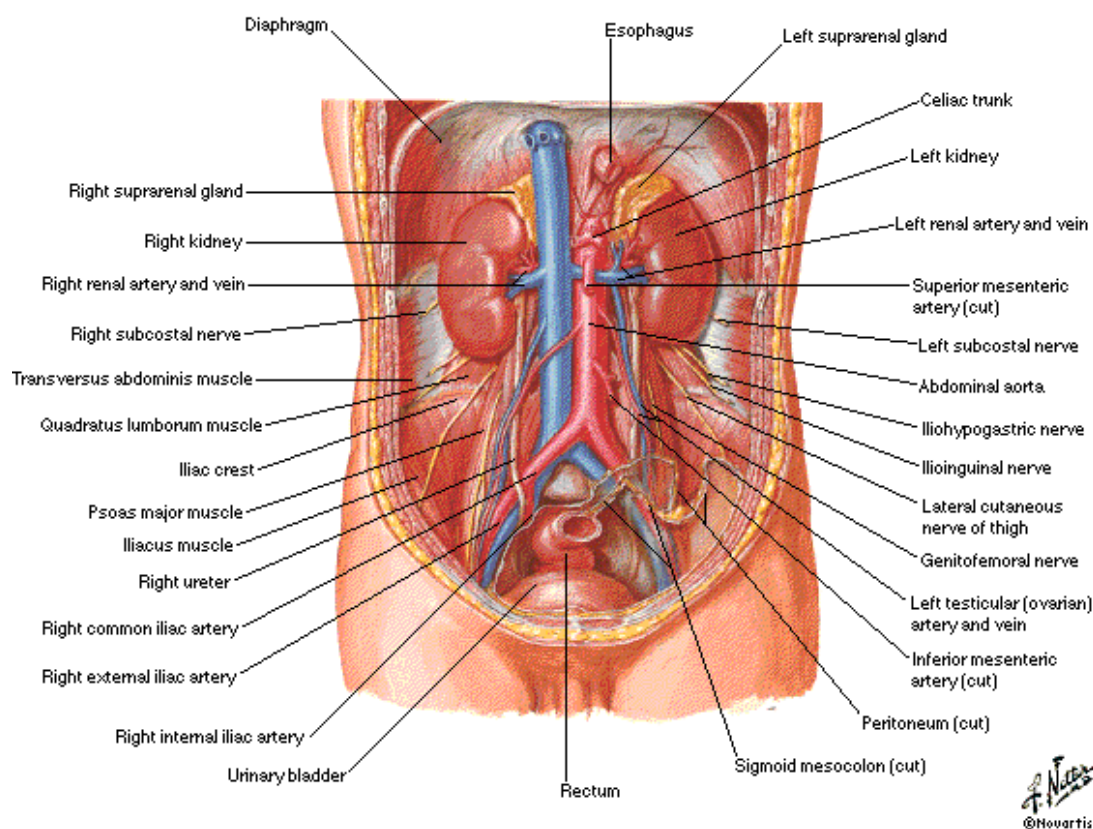
1.1. Mokraćni sustav

1.1.1. Anatomija bubrega i mokraćovoda

U mokraćni sustav ubrajaju se parni bubreg koji proizvodi mokraću, parni mokraćovod koji prenosi mokraću, mokraćni mjehur u kojem se mokraćna privremeno odlaže i mokraćna cijev kojom se mokraćni mjehur ispražnjava. Ženska je uretra dio mokraćnog sustava, a muška pripada mokraćnom i spolnom sustavu (1).

Bubreg ima oblik zrna graha, crvenkastosmeđe je boje, duljine 10 cm, širine 5 cm i debljine 3 cm, a masa je oko 150 grama (1, 2). Bubrezi leže retroperitonealno (Slika 1), između 12. prsnog i 3. slabinskog kralješka okruženi obilnim masnim tkivom (3). Desni je uvijek nešto niže položen zbog jetrene mase u desnom hipohondriju, a lijevi je nešto duži i uži te leži bliže središnjoj liniji. Duga os bubrega usmjerena je inferolateralno, odnosno prema dolje i van, a poprječna posterolateralno, odnosno prema natrag i van. Zbog toga su prednja i stražnja strana bubrega zapravo anterolateralna i posteromedijalna. Gornji je kraj bubrega debeo, okruglast i bliže središnjoj liniji. Na njemu leže nadbubrežne žlijezde. Donji je kraj nešto tanji i manji i proteže se do 2,5 cm iznad bočnog luka. Bubreg ima dva ruba – lateralni i medijalni. Laterni je rub bubrega konveksan, a medijalni konveksan blizu krajeva, a konkavan u sredini. Na sredini se otvara okomita pukotina, bubrežni hilus, omeđena prednjom i stražnjom usnom bubrežnog tkiva, kroz koju prolaze bubrežna arterija i vena, živčani splet i mokraćovod (1).

Kidneys in Situ Anterior View

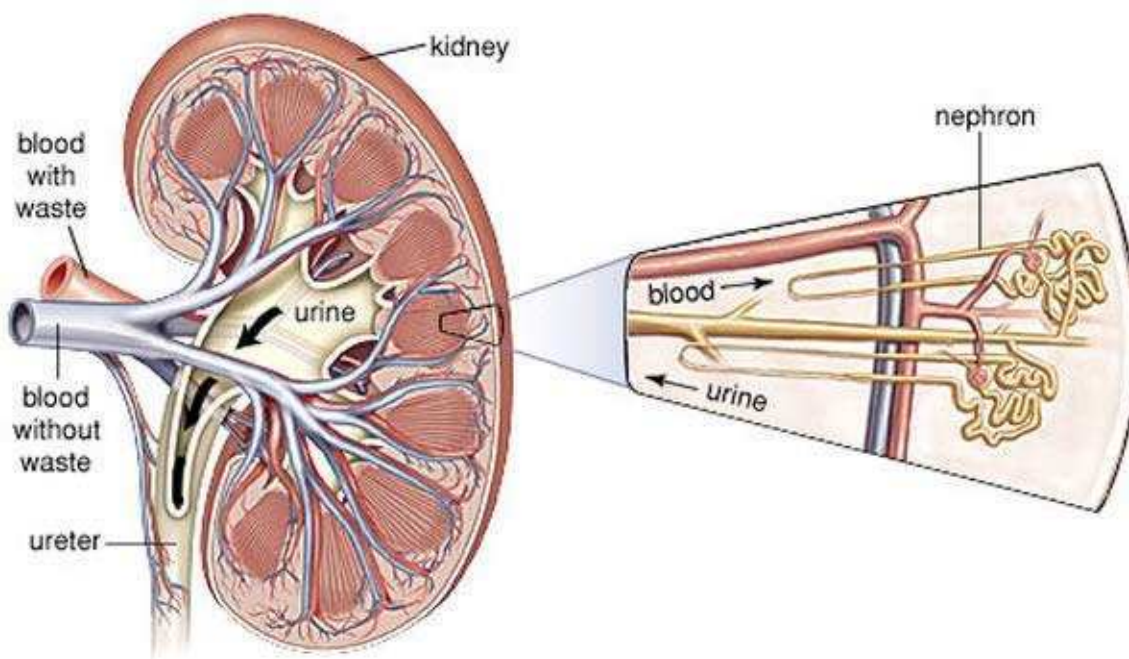


Slika 1. Anatomija mokraćnog sustava. Preuzeto s

<http://www.keywordpicture.com/keyword/anatomie%20nieren/>

Bubreg je obavijen vezivnom ovojnicom, capsula fibrosa, koja se sa zdravog bubrega može lako oljuštiti (2). Oko te ovojnice nalazi se sloj masnog tkiva, capsula adiposa (2). Masna je ovojnica jedan od važnih čimbenika koji održavaju stalni položaj bubrega u retroperitonealnom prostoru obavijajući pritom i nadbubrežnu žlijezdu. Oko masne ovojnice nalazi se još jedna ovojnica, fascia renalis. S prednje je strane bubreg sa svojim ovojnica prekriven još peritonejem. Sa stražnje strane, između bubrežne i slabinske vezivne ovojnice, nalazi se nakupina masnog tkiva zvana pararenalna mast, corpus adiposum pararenale (1, 2). Zahvaljujući ovakvoj anatomske građi, bubreg se može odstraniti, a da se pritom ne ozlijedi nadbubrežna žlijezda.

Na frontalnom presjeku bubrega (Slika 2) razlikuje se srž i blijedosmeđa bubrežna kora. Srž je podijeljena u 8 do 18 svijetlih ispruganih tvorbi poznatijih kao bubrežne piramide (3). Vrhovi su piramida šiljasti i glatki i strše u male čašice nakapnice. Piramide su svojim vršcima okrenute prema bubrežnom sinususu i pritom su međusobno odijeljene izdancima kore koji se u obliku džepova uvlače u medulu. Na vrhu piramide nalazi se mnogo malih otvora, foramina papillaria, u kojima se otvaraju izvodni bubrežni kanalići. Svaka piramida s pripadajućom kortikalnom supstancom tvori bubrežni režanj. Susjedne se 2 do 4 piramide obično spajaju u jednu papilu, pa je broj piramida oko tri puta veći od broja papila. Bubrežna kora, koja je normalno široka oko 1 cm, nalazi se ispod čahure, a okružuje srž i među piramide šalje izdanke. S baze piramide odlaze u srž radijalni moždinski tračci. Bubrežna kora neposredno uz moždinu naziva se jukstamedularnom (1).



Slika 2. Frontalni presjek bubrega. Preuzeto s

<http://www.zdravlje.eu/wp-content/uploads/2012/07/Nefron.jpg>

Krvna opskrba bubrega vrlo je složena, a povezana je sa složenom građom i funkcijom bubrega. Iz aorte za svaki bubreg izlazi po jedna bubrežna arterija. U izvanbubrežnom toku daju sitne grane za peribubrežno tkivo i bubrežnu ovojniciu, nadbubrežnu žlijedu te nakapnicu i proksimalni dio mokraćovoda. Česte su akcesorne bubrežne arterije iz aorte, koje obično polaze iznad ili ispod bubrežne arterije (1). Takve su varijacije važne jer mogu izazivati smetnje protoku mokraće iz bubrega u bubrežnu nakapnicu i dalje u mokraćovod.

Bubrežne nakapnice, mokraćovodi, mokraćni mjehur i mokraćna cijev zajedno čine odvodne mokraćne puteve. Bubrežna nakapnica leži u bubrežnom hilusu i grana se u 7 - 12 vrećastih izdanaka zvanih bubrežne čašice koje obuhvaćaju bubrežne papile. Takav način grananja bubrežne nakapnice, pelvis renalis, naziva se dendritičnim tipom (1).

Mokraćovod se nastavlja na bubrežnu nakapnicu, otprilike u razini transpilorične crte, u području koje se naziva pijeloureteričnim spojem, premda bi bolje odgovarao naziv pijeloureterično područje budući da nema jasnog prijelaska bubrežne nakapnice u mokraćovod (1). Makroskopski pijeloureterični spoj ima više ili manje oblik lijevka. Premda postoji širok raspon fizioloških varijacija u obliku, ipak ljevkast oblik najviše zadovoljava funkciji. Veće odstupanje od toga dovodi do patofizioloških promjena u funkciji, a s vremenom i do patoanatomskih oštećenja. Aktivnim kontrakcijama mišićne stijenke bubrežnih čašica i nakapnice urin biva transportiran dalje nizvodno. Tu funkciju nakapnica i mokraćovod ne obavljaju pasivno poput rigidne šuplje cijevi, nego aktivnim sudjelovanjem stijenke. Naime, podražaj mišićnim vlaknima je istežanje mišićnih vlakana mokraćom u području bubrežnih vrčeva, a stvoreni akcijski potencijal prenosi se „neksusima“ i posljedično nastaje peristaltički val koji eliminira mokraću u bolusima (4). Na svojem putu mokraćovod se spušta niz stražnju trbušnu stijenku uz poprječne nastavke slabinskih kralježaka i u maloju se zdjelici ulijeva u mokraćni mjehur.

Mokraćovod je mišićna cijev duga 25 do 30 cm, čija peristaltika tjera sadržaj prema mokraćnom mjehuru (1). Građen je od izvanjskog vezivnog sloja (tunica adventitia), središnjeg mišićnog sloja (tunica muscularis), koji nema neke pravilne orijentacije, ali je vrlo debeo, i sluznice (tunica mucosa), koja se sastoji od prijelaznog epitela i rahlog vezivnog tkiva. Muskulaturu nakapnice, prema najnovijem shvaćanju, čine cirkularni, kosi i longitudinalni snopovi koji zapravo teku koncentrično prema pijeloureteričnom spoju. Približavajući se vratu dobivaju uglavnom spiralni tok što je osobito važno za funkciju tog segmenta. Idući prema proksimalnom mokraćovodu i ulazeći u njega poprimaju sve više

longitudinalni tok. Prema Schneideru mokraćovod nema tri sloja glatke muskulature koji bi bili odvojeni, kako se to susreće kod drugih šupljih visceralnih organa, nego ista mišićna vlakna u pojedinim dijelovima uretera imaju različiti tok, shodno funkciji. Ta vlakna ostaju cijelim tijekom mokraćovoda ista, ali u središnjem dijelu stijenke imaju više spiralni i cirkularni, a u vanjskom više longitudinalni tijek (4). Mokračovod ima tri suženja: na početku i na kraju te na mjestu prolaska pokraj krvne žile. Poradi anatomskih odnosa sa ostalim organima trbušne šupljine, kirurški je pristup lakši lijevom mokraćovodu. Osim po smještaju, kirurg mokraćovod prepoznaje i po njegovoj spontanoj peristaltici.

Mokračovod dobiva krv od arterija koje susreće na putu do mjehura: arteria renalis, aorta abdominalis, arteria testicularis (u muškaraca), arteria ovarica (u žena), arteria iliaca communis, arteria iliaca interna, arteria vesicalis (u muškaraca) i arteria uterina (u žena). Obično krvne žile koje opskrbljuju ureter tvore bogatu anastomotsku mrežu (1).

Autonomna inervacija bubrega i mokraćovoda dolazi iz celijačnog plexusa, tj. njegova sekundanog, bubrežnog spleta, plexus renalis (1). Bubrežni je splet gust, a tvore ga grane celijačnog, aortikorenalnog i aortalnog ganglija, te najniži prsni i prvi slabinski splanhnički živac. Živci u bubreg dolaze preko bubrežne arterije. Ureterični splet nastaje iz renalnog, aortalnog i gornjeg i donjeg hipogastričnog spleta. Na taj način mokraćovod opskrbljuju najdonji prsni, prvi slabinski i drugi do četvrti sakralni segmenti kralježnične moždine. Jaka eferentna vlakna određuju kontrakciju dovodne arteriole i tako imaju znatni učinak na protok i stvaranje mokraće. Osjetna vlakna iz bubrega i mokraćovoda prate donji splanhnički živac do segmenata Th12 do L2 kralježnične moždine. Ta mjesta na koži odgovaraju području donjeg dijela trbuha, prepona i bedara. Zbog takozvanog fenomena prenesene boli, podražaj tih živaca osjeća se kao kožna bol, bol na površini tijela, te se u tom području osjeća bubrežna bol (1).

1.1.2. Histologija bubrega i mokraćovoda

Bubreg se sastoji od zavijenih, gusto složenih kanalića, tubuli uriniferi, povezanih rijetkim vezivnim tkivom kroz koje prolaze krvne žile. Svaki se kanalić sastoji od dvaju, razvojno različitih dijelova: nefrona, koji izlučuje mokraću, i sabirnih kanalića koji je skupljaju.

U bubrežnoj se kori nalaze nefroni, koji predstavljaju sekrecijsku jedinicu bubrega, s kratkom nefronskom petljom te se nazivaju kortikalnim nefronima. Nefroni blizu bubrežne srži nazivaju se jukstamedularnim nefronima i imaju dugu nefronsku petlju s jasno izraženim silaznim i uzlaznim krakom. Svaki se nefron sastoji od bubrežnog tjelešca (promjera oko 200 μm), gdje se krv filtrira, i bubrežnog kanalića u kojemu se selektivno resorbiraju neke tvari i koncentrira mokraća. Bowmanova čahura je početni dio nefrona i ima dvostruku stijenku (4). Unutrašnji ili visceralni list čahure obavija kapilare glomerula. Stanice unutrašnjeg lista, podociti, imaju stanični trup, od kojeg odlazi nekoliko primarnih izdanaka. Svako bubrežno tjelešće ima žilni pol, gdje ulazi dovodna arteriola, a izlazni odvodna arteriola, i mokraćni pol od kojeg polazi proksimalni zavijeni kanalić. Nakon što uđe u bubrežno tjelešće, dovodna se arteriola obično dijeli na 2 - 5 primarnih ogranaka, od kojih se svaka podijeli na kapilare koje čine bubrežni glomerul (5). Između nekoliko kapilarnih vijuga glomerula nalazi se područje nazvano mezangij. U mezangiju se nalazi mezangijski matriks i mezangijske stanice koje imaju sposobnost kontrakcije te sadržavaju receptore za angiotenzin i receptore za natriuretski čimbenik koji stvaraju srčane mišićne stanice u stijenci atrija (5). Njihova neizostavna uloga je u strukturnoj potpori glomerulu, a one ujedno sintetiziraju međustaničnu tvar, vrše endocitozu i uklanjaju normalne i patološke molekule koje se zadrže unutar glomerularne bazalne membrane.

Između fenestriranih endotelnih stanica kapilara glomerula i podocita nalazi se debela ($\sim 0,1 \mu\text{m}$) bazalna membrana (5). To je filtracijska barijera koja odjeljuje mokraćni prostor od krvi u kapilarama, a nastala je stapanjem bazalnih lamina kapilara i podocita. Čestice promjera većeg od 10 nm ne prolaze lako kroz bazalnu laminu, a negativno nabijene bjelancevine molekularne mase veće od albumina (69 kDa) prolaze samo oskudno.

Bubrežni kanalići dijele se na sekretorne i sabirne (odvodne) (3). Sekretorni su kanalići dio nefrona u kojemu se obavljaju sekrecija i apsorpcija. U sekretorne kanaliće ubrajamo proksimalni zavijeni kanalić, Henleovu petlju i distalni zavijeni kanalić (5). Proksimalni kanalić građen je od kubičnog ili niskog cilindričnog epitela čije stanice imaju acidofilnu citoplazmu jer sadržavaju brojne izdužene mitohondrije. Sa slobodne plohe stanice polaze brojni mikrovili, dugi oko 1 μm , koji čine četkastu prevlaku. Proksimalni kanalić apsorbira iz filtrata svu glukozu i amionokiseline te oko 85% natrijeva klorida i vode, uz fosfat i kalcij (5). Osim funkcije apsorpcije, on eliminira kreatinin iz plazme u filtrat, kao i ostale strane tvari unesene u organizam, primjerice para - aminohipurnu kiselinu i penicilin.

Henleova petlja ima oblik slova U. Sastoji se od debelog dijela silaznog kraka, tankog dijela silaznog kraka, tankog dijela uzlaznog kraka i debelog dijela uzlaznog kraka. Stijenku Henleove petlje čine pločaste epitelne stanice, a uloga joj je zadržavanje vode u organizmu. Distalni zavijeni kanalić obložen je jednoslojnim kubičnim epitelom i ima funkciju u prijenosu iona uz prisutnost aldosterona u dovoljno visokoj koncentraciji. Ova je aktivnost nužna u održavanju acidobazne ravnoteže u krvi. Na mjestu gdje distalni zavijeni kanalić dodiruje dovodnu arteriolu kubične se epitelne stanice kanalića mijenjaju, postaju više i gusto su zbijene, pa se to područje naziva gusta mrlja. Gusta mrlja je u tijesnom kontaktu s promijenjenim glatkim mišićnim stanicama dovodne arteriole (tzv. jukstaglomerularne stanice) koje stvaraju renin (3). Gusta mrlja i jukstaglomerularne stanice zajedno čine jukstaglomerularni aparat (5). Iz distalnih zavijenih kanalića mokraća ulazi u sabirne cjevčice, koje se udružuju u veće ravne sabirne cijevi. Manje sabirne cjevčice obložene su kubičnim epitelom i promjera su približno 40 μm (6). Na putu kroz srž njihove stanice postaju cilindrične, a promjer sabirne cijevi dosegne i do 200 μm blizu vrhova piramida. Stanice sabirnih cijevi imaju elektronski svijetlu citoplazmu s malo organela. Epitel sabirnih cijevi djeluje pod utjecajem arginin vazopresina ili antidiuretskog hormona kojeg izlučuje neurohipofiza.

Odvodni mokraćni putevi, tj. bubrežne čašice, bubrežna nakapnica i mokraćovod imaju jednaku osnovnu histološku građu, odnosno postoji histološki kontinuitet. Mišićni slojevi u bubrežnim vrčevima, nakapnici i mokraćovodu raspoređeni su spiralno. Kada mokraćovod dosegne mokraćni mjehur, mišićne stanice poredaju se uzdužno. Sluznica tih struktura sastoji se od prijelaznog epitela i lamine proprije od vezivnog tkiva, oko koje se nalazi gusti splet glatkih mišićnih stanica, a izvana je mokraćovod prekriven adventicijom (5).

1.1.3. Embriologija bubrega i mokraćovoda

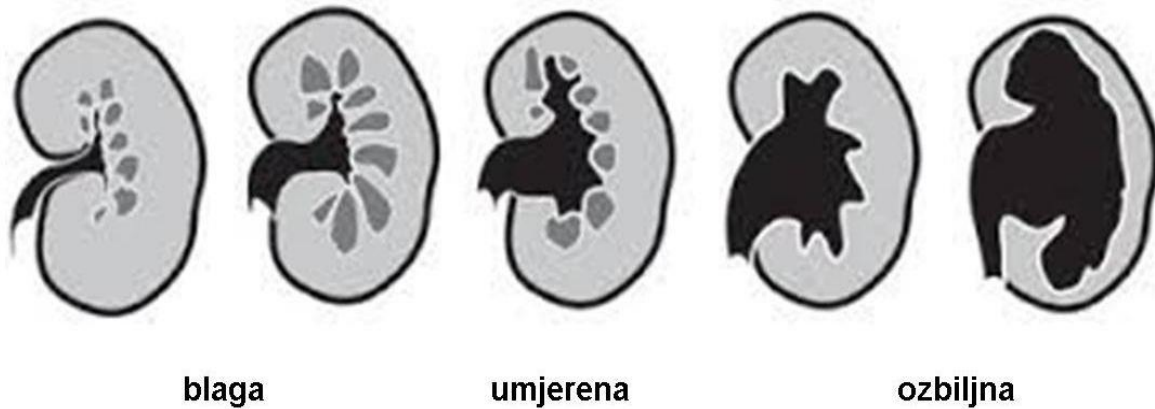
Bubreg i njegovi odvodni kanali razvijaju se u kraniokaudalnom smjeru u tri uzastopne generacije koje se vremenski djelomično preklapaju: pronephros (predbubreg), mesonephros (prabubreg) i metanephros (definitivni bubreg) (7). Pronefros se početkom četvrtog tjedna sastoji od 7 do 10 nakupina stanica (nefrotoma) u vratnom području, međutim on potkraj četvrtog tjedna iščezava (7, 8). Mezonefros i njegovi odvodni kanalići nastaju od intermedijarnog mezoderma od gornjih prsnih do gornjih slabinskih (L3) segmenata. Početkom četvrtog tjedna razvoja, pojavljuju se u mezonefrosu prvi sekretni kanalići koji se

produžuju oblikujući petlju u obliku slova S, a na medijalnom kraju u njih urasta klupko krvnih kapilara (glomerul) (7). Prošireni kraj kanalića, koji obuhvaća glomerul, čini Bowmanovu čahuru, koja zajedno s glomerulom čini bubrežno tjelešce. Lateralni krajevi kanalića ulijevaju se u uzdužno postavljen odvodni kanal, koji se naziva kanal mezonefrosa ili Wolffov kanal i koji se ulijeva u kloaku. Sredinom drugog mjeseca mezonefros je velik, izdužen parni organ, smješten s obje strane središnje crte, međutim potkraj drugog mjeseca postupno iščezava. Metanefros (treći ili definitivni bubreg) pojavljuje se u petom tjednu, a počinje funkcionirati oko 12. tjedna (8). Njegovi se sekretorni kanalići razvijaju od metanefrogenog mezoderma na isti način kao u mezonefrosu (7). Razvoj sustava odvodnih kanala drukčiji je nego u dvaju privremenih bubrega. Stvorena mokraćna odvodni se u amnionsku šupljinu, gdje se miješa s amnionskom tekućinom. Fetus je guta, a bubrezi ponovno stvaraju. Tijekom fetalnog života bubrezi ne izlučuju otpadne tvari jer tu funkciju obavlja posteljica.

Prvotni smještaj bubrega je u području zdjelice, a kasnije se pomiče prema gornjem dijelu trbuha. To „uspinjanje bubrega“ izazvano je smanjenjem zakrivljenosti embrija i rastom tijela u slabinskom i križnom području (7).

1.2. Hidronefroza

Hidronefroza označava dilataciju bubrežne nakapnice i čašica uz stanjenje bubrežnog parenhima zbog suženja pijeloureteričnog vrata i nemogućnosti normalnog otjecanja mokraćne (Slika 3). Koff je redefinirao opstrukciju kao: „svaku restrikciju struji mokraćne koja će neliječena dovesti do oštećenja bubrega“. Ukoliko je zapreka otjecanju mokraćne distalnije, tj. ukoliko je dilatiran i mokraćovod, govorimo o ureterohidronefrozi (4, 9).



Slika 3. Vrste hidronefroze. Preuzeto s

<http://www.em.emory.edu/ultrasound/ImageWeek/Abdominal/hydronephrosis.html>

Zbog zapreke otjecanju mokraće, raste tlak koji unutar kanalnog sustava bubrega smanjuje protok krvi kroz bubreg i glomerularnu filtraciju, pa nastaje ishemija i dolazi do gubitka nefrona. Težina oštećenja ovisi o visini, stupnju i trajanju opstrukcije. Kod akutne hidronefroze nakon operacije, može doći do oporavka bubrega, dok je kod kronične stanje ireverzibilno i nakon operacije (9). Opstrukcija u vrijeme razvitka bubrega djeluje vrlo nepovoljno na njihovo sazrijevanje te nastaju ireverzibilne displastične promjene. Najveći broj hidronefroza može se dokazati tek u trećem tromjesečju trudnoće (9). Neliječena hidronefroza može relativno brzo dovesti do propadanja bubrežnog parenhima, pijelonefritisa, hipertenzije i zatajenja zahvaćenog bubrega, stoga se pravovremenim kirurškim zahvatom zaustavlja daljnje oštećenje bubrega.

Udruženje za fetalnu urologiju (Society of Fetal Urology) uvelo je sustav klasificiranja hidronefroze prema stupnjevima od I do IV (Tablica 1). Najvažniji parametri za klasifikaciju su maksimalni anteroposteriorni promjer nakapnice na poprečnom ultrazvučnom presjeku te ehogenost i debljina parenhima na uzdužnom presjeku. Sustav klasifikacije i stupnjevanja postoji s ciljem standardizacije i što boljeg prepoznavanja pacijenata koji imaju povišen rizik od pogoršanja bubrežne funkcije (10, 11).

Tablica 1. Stupnjevi kongenitalne hidronefroze prema Udruženju fetalne urologije

Stupanj	Centralni ehokompleks	Bubrežni parenhim
0	Intaktan	Normalan
I	Blaga dilatacija nakapnice	Normalan
II	Dilatacija nakapnice i čašica	Normalan
III	Izrazita dilatacija nakapnice i čašica	Normalan
IV	Izrazita dilatacija nakapnice i čašica	Stanjen

1.2.1. Epidemiologija

Smatra se da se u oko jedan posto trudnoća javlja anomalija fetusa. Mokraćno - spolni sustav obuhvaća 20 - 30% tih anomalija. Od toga broja 50% odnosi se na hidronefrozu (9).

Ako se kao kriterij koristi promjer nakapnice >5 mm, učestalost fetalne hidronefroze je oko 2%. Smatra se da je učestalost klinički značajne hidronefroze oko 1:600 novorođenčadi (12).

Kod novorođenčadi hidronefroza se dijagnosticira u 0,5 - 1% slučajeva, a opstrukcija pijeloureteričnog spoja pojavljuje se u čak 35% slučajeva kao uzrok navedenog stanja (13-16). Primjećeno je da do 56% bolesnika ima hidronefrozu bez organske opstrukcije, a njima 80% iz te skupine nalaz se normalizira unutar 3 godine. Njih 17% imalo je normalan nalaz 4 dana nakon rođenja što ukazuje na moguću spontanu prenatalnu regresiju hidronefroze (17).

Hidronefroza je podjednako zastupljena u oba spola i otkriva se uglavnom prenatalno između 18. i 20. tjedna i u prvoj godini života (9). Lijeva strana je nešto češće zahvaćena, a u 10 - 20% je obostrana (18). Čest je nalaz kod potkovastog bubrega, te se pojavljuje u 14-35%

slučajeva (19). Naime, bubrežna nakapnica i mokraćovod su naprijed smješteni, a mokraćovodi leže ispred istmusa te imaju tendenciju uvijanja, što rezultira hidronefrozom (20). Također je česta pojava i u anomalničnom bubregu (9).

1.2.2. Etiologija

Etiologija hidronefroze nije u potpunosti jasna. Pretpostavlja se da postoji greška u embriološkom razvoju sa posljedičnim anatomskim i funkcionalnim poremećajima koji su mogući duž čitavog mokraćnog sustava (16). No, neki se njegovi dijelovi predstavljaju kao predilekcijska mjesta, postajući tako glavni čimbenik u cjelokupnoj urološkoj patologiji. I anatomski i funkcionalni poremećaji uzrokuju uglavnom opstrukciju drenaže mokraće, a to se upravo događa na onim mjestima gdje jedan segment urotrakta prelazi u drugi: kalikotubularni spoj, pijeloureterični vrat, ureterovezikalno ušće, vrat mjehura. Upravo na tim mjestima urotrakta najčešće nastaju anomalije kojima je onda zajedničko da uzrokuju smetnje protoku mokraće prema nizvodno, uzrokujući uzvodno promjene koje zajedničkim imenom nazivamo opstruktivna uropatija (4). Najčešće mjesto urođene zapreke pasaži mokraće je pijeloureterični spoj (4, 15, 16, 21-23). Opstrukcija se javlja tijekom ranog razvoja bubrega te utječe na morfogenezu, sazrijevanje i rast, a u onim ozbiljnim slučajevima dolazi i do progresivne tubularne atrofije i intersticijske fibroze s gubitkom nefrona (13). Opstrukciju pijeloureteričnog spoja može se pripisati funkcionalnoj ili anatomskoj abnormalnosti ili ona može biti poveznica između ta dva stanja (24). Opstrukcija se može pojaviti i nakon endoskopskih ili otvorenih kirurških zahvata.

Sve ono što interferira s pasivnim punjenjem i aktivnim pražnjenjem pijeloureteričnog vrata omogućuje razvoj patološke dilatacije pijelokalicijelnog sustava odnosno hidronefroze. Mogući uzroci poremećaja normalnoj struji mokraće mogu biti prirođeni (češće u djece) ili stečeni (češće u odraslih), mehanički i dinamički, na bilo kojem mjestu od bubrežne nakapnice do vanjskog otvora uretre. Mehaničke zapreke protoku mokraće pijeloureteričnim spojem mogu biti izazvane unutrašnjim i vanjskim čimbenicima (4).

Potrebno je ovdje napomenuti i važnost herediteta prilikom nastanka hidronefroze. Opisani su slučajevi obiteljskog javljanja hidronefroze, dok način nasljeđivanja još uvijek nije razjašnjen (4).

U nekim slučajevima popratnih kongenitalnih anomalija mokraćnog sustava otežan je protok pijeloureteričnim spojem, što može dovesti do dilatacije pijelokalicijskog sustava, na primjer kod retrokavalnog mokraćovoda i potkovastog bubrega, kod križne bubrežne ektopije, malrotacije, diskoidnog bubrega, potpunog ili nepotpunog podvostručenja bubrega (25). Konačno, i mobilnost bubrega, koja je obično stečena, može dovesti do koljenastog presavinuća pijeloureteričnog vrata i zastoja mokraćne s posljedičnom dilatacijom kanalnog sustava bubrega. I neka druga stanja mokraćnog sustava ponekad su popraćena anomalijom pijeloureteričnog vrata kao što su, ureteralna hipoplazija i vezikoureteralni refluks. Postoji i čitav spektar varijacija opstrukcije pijeloureteričnog vrata u slučajevima s podvostručenim bubrežima i kanalnim sustavom što je nerijetko udruženo s drugim anomalijama u ovom području urotrakta.

Kao unutrašnji faktori koji predstavljaju smetnju protoku mokraćne navode se: muskularna i epitelijalna hiperplazija, povećanje vezivnog tkiva tog segmenta, nabori sluznice, unutrašnje valvule, fibroepitelni polipi, kongenitalne strikture na kratkom segmentu srednjeg dijela mokraćovoda kao i nabiranje njegovog početnog dijela (26-29). Od vanjskih uzroka najčešće se spominju aberantne krvne žile koje mogu ostati neprepoznate sve do operacijskog zahvata (4, 30, 31). One su češće povezane s dobi iznad 2 godine, ženskim spolom i pridruženim kongenitalnim anomalijama (30). Autori navode da čak 54,5% aberantnih krvnih žila uzrokuje opstrukciju pijeloureteričnog spoja (32). Međutim, one ne dovode uvijek do opstrukcije vrata. Smatra se opstruirajućom ona aberantna krvna žila donjeg pola bubrega, koja ide iza mokraćovoda prema prednjoj usni hilusa ili prednjoj plohi donjeg pola bubrega i obratno. Osim toga, pogodujući čimbenici mogu biti ptoza bubrega, izdužen bubreg, benigni i maligni tumori (29, 33).

Funkcionalni poremećaji, u vidu nekompetentne peristaltike što posljedično uzrokuje zastoj mokraćne u području pijeloureteričnog vrata, manje su istraživani. Pojmom funkcionalne opstrukcije obuhvaćena je hipertenzija pijeloureteričnog spoja i posljedična inkoordinacija u kontrakcijama između bubrežne zdjelice i proksimalnog mokraćovoda koje se pojavljuju uslijed nepravilnog i nefunkcionalnog toka mišićnih niti u području pijeloureteričnog vrata (4). U tim bi slučajevima u području pijeloureteričnog spoja mišićna vlakna bila više longitudinalno postavljena što onemogućuje normalno punjenje tog područja u dijastoli i formiranje bolusa mokraćne. Na taj način dolazi do zastoja i razvoja dilatacije pijelokalicijskog sustava. Naime, u tom području prestaju peristaltički valovi, tako da se

proksimalni mokraćovod kontrahira neovisno od bubrežne nakapnice, stoga se s pravom može govoriti o funkcionalnoj ili „neuromuskularnoj“ disfunkciji pijeloureteričnog spoja (4). U ovakvim slučajevima s vremenom nastaju i patoanatomska oštećenja koja su organska i definitivna, stoga se razmatra da bi funkcionalni poremećaj mogao biti prezentiran kao primarna noksa, a samim time i češće zastupljen.

Druga podjela hidronefroze je s obzirom na mjesto gdje se pojavljuje određena noksa, stoga razlikujemo ekstraparijetalne ili ekstraluminalne (aberranta krvna žila, presavinuća, priraslice, tumori), parijetalne ili intramuralne (nepravilna distribucija mišićnih i kolagenih niti u pijeloureteričnom segmentu, funkcionalne smetnje) te intraparijetalne ili intraluminalne (valvule, polipi, kamenci) uzroke hidronefroze (9, 29).

Okolišni čimbenici uslijed kojih se može pojaviti hidronefroza su trauma, iradijacija, ijetrogene ozljede (29).

Nadalje, predisponirajući čimbenici za hidronefrozu su i promjena položaja tijela, velika ekstrarenalna nakapnica te pojačana hidracija organizma. Drugi često spominjani uzroci nastanka hidronefroze su vezivni tračci koji vežu početni dio mokraćovoda za donji dio dilatirane nakapnice, što dovodi do koljenastog presavinuća mokraćovoda. Visoka insercija mokraćovoda isto tako može biti uzrok hidronefroze. Očito je da je u tim slučajevima često otežano pražnjenje bubrežne nakapnice te dolazi do posljedične hidronefroze (4).

U etiologiji hidronefroze ulogu mogu imati i postojanje proliferativnog cistitisa, te shistosomalna fibroza (34, 35). Hidronefroza se može pojaviti i kao rijetka komplikacija sistemskog lupusa, komplicirana posljedičnim cistitisom i enteritisom (36).

Opasna hidronefroza može se razviti u slučaju inficirane intraabdominalne kolekcije tekućine u pacijenta s ventrikulo - peritonealnim šantom, što potvrđuje slučaj 10 - godišnjeg dječaka kojem je šant ugrađen uslijed mijelodislazije i pratećeg hidrocefalusa (37).

Zaključno možemo reći da perzistirajuća vanjska lezija dovodi do anatomskih promjena u samoj stijenci kanalnog sustava, stoga je tako prisutna i vanjska kompresija i unutarnja stenoza. Teško je reći što je primarno, a što sekundarno (4).

1.2.3. Patogeneza

Pojam hidronefroze obuhvaća promjene na bubregu i kanalnom sustavu koje su posljedica povišenog tlaka u pijelokalicijskom sustavu: bubrežna atrofija i dilatacija pijelokalicijskog sustava. Te su promjene rezultat nesrazmjera između produkcije urina i njegove eliminacije (4). Naime, u tim se uvjetima mišićna bubrežna nakapnica ponaša kao detrusor i tiska urin nizvodno, uslijed čega dolazi do dilatacije istoimenih struktura. Iako je ta dilatacija dijagnostički najupečatljivija, atrofija bubrežnog parenhima zapravo je najozbiljnija komponenta ovog procesa. To se osobito uočava kada se uspoređuju intrarenalni i ekstrarenalni tip nakapnice. Kod intrarenalnog tipa dilatacija kanalnog sustava manje je izražena nego kod ekstrarenalnog, ali se patoanatomske promjene bubrežnog parenhima razvijaju daleko prije i brže napreduju (4).

Oštećenje bubrežnog parenhima pojavljuje se uslijed mehaničkog pritiska urina u nakapnici i sekundarnih vaskularnih okluzija i ono ima daleko teže posljedice od same dilatacije (4). Međutim, ukoliko su dilatacijom pijelokalicijskog sustava istegnutnute krvne žile bubrega, to posljedično dovodi do ishemije, nekroze i sklerozacije. Specifičan tok krvnih žila bubrega omogućuje nastajanje vrlo intenzivne ishemije sa svim njezinim posljedicama. Naime, arterije i vene arkuate idu paralelno s površinom bubrega u primjerima dilatirane nakapnice, idući u zoni prijelaza bubrežne kore u srž. Istezanje tih relativno velikih krvnih žila dilatacijom pijelokalicijskog sustava dovodi do vrlo jake ishemije parenhima, a naročito bubrežne kore. Upravo je ona na ishemiju najosjetljiviji dio parenhima (4). Uz mehanički učinak kompresije parenhima bubrega, isto tako djeluje i tubularna dilatacija s posljedičnom celularnom kompresijom stanica nefrona. Povišen tlak u tubulima djeluje razorno na nefron u razvoju.

Nadalje, u uvjetima hidronefroze dolazi do prskanja krvnih žila u bubregu, stoga nastaju mikrohematomi u parenhimu, i već u ranoj fazi razvoja hidronefroze povećana je količina eritrocita u mokraći. Time bi bila objašnjena hematurija u bolesnika s hidronefrozom. Ni venski sustav bubrega nije pošteđen razornog djelovanja povišenog tlaka u bubrežnoj nakapnici i posljedično dolazi do smanjenja glomerularne filtracije i do poremećaja u ekskreciji elektrolita što dovodi do narušavanja acidobazne ravnoteže u organizmu (4).

Patohistološka ispitivanja na pregledima histoloških rezova pijeloureteričnog vrata u bolesnika s hidronefrozom pokazala su da postoji redukcija u broju i veličini mišićnih vlakana, a nerijetko i njihova potpuna odsutnost (4).

Gore opisan proces primjer je neselektivne atrofije parenhima. Međutim, ukoliko dođe do pojave selektivne atrofije parenhima bubrega, tada promjene počinju u bubrežnoj kori na najdiferenciranijem dijelu bubrega, a ukoliko ishemija dulje potraje, proces postupno zahvaća i bubrežnu srž. Ishemija nije uniformna i zahvaća više perifernu nego centralnu grupu nefrona. Ovakav slijed događanja objašnjava hiperplaziju srži u fazi regeneracije nakon uspjele operacije hidronefroze. Proksimalni su tubuli najosjetljiviji na ishemiju, stoga će se prvo tamo manifestirati patoanatomske promjene. U konačnici tubularne su promjene najteža oštećenja u slučajevima opstruktivne atrofije bubrega i teško ih je razlikovati od kroničnog pijelonefritisa (4).

1.2.4. Klinička slika

Klinička slika najviše ovisi o razini na kojoj je došlo do stenoze ili potpune opstrukcije te o vremenu dijagnosticiranja. Ukoliko je ona akutno razvijena često se očituje kao bol nalik kolikama, dok je kronična hidronefroza nerijetko asimptomatska (29, 38).

Infekcija mokraćnog sustava najčešće dovede bolesnika na pretrage, osobito u prve dvije godine života (4, 39). Naime, neovisni faktor za razvoj infekcija mokraćnog sustava su visok stupanj hidronefroze, ženski spol i neobrezanost u djece s dijagnosticiranom prenatalnom hidronefrozom (39). Nadalje, roditelji zbog napipane abdominalne mase nerijetko dovode dijete k liječniku, a lumbalni bolovi karaktera kolika mogu biti prvi znak hidronefroze koja se ranije nije manifestirala upalom mokraćnog sustava (4, 15). Slabo napredovanje djeteta, temperature, katkad i sepsa, mogu biti razlog za detaljnu kliničku obradu bolesnika (9). U većeg su djeteta česti intermitentna bol, povraćanje i hematurija, simptomi infekcije mokraćnog sustava, kamenci (9). U slučaju pojave hidronefroze uslijed proliferativnog cistitisa klinička manifestacija je u vidu boli prilikom mokrenja, polakisurije i hematurije (34). Bubrež koji je promijenjen uslijed hidronefroze podložniji je traumi te ruptura parenhima, doduše rijetko, može biti prvi znak hidronefroze, prezentirajući se s ili bez hematurije te abdominalnom distenzijom (9, 40, 41). Ukoliko u kliničkoj slici postoji tupi bol, infekcije mokraćnog sustava i makro/mikrohaturija treba posumnjati na hidronefrozu

nastalu uslijed opstrukcije benignim ili malignim tumorom u mokraćovodu (33). Ukoliko je riječ o opstrukciji pijeloureteričnog spoja aberantim krvnim žilama, klinička slika očituje se ponavljajućim bubrežnim kolikama (bol, mučnina, povraćanje), infekcijama mokraćnog sustava, masivnom hematurijom, a prezentacija navedenih simptoma javlja se kasnije negoli kod drugih uzroka (30, 31). Međutim, u većine takve djece očekuje se dobra bubrežna funkcija jer je vaskularna opstrukcija intermitentna (31). U adolescenata jedan od prvih manifestnih kliničkih znakova hidronefroze je makrohaturija, koja obično nastaje nakon neznatne traume, laganog skoka, a nerijetko i bez povoda, a ponekad i povišeni krvni tlak, utvrđen pri rutinskom pregledu, može biti prvi znak hidronefroze (4). U toj populaciji česta je i klinička slika bubrežnih kolika, prilikom čega treba posumnjati na aberantne krvne žile kao podlogu za postojanje hidronefroze (31).

Iz navednog vidljivo je na koje se sve načine hidronefroza može ili ne mora očitovati, ali jedno je sigurno: preporuke su da se u djece s abdominalnom boli nepoznate etiologije ne zaboravi obratiti pažnja na njeno urološko porijeklo (42).

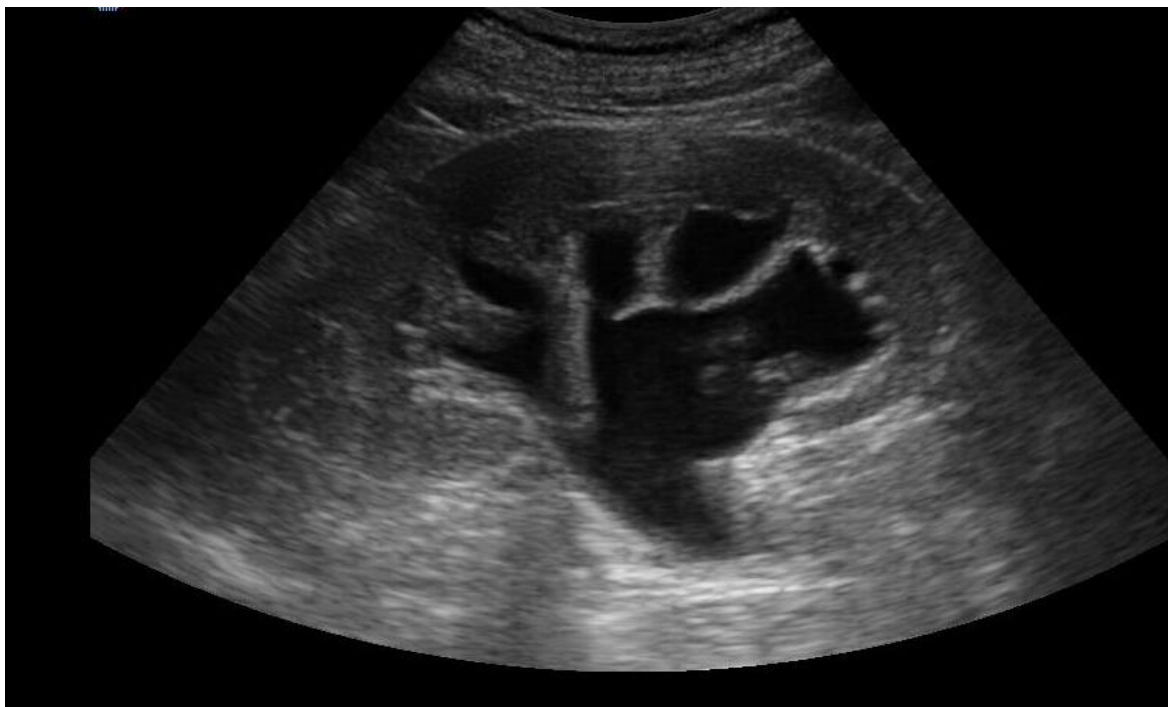Hidronefroza može biti i asimptomatska i kao takva slučajno uočena tijekom ultrazvučnog pregleda poradi drugih razloga, budući da može postojati uz druge anomalije (43, 44).

1.2.5. Dijagnostička obrada

Unatoč brojnim znanstvenim i klinički istraživanjima i dalje postoje nedoumice u pristupu djeci s hidronefrozom. Međutim, kao i u ostalim dijagnostičkim postupcima, tako je i ovdje pravilo da se započne s neinvazivnim ka manje ili više invazivnim pretragama.

Ultrazvuk je osnovna pretraga za procjenu i praćenje hidronefroze u djece te se ultrazvučno dijagnosticira u 1 - 4.5 % slučajeva prenatalno (45, 46). Njegova prednost je neinvazivnost, relativno brza dijagnostika i neizlaganje djeteta ionizirajućem zračenju (47). Pri pregledu se koriste sektorske i linearne sonde frekvencije od 5 do 7,5 MHz (12). Omogućuje prikaz bubrežnog parenhima i procjenu dilatacije kanalnog sustava (Slika 4). Najvažnija uloga ultrazvuka je u serijskom praćenju djeteta s hidronefrozom (12). Pogoršanje ultrazvučnog nalaza najčešće ukazuje na opstrukciju, dok smanjenje dilatacije govori suprotno. Ultrazvukom je potrebno izmjeriti duljinu bubrega, maksimalni poprečni promjer

bubrežne nakapnice i klasificirati hidronefrozu prema stupnjevima Udruženja za fetalnu urologiju te procijeniti dilataciju čašica, debljinu i ehogenost parenhima. Promjer bubrežne nakapnice iznad 20 mm loš je prognostički znak (12). Preporučeno je i ponavljano mjerenje duljine kontralateralnog bubrega kao pokazatelja u procjeni opstrukcije kod unilateralne hidronefroze (12).



Slika 4. Ultrazvučni prikaz dilatiranih bubrežnih čašica i zdjelice. Preuzeto s http://www.windsorurology.co.uk/Clinical_Information/Kidney/JJ_Stent.aspx

Zahvaljujući brzom tehnološkom napretku ultrazvučne tehnologije, posljednjih je godina dobiven uvid u renalne i intrarenalne krvne žile, a sve to zahvaljujući primjeni doplerskih tehnika koje na neinvazivan, bezbolan, jednostavan i razmjerno brz način pružaju korisne informacije kao što je prikaz i analiza protoka u krvnim žilama (12). Još je važnija mogućnost kvantifikacije doplerskog spektra mjerenjem brzine i indeksa protoka koji su pokazatelji renalne vaskularne rezistencije, a od pomoći je i u slučaju aberantnih krvnih žila koje je nerijetko moguće dijagnosticirati jedino tijekom epizoda boli (12, 31).

Široka upotreba prenatalnog probira rezultirala je povećanom detekcijom anomalija mokraćnog sustava (12). Ne postoji dijagnostička metoda kojom se dovoljno pouzdano može utvrditi opstrukcija, a dilatacija nakapnice u tom stadiju razvija se i u drugih anomalija mokraćnog sustava primjerice kod vezikoureteralnog refluksa. Fetalna hidronefroza je čest nalaz na prenatalnom ultrazvučnom pregledu, međutim ona je uglavnom prolazna jer je primijećeno da u polovici slučajeva nestane do trećeg tromjesečja, ali svejedno zaslužuje pažljivo postnatalno praćenje, kako u onih koji zahtijevaju operacijski pristup tako i u onih koji to ne zahtijevaju (48). Antenatalna skrb obuhvaća niz probirnih postupaka i metoda za otkrivanje visokorizičnih ili patoloških stanja u neselecioniranoj populaciji trudnica bez opterećenja za njihov nastanak, a njena uloga je identificirati djecu koja su pod povećanim rizikom od pogoršanja bubrežne funkcije (12, 49). Temeljna ultrazvučna dijagnostika, kojom hidronefrozu prepoznajemo kao anehogeno i ovalno proširenje bubrežne nakapnice na poprječnom presjeku abdomena, postala je sastavni i neizostavni dio probirnog mehanizma, a specijalizirana ultrazvučna dijagnostika na razini sekundarnih i tercijarnih centara ima dodatni zadatak diferencijalne i konačne dijagnostike u svim, probirom određenim, rizičnim slučajevima. Prve pretrage moguće je obaviti između 16. i 20. tjedna trudnoće (9). Težnja svih centara je da se unutar trećeg tromjesečja otkrije što više malformacija mokraćnog sustava s ciljem posljedičnog pravovremenog djelovanja (49). Prognostičku vrijednost ima anteroposteriorni promjer bubrežne nakapnice veći od 10 mm u trećem tromjesečju (9). Na temelju oligohidramniona, osmolalnosti mokraće ploda, koncentracije Na, Ca, Cl, α_2 - mikroglobulina moguće je posumnjati na postojanje hidronefroze (9). Unatoč navedenim pokazateljima, definitivna dijagnoza hidronefroze postavlja se postnatalno (12).

Svoj djeci kojoj je dijagnosticirana kongenitalna hidronefroza trebalo bi ultrazvučno nakon rođenja potvrditi stanje, a intenzitet i vrednovanje stupnja hidronefroze ovise o anteroposteriornom promjeru bubrežne nakapnice i klasifikaciji Udruženja za fetalnu urologiju (Society for Fetal Urology – SFU) (12, 45). Naime ukoliko navedeni promjer prelazi 10 mm ili im je SFU - stupanj III ili IV, što definira tešku hidronefrozu, trebalo bi napraviti probir na opstrukciju gornjeg mokraćnog sustava. Pregled je indiciran i ukoliko postoji dilatacija kanalnog sustava u jednom bubregu, u onih u kojih je postavljena sumnja na infravezikalnu opstrukciju (najčešće valvula stražnje uretre) te kod jače dilatacije dvostrukog kanalnog sustava (12). Ukoliko postoji sumnja na hidronefrozu ultrazvučna obrada može se odgoditi do 3. ili 5. dana života. Ranija ultrazvučna dijagnostika može biti uzrok lažno

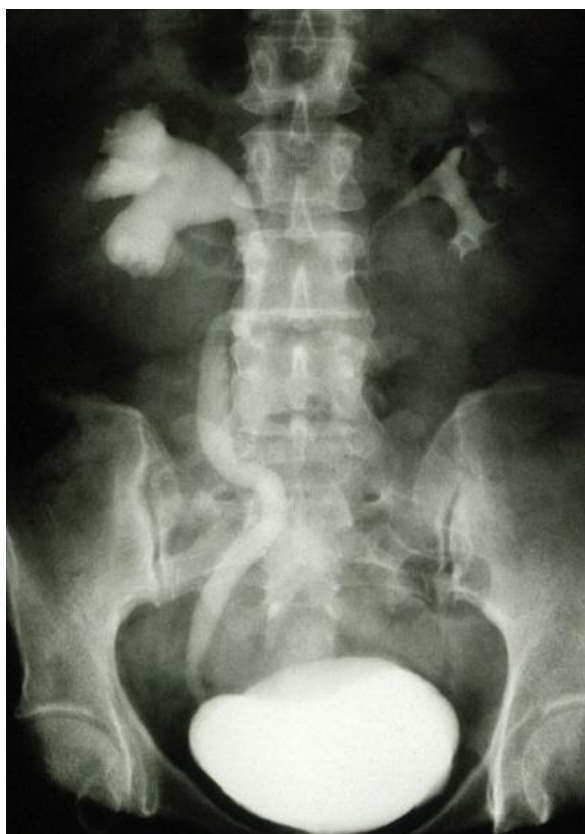negativnom nalazu uslijed fiziološke oligurije i neonatalne dehidracije tijekom prvih 24 - 48 sati života (4, 9). Većina djece s bubrežnom nakapnicom između 20 i 30 mm, imaju dobru funkciju bubrega, od 30 do 40 mm teško je ultrazvučno odrediti radi li se o dobroj ili lošoj funkciji, između 40 i 50 mm funkcija bubrega umjereno je loša, dok je iznad 50 mm loša funkcija bubrega. Međutim, dio stručnjaka s tim se ne slaže te smatraju da je povoljan postnatalni nalaz ukoliko dođe do spontane rezolucije hidronefroze ili ukoliko je navedeni promjer manji od 20 mm, a ukoliko je promjer veći od 20 mm ili postoji dodatna patologija mokraćnog sustava, to predstavlja nepovoljan nalaz (50).

Važnost ultrazvučnog pregleda je i u slučaju ranog postoperativnog praćenja nakon otvorene pijeloplastike jer pomaže u otkrivanju rizika od ponovne opstrukcije (51).

Otkad je u rutinskoj upotrebi ultrazvuk, opstrukcija pijeloureteričnog spoja rijetko predstavlja stanje koje se slučajno dijagnosticira prilikom tupe traume bubrega. No, i danas su zabilježeni slučajevi nedijagnosticiranja hidronefroze, pogotovo ukoliko je ona asimptomatska te ukoliko njen nalaz ima mali utjecaj (52).

Dinamička scintigrafija (diuretska renografija) je metoda izbora za procjenu funkcije i opstrukcije bubrega. Standardna metoda uključuje primjenu furosemida 20 minuta nakon davanja radiofarmaka. Najčešće se koriste merkptoacetilglicin (MAG 3) i dietilenaminopentaoctena kiselina (^{99m}Tc-DTPA). Ova metoda zasniva se na pretpostavci da je produženo zadržavanje radiofarmaka u kanalnom sustavu bez opstrukcije posljedica učinka rezervoara te će povećana diureza nakon diuretika dovesti do ubrzanog pražnjenja (4). Kod opstrukcije ovaj učinak izostaje. Na temelju nalaza dobivenog tom metodom stupanj funkcije hidronefrotičnog bubrega možemo podijeliti u tri grupe: ispod 20%, između 20 i 39% i više od 40 % (9). Ovakva podjela ne vrijedi u djeteta s jednim bubregom ili ako su oba bubrega zahvaćena hidronefrozom. Pri primjeni te metode može se raditi i tzv. ispiranje („wash out“), kojim se mjeri vrijeme i količina pražnjenja bubrežne nakapnice nakon primjene furosemida i procjenjuje stupanj opstrukcije (9). MAG3 ima bolju anatomsku rezoluciju i može se rabiti kod smanjene funkcije bubrega. Važna uloga renografije je određivanje relativne i apsolutne bubrežne funkcije oba bubrega, razlikovanje između opstruktivne i neopstruktivne dilatacije mokraćnog sustava i praćenje ovih parametara tijekom vremena (12). U sve djece koja nemaju tešku obostranu hidronefrozom ili infravezikalnu opstrukciju, scintigrafija se može napraviti između četvrtog i šestog tjedna života kada bubrezi funkcionalno sazriju (12).

Intravenska/ekskrecijska urografija (IVU) je tradicionalna metoda procjene stupnja hidronefroze jer dobro vizualizira bubrege, bubrežnu nakapnicu, mokraćovode i mjesto opstrukcije (9). Naime, ona će pokazati dilatirane bubrežne čašice i nakapnicu, njihov poremećen odnos i reducirani parenhim (Slika 5) (4). Služi i za procjenu funkcije bubrega te prikazuje i kontralateralnu stranu. Pri interpretaciji nalaza urografije tri su odredišne točke: usporena ekskrecija kontrasta, dilatirana nakapnica i čašice, te odgođena eliminacija kontrasta kroz pijeloureterični vrat (>20 min) (4). U primjerima intermitentne hidronefroze ova metoda pomoći će razjasniti i one nejasne slučajeve (kao i dinamička scintigrafija) (4). Prilikom ove pretrage treba posebno paziti na hidraciju bolesnika jer će u suprotnom nalaz biti lažno negativan nalaz zbog dehidracije (4, 12). IVU, međutim, ima vrlo ograničenu ulogu kod novorođenačke hidronefroze. Naime, novorođenački bubrezi imaju slabu koncentracijsku sposobnost, slabu resorpciju u proksimalnim tubulima i nisku glomerularnu filtraciju te je prikaz kanalnog sustava bubrega vrlo otežan. Također, superpozicija plinova i sadržaja u crijevima često otežava rentgenski prikaz urotrakta, stoga se IVU danas sve rjeđe koristi kod novorođenačkih hidronefroza (12).



Slika 5. Prikaz dilatiranog kanalnog sustava IVU pretragom. Preuzeto s <http://www.wgabinecie.pl/artykul/94-wodonerce/>

Mikcijska cistouretrografija (MCUG) metoda je pretrage u djece s neonatalnom hidronefrozom u cilju isključenja vezikoureteralnog refluksa (VUR) (9). Novije studije preporučuju ovu metodu samo u djece s obostranom hidronefrozom, unilateralnom hidronefrozom s proširenjem mokraćovoda, kod sumnje na infravezikalnu opstrukciju, kod varijabilne dilatacije gornjeg mokraćnog sustava i kod promjena parenhima (gubitak kortikomedularne diferencijacije, mali bubreg, znakovi displazije). Apsolutne indikacije za MCUG navedene su u Tablici 2. Studije pokazuju da oko 15 - 25% novorođenčadi sa prenatalnom hidronefrozom ima VUR čak i ako je postnatalni UZV uredan (12). Iako je pitanje kliničkog značaja takvog refluksa, djeca sa fetalnim refluksom te braća i sestre djece s VUR-om otkriveni probirom su jedine dvije skupine djece kod koje refluks može biti dijagnosticiran prije upale mokraćnog sustava i kod kojih se može spriječiti oštećenje bubrega (12).

Tablica 2. Apsolutne indikacije za mikcijsku cistouretrografiju

Apsolutne indikacije za MCUG
Sumnja na infravezikalnu opstrukciju
Obostrana hidronefroza
Dilatacija mokraćovoda
Podvostručenje kanalnog sustava
Mali bubreg
Abnormalna ehogenost parenhima
Patološki nalaz mokraćnog mjehura

Retrogradna ureteropijelografija je radiološka metoda pretrage koja također dobro prikazuje stanje bubrežne nakapnice, mokraćovoda i utvrđuje mjesto opstrukcije mokraćnog sustava (9).

Kompjuterizirana tomografija (CT) se radi kod nejasnih stanja, osobito je koristan kod traume i dobro prikazuje anatomiju mokraćnog sustava (9). Predstavlja znatni standard u dijagnostici urolitijaze i hidronefroze, a nedostatak mu je cijena, duljina izloženosti i primljena doza iradijacije (47, 53).

Magnetska urografija (MRU) je indicirana u slučajevima teških hidronefroza sa oštećenjem bubrežne funkcije, posebice kod bilateralnih hidronefroza, dvostrukih kanalnih sustava i drugih anomalija koje datiraju iz embionalnog razvoja. U navedenim slučajevima MRU danas sve više zamjenjuje klasičnu infuzijsku urografiju. Glavni problem ove metode je nužnost sedacije, odnosno anestezije zbog duljine trajanja pretrage (12).

Index hidronefroze je kvantitativna metoda prilikom serijskog praćenja bolesnika koja nam govori dolazi li do poboljšanja ili pogoršanja hidronefroze (54).

Biomarkeri. Posljednjih godina pokazan je sve veći interes za biomarkere u medicini općenito, a ni kirurška djelatnost nije tu iznimka. Razvojem tehnologije vrši se analiza proteoma koja ima cilj identificirati proteine kao biomarkere povezane s patofiziološkim procesom nastanka opstruktivne nefropatije. Budući da urin opstruiranog bubrega ima više koncentracije proteina u usporedbi s neopstruiranim bubregom, masenom spektrometrijom identificirano je 315 proteina, od kojih su njih 33 povezana s kongenitalnom bilateralnom hidronefrozom (13, 14, 55). Naime, za navedene kliničke testove koji su trenutno u upotrebi prilikom dijagnoze opstruktivne nefropatije pokazalo se da nisu učinkoviti prediktivni čimbenici za naknadni klinički tijek. Novi i jednostavniji biomarkeri mogli bi biti klinički korisniji u određivanju ima li bolesnik pravo na operaciju ili se treba podvrgnuti simptomatskom liječenju, stoga je u novije vrijeme, interes kliničara usmjeren na potencijal sljedećih molekula: uNGAL (urinary neutrophil gelatinase - associated lipocalin), uKIM - 1 (urinary kidney injury molecule - 1) i uL - FABP (urinary liver - type fatty acid - binding proteins). Djeca s hidronefrozom imaju značajno povećan uNGAL i omjer uNGAL/ kreatinin, dok ostali biomarkeri nisu pokazali značajnu razliku. Ovi rezultati podupiru uporabu uNGAL koncentracije kao ranog pokazatelja disfunkcije bubrega u hidronefrozi (56). Rezultati druge studije ukazuju na epidermalni faktor rasta (EGF) i monocitni kemotaktični peptid-1 (MCP-1)

kao na potencijalne biomarkere jer su preoperativno bili povišeni, a nakon operacije normalizirani (13, 14). Nadalje, djeca s hidronefrozom imaju postoperativno (21. dan nakon operacije) izražen disbalans citokina u krvi, pogotovo oni s urođenom opstrukcijom, što potvrđuje postojanje različitih načina nastanka recidiva. Kao prognostički kriterij rizika od pojave recidiva predložen je omjer razine faktora tumorske nekroze - alfa (TNF - α) prema interleukinu - 10 (IL - 10), a kao dodatni dijagnostički kriterij predložena je razina interleukina 17 (IL - 17) i interleukina 14 (IL - 14) (57). Također je primjećena reducirana ekspresija bubrežnog AQP 1, 2, 3, 4 (aquaporin -1, -2, -3, i -4), a razina njihove ekspresije pozitivno korelira s debljinom bubrežnog parenhima i omjerom glomerularne filtracije (58). Kao prognostički marker za ponovno stenozu nakon operacije predložen je omjer PRBOP/FOP (protein - binded oxyproline / free oxyproline) (59). Naime, kod bolesnika s hidronefrozom poremećen je metabolizam vezivnog tkiva, tj. pronađena je neravnomjerna sinteza i degradacija kolagena, stoga nam navedeni omjer može biti od koristan u procjeni što očekivati kod takve osobe.

1.2.6. Liječenje

Hidronefroza može ostaviti trajne posljedice na funkciju bubrega, osobito ako nije na vrijeme prepoznata. Bez obzira na stupanj oštećenja bubrežnog parenhima, potrebno je otkloniti opstrukciju normalnom tijeku mokraće i zaustaviti proces propadanja bubrega (12). U djece se uvijek nastoji sačuvati tkivo bubrežnog parenhima, jer ukupna masa tako stanjenog tkiva može biti jednaka masi normalnog bubrega. Za razliku od parenhima u odraslih, u djece ono raste zajedno s hidronefrozom. Inače je kirurški stav da u djece treba raditi rekonstrukcijske, a ne amputacijske postupke.

Prepoznavanje i razrješavanje opstrukcije normalnoj struji mokraće je primarni zadatak dječjeg urologa, a klinički pristup, koji i dalje predstavlja kontroverznu temu, ovisi o kliničkoj prezentaciji (13, 16). Terapeutski postupci u liječenju hidronefroze imaju svrhu ukloniti nakupinu urina i posljedično smanjiti pritisak na parenhim bubrega u cilju sprječavanja trajnog oštećenja, liječiti temeljni uzrok infekcije, eradicirati potencijalnu infekciju i omogućiti oporavak već nastalih patoanatomskih oštećenja (4). Cilj je očuvati bubrežnu funkciju identifikacijom 15 - 20% djece koji zahtjevaju rani kirurški pristup od onih koji zahtjevaju konzervativni pristup jer će se u te djece dogoditi spontano poboljšanje ili stabilizacija bez značajnog gubitka funkcije (13). Uzimajući u razmatranje najnovije

mogućnosti današnjeg dometa kirurškog liječenja, mogući su sljedeći terapijski postupci: konzervativno liječenje, privremena derivacija mokraće na razini bubrega (perkutana nefrostomija), uklanjanje opstrukcije otvorenim kirurškim ili endoskopskim postupkom, te u konačnici nefrektomija ukoliko to okolnosti zahtjevaju (4). Ako prilike to dozvoljavaju, radi se i urinarna derivacija u fetalnoj kirurgiji. Nerijetko je teško izabrati optimalan terapijski stav i postupak zbog moguće visoke varijabilnosti funkcije bubrega, različitog stupnja opstrukcije, opsežnosti oštećenja i različite potentnosti bubrega za reparaciju.

Izraz „konzervativna terapija“ hidronefroze nije adekvatan. Radi se zapravo o ekspektativnom stavu u slučajevima hidronefroza blažeg stupnja te kod prenatalno zabilježene hidronefroze (4, 46). Većina djece bit će podvrgnuta ovom kliničkom pristupu, ukoliko indikacije ne nalažu drugačije, jer ne postoje učinkoviti prediktivni kriteriji koji bi jasno definirali kojoj će skupini djece opstrukcija uzrokovati propadanje bubrega, a među ispitivanim parametrima su početni stupanj hidronefroze, bubrežno oštećenje i početna razina diferencijalne bubrežne funkcije (60, 61).

Cilj konzervativnog pristupa je olakšanje simptoma pri čemu vrijedi pravilo: zauzeti stav čekanja i kontrolirati bolesnika te primijeniti simptomatsko liječenje ukoliko je ono potrebno (9, 45). Takav je stav preporučen u najranijem djetinjstvu ako su ispunjena tri uvjeta, odnosno dijete mora biti bez simptoma odnosno bez febrilnih uroinfekcija, dilatacija kanalnog sustava na ponavljanim kontrolama mora biti stabilna ili se smanjivati tijekom ultrazvučnog praćenja te bubrežna funkcija procjenjivana na ponavljanim izotopskim pretragama treba biti stabilna ili u poboljšanju (4). Ovaj konzervativni pristup danas se primjenjuje u većini centara i zahtijeva redovito ultrazvučno i scintigrafsko praćenje tijekom prve godine života. Što se tiče primjene kontinuirane antibiotske profilakse, među stručnjacima vlada neslaganje, što uglavnom potječe od neujednačenih kriterija dijagnosticiranja hidronefroze i nedostatka smjernica za liječenje (62, 73). Naime, kontinuirana antibiotska profilaksa je preporučena u prevenciji infekcija mokraćnog sustava u novorođene djece s kongenitalnom hidronefrozom, no i tu su mišljenja svjetskih stručnjaka podijeljena jer postoji manjak dokaza u literaturi koji ovo potkrepljuju što odražava nedostatak smjernica za liječenje i podržava napore za razvoj daljnjih protokola (62, 64). Ono s čime se većina slaže je da je potrebno primijeniti antibiotsku profilaksu kod novorođenčadi s visokim stupnjem hidronefroze (stupanj III i IV) barem tijekom prve godine života, iako nema randomiziranih prospektivnih ispitivanja koja bi ovu preporuku potvrdila (64).

Konzervativniji pristup treba primijeniti ukoliko je riječ o nekomplikiranim slučajevima pijeloureterične opstrukcije koji nisu praćeni dodatnim simptomima, u djece s unilateralnom stenozom, te u slučajevima ukoliko uslijed opstrukcije nije došlo do smanjenja bubrežne funkcije ili je to smanjenje vrlo malo (61, 65). Mišljenja su, također, da treba primijeniti konzervativan pristup ukoliko je inicijalna diferencijalna bubrežna funkcija veća od 40% u ranom djetinjstvu i ako opstrukcija ne dovodi do oštećenja bubrežnog parenhima (4). Prilikom takvog načina „liječenja“ došlo se do zaključka da je u većine bolesnika došlo do spontanog poboljšanja i takvi bolesnici u konačnici nisu zahtijevali kiruršku intervenciju, međutim to vrijedi za hidronefroze u novorođenčadi. U ostalim dobnim skupinama djeca tretirana konzervativnim pristupom u 15 do 25% slučajeva u konačnici zahtijevaju operacijski način liječenja hidronefroze (12). Dugoročnim praćenjem pokazalo se da niti u jednog djeteta, koje je bilo praćeno zbog asimptomatske hidronefroze, s anteroposteriornim promjerom bubrežne nakapnice manjim od 12 mm nije bio potreban operacijski zahvat. Također djeca s asimptomatskom unilateralnom hidronefrozom bilo kojeg stupnja, bez uroinfekcija, sa stabilnom bubrežnom funkcijom i „washout-om“ mogu se pratiti konzervativno. Ekspektativan stav u vidu dijagnostičkog praćenja te savjetovanja i edukacije roditelja nezaobilazan je u slučaju kongenitalne hidronefroze, čiji se nalaz sve češće bilježi zahvaljujući rutinskoj ultrazvučnoj dijagnostici (15, 66). Istraživanja su pokazala da većina djece s kongenitalnom hidronefrozom imaju povoljan postnatalni ishod, te ukoliko je anteroposteriorni promjer veći od 7 mm u trećem tromjesečju potrebno je daljnje praćenje (50). Navedni primjeri pokazatelj su da konzervativni pristup nije neprimjeren u kirurgiji, ukoliko se naravno poštuju indikacije za njegovu upotrebu.

Operacijski pristup primjenjuje se u slučajevima izražene simptomatologije, smanjenja diferencijalne bubrežne funkcije ispod 40% ili za 10%, ukoliko je prisutan opstruktivni „wash-out“ na ponavljanim diuretskim renogramima (barem 2 unutar 2 do 3 mjeseca) te ako je ultrazvučno zabilježena progresivna dilatacija kanalnog sustava i redukcija parenhima s eventualnim rastom kontralateralnog bubrega (12, 67). Iz navedenog je očigledno da samo postojanje dilatacije nije indikacija za operacijski zahvat. Međutim, i dalje se vode rasprave treba li djeci sa asimptomatskom hidronefrozom pristupiti konzervativnim putem jer upotreba smanjenja diferencijalne bubrežne funkcije kao kriterija za operaciju može ugroziti funkciju bubrega (67). Ostale indikacije za kirurško uklanjanje opstrukcije pijeloureteričnog vrata su teška hidronefroza s primarno urednom funkcijom (40 - 50%) nakon febrilne uroinfekcije unatoč profilaksi, pad bubrežne funkcije na renogramu (>5%), razvoj

pijelonefritisa i recidivne mokraćne upale usprkos zaštitnoj kemoprofilaksi, bilateralna umjerena do jaka dilatacija bubrežne nakapnice, bol i anteroposteriorni promjer bubrežne zdjelice >50 mm (12, 67). Navedene indikacije prikazane su u Tablici 3.

Tablica 3. Indikacije za operaciju hidronefroze

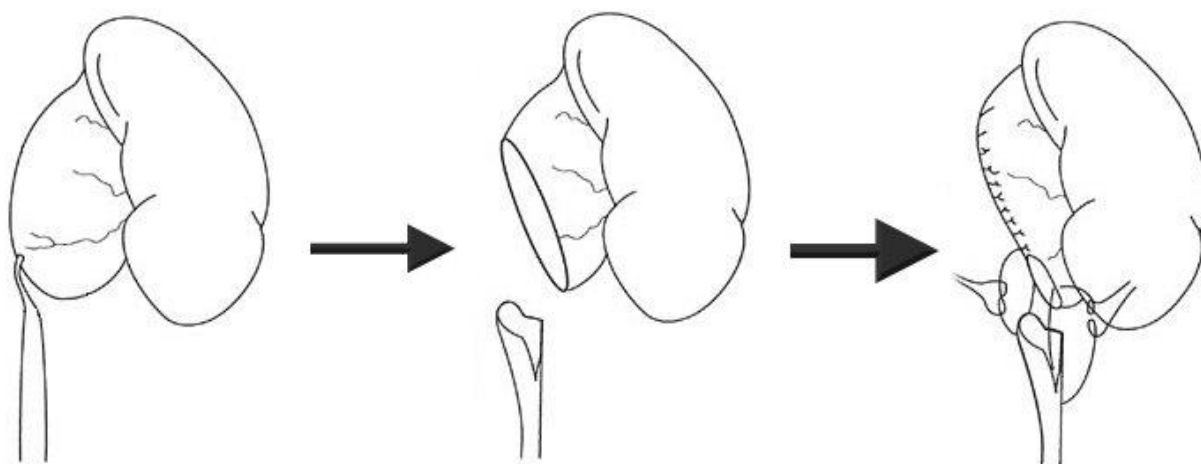
Indikacije za operaciju
Snižena diferencijalna bubrežna funkcija (<40%)
UZV progresija hidronefroze (dilatacija, opstrukcija)
Progresivni pad funkcije (>5% SF)
Febrilne probojne uroinfekcije, simptomi
Unilateralna teška hidronefroza (bubrežna nakapnica >50 mm)
Teška hidronefroza u djeteta s jednim bubregom
Teška bilateralna hidronefroza (pijelon >30 mm)

Stavovi su da treba indicirati pijeloplastiku u onih neonatusa i djece unutar godinu dana, kada je šansa za uspješnost najveća (4). Posebno pažnju treba obratiti na djecu s opstrukcijom pijeloureteričnog spoja uslijed aberantnih krvnih žila, koje se javljaju kao posljedica nedostatnog sazrijevanja, jer se njihovo stanje nerijetko kasnije otkrije, a samim time i cijeli kirurški tretman nije pravovremeno primijenjen te se kod njih pokazalo da imaju preoperativno veliko smanjenje diferencijalne bubrežne funkcije u usporedbi s djecom koji nemaju aberantne krvne žile u podlozi hidronefroze. Budući da se aberantne krvne žile smatraju faktorom rizika za propadanje bubrežne funkcije kod djece s hidronefrozom, potrebna je rana pijeloplastika, pogotovo ako imaju dilataciju visokog stupnja i nepouzdan nalaz „wash-outa“ na diuretskom renogramu (60, 68). Posebnost su i još nekakvi klinički entiteti kao što je to polip u mokraćovodu kojem se pristupa operacijski jedino ukoliko se on

očituje kliničkim simptomima, te pojava potkovastog bubrega što je indikacija za operaciju, a u tom je slučaju uz pijeloplastiku preporučena i istmektomija i lateropeksija kako u otvorenoj, tako i u laparoskopskoj kirurgiji (27, 69, 70).

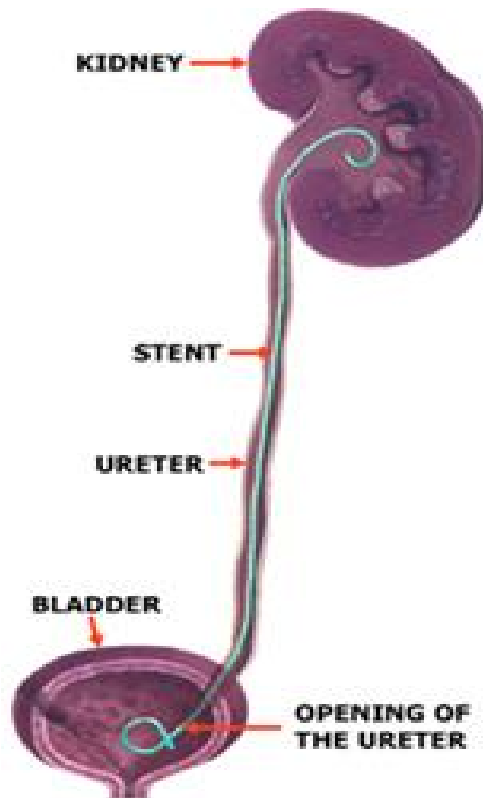
Kirurško liječenje možemo podijeliti u 4 kategorije: klasične operacijske postupke, endoskopike i laparoskopske postupke te postupak nefrektomije.

Najpoznatiji klasični operacijski postupak je zahvat po Hynes - Andersonu kojim se resekira stenotični pijeloureterični segment, reducira prekomjerno dilatirana bubrežna nakapnica i anastomozira mokraćovod s nakapnicom (Slika 6) (9). Međutim, postoje i postupci bez prekidanja kontinuiteta pijeloureteričnog segmenta kao što su Foley Y-V plastika, longitudinalna incizija po Allemannu, „patch“ plastika, spiralna „flap“ plastika po Culp - DeWerd - Scardinu (9).



Slika 6. Shematski prikaz pijeloplastike po Hynes – Andersonu. Preuzeto s http://www.scielo.br/scielo.php?pid=s1677-55382003000100002&script=sci_arttext

Endoskopskim postupcima radi se incizija pijeloureteričnog vrata endoskopom, dilatacija istoimenog područja balonom uvedenim transvezikalno i postavljanje unutarnjeg stenta. Također je u upotrebi i „double J“ proteza koja se privremeno (3 - 6 mjeseci) implantira jednim krajem u bubrežnu nakapnicu, a drugim krajem u mokraćni mjehur (Slika 7), a koristi se u dvojbjenim situacijama te kod nekih općih kontraindikacija za operacijski zahvat. U novorođenčadi je na taj način moguće odgoditi operacijski zahvat za 6 i više mjeseci (9).



Slika 7. Položaj „double J“ proteze u mokraćnom sustavu. Preuzeto s http://www.windsorurology.co.uk/Clinical_Information/Kidney/JJ_Stent.aspx

U laparoskopskom pristupu koristi se perkutana pijeloliza vanjskih priraslica, resekcija i reanastomoza pijeloureteričnog vrata te laparoskopsko izvođenje plastike po Hynes - Andersonu (9).

Moguća je i kategorizacija operacijskih zahvata s obzirom na složenost postupka idući od manje složenih ka složenijima. Postoje tri grupe operativnih metoda liječenja hidronefroze: rasijecanje adhezija, vezikalnih tračaka i ligiranje ili transpozicija krvnih žila, zatim longitudinalna incizija stenotičnog dijela s intubacijom (Davisova plastika) te brojni plastični rekonstruktivni zahvati na pijeloureteričnom vratu (Fengerova, Gibsonova, Priestleyeva, Schwyzerova Y-V plastika, Culp - DeWerd - Scardinova operacija, Hynes - Andersonova

pijeloureteroplastika) (4). Navedenom treba dodati i transpoziciju aberantnih krvnih žila donjeg pola bubrega uz napomenu da sama njihova transpozicija prema kranijalno i fiksacija na bubrežnoj nakapnici, obično nije u tim slučajevima dostatna (4).

Krajnji kirurški postupak u liječenju hidronefroze je nefrektomija. Tri su parametra koja treba uzeti u razmatranje: teška destrukcija bubrežnog parenhima, jaka hipertrofija kontralateralnog bubrega i uznapredovala dob bolesnika, što znači da je on pri kraju rasta kada je smanjena sposobnost za reparaciju postojećih bubrežnih oštećenja. Ukoliko su sva tri činitelja prisutna, postoji indikacija za nefrektomiju (4). Nefrektomija je i u teoriji i u praksi najmanje poželjno rješenje, a u velikom dijelu nužna je u slučaju postojanja intermitentne hidronefroze koju se nerijetko teško dijagnosticira. Naime, odvodni sustav nije dilatiran između epizoda abdominalne boli, a ultrazvučni nalaz često je negativan, stoga se nemali broj pacijenata vodi pod krivom dijagnozom što u trećini slučajeva završi uklanjanjem zahvaćenog bubrega (42).

1.2.7. Prognoza i praćenje

Gotovo svi izvještaji govore da su rezultati operacijskog liječenja vrlo dobri, osobito ako je bolest dijagnosticirana na samom početku (9). Kao komplikacije navode se krvarenje, infekcija, curenje urina u perirenalni prostor, recidiv stenoze na mjestu anastomoze (u 2 do 5% slučajeva). Važnu ulogu u cijelom procesu imaju i preventivni pregledi trudnica ultrazvukom i samim time rano prepoznavanje hidronefroze (9).

Poslijeoperacijsko praćenje ovih bolesnika podrazumijeva nalaz krvi, kontrolu ultrazvukom kroz najmanje iduće dvije godine, intravensku pijelografiju te provjeru i praćenje funkcije bubrega scintigrafskim i laboratorijskim metodama (9). Svako febrilno stanje zahtijeva i pregled urina. Važnu ulogu imaju i biomarkeri koji su nerijetko izostaljeni, iako posve neopravdano jer su oni korisni u predviđanju bubrežnog parenhimnog oštećenja i smanjenja funkcije (13).

Koliko dugo pratiti pacijente nakon pijeloplastike, i dalje je tema brojnih rasprava. Dio stručnjaka sugerira da je to vremenski period od dvije godine, međutim dio njih nalaže da je to razdoblje od godinu dana. Naime nakon 3 mjeseca može se ultrazvučno vidjeti značajno smanjenje stupnja hidronefroze u djece. Diferencijalna bubrežna funkcija je ostala

nepromijenjena nakon pijeloplastike i tijekom praćenja, međutim dokazano je značajno poboljšanje drenaže nakon operacije te u pravilu kod djece nakon jednog operacijskog zahvata nema potrebe za ponovljenim postupkom. Zaključeno je da ako je ultrazvučno nakon 3 mjeseca od pijeloplastike zabilježeno značajno smanjenje stupnja hidronefroze i ako u prvoj godini praćenja diuretska renografija upućuje na normalnu drenažu, onda se ne trebaju očekivati nikakve daljnje promjene (71). Pomoć prilikom odluke koju je skupinu pacijenata potrebno duže pratiti svakako je postotak poboljšanja anteroposteriornog promjera nakon operacijskog zahvata, a to nas ujedno usmjerava u selekciji djece s rizikom od ponovljene intervencije nakon pijeloplastike (51).

2. CILJ ISTRAŽIVANJA

Kirurško liječenje hidronefroze sastoji se od više modaliteta. U mlađoj dobnoj skupini, koja ujedno predstavlja vulnerabilnu populaciju, nastoji se minimalno - invazivnim metodama otkloniti uzrok hidronefroze. Problem se nastoji riješiti implantacijom „double J“ proteze. Tim privremenim zahvatom želi se dobiti na vremenu, drugim riječima čeka se dob djeteta kada bi ono bilo sposobno za invazivni kirurški zahvat koji je ujedno i konačan zahvat u rješavanju problema hidronefroze. U određenog broja bolesnika implantacija proteze trajno riješi problem, tj. dio bolesnika nema potrebu kirurškog zbrinjavanja, što nije nebitan podatak s obzirom da navedeni postupak za sobom nosi poštedu invazivnosti kirurškog zahvata i ostalih popratnih radnji. U bolesnika u kojih nije moguće primjenom „double J“ proteze riješiti hidronefrozu ili u onih u kojih je bolest uznapredovala pristupa se kirurškom liječenju. Međutim, ako svi navedeni postupci ne dovedu do poboljšanja i ako bolest progredira, potrebno je učiniti nefrektomiju.

Cilj istraživanja:

Cilj ovog rada je odrediti demografske i kliničke karakteristike, te ishode liječenja u djece liječene zbog hidronefroze u Zavodu za dječju kirurgiju Kliničkog bolničkog centra Split u razdoblju od prosinca 1990. do prosinca 2014.godine.

Hipoteze:

1. Pojava hidronefroze češća je u dojenačkom razdoblju i u muškog spola u odnosu na kasnije dobne skupine.
2. Implantacija „double J“ proteze kao metode kirurškog zbrinjavanja rezultira konačnim uspjehom u većeg broja djece, bez potrebe za operacijskim zahvatom.
3. Pijeloplastika po metodi Hynes - Anderson sigurna je i učinkovita metoda kirurškog liječenja u djece s hidronefrozom.

3. ISPITANICI I METODE

3.1. Ispitanici i materijali

Ispitanici su svi bolesnici u kojih je proveden bilo kakav oblik kirurškog liječenja hidronefroze (implatacija „double J“ proteze, pijeloplastika po metodi Hynes – Anderson ili nefrektomija) u razdoblju od prosinca 1990. do prosinca 2014. u Zavodu za dječju kirurgiju KBC Split.

Kriteriji uključenja:

1. Bolesnici oba spola u dobi 0 - 18 godina, u kojih je proveden bilo kakav oblik kirurškog liječenja hidronefroze.

Kriteriji isključenja:

1. Bolesnici koji su liječeni konzervativno
2. Bolesnici sa ureterohidronefrozom
3. Bolesnici čiji su podaci nepotpuni

3.2. Organizacija studije

Povijesna presječna studija. Istraživanje je prema ustroju kvalitativno, dok je po intervenciji i obradi podataka deskriptivnog, tj. opisnog tipa.

3.3. Mjesto studije

Istraživanje je provedeno u Zavodu za dječju kirurgiju KBC Split.

3.4. Metode prikupljanja i obrade podataka

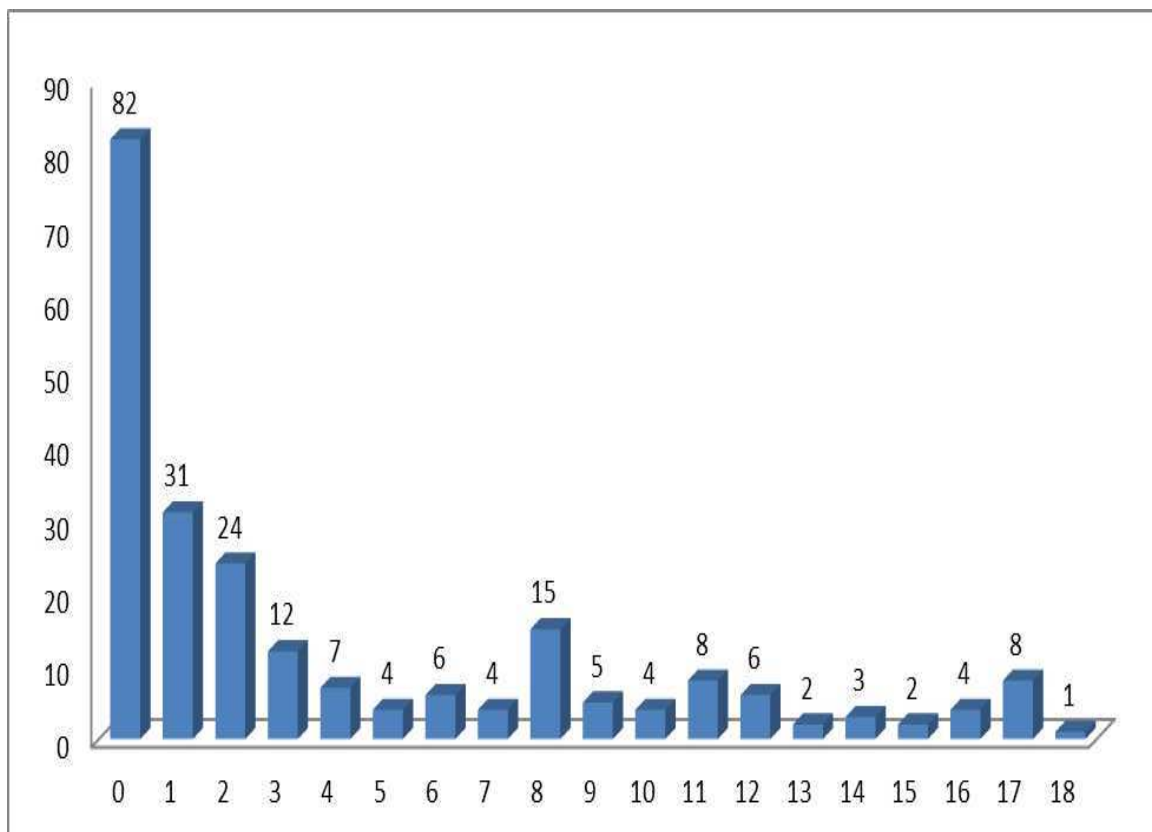
Podaci su prikupljeni pretraživanjem operacijskog protokola Zavoda za dječju kirurgiju KBC Split te arhive povijesti bolesti. Prikupljeni podatci uneseni su u programske pakete Microsoft Office za obradu teksta te Microsoft Excel za izradu tabličnog prikaza.

3.5. Opis istraživanja

Predložena studija je presječno retrospektivno istraživanje. Izvor podataka bili su pisani operacijski protokol Zavoda za dječju kirurgiju i pismohrana povijesti bolesti KBC Split. Bolesnici koji zadovoljavaju kriterije i čiji podaci postoje u pisanom protokolu, ali ne i u arhivi, isključeni su tijekom istraživanja. Svakom ispitaniku analizirani su sljedeći parametri: anamnestički podaci o početku i lokalizaciji bolova, fizikalni pregled, operacijski nalaz, dob, spol, etiologija i popratne bolesti vezane za dijagnozu. Bolesnici su obzirom na način liječenja podjeljeni u 3 skupine. Prvu skupinu činili su bolesnici kojima je implantirana „double J“ proteza, drugu skupinu bolesnici kod kojih je učinjena pijeloplastika po metodi Hynes – Anderson i treću skupinu bolesnici kod kojih je učinjena nefrektomija.

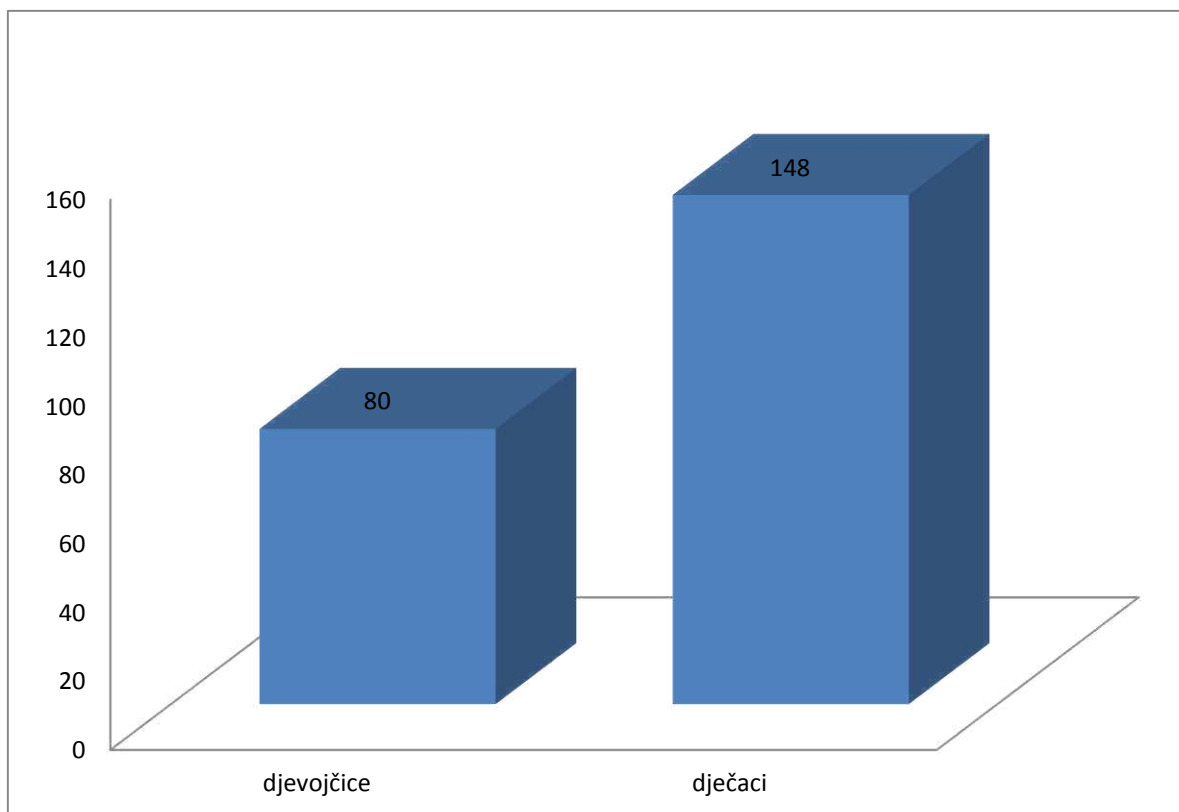
4. REZULTATI

U izabranom studijskom razdoblju, od prosinca 1990. do prosinca 2014., istraživanje je obuhvatilo 228 bolesnika u kojih je provedeno kirurško liječenje hidronefroze u Zavodu za dječju kirurgiju KBC Split (Slika 8).

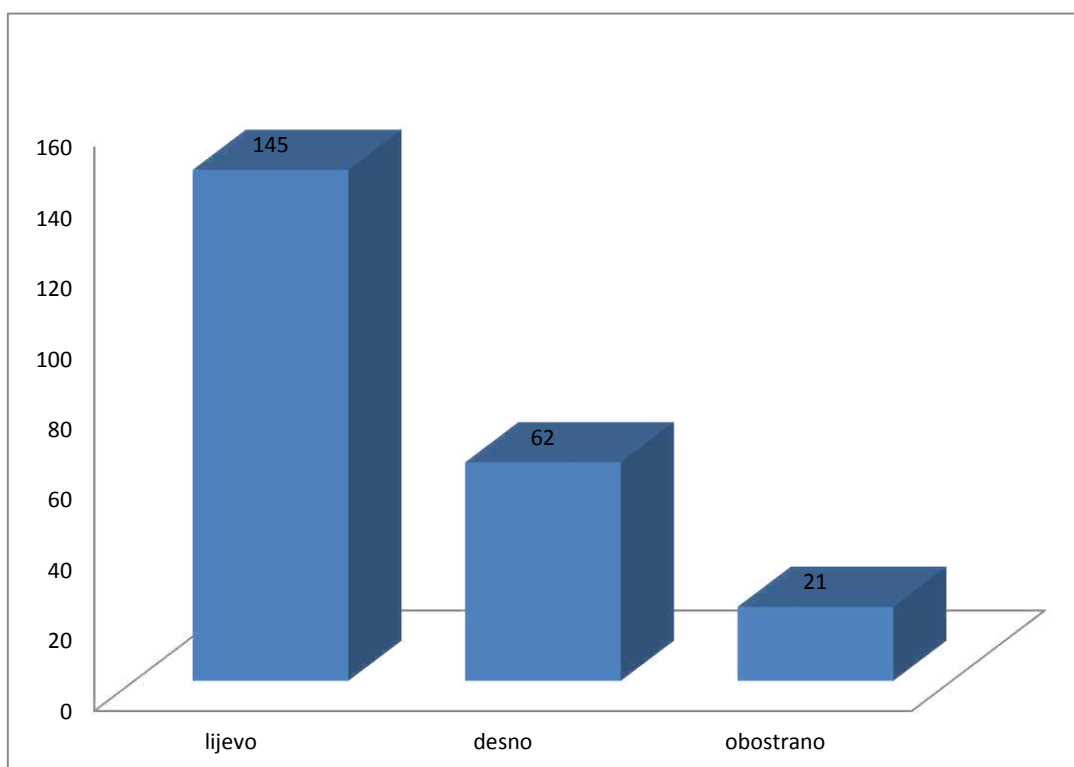


Slika 8. Raspodjela bolesnika prema dobi operiranih u Zavodu za dječju kirurgiju KBC Split u razdoblju od prosinca 1990. do prosinca 2014. izražena brojčano.

Od ukupno 228 bolesnika, bilo je 80 djevojčica (35%) i 148 dječaka (65%) (Slika 9). Odnos muške prema ženskoj djeci bio je 1,85 : 1. Srednja dob bila je 4 godine (raspon 0 - 18 godina). Prosječno vrijeme hospitalizacije bilo je 8 dana (raspon 3 - 22 dana). Od ukupno 228 hidronefroza, lijevostrana hidronefroza nađena je u 145 bolesnika (63,6%), desnostrana u 62 (27,2%), a obostrana u 21 bolesnika (9,2%) (Slika 10).

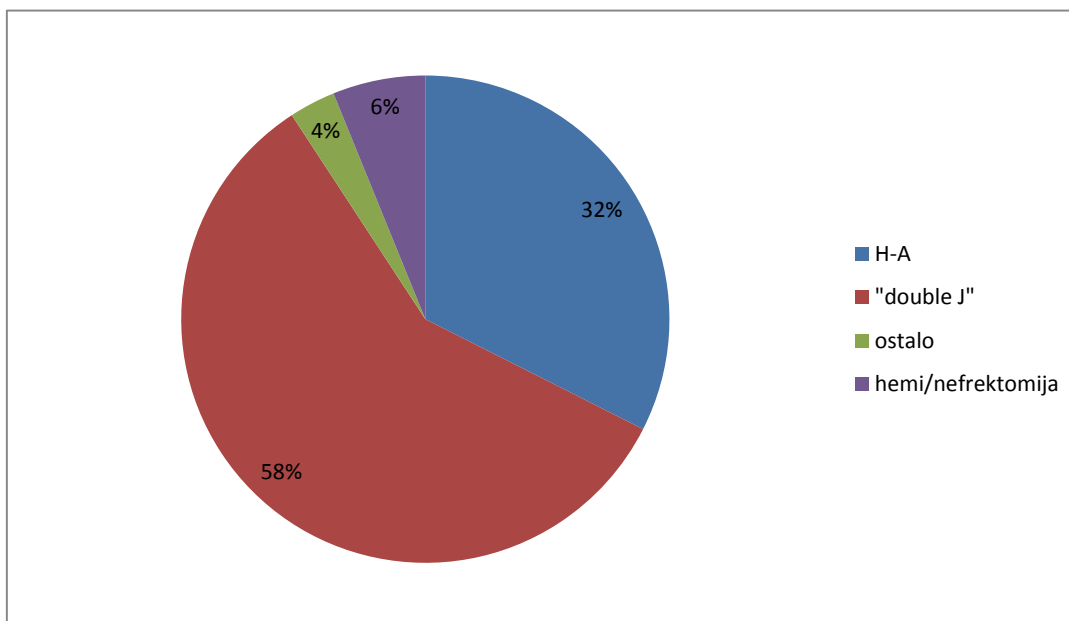


Slika 9. Raspodjela bolesnika liječenih zbog hidronefroze prema spolu u Zavodu za dječju kirurgiju KBC Split u razdoblju od prosinca 1990. do prosinca 2014. izražena brojčano.



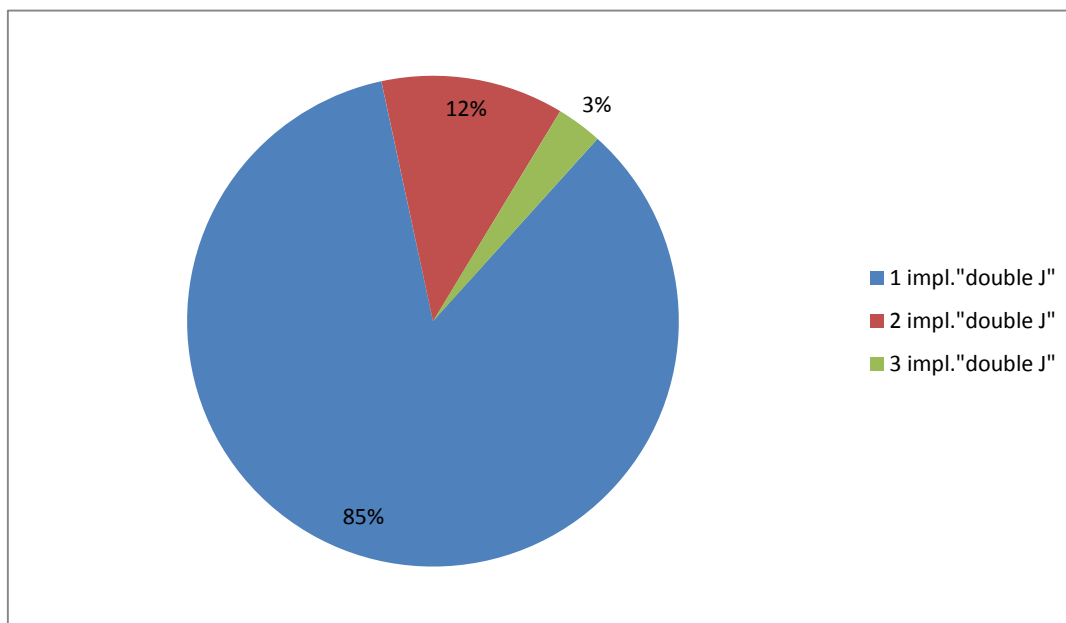
Slika 10. Prikaz bolesnika s obzirom na lateralizaciju hidronefroze u Zavodu za dječju kirurgiju KBC Split u razdoblju od prosinca 1990. do prosinca 2014. izražena brojčano.

Od ukupnog broja bolesnika, njih 133 (58%) endoskopski je liječeno implantacijom „double J“ proteze, 74 (32%) pijeloplastikom po metodi Hynes - Anderson, a postupku nefrektomije podvrgnuto je 14 djece (6%). Udio bolesnika koji je nakon implantacije proteze podvrgnut operacijskom postupku iznosio je 27% u skupini svih bolesnika kojima je implantirana „double J“ proteza. Ostali, manje zastupljeni postupci bili su pijelo/ureterostomija (5 bolesnika, tj. 2%), resekcija aberantnih krvnih žila (1 bolesnik) te nefropeksija (1 bolesnik) (Slika 11). Nakon implantacije i ekstrakcije proteze jednom je bolesniku učinjena nefrektomija.



Slika 11. Raspodjela bolesnika s obzirom na vrstu kirurškog liječenja hidronefroze u Zavodu za dječju kirurgiju KBC Split u razdoblju od prosinca 1990. do prosinca 2014. izražena u postotcima.

Od ukupno 133 djece koja su liječena endoskopski, bilo je 45 djevojčica (34%) i 88 dječaka (66%). Srednja dob bila je 4 godine (raspon 0 - 17 godina). Prosječno vrijeme hospitalizacije bilo je 3 dana (raspon 2 - 10 dana). U navedenom uzorku, lijevostrana hidronefroza nađena je u 82 bolesnika, desnostrana u 38, a obostrana u 13 bolesnika. Od ukupnog broja djece liječene endoskopski implantacijom „double J“ proteze konačan uspjeh postignut je u 97/133 bolesnika (73%). U tih bolesnika nije bio potreban kirurški zahvat. Od tog broja u 113 bolesnika (85%) „double J“ proteza implantirana je samo jednom, u 16 bolesnika (12%) je jednom zamijenjena većom, dok je u 4 bolesnika (3%) dva puta mijenjana (Slika 12). Od značajnijih komplikacija zabilježena je jedna ozljeda bubrežne nakapnice i bijeg proteze u 3 djece.



Slika 11. Raspodjela bolesnika prema broju provedenim implantacija „double J“ proteze u Zavodu za dječju kirurgiju KBC Split u razdoblju od prosinca 1990. do prosinca 2014. izražena u postocima.

Od ukupno 74 djece operirane metodom po Hynes - Andersonu, bilo je 26 djevojčica (35%) i 48 dječaka (65%). Srednja dob bila je 4 godine (raspon 0 - 18). Lijevostrana hidronefroza nađena je u 49 bolesnika (66,2%), desnostrana u 19 (25,7%), a obostrana u 6 bolesnika (8,1%).

Od ukupno 36 djece koja su nakon endoskopskom postupka podvrgnuta operaciji, bilo je 11 djevojčica (31%) i 25 dječaka (69%). Srednja dob bila je 4 godine (raspon 0 - 17). Lijevostrana hidronefroza nađena je u 22 bolesnika, desnostrana u 11, a obostrana u 3 bolesnika.

Od ukupno 14 djece u kojih je učinjena nefrektomija, bilo je 7 djevojčica (50%) i 7 dječaka (50%). Srednja dob bila je 4 godine (raspon 0 - 17). Lijevostrana hidronefroza nađena je u 10 bolesnika (71,4%), a desnostrana u 4 (28,6%).

Demografski podaci, kao i podaci o detaljima operacijskim postupaka prikazani su u Tablici 3.

Tablica 3. Demografski i klinički podaci bolesnika liječenih zbog hidronefroze.

Postupak	„double J“ proteza	H-A	hemi/nefrektomija	pijelo/ureterostoma	resekcija krvnih žila	nefropeksija
	133	74	14	5	1	1
SPOL						
Muško	88 (66%)	48 (65%)	7 (50%)	4 (80%)	0	1
Žensko	45 (34%)	26 (35%)	7 (50%)	1 (20%)	1	0
DOB						
Godine	4 (0-17)	4 (0-18)	4 (0-17)	2 (0-2)	14	9
LATERALIZACIJA						
Lijevo	82	49	10	2	1	1
Desno	38	19	4	1	0	0
Obostrano	13	6	0	2	0	0
ZASTUPLJENOST POSTUPAKA S OBZIROM NA DOBNU SKUPINU						
0-4 (156)	103 (66%)	38 (24%)	10 (6%)	5 (3%)	0	0
5-9 (34)	17 (50%)	16 (47%)	0	0	0	1 (3%)
10-14 (23)	9 (39%)	12 (52%)	1 (4%)	0	1 (4%)	0
15-18 (15)	4 (27%)	8 (53%)	3 (20%)	0	0	0

Komplikacije nakon endoskopskog liječenja navedene su u Tablici 4.

Tablica 4. Popis komplikacija nakon provedenog endoskopskog liječenja hidronefroze.

Komplikacije	Nakon kojih je uslijedila operacija	Nakon kojih nije uslijedila operacija
Vrsta	recidiv stenozе 20 perforacija p-u vrata 1 krvarenje 1 progresija hidronefroze 2 simptomatske infekcije 12	promjene proteze 16 „bijeg“ proteze u mjehur 1 „bijeg“ proteze u bubrežnu nakapnicu 2 spontano ispadanje proteze 1
Broj (52)	36	20

5. RASPRAVA

Optimalni kirurški pristup u liječenju hidronefroze pravi je izazov dječjim urolozima, kako u prošlosti tako i danas, stoga je oduvijek postojala težnja pronalaska operacijskog postupka koji će spriječiti ireverzibilno bubrežno zatajenje, do kojeg, pored ostalih uzroka, dovodi i produljena opstrukcija pijeloureteričnog spoja (72-74).

Prva uspješna rekonstrukcija pijeloureteričnog spoja napravljena je 1892. godine, a naknadno je uslijedilo još nekoliko opisa rekonstruktivnih tehnika (75). No, nakon što su Anderson i Hynes opisali modificiranu tehniku 1949. godine, koja je po njima i dobila ime, od tada je to najizvođenija procedura koja zahvaljujući svom uspjehu u više od 90% slučajeva predstavlja zlatni standard kirurškog liječenja hidronefroze (15, 21, 76-85). U početku je navedena metoda opisana kao metoda uslijed koje se ne postavlja stent (85). Tek u 6% slučajeva dođe do pojave ponovljene opstrukcije pijeloureteričnog spoja (84). Ukoliko se operaciji pristupi prije prve godine života, moguće je sačuvati veći bubrežni potencijal, a bolji rezultati općenito su zamijećeni u mlađoj dobnoj skupini (86-90). Kao komplikacije nakon operacije navodi se produljeno istjecanje urina, anastomotske strikture, mogućnost razvoja stranog tijela - granuloma (80). U našoj studiji zabilježili smo izvrsnu uspješnost pijeloplastike, tj. sva djeca operirana tim pristupom imala su značajno poboljšanje bubrežne funkcije, a od komplikacija zabilježen je samo jedan pijelonefritis koji je uspješno saniran.

Budući da morbiditet povezan s bočnom incizijom i samim time cijena hospitalne njege u slučaju konvencionalne pijeloplastike nisu bili zanemarivi, istraživane su manje invazivne tehnike prilikom čega su bila bitna dva aspekta: manja invazivnost i bolji ishod (32, 77, 81, 87, 89, 91). Minimalno – invazivne tehnike, koje su popularnost zadobile nakon 1983. godine, koristile su postupak kao i u konvencionalnom pristupu, s prednostima u vidu manje postoperativne boli i kozmetičog defekta, kraćeg vremena hospitalizacije, a samim time i bolje kvalitete života (21, 92-97). Nedostatak je predstavljalo duže vrijeme operacije i potreba za dobrom utreniranošću kirurga, a od komplikacija bilježile su se infekcije mokraćnog sustava, pneumonije, hematurije, opstrukcije stentova, paralitički ileus, perioperativna hemoragija, a 3 - 11% pacijenata zahtjevalo je transfuziju krvi (92, 93, 98). Uspjeh navedenih metoda nije prelazio 80%, a neke studije navode da je uspješnost bila i do 30% niža od otvorene pijeloplastike (89, 101). Preporuke su bile da se pacijenti prate najmanje 36 mjeseci jer neuspjeh ne mora biti očit u neposrednom operacijskom razdoblju (99).

S obzirom na niži uspjeh minimalno – invazivnih metoda, razvijale su se laparoskopske tehnike rekonstrukcije pijeloureteričnog spoja. Prvotne indikacije za korištenje

u pedijatrijskoj populaciji bile su dijagnostičke naravi, međutim napretkom tehnologije primijećeno je da mogu poslužiti i u terapijske svrhe. Od kada je prvi put predstavljena 1993. godine kao alternativa tradicionalnom otvorenom kirurškom pristupu s ciljem smanjenja operacijskog morbiditeta i održavanja visoke stope uspjeha otvorene pijeloplastike, njena je upotreba značajno prestigla otvorenu pijeloplastiku, stoga se laparoskopiska pijeloplastika sada smatra novim zlatnim standardom liječenja simptomatske hidronefroze uzrokovane opstrukcijom pijeloureteričnog spoja (22, 23, 72, 100-105). Njezin je uspjeh na razini otvorene metode pijeloplastike, tj. oko 90%, a uz to je sigurna, učinkovita i manje invazivna (106, 107). Ona u pravilu predstavlja „reprodukciju“ otvorenog zahvata sa sličnim rezultatima i ishodom jer slijedi sve korake otvorene pijeloplastike, poput disekcije, ekscizije pijeloureteričnog spoja i formiranja anastomoze (32). Superiornost laparoskopskog pristupa sastoji se u preciznoj disekciji i samim time minimalnoj kirurškoj traumi, kao i gubitku krvi, što posljedično dovodi do bržeg oporavka (108, 109). Među ostalim prednostima navode se: manja bol, kraće vrijeme hospitalizacije, brži oporavak, manji kozmetički defekt i znatno manja potreba za analgezijom tijekom laparoskopске procedure (77, 110, 111-125). Međutim, primjena navedenog pristupa otežana je tehničkim poteškoćama, nedostatkom dugoročnih operacijskih rezultata i strmom krivuljom učenja koja zahtijeva utreniranost prilikom pažljive disekcije struktura i značajno iskustvo u laparoskopskoj intrakorporalnoj tehnici šivanja (112-114, 116). Komplikacije uslijed laparoskopije kreću se 4 – 12,7% i pojavljuju se relativno rano, a one uključuju: produljeno curenje na području pijeloureteričnog spoja, opstrukciju, temperaturu, pijelonefritis, formiranje urinoma, strikture i razvoj stenoze nakon uklanjanja „double J“ proteze (22, 111, 118-124). Ukoliko unutar godine dana od laparoskopске pijeloplastike nije došlo do ponovne opstrukcije, malo je vjerojatno da će uopće doći (126).

U dijela bolesnika laparoskopiska procedura ne može biti dovršena na započet način radi poteškoća u dovršavanju anastomoze, stoga je potrebna konverzija na otvorenu kirurgiju jer se pokazalo da su invazivnije kirurške tehnike uspješnije nego minimalno invazivni zahvati u rješavanju neuspjelih pijeloplastika (120, 127). Indikacije za takvu odluku su pogoršanje asimptomatske hidronefroze, bol, urosepsa, nemogućnosti vađenja kamenaca laparoskopskim putem te pojava intraoperativne hemoragije arterija donjeg pola bubrega (89).

Tijekom godina opisivano je više drenažnih tehnika kod perianastomotskog curenja urina i smatralo se da su infekcije uzrok formiranja stenoza i striktura uslijed reoperacija (76, 128-131). Drenažni načini mogu biti vanjski, kao što je to nefrostoma, potpuno unutarnji kao

što je to „double J“ proteza ili djelomično vanjski i djelomično unutarnji kao što je to Salle stent (131-140). Svaka tehnika drenaže ima svoje pridružene probleme koji se mogu pojaviti uslijed implantiranja proteza, pogotovo u male djece (131, 142). Iako ne postoje još čvrsti dokazi, smatra se da funkcionalno poboljšanje više ovisi o operacijskoj tehnici i preoperativnom stanju bubrega negoli o tipu stenta koji se koristi. „Double J“ proteza i nefrostoma su obe jednako učinkovite u drenaži mokraćne i ne remete oporavak nakon pijeloplastike. Praksa je da se nefrostoma, kao privremeno rješenje, koristi u bolesnika gdje nije moguće savladati ureterovezikalni spoj ili kad nije dostupna prava veličina stenta jer dokazano dovodi do poboljšanja bubrežne funkcije (139). Koristi se kao prvi korak u liječenju akutne bubrežne insuficijencije uslijed hidronefroze, nakon čega se provodi pijeloplastika, a preporučeno ju je postavljati i u slučaju idiopatske hidronefroze te visokog stupnja hidronefroze (139). Skupina djece s nefrostomom ima statistički značajno dulji boravak u bolnici. Kao i svaka procedura, tako i ova ima svoje komplikacije, koje uključuju peritubarno istjecanje urina, prijelom stome, opstrukciju, istjecanje urina nekoliko dana nakon vađenja nefrostome (76). Jedina ozbiljna komplikacija kod nefrostome je posljedična upala koja uzrokuje formiranje adhezija, urinarne infekcije, a samim time i dulje vrijeme hospitalizacije te su općenito rezultati pacijenata bez nefrostome bolji (18, 76). U našoj studiji liječili smo 2% djece nefrostomom, a to im je ujedno bio i konačan modalitet liječenja jer je zabilježeno značajno poboljšanje bubrežne funkcije.

„Double J“ proteza pogodna je za unutarnju drenažu gornjeg mokraćnog sustava. Karakteristike idealne proteze su: jednostavna upotreba bilo kojim pristupom, otpornost na migraciju, optimalna drenaža, dobra podnošljivost, biokompatibilnost, otpornost na kalcifikaciju, rentgenska vidljivost, jednostavnost uklanjanja, povoljna cijena (128). U skupini djece kojima je implantirana „double J“ proteza vrijeme hospitalizacije, kao i komplikacije, bile su značajno reducirane, a samim time funkcionalno poboljšanje bubrega bilo je veće negoli u skupini djece s nefrostomom, međutim cijena procedure je veća kod „double J“ proteze zahvaljujući cijeni samoj po sebi i naknadnom vađenju pod anestezijom (141). Bilježe se komplikacije u vidu migracije proteze proksimalno i distalno u mokraćnom sustavu, iritacije mokraćnog mjehura, boli, temperature, fragmentacije, učestalog mokrenja, dizurije, formiranja kamenaca, opstrukcije, urinoma, lošeg namještaja, pijelonefritisa, a navedeno je češće ukoliko je proteza dugo vremena implantirana u mokraćnom sustavu (100, 118, 128, 129). Poznato je da „double J“ proteze imaju tendenciju migracije u 2,5 do 16,6% slučajeva (131, 132). U našoj studiji stopa migracije iznosila je 2%. Proteze sa punim repom

manje migriraju, negoli proteze s repom J - forme što se događa uslijed nedovoljne dužine (76). Mehanička iritacija trigonuma mokraćnog mjehura i posljedična mokraćna urgencija zamijećena je u 11,1% bolesnika (130). U 2,9% bolesnika zabilježeni su simptomi spazma mokraćnog mjehura i umjerena intermitentna hematurija dok se proteza nije uklonila (131, 133, 134). Zabilježena je pojava urinoma u 1,2% onih kojima je implantirana „double J“ proteza, a kod pijeloureteričnih stentova ona iznosi 0,4% (131). U djece s „double J“ stentom može se pojaviti blaga do umjerena tupa bol uslijed refluksa što zauzvrat može dovesti do pijelonefritisa, a on se pojavljuje u 2,1% bolesnika kojima je implantirana „double J“ proteza u usporedbi s 0,4% pijelonefritisa u skupini djece s pijeloureteričnim stentom (131, 135). Kalcifikacija i infekcija proteze mogu prouzrokovati suprapubičnu bol. Zabilježeni su i slučajevi dugotrajne temperature s bakterijskom kolonizacijom urina (136). Perforacija bubrežne nakapnice ili mokraćovoda kao komplikacija je poprilično neuobičajena (129). U našoj studiji zabilježili smo jednu perforaciju bubrežne nakapnice. Moguće su i ozljede bubrežnog parenhima i formiranje hematoma koji nastaju uslijed umetanja „double J“ proteze (137). Druge komplikacije u našoj studiji uključuju simptomatske infekcije, recidive stenozе, promjene proteze, krvarenje i spontano ispadanje proteze.

Posljednih godina učinjen je značajan napredak u dizajniranju proteza i materijalima od kojih je građena s ciljem smanjenja komplikacija. Teži se razvoju biorazgradivih proteza. Iako je to još u eksperimentalnoj fazi, dokazano je da bi biorazgradive proteze učinkovitije prevenirale hidronefrozu, te bi se ti isti materijali kompletno razgradili unutar 120 dana. Naime, dokazano je da se na površini „double J“ proteza počinje razvijati kalcifikacija unutar 80 dana i formiraju plakovi unutar 120 dana, dok u grupi biorazgradivih materijala tog procesa nema (138).

Djeca dobro toleriraju „double J“ protezu. Oko 30% njih zahtijeva ponovni postupak postavljanja proteze, dok je u 10% djece potreban ponovni postupak postavljanja proteze i otvorena pijeloplastika zbog rekurentne pijeloureterične opstrukcije (119). U našoj studiji proteza je zamijenjena jednom u 12% djece, a dva puta u 3%, dok je njih 27% nakon neuspjele implantacije zahtijevalo otvorenu pijeloplastiku. Druga studija navodi da su u razdoblju od 8 do 20 mjeseci nakon otkanjanja „double J“ proteze radiološke snimke pokazale smanjenje stupnja hidronefroze u svih pacijenata (121). Također je primijećeno da „double J“ proteza nije potrebna prilikom svake rekonstrukcije jer nije bilo značajne razlike u ishodu, stoga je potrebno obratiti pažnju na njezine indikacije (15). Nužno je poštivati i određene

mjere opreza i smjernice. Budući da je nakon uklanjanja „double J“ proteze primijećeno odsutstvo simptoma, remisija hidronefroze i poboljšanje bubrežne funkcije, predloženo je da se istoimena proteza koristi kao prvi izbor u liječenju pijeloureterične opstrukcije (135). Prosječno vrijeme odstranjenja „double J“ proteze u našoj studiji iznosilo je godinu dana. U našoj studiji u djece koja su liječena primarno implantacijom „double J“ proteze ukupno je 73% hidronefroza izliječeno, što nije zanemariv podatak obzirom da u te djece nije bilo više potrebe za daljnjim kirurškim zahvatom, a tijekom praćenja više nije došlo do pojave značajnije hidronefroze.

Nefrektomija kao postupak djelomičnog ili potpunog odstranjenja bubrega izvodi se iz benignih i malignih razloga. U skupinu benignih uzroka ubrajaju se kamenci, pijelonefritis i slična upalna stanja (140-143). Takvi slučajevi češće zahtijevaju parcijalnu nefrektomiju, te je primijećeno da takva skupina operiranih ima manje komplikacija i kraće je vrijeme hospitalizacije (144). Maligni uzroci uglavnom zahtijevaju totalnu nefrektomiju (145). Danas se u svijetu nefrektomija i dalje izvodi otvorenim putem (146). Uspoređujući navedene pristupe, primijećeno je da nema velike razlike između djece kojoj je nefrektomija provedena otvorenim i minimalno - invazivnim putem, a postoperativni oporavak i ostanak u bolnici diktiran je od strane pacijentovog komorbiditeta (146). U našoj studiji nefrektomija je izvedena u 6% djece obzirom da manje radikalni kirurški zahvati nisu pokazali rezultate, ili je hidronefroza kasno otkrivena te je došlo do gotovo potpunog gubitka bubrežne funkcije.

Iz navedenog možemo zaključiti da svakom djetetu treba pristupiti na individualan način vodeći pritom računa o indikacijama i mogućim komplikacijama odabrane metode. Naime, jedino će dugoročno praćenje pokazati koja je od metoda pravi zlatni standard (23). Također, trebalo bi svaku hidronefrozu u novorođenčadi i djece predškolske dobi započeti liječiti endoskopskim putem obzirom da je implantacija „double J“ proteze minimalno - invazivan zahvat kojim u čak 73% djece uspješno zbrinjavamo hidronefrozu, bez potrebe za klasičnim kirurškim zahvatom, a u ostalih „kupujemo“ vrijeme do definitivnog kirurškog postupka.

6. ZAKLJUČCI

1. U razdoblju od prosinca 1990. do prosinca 2014. godine liječeno je 228 bolesnika s hidronefrozom, od čega je 148 dječaka (65%) i 80 djevojčica (35%). Odnos muške prema ženskoj djeci bilo je 1,85 : 1 u korist dječaka.
2. Prosječna dob bila je 4 godine. Pojava hidronefroze češća je u dojenačkom razdoblju i u muškog spola u odnosu na kasnije dobne skupine.
3. Hidronefroza je češće dijagnosticirana s lijeve strane (145 djece; 63,6%), u odnosu na desnu stranu (62 djece; 27,2%). Bilateralna je zabilježena u 21 djeteta ili 9,2%.
4. Hidronefroza je najčešće operirana u dojenačkoj i predškolskoj dobi, dok je u adolescenata značajno rjeđa.
5. Najveći broj djece (58%) endoskopski je liječen implantacijom „double J“ proteze, a zatim slijedi operacija po Hynes – Andersonu (32%). Postupaku nefrektomije podvrgnuto je 6% djece.
6. Od ukupnog broja djece liječene endoskopski implantacijom „double J“ proteze konačan uspjeh postignut je u 73% bolesnika. U tih bolesnika nije bio potreban kirurški zahvat.
7. „Double J“ proteza implantirana je jednom u 85% djece, dok je u ostale djece postojala potreba za zamjenom proteze, zbog rasta djeteta ili komplikacija koje su se razvile.
8. Svaku hidronefrozu u novorođenčadi i djece predškolske dobi trebalo bi započeti liječiti endoskopski budući da se hidronefroza uspješno zbrinjava „double J“ protezom u čak 73% djece.
9. Operacijska tehnika po Hynes – Andersonu i ugradnja „double J“ proteze sigurne su i učinkovite u liječenju djece s hidronefrozom s minimalnom stopom komplikacija.

7. POPIS CITIRANE LITERATURE

1. Krmpotić NJ, Marušić A. Anatomija čovjeka. Zagreb: Medicinska naklada; 2007. str. 353-63.
2. Moore K. Clinically Oriented Anatomy, Lippincott Williams & Wilkins, 2005. str. 292-94.
3. Damjanov I, Seiwerth S, Jukić S, Nola M. Patologija. Zagreb: Medicinska naklada; 2014. str. 529-31.
4. Junqueira LC, Carneiro J. Osnove histologije, prema 10. američkom izdanju, Zagreb, Školska knjiga, 2005. str. 383-400.
5. Clapp WL, Croker BP. Histology for pathologists, 3rd edition, Mills SE (ur), Lippincott Williams and Wilkins, Philadelphia, 2007, str. 839-95.
6. Sadler TW. Langmanova medicinska embriologija, 10. izdanje, Zagreb, Školska knjiga, 2008. str. 231-41.
7. Carlson BM. Human embryology and developmental biology, Elsevier Health Sciences, 2013. str. 376-83.
8. Šoša T, Sutlić Ž, Stanec Z, Tonković I. Kirurgija. Zagreb: Naklada Ljevak; 2007. str. 1047-1050.
9. Keays MA, Guerra LA, Mihill J, Raju G, Al-Asheeri N, Geier P, et al. Reliability assessment of Society for Fetal Urology ultrasound grading system for hydronephrosis. J Urol. 2008;180:1680-2; discussion1682-3.
10. Timberlake MD, Herndon CD. Mild to moderate postnatal hydronephrosis--grading systems and management. Nat Rev Urol. 2013;10:649-56.
11. Vučkov Š, Kvesić A. Izabrana poglavlja iz dječje kirurgije. Mostar, 2005. str. 210-20.
12. Cvitković A, Roić G. Pristup djetetu s prenatalno otkrivenom hidronefrozom. Paediatr Croat 2008;52:231-235.
13. Madsen MG. Urinary biomarkers in hydronephrosis. Dan Med J. 2013;60:B4582.
14. Madsen MG, Nørregaard R, Palmfeldt J, Olsen LH, Frøkiær J, Jørgensen TM. Epidermal growth factor and monocyte chemotactic peptide-1: potential biomarkers of urinary tract obstruction in children with hydronephrosis. J Pediatr Urol. 2013;9:838-45.
15. Siddique M, Pansota MS, Saleem MS, Attique-ur-Rehman. Outcome of pyeloplasty in children. J Ayub Med Coll Abbottabad. 2014;26:71-5.
16. Perrelli L, Vallasciani S. Ureteropelvic junction disease. Rays. 2002;27:75-8.
17. Kitagawa H, Pringle KC, Stone P, Flower J, Murakami N, Robinson R. Postnatal follow-up of hydronephrosis detected by prenatal ultrasound: the natural history. Fetal Diagn Ther. 1998;13:19-25.

18. Tan LB, Chiang CP, Huang CH, Chou YH, Wang CJ. Surgical treatment of ureteropelvic junction stricture. *Taiwan Yi Xue Hui Za Zhi*. 1989;88:1071-6.
19. Das S, Amar AD. Ureteropelvic junction obstruction with associated renal anomalies. *J Urol*. 1984;131:872-4.
20. Kehagias DT, Gouliamos AD, Vlahos LJ. Horseshoe kidney associated with anomalous inferior vena cava. *Eur Radiol*. 1999;9:935-6.
21. Singh H, Ganpule A, Malhotra V, Manohar T, Muthu V, Desai M. Transperitoneal laparoscopic pyeloplasty in children. *J Endourol*. 2007;21:1461-6.
22. Reddy M, Nerli RB, Bashetty R, Ravish IR. Laparoscopic dismembered pyeloplasty in children. *J Urol*. 2005;174:700-2.
23. Seo IY, Oh TH, Lee JW. Long-term follow-up results of laparoscopic pyeloplasty. *Korean J Urol*. 2014;55:656-9.
24. Grignon A, Filiatrault D, Homsy Y, Robitaille P, Filion R, Boutin H, et al. Ureteropelvic junction stenosis: Antenatal ultrasonographic diagnosis, postnatal investigation and follow-up. *Radiology*. 1986;160:649-51.
25. Panda SS, Bajpai M, Jana M, Baidya DK, Kumar R. Anderson-Hynes pyeloplasty with isthmotomy and lateropexy in horseshoe kidneys with pelviureteric junction obstruction in children. *Indian J Urol*. 2014;30:161-3.
26. Kállai L, Torda I, Bély M, Fischer G, Philipp V, Mavrogenis S, et al. Pyeloureteral junction stenosis and ureteral valve causing hydronephrosis. *Scand J Urol Nephrol*. 2001;35:245-7.
27. Dai LN, Chen CD, Lin XK, Wang YB, Xia LG, Liu P, et al. Retroperitoneal laparoscopy management for ureteral fibroepithelial polyps causing hydronephrosis in children: A report of five cases. *J Pediatr Urol*. 2015 Apr 24. pii: S1477-5131(15)00120-5.
28. Bhandarkar DS, Lalmalani JG, Shah VJ. Laparoscopic resection and ureteroureterostomy for congenital midureteral stricture. *J Endourol*. 2005;19:140-2.
29. Ganzer R, Franz T, Rai BP, Siemer S, Stolzenburg JU. Management of ureteral strictures and hydronephrosis. *Urologe A*. 2015 Jul 18.
30. Menon P, Rao KL, Sodhi KS, Bhattacharya A, Saxena AK, Mittal BR. Hydronephrosis: Comparison of extrinsic vessel versus intrinsic ureteropelvic junction obstruction groups and a plea against the vascular hitch procedure. *J Pediatr Urol*. 2015;11:80.e1-6.
31. Rigas A, Karamanolakis D, Bogdanos I, Stefanidis A, Androulakakis PA. Pelvi-ureteric junction obstruction by crossing renal vessels: clinical and imaging features. *BJU Int*. 2003;92:101-3.

32. Mitre AI, Brito AH, Srougi M. Laparoscopic dismembered pyeloplasty in 47 cases. *Clinics (Sao Paulo)*. 2008;63:631-6.
33. Zeman L, Dusek M, Lisy J, Moravek J, Rygl M, Stejskal J, et al. Multiple fibroepithelial polyps of the upper ureter in a 17-year-old boy--case report and review of the literature. *Eur J Pediatr Surg*. 2004;14:358-61.
34. Matsumura N, Hashimoto K, Katoh Y, Iguchi M, Yamasaki D. Three cases of proliferative cystitis causing hydronephrosis. *Hinyokika Kyo*. 2014;60:323-8.
35. Ibrahim AG, Aliyu S, Ali N. Bilateral pelvi-ureteric junction obstruction: our experience in a developing country. *Niger J Clin Pract*. 2014;17:267-9.
36. Hong S, Kim YG, Ahn SM, Bae SH, Lim DH, Kim JK, et al. Clinical outcomes of hydronephrosis in patients with systemic lupus erythematosus. *Int J Rheum Dis*. 2015 Jul 29.
37. Scherer A, Kaefer M, Ackerman L. Severe hydronephrosis caused by an infected intra-abdominal fluid collection in a patient with a ventriculoperitoneal shunt. *Childs Nerv Syst*. 2014;30:1121-3.
38. Braga LH, Farrokhyar F, D'Cruz J, Pemberton J, Lorenzo AJ. Risk factors for febrile urinary tract infection in children with prenatal hydronephrosis: a prospective study. *J Urol*. 2015;193:1766-71.
39. Zareba P, Lorenzo AJ, Braga LH. Risk factors for febrile urinary tract infection in infants with prenatal hydronephrosis: comprehensive single center analysis. *J Urol*. 2014;191:1614-8.
40. Raheerantenaina F, Rambel AH, Rakotosamimanana J, Rakototiana FA, Rantomalala HY. Spontaneous intraperitoneal rupture of hydronephrosis in an infant. *Arch Pediatr*. 2012;19:1316-8.
41. Ghritlaharey RK, More S. Management of Ruptured Occult Left Hydronephrotic Kidney in 7-Year - old Boy: A Case Report. *J Clin Diagn Res*. 2014;8:ND12-4.
42. Merksz M, Sulya B, Polovitzer M, Héjj I, Molnár D, Szepesváry Z, et al. Intermittent hydronephrosis in childhood. *Orv Hetil*. 2013;154:940-6.
43. Wolak P, Golabek T, Obarzanowski M, Chłosta P. A complex case of abdominal pain in a patient with pelviureteric junction obstruction. *Wideochir Inne Tech Maloinwazyjne*. 2014;9:273-5.
44. Kupajski M, Tkocz M, Ziaja D. Modern management of stone disease in patients with a solitary kidney. *Videosurgery Miniinv*. 2012;7:1-7.

45. Vemulakonda V, Yiee J, Wilcox DT. Prenatal hydronephrosis: postnatal evaluation and management. *Curr Urol Rep.* 2014;15:430.
46. Liu DB, Armstrong WR 3rd, Maizels M. Hydronephrosis: prenatal and postnatal evaluation and management. *Clin Perinatol.* 2014;41:661-78.
47. Riddell J, Case A, Wopat R, Beckham S, Lucas M, McClung CD, et al. Sensitivity of Emergency Bedside Ultrasound to Detect Hydronephrosis in Patients with Computed Tomography-proven Stones. *West J Emerg Med.* 2014;15:96-100.
48. Molina CA, Facincani I, Muglia VF, Araujo WM, Cassini MF, Tucci Jr S. Postnatal evaluation of intrauterine hydronephrosis due to ureteropelvic junction obstruction. *Acta Cir Bras.* 2013;28 Suppl 1:33-6.
49. Mandić V, Martinović V, Kvesić A, Bukvić N, Skitarelić N, Brekalo Z, et al. Recent diagnostic and therapeutic approaches to prenatally and perinatally diagnosed hydronephrosis and their implementation in the University Clinical Hospital Mostar. *Coll Antropol.* 2015;39:267-74.
50. Plevani C, Locatelli A, Paterlini G, Ghidini A, Tagliabue P, Pezzullo JC, et al. Fetal hydronephrosis: natural history and risk factors for postnatal surgery. *J Perinat Med.* 2014;42:385-91.
51. Romao RL, Farhat WA, Pippi Salle JL, Braga LH, Figueroa V, Bägli DJ, et al. Early postoperative ultrasound after open pyeloplasty in children with prenatal hydronephrosis helps identify low risk of recurrent obstruction. *J Urol.* 2012;188:2347-53.
52. Mali V, Liu B, Prabhakaran K, Loh D. Blunt renal trauma in occult congenital hydronephrosis. *Singapore Med J.* 2005;46:28-30.
53. Benhaddou H, Bellahcen M, Elazzouzi D. Giant hydronephrosis in a child: case report. *Arch Pediatr.* 2013;20:1126-8.
54. Rud O, Horstmann M, Aziz A, Fritsche HM, Brookman-May S, Gilfrich C, et al. Prospective evaluation of intra-observer variability of the hydronephrosis index in sonographic examination of 44 patients with acute renal colic. *World J Urol.* 2014;32:691-5.
55. Stødkilde L, Madsen MG, Palmfeldt J, Topcu SO, Nørregaard R, Olsen LH, et al. Urinary proteome analysis in congenital bilateral hydronephrosis. *Scand J Urol.* 2013;47:43-51.
56. Noyan A, Parmaksiz G, Dursun H, Ezer SS, Anarat R, Cengiz N. Urinary NGAL, KIM-1 and L-FABP concentrations in antenatal hydronephrosis. *J Pediatr Urol.* 2015 Jun 6. pii: S1477-5131(15)00199-0.

57. Savenkov VI, Pavlov SB. Changes of the cytokines profile in patients with hydronephrosis and indicated operative treatment. *Klin Khir.* 2014;11:58-61.
58. Li ZZ, Wang ZM, Xing L, Zhang H, Wen JG. Correlation of renal AQP1-4 protein expression with renal parenchyma thickness and glomerular filtration rate in children with congenital hydronephrosis. *Zhongguo Dang Dai Er Ke Za Zhi.* 2011;13:878-82.
59. Savenkov VI, Pavlov SB. Peculiarities of the connective tissue metabolism in patients with hydronephrosis. *Klin Khir.* 2014;10:51-3.
60. Hacker HW, Szavay P, Dittmann H, Haber HP, Fuchs J. Pyeloplasty in children: is there a difference in patients with or without crossing lower pole vessel? *Pediatr Surg Int.* 2009;25:607-11.
61. Duong HP, Piepsz A, Collier F, Khelif K, Christophe C, Cassart M, et al. Predicting the clinical outcome of antenatally detected unilateral pelviureteric junction stenosis. *Urology.* 2013;82:691-6.
62. Braga LH, Ruzhynsky V, Pemberton J, Farrokhyar F, Demaria J, Lorenzo AJ. Evaluating practice patterns in postnatal management of antenatal hydronephrosis: a national survey of Canadian pediatric urologists and nephrologists. *Urology.* 2014;83:909-14.
63. Zanetta VC, Rosman BM, Bromley B, Shipp TD, Chow JS, Campbell JB, et al. Variations in management of mild prenatal hydronephrosis among maternal-fetal medicine obstetricians, and pediatric urologists and radiologists. *J Urol.* 2012;188:1935-9.
64. Braga LH, Mijovic H, Farrokhyar F, Pemberton J, DeMaria J, Lorenzo AJ. Antibiotic prophylaxis for urinary tract infections in antenatal hydronephrosis. *Pediatrics.* 2013;131:e251-61.
65. Eisenhardt A, Rübber H, Rübber I, Dakkak D, Hoyer PF, Büscher R. Childhood ureteropelvic junction obstruction in a regional treatment center: spectrum and therapy. *Urologe A.* 2013;52:1698-704.
66. Davenport MT, Merguerian PA, Koyle M. Antenatally diagnosed hydronephrosis: current postnatal management. *Pediatr Surg Int.* 2013;29:207-14.
67. Eskild-Jensen A, Munch Jørgensen T, Olsen LH, Djurhuus JC, Frøkiaer J. Renal function may not be restored when using decreasing differential function as the criterion for surgery in unilateral hydronephrosis. *BJU Int.* 2003;92:779-82.
68. Rigas A, Karamanolakis D, Bogdanos I, Stefanidis A, Androulakakis PA. Pelvi-ureteric junction obstruction by crossing renal vessels: clinical and imaging features. *BJU Int.* 2003;92:101-3.

69. Kawauchi A, Fujito A, Yoneda K, Soh J, Naitoh Y, Mizutani Y, et al. Laparoscopic pyeloplasty and isthmectomy for hydronephrosis of horseshoe kidney: A pediatric case. *J Endourol.* 2005;19:984–6.
70. Nadler RB, Thaxton CS, Kim SC. Hand-assisted laparoscopic pyeloplasty and isthmectomy in a patient with a horseshoe kidney. *J Endourol.* 2003;17:909–10.
71. Rivas S, Hernández F, López-Pereira P, Martínez-Urrutia MJ, Lobato R, Jaureguizar E. Pyeloplasty follow-up. How and how long? *Cir Pediatr.* 2004;17:129-32.
72. Adeyoju AB, Hrouda D, Gill IS. Laparoscopic pyeloplasty: the first decade. *BJU Int.* 2004;94:264–267.
73. Tripathi M, Kumar R, Chandrashekar N. Diuretic radionuclide renography in assessing Anderson-Hynes pyeloplasty in unilateral pelviureteric junction obstruction. *Hell J Nucl Med.* 2005;8:154–7.
74. Ortapamuk H, Naldoken S, Tekdogan UY. Differential renal function in the prediction of recovery in adult obstructed kidneys after pyeloplasty. *Ann Nucl Med.* 2003;17:663–8.
75. Kletscher BA, Segura JW, Roy AJ, Patterson DE. Percutaneous antegrade endopyelotomy : review of 50 consecutive 50 cases. *J Urol.* 1995;153:701–703.
76. Garg RK, Menon P, Narasimha Rao KL, Arora S, Batra YK. Pyeloplasty for hydronephrosis: Issues of “double J” stent versus nephrostomy tube as drainage technique. *J Indian Assoc Pediatr Surg.* 2015;20:32-6.
77. Dong J, Wong J, Al-Enezi A, Kapoor A, Whelan JP, Piercey K, et al. Laparoscopic pyeloplasty: the updated McMaster University experience. *Can Urol Assoc J.* 2008;2:388-91.
78. O’Reilly PH, Brooman PJ, Mak S, Jones M, Pickup C, Atkinson C, et al. The long term results of Anderson-Hynes pyeloplasty. *BJU Int.* 2002;87:287–9.
79. O’Reilly PH, Brooman PJ, Mak S, Jones M, Pickup C. The long-term results of Anderson-Hynes pyeloplasty. *BJU Int.* 2001;87:287–289.
80. Lima M, Tursini S, Ruggeri G, Gargano T, Libri M, Domini M. One trocar assisted pyeloplasty (OTAP): initial experience and codification of a technique. *Pediatr Med Chir.* 2007;29:108-11.
81. Iwamura M, Soh S, Irie A, Kadowaki K, Matsusita Y, Fujioka T, et al. Laparoscopic pyeloplasty for ureteropelvic junction obstruction: outcome of initial 12 procedures. *Int J Urol.* 2004;11:449-55.
82. Troxel S, Das S, Helfer E. *J Urol.* 2006;176:1073–1076.

83. Hensle TW, A. Shabsigh A. Pyeloplasty (Anderson-Hynes). Dostupno na <http://onlinelibrary.wiley.com/doi/10.1111/j.1464-410X.2004.04878.x/full>, dan pristupa 01.09.2015.
84. Asensio M, Gander R, Royo GF, Lloret J. Failed pyeloplasty in children: Is robot-assisted laparoscopic reoperative repair feasible? *J Pediatr Urol.* 2015;11:69.e1-6.
85. Anderson JC, Hynes W. Retrocaval ureter; a case diagnosed pre-operatively and treated successfully by a plastic operation. *Br J Urol.* 1949;21:209–14.
86. Diao B, Fall B, Kaboré FA, Sow Y, Sarr A, Thiam A, et al. Anderson-Hynes open pyeloplasty: which indications in the area of laparoscopic surgery? *Prog Urol.* 2012;22:1010-4.
87. Muller CO, Blanc T, Peycelon M, El Ghoneimi A. Laparoscopic treatment of ureteropelvic junction obstruction in five pediatric cases of pelvic kidneys. *J Pediatr Urol.* 2015 Jul 17. pii: S1477-5131(15)00242-9.
88. Materny J, Mazurkiewicz I, Gawrych E, Birkenfeld B, Zorga P. Does Hynes-Anderson pyeloplasty improve renal function? *Ann Acad Med Stetin.* 2010;56(3):95-102.
89. Bansal P, Gupta A, Mongha R, Narayan S, Das RK, Bera M, et al. Laparoscopic versus open pyeloplasty: comparison of two surgical approaches- a single centre experience of three years. *Indian J Surg.* 2011;73:264-7.
90. Cho SY, Kim IS, Lee SB, Choi H, Park K. Nature and fate of supranormal differential renal function: lessons from long-term follow-up after pyeloplasty. *Urology.* 2013;81:163-7.
91. Gómez Fraile A, Aransay Brantot A, Gómez-Caro A, López Vázquez F. Reduction of the hospital stay in the surgical treatment of hydronephrosis in children. *Cir Pediatr.* 2002;15:48-51.
92. Bonnard A, Fouquet V, Carricaburu E. Retroperitoneal laparoscopic versus open pyeloplasty in children. *J Urol.* 2005;173:1710–1712.
93. Klingler HC, Remzi M, Janetschek G, Kratzik C, Marberger MJ. Comparison of open versus laparoscopic pyeloplasty techniques in treatment of uretero-pelvic junction obstruction. *Eur Urol.* 2003;44:340-5.
94. Soulie M, Thoulouzan M, Seguin P. Retroperitoneal laparoscopic versus open pyeloplasty with a minimal incision: comparison of two surgical approaches. *Urology.* 2001;57:443–447.

95. El-Ghoneimi A, Abou-Hashim H, Bonnard A, Verkauskas G, Macher MA, Huot O, et al. Retroperitoneal laparoscopic nephrectomy in children: At last the gold standard? *J Pediatr Urol.* 2006;2:357–63.
96. El-Ghoneimi A. Renal dysplasia and cystic disease options. In: Docimo SG, editor. *Minimally Invasive Approaches to Pediatric Urology.* 1st ed. London: Taylor and Francis; 2005. pp. 105–18.
97. Schneider A, Ripepi M, Henry-Florence C, Geiss S. Laparoscopic transperitoneal partial nephrectomy in children under 2 years old: A single-centre experience. *J Pediatr Urol.* 2010;6:166–70.
98. Parente A, Angulo JM, Burgos L, Romero RM, Rivas S, Ortiz R. Percutaneous Endopyelotomy over High Pressure Balloon for Recurrent Ureteropelvic Junction Obstruction in Children. *J Urol.* 2015;194:184-9.
99. Doo CK, Hong B, Park T, Park HK. Long-term outcome of endopyelotomy for the treatment of ureteropelvic junction obstruction: how long should patients be followed up? *J Endourol.* 2007;21:158–161.
100. Parente Hernández A, Angulo Madero JM, Romero Ruiz RM, Rivas Vila S, Laín Fernández A, Fanjul Gómez M. Medium-term results of the endourological management with balloon dilatation of the ureteropelvic junction stenosis in infants. *Actas Urol Esp.* 2009;33:422-8.
101. Adeyoju AB, Hrouda D, Gill IS. Laparoscopic pyeloplasty: the first decade. *BJU International.* 2004;94:264–7.
102. Szydelko T, Tuchendler T, Litarski A. Laparoscopic Anderson-Hynes procedure as a treatment of ureteropelvic junction obstruction caused by fibroepithelial polyp. *Videosurgery Miniinv.* 2013;8:361–3.
103. Wu Z, Feng C, Ding Q. Ureteroscopic holmium:YAG laser endopyelotomy is effective in distinctive ureteropelvic junction obstructions. *Videosurgery Miniinv.* 2011;6:144–9.
104. Adeyoju AB, Hrouda D, Gill IS. Laparoscopic pyeloplasty: the first decade. *BJU Int.* 2004;94:264–267.
105. Pattaras JG, Moore RG. Laparoscopic pyeloplasty. *J Endourol.* 2000;14:895-904.
106. Inagaki T, Rha KH, Ong AM, Kavoussi LR, Jarrett TW. Laparoscopic pyeloplasty: current status. *BJU Int.* 2005;95:102–105.
107. Siqueira TM, Jr, Nadu A, Kuo RL, Paterson RF, Lingeman JE, Shalhav AL. Laparoscopic treatment for ureteropelvic junction obstruction. *Urology.* 2002;60:973–978.

108. Stránský P, Eret V, Ůrge T. Laparoscopic adrenalectomy for metachronous ipsilateral metastasis following nephrectomy for renal cell carcinoma. *Videosurgery Miniinv.* 2013;8:221–5.
109. Golab A, Slojewski S, Sikorski A. Simplified laparoscopic technique for the treatment of long distal ureteral stenosis. *Videosurgery Miniinv.* 2013;8:346–51.
110. Lopez-Pujals A, Leveillee RJ, Wong C. Application of strict radiologic criteria to define success in laparoscopic pyeloplasty. *J Endourol.* 2004;18:756–760.
111. Zhang X, Li H-Z, Ma X. Retrospective comparison of Retroperitoneal laparoscopic versus open dismembered pyeloplasty for ureteropelvic junction obstruction. *J Urol.* 2006;176:1077–1080.
112. Kim SC, Kang T, Park H. Experience with laparoscopic pyeloplasty, including robot-assisted laparoscopic surgery, for ureteropelvic junction obstruction. *Korean J Urol.* 2009;50:996–1002.
113. Iwamura M, Soh S, Irie A, Kadowaki K, Matsusita Y, Fujioka T, et al. Laparoscopic pyeloplasty for ureteropelvic junction obstruction: outcome of inicial 12 procedures. *Int J Urol.* 2004;11:449–55.
114. Sundaram CP, Grubb RL, Rehman J, Yan Y, Chen C, Landman J, et al. Laparoscopic pyeloplasty for secondary ureteropelvic junction obstruction. *J Urol.* 2003;169:2037–40.
115. Bowlin PR, Farhat WA. Laparoscopic nephrectomy and partial nephrectomy: intraperitoneal, retroperitoneal, single site. *Urol Clin North Am.* 2015;42:31-42.
116. Isoyama T, Iwamoto H, Inoue S, Morizane S, Hinata N, Yao A, et al. Hydronephrosis after retroperitoneal laparoscopic dismembered Anderson-Hynes pyeloplasty in adult patients with ureteropelvic junction obstruction: A longitudinal analysis. *Cent European J Urol.* 2014;67:101-5.
117. Deger S, Roigas J, Wille A, Giessing M, Schönberger B, Türk IA. Laparoscopic dismembered pyeloplasty with Anderson-Hynes technique. *Urologe A.* 2003;42:347-53. Epub 2003 Jan 30.
118. Kočvara R, Sedláček J, Drlík M, Dítě Z, Běláček J, Fiala V. Unstented laparoscopic pyeloplasty in young children (1-5 years old): a comparison with a repair using double-Jstent or transanastomotic externalized stent. *J Pediatr Urol.* 2014;10:1153-9.
119. Yucel S, Samuelson ML, Nguyen MT, Baker LA. Usefulness of short-term retrievable ureteral stent in pediatric laparoscopic pyeloplasty. *J Urol.* 2007;177:720-5; discussion 725.

120. Lopez M, Guye E, Becmeur F, Molinaro F, Moog R, Varlet F. Laparoscopic pyeloplasty for repair of pelviureteric junction obstruction in children. *J Laparoendosc Adv Surg Tech A*. 2009;19 Suppl 1:S91-3.
121. Braga LH, Pippi-Salle J, Lorenzo AJ, Bagli D, Khoury AE, Farhat WA. Pediatric laparoscopic pyeloplasty in a referral center: lessons learned. *J Endourol*. 2007;21:738-42.
122. Minamida S, Iwamura M, Soh S, Sasamoto H, Ishikawa W, Kurosaka S, et al. Spontaneous migration of a metal clip into renal pelvis after laparoscopic pyeloplasty: a case report. *Nihon Hinyokika Gakkai Zasshi*. 2007;98:835-8.
123. Lasmar MT, Castro HA Jr, Vengjer A, Guerra FA, Souza EA, Rocha LM. Transperitoneal laparoscopic pyeloplasty: Brazilian initial experience with 55 cases. *Int Braz J Urol*. 2010;36:678-84; discussion 684.
124. García-Aparicio L, Blazquez-Gomez E, Martin O, Manzanares A, García-Smith N, Bejarano M, et al. Anderson-hynes pyeloplasty in patients less than 12 months old. Is the laparoscopic approach safe and feasible? *J Endourol*. 2014;28:906-8.
125. Umari P, Lissiani A, Trombetta C, Belgrano E. Comparison of open and laparoscopic pyeloplasty in ureteropelvic junction obstruction surgery: report of 49 cases. *Arch Ital Urol Androl*. 2011;83:169-74.
126. Iwamura M, Nishi M, Soh S, Ikeda M, Matsumoto K, Fujita T, et al. Efficacy and late complications of laparoscopic pyeloplasty: experience involving 125 consecutive ureters. *Asian J Endosc Surg*. 2013;6:116-21.
127. Romao RL, Koyle MA, Pippi Salle JL, Alotay A, Figueroa VH, Lorenzo AJ, et al. Failed pyeloplasty in children: revisiting the unknown. *Urology*. 2013;82:1145-7.
128. Kelkar V, Patil D. Management of forgotten “double J” stent and severe multiple large encrusted stones in the bladder and renal pelvis. *Cent European J Urol*. 2012;65:238-41.
129. Turri FM, Manassero F, Mogorovich A, De Maria M, Falleni A, Selli C. Complete intraperitoneal displacement of a “double J” stent: a first case. *Arch Ital Urol Androl*. 2015 31;87:95-7.
130. McMullin N, Khor T, King P. Internal ureteric stenting following pyeloplasty reduces length of hospital stay in children. *Br J Urol*. 1993;72:370–2.
131. Braga LH, Lorenzo AJ, Farhat WA, Bägli DJ, Khoury AE, Pippi Salle JL. Outcome analysis and cost comparison between externalized pyeloureteral and standard stents in 470 consecutive open pyeloplasties. *J Urol*. 2008;180:1693–9.
132. Elmalik K, Chowdhury MM, Capps SN. Ureteric stents in pyeloplasty: A help or a hindrance? *J Pediatr Urol*. 2008;4:275–9.

133. Ozdemir T, Arikan A. One day hospitalization after open, double-J stented pyeloplasty. *World J Pediatr.*2010;6:271–3.
134. Breau RH, Norman RW. Optimal prevention and management of proximal ureteral stent migration and remigration. *J Urol.* 2001;166:890–3.
135. Hamm M, Rathert P. Therapy of extrinsic ureteral obstruction by 2 parallel double-J ureteral stents. *Urologe A.* 1999 Mar;38(2):150-5.
136. Yenyol CO, Tuna A, Yener H, Zeyrek N, Tilki A, Coskuner A. Bacterial colonization of „double J“ stents and bacteriuria frequency. *Int Urol Nephrol.* 2002;34:199–202.
137. Nomikos MS, Chousianitis Z, Georgiou C, Georgellis C, Rikas P, Anagnostou T. Renal Parenchyma Perforation and Hematoma Formation following Double-J Stent Insertion in a Solitary Functioning Kidney: An Unusual Complication. *Case Rep Urol.* 2012;2012:301275.
138. Fu WJ, Wang ZX, Li G, Cui FZ, Zhang Y, Zhang X. Comparison of a biodegradable ureteral stent versus the traditional double-J stent for the treatment of ureteral injury: an experimental study. *Biomed Mater.* 2012;7:065002.
139. Zhang S, Zhang Q, Ji C, Zhao X, Liu G, Zhang S, et al. Improved split renal function after percutaneous nephrostomy in young adults with severe hydronephrosis due to ureteropelvic junction obstruction. *J Urol.* 2015;193:191-5.
140. Austin PF, Cain MP, Rink RC. Nephrostomy tube drainage with pyeloplasty: Is it necessarily a bad choice? *J Urol.* 2000;163:1528–30.
141. Shahinoor AM, Shibli MM, Akan MA, Anisuzzaman M, Islam MN, Zaman MN, et al. Outcome of external and internal drainage of urine after Anderson Hynes pyeloplasty — A comparative study. *J Paediatr Surg Bangladesh.* 2011;2:22–5.
142. Ninan GK, Sinha C, Patel R, Marri R. Dismembered pyeloplasty using double 'J' stent in infants and children. *Pediatr Surg Int.* 2009;25:191–4.
143. Zelhof B, McIntyre IG, Fowler SM, Napier-Hemy RD, Burke DM, Grey BR; British Association of Urological Surgeons. Nephrectomy for benign disease in the UK: results from the British Association of Urological Surgeons nephrectomy database. *BJU Int.* 2015 Mar 30.
144. Suson KD, Wolfe-Christensen C, Elder JS, Lakshmanan Y. Practice patterns and outcomes of pediatric partial nephrectomy in the United States: Comparison between pediatric urology and general pediatric surgery. *J Pediatr Urol.* 2015 May 21. pii: S1477-5131(15)00155-2.

145. Tumori bubrega, dostupno na <http://porodicaidom.com/zdravlje/bolesti/tumori-bubrega.html>, dan pristupa 15.08.2015.
146. Cohen J, Mullins JK, Jayram G, Patel HD, Pierorazio PM, Matlaga BR, et al. Trends and outcomes of total and partial nephrectomy in children: a statewide analysis. *J Pediatr Urol.* 2014;10:717-23.

8. SAŽETAK

Cilj istraživanja: Cilj ovog istraživanja je odrediti demografske i kliničke karakteristike u djece operirane zbog hidronefroze u Zavodu za dječju kirurgiju Kliničkog bolničkog centra Split u razdoblju od prosinca 1990. do prosinca 2014.godine.

Ispitanici i metode: Retrospektivno su pregledane povijesti bolesti 228 djece, u kojih je proveden bilo kakav oblik liječenja hidronefroze (implantacija „double J“ proteze, pijeloplastika po metodi Hynes – Anderson ili nefrektomija) u razdoblju od prosinca 1990. do prosinca 2014. u Zavodu za dječju kirurgiju KBC Split. Kriteriji isključenja bili su bolesnici liječeni konzervativnim načinom, bolesnici sa ureterohidronefrozom kao i oni čiji su podaci nepotpuni. Srednja dob djece bila je 4 godine (raspon 0 - 18 godina). Srednja duljina boravka u bolnici bila je 8 dana (raspon 3 - 22 dana). Analizirani su dob, spol, lateralizacija, uspjeh zbrinjavanja hidronefroze te komplikacije.

Rezultati: U izabranom studijskom razdoblju istraživanje je obuhvatilo 228 bolesnika u kojih je provedeno kirurško liječenje hidronefroze u Zavodu za dječju kirurgiju KBC Split. Od ukupno 228 bolesnika, bilo je 80 djevojčica (35%) i 148 dječaka (65%). Odnos muške prema ženskoj djeci bio je 1,85 : 1. Od ukupno 228 hidronefroza, lijevostrana hidronefroza nađena je u 145 bolesnika, desnostrana u 62, a obostrana u 21 bolesnika. Od ukupnog broja bolesnika, njih 133 (58%) endoskopski je liječeno implantacijom „double J“ proteze, njih 74 (32%) operacijom po Hynes - Andersonu, a postupku nefrektomije podvrgnuto je 14 djece (6%). Udio bolesnika koji je nakon implantacije proteze podvrgnut operacijskom postupku iznosio je 27% (36 bolesnika). Ostali, manje zastupljeni postupci bili su pijelo/ureterostome (5 bolesnika, tj. 2,2%), resekcije krvnih žila koje su bile uzrokom hidronefroze (1 bolesnik) te nefropeksija (1 bolesnik). Od komplikacija zabilježene su simptomatske infekcije, recidivi stenoze, promjene proteze, migracije u bubrežnu nakapnicu i mokraćni mjehur, progresija hidronefroze, spontano ispadanje proteze, krvarenje i perforacija nakapnice.

Zaključci: Svaku hidronefrozu u novorođenčadi i djece predškolske dobi trebalo bi započeti liječiti endoskopski obzirom da je implantacija „double J“ proteze minimalno - invazivan zahvat kojim u čak 73% djece uspješno zbrinjavamo hidronefrozu, bez potrebe za klasičnim kirurškim zahvatom, a u ostalih „kupujemo“ vrijeme do definitivnog kirurškog zahvata.

9. SUMMARY

Diploma thesis title: Management of hydronephrosis in the Department of Pediatric Surgery Split University Hospital between 1999. – 2014.

Aims of the study: To determine the demographic and clinical characteristics in children operated because of hydronephrosis in the Department of Pediatric Surgery, Split University Hospital from December 1990 to December 2014.

Patients and Methods: From December 1990 to December 2014 the medical history of 228 patients treated for hydronephrosis were retrospectively reviewed. Exclusion criteria were patients treated conservatively, patients with ureterohydronephrosis as those whose data were incomplete. The mean age of children was 4 years (range 0 - 18 years). Mean hospital stay was 8 days (range 3 - 22 days). The age, sex, lateralization, the success of treatment of hydronephrosis and complications were analyzed.

Results: In the current study period, the study included 228 patients treated for hydronephrosis by endoscopic implantation of „double J“ prosthesis, Hynes - Anderson pyeloplasty, nephrectomy and other less common procedures. Of the total number of patients, there were 80 girls (35%) and 148 boys (65%). The ratio of male to female children was 1,85:1. Left - sided hydronephrosis was found in 145 patients, right - sided in 62, and bilateral in 21 patients. Of the total number of patients, 133 (58%) were treated with endoscopic implantation of „double J“ prosthesis, 74 of them (32%) had Hynes - Anderson pyeloplasty, and nephrectomy was performed in 14 children (6%). The proportion of patients who underwent operating procedure after prosthesis implantation was 27% (36 patients). Other, less common procedures were ureterostomy (5 patients; 2,2%), resection of the blood vessels (1 patient) and nephropexy (1 patient). These complications have been reported: symptomatic infections, recurrence of stenosis, changes of prosthesis, migration in the renal pelvis and bladder, progression of hydronephrosis, spontaneously prolapse of prosthesis, bleeding and perforation of the pelvis.

Conclusions: Every hydronephrosis in infants and preschool children should be treated endoscopically considering that implantation of „double J“ prosthesis is minimally invasive procedure that successfully resolves hydronephrosis in 73% of children, without the need for conventional surgery, and in other children we only „buy“ time to definitive surgery.

10. ŽIVOTOPIS

OSOBNI PODACI

IME I PREZIME: Tomislava Jukić

DATUM I MJESTO ROĐENJA: 21. prosinca 1990.; Split, Hrvatska

DRŽAVLJANSTVO: Hrvatsko

ADRESA STANOVANJA: Poljička cesta 25, 21 000, Split

TELEFON: +385958622904

E-ADRESA: tomislava_jukic@yahoo.com

OBRAZOVANJE

1997.- 2005. Osnovna škola „Blatine-Škrape“, Split

2005.- 2009. Nadbiskupijska klasična gimnazija „Don Frane Bulić“, Split

2009.- 2015. Medicinski fakultet Sveučilišta u Splitu, smjer doktor medicine

OBJAVLJENI ZNANSTVENI RADOVI

Pavelin S, Titlić M, Katić J, Jukić T, Mihalj M: Demyelination as a possible long-term consequence of platinum - containing chemotherapy. *Neurol Croat.* 2015;64:19.

SIMPOZIJI

Jukić T, Grković I. Awareness and Implementation of National Institute for Health and Care Excellence (NICE) Intrapartum Guidelines Amongst Croatian Obstetricians and Gynaecologists. 7th Croatian Cochrane Symposium, Spli, Croatia, 11.svibnja 2015.

Todorić J, Budimir D, Pogorelić Z, Jukić T, Saraga M, Arapović A, Šušnjar T, Biočić M. Treatment of hydronephrosis using the „double J“ prosthesis in children. 7th Croatian congress of pediatric surgery with international participation. Osijek, Croatia 7-11. listopada 2015.

AKTIVNOSTI

2012.- 2014. demonstrator na Katedri za anatomiju

ZNANJA I VJEŠTINE

Aktivno služenje engleskim, njemačkim i talijanskim jezikom

Poznajem grčki i latinski jezik

Posjedujem organizacijske, administrativne i socijalne vještine