

Karakteristike regmatogenog odignuća mrežnice i metode liječenja

Borjan, Ivan

Master's thesis / Diplomski rad

2019

Degree Grantor / Ustanova koja je dodijelila akademski / stručni stupanj: **University of Split, School of Medicine / Sveučilište u Splitu, Medicinski fakultet**

Permanent link / Trajna poveznica: <https://um.nsk.hr/um:nbn:hr:171:027081>

Rights / Prava: [In copyright](#) / [Zaštićeno autorskim pravom.](#)

Download date / Datum preuzimanja: **2024-10-03**



Repository / Repozitorij:

[MEFST Repository](#)



SVEUČILIŠTE U SPLITU
MEDICINSKI FAKULTET

Ivan Borjan

**KARAKTERISTIKE REGMATOGENOG ODIGNUĆA MREŽNICE I METODE
LIJEČENJA**

Diplomski rad

Akadska godina:

2018./2019.

Mentor:

Izv. prof. dr. sc. Kajo Bućan, dr. med.

Split, srpanj, 2019.

SVEUČILIŠTE U SPLITU
MEDICINSKI FAKULTET

Ivan Borjan

**KARAKTERISTIKE REGMATOGENOG ODIGNUĆA MREŽNICE I METODE
LIJEČENJA**

Diplomski rad

Akadska godina:

2018./2019.

Mentor:

Izv. prof. dr. sc. Kajo Bućan, dr. med.

Split, srpanj, 2019.

SADRŽAJ

1.	UVOD	1
1.1.	Odignuće mrežnice: definicija i povijesni pregled.....	2
1.2.	Anatomija i embriologija mrežnice.....	2
1.3.	Vrste odignuća mrežnice	3
1.3.1.	Trakcijsko odignuće mrežnice.....	4
1.3.2.	Eksudativno odignuće mrežnice.....	4
1.3.3.	Regmatogeno odignuće mrežnice	4
1.3.3.1.	Učestalost regmatogenog odignuća mrežnice	5
1.3.3.2.	Patogeneza i patofiziologija regmatogenog odignuća mrežnice	6
1.3.3.3.	Etiologija i čimbenici rizika regmatogenog odignuća mrežnice	9
1.3.3.4.	Simptomi i klinička slika regmatogenog odignuća mrežnice	11
1.3.3.5.	Dijagnostika regmatogenog odignuća mrežnice	11
1.3.3.6.	Liječenje regmatogenog odignuća mrežnice.....	12
1.3.3.6.1.	Konvencionalna ili klasična operacija regmatogenog odignuća mrežnice	14
1.3.3.6.2.	Pars plana vitrektomija.....	16
1.3.3.6.3.	Pneumatska retinopeksija	17
2.	CILJ ISTRAŽIVANJA	19
3.	ISPITANICI I METODE	21
3.1.	Opis istraživanja.....	22
3.2.	Ispitanici	22
3.3.	Kriteriji uključenja u istraživanje	22
3.4.	Kriteriji isključenja iz istraživanja	22
3.5.	Postupci	22
3.6.	Statistički postupci	23
4.	REZULTATI.....	24
5.	RASPRAVA.....	35
6.	ZAKLJUČCI	43
7.	POPIS CITIRANE LITERATURE.....	45
8.	SAŽETAK.....	51
9.	SUMMARY	54
10.	ŽIVOTOPIS	57

ZAHVALA

*Zahvaljujem dragom mentoru, izv. prof. dr. sc. Kaji Bućanu,
na pristupačnosti, susretljivosti i profesionalnoj pomoći pri pisanju ovog rada.*

Zahvaljujem gđi. Vesni Čapkun, dipl. ing.

na pomoći pri statističkoj obradi rezultata rada.

Hvala mojoj obitelji i prijateljima na razumijevanju i potpori za cijelo vrijeme akademskog obrazovanja.

1. UVOD

1.1. Odignuće mrežnice: definicija i povijesni pregled

Odignuće mrežnice (lat. *ablatio retinae*) je patološko stanje u kojem dolazi do odvajanja neurosenzorne mrežnice (NSR) od podležućeg sloja retinalnog pigmentnog epitela (RPE) s nakupljanjem subretinalne tekućine u prostor među razdvojenim slojevima (1-4). U normalnim uvjetima NSR i RPE su međusobno priljubljeni, ali bez stvarne anatomske povezanosti. Odignuće mrežnice se smatra jednim od najvažnijih hitnih stanja u oftalmologiji, a neliječeno vodi u teški, trajni gubitak vida i sljepoću (1-4).

Iako je danas stopa uspješnosti liječenja nekomplicirane ablacije mrežnice i do 90%, ovi rezultati teško bi se postigli bez upornosti i ustrajnosti velikog broja onih koji su pomogli razumijevanju patogeneze bolesti i iznašli odgovarajuće metode liječenja. Prvi anatomski opis odignuća mrežnice dao je 1722. god. de Saint-Yves (5). Gotovo stoljeće kasnije (1817. god.) prvi klinički opis dao je Beer, a 1839. god. kliničko opažanje odignuća mrežnice kroz široku zjenicu opisao je Chelius (6). Von Helmholtzovo otkriće oftalmoskopa 1851. god. u Koenigsbergu otvorilo je nove mogućnosti dijagnostike odignuća mrežnice. Slijedili su brojni detaljni klinički opisi odignuća mrežnice i retinalnih ruptura (1853. god. Cossius i 1854. god. Von Graefe), bez prepoznavanja njihove uzročno posljedične povezanosti. Što više, pokušali su odignuće liječiti stvarajući nove rupture, smatrajući da je ruptura rezultat povećanog pritiska tekućine stvorene iza mrežnice (6). Tek je 1870. god. De Wecker zaključio da postoji uzročna povezanost između ruptura i odignuća mrežnice. Leber (1882. god.) i Nordenson (1887. god.) razvili su teoriju skupljanja staklovine i povlačenja (trakcije) mrežnice što uzrokuje nastanak ruptura pri čemu tekućina iz staklovine ulazi kroz rupturu u subretinalni prostor i odiže mrežnicu (6). Oni su prvi ukazali na esencijalnu ulogu ruptura u nastanku odignuća mrežnice. Najveća zasluga u dijagnostici i liječenju odignuća mrežnice pripada švicarskom oftalmologu Julesu Goninu koji je 1920. god. potvrdio primarnu ulogu ruptura u nastanku odignuća mrežnice i značaj njene precizne lokalizacije i zatvaranja u liječenju odignuća (5-8). Na temelju ovih postavki, Gonin je izveo prvu uspješnu operaciju odignuća mrežnice.

1.2. Anatomija i embriologija mrežnice

Mrežnica (lat. *retina*) je unutarnja očna ovojnica, funkcionalno najvažniji dio oka, koja apsorbiranu svjetlosnu energiju pretvara u živčane impulse i odašilja u centar za vid u kori velikog mozga u okcipitalnom režnju, gdje nastaje slika promatranog objekta (9). Razvoj mrežnice započinje u 5. tjednu embrijskog razvoja kada se očni mjehurići (lat. *vesicula*

ophthalmica) s obje strane prednjeg moždanog mjehurića, prozencefalona, počinju udubljavati (invaginirati) i oblikovati očni vrč (lat. *cupula optica*) s dvostrukom stijenkom: unutarnjim i vanjskim listom (10). Od unutarnjeg lista očnog vrča razvije se devet unutarnjih slojeva neurosenzorne mrežnice, a od vanjskog lista nastane sloj pigmentnih kubičnih stanica RPE-a koji je čvršće povezan sa srednjom očnom ovojnicom, žilnicom (lat. *chorioidea*) nego s unutarnjim listom očnog vrča. Ispočetka su ova dva lista međusobno odijeljena šupljinom (intraretinalnim prostorom) koja komunicira s moždanim komorama (9,10). Tijekom daljnjeg embrijskog razvoja intraretinalna šupljina iščezava, dva lista se izravno dodiruju, a prostor među njima postaje virtualan. Ne postoji stvarna anatomska stanična povezanost između ova dva sloja (3). U patološkom stanju odignuća mrežnice ovi se slojevi odvajaju, a virtualni prostor ponovno postaje stvaran. Zbog asimetričnosti invaginacije očnog vrča na njegovoj donjoj strani formira se fetalna očna pukotina, kroz koju u vrč ulazi mezenhimno tkivo (primarni vitreus) i arterija hijaloideja koji hrane očni vrč i leću. Očni vrč je povezan s mozgom očnim drškom. U 7. tjednu rubovi fetalne očne pukotine srastu, samo sprijeda ostaje mali otvor u vrču, buduća zjenica (lat. *pupilla*). Arterija hijaloideja u distalnom dijelu obliterira, a u proksimalnom dijelu prelazi u arteriju centralis retine. U 7. tjednu razvija se sekundarni vitreus, koji ispunja cijeli unutarnji dio oka iza leće, a ostatci retrahiranog primarnog vitreusa i arterija hijaloideje bivaju potisnuti u središnji dio staklovine čineći Cloquetov kanal. Vanjski list očnog vrča (lat. *stratum pigmenti retine*) prema naprijed prelazi u pigmentni epitel cilijarnog tijela (lat. *stratum pigmenti corporis ciliaris*) i daje osnovu za pigmentni epitel i mišiće šarenice (lat. *stratum pigmenti iridis*). Unutarnji list očnog vrča ne diferencira se u cijelosti jednako. Stražnje 4/5 diferenciraju se u 9 slojeva vidne, neurosenzorne mrežnice (lat. *pars optica retinae*). U prednjoj 1/5 očnog vrča unutarnji list se ne diferencira u neurone, nego trajno ostaje kao jedan sloj priljubljen uz vanjski pigmentni list čineći slijepi dio mrežnice (lat. *pars ceca retinae*), koji se dijeli na dio za nepigmentni epitel cilijarnog tijela (lat. *pars ciliaris retinae*) te drugi manji dio za epitel šarenice (lat. *pars iridica retinae*) (10). Granicu između vidnog i slijepog dijela mrežnice čini nazubljena linija (lat. *ora serrata*).

1.3. Vrste odignuća mrežnice

Odignuće mrežnice nastaje kada se nadvladaju sile prijanjanja između NSR-a i RPE-a što može biti posljedica različitih patogenetskih mehanizama. Bez obzira na mehanizam nastanka, svim je vrstama odvajanja mrežnice zajednička akumulacija subretinalne tekućine između dva odvojena sloja. Razlikujemo tri vrste odignuća mrežnice: regmatogeno, traksijsko

i eksudativno. Regmatogena ablacija mrežnice koja se naziva i primarnom, nastaje kao posljedica ruptуре mrežnice. Trakcijska i eksudativna ablacija mrežnice spadaju u sekundarne ablacije, jer su uvijek posljedica neke druge očne bolesti (tumora, upala, sustavne bolesti) ili patološkog stanja (traume) (3,4,11).

1.3.1. Trakcijsko odignuće mrežnice

Trakcijska ablacija mrežnice nastaje kao posljedica bujanja glioznog tkiva i stvaranja fibroznih membrana i/ili fibroznih vrpca (traka) u staklovini, između staklovine i površine mrežnice ili premošćuju samu površinu mrežnice te su obično praćene i proliferacijom krvnih žila, zbog ishemije. Kontrakcijom ovog fibroznog tkiva stvaraju se vitreoretinalne sile trakcije, koje mogu biti uzrok nastanka ablacije mrežnice bez ruptуре. Ovu vrstu ablacije najčešće nalazimo u proliferativnoj dijabetičkoj retinopatiji, okluzivnim bolestima retinalnih vena, retinopatiji nedonoščadi, retinopatiji srpastih stanica i u traumi (3,4,11).

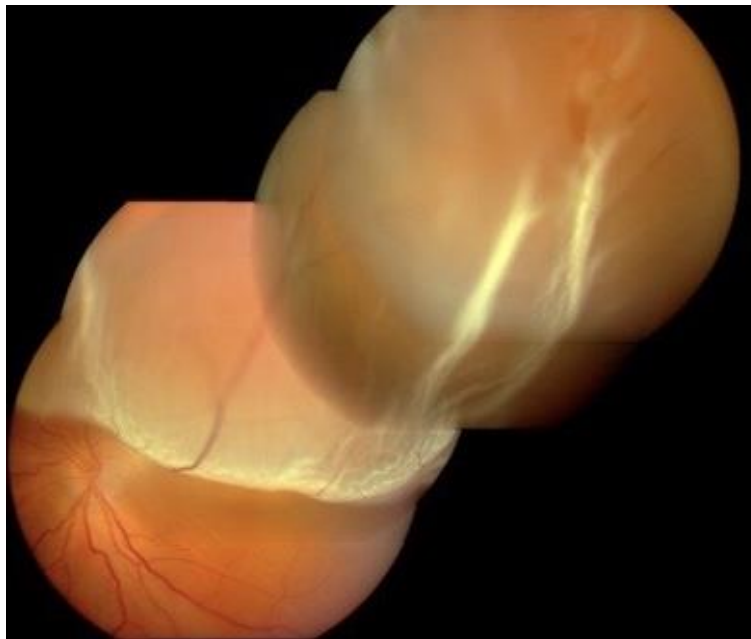1.3.2. Eksudativno odignuće mrežnice

Eksudativno ili serozno odignuće mrežnice očituje se subretinalnim nakupljanjem tekućine između NSR-a i RPE-a bez ruptуре i trakcije mrežnice. Eksudativna ablacija najčešće je povezan s različitim upalnim i vaskularnim bolestima i tumorima mrežnice, RPE-a i žilnice. Sve dok RPE može svojom ionskom pumpom kompenzirati skupljanje subretinalne tekućine (odvodi je u korikapilarnu cirkulaciju) ne nastaje odignuće mrežnice. Kad se prijeđu mogućnosti ionske pumpe RPE-a nastaje odignuće. Liječenje eksudativne ablacije provodi se liječenjem osnovne bolesti koja joj je u podlozi (4,11).

1.3.3. Regmatogeno odignuće mrežnice

Ova vrsta odignuća mrežnice je cilj našeg istraživanja. Za regmatogeno odignuće mrežnice upotrebljava se još i naziv primarno i idiopatsko odignuće mrežnice. Samu konstataciju primarnog odignuća mrežnice ne možemo smatrati potpunom sve dok ne otkrijemo postojanje prekida kontinuiteta mrežnice, tj. rupturu koja je nosilac kliničkih karakteristika primarnog odignuća (Slika 1). Ta se odignuća nazivaju regmatogena, od grčke riječi *rhegma* koja znači rupa, ruptura. Regmatogeno odignuće mrežnice uključuje rupturu NSR-a u punoj debljini što dopušta prolaz tekućine iz likveficirane staklovine u subretinalni prostor. Ta se tekućina nakuplja u subretinalnom prostoru (3,4,11), za što podlogu nalazimo u samom, ranije

opisanom, embrijskom razvoju. Odvajanje retine ponovno uspostavlja potencijalni prostor koji postoji između izvornih slojeva embrijskog očnog vrča.



Slika 1. Regmatogeno odignuće mrežnice s perifernom rupturom i odignućem makule (ljubaznošću doc. dr. sc. Znaor Lj.)

1.3.3.1. Učestalost regmatogenog odignuća mrežnice

Podatci o učestalosti regmatogenog odignuća mrežnice vrlo su neujednačeni. Prosječna godišnja incidencija, prema različitim studijama, varira od 6 do 18 slučajeva na 100 000 stanovnika (12). Značajne razlike (trostruka varijabilnost) učestalosti odvajanja mrežnice određene su sa životnom dobi bolesnika, etničkom pripadnošću i zemljopisnim podrijetlom. Incidencija bolesti snažno je povezana s određenim vitreoretinalnim degeneracijama i stražnjim odignućem staklovine (engl. *Posterior Vitreous Detachment* - PVD) te s miopijom i operacijom mrežnice (2,12,13). Incidencija je najveća u osoba životne dobi od 40 do 70 godina s novonastalim (akutnim) PVD-om (13). Mitry i sur. dali su najveći sustavni pregled podataka svih epidemioloških studija o regmatogenom odignuću mrežnice objavljenih između siječnja 1970. i siječnja 2009. god. (12). Poteškoće u usporedbi podataka činile su različitost populacija, različite veličine uzorka, različiti kriteriji uključivanja, metode analize i definicija slučajeva. Analiza je pokazala značajne zemljopisne varijacije godišnje incidencije od 6,3 do 17,9 slučajeva na 100 000 stanovnika. Prosječna incidencija za studije s veličinom uzorka većim od 300 iznosila je 10,5 slučajeva na 100.000 stanovnika godišnje (12). Učestalost bilateralnih odignuća bila je nešto niža od 7,26%. Najveću incidenciju, od

18,2 slučaja na 100 000 stanovnika, pokazala je Nizozemska studija iz 2013. god. (12,14). Za razliku od nje Li i sur. nalaze godišnju incidenciju od samo 7,98 na 100 000 stanovnika Pekinga (iako je udio miopa u ovoj populaciji bio 66-68%) (15).

1.3.3.2. Patogeneza i patofiziologija regmatogenog odignuća mrežnice

Za nastanak regmatogenog odignuća mrežnice ključni su sljedeći patogenetski mehanizmi: prisutnost likveficiranog vitreusa sa PVD-om, postojanje dinamičkih traksijskih sila na mjestu vitreoretinalnih adhezija koje uzrokuju nastanak jedne ili više retinalnih ruptura pune debljine, što omogućava prelaz tekućine iz vitrealne šupljine (lat. *cavum vitrei*) u subretinalni prostor. Ne razviju sve oči s rupturom mrežnice ablaciju (16). Tome se suprotstavljaju brojne fiziološke adhezivne sile koje mogu suzbiti štetni učinak rupture i mrežnicu održati stabilnom, priljubljenu uz RPE. U adhezivne sile spadaju: metabolička ionska pumpa RPE-a, koja omogućuje kretanje iona i tekućine iz subretinalnog prostora u koriokapilarnu cirkulaciju, međufotoreceptorska tvar (engl. *interphotoreceptor matrix* - IPM) građena uglavnom od glikozaminoglikana, koja djeluje kao "ljepilo" između NSR-a i RPE-a, zatim razlika u onkotskom tlaku između žilnice i subretinalnog prostora te hidrostatičke/hidrauličke sile povezane s intraokularnim tlakom (4,13,16-18).

Hoće li dinamičke vitrealne traksije uzrokovati rupturu mrežnice ovisi o snazi suprotstavljenih sila, opsegu, frekvenciji i trajanju traksije s jedne strane i snazi kombiniranih sila otpora i čvrstoći mrežnice s druge strane. Kada adhezijske sile nisu dovoljne da kompenziraju vitreoretinalnu traksiju, nastaje ruptura kroz koju tekućina može ući u subretinalni prostor i dovesti do odignuća mrežnice (16). Intraokularno strujanje tekućine uzrokovano gibanjem glave i sakadnim pokretanjem očiju, kao i silom gravitacije te inercijskim silama staklovine i subretinalne tekućine dovodi do progresije širenja ablacije (17,19). Kad se odigne i makula nastaje nagli gubitak centralnog vida. Priljubljenost NSR-a uz RPE nužna je za njeno funkcioniranje. Odvajanjem NSR-a od RPE mrežnica ostaje bez dotoka kisika i hranidbenih tvari, jer vanjski slojevi mrežnice, osobito makula, u cijelosti nutritivno i metabolički ovise o izmjeni tvari sa žilnicom putem RPE-a.

Iako je ruptura ključna za njen razvoj, regmatogena ablacija iznimno rijetko započinje patologijom mrežnice. Rupture mrežnice pune debljine nalaze se u 5-10% očiju postmortem, bez ablacije, što donekle stvara sumnju u primarnu ulogu ruptore za ablaciju mrežnice (19).

Stoga, početak razvoja regmatogenog odignuća mrežnice treba tražiti u razvodnjavanju, likvefakciji, sinhizi (lat. *synchysis senilis*, od grč. *synkein*, miješati) i sinerezi (grč. *synairesis*,

sažimanje, skupljanje) staklastog tijela te stvaranju šupljina ispunjenih tekućinom unutar ove želatinozne mase. Ove promjene u konzistenciji staklovine dovode do njenog pojačanog gibanja i PVD-a, koje se danas smatra glavnim predisponirajućim događanjem povezanim s regmatogenim odignućem mrežnice. Odignuće staklovine uzrok je povećanju dinamičkih sila trakcije na mrežnicu te uz to što dovodi do nastanka rupture, rupturu drži otvorenom i omogućava ulazak tekućine iz vitrealnog u subretinalni prostor (4). Ovo se, prije svega, odnosi na potkovičaste rupture s trakcijom na operkulum, male, okrugle, atrofične rupice mrežnice sa slobodnim operkulumom u staklovini rijetko uzrokuju ablacije.

Staklasto tijelo, zdrave mlade osobe, u cijelosti je želatinozno i ne sadrži slobodne tekućine, iako je građeno od 98 – 99% vode (19). Ostalih 1-2% čine uglavnom kolagena vlakna i hijaluronska kiselina koji vežu vodu. Starenjem se fiziološki mijenja konzistencija staklovine: sadržaj hijaluronske kiseline se smanjuje, a kolagena vlakna otpuštaju vodu koju su ranije vezali (19). Do kraja drugog desetljeća 20% staklovine je u tekućem stanju, a do 90-ih godina starosti više od polovine. Ovaj proces mogu ubrzati i različita patološka stanja kao što su visoka miopija, trauma i operacija mrežnice (16).

Staklasto tijelo u sučelju je gotovo s cijelom površinom mrežnice, ali je s njom čvrsto povezano samo na rubu optičkog diska, na rubu makule, uz velike krvne žile bliže periferiji te na bazi staklastog tijela (gdje su adhezije najčvršće) (19). Iako je PVD akutno zbivanje, ono je posljedica cjeloživotne likvefakcije staklovine i snažno je povezano sa životnom dobi. Odvajanje staklovine počinje obično od stražnjeg pola prema periferiji, može biti djelomično ili potpuno i dio je normalnog procesa starenja kao posljedica degeneracije i skupljanja staklastog tijela. Manje od 10% osoba mlađih od 50 godina razvije PVD (20). Do 7. desetljeća PVD je prisutan u 30% osoba, a do 8. desetljeća u više od 60% osoba (18,19). Stoga su osobe u životnoj dobi između 50 i 70 godina u najvećem riziku za razvoj regmatogenog odignuća mrežnice. Visoki miopi obično razviju PVD ranije u životu. U većini slučajeva PVD je benigno stanje i prođe bez posljedica. Međutim, u akutnoj fazi PVD-a, dok se staklovina skuplja i odvaja, sile trakcije mogu biti tako snažne da mogu potrgati mrežnicu u punoj debljini i omogućiti ulazak tekućine u subretinalni prostor i nastanak odignuća mrežnice.

Rupture se pojavljuju u 11 do 15% osoba u općoj populaciji (18). Najčešće nastaju ispred ekvatora u području između nazubljene linije i ekvatora. Samo se 15% ruptura mrežnice razvije posteriorno od ekvatora. Obično nastaju u područjima jake vitreoretinalne adhezije uzduž retinalnih krvnih žila ili u bolesnika s određenim predisponirajućim stanjima (visoka miopija), osobito u onih s mrežastom (engl. *lattice*) degeneracijom vitreoretinalnog sučelja koju karakterizira jedna ili više linearnih pruga retinalnog stanjenja i atrofije

smještenih u području ekvatora sa često prisutnim atrofičnim rupicama s različitim stupnjem pigmentacije i snažnim vitrealnim adhezijama na rubovima i na posteriornom dijelu lezije (17,18). Ova je degeneracija povezana s povećanim rizikom nastanka retinalnih ruptura s posljedičnim odignućem mrežnice. Stražnji rub lezije izložen je snažnoj trakciji staklovine i predilekcijsko je mjesto za razvoj potkovičastih ruptura mrežnice. Mrežasta degeneracija prisutna je u oko 8% osoba u općoj populaciji. Prisutna je znatno češće u bolesnika s visokom miopijom i u njih može rano nastati i dijagnosticirati se već u drugom desetljeću (17,18,20). Bilateralna je u 50% slučajeva. Iako mrežastu degeneraciju nalazimo u 30%, (prema nekim autorima čak i u više od 40%) (2,20-22) svih regmatogenih odignuća mrežnice, Byer je u 25 godina praćenja pokazao da je rizik za nastanak regmatogenog odignuća mrežnice u bolesnika s mrežastom degeneracijom samo 1%. Međutim, rizik je znatno viši u mlađih osoba i visokih miopa (i do 25%) (2,21).

Iako je relativno visok postotak nastanka ruptura, većina njih ne uzrokuje odignuće mrežnice. Rizik razvoja rupture kao posljedice simptomatskog PVD-a (sa simptomima fotopsije, opaciteta i sjena) je od 8 do 20%. Rizik razvoja regmatogenog odignuća mrežnice kod asimptomatskih ruptura je samo 5%, za razliku od rizika kod simptomatskih ruptura koji je 30-50% (2). Rizik dinamičke trakcije koji dovodi do rupture s posljedičnim regmatogenim odignućem proporcionalan je količini gibanja vitreusa (19).

Postoji više vrsta ruptura mrežnice:

1. Male atrofične retinalne rupture imaju okrugli oblik i postepeni početak. Često su asimptomatske. Kao što je ranije opisano, nalaze se i unutar mrežaste degeneracije te nisu povezane s vitreoretinalnim trakcijama. Mala je vjerojatnost da će ove rupture uzrokovati regmatogeno odignuće mrežnice (osim u mladim visokim miopa). Zbog obično niskog rizika za razvoj odignuća mrežnice ove rupture ne zahtijevaju profilaktički tretman. Isto se odnosi na male okrugle rupture sa slobodnim operkulumom koji flotira u staklovini (21).
2. Rupture mrežnice s poklopcem (lat. *operculum*), poznate i kao "potkovičaste" zbog njihovog izgleda, najčešće nastaju u blizini ekvatora oka. Obično su simptomatske i često uzrokuju odvajanje mrežnice, jer su povezane s vitreoretinalnom trakcijom. Zbog visokog rizika za razvoj regmatogenog odignuća mrežnice, potreban je laserski profilaktički tretman ovih ruptura (2,23).
3. Retinalna dijaliza se najčešće pojavljuje u mladim osoba i posljedica je traume. Linearnog je oblika i obično se nalazi na krajnjoj periferiji na *ori serrati*. Također

iziskuje profilaktički tretman zbog rizika za nastanak regmatogenog odignuća mrežnice (23).

4. Gigantske rupture su rupture koje zahvaćaju 90° (odnosno 3 sata) cirkumferencije periferne mrežnice. Obično se javljaju uzduž stražnjeg ruba baze vitreusa. Mogu, ali i ne moraju, biti posljedica traume. Nužno ih je također tretirati u prevenciji odignuća mrežnice (24).

1.3.3.3. Etiologija i čimbenici rizika regmatogenog odignuća mrežnice

Najčešći čimbenici rizika koji se povezuju s razvojem primarnog regmatogenog odignuća mrežnice su: visoka kratkovidnost (miopija), operacija mrežnice i ozljede oka (25).

Miopija

Jedan od najčešćih etioloških čimbenika za razvoj regmatogenog odignuća mrežnice upravo je upravo miopija. Između 40 i 50% bolesnika s odignućem mrežnice je kratkovidno. Rizik razvoja odignuća mrežnice proporcionalan je stupnju kratkovidnosti (1,25). Tako kratkovidnost do -3,0 dioptrije povećava rizik ablacije mrežnice za četiri puta, a u slučajevima kada je dioptrija veća od -3,0, rizik se povećava deseterostruko (1,2). U visokih miopija, viših od -6,0 dioptrija cjeloživotni rizik razvoja odignuća mrežnice je 20 puta veći u odnosu na emetrope (26). Razlog tome je sama anatomska građa miopskog oka s produljenom aksijalnom duljinom. Povećanje aksijalne duljine oka od 1 mm prema Ninn-Pedersenu i sur. povećava relativni rizik za nastanak odignuća mrežnice za 1,3 puta (27). Miopija uzrokuje pojačanu i značajno raniju likvefakciju staklovine kao i PVD-a, a i stanjenje mrežnice te nastanak perifernih degenerativnih promjena (mrežasta degeneracija) češća je pojava u visokih miopa. To objašnjava zbog čega se u ovih osoba odignuće mrežnice pojavljuje ranije i značajno češće nego u općoj populaciji (4,25). U miopa je također veći rizik za razvoj bilateralnog odignuća mrežnice. S obzirom na to da je svaki treći Europljanin kratkovidan, a trenutačno se bilježi i znatan rast prevalencije miopije u dječjoj populaciji, miopija je najrelevantniji rizik za razvoj odignuća mrežnice (1,4,25). Zanimljivo je napomenuti da se regmatogeno odignuće mrežnice pojavljuje jedva nešto češće u Azijata nego u Europljana, iako je u azijskoj populaciji prevalencija miopije viša za 1,5-2 puta i iznosi 60-80% (2,28). Pretpostavlja se da je to posljedica etničkih utjecaja (2,12).

Operacija mrežnice

Operacija mrežnice (katarakte) također povećava rizik odignuća mrežnice. Oko 30-40% bolesnika s ablacijom mrežnice prethodno je bilo podvrgnuto operaciji mrežnice. Rizik za razvoj

odignuća mrežnice postoji i u osoba sa ugrađenom umjetnom intraokularnom lećom (pseudofaka). Prirodna leća ima stabilizirajući učinak na vitreus (s kojim ima čvrste adhezije na svom stražnjem konveksitetu), jer smanjuje njegovo gibanje. Uklanjanjem leće pojačavaju se torzijske sile koje se prenose na mjesta vitreoretinalnih adhezija, što može uzrokovati nastanak PVD-a, retinalnih ruptura i odignuća mrežnice. Uz ovaj mehanički učinak operacija mrežnice uzrokuje i biokemijske promjene u vitreusu: smanjenje hijaluronske kiseline s posljedičnom likvefakcijom i kolapsom staklovine (4). Poslije operacije mrežnice obično nastaje potpuno odignuće mrežnice, koje se brzo razvija i zahvaća makulu, s brojnim sitnim rupturama na krajnjoj periferiji, fibroznim naborima te visokom incidencijom proliferacijske vitreoretinopatije (25). Učestalost regmatogenog odignuća mrežnice nakon operacije mrežnice koja je prošla bez komplikacija iznosi prema različitim autorima od 0,7-3% i varira s obzirom na duljinu praćenja i karakteristike promatrane skupine (17,20,29,30). Rizik je za 4-6 puta viši nego u očima s prirodnom lećom (fakično oko) i najviši je u prvoj godini nakon operacije mrežnice, ali ostaje povišen i nakon 20 godina praćenja (20). Erie tako navodi da je u 25-godišnjem praćenju rizik vjerojatnosti odignuća mrežnice u prvoj godini nakon operacije mrežnice bio približno 11 puta veći nego u očima s prirodnom lećom (fakičnim očima), u usporedbi sa četiri puta većim rizikom u vremenu od 5-20 godina nakon operacije (20,30). Feltgen i Walter navode linearni porast rizika nastanka odignuća mrežnice tijekom poslijeoperacijskog vremena praćenja (1). Njihovi rezultati pokazuju da nakon šest godina poslije operacije mrežnice, rizik za razvoj odignuća mrežnice raste sedmerostruko te se povećava u narednim godinama (1). Veći rizik za razvoj regmatogenog odignuća mrežnice nakon operacije mrežnice imaju osobe muškog spola, mlađe životne dobi, miopi s povećanom aksijalnom duljinom oka i dubljom prednjom očnom sobicom, osobe u kojih je tijekom operacije nastala ruptura stražnje kapsule leće (rizik se povećava od 10 do 40 puta) kao i osobe poslije Nd: YAG laserske stražnje kapsulotomije (2,17). U posljednje se vrijeme izvodi sve više operacija mrežnice što se može objasniti starenjem populacije i većom učestalošću mrežnice. Razvojem tehnike fakoemulzifikacije (engl. *phacoemulsificatio* - PHACO), sam zahvat se izvodi u sve ranijoj fazi bolesti, što danas dodatno povećava broj operacija.

Trauma

Iako je tupi trauma oka iznimno rijedak uzrok odignuća mrežnice (0,2/10 000) procjenjuje se da je oko 10-20% odignuća uzrokovano direktnom očnom traumom (12,25). Češće je u mlađih osoba te pri bavljenju kontaktnim sportovima (npr. boks, karate) (25). Najčešći je uzrok odignuća mrežnice u djece i adolescenata, češće u dječaka nego u djevojčica. Tupi trauma uzrokuje antero-posteriornu kompresiju očne jabučice i smanjenje

antero-posteriornog (AP) promjera s kompenzacijskim produljenjem horizontalnog promjera. Prestankom traume nastaje nagla dekompresija očne jabučice s ponovnim širenjem AP promjera i sa značajnim produljenjem izvorne duljine bulbus. Zbog kompresije očne jabučice najprije dolazi do kontrakcije staklastog tijela, a zatim zbog naknadnog širenja očne jabučice do njegovog rastezanja i akutnog povećanja vitreoretinalne trakcije osobito u području nazubljene linije i ekvatora. Nagla akceleracija staklovine tijekom traume, može uzrokovati ekstenzivno „trganje“ mrežnice na bazi staklovine što može rezultirati rupturama, a često i retinalnom dijalizom s posljedičnom ablacijom mrežnice (1,20).

1.3.3.4. Simptomi i klinička slika regmatogenog odignuća mrežnice

Većina bolesnika zamjećuje određene promjene vida prije nastanka odignuća mrežnice. One su obično znak akutnog PVD-a ili rupture mrežnice s posljedičnim krvarenjem u vitreusu. Bolesnici najčešće navode bezbolno zamućenje vida u obliku paukove mreže ili roja mušica. Poremećaji u donjem dijelu vidnog polja obično se brže zamijete od poremećaja u gornjem dijelu. Kvadrant vidnog polja, u kojem se ispadi prvo pojavljuju, važan je za predviđanje lokacije rupture, koja će biti u suprotnom kvadrantu. Bolesnici povremeno primijete bljeskanje, „sijevanje“ pred okom, koje može biti provocirano promjenom smjera gledanja, a znak je trakcije mrežnice (fotoreceptora). Bljeskanja se u pravilu prikazuju u temporalnom dijelu vidnog polja i ne pomažu nam u predviđanju lokalizacije rupture (3). Ponekad je bolesniku teško odrediti koje mu je oko zahvaćeno. Kad nastane odignuće mrežnice, bolesnik opaža „zavjesu“ koja može biti svjetlijeg do tamnijeg intenziteta sive boje. Rijetko „zavjesa“ može biti u potpunosti crna. Manja odignuća mrežnice veličine 1-2 papilarna promjera, osobito u donjoj polovini mrežnice periferno, mogu biti asimptomatska. Ako odignuće mrežnice zahvati žutu pjegu (lat. *macula*), nastupa naglo i značajno pogoršanje centralnog vida (1,3).

1.3.3.5. Dijagnostika regmatogenog odignuća mrežnice

Dijagnostika primarnog regmatogenog odignuća mrežnice temelji se na dobro uzetoj anamnezi i detaljnom oftalmološkom pregledu koji bi trebao uključivati: pregled vidne oštine, pregled prednjeg očnog segmenta, mjerenje očnog tlaka te pregled očne pozadine. Bolesnika s anamnezom naglog nastanka bljeskanja i mutninama pred okom, osobito ako ima i ispade u vidnom polju te gubitak centralne vidne oštine, treba žurno i pažljivo pregledati oftalmolog. Za pregled očne pozadine (fundoskopija), koji se izvodi obično u proširenoj

zjenici, upotrebljava se više metoda i tehnika: direktna i indirektna oftalmoskopija s identacijom te pregled na biomikroskopu s procjepnom svjetiljkom uz pomoć različitih vrsta leća: kontaktnih (Goldmanova trozrcalna lupa i panfundoskop) ili nekontaktnih, različitog povećanja. Fundoskopijom možemo vidjeti cijelu mrežnicu, od stražnjeg pola do nazubljene linije. Odignuće mrežnice se prepoznaje po izgledu (bjeličastosivkasta mrežnica, smanjene prozirnosti zbog prisutnog edema, nabrane površine) i njenoj valovitoj pokretnosti „poput dina“ (1). Najvažnije je pronaći i razaznati rupturu mrežnice (ili više njih), koja je odgovorna za nastanak ablacije. U pseudofaknim očima ponekad je teško pronaći malu i jako perifernu rupturu. Ruptura se vidi kao otvor na odignutoj mrežnici, kroz koju se vidi žilnica. Na oku s proširenom ablacijom mrežnice je prisutan relativni aferentni pupilarni defekt (Marcus Gunn zjenica) (3). Često se na zahvaćenom oku izmjeri niža vrijednost intraokularnog tlaka u odnosu na zdravo oko (obično za 5 mmHg). Ako je izmjereni tlak iznimno nizak, moguće je da postoji i udruženo odignuće žilnice. Nerijetko nalazimo i blagi iritis. U prednjoj staklovini vidi se takozvana ”duhanska prašina“ (engl. *tobacco dusting*“ ili Shafferov znak) koja se sastoji od pigmentnih stanica (31). Također se može pronaći krv te upalne stanice. Ultrazvučni pregled nam pomaže dijagnosticirati odignuće mrežnice u očima s neprozirnim optičkim medijima (prisutnost mrežnice ili hemoftalmusa) (1,3). U slučaju dugotrajnog, kroničnog odignuća mrežnica je stanjena, atrofična (ne smijemo je zamijeniti s retinoshizom), a prisutna je i demarkacijska linija uzrokovana proliferacijom stanica RPE-a na mjestu spajanja prilježuće i odignute mrežnice. Često nastaju i vitreoretinalne fibrozne proliferacije (engl. *Proliferative VitreoRetinopathy* - PVR) (u vitreusu, epiretinalno i subretinalno), čije kontrakcije dovode do trakcije mrežnice i fiksacije njenih nabora (25). Valja napomenuti da je izuzetno važan i pažljiv pregled drugog oka kako bi se otkrile ev. ruptуре i degeneracije koje treba liječiti.

1.3.3.6. Liječenje regmatogenog odignuća mrežnice

Shodno ranije opisanom razumijevanju patogeneze i razvoju mogućnosti dijagnosticiranja odignuća mrežnice, tijekom prošlosti su se provodile različite tehnike liječenja.

Razvoj operacijskog liječenja obično se dijeli na razdoblje prije i poslije Gonina na: pred-Goninovu eru (prije 1920. god.) i post-Goninovu eru (poslije 1920. god.). Brojne su tehnike prokušane prije Goninove ere da bi se mrežnica vratila u anatomske položaj, ali zbog ne razumijevanja istinske patogeneze i ne prepoznavanja ruptуре mrežnice kao uzroka

ablacije i važnosti njenog zatvaranja, nisu davale značajnijih rezultata. Prvi kirurški pokušaj liječenja ablacije mrežnice izveo je James Ware 1805. god. punktirajući bjeloočnicu nožem s ciljem dreniranja subretinalne tekućine. Von Graefe je 1863. god. modificirao ovu metodu na način da je punktirajući mrežnicu i stvarajući novu rupturu pokušao drenirati subretinalnu tekućinu u staklovinu. Martin (1881. god.) i De Wecker (1882. god.) uvode metodu termokauterizacije u punkтури sklere. Drugi su pokušali vratiti odignutu senzornu mrežnicu natrag ubrizgavanjem različitih materijala u prostor bjeloočnice (Deutschmann, 1895. god. staklovinu kunića; Nakashima 1926. god. otopinu proteina itd.). Pokušani su i brojni načini retinopeksije (kauterizacija, elektroliza i ubrizgavanje nadražujućih tvari ispod mrežnice), međutim, svi su bili neuspješni, jer pozornost nije bila usmjerena na zatvaranje rupture. Deutchmann je 1889. god. liječio odignuće mrežnice ignipunkturoum na mjestu retinalne rupture. Vail je 1912. god. istražio dotadašnju uspješnost kirurškog liječenja ablacije u Sjedinjenim Američkim Državama. Zaključio je da je stopa uspješnosti bila 1 na 1000 te da su načini liječenja bili neučinkoviti (8).

A onda je Gonin 1920. god., temeljem ranijih istraživanja De Weckera i Lebera, polazeći od činjenice da je ruptura uzrok odignuća mrežnice i da je za uspješno liječenje nužna lokalizacija svih ruptura i njihovo zatvaranje, objavio epohalni rezultat prve uspješne operacije odignuća mrežnice zatvaranjem ruptura transskleralnom kauterizacijom (modificiranom Deuthmannovom metodom ignipunkturoum). Operacija je izvedena 1919. god. Na Međunarodnom oftalmološkom kongresu u Amsterdamu 1929. god. Gonin je prikazao rezultate operacija odignuća mrežnice u 250 bolesnika čija je stopa uspješnosti bila viša od 50% (7,8)

Osnovni princip liječenja odignuća mrežnice je: pronaći i zatvoriti sve rupture te ukloniti ili oslabiti vitreoretinalne traksije. Princip zatvaranja ruptura uključuje stvaranje korioretinalnog podražaja oko rupture (kriokoagulacijom ili laserski) te dovođenje NSR-a u kontakt s RPE-om dovoljno dugo da nastane čvrsti ožiljak koji će trajno onemogućiti komunikaciju između vitrealne šupljine i subretinalnog prostora (19,20). Danas su nam za to na raspolaganju tri kirurške tehnike i njihove kombinacije: konvencionalna ili klasična metoda (engl. *Scleral Buckling* - SB), pars plana vitrektomija (PPV) i pneumoretinopeksija (PR).

Razvojem tehnologije i uvođenjem novih kirurških tehnika stopa uspjeha kirurškog liječenja regmatogenog odignuća mrežnice jednim zahvatom danas iznosi 85–90%. Međutim, dobar anatomski rezultat ne prati jednako dobar funkcionalni rezultat, pa se vidna oštrina, unatoč dobrom anatomskom postignuću, jednaka ili bolja od 0,5 postiže samo u 40-50%

bolesnika, a veliki postotak ostaje na razini ambulatornog vida (engl. *ambulatory vision*) (vid dovoljno dobar da se vide veliki objekti u neposrednoj blizini i da omogućuje sposobnost kretanja u poznatom okruženju) (16).

Ni jedna studija do sada nije pokazala jasnu značajnu prednost jedne od ovih metoda naprama drugoj. Svaka od tri navedene operacijske tehnike ima svoje indikacije i kontraindikacije i morala bi udovoljiti sljedećim uvjetima: 1. da se retina ponovno priljubi samo jednim operacijskim zahvatom; 2. da se to postigne uz minimalni morbiditet; 3. da se zahvat izvede u lokalnoj anesteziji uz što manji trošak; 4. da se ne induciraju sekundarne komplikacije koje mogu dodatno ugroziti vid (32).

Svako akutno simptomatsko regmatogeno odignuće mrežnice trebalo bi se hitno operirati. To se posebno odnosi na slučajeve u kojima žuta pjega nije zahvaćena i još je priljubljena. U tom bi slučaju trebalo uraditi kirurški zahvat što je prije moguće (18). Ostali čimbenici zbog kojih bi se trebali odlučiti na žurni zahvat su sljedeći: velika ruptura mrežnice ili slučajevi kada se ruptura nalazi u gornjoj polovini mrežnice te uznapredovala likvefakcija staklovine, koju nalazimo u visoke kratkovidnosti (1). Bolesnici s gustim svježim krvarenjem u staklovini, u kojih je nemoguća vizualizacija fundusa, a ultrazvučnom dijagnostikom prikaže se odignuće mrežnice, također bi trebali biti operirani čim prije.

U slučaju odignuća makule zahvat bi također trebalo uraditi što je moguće ranije (unutar 7 dana), jer što su fotoreceptori dulje odvojeni od RPE-a, to je veće njihovo oštećenje, a time i značajno lošija poslijeoperacijska vidna oštrina (1,18,33). Preporuča se da se u razdoblju do operacije bolesnik ne izlaže bilo kakvom (a pogotovo ne težem) tjelesnom naporu te da u ležećem položaju bude pozicioniran na stranu rupture.

1.3.3.6.1. Konvencionalna ili klasična operacija regmatogenog odignuća mrežnice

Ovu je kiruršku metodu u liječenju regmatogenog odignuća mrežnice prvi 1951. god. koristio Charles Schepens (8,34,35). Unatoč tome što se razvojem PPV-a broj operacija tehnikom SB-a znatno smanjio, to je i dalje vrlo učinkovita metoda koja se i danas redovito izvodi i smatra se standardnom metodom za regmatogeno odignuće mrežnice (36,37). Metoda je izbora u mlađih bolesnika, s prirodnom lećom bez potpunog odignuća staklovine, u mladih miopa s mrežastom degeneracijom i multiplim rupturama osobito u donjoj polovini mrežnice i u kojih PVR još nije prisutan ili je prisutan u blagoj formi, uz uvjet da su optička medija prozirna, kako bi se moglo lokalizirati rupturu/e (1,17).

Ova se metoda temelji na ekstraokularnom pristupu. Cilj operacije je izvana identirati bjeloočnicu da bi se odignuta senzorna mrežnica ponovo priljubila uz RPE (18). Izvodi se u općoj anesteziji. Najprije se radi otvaranje spojnice na limbusu u cirkumferenciji od 360⁰ (peritomija), da bi se prikazali ravni očni mišići i “podvezali“ koncem kako bi se pokretanjem očne jabučice olakšala lokalizacija rupture i izvođenje krioterapije te da se ispod mišića može provući silikonska vrpca (*cerclage*) koja se šavima učvrsti za skleru. Ruptura se lokalizira binokularnom indirektnom oftalmoskopijom. Jednako se provodi i krioterapija te provjerava položaj episkleralne plombe. Tijekom operacije kirurški egzoplant (episkleralna plomba) se šiva za bjeloočnicu s vanjske strane u projekciji rupture. Stezanjem šava na plombi stijenka očne jabučice se utiskuje prema unutra, prema vitrealnoj šupljini. Svrha plombe je zatvoriti rupturu, priljubljujući senzorni dio odignute mrežnice za RPE, te smanjiti dinamičku vitreoretinalnu trakciju na samu rupturu i druge vitreoretinalne adhezije. Ruptura se zatim tretira krioterapijom ili laserskom terapijom da bi se nastalim korioretinalnim ožiljkom osiguralo njeno trajno zatvaranje. Plombe su načinjene od mekog ili tvrdog silikona i različitog su oblika i promjera. Mogu se postaviti radijalno ili paralelno s limbusom, segmentalno ili u većem dijelu cirkumferencije, ovisno o veličini, konfiguraciji i broju ruptura. Plomba primjerene veličine i orijentacije se ušije za bjeloočnicu te se provjeri njen položaj u odnosu na rupturu. Da bi se odignuta senzorna mrežnica bolje priljubila uz RPE može se dodatno uraditi izvanjska drenaža subretinalne tekućine. Neki operateri izbjegavaju drenažu zbog njenih mogućih komplikacija: perforacije mrežnice, inkarceracije mrežnice i staklovine u mjesto drenaže te mogućeg žilničkog krvarenja. Ponekad se ispod ravnih mišića postavlja silikonska vrpca promjera 1-2 mm, koja se prišiva za skleru u svakom kvadrantu. Ova silikonska vrpca, koja u cijeloj cirkumferenciji blago utiskuje vanjsku stijenku očne jabučice prema unutra smanjujući tako vitreoretinalne traccije i dodatno približavajući odignutu senzornu mrežnicu RPE-u, može inducirati miopiju ili povećati postojeću, povećavajući antero-posteriornu duljinu bulbusa (18).

Konvencionalna operacija rezultira visokom stopom primarnog anatomskog uspjeha (u više od 90% slučajeva dolazi do ponovnog prilijevanja mrežnice jednim operacijskim zahvatom) te značajnim oporavkom vidne oštine (16,18). Najčešći uzrok neuspjeha SB-a je PVR što iziskuje dodatni kirurški zahvat PPV-a. Rijetko su moguće i druge intraoperacijske komplikacije (ijatrogena ruptura mrežnice prilikom postavljanja šava za plombu, *cerclage* ili prilikom punkcije subretinalne tekućine, krvarenje u staklovinu i žilnično krvarenje) kao i poslijeoperacijske komplikacije (prolazne diplopije i strabizam zbog mehaničkog djelovanja plombe, povećanje miopije, protruzija epiretinalne plombe te iznimno rijetko intruzija

plombe, infekcija, makularne epiretinalne membrane, povišenje intraokularnog tlaka i ishemija prednjeg očnog segmenta) (16,18).

1.3.3.6.2. Pars plana vitrektomija

Pars plana vitrektomija danas je najčešće korištena metoda u liječenju ablacije mrežnice iako se ranije koristila samo za kompliciranije oblike bolesti (36). Metodu je prvi primijenio Robert Mechemer 1970. god. (16). U posljednjim desetljećima, ova kirurška metoda je znatno unaprijeđena zahvaljujući tehnološkim napretcima, kao što su razvoj malih (engl. *small-gauge*) instrumenata i korištenje intraokularne prefluorokarbonske tekućine, silikonskog ulja te plinova (38). Danas se PPV većinom izvodi mikroinvazivnom *small-gauge* (23, 25 i 27 *gauge*) tehnologijom (umjesto ranije korištenih instrumenata od 20 *gauge* – promjera 0,9 mm), koja omogućuje transkonjunktivalnu sklerotomiju, često bez šivanja. Zahvat se izvodi pod operacijskim mikroskopom s posebnom lupom, u lokalnoj (subtenonskoj) ili općoj anesteziji (17,38).

Za razliku od SB-a, PPV je intraokularna metoda koja se sastoji u uklanjanju staklovine u cijelosti, ponajprije one priljubljene uz retinalne rupture, smanjujući na taj način trakciju i dopuštajući ponovno priljublivanje NSR-a uz RPE. Ruptura ili više njih trajno se zatvaraju retinopeksijom. (18). Da bi se mrežnica održala u prilježućem položaju u vitrealnu šupljinu se stavlja zrak, mjehurić plina sumpornog heksaflorida (SF6) ili perfluoropropana (C3F8) ili silikonsko ulje, kad je potrebna dulja tamponada mrežnice. Mjehurići plina se polako resorbiraju u razdoblju od 1 do 6 tjedana (ovisno o koncentraciji i vrsti plina) dok silikonsko ulje zahtijeva naknadno kirurško odstranjenje (u drugom zahvatu) (18,38). Plinovi ili silikonsko ulje zatvaraju rupturu retine te održavaju priljubljenost NSR-a uz RPE dok se ne razvije korioretinalni ožiljak izazvan retinopeksijom (endolaserom ili kriopeksijom). Bolesnik mora držati glavu u specifičnom položaju nekoliko sati dnevno sve dok se mjehurić plina ne resorbira. Optimalan položaj glave ovisi o mjestu rupture mrežnice. Glava bi trebala biti u položaju koji minimalizira kontakt mjehurića s očnom lećom da se ne bi razvila mrena. Vitrektomija može povećati rizik razvoja mrežnice i na druge načine: ijtrogenim oštećenjem leće prilikom odstranjenja vitreusa na njegovoj bazi, intraoperativnom infuzijom tekućine u vitrealnu šupljinu te kao posljedica djelovanja silikonskog ulja u oku (16,18).

Bolesnici s intraokularnim plinom trebaju izbjegavati putovanja avionom, boravak na visini kao i inhalacijske anestetike s dušičnim oksidom, zbog štetnog porasta intraokularnog tlaka (18).

Anatomski uspjeh PPV-a sličan je onom postignutom SB metodom i iznosi oko 90% nakon jednog zahvata, a i funkcionalni rezultat (vidna oštrina) približan je onom postignutom konvencionalnom metodom (16,18,25,37). Metoda PPV-a superiornija je u pseudofaknih bolesnika, a indicirana je i u očima s multiplim ili većim rupturama, posteriornim rupturama, u slučaju regmatogenog odignuća s izraženim PVR-om te u onih s hemoftalmusom (39).

Za razliku od SB-a u PPV-u se ne pojavljuju komplikacije poput diplopija, strabizma, perforacije bjeloočnice, prolapsa episklernalne plombe. Najozbiljnije komplikacije povezane s PPV-om uključuju: ijtrogene rupture mrežnice, ijtrogeno oštećenje leće i poslijeoperacijsku mreću, značajan razvoj PVR-a (u slučaju kada staklovina nije u cijelosti odstranjena), povišenje intraokularnog tlaka, inkarceraciju mrežnice i dr. (16,18,25,37).

1.3.3.6.3. Pneumatska retinopeksija

Ovu su metodu u kirurgiju regmatogenog odignuća mrežnice uveli Hilton i Grizzard 1987. god. (16,37). Temelji se na intravitrealno injektiranom mjehuriću plina sumpornog heksaflorida (SF₆) ili perflorpropana (C₃F₈) koji imaju sposobnosti širenja kroz jedan do dva, odnosno tri dana (ovisno o vrsti plina). Plinovi se šire zagrijavanjem kao i apsorpcijom dušika iz krvi i tkiva (18). Plin se injicira iglom od 27 ili 30 *gaugea* 3,5-4 mm od limbusa rožnice (na *pars plana*), oprezno kako bi se spriječio nastanak sitnih mjehurića (tzv. *fish eggs*) i prelaza plina u subretinalni prostor (18).

Zahvat je praćen pozicioniranjem glave što dovodi mjehurić plina na rupturu mrežnice, te omogućava tako ponovno prijanjanje NSR-a uz RPE. U tom položaju bolesnik mora ostati najmanje 16 sati dnevno narednih 5-6 dana. Na taj se način zatvaranjem rupture mjehurićem plina spriječava i daljnji ulazak tekućine iz vitrealne šupljine u subretinalni prostor. Postupna resorpcija plina iz oka, uz retinopeksiju, omogućuje trajno zatvaranje rupture i priljublivanje mrežnice uz RPE. Retinopeksija se provodi transkonjunktivalnom krioretinopeksijom (pod kontrolom indirektno oftalmoskopije) neposredno prije injektiranja plina ili laserskom fotokoagulacijom oko ruptura retine nakon ponovnog priljevanja odignute mrežnice uz RPE. Ova metoda ima nekoliko prednosti u odnosu na druge: manje je invazivna, povezana je s manjim brojem komplikacija, izvodi se isključivo u lokalnoj anesteziji te je značajno jeftinija od ostalih dviju metoda, osobito od PPV-a. Ipak, PR nije prihvatljiv izbor za sve slučajeve regmatogenog odignuća mrežnice. Ranije je ova metoda uključivala manje komplicirane slučajeve regmatogenog odignuća mrežnice s manjim rupturama (ne veće proširenosti od jednog sata), bez značajnijeg PVR-a, ograničenih na gornje dvije trećine

fundusa (38,40,41). Danas se PR uspješno izvodi i u slučajevima ruptura u donjoj trećini fundusa s posebnim poslijeoperacijskim pozicioniranjem bolesnika (tzv. *prone positioning*) te također i u pedijatrijskih bolesnika (38,42,43). Neuspjeh zahvata je najčešće povezan s neprepoznavanjem svih ruptura ili s novonastalim rupturama. Zahvat ponekad ne završi uspješno zbog razvoja PVR-a, koji se pojavljuje u 3,3 do 10% slučajeva. Ostale komplikacije su rijetke te uključuju: povišenje intraokularnog tlaka (u prevenciji se može uraditi punkcija prednje sobice), razvoj epiretinalnih membrana, mreene (iznimno rijetko) i endoftalmitisa (opisani u izoliranim kliničkim slučajevima) (41,18,38). Anatomske uspješnosti nakon PR-a, nakon jednog zahvata iznosi približno 80%, a konačni uspjeh, uz dodatne intervencije čak 99% (18,38,41). Vidna oštrina bolja od 0,4 postiže se u više od 80% očiju bez odignuća makule te u 74% očiju s odignućem makule. Glavni nedostatak metode je potrebno poslijeoperacijsko pozicioniranje bolesnika, nemogućnost letenja i boravka na visini te dulje zamagljenje vida dok je plin u oku.

Jedna nova studija je prikazala rezultate izvođenja retinopeksije sa smjesom zraka (44). Uspješnost metode bila je 80,5%. Prednost uporabe zraka je njegova brža eliminacija iz oka, što omogućuje brži povratak vidne oštrine (5 dana, za razliku od 2-4 tjedna uz uporabu plinova) (38).

2. CILJ ISTRAŽIVANJA

Glavni cilj ovog istraživanja bio je retrospektivno analizirati karakteristike regmatogenog odignuća mrežnice kao i metode kirurškog zbrinjavanja bolesnika liječenih na Klinici za očne bolesti KBC-a Split u trogodišnjem razdoblju (od 1. siječnja 2016. do 1. siječnja 2019. god. s najmanje 6 mjeseci poslijeoperacijskog praćenja) kako bi se procijenio njihov učinak na anatomske i funkcionalne rezultate liječenja.

Hipoteze ovog istraživanja su:

1. Karakteristike regmatogenog odignuća mrežnice (lokalizacija i proširenost odignuća, lokalizacija, veličina i broj retinalnih ruptura, stanje staklastog tijela, prisutnost perifernih degeneracija, stanje žute pjege i leće te prijeoperacijska vidna oštrina) utječu na anatomske i funkcionalne rezultate liječenja.
2. Duljina trajanja regmatogenog odignuća mrežnice do operacije negativno korelira sa anatomskim i funkcionalnim ishodom liječenja.
3. Nema značajne razlike u anatomskim i funkcionalnim rezultatima liječenja regmatogenog odignuća mrežnice između tri kirurške metode (SB,PPV,PR).

3. ISPITANICI I METODE

3.1. Opis istraživanja

Istraživanje je, s obzirom na pristup, opservacijsko, a s obzirom na namjenu primijenjeno. Glede načina dobivanja podataka riječ je o opservacijskom istraživanju, a vremenska orijentacija je retrospektivna. Istraživanje je odobreno od Etičkog povjerenstva Medicinskog fakulteta u Splitu te je provedeno u skladu sa svim etičkim principima sedme revizije Helsinške deklaracije iz 2013. godine.

3.2. Ispitanici

U cilju istraživanja učinka karakteristika regmatogenog odignuća mrežnice i izabrane kirurške metode liječenja na anatomske i funkcionalne rezultate liječenja retrospektivno su analizirani podatci 151 bolesnika koji su liječeni u Klinici za očne bolesti KBC-a Split u trogodišnjem razdoblju, od 01. siječnja 2016. do 01. siječnja 2019. god.

3.3. Kriteriji uključenja u istraživanje

Uključeni su svi bolesnici liječeni zbog primarnog regmatogenog odignuća mrežnice u Klinici za očne bolesti KBC-a Split u navedenom vremenskom razdoblju, uključujući i bolesnike sa zatvorenim ozljedama oka koji su imali regmatogeno odignuće mrežnice. Daljnji uvjet uključenja bilo je poslijeoperacijsko praćenje bolesnika najmanje 6 mjeseci.

3.4. Kriteriji isključenja iz istraživanja

Iz istraživanja su isključeni bolesnici s regmatogenim odignućem mrežnice u očima s otvorenim ozljedama kao i oni s bilo kojim drugim oblikom odignuća mrežnice bez periferne rupture (eksudativna i trakcijska). U istraživanje također nisu uključeni ni bolesnici s recidivirajućim odignućem mrežnice (reablacijom) niti u slučaju postojanje periferne rupture.

3.5. Postupci

Podatci su prikupljeni pretraživanjem operacijskog protokola i arhive povijesti bolesti Klinike za očne bolesti KBC-a Split. Prikupljeni podatci uneseni su u programski paket Microsoft Excel.

Analizirani su: životna dob i spol bolesnika, prethodna refrakcijska greška, raniji zahvati na oku i ev. ranije traume, duljina trajanja simptoma do operacijskog zahvata, prijeoperacijska vidna oština, bilateralnost bolesti, status leće (fakično, pseudofakno oko),

lokalizacija i opseg odignuća mrežnice, postojanje odignuća makule i PVD-a, oblik, veličina, lokalizacija i broj ruptura mrežnice, postojanje i vrsta degenerativnih promjena na periferiji mrežnice istog i/ili drugog oka i izbor operacijskog zahvata.

Procjenjivan je utjecaj istraživanih pokazatelja (karakteristika regmatogenog odignuća mrežnice i kirurških metoda liječenja) na glavne mjere ishoda: anatomske i funkcionalni rezultat liječenja. Anatomske neuspjehom smatralo se ne priljevanje mrežnice nakon jednog operacijskog zahvata ili ponovno odignuća mrežnice u promatranom vremenskom razdoblju. Funkcionalni uspjeh mjerio se postignutom najbolje korigiranom vidnom oštrinom 6 mjeseci nakon operacije. Bolesnici su, s obzirom na kvalitetu vidne oštrine, podijeljeni u tri skupine:

1. jednaku i lošiju od 0,1
2. od 0,2 do 0,4 i
3. jednaku i bolju od 0,5

Kako je KBC u Splitu jedina referentna bolnica za stanovnike Splitsko-dalmatinske županije, a Klinika za očne bolesti jedino mjesto gdje se vrše kirurški zahvati liječenja regmatogenog odignuća mrežnice u Županiji, izračunali smo kumulativnu i godišnju incidenciju po dobnim skupinama i ukupnu incidenciju na 100 000 stanovnika, prema našim podacima u trogodišnjem vremenu praćenja od 1. siječnja 2016. do 1. siječnja 2019. god. Incidencija je izračunata prema posljednjem popisu stanovništva Hrvatske iz 2011-e godine, u kojem se navodi da je Splitsko-dalmatinska županija imala 454 798 stanovnika.

3.6. Statistički postupci

U statističkoj analizi korišten je statistički paket SPSS 24.0 (IBM Corp, Armonk, NY, USA). Kvalitativni podatci prikazani su tablicama kontingencije, a u statističkoj obradi korišten je hi-kvadrat test i omjer izgleda. Kvantitativne podatke smo prikazivali medijanima (Q1-Q3, min-max) i uspoređivali ih između dviju istraživanih skupina Mann Whitney-evim testom. Za usporedbu vidne oštrine prije i nakon operacijskog zahvata koristili smo Wilcoxonov test. Spearmanov test korelacije (ρ) koristili smo da bismo utvrdili korelaciju konačne vidne oštrine i duljine trajanja simptoma do operacije.

Rezultati su interpretirani na razini statističke značajnosti od $P < 0,05$, a rasponi pouzdanosti dani su na 95%-tnoj razini.

4. REZULTATI

Od 1. siječnja 2016. do 1. siječnja 2019. god. u Klinici za očne bolesti KBC-a Split izvršena je 151 operacija regmatogenog odignuća mrežnice, od kojih je 130 (86%) bilo uspješnih, a u 21-om (14%) slučaju bila je potrebna ponovna operacija.

U Tablici 1 prikazana su demografska obilježja operiranih bolesnika ukupno i u odnosu na ishod operacije.

Medijan životne dobi bolesnika bio je 63 godine (Q1-Q3: 54-70; min-maks: 18-88 godina). Ukupno je bilo 90 (60%) muškaraca i 61 (40%) žena. Medijan životne dobi žena bio je 62 godine (Q1-Q3: 53-71; min-maks: 24-76), a muškaraca 63,5 godina (Q1-Q3: 55-70; min-maks: 18-88). Muškarci i žene nisu se statistički značajno razlikovali prema životnoj dobi ($Z=0,410$; $P=0,682$) (Tablica 1).

Tablica 1. Demografska obilježja bolesnika ukupno i u odnosu na ishod operacije

		N(%)			P
		Ukupno	Ishod operacije		
				Neuspješna	Uspješna
Spol	Muškarci	90 (60)	11 (52)	79 (61)	0,626*
	Žene	61(40)	10 (48)	51 (39)	
Dobne skupine	<40	10 (6,6)	1 (4,8)	9 (6,9)	0,784*
	40-49	12 (7,9)	3 (14,3)	9 (6,9)	
	50-59	38 (25,2)	4 (19)	34 (26,2)	
	60-69	49 (32,5)	7 (33,3)	42 (32,3)	
	≥70	42 (27,8)	6 (28,6)	36 (27,7)	
Oko	Desno	80 (53)	13 (62)	67 (51)	0,517*
	Lijevo	71(47)	8 (38)	63 (49)	
Dob (god.)	Medijan(Q1-Q3; min-maks)	63 (54-70; 18-88)	63 (55-70; 26-81)	63 (54-71; 18-88)	0,914†

* χ^2 test; †Mann-Whitney U test

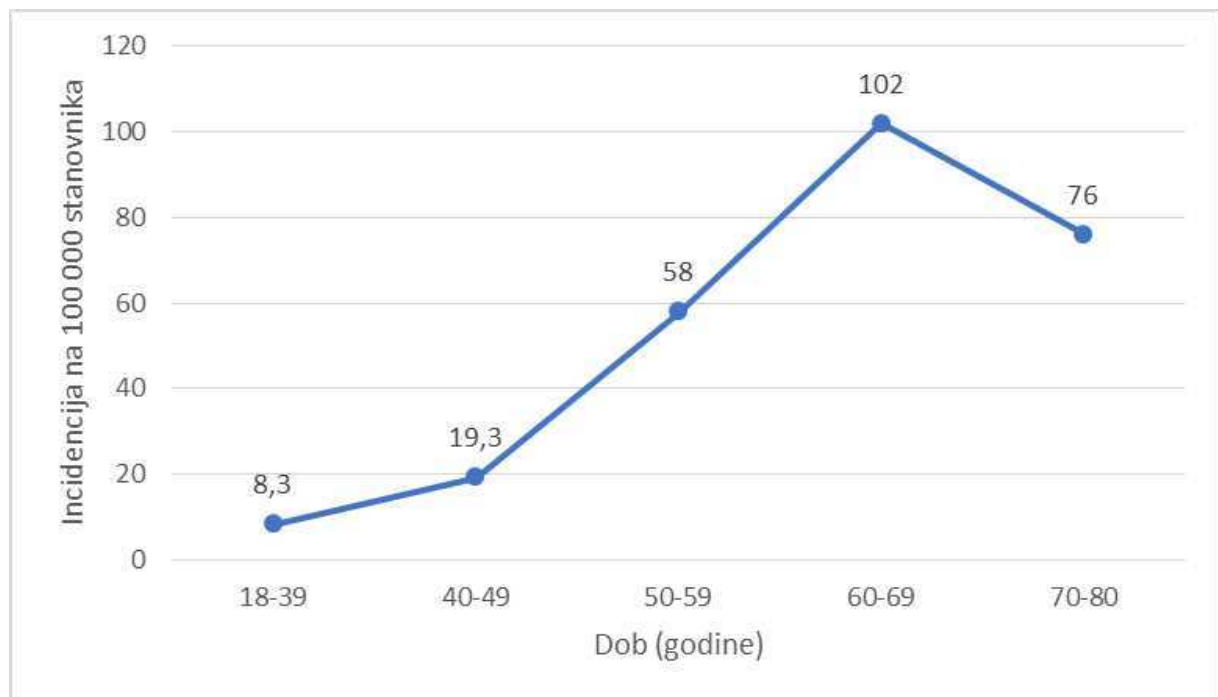
Razdioba ispitanika prema spolu nije se statistički značajno razlikovala u odnosu na ishod operacije ($\chi^2 = 0,237$; $P=0,626$) (Tablica 1).

Nismo dokazali statistički značajnu povezanost životne dobi ispitanika sa ishodom operacije ($Z=0,108$; $P=0,914$) (Tablica 1).

U odnosu na ishod operacije, razdioba bolesnika prema dobnim skupinama nije se statistički značajno razlikovala ($\chi^2 = 1,73$; $P=0,784$) (Tablica 1).

Razdioba ispitanika prema zahvaćenom oku (desno, lijevo) nije se statistički značajno razlikovala u odnosu na ishod operacije ($\chi^2 = 0,419$; $P=0,6517$) (Tablica 1).

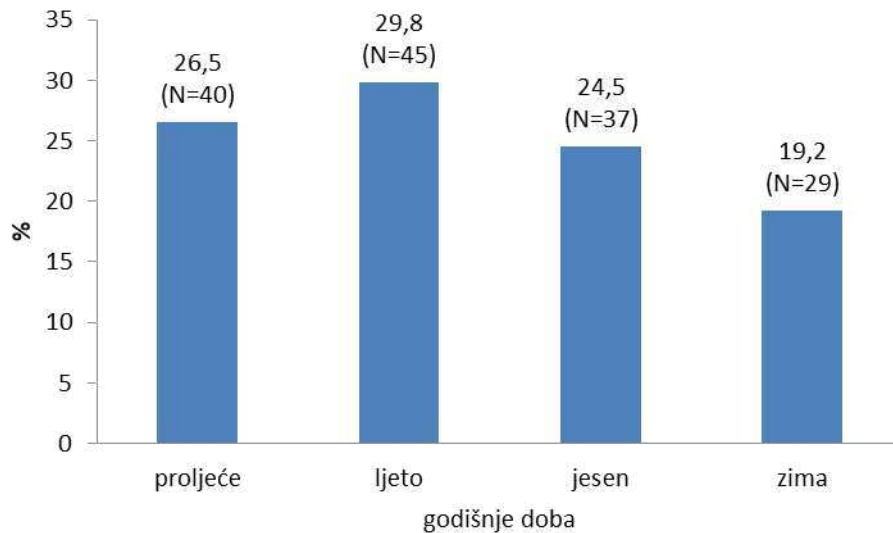
Kumulativna incidencija regmatogenog odignuća mrežnice za trogodišnje razdoblje na 100 000 stanovnika Splitsko-dalmatinske županije bila je: 8,3 (95%CI: 3,99-15,3) za životnu dob od 18 do 40 godina; 19,3 (95%CI: 9,9-33,7) za životnu dob od 40 do 49 godina; 58 (95%CI: 41-80) za životnu dob od 50 do 59 godina; 102 (95%CI: 76-135) za životnu dob od 60 do 69 godina i 76 (95%CI: 55-102) za životnu dob od 70 do 88 godina. Incidencija za dobnu skupinu od 60 do 69 godina bila je gotovo 2 puta veća od incidencije za dobnu skupinu od 50 do 59 godina i 5 puta veća od incidencije za dobnu skupinu od 40 do 49 godina. Najniža incidencija bila je u dobnj skupini ispitanika od 18 do 40 godina (Slika 2).



Slika 2. Kumulativna trogodišnja incidencija regmatogenog odignuća mrežnice u Splitsko-dalmatinskoj županiji na 100 000 stanovnika u razdoblju od 1. siječnja 2016. do 1. siječnja 2019. god.

Ukupna kumulativna incidencija regmatogenog odignuća mrežnice za trogodišnje razdoblje u Splitsko-dalmatinskoj županiji bila je 43 (95%CI: 36-50) na 100 000 stanovnika za životnu dob od 18 do 88, odnosno prosječna godišnja incidencija u promatranom razdoblju za navedenu dob bila je 14,3 (95%CI: 12-16,6) na 100 000 stanovnika.

Regmatogeno odignuće mrežnice češće se događalo u ljetnim (30%) nego u zimskim (19%) mjesecima u promatranj skupini bolesnika (Slika 3).



Slika 3. Razdioba bolesnika s regmatogenim odignućem mrežnice prema godišnjem dobu nastanka bolesti

U skupini neuspjelih operacija udio bolesnika u kojih je trajanje tegoba bilo jednako i dulje od 15 dana bio je 2,2 puta veći nego udio bolesnika s istom duljinom trajanja tegoba u skupini uspješno operiranih ($\chi^2 = 5,2$; $P=0,023$). Izgled neuspješnih u odnosu na uspješne operacija za 3,4 puta je veći u skupini bolesnika u kojih su tegobe trajale jednako i više od 15 dana u odnosu na ispitanika čije su tegobe trajale manje od 15 dana (OR=3,4; 95%CI: 1,3-9,3) (Tablica 2).

Nismo dokazali statistički značajnu povezanost miopije s ishodom operacijskog zahvata ($\chi^2=0,038$; $P=0,846$) (Tablica 2).

Nismo dokazali statistički značajnu povezanost traume sa ishodom kirurškog zahvata ($\chi^2=1,54$; $P=0,215$) (Tablica 2). Kako je u istraživanom uzorku bilo samo 9 trauma (6%), naš uzorak je mali pa je moguće da smo propustili povezanost.

Nismo dokazali statistički značajnu povezanost odignuća makule s ishodom operacijskog zahvata ($\chi^2=2,1$; $P=0,146$). (Tablica 2).

U skupini uspješno operiranih bolesnika udio onih u kojih je ruptura nađena za 1,3 puta je veći nego udio bolesnika u kojih je ruptura nađena u skupini neuspješnih operacija. U skupini neuspješnih operacija udio bolesnika kod kojih ruptura nije nađena za 2,7 puta je veći nego u skupini uspješno operiranih ($\chi^2=4,5$; $P=0,034$) (Tablica 2). Izgled za uspješnost operacije, u odnosu na neuspjeh, za 3,5 puta je veći u skupini bolesnika u kojih je ruptura preoperativno pronađena nego u skupini bolesnika u kojih ruptura nije nađena (OR=3,5; 95CI: 1,2-10).

Prema zastupljenosti oblika rupture u promatranih bolesnika najčešće je nađena potkovičasta ruptura (u 51% slučajeva). Zbog relativno niske zastupljenosti nekih oblika ruptura, takve smo rupture grupirali u skupinu ostale (Tablica 2). U skupinu ostale rupture svrstano je: 5 očiju s ovalnom rupturom, 3 oka s gigantskom rupturom, 4 oka s linearnom rupturom i 2 oka s kombinacijom potkovičaste i gigantske rupture.

Prije operacije ruptura nije pronađena u 24 (16%) bolesnika (Tablica 2), a u 3 bolesnika nedostajao je podatak o pronađenoj ili nepronađenoj rupturi.

Nismo dokazali statistički značajnu povezanost stanja leće (fakično, pseudofakno oko) s ishodom operacije ($\chi^2=1,56$; $P=0,212$) (Tablica 2).

Nismo dobili statistički značajnu poveznost stražnjeg odignuća staklovine (PVD) s uspjehom operacije ($\chi^2=1,2$; $P=0,273$) (Tablica 2).

Nismo dokazali statistički značajnu povezanost perifernih degeneracija na istom oku s ishodom operacije ($\chi^2=0,044$; $P=0,834$) (Tablica 2).

Kako je dio podataka za neke od pokazatelja prikazanih u tablici 2 nedostajao u povijestima bolesti, broj bolesnika po pojedinim pokazateljima manji je od ukupnog broja bolesnika.

Tablica 2. Razdioba bolesnika prema kliničkim karakteristikama odignuća mrežnice i duljini trajanja tegoba u odnosu na ishod operacije

		N(%)			P*
		Ukupno	Ishod operacije		
				Neuspješna	Uspješna
Trajanje tegoba (dani)	≤ 3 dana	42 (29,6)	4 (21,1)	38 (30,9)	
	4-7	37 (26,1)	5 (26,3)	32 (26)	
	8-14	23 (16,2)	0	23 (18,7)	
	15-30	20 (14,1)	5 (26,3)	15 (12,2)	
	>30	20 (14,1)	5 (26,3)	15 (12,2)	
Trajanje tegoba (dani)	<15	102 (72)	9 (47)	93 (76)	0,023
	≥15	40 (28)	10 (53)	30 (24)	
Miopija	Da	37 (24)	6 (29)	31 (24)	0,846
	Ne	114 (76)	15 (71)	99 (76)	
Trauma	Da	9 (6)	3 (14)	6 (5)	0,215
	Ne	142 (94)	18 (86)	124 (95)	
Stanje makule	Priliježe	63 (43)	12 (60)	51 (40)	0,146
	Odignuta	85 (57)	8 (40)	77 (60)	
Ruptura	Pronađena	124 (84)	13 (65)	111 (87)	0,034
	Nije pronađena	24 (16)	7 (35)	17 (13)	
Oblik rupture	Nije pronađena	24 (16,1)	7 (35)	17 (13,3)	
	Potkovičasta	75 (50,7)	7 (35)	68 (53,1)	
	Okrugla	18 (12,2)	2 (10)	16 (12,5)	
	Potkovičasta + okrugla	17 (11,5)	1 (5)	16 (12,5)	
	Ostalo	14 (9,5)	3 (15)	11 (8,6)	
Stanje leće	Fakično	94 (62)	10 (48)	84 (65)	0,212
	Pseudofakično	57 (38)	11 (52)	46 (35)	
PVD	Ne	13 (9)	0	13 (10)	0,273
	Da	138 (91)	21 (100)	117 (90)	
PD	Da	58 (38)	9 (43)	49 (38)	0,834
	Ne	93 (62)	12 (57)	81 (62)	

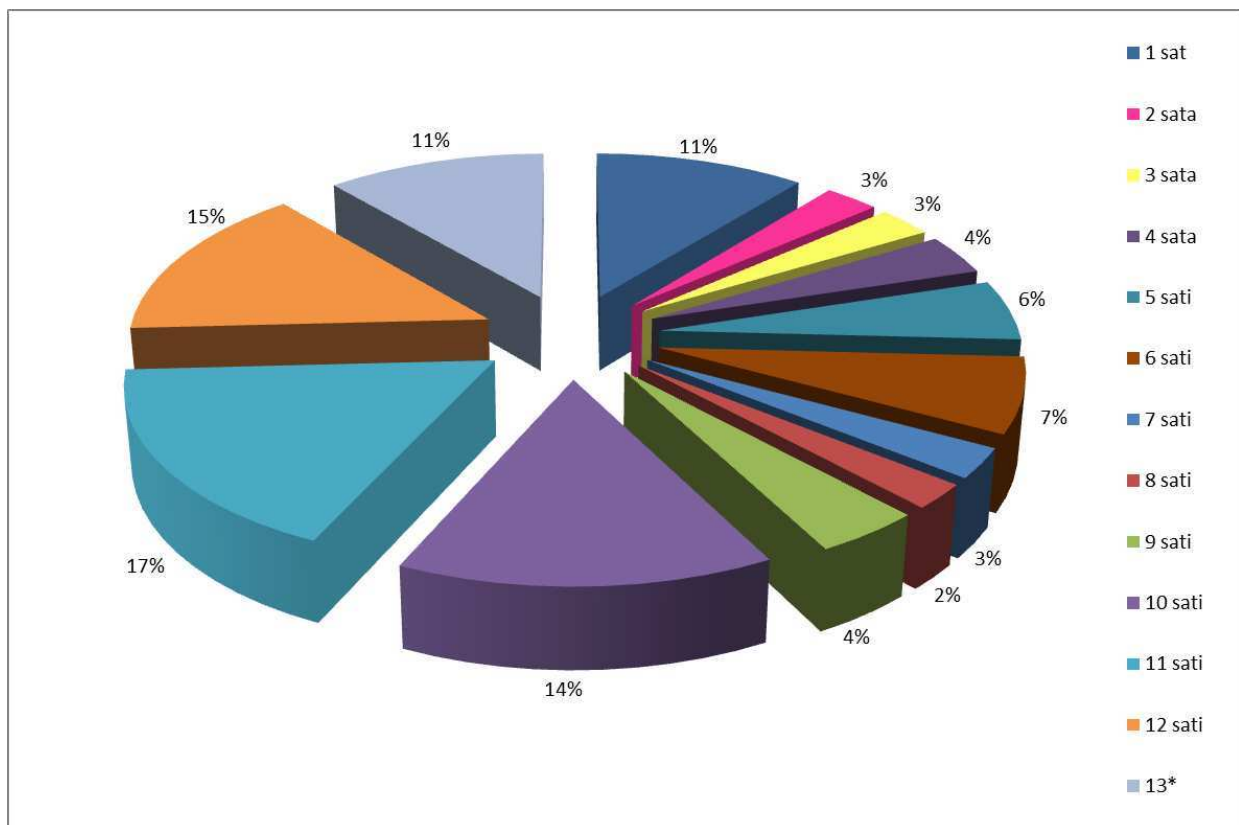
* χ^2 test

PVD =(engl. *Posterior Vitreous Detachment*) - stražnje odignuće staklovine;

PD = Periferna degeneracija na istom oku

Od 151 bolesnika s regmatogenim odignućem mrežnice njih 7 (4,6%) imalo je odignuće i na drugom oku (bilateralno), 14 (9,3%) je imalo *lattice* degeneraciju, 3 (2%) su bolesnika imala rupturu na drugom oku, a u najvećem broju bolesnika njih 127 (84,1%) nije nađena nikakva periferna degeneracija na drugom oku.

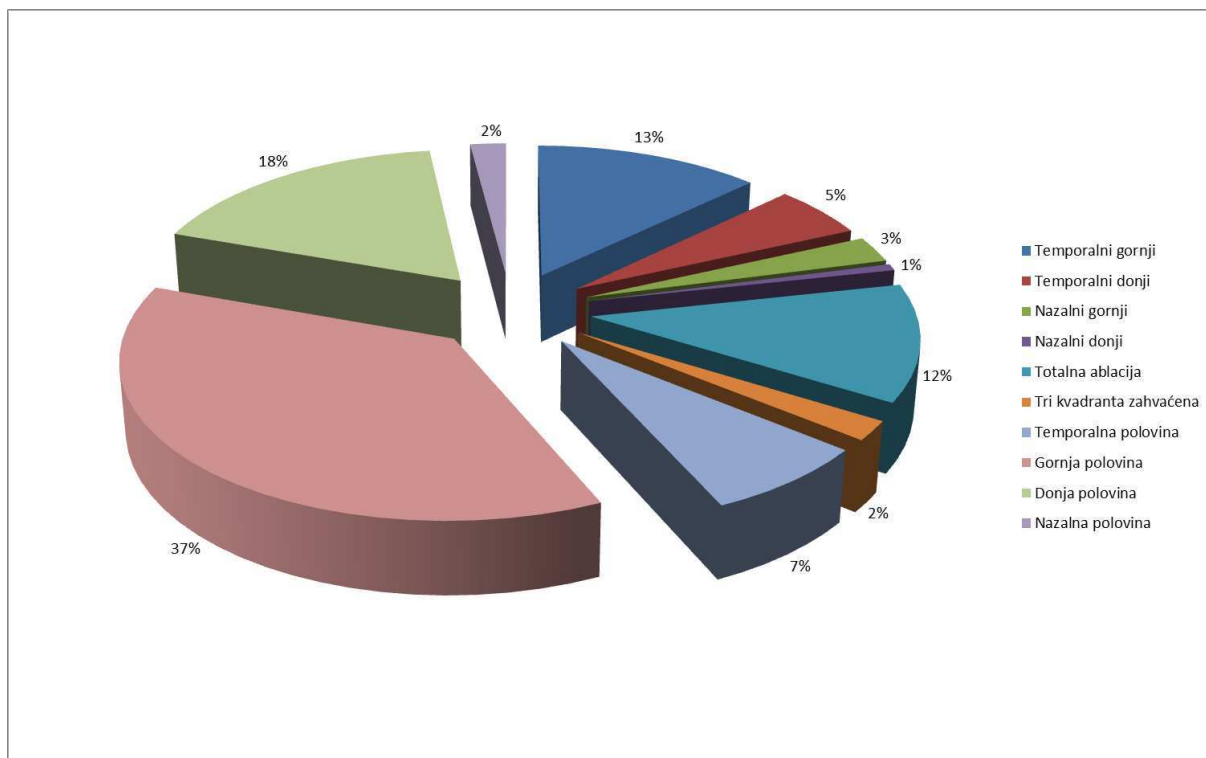
Rupture su najčešće bile nađene u području mrežnice koje odgovara poziciji 11, 10 i 12 sati, a najrjeđe na poziciji 8, 9 i 4 sata. U 24 bolesnika (16%) ruptura nije nađena (Slika 4). Veći broj bolesnika je imao više ruptura. Na jednom oku najviše je bilo 5 ruptura.



*ruptura nije nađena

Slika 4. Prikaz razdiobe ruptura mrežnice u promatranoj skupini bolesnika prema različitim pozicijama na brojčaniku sata

Odignuće mrežnice bilo je najčešće u gornjoj polovini u 55 (37,2%) bolesnika, zatim u donjoj polovini u 26 (17,6%) bolesnika, te u temporalnom gornjem kvadrantu u 19 (13%) bolesnika. U 18 (12,2%) bolesnika mrežnice je bila odignuta u cijelosti, u sva četiri kvadranta (Slika 5).



Slika 5. Prikaz razdiobe bolesnika s obzirom na kvadrant odignuća mrežnice

Razdioba ispitanika prema vrsti operacije nije se statistički značajno razlikovala u odnosu na ishod operacije ($\chi^2=1,11$; $P=0,574$) (Tablica 3).

Nije bilo statistički značajne povezanosti između ishoda kirurškog zahvata i kombinirane operacijske tehnike PPV i PHACO ($\chi^2=0,979$; $P=0,322$) (Tablica 3).

Tablica 3. Razdioba bolesnika prema vrsti operacijskog zahvata u odnosu na ishod operacije

		Ukupno	Ishod operacije		P*
			Neuspješna	Uspješna	
		N(%)			
Vrsta operacije	Pneumoretinopoksija	32 (21,2)	5 (23,8)	27 (20,8)	0,574
	Konvencionalna operacija	13 (8,6)	3 (14,3)	10 (7,7)	
	PPV	106 (70,2)	13 (61,9)	93 (71,5)	
PHACO+PPV	0	73 (69)	11 (85)	62 (67)	0,322
	1	33 (31)	2 (15)	31 (33)	

* χ^2 test

PPV = pars plana vitrectomia; PHACO = phacoemulsification (ultrazvučno odstranjenje leće)

Analizom vidne oštine prije i nakon operacijskog zahvata (Wilcoxon Signed Ranks test) dobili smo statistički značajno poboljšanje poslijeoperacijske konačne vidne oštine u odnosu na dolaznu, prijeoperacijsku (Tablica 4).

U 62 bolesnika vidna oština nakon zahvata bila je bolja nego prije zahvata. U 82 bolesnika ostala je ista, a u 7 bolesnika došlo je do poslijeoperacijskog pogoršanja vidne oštine ($Z=6,1$; $P<0,001$) (Tablica 4).

Od ukupno 108 bolesnika s prijeoperacijskom vidnom oštinom jednakom i manjom od 0,1 njih 21 (19,4%) postiglo je konačnu vidnu oštinu jednaku i veću od 0,5. Od 17 bolesnika iz skupine prijeoperacijske vidne oštine 0,2 do 0,4 njih 9 (52,9%) postiglo je konačnu vidnu oštinu jednaku i veću od 0,5. Isto tako od 26 bolesnika s prijeoperacijskom vidnom oštinom jednakom i većom od 0,5 nakon operacijskog zahvata njih 22 (84,6%) zadržalo je svoju vidnu oštinu, a samo 2 (7,7%) bolesnika iz ove skupine imala su konačnu vidnu oštinu jednaku i manju od 0,1 (Tablica 4).

Vidna oština nakon operacije statistički značajno pozitivno korelira s vidnom oštinom prije operacije Spearman $\rho=0,493$ ($P<0,001$).

Tablica 4. Prikaz broja (%) bolesnika prema vidnoj oštrini nakon operacije u odnosu na vidnu oštrinu prije operacije

Konačna vidna oštrina	Vidna oštrina prije operacije			Ukupno
	≤0,1	0,2-0,4	≥0,5	
≤0,1	55 (50,9)	3 (17,6)	2 (7,7)	60 (39,7)
0,2-0,4	32 (29,6)	5 (29,4)	2 (7,7)	39 (25,8)
≥0,5	21 (19,4)	9 (52,9)	22 (84,6)	52 (34,4)
Ukupno	108	17	26	

Razdioba bolesnika prema duljini trajanja tegoba do operacije, statistički se značajno razlikovala u odnosu na kategorije konačne vidne oštrine ($\chi^2=15,9$; $P=0,043$). Razlici najviše doprinose bolesnici koji su operirani nakon 30 dana trajanja odignuća mrežnice. Oni imaju statistički najlošiju konačnu vidnu oštrinu. Od njih 20 koji su došli nakon 30 dana, 15 (75%) ih je imalo najlošiju vidnu oštrinu (Tablica 5).

Konačna vidna oštrina negativno je korelirala s duljinom trajanjem tegoba do operacijskog zahvata. Spearmanov koeficijent korelacije $\rho = -0,240$ ($P=0,004$).

Razdioba bolesnika prema stanju makule (makula priliježe, makula odignuta) statistički se značajno razlikovala u odnosu na skupine bolesnika prema konačnoj vidnoj oštrini ($\chi^2=16,4$; $P<0,001$). Razlici najviše doprinosi činjenica da je u skupini bolesnika s konačnom vidnom oštrinom jednakom i manjom od 0,1 bilo za 2,1 puta više onih s odignutom makulom nego u skupini bolesnika s konačnom vidnom oštrinom većom i jednakom 0,5 (Tablica 5).

Postoji statistički značajna povezanost između vrste operacijskog zahvata i konačne vidne oštrine ($\chi^2=46,3$; $P<0,001$). Razlici najviše doprinosi veći broj PPV-a u kategoriji konačne vidne oštrine jednako i manje od 0,1, i manji broj od očekivanog u skupini vidne oštrine jednako i veće od 0,5. Isto tako veći broj od očekivanog broja pneumoretinopeksija u kategoriji poslijeoperacijske vidne oštrine, jednake i veće od 0,5, te manji broj od očekivanog broja u kategoriji vidne oštrine jednako i manje od 0,1. Isto vrijedi i za konvencionalnu operaciju regmatogenog odignuća mrežnice (Tablica 5).

Postoji statistički značajna povezanost statusa leće (fakija, pseudofakija) i konačne vidne oštrine ($\chi^2=8$; $P=0,018$) (Tablica 5).

Tablica 5. Razdioba bolesnika prema trajanju tegoba, stanju makule, stanju leće i vrsti operacije u odnosu na kategorije konačne vidne oštrine

		Ukupno	Konačna vidna oštrina			P*
			≤0,1	0,2-0,4	≥0,5	
		N(%)				
Trajanje						
tegoba (dan)	≤ 3	42 (29,6)	14 (25)	11(29,7)	17 (34,7)	0,043
	4-7	37 (26,1)	13 (23,2)	8 (21,6)	16 (32,7)	
	8-14	23 (16,2)	6 (10,7)	8 (21,6)	9 (18,4)	
	15-30	20 (14,1)	8 (14,3)	7 (18,9)	5 (10,2)	
	>30	20 (14,1)	15 (26,8)	3 (8,1)	2 (4,1)	
Stanje makule						
Stanje makule	Priliježe	63 (43)	16 (27)	14 (37)	33 (65)	<0,001
	Odignuta	85 (57)	43 (73)	24 (63)	18 (35)	
Vrsta operacije						
Vrsta operacije	Pneumoretinopeksija	32 (21,2)	6 (10)	2 (5,1)	24 (46,2)	<0,001
	Konvencionalna operacija	13 (8,6)	0	4 (10,3)	9 (17,3)	
	PPV	106 (70,2)	54 (90)	33(84,6)	19 (36,5)	
Stanje leće						
Stanje leće	Fakija	94 (62)	40 (67)	17 (44)	37 (71)	0,018
	Pseudofakija	57 (38)	20 (33)	22 (56)	15 (29)	

* χ^2 test

PPV = pars plana vitrektomija

5. RASPRAVA

Odignuće mrežnice smatra se jednim od najvažnijih hitnih stanja u oftalmologiji, a neliječeno uzrokuje teške posljedice: trajni gubitak vida i sljepoću.

Još do prije stotinjak godina regmatogeno odignuće mrežnice bilo je infaustno stanje koje je neizostavno vodilo u sljepoću. Iako je danas, zahvaljujući značajnom razvoju i poboljšanju kirurških tehnika, anatomska uspješnost operacijskog zbrinjavanja regmatogenog odignuća mrežnice viša od 90%, ne prati ju tako dobar funkcionalni rezultat, pa krajnju vidnu oštrinu od 0,5 i bolju nalazimo, prema Wilkinsonu i Hatefu, u samo 40, odnosno najviše u 50% slučajeva, a i uspješne operacijske zahvate prate u velikom broju slučajeva nužni naknadni operacijski zahvati (vađenje silikonskog ulja i naknadna operacija zamucene leće u tehnici PPV-a) (13,23).

Ova je studija rađena kako bi se istražile najznačajnije karakteristike kao i tehnike operacijskog liječenja regmatogenog odignuća mrežnice te procijenio njihov utjecaj na anatomske i funkcionalne ishode liječenja.

U trogodišnjem razdoblju, od 1. siječnja 2016. do 1. siječnja 2019. god., u Klinici za očne bolesti KBC-a Split, izvršena je 151 operacija regmatogenog odignuća mrežnice trima operacijskim tehnikama (pneumoretinopeksijom, konvencionalnom operacijom i PPV-om) od kojih je 130 (86%) bilo uspješnih, a u 21 (14%) slučaju bio je potreban ponovni operacijski zahvat. Naši rezultati sukladni su rezultatima drugih studija. Drugi autori navode podatke o 81-92%-tnom anatomskom uspjehu postignutom jednim operacijskim zahvatom u manje kompliciranim slučajevima (13,45-48). U visoko rizičnim očima uspjeh je postignut u 65-70% slučajeva te u 75% onih u kojima ruptura nije nađena (45).

U promatranoj skupini bolesnika regmatogeno odignuće mrežnice bilo je najčešće zastupljeno u onih u životnoj dobi višoj od 50 godina, s vrhom kumulativne trogodišnje incidencije za dobnu skupinu od 60-69 godina. Trogodišnja incidencija za tu dobnu skupinu u Splitsko-dalmatinskoj županiji, u promatranom razdoblju bila je 102 na 100 000 stanovnika, odnosno prosječna godišnja incidencija 34 na 100 000 stanovnika. Za dobnu skupinu od 18 do 39 godina incidencija je najniža (kumulativna za trogodišnje razdoblje iznosi 8,3, a prosječna godišnja 2,8 na 100 000 stanovnika). Incidencija je odraz dobne strukture stanovnika Splitsko-dalmatinske županije i čimbenika rizika povezanih s regmatogenim odignućem mrežnice za tu životnu dob. Među starijim osobama nalazi se više onih koji su već operirali mrežnicu (pseudofaka). U ovoj dobnoj skupini češći je i PVD, kao i broj vitreoretinalnih degenerativnih promjena. Prosječna godišnja incidencija u Splitsko-dalmatinskoj županiji, temeljem naših rezultata, je 14 na 100 000 stanovnika za životnu dob od 18 do 88 godina i nešto je viša u odnosu na europski prosjek koji iznosi 10 na 100 000 stanovnika (2). Prema

našim saznanjima ovo su prvi rezultati o incidenciji regmatogenog odignuća mrežnice u Splitsko-dalmatinskoj županiji, koji su uključili cjelokupne podatke o regmatogenom odignuću mrežnice (uključujući i fakične i pseudofakne oči kao i oči poslije tupe traume). Ivanišević i sur. iznose značajno niže podatke o prosječnoj godišnjoj incidenciji regmatogenog odignuća u Splitsko-dalmatinskoj županiji od 5,4 na 100 000 stanovnika (razdoblju od 1989. do 1999. god.). Njihovi podatci se odnose samo na fakične oči koje nisu pretrpjele traumu što je iz razmatranja isključilo veliku većinu regmatogenih odignuća mrežnice (49).

Van de Put navodi godišnju incidenciju u Nizozemskoj koja varira između 15,4 i 18,2 na 100 000 stanovnika, s vrhom incidencije od 52,5 na 100 000 osoba u životnoj dobi između 55 i 59 godina (14). Bechrakis navodi godišnju incidenciju regmatogenog odignuća mrežnice od 10 slučajeva na 100 000 stanovnika u europskoj populaciji koja vrhunac doseže u 6. i 7. desetljeću (2). Li i sur. nalaze godišnju incidenciju od samo 7,98 na 100 000 stanovnika Pekinga (iako je udio miopa u ovoj populaciji bio 66-68%) (15). Najveći sustavni pregled epidemioloških podataka (pretraživanjem studija od 1970. do 2009. godine) dao je, kako je u uvodu spomenuto, Mitry (12). Incidencija značajno varira ovisno o zemljopisnom podrijetlu prikupljenih podataka kao i o etničkoj pripadnosti stanovništva (2,12,15).

Medijan životne dobi bolesnika u ovom istraživanju bio je 63 godine. Najmlađi bolesnik imao je 18, a najstariji 88 godina. Pretpostavlja se da je rizik regmatogenog odignuća mrežnice više od 20 puta veći u osoba starijih od 60 godina u odnosu na one ispod 30. Iznad 75 godina rizik se pomalo smanjuje, vjerojatno zbog toga što je proces odvajanja staklovine završen, a obično je već prošlo i određeno vrijeme od operacije mrežnice, a odignuće mrežnice se najčešće pojavljuje u prvoj godini poslije operacije. I drugi autori također navode značajno učestalije regmatogeno odignuće mrežnice u starijim dobnim skupinama (12,45,50).

U promatranoj skupini bolesnika bilo je 60% muškaraca i 40% žena. I druga su istraživanja pokazala učestalije pojavljivanje regmatogenog odignuća mrežnice u muškaraca nego u žena za 1,3 do 2,3 puta čak i kad su traume uzete kao kriterij isključenja (2,12). Očito je da još neki kriteriji utječu na sklonost muškaraca za odignuće mrežnice. Moguće da je tome uzrok češća kratkovidnost u mlađih muškaraca kao i veća učestalost vitreoretinalnih adhezija te veći fizički naponi (12,51). Manji broj studija pokazao je nešto učestaliju pojavu regmatogenog odignuća mrežnice u žena u fakičnoj netraumatskoj skupini (12).

Ovo istraživanje nije pokazalo značajnu razliku u uspješnosti liječenja prema spolu. Jedna velika studija iz Singapura pokazala je dva puta veći neuspjeh operativnog zahvata u

muškaraca u odnosu na žene. Nije jasno je li to zbog spolno specifičnog rizika ili veće stope prethodnih trauma (52).

Regmatogeno odignuće mrežnice u promatranih bolesnika nešto se češće pojavljivalo u ljetnim mjesecima u odnosu na zimske, ali nije pokazalo statistički značajnu razliku u odnosu na uspješnost operacijskog zahvata. I drugi autori navode slične rezultate (2,12). Uzrok tome mogla bi biti povećana tjelesna aktivnost na otvorenom u ljetnim mjesecima kao i učinak svjetla i topline na staklasto tijelo što dovodi do promjena u njegovoj strukturi i pojačanja vitreoretinalnih trakcija (53). Moguće da su klimatske prilike razlog i nešto višoj ukupnoj incidenciji u promatranj skupini bolesnika u odnosu na europski prosjek. Druga istraživanja nisu pokazala klimatskih i sezonskih razlika u pojavnosti regmatogenog odignuća mrežnice (54).

Ovo istraživanje nije pokazalo značajnu razliku u uspješnosti operacijskog zahvata s obzirom na zahvaćeno oko (desno ili lijevo).

Odignuće mrežnice bilo je obostrano u 7 bolesnika (4,6%) u promatranom vremenskom razdoblju. Drugi autori navode bilateralnost u 3-33% bolesnika, koja je ovisila o kriterijima uključenja i duljini trajanja istraživanja. Unutar jedne godine bilateralnost je bila prisutna u 3,5%-5,8%, dok je u razdoblju od 4 godine porasla na 9-10% (12,17).

U ovom istraživanju 37 (24%) bolesnika bili su miopi. Prema našim rezultatima miopija nije utjecala na uspjeh liječenja. Možda je tome razlog što za veći broj kratkovidnih bolesnika u medicinskoj dokumentaciji nije pronađen podatak o veličini kratkovidnosti, tako da rezultate nismo mogli usporediti s rezultatima drugih autora. Međutim, ono što se može konstatirati bila je činjenica da je u 8 od 10 bolesnika mlađih od 40 godina bila prisutna i visoka kratkovidnost, viša od -6,0 dioptrija. Kako je visoka miopija jedan od ključnih čimbenika za nastanak regmatogenog odignuća mrežnice, osobito u mladih osoba, veći je broj istraživanja pokazao statistički značajno učestaliji nastanak regmatogenog odignuća mrežnice u miopskim očima. Povećanjem aksijalne duljine oka povećava se rizik nastanka regmatogenog odignuća mrežnica (2). Spominje se 4 puta veći rizik nastanka odignuća za miopiju do -3,0 dioptrije i 10 puta veći rizik za dioptriju od -3,0 do -6,0 (2,12,17,20).

Samo 9 (6%) bolesnika iz promatrane skupine imalo je tupu traumu kao uzrok odignuća mrežnice. Od toga je šest uspješno operiranih, a u troje bolesnika bio je nužan ponovni operacijski zahvat. Rezultat nije bio statistički značajan, no zbog malog broja bolesnika u ovoj skupini nije bilo moguće donijeti egzaktne zaključke. Drugi autori iznose podatke od 6,3 do 12,2% za odignuća mrežnice povezane s traumom oka, dok jedna

novozelandska studija navodi podatak od čak 16,4% regmatogenih odignuća mrežnice povezanih s traumom (12,55).

Prisutnost PVD-a u ovoj studiji nije pokazala značajan učinak na uspjeh u odnosu na neuspjeh operacijskog zahvata regmatogenog odignuća mrežnice. Razlog tome je vjerojatno što je PVD bio prisutan u 138 (91%) bolesnika, što je i razumljivo s obzirom na medijan životne dob bolesnika koji je bio 63 godine, a znamo da se PVD najčešće pojavljuje u životnoj dobi između 45 i 65 godina, dok je rijedak prije 30-e godine života (2). Takkar i sur. navode podatak o 50% PVD-a u bolesnika s regmatogenim odignućem mrežnice (56). Proces odvajanja staklastog tijela jedan je od glavnih čimbenika rizika za razvoj odignuća mrežnice, osobito u slučaju nepotpunog PVD-a s vitreoretinalnim adhezijama i trakcijama (2). To je pokazalo i ovo istraživanje.

Iako su u očima jedne trećine bolesnika uključenih u studiju pronađene periferne degenerativne promjene, njihova prisutnost nije se statistički značajno razlikovalo između uspješno operiranih bolesnika i onih s neuspjelim operacijskim zahvatom. Periferne degenerativne promjene u slučaju odignuća mrežnice u epidemiološkim studijama općenito su slabo karakterizirane i nisu dovoljno dobro dokumentirane, što otežava pouzdane analize istih (2,12). Najbolje je dokumentirana mrežasta degeneracija, za koju se temeljem populacijskih studija smatra da je važan čimbenik povezan s odignućem mrežnice, osobito u miopskim očima (12,57).

Zbog velikog broja skupina prema obliku rupture mrežnice i malog broja ruptura unutar pojedinih skupina, te malog broja ruptura unutar skupina prema zastupljenosti ruptura na različitim pozicijama mrežnice (izraženo u satima), nije bilo moguće utvrditi egzaktnu statističku značajnost učinka pojedinih vrsta ruptura i njihove pozicioniranosti na uspješnost operacijskog zahvata ni u slučaju kad smo dio skupina oblika ruptura grupirali u skupinu "ostale" (ovalne, gigantske, linearne i kombinaciju potkovičaste i gigantske rupture). Najčešće zastupljeni oblik rupture u skupini promatranih bolesnika bila je potkovičasta (u 63% slučajeva). Rupture su najčešće bile lokalizirane u području mrežnice koje odgovara poziciji od 10, 11 i 12 sati. Ruptura nije prijeoperacijski pronađena u 24 (16%) bolesnika, što je značajno utjecalo na ishod operacije. U bolesnika s pronađenim rupturama izgled za uspješnost operacijskog zahvata bio je 3,5 puta veći nego u bolesnika u kojih ruptura nije pronađena. Takkar iznosi podatke o 27% ukupno prijeoperacijski nepronađenih ruptura i navodi da su tome najčešći uzroci bili: mrežasta degeneracija, potpuno odignuta staklovina i pseudofakija (56). Bolesnici s operiranom mrenom imali su 1,9 puta veći izgled da ruptura u njih ne bude pronađena od bolesnika koji su imali prirodnu leću. U slučaju pseudofakije

rupture su često male i periferno lokalizirane te ih je teško pronaći. Drugi autori iznose slične podatke (56,58-62). Slučajevi u kojih rupture nisu pronađene prije operacije povezani su sa značajno većim neuspjehom operativnog zahvata i češćom potrebom za reoperacijom što značajno kompromitira i konačnu vidnu oštrinu te dodatno opterećuje zdravstvene sustave (56).

Odignuće mrežnice u ovom istraživanju najčešće je zahvaćalo gornju polovinu (u 37% bolesnika). Najveći broj neuspjelih operacija bio je u slučaju zahvaćenosti donje polovine mrežnice, ali bez statističke značajnosti.

U ovom istraživanju vrsta operacijskog zahvata nije statistički značajno utjecala na anatomske uspjehe liječenja. Veliko prospektivno istraživanje Heimanna i sur., koje je obuhvaćalo 25 centara iz 5 europskih zemalja, pokazalo je da je u fakičnih bolesnika bolji anatomske uspjehe postignute konvencionalnom metodom operacije odignuća mrežnice, za razliku od pseudofakčnih očiju, gdje je bolji uspjehe postignute tehnikom PPV-a (39). Uspoređujući uspješnost postignutu jednim operacijskim zahvatom između bolesnika operiranih konvencionalnom metodom i onih operiranih pneumoretinopeksijom, Paulus nalazi viši uspjehe u skupini bolesnika operiranih konvencionalnom metodom (95%), nasuprot 67% operiranih pneumoretinopeksijom (63).

Iako izabrana tehnika operacijskog zahvata regmatogenog odignuća mrežnice nije statistički značajno utjecala na anatomske ishode liječenja, značajno je utjecala na funkcionalni ishod, odnosno na konačnu vidnu oštrinu. Bolesnici operirani tehnikom PPV-a imali su značajno veći udio od očekivanog konačne vidne oštine 0,1 i lošije, te značajno manji udio od očekivanog konačne vidne oštine jednake i bolje od 0,5. Za razliku od PPV-a, druge dvije operacijske tehnike (SB i PR) pokazale su statistički značajno bolju konačnu vidnu oštrinu i veći udio bolesnika s poslijeoperacijskom vidnom oštrinom od 0,5 i boljom. Dio slabije poslije operacijske vidne oštine u bolesnika liječenih PPV-om može se pripisati i stvaranju mrežnice u očima operiranih ovom tehnikom. Istraživanje Heimanna i sur. nije pokazalo statistički značajnu razliku u postignutoj konačnoj vidnoj oštrini između operiranih PPV tehnikom i onih konvencionalnom operacijom (39). Paulus navodi statistički značajno bolju vidnu oštrinu u bolesnika operiranih konvencionalnom tehnikom u odnosu na one operirane pneumoretinopeksijom. Poslijeoperacijsku vidnu oštrinu od 0,5 i bolju imalo je 89% bolesnika liječenih konvencionalnom operacijom u odnosu na 72% liječenih pneumoretinopeksijom (63).

Prema našem istraživanju, status leće nije značajno utjecao na uspjehe operacijskog zahvata. Od ukupno 151 bolesnika njih 57 (38%) bilo je pseudofakno prije nastanka odignuća

mrežnice, a u još 33 bolesnika urađena je kombinirana operacija PHACO i PPV. Udio pseudofaknih očiju s odignućem mrežnice, prema našim rezultatima, nešto je viši od rezultata drugih autora (Wilkes 26,6%, Algvere 30,8% i Li samo 10%) (64-66). Nakon operacije mrežnice rizik za nastanak odignuća mrežnice povećava se za 4-8 puta kao što je ranije opisano u Uvodu (2,12). Uzrok povećanju rizika je, prije svega, smanjena koncentracija hijaluronske kiseline što uzrokuje kolaps staklovine s posljedičnim PVD-om. Postotak odignuća mrežnice značajno raste s puknućem stražnje kapsule leće i gubitkom vitreusa.

Iako nije utjecalo na ishod operacije, stanje leće je imalo statistički značajan utjecaj na konačni funkcionalni ishod (vidnu oštrinu), s tim da je poslijeoperacijska vidna oštrina bila značajno bolja u očima s prirodnom lećom.

U ovom istraživanju makula je bila odignuta u 57% bolesnika što odgovara rezultatima za zemlje Zapada koji iznose 40-60% (12). U zemljama u razvoju makula je odignuta u više od 85% slučajeva regmatogenog odignuća mrežnice (12,67). Stanje makule nije značajno utjecalo na uspjeh operacijskog zahvata, ali je statistički značajno utjecalo na poslijeoperacijsku vidnu oštrinu. U bolesnika u kojih je makula prije operacije bila odignuta, 2,1 puta češće je konačna vidna oštrina bila jednaka i lošija od 0,1, u odnosu na jednaku i bolju od 0,5. Rezultati ukazuju na nužnost što ranijeg kirurškog zbrinjavanja odignuća mrežnice kad makula još nije odignuta (68). Odignuće makule uzrokuje trajno oštećenje i smrt fotoreceptora te trajni gubitak vidne oštrine. Prema Mahmoudi, pri odignutoj makuli konačna vidna oštrina jednaka i bolja od 0,5 postiže se u samo 27,8% slučajeva, za razliku od slučajeva prilježuće makule, kad se ista vidna oštrina postiže u 78% bolesnika.

Prema vremenu proteklom od odignuća mrežnice do operativnog zbrinjavanja, bolesnike smo podijelili u nekoliko skupina: one koji su bili operirani unutar 3 dana, 4-7 dana, 8-14 dana, 15-30 dana te one operirane nakon više od 30 dana od pojave simptoma odignuća mrežnice. Uspješnost operacijskog zahvata negativno je korelirala s vremenom proteklom od nastanka odignuća mrežnice do operacijskog zbrinjavanja. Izgled za neuspjeh operacijskog zahvata 3,4 puta je veći u skupini bolesnika u kojih je trajanje tegoba do operacije bilo 15 i više dana, u odnosu na one čije su tegobe trajale manje od 15 dana. Jednako tako i konačna vidna oštrina bila je statistički značajno bolja u skupini ispitanika s kraćim vremenom trajanja tegoba do operacijskog zahvata. Dulje trajanje odignuća mrežnice do operacije može s jedne strane biti uzrok razvoja PVR-a i češćeg neuspjeha operacijskog zahvata, a s druge strane uzrokuje odignuće makule što je najčešći razlog lošeg funkcionalnog ishoda. I drugi autori također navode važnost što ranijeg kirurškog zahvata i zbog anatomskih i funkcionalnih rezultata liječenja (45,69).

Istraživanje je također pokazalo da je konačna vidna oštrina pozitivno korelirala s prijeoperacijskom vidnom oštrinom. Iako je konačna vidna oštrina bila statistički značajno bolja u odnosu na prijeoperacijsku, dobra vidna oštrina (jednaka ili veća od 0,5) postignuta je samo u 52 (34,4%) bolesnika. Slične rezultate navodi i Williamson (45).

Retrospektivna priroda glavna je limitacija ovog istraživanja kao i nepotpunost ili nedostatak određenih podataka u medicinskoj dokumentaciji, što je pričinjavalo značajne tegobe u analizi podataka i usporedbi rezultata s rezultatima drugih autora.

U zaključku rasprave možemo reći da rezultati ovog istraživanja, ukazuju na dobar anatomske ishod liječenja regmatogenog odignuća mrežnice promatrane skupine bolesnika. Duljina trajanja simptoma i slučajevi nepronađene rupture mrežnice, pokazali su se ključni za anatomske neuspjeh liječenja regmatogenog odignuća mrežnice. Dobar anatomske rezultat nije značio i jednako tako dobar funkcionalni rezultat (konačnu vidnu oštrinu). Poslijeoperacijska konačna vidna oštrina proporcionalno je korelirala s vidnom oštrinom prije operacije i duljinom trajanja simptoma do operacije. Na konačnu vidnu oštrinu utjecalo je i stanje makule, stanje leće i vrsta operacijske tehnike. Identifikacija čimbenika koji se mogu kontrolirati i modificirati, kao što je trajanje simptoma do operacije, mogu pomoći u planiranju prikladnog trenutka za intervenciju (što prije, osobito ako makula još priliježe), koji je ključan u postizanju dobre konačne vidne oštrine, ali i za dobar anatomske uspjeh. Također bi trebalo pokušati lokalizirati sve rupture prije operacije i izabrati operacijske zahvat koji će biti prikladan kako samom odignuću mrežnice, tako i bolesniku. Trebalo bi također omogućiti da se mrežnica ponovno priljubi samo jednim operacijskim zahvatom koji neće inducirati sekundarne komplikacije, koje mogu dodatno ugroziti vid (32,70).

6. ZAKLJUČCI

1. Regmatogeno odignuće mrežnice bilo je najčešće zastupljeno u dobnoj skupini bolesnika od 60 do 69 godina (32,5%), češće u muškaraca (60%) nego u žena.
2. Incidencija regmatogenog odignuća mrežnice na 100 000 stanovnika Splitsko-dalmatinske županije, na temelju naših rezultata, bila je 14,3 (95%CI: 12-16,6%) za osobe životne dobi od 18-88 godina.
3. Najčešće zastupljeni oblik rupture bila je potkovičasta ruptura (51% bolesnika), a u 16% bolesnika ruptura nije pronađena. Mrežnica je najčešće bila odignuta u gornjoj polovini (37,2%). Makula je bila odignuta u 57% bolesnika.
4. Duljina trajanja tegoba do operacije najčešće je bila do 7 dana (56%).
5. Ukupno je bilo 37% pseudofaknih očiju prije operacije, s tim da je u 33 bolesnika (22%) urađena kombinirana PHACO i PPV operacija.
6. U 86% bolesnika postignut je anatomski uspjeh jednim operacijski zahvatom, dok je u 14% bolesnika bila potrebna ponovna operacija u vremenu praćenja. Nije bilo statistički značajne razlike što se tiče uspješnosti ishoda operacije među vrstama operacijskih tehnika (pneumoretinopeksija, konvecionalna operacija, PPV).
7. Anatomski uspjeh liječenja negativno je korelirao s duljinom trajanja tegoba do operacijskog zahvata a pozitivno s prijeoperacijski pronađenom rupturom.
8. Ostale karakteristike (miopija, trauma, stanje makule, stanje leće, PVD, periferne degeneracije, zahvaćeno oko) kao i životna dob i spol nisu utjecali na anatomski uspjeh operacijskog zahvata.
9. Iako je postignuto statistički značajno poboljšanje poslijeoperacijske konačne vidne oštine u odnosu na dolaznu prijeoperacijsku vidnu oštrinu, u samo 52 (34,4%) bolesnika postignuta je vidna oštrina jednaka i veća od 0,5. Konačna vidna oštrina negativno je korelirala s duljinom trajanja tegoba do operacijskog zahvata, a pozitivno s prijeoperacijskom vidnom oštrinom. Također je bila statistički značajno lošija u bolesnika s odignućem makule i bolesnika sa pseudofakijom. Broj bolesnika operiranih tehnikom PPV-a imao je statistički značajno lošiju konačnu vidnu oštrinu u odnosu na druge dvije operacijske tehnike.
10. Temeljem rezultata ovog istraživanja može se zaključiti da je za uspjeh liječenja regmatogenog odignuća mrežnice nužan što raniji operacijski zahvat osobito kada makula nije odignuta, kao i pažljiva lokalizacija svih ruptura, jer su to jedini čimbenici, uz izbor operacijske tehnike, na koje se može utjecati u cilju poboljšanja ishoda liječenja.

7. POPIS CITIRANE LITERATURE

1. Feltgen N, Walter P. Rhegmatogenous retinal detachment--an ophthalmologic emergency. *Dtsch Arztebl Int.* 2014;111:12-22.
2. Bechrakis NE, Dimmer A. Rhegmatogene Netyhaut-ablösung: Epidemiologie und Risikofaktoren. *Ophthalmologe.* 2018;115:163-78.
3. Bowling B, Kanski JJ. Kanski's clinical ophthalmology: a systematic approach. 8. izd. London: Elsevier Health Sciences; 2015. str. 681-720.
4. Ghazi NG, Green WR. Pathology and pathogenesis of retinal detachment. *Eye.* 2002;16:411-21.
5. Colyear BH Jr, Pischel DK. Clinical tears in the retina without detachment. *Am J Ophthalmol.* 1956;41:773-92.
6. Brinton DA, Wilkinson CP. Retinal detachment: principles and practice. 3. izd. New York: Oxford University Press; 2009. str. 3-7.
7. Wolfensberger TJ. Jules Gonin. Pioneer of retinal detachment surgery. *Indian J Ophthalmol.* 2003;51:303-8.
8. Rezaei KA, Abrams GW. The history of retinal detachment surgery. U: Kreissig I, ur. Primary retinal detachment: Options for repair. Berlin: Springer; 2005. str. 1-15.
9. Krmpotić-Nemanić J, Marušić A. Anatomija čovjeka. 2. izd. Zagreb: Medicinska naklada; 2004. str. 530-5.
10. Sadler TW. Langmanova medicinska embriologija. 10. izd. Zagreb: Školska knjiga; 2008. str. 327-36.
11. Brinton DA, Wilkinson CP. Retinal detachment: principles and practice. 3. izd. New York: Oxford University Press; 2009. str. 7-16.
12. Mitty D, Charteris DG, Fleck BW, Campbell H, Singh J. The epidemiology of rhegmatogenous retinal detachment: geographical variation and clinical associations. *Br J Ophthalmol.* 2010;94:678-84.
13. Hatf E, Sena DF, Fallano KA, Crews J, Do DV. Pneumatic retinopexy versus scleral buckle for repairing simple rhegmatogenous retinal detachments. *Cochrane Database Syst Rev.* 2015;5:CD008350.
14. Van de Put MAJ, Hooymans JMM, Los LI; Dutch Rhegmatogenous Retinal Detachment Study Group. The incidence of rhegmatogenous retinal detachment in the Netherlands. *Ophthalmology.* 2013;120:616-22.
15. Li X. Beijing Rhegmatogenous Retinal Detachment Study Group. Incidence and epidemiological characteristics of rhegmatogenous retinal detachment in Beijing, China. *Ophthalmology.* 2003;110:2413-7.

16. Sodhi A, Leung LS, Do DV, Gower EW, Schein OD, Handa JT. Recent trends in the management of rhegmatogenous retinal detachment. *Surv Ophthalmol.* 2008;53:50-67.
17. Parikh VS, Rao RC, Shah GK. Rhegmatogenous retinal detachment. U: Yanoff M, Dukes JS, ur. *Ophthalmology.* 5. izd. Edinburg: Mosby, Elsevier; 2019. str. 646-52.
18. D'Amico DJ. Primary retinal detachment. *N Engl J Med.* 2008;359:2346-54.
19. Khun F, Aylward B. Rhegmatogenous retinal detachment: a reappraisal of its pathophysiology and treatment. *Ophthalmic Res.* 2014;51:15-31.
20. American Academy of Ophthalmology. Basic and clinical science course 2018-2019 (Section 12 Retina and Vitreus). San Francisco: AAO; 2018. str. 267-304.
21. Byer NE. What happens to untreated asymptomatic retinal breaks, and are they affected by posterior vitreous detachment? *Ophthalmology.* 1998;105:1045-50.
22. Das T. Guidelines for the management of rhegmatogenous retinal detachment. *Indian J Ophthalmol.* 1993;41:37-40.
23. Wilkinson CP. Prevention of Retinal Detachment. U: Sada SV, ur. *Retina.* 5. izd. Elsevier Inc; 2013. str.1793-805.
24. American Academy of Ophthalmology Retina/Vitreous Panel. Preferred Practice Pattern Guidelines. Posterior Vitreous Detachment, Retinal Breaks, and Lattice Degeneration. San Francisco: American Academy of Ophthalmology; 2014. str. 24. Dostupno na: www.aao.org/ppp.
25. Kwon OW, Roh MI, Song JH. Retinal detachment and proliferative vitreoretinopathy. *Dev Ophthalmol.* 2016;55:154-62.
26. Ikuno Y, Ohji M. High Myopia and the Vitreoretinal Complications. U: Sada SV, ur. *Retina.* 5. izd. Elsevier Inc; 2013. str. 1914-9.
27. Ninn-Pedersen K, Bauer B. Cataract patients in a defined Swedish population, 1986 to 1990. V. Postoperative retinal detachments. *Arch Ophthalmol.* 1996;114:382-6.
28. Sheu SJ, Ger LP, Ho WL. Late increased risk of retinal detachment after cataract extraction. *Am J Ophthalmol.* 2010;149:113-9.
29. Clark A, Morlet N, Ng JQ, Preen DB, Semmens JB. Whole population trends in complications of cataract surgery over 22 years in Western Australia. *Ophthalmology.* 2011;118:1055-61.
30. Erie JC, Raecker MA, Baratz KH, Schleck CD, Burke JP, Robertson DM. Risk of retinal detachment after cataract extraction, 1980-2004: a population-based study. *Ophthalmology.* 2006;113:2026-32.

31. Gout I, Mellington F, Tah V, Sarhan M, Rokerya S, Goldacre M i sur. Retinal detachment - an update of the disease and its epidemiology - A discussion based on research and clinical experience at the Prince Charles Eye Unit, Windsor, England. U: Rumelt S, ur. *Advances in Ophthalmology*. Rijeka: InTech; 2012. str. 341-56.
32. Kreissig I. Primary retinal detachment: A review of the development of techniques for repair in the past 80 years. *Taiwan J Ophthalmol*. 2016;6:161-9.
33. Hassan TS, Sarrafizadeh R, Ruby AJ, Garretson BR, Kuczynski B, George A i sur. The Effect of Duration of Macular Detachment on Results after the Scleral Buckle Repair of Primary, Macula-off Retinal Detachments. *Ophthalmology*. 2002;109:146-52.
34. McPherson A. Charles Schepens 1912–2006. *Retina*. 2006;26:597-8.
35. Pal BP, Saurabh K. Evolution of retinal detachment surgery down the ages. *Sci J Med & Vis Res Foun* 2017;XXXV:3-6.
36. Cho GE, Kim SW, Kang SW; Korean Retina Society. Changing trends in surgery for retinal detachment in Korea. *Korean J Ophthalmol*. 2014;28:451-9.
37. Schwartz SG, Kuhl DP, McPherson AR, Holz ER, Mieler WF. Twenty-year follow-u for scleral buckling. *Arch Ophthalmol*. 2002;120:325-9.
38. Nemet A, Moshiri A, Yiu G, Loewenstein A, Moisseiev E. A Review of Innovations in Rhegmatogenous Retinal Detachment Surgical Techniques. *J Ophthalmol*. 2017;2017:4310643.
39. Heimann H, Bartz-Schmidt KU, Bornfeld N, Weiss C, Hilgers RD, Foerster MH. Scleral Buckling versus Primary Vitrectomy in Rhegmatogenous Retinal Detachment Study Group. Scleral Buckling versus Primary Vitrectomy in Rhegmatogenous Retinal Detachment. A prospective randomized multicenter clinical study. *Ophthalmology*. 2007;114:2142-54.
40. Tornambe PE, Hilton GF, Retinal detachment study group. Pneumatic retinopexy: a multicenter randomized controlled clinical trial comparing pneumatic retinopexy with scleral buckling. *Ophthalmology*. 1989;96:772-84.
41. Stewart S, Chan W. Pneumatic retinopexy: patient selection and specific factors. *Clin Ophthalmol*. 2018;12:493-502.
42. Goldman DR, Shah CP, Heier JS. Expanded criteria for pneumatic retinopexy and potential cost savings. *Ophthalmology*. 2014;121:318-26.
43. Hwang JF, Chen SN, Lin CJ. Treatment of inferior rhegmatogenous retinal detachment by pneumatic retinopexy technique. *Retina*. 2011;31:257-61.

44. Yee KMP, Sebag J. Long-term results of office-based pneumatic retinopexy using pure air. *Br J Ophthalmol*. 2011;95:1728-30.
45. Williamson TH, Shunmugam M, Rodrigues I, Dogramaci M, Lee EJK. Characteristics of rhegmatogenous retinal detachment and their relationship to visual outcome. *Eye*. 2013;27:1063-9.
46. Oshima Y, Emi K, Motokura M, Yamanishi S. Survey of surgical indications and results of primary pars plana vitrectomy for rhegmatogenous retinal detachments. *Jpn J Ophthalmol*. 1999;43:120-6.
47. Thompson JA, Snead MP, Billington BM, Barrie T, Thompson JR, Sparrow JM. National audit of the outcome of primary surgery for rhegmatogenous retinal detachment. II. Clinical outcomes. *Eye*. 2002;16:771-7.
48. Minihan M, Tanner V, Williamson TH. Primary rhegmatogenous retinal detachment: 20 years of change. *Br J Ophthalmol*. 2001;85:546-8.
49. Ivanišević M, Bojić L, Eterović D. Epidemiological Study of Nontraumatic Phakic Rhegmatogenous Retinal Detachment. *Ophthalmic Res*. 2000;32:237-9.
50. Williamson TH, Lee EJK, Shunmugam M. Characteristics of rhegmatogenous retinal detachment and their relationship to success rates of surgery. *Retina*. 2014;34:1421-7.
51. Hajari JN, Bjerrum SS, Christensen U, Kiilgaard JF, Bek T, la Cour M. A nationwide study on the incidence of rhegmatogenous retinal detachment in Denmark, with emphasis on the risk of the fellow eye. *Retina*. 2014;34:1658-65.
52. Wong TY, Tielsch JM, Schein OD. Racial difference in the incidence of retinal detachment in Singapore. *Arch Ophthalmol*. 1999;117:379-83.
53. Bertelmann T, Cronauer M, Stoffelns B, Sekundo W. Seasonal variation in the occurrence of rhegmatogenous retinal detachment at the beginning of the 21st century. Study results and literature review. *Ophthalmologe*. 2011;108:1155-63.
54. Laatikainen L, Tolppanen EM, Harju H. Epidemiology of rhegmatogenous retinal detachment in a Finnish population. *Acta Ophthalmol (Copenh)*. 1985;63:59-64.
55. Polkinghorne PJ, Craig JP. Northern New Zealand Rhegmatogenous Retinal Detachment Study: epidemiology and risk factors. *Clin Experiment Ophthalmol*. 2004;32:159-63.
56. Takkar B, Azad S, Shashni A, Pujar A, Bhatia I, Azad R. Missed retinal breaks in rhegmatogenous retinal detachment. *Int J Ophthalmol*. 2016;9:1629-33.
57. Burton TC. The influence of refractive error and lattice degeneration on the incidence of retinal detachment. *Trans Am Ophthalmol Soc*. 1989;87:143-55.

58. Sullivan PM, Luff AJ, Aylward GW. Results of primary retinal reattachment surgery: a prospective audit. *Eye (Lond)*. 1997;11:869-71.
59. Newman DK, Burton RL. Primary vitrectomy for pseudophakic and aphakic retinal detachments. *Eye (Lond)*. 1999;13:635-9.
60. Richardson EC, Verma S, Green WT, Woon H, Chignell AH. Primary vitrectomy for rhegmatogenous retinal detachment: an analysis of failure. *Eur J Ophthalmol*. 2000;10:160-6.
61. Mahdizadeh M, Masoumpour M, Ashraf H. Anatomical retinal reattachment after scleral buckling with and without retinopexy: a pilot study. *Acta Ophthalmol*. 2008;86:297-301.
62. Zhong LX, Du Y, Liu W, Huang SY, Zhang SC. Using surgical microscope for sclera buckling and transscleral cryopexy: an alternative procedure of treatment for rhegmatogenous retinal detachment. *Biomed Res Int*. 2014;2014:364961.
63. Paulus YM, Leung LS, Pilyugina S, Blumenkranz MS. Comparison of Pneumatic Retinopexy and Scleral Buckle for Primary Rhegmatogenous Retinal Detachment Repair. *Ophthalmic Surg Lasers Imaging Retina*. 2017;48:887-93.
64. Wilkes SR, Beard CM, Kurland LT, Robertson DM, O'Fallon WH. The incidence of retinal detachment in Rochester, Minnesota, 1970e1978. *Am J Ophthalmol*. 1982;94:670-3.
65. Algvere PV, Jahnberg P, Textorius O. The Swedish Retinal Detachment Register. I. A database for epidemiological and clinical studies. *Graefes Arch Clin Exp Ophthalmol*. 1999;237:137-44.
66. Li X. Incidence and epidemiological characteristics of rhegmatogenous retinal detachment in Beijing, China. *Ophthalmology*. 2003;110:2413-7.
67. Jalali S, Yorston D, Shah NJ, Das T, Majji AB, Hussain N i sur. Retinal detachment in south India e presentation and treatment outcomes. *Graefes Arch Clin Exp Ophthalmol*. 2005;243:748-53.
68. Mahmoudi S, Almony A. Macula-sparing rhegmatogenous retinal detachment: is emergent surgery necessary? *J Ophthalmic Vis Res*. 2016;11:100-7.
69. Salicone A, Smiddy WE, Venkatraman A, Feuer W. Visual recovery after scleral buckling procedure for retinal detachment. *Ophthalmology*. 2006;113:1734-42.
70. Kreissig I. Primary retinal detachment: A review of the development of techniques for repair in the past 80 years. *Taiwan J Ophthalmol*. 2016;6:161-9.

8. SAŽETAK

Cilj istraživanja: Cilj ovog znanstvenog rada bio je istražiti karakteristike i metode kirurškog liječenja regmatogenog odignuća mrežnice u bolesnika liječenih u Klinici za očne bolesti KBC-a Split tijekom trogodišnjeg vremenskog razdoblja (od 1. siječnja 2016. do 1. siječnja 2019. god.) te procijeniti njihov utjecaj na anatomske i funkcionalni uspjeh liječenja.

Materijali i metode: Ovom retrospektivnom studijom obuhvaćeni su svi bolesnici, njih 151, koji su u navedenom vremenskom razdoblju bili podvrgnuti jednom od tri vrste operativnog načina liječenja (pneumoretinopeksija, konvencionalna metoda i pars plana vitrektomija). Uvidom u medicinsku dokumentaciju dobiveni su podatci o životnoj dobi i spolu bolesnika, karakteristikama regmatogenog odignuća mrežnice (dolazna vidna oština, lokalizacija i proširenost odignuća, lokalizacija, veličina i broj retinalnih ruptura, stanje staklastog tijela, prisutnost perifernih degeneracija, stanje makule i leće), vremenu trajanja odignuća i vrsti operacijskog zahvata te je procjenjivan njihov utjecaj na anatomske i funkcionalni ishod liječenja.

Rezultati: Medijan životne dobi bolesnika bio je 63 godine (Q1-Q3: 54-70; min-maks: 18-88 godina). Ukupno je bilo 90 (60%) muškaraca i 61 (40%) žena. Muškarci i žene nisu se statistički značajno razlikovali prema životnoj dobi ($Z=0,410$; $P=0,682$). Od 151 operiranog bolesnika 130 (86%) je bilo uspješno operirano, a u 21 (14%) bila je potrebna ponovna operacija. Ukupna kumulativna incidencija regmatogenog odignuća mrežnice za navedeno trogodišnje razdoblje u Splitsko-dalmatinskoj županiji bila je 43 (95%CI: 36-50) na 100 000 stanovnika za životnu dob od 18 do 88 godina. Izgled neuspješnih u odnosu na uspješne operacije za 3,4 puta je veći u skupini bolesnika u kojih su tegobe trajale jednako i više od 15 dana u odnosu na ispitanika čije su tegobe trajale manje od 15 dana (OR=3,4; 95%CI: 1,3-9,3). Izgled za uspjeh operacije, u odnosu na neuspjeh, za 3,5 puta je veći u skupini bolesnika u kojih je ruptura prijeoperacijski pronađena nego u skupini bolesnika u kojih ruptura nije nađena (OR=3,5; 95CI: 1,2-10). Analizom vidne oštine prije i nakon operacije (Wilcoxon Signed Ranks test) dobili smo statistički značajno poboljšanje poslijeoperacijske konačne vidne oštine u odnosu na prijeoperacijsku ($Z=6,1$; $P<0,001$), iako je dobra vidna oština (jednaka i viša od 0,5) postignuta u samo 52 (34,4%) bolesnika. Konačna vidna oština negativno je korelirala s vremenom trajanja tegoba do operacije, a pozitivno s prijeoperacijskom vidnom oštinom te je bila statistički značajno lošija u bolesnika s odignućem makule, pseudofaka i onih operiranih pars plana vitrektomijom u odnosu na druge dvije tehnike.

Zaključci: Istraživanje je pokazalo da dobar anatomske uspjeh nije pratio jednako tako dobar funkcionalni uspjeh. Iz rezultata rada može se zaključiti da je za uspjeh liječenja regmatogenog odignuća mrežnice nužan što raniji operacijski zahvat, osobito kada makula nije odignuta, kao i pažljiva lokalizacija svih ruptura, jer su to, uz izbor tehnike operacijskog zahvata, jedini čimbenici na koje se može utjecati u cilju poboljšanja ishoda liječenja.

9. SUMMARY

Diploma thesis title: Characteristics of rhegmatogenous retinal detachment and its surgical repair techniques

Objectives: The aim of this study was to investigate characteristics and surgical techniques for the repair of rhegmatogenous retinal detachment in patients treated in Department of Ophthalmology, University Hospital of Split during the 3 year period (from the 1st of January 2016 until the 1st January 2019) and to assess their influence on anatomical and functional success of the treatment.

Materials and methods: All 151 patients, who were treated by one of three surgical techniques (pneumoretinopexy, scleral buckling and pars plana vitrectomy) for the repair of rhegmatogenous retinal detachment during the observed period are included in this retrospective study. Medical records of all patients were reviewed for age and sex of patients, the characteristics of rhegmatogenous retinal detachment (visual acuity at presentation, localization and size of the lesion, localization, size and number of retinal tears, vitreous status, presence of peripheral degeneration, macula and lens status) and the duration of the detachment and types of surgical techniques. All the collected data were analyzed and their influence on anatomical and functional outcome of the treatment has been evaluated.

Results: The median age of the patients was 63 years (range, 18-88 years). There were 90 (60%) males and 61 (40%) females. There was not statistically significant difference between males and females according to their age. ($Z=0.410$, $P=0.682$). Of all 151 operated patients, 130 (86%) were successfully operated, and in 21 patients (14%), another surgical procedure was required. The total cumulative incidence of rhegmatogenous retinal detachment for the three-year period in the Split-Dalmatia County was 43 (95%CI: 36-50) per 100,000 of population aged 18 to 88 years. The outcome of unsuccessful in relation to the successful operation was 3.4 times higher in the group of patients with the duration of symptoms equal or more than 15 days, compared to subjects whose symptoms lasted less than 15 days (OR=3.4; 95%CI: 1.3-9.3). The success rate of the operation compared to the failure, was 3.5 times higher in the group of patients in whom the retinal tears were preoperatively found than in the group in which the tears were not found (OR=3.5; 95%CI: 1.2-10). A statistically significant improvement was achieved in final visual acuity compared to visual acuity on presentation (analyzed by Wilcoxon Signed Ranks test), although good visual acuity (equal to higher than 0.5) was achieved in only 52 (34.4%) patients. The final visual acuity was statistically significantly associated with the duration of the symptoms before the surgical

procedure, the macula status, the type of surgery, the preoperative lens status and the preoperative visual acuity.

Conclusions: The results showed that good anatomical success was not followed by equally good functional success. It can be concluded that the success rate of treating rhegmatogenous retinal detachment mostly depends on early surgical procedure (especially in the case when the macula has not been detached yet), as well as localization of all retina breaks because these are the only factors (beside the choice of surgical techniques) that can be modified in order to improve the outcomes of the treatment.

10. ŽIVOTOPIS

OSOBNI PODATCI

Ime i prezime: Ivan Borjan

Datum i mjesto rođenja: 23. lipnja 1994., Split

Državljanstvo: Hrvatsko

Adresa: Zgon 14, 21210 Solin

E-mail: borjanivan@gmail.com

OBRAZOVANJE

2001.-2009. Osnovna škola “don Lovre Katić”, Solin

2009.-2013. I. jezična gimnazija, Split

2013.-2019. Sveučilište u Splitu, Medicinski fakultet, studij Medicina

ZNANJA I VJEŠTINE

Aktivno služenje engleskim i talijanskim jezikom

NAGRADE

Dobitnik stipendije grada Solina od 2015.-2019.

Dobitnik Rektorove nagrade za izvrsnost za akademsku godinu 2017./2018.

OSTALE AKTIVNOSTI

Član futsal ekipe MEFST-a od 2016.-2019. (osvojeno Sveučilišno prvenstvo 2018. i Humanijada 2018.)

2004.-2010. Glazbena škola „Josip Hatze“ Split (gitara)

PUBLICIRANI RAD:

1. Bucan K, Plestina Borjan I, Bucan I, Simunovic Paradik M, Borjan I. Genetic background of a recurrent unusual combined form of f retinal vein occlusion: a case report. Case Rep Ophthalmol. 2018;9:248-53.