

Čimbenici ishoda liječenja pneumotoraksa u dječjoj dobi u Klinici za dječju kirurgiju KBC-a Split : desetogodišnja retrospektivna studija

Gudelj, Ružica

Master's thesis / Diplomski rad

2019

Degree Grantor / Ustanova koja je dodijelila akademski / stručni stupanj: **University of Split, School of Medicine / Sveučilište u Splitu, Medicinski fakultet**

Permanent link / Trajna poveznica: <https://um.nsk.hr/um:nbn:hr:171:531386>

Rights / Prava: [In copyright](#) / [Zaštićeno autorskim pravom.](#)

Download date / Datum preuzimanja: **2025-04-01**



Repository / Repozitorij:

[MEFST Repository](#)



**SVEUČILIŠTE U SPLITU
MEDICINSKI FAKULTET**

Ružica Gudelj

**ČIMBENICI ISHODA LIJEČENJA PNEUMOTORAKSA U DJEČJOJ
DOBI U KLINICI ZA DJEČJU KIRURGIJU KBC-a SPLIT:
DESETOGODIŠNJA RETROSPEKTIVNA STUDIJA**

Diplomski rad

Akadska godina 2018./2019.

Mentor:

Doc. dr. sc. Zenon Pogorelić, dr. med.

Split, srpanj 2019.

**SVEUČILIŠTE U SPLITU
MEDICINSKI FAKULTET**

Ružica Gudelj

**ČIMBENICI ISHODA LIJEČENJA PNEUMOTORAKSA U DJEČJOJ
DOBI U KLINICI ZA DJEČJU KIRURGIJU KBC-a SPLIT:
DESETOGODIŠNJA RETROSPEKTIVNA STUDIJA**

Diplomski rad

Akadska godina 2018./2019.

Mentor:

Doc. dr. sc. Zenon Pogorelić, dr. med.

Split, srpanj 2019.

Sadržaj

1.UVOD	1
1.1. Anatomija	2
1.1.1. Anatomija prsnog koša.....	2
1.1.2. Anatomija pluća i pleure	3
1.2. Embriologija i histologija dišnog sustava.....	6
1.3. Fiziologija pleuralnog prostora.....	7
1.4.Pneumotoraks	8
1.4.1. Povijesni pregled.....	8
1.4.2. Epidemiologija.....	9
1.4.3. Etiologija, patologija i patofiziologija pneumotoraksa	9
1.4.4. Podjela pneumotoraksa	10
1.4.4.1. Primarni spontani pneumotoraks (PSP)	10
1.4.4.2. Sekundarni spontani pneumotoraks (SSP)	11
1.4.4.3. Traumatski pneumotoraks	12
1.4.4.4. Tenzijski pneumotoraks	12
1.4.4.5. Katamenijalni pneumotoraks.....	12
1.4.5. Komplikacije pneumotoraksa	12
1.4.5.1. Hematopneumotoraks (HP).....	12
1.4.5.2. Obostrani pneumotoraks	13
1.4.5.3. Recidivirajući pneumotoraks.....	13
1.4.5.4. Bronhopleuralna fistula	13
1.4.5.5. Pneumomedijastinum	13
1.4.5.6. Kronični pneumotoraks	14
1.4.6. Klinička slika	14
1.4.7. Dijagnostička obrada.....	14
1.4.7.1. Standardni radiogram torakalnih organa	14
1.4.7.2. Kompjuterizirana tomografija (CT)	16
1.4.7.3. Ultrazvuk	16
1.4.8. Liječenje pneumotoraksa	16
1.4.8.1. Konzervativno liječenje.....	17
1.4.8.2. Metode aspiracije	17
1.4.8.3. Kirurške tehnike	19

2. CILJ ISTRAŽIVANJA	22
3. ISPITANICI I METODE	24
3.1. Ispitanici	25
3.2. Mjesto studije	25
3.3. Organizacija studije	25
3.4. Opis istraživanja	25
3.5. Metode prikupljanja i obrade podataka	26
3.5.1. Statistička obrada podataka	26
3.5.2. Primarne mjere ishoda	26
3.5.3. Sekundarne mjere ishoda	26
4. REZULTATI	27
5. RASPRAVA	34
6. ZAKLJUČCI	40
7. POPIS CITIRANE LITERATURE	42
8. SAŽETAK	47
9. SUMMARY	49
10. ŽIVOTOPIS	51

Zahvaljujem se svom mentoru doc. dr. sc. Zenonu Pogoreliću na uloženom trudu, posvećenom vremenu, dobroj volji i stručnoj pomoći pri izradi ovog diplomskog rada.

Hvala gđi. Nadi Jukić iz Ureda Klinike za dječju kirurgiju KBC-a Split na strpljenju i pomoći pri dobavljanju potrebne dokumentacije.

Hvala dragim prijateljima i kolegama koji su mi bili vjerni oslonac tijekom mog akademskog i životnog putovanja.

Od srca zahvaljujem svojoj obitelji na bezuvjetnoj ljubavi i vječnoj podršci.

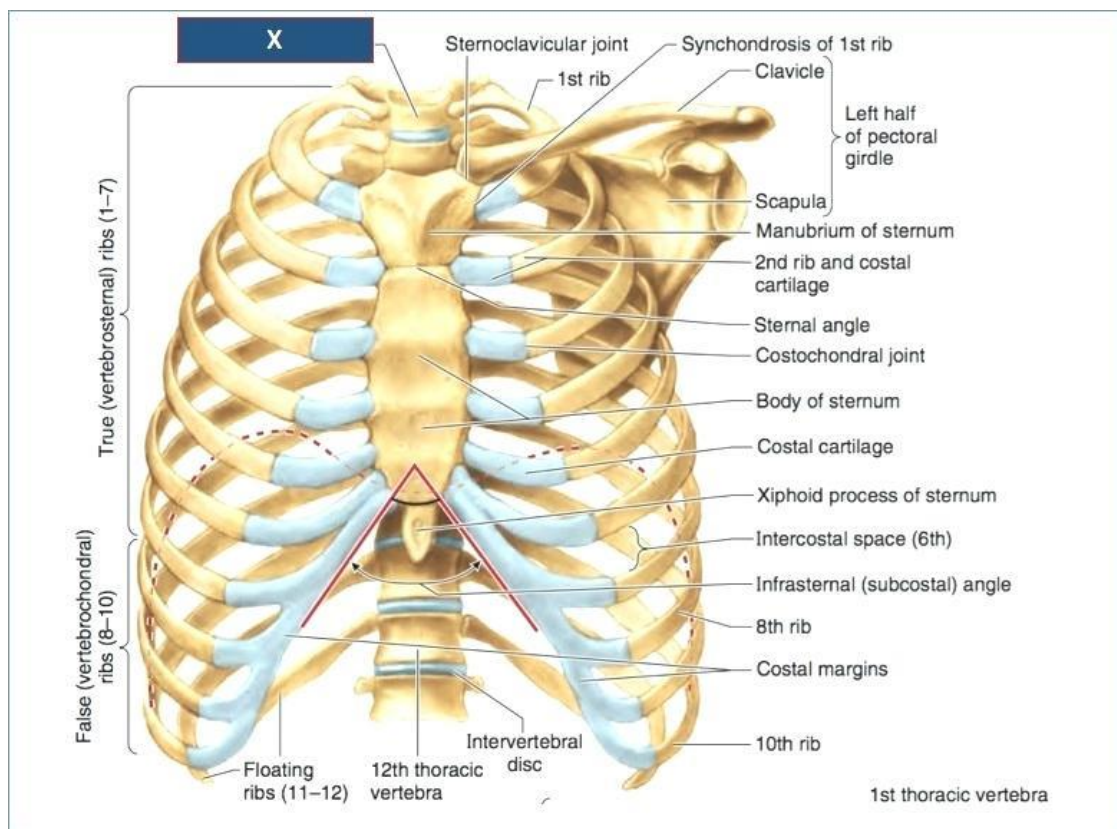
1. UVOD

1.1. Anatomija

1.1.1. Anatomija prsnog koša

Prsni koš ima oblik zarubljenog stošca na kojem razlikujemo gornji i donji otvor, prednju, stražnju i dvije bočne strane. Prednju stranu čine prsna kost i rebra s hrskavicama. Bočne strane prsnog koša oblikuju trupovi rebara do rebrenog kuta, a stražnju stranu čine trupovi kralježaka i rebra do rebrenog kuta. Gornji otvor prsnog koša, *lat. apertura thoracis superior* uži je, a sačinjavaju ga gornji rub prsne kosti, prvo rebro i prvi prsni kralježak. Donji otvor prsnog koša, *lat. apertura thoracis inferior* tvori bazu stošca. Omeđuju ga rebrene hrskavice, posljednji prsni kralježak i vrh prsne kosti.

Cavea thoracis stijenka je prsnog koša koju čine rebra, rebrene hrskavice, prsna kost i kralješci. Rebara ima dvanaest pari. Straga su spojena sa odgovarajućim prsnim kralješcima dok se sprijeda prvih sedam hrskavicom veže na prsnu kost, daljnja tri para vežu se na prsnu kost preko sedmog rebra, a zadnja dva para završavaju slobodno. Rebra su u početnom dijelu usporedna i usmjerena lateralno i dolje, a od rebrenog kuta skreću naprijed, dolje i razmiču se. Stoga je svaki međurebreni prostor širi u prednjem dijelu prsnog koša. *Cavea thoracis* omeđuje *cavitas thoracis*, prostor u kojem se nalaze organi prsne šupljine od kojih su najvažniji organi dišnog sustava, srce i velike krvne žile (Slika 1). Prsni koš prekrivaju koža, potkožno tkivo i prsni mišići. Mišići na prsnom košu vežu se za rebra. Služe za pokretanje gornjeg uda i za disanje. Neki od najvažnijih su *m. pectoralis major i minor*, *m. subclavius*, *m. serratus anterior*, *mm. intercostali i diaphragma*. Vezivne ovojnice prsnog koša su površinske ovojnice, *lat. fascia pectoralis i fascia clavipectoralis* i dubinska ovojnica, *lat. fascia endothoracica*. Površinske ovojnice zapravo čine potkožno vezivno tkivo sa različitom količinom masnog tkiva, a dubinska ovojnica prekriva mišiće, učvršćuje prsni koš i sprječava širenje upale (1).



Slika 1. Anatomija prsnog koša
Preuzeto: <http://purwanto.biz/editor/>

1.1.2. Anatomija pluća i pleure

Pluća su glavni organ dišnog sustava. U njima dolazi do izmjene plinova na način da udahnuti zrak dolazi u dodir s plućnom kapilarnom mrežom. Postoji desno i lijevo pluće, *lat. pulmo dexter et sinister*, a oba ih obavija tanka serozna opna *lat. pleura visceralis*. Pluća su lagana, meka, elastična i spužvastog su izgleda. Imaju oblik uzdužno presječenog čunja. Na svakom razlikujemo tri strane prema strukturama uz koje se nalaze: *lat. facies diaphragmatica, facies costalis et facies mediastinalis*. Razlikujemo također i dva ruba: *lat. margo inferior et anterior* te vrh i bazu, *lat. apex pulmonis i basis pulmonis*. U medijastinalnom dijelu pluća nalazi se *lat. hilus pulmonis* kroz koji u pluća izlaze ili izlaze plućne vene, plućne arterije i dušnice (2).

Odnosi u plućnim vratima na lijevoj i desnoj strani nisu isti. Naime, na lijevoj strani dušnica se nalazi u sredini i straga, ispred i ispod nje se nalaze plućne vene, a iznad i ispred leži plućna arterija. Na desnoj strani dušnica se nalazi najviše, ispod i ispred nje je plućna arterija,

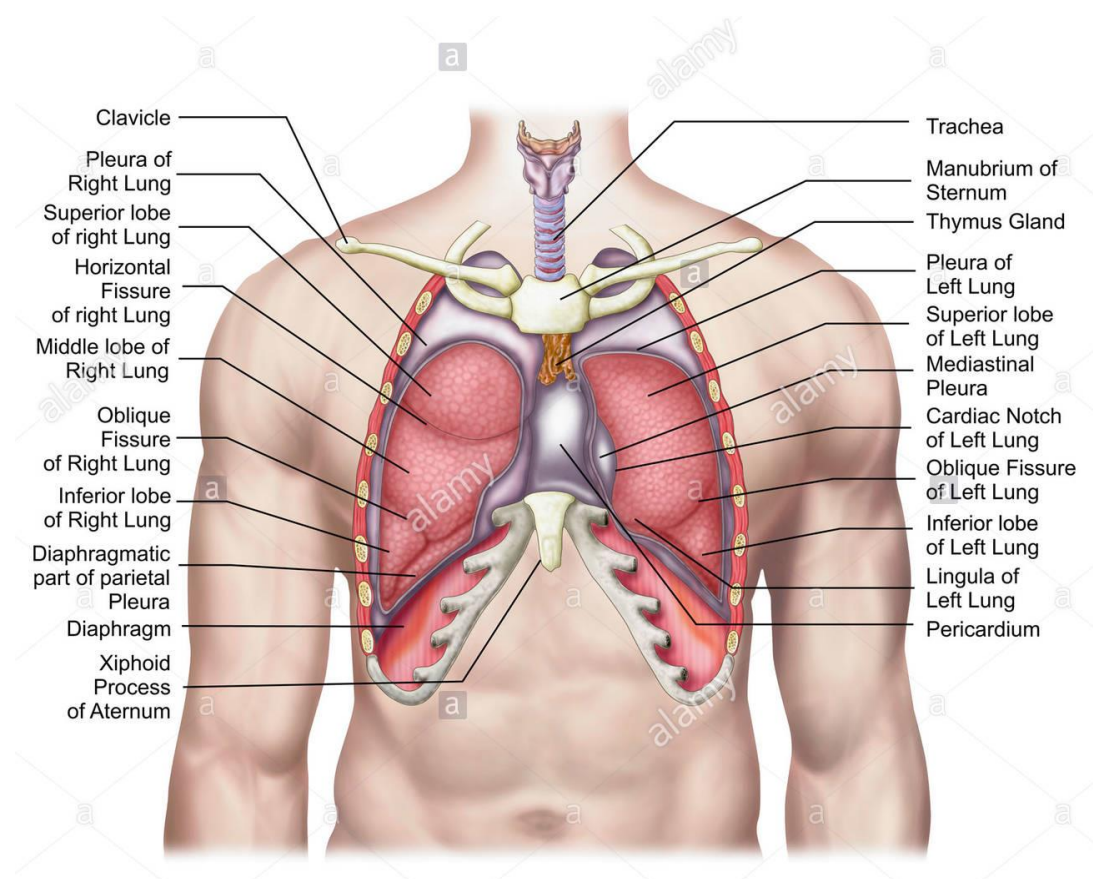
a plućne vene su smještene ispod i ispred arterije. Dušnice, žile i živci koji ulaze i izlaze iz pluća, zajedno se nazivaju plućni korijen, *lat. radix pulmonis*. Dušnice koje na plućnim vratima ulaze u pluća dalje se granaju na lobarne i segmentalne dušnice. Na desnoj strani postoje tri, a na lijevoj dvije lobarne dušnice. Svaka od njih dijeli se na segmentalne dušnice koje ventiliraju određene plućne odsječke. Segmentalne dušnice dalje se granaju na intersegmentalne dušnice koje se dalje granaju na još manje dok ne nastanu krajnji ogranci, *lat. bronchioli terminales* koji služe samo za provod zraka. Terminalni bronhioli ulaze u acinus, temeljnu građevnu jedinicu pluća koja se sastoji od alveola u kojima se konačno događa izmjena plinova.

Desno pluće kraće je i šire od lijevog zbog jetre koja se nalazi na desnoj strani. U lijevo se pluće utiskuje srce i perikard što ga čini dužim i užim. Desno je pluće također veće i teže od lijevog. Lijevo pluće sastoji se od dva režnja, *lat. lobus superior et inferior* koje međusobno odvaja kosa pukotina, *lat. fissura obliqua*. Kosa pukotina počinje straga u visini trnastog nastavka trećeg prsnog kralješka, ide koso od natrag i gore prema naprijed i dolje te završava u razini granice kosti i hrskavice šestog rebra. Gornji lijevi režanj proteže se od sedmog vratnog do trećeg prsnog kralješka. Donji lijevi režanj proteže se od trećeg do devetog ili desetog prsnog kralješka. Desno pluće sazdano je pak od tri režnja, *lat. lobus superior, inferior et medius pulmonis dexter*. Gornji i srednji režanj odjeljuje *lat. fissura horizontalis pulmonis dextri* koja slijedi tok četvrtog rebra, dok srednji i donji režanj odjeljuje *fissura obliqua* (Slika 2).

Pluća imaju dva krvotoka, funkcionalni koji dolazi preko ogranka plućnog debla, *lat. truncus pulmonalis* i nutritivni koji se sastoji od bronhalnih arterija, *lat. aa. Bronchiales* (2).

Poplućnica, *lat. pleura*, tanka je i svijetla serozna opna koja presvlači pluća i unutrašnju površinu prsne šupljine. Svako pluće ima svoju pleuru i one ne komuniciraju; između sebe omeđuju medijastinalni prostor. Razlikujemo dva lista pleure: visceralni, *lat. pleura visceralis* i parijetalni, *lat. pleura parietalis*. Visceralna pleura, ili poplućnica oblaže vanjsku površinu pluća. Parijetalna pleura, ili porebrica prekriva unutarnju površinu prsnog koša. Na mjestu plućnog korijena parijetalna pleura prelazi u visceralnu. Između listova pleure nalazi se kapilarni prostor, *lat. cavitas pleuralis*. Visceralna pleura prekriva čitavo pluće osim plućnih vrata i mjesta gdje se veže pulmonalni ligament, *lat. lig. pulmonale*. Ulazi u plućne pukotine tako da su dva susjedna režnja odijeljeni podvostručenjem pleure. Parijetalna pleura sastoji se od tri dijela ovisno o strukturi uz koju se nalazi: *lat. pars costalis, pars mediastinalis et pars diaphragmatica*. Pleuralni svod dio je parijetalne pleure koji se nalazi iznad prvog rebra. Njega ispunjava plućni vrh, *lat. apex pulmonis*. Nalazi se u visini prvog rebra, odnosno sedmog

vratnog kralješka za koje je vezan vezivnim snopovima. Zatoni pleure su žljebovi koji se nalaze tamo gdje jedan dio parijetalne pleure prelazi u drugi; imena su dobili po mjestima na kojima se nalaze. Postoje *lat. recessus costomediastinalis, recessus costodiaphragmaticus, recessus vertebromediastinalis i recessus phrenicomediastinalis*. Krvnu opskrbu visceralne pleure predstavljaju *lat. aa. bronchiales*, a parijetalne pleure *lat. aa. intercostales i a. thoracica interna* (3).



Slika 2. Anatomija pluća i priležćih struktura.

Preuzeto: <https://www.alamy.com/stock-photo-anatomy-of-human-lungs-in-situ57643403.html>

1.2. Embriologija i histologija dišnog sustava

Tijekom embriogeneze pluća se pojavljuju kao plućni pupoljci koji su se odvojili od jednjaka. To se odvija tijekom prvih pet tjedana gestacije. Morfogeneza pluća dijeli se na četiri stadija: pseudoglandularni, kanalikularni, sakularni i alveolarni stadij.

U pseudoglandularnom stadiju dolazi do razvoja hrskavice, egzokrine žlijezde i glatkih mišića. Traje od petog do šesnaestog tjedna kada nastaje veći dio važnih elemenata pluća osim za izmjenu plina. Disanje nije moguće stoga fetusi rođeni u tom periodu ne mogu preživjeti. Nastavlja se grananje do terminalnih bronha.

Kanalikularni stadij uključuje razvojne promjene nastale između 16. i 24. tjedna gestacije. U ovoj se fazi kanalikuli izdvajaju iz terminalnog bronhiola, a oni pak nastavljaju proliferirati i nastaju primitivni respiracijski bronhioli. Kanalikuli zapravo čine plućni parenhim. Zračni prostori koji potječu od terminalnog bronhiola tvore acinus. Svaki od njih obuhvaća respiratorne bronhiole, alveolarne kanale i kasnije alveolarne sakule.

Sakularni stadij završnih vrećica počinje u 24. tjednu gestacije i traje do rođenja. Proliferacijom respiracijskih bronhiola razvija se cijeli plućni acinus (respiratorni bronhioli, alveolarni hodnici, alveolarne vrećice i alveole). Razvijaju se i alveolarne epitelne stanice tipa I i II te počinju proizvoditi surfaktant koji smanjuje površinsku napetost i olakšava širenje terminalnih vrećica.

Alveolarni stadij razvija se postnatalno. U alveolarnim sakulima uzduž primarnih pregrada formira se veliki broj malih izbočina koje podijele saccule na alveole ograničene sekundarnim septama. Povećava se broj i veličina kapilara te alveola, što uz povećanje broja respiratornih bronhiola dovodi do značajnog povećanja pluća u prvih šest mjeseci života (4).

Stijenka bronha sadrži spiralno složena glatka mišićna vlakna. Svojom kontrakcijom ona mijenjaju promjer bronha i utječu na protok zraka prilikom disanja. U stijenci nalazimo i limfocite te limfne čvoriće. Dušnik, bronhi i bronhioli iznutra su obloženi respiracijskim epitelom koji sadrži trepetljike i vrčastim stanicama koje izlučuju sekret. U većim bronhiolima cilindrični je epitel višeredan s trepetljikama, nakon čega se postupno smanjuje do jednoslojnog cilindričnog koji u završnim bronhiolima postaje kubičan. U njemu se nalaze Clarine stanice koje nemaju trepetljike, a sadržavaju sekretna zrnca te izlučuju proteine koje epitel bronhiola štite od upala i onečišćenja. Bronhioli sadržavaju i neuroepitelna tjelešca koja imaju ulogu kemoreceptora i obnavljanja epitela dišnih putova nakon oštećenja. Trepetljike epitela imaju

ulogu pomicanja sekreta vrčastih stanica prema gornjim dišnim putevima kako bi ga osoba mogla iskašljati ili progutati. Alveolarna stijenka građena je od jednoslojnog pločastog epitela (pneumociti tip 1) kroz koji se odvija izmjena plinova. Pneumociti tipa 2 proizvode surfaktant. Između alveola nalazi se gusta mreža krvnih žila i kapilara s malo vezivnog tkiva bogatog elastičnim vlaknima i makrofazima.

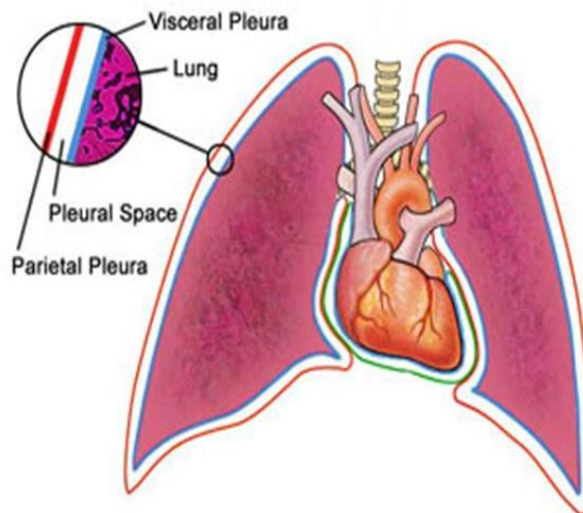
Pleura se sastoji od parijetalnog i visceralnog lista koji prelaze jedan u drugi u području hilusa. Listovi pleure sačinjeni su od mezotelnih stanica koje leže na rahlom sloju veziva koje sadržava kolagena i elastična vlakna. Pleuralna šupljina obložena je pločastim mezotelnim stanicama. U normalnim stanjima sadrži male količine serozne tekućine, koja olakšava klizanje listova prilikom respiracije (5).

1.3. Fiziologija pleuralnog prostora

Pleuralni prostor nazivamo još i potencijalni prostor jer je toliko uzak da zapravo i nije fizički prostor (Slika 3). Mezenhimska serozna pleuralna membrana propusna je za male količine međustanične tekućine koja nosi tkivne bjelančevine. One pleuralnoj tekućini daju značajke sluzi koja pak omogućava klizanje pluća pri disanju. Pleuralna tekućina ulazi u pleuralni prostor kroz parijetalnu pleuru niz gradijent hidrostatskog tlaka, a normalna količina iznosi nekoliko mililitara. Tekućinu u pleuralni prostor prenose transpleuralne sile koje su prisutne tijekom ciklusa disanja. Ukoliko se ona poveća višak se odstranjuje limfnim žilama koje se otvaraju u medijastinum, gornju površinu ošita ili lateralne površine parijetalne pleure. Upravo su limfne žile zaslužne za negativni tlak koji se fiziološki nalazi u pleuralnom prostoru, a koji je pak odgovoran za održavanje pluća rastegnutima i priljubljenima uz parijetalnu pleuru. Taj tlak iznosi oko $-0,9$ kPa i sprječava pluća da kolabiraju (6).

U nekim situacijama moguće je nakupljanje slobodne tekućine ili zraka u pleuralnom prostoru što može izazvati djelomični ili potpuni kolaps pluća te restriktivne poremećaje ventilacije (7). Tekućina može biti transudat ili eksudat. Izljev otkriva fizikalni pregled i RTG snimka pluća; torakocenteza i analiza pleuralnog izljeva je nužna za utvrđivanje etiologije izljeva. Mogući uzroci nakupljanja tekućine su prekid limfne drenaže, zatajenje srca, znatno sniženje koloidno-osmotskog tlaka plazme ili infekcija (8).

- **Visceral pleura** –
 - Covers surface of the lung
 - Cannot be dissected away from the lung
- **Parietal pleura**-
 - Lines the wall of the chest



Slika 3. Prikaz pleuralnog prostora

Preuzeto: <https://www.imagenesmi.com/im%C3%A1genes/parietal-space-4e.html>

1.4. Pneumotoraks

1.4.1. Povijesni pregled

Riječ pneumotoraks grčkog je podrijetla; riječ pneumo znači zrak, a thorax prsni koš (9). Jean Marc Gaspard Itard 1803. godine prvi u medicinsku terminologiju uvodi pojam pneumotoraks. Definira ga kao nakupljanje zraka u pleuralnoj šupljini zbog prekida kontinuiteta visceralne ili parijetalne pleure.

Kliničku sliku pneumotoraksa prvi opisuje René-Théophile-Hyacinthe Laennec 1819. godine, a njegov nastanak objašnjava kao posljedicu pucanja subpleuralnih mjehurića zraka, odnosno bula. Prava dijagnoza ipak se mogla postaviti tek nakon otkrića Rtg aparata. Tako je Martin 1901. godine, na postmortalnoj snimci grudnog koša prvi prikazao pneumotoraks.

U drugoj polovici 19. stoljeća, zbog česte pojave pneumotoraksa kod bolesnika s plućnom tuberkulozom, kliničari su smatrali da je ova bolest glavni uzrok nastanka pneumotoraksa. Doktor Forlanini 1882. navodi koristan učinak pneumotoraksa u liječenju tuberkuloze zbog zatvaranja kaverni (kolapsoterapija).

Tek početkom 20. stoljeća liječnici otkrivaju da se pneumotoraks može razviti i kod bolesnika koji ne boluju od plućne tuberkuloze. Kjaergaard 1932. opisuje primarni spontani pneumotoraks kao odvojenu pojavu od sekundarnog pneumotoraksa koja je zapravo posljedica tuberkuloze (10).

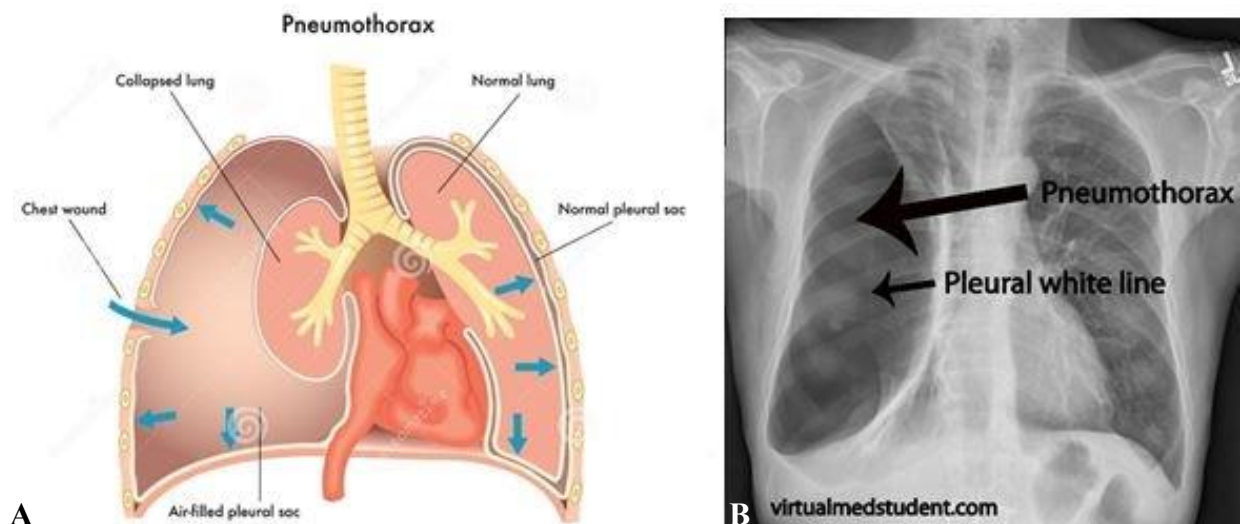
1.4.2. Epidemiologija

Primarni spontani pneumotoraks pretežito se javlja u zdravih muškaraca mlađe životne dobi višeg rasta i astenične konstitucije. Pušenje također pridonosi pojavi pneumotoraksa. Učestalost je od 5-10 slučajeva na 100 000 osoba godišnje, no u stvarnosti je, zbog varijabilne kliničke slike, taj broj mnogo veći. Češće se javlja na desnoj strani, a u manje od 10% slučajeva je obostran. Osobe sa HLA haplotipom A2B40 i alfa 1 antitripsin fenotipom M1M2 pokazuju obiteljsku sklonost razvoju pneumotoraksa. Obiteljska je anamneza češće pozitivna u žena te se u njih prva pojava javlja dvije do pet godina ranije nego u muškaraca. Postoje neke indikacije koje ukazuju na to da se spontani primarni pneumotoraks nasljeđuje autosomno dominantno ili spolno recesivno (11). Učestalost pneumotoraksa u djece nije još točno određena, ali procjenjuje se da je između 5 do 10 slučajeva na 100 000 osoba godišnje (12).

Smrt od pneumotoraksa je vrlo rijetka (osim kod tenzijskog pneumotoraksa). U starijih osoba i onih sa sekundarnim pneumotoraksom rizik od smrti značajno je povećan (13, 14).

1.4.3. Etiologija, patologija i patofiziologija pneumotoraksa

Da bi se pneumotoraks razvio potrebna je komunikacija između alveola i pleuralnog prostora. Budući da je tlak intrapleuralnog prostora niži, zrak iz alveola bježi u njega dok ne dođe do izjednačavanja atmosferskog i intrapleuralnog tlaka. To pak dovodi do djelomičnog ili potpunog kolapsa plućnog parenhima i smanjenja vitalnog kapaciteta. Ako je perfuzija pluća održana razvija se arteriovenski shunt i dolazi do hipoksemije. To će zdrave osobe ipak dobro podnijeti jer se hipoksemija tijekom 24 sata, zahvaljujući redistribuciji krvotoka, smanjuje. Nadalje, elastična kontrakcija plućnog tkiva omogućava prekid komunikacije s atmosferskim tlakom što dovodi do difuzije zraka iz pleuralne šupljine i reekspanzije plućnog parenhima. Osobe kompromitirane plućne funkcije u opasnosti su da razviju alveolarnu hipoventilaciju i respiracijsku acidozu. Pneumotoraks, ovisno o vrsti i količini zraka koja je ušla u pleuralni prostor, dovodi do djelomičnog ili potpunog kolapsa pluća. Posljedično tome, njegova klinička slika znatno je varijabilna (11) (Slika 4).



Slika 4. Tenzijski pneumotoraks. A – Shematski prikaz; B – Rendgenska snimka srca i pluća. Preuzeto: <https://blogs.biomedcentral.com/on-medicine>

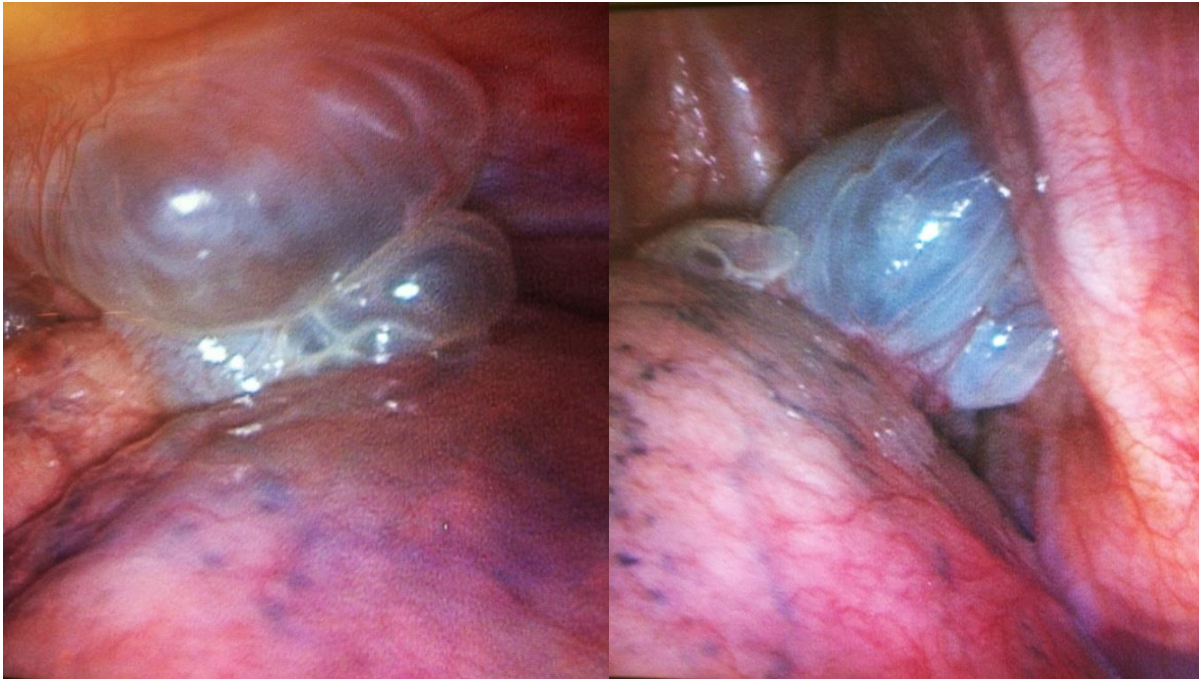
1.4.4. Podjela pneumotoraksa

1.4.4.1. Primarni spontani pneumotoraks (PSP)

Primarni spontani pneumotoraks iznenada je nastao pneumotoraks bez klinički manifestne plućne bolesti. Uglavnom se javlja u mirovanju u visokih, mršavih muškaraca. Češći je pri padu atmosferskog tlaka i kod nekih zanimanja (ronioci, piloti). Najčešće takve osobe imaju obostrano bulozne promjene u vršcima gornjih plućnih režnjeva. To su nakupine zraka koje nastaju nakon ruptуре alveola prodorom zraka kroz plućni intersticij (Slika 5). Kada te nakupine zraka dođu do visceralne pleure ona ih ograniči i tako nastaju bule čijim prsnućem nastaje pneumotoraks. Točan mehanizam i uzrok ruptura alveola i nastanka bula nije poznat, no vjeruje se da uništavanje elastičnih niti pluća od strane makrofaga i neutrofila ima važnu ulogu. Također pretpostavlja se da nastanku bula uvelike pridonosi upalom izazvana opstrukcija malih dišnih putova i pušenje, kao i anomalija distalnog dijela bronhalnog stabla, poremećaj formacije vezivnog tkiva, lokalna ishemija te malnutricija (11).

PSP se najčešće prezentira naglo nastalom, obično ipsilateralnom, boli u prsištu praćenoj zaduhom i katkad suhim kašljem. Bol je umjerena do jaka, oštrog karaktera. Tegobe su razmjerne stupnju kolapsa plućnog parenhima. U sljedeća 24 sata bol se smanjuje jer dolazi do adaptacije. Fizikalnim pregledom uočava se smanjena pokretljivost prsnog koša, auskultacijski slab do nečujan šum disanja na strani pneumotoraksa, tahikardija i

hipersonornost. Ukoliko širina plašta zraka iznosi <20% ipsilateralne strane prsnog koša tegobe će biti manje izražene, a tahikardija i zaduha u naporu mogu biti jedini simptomi. U tom slučaju veća je i šansa spontane resorpcije zraka i izlječenja bez intervencije (11, 13, 14).



Slika 5. Prikaz buloznih promjena na desnom pluću tijekom videotorakoskopije u 16-godišnje adolescentice s recidivirajućim pneumotoraksom. Ljubaznošću doc. dr. sc. Zenona Pogorelića.

1.4.4.2. Sekundarni spontani pneumotoraks (SSP)

Sekundarni spontani pneumotoraks (SSP) pojavljuje se kao komplikacija u osoba s dokazanom plućnom bolesti. Češći je u osoba starijih od 60 godina. Najčešće bolesti kod kojih se razvije SSP su kronična opstruktivna plućna bolest, tumori, bolesti vezivnog tkiva i upalne bolesti pluća. U djece, dodatni uzroci uključuju ospice, ehinokozu, inhalaciju stranog tijela i određene urođene malformacije, kao npr. kongenitalnu cističnu adenoidnu malformaciju i kongenitalni lobarni emfizem (12).

Dispneja je vodeći simptom, a bol u prsnom košu javlja se u većine bolesnika. Za razliku od PSP ne dolazi do adaptacije pa su stoga česte teška hipoksemija, hiperkapnija i hipotenzija. Fizikalni pregled često je prikriven osnovnom bolešću plućnog parenhima stoga su nam za potvrdu dijagnoze radiološke pretrage od osobite važnosti (11).

1.4.4.3. Traumatski pneumotoraks

Traumatski pneumotoraks uzrokuje penetrirajuća ili nepenetrirajuća ozljeda prsnog koša. Kod penetrirajuće ozljede prsnog koša zrak u pleuralni prostor može ući na dva načina: iz okoline kroz prsnu stijenku ili iz traheobronhalnog stabla kroz visceralnu pleuru. U nepenetrirajućoj ozljedi visceralna pleura može biti razderana frakturom ili dislokacijom rebra što dovodi do nastanka pneumotoraksa (15).

Traumatski pneumotoraks prisutan je u 40% penetrirajućih i 20% tupih ozljeda prsnog koša. Čak i malo povećanje traumatskog pneumotoraksa zahtijeva hitnu intervenciju (16).

1.4.4.4. Tenzijski pneumotoraks

Tenzijski pneumotoraks se razvija prilikom kontinuiranog ulaska zraka u pleuralnu šupljinu zbog uspostave jednosmjernog ventilnog mehanizma. Posljedično dolazi do potiskivanja medijastinuma u suprotnu stranu i kompresije zdravog pluća. Do tenzijskog pneumotoraksa najčešće dolazi zbog prsnuća emfizematozne bule, kaverne, apscesa ili ciste, perforacije jednjaka ili traume. U najtežim slučajevima dolazi do kardiorespiratornog zastoja. Specifični simptomi poput jake dispneje, tahipneje, tahikardije, hipotenzije i cijanoze te radiološka slika potvrdit će dijagnozu koja zahtijeva hitno liječenje. Potrebno je odmah učiniti dekompresiju drenažom ili uvođenjem injekcijske igle u pleuralni prostor na strani pneumotoraksa (11).

1.4.4.5. Katamenijalni pneumotoraks

Katamenijalni pneumotoraks javlja se u žena za vrijeme menstrualnog ciklusa i uglavnom je desnostran. U 80% slučajeva povezan je s torakalnom endometriozom, ali može imati i drugi patofiziološki mehanizam. Endometriozna predstavlja prisustvo ektopičnog tkiva maternice u drugim organima. Najčešće se prezentira boli u prsištu, kašljem i kratkoćom daha, a simptomi su uglavnom blagi do umjereni (17).

1.4.5. Komplikacije pneumotoraksa

1.4.5.1. Hematopneumotoraks (HP)

Hematopneumotoraks se u 80% bolesnika javlja kao prva epizoda, u 10% kao recidiv, a njih 10% prethodno su imali kontralateralni pneumotoraks. Češći je u muškaraca nego u žena 8 do 30 puta. Također je češći u osoba sa sistemskim eritematoidnim lupusom, Ehlers-Danlosovom sindromom, sarkoidozom i cističnim plućnim metastazama.

Hematopneumotoraks prisutan je u 5% bolesnika sa spontanim pneumotoraksom. Uzrok je najčešće arterijsko krvarenje. Rijetko uzrok može biti i prsnuće vaskulariziranih bula plućnog parenhima. Klinička slika ovisi o količini izgubljene krvi, a brza reekspanzija pluća nakon drenaže obično je dostatna za zaustavljanje krvarenja zbog učinka tamponade. Druga mogućnost je torakotomija (11, 18).

1.4.5.2. Obostrani pneumotoraks

Javlja se u 10-15% slučajeva spontanog pneumotoraksa, ali vrlo rijetko istovremeno. Obostrani pneumotoraks predstavlja pojavu pneumotoraksa u bolesnika koji su već preboljeli PSP na suprotnoj strani prsišta. Najčešći uzrok nastanka kontralateralnog pneumotoraksa ruptura je subpleuralnih bula. Preko 50% bolesnika s PSP-om, ima subpleuralne bule smještene na suprotnoj strani, a četvrtina razvije kontralateralni pneumotoraks (11, 19).

1.4.5.3. Recidivirajući pneumotoraks

Do recidiva PSP i SSP dolazi u 30% slučajeva. Javlja se većinom ipsilateralno, šest mjeseci do dvije godine nakon prve pojave. Čimbenici koji povećavaju mogućnost razvoja recidiva su pušenje, životna dob <40 godina, astenična konstitucija i fibroza pluća, dok postojanje buloznih promjena plućnog parenhima ne predstavljaju rizik (11).

1.4.5.4. Bronhopleuralna fistula

Bronhopleuralna fistula predstavlja komplikaciju koja se javlja u 3 do 4% bolesnika sa PSP, a znatno je češća u bolesnika sa SSP ili traumatskim pneumotoraksom. To je patološki spoj bronha na bilo kojoj razini sa pleuralnim prostorom. Njenom razvitku pogoduju resektivni kirurški zahvati na plućima, trauma i neki tipovi infekcija kao što su *Mycobacterium Tuberculosis*, *Actinomyces israelii*, *Nocardia* i *Blastomyces dermatitidis* (20). Kontinuirani protok zraka tijekom drenaže prsnog koša pouzdan je znak prisustva bronhopleuralne fistule (11).

1.4.5.5. Pneumomedijastinum

Označava vrlo rijetku komplikaciju, čija incidencija iznosi <1%. Nastaje prodorom zraka kroz plućni intersticij u medijastinum, a često je praćena i pojavom potkožnog emfizema koji je palpabilan. Ova komplikacija nema veći klinički značaj (11).

1.4.5.6. Kronični pneumotoraks

Kod dugotrajnog pneumotoraksa dolazi do nastanka fibrinskih naslaga na visceralnoj pleuri i stvaranja pleuralne kožure. U tom slučaju reekspanziju pluća moguće je postići jedino torakotomijom i dekortikacijom pluća (11).

1.4.6. Klinička slika

Tegobe izazvane pneumotoraksom ovise o stupnju kolapsa plućnog parenhima kao i o općem zdravstvenom statusu bolesnika. Tako pneumotoraks može proći gotovo asimptomatski, dok je većinom ipak prisutna oštra bol praćena zaduhom i podražajnim suhim kašljem. Simptomi se javljaju naglo i u mirovanju. Bolesnici ne podnose napor; dovodi ih do veće zaduhe i tahikardije. Ipak, u organizmu inače zdravih bolesnika sa PSP-om tijekom 24 sata dolazi do adaptacije i smanjenja simptoma i kliničkih znakova. Kod SSP-a ne dolazi do adaptacije, a simptomi su često prikriveni osnovnom bolešću. U takvih bolesnika iznenadna dispneja i bol trebaju odmah pobuditi sumnju na SSP. Ukoliko se SSP ne otkrije na vrijeme, takvi bolesnici u opasnosti su od teške hipoksemije, hiperkapnije i hipotenzije.

Na strani pneumotoraksa kliničkim pregledom primjećuje se slabije odizanje prsnog koša, auskultacijski slabiji šum disanja, hipersonornost i smanjen fremitus (11).

Ukoliko bolesnik brzo razvije visoku tahikardiju, naglu hipotenziju i cijanozu treba posumnjati na tenzijski pneumotoraks (21). Bol u prsima i dispneju nalazimo u 64-85% bolesnika. Bol je probadajućeg karaktera, često iradira u ipsilateralno rame, vrat i pojačava se pri inspiriju (22).

1.4.7. Dijagnostička obrada

Za potvrdu dijagnoze pneumotoraksa, osim anamneze i kliničke slike, od velike su važnosti radiološke tehnike koje uključuju Standardni radiogram torakalnih organa, kompjuteriziranu tomografiju (CT) i ultrazvuk (UZV) (23). Laboratorijske pretrage također mogu biti korisne.

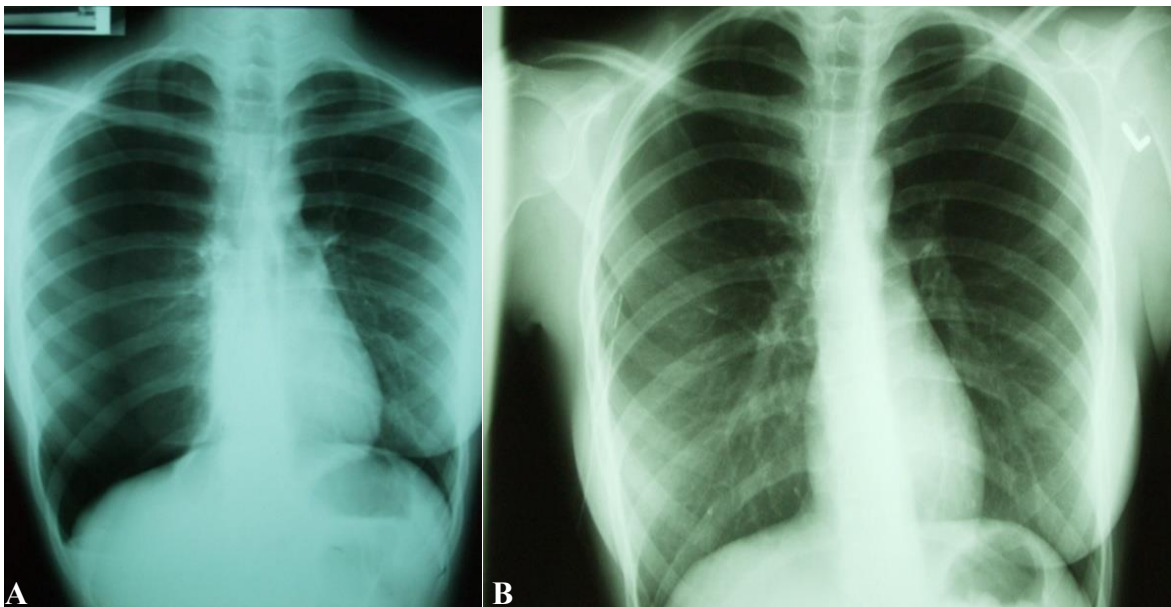
1.4.7.1. Standardni radiogram torakalnih organa

Standardni radiogram prsnog koša u uspravnom stavu može nam pokazati karakteristične znakove pneumotoraksa. Rendgenska snimka učinjena pri izdisaju ili u ležećem

bočnom položaju kod manjih apikalnih parcijalnih pneumotoraksa može poboljšati vizualizaciju. Linija visceralne pleure je u anteroposteriornom (AP) radiogramu odmaknuta od ruba prsnog koša i s njim paralelno postavljena na udaljenosti koja ovisi o veličini pneumotoraksa. Na lateralnim snimkama, linija visceralne pleure vidljiva je retrosternalno ili prelazi preko kralježaka paralelno s prsnim košom (Slika 6).

Položaj linije visceralne pleure na RTG snimkama dijeli pneumotorakse na velike i male. Ukoliko je udaljenost linije visceralne pleure od stijenke prsnog koša manja od dva centimetra, pneumotoraks se svrstava u kategoriju malih. Ukoliko je udaljenost linije visceralne pleure od stijenke prsnog koša veća od dva centimetra, pneumotoraks se svrstava u kategoriju velikih (24).

Neke strukture mogu na RTG snimkama izgledati kao linija visceralne pleure te na taj način dovesti do pogrešne dijagnoze pneumotoraksa. Tako na primjer medijalni rub lopatice može oponašati rub pluća, a kožni nabori mogu nalikovati na rub visceralne pleure. Kao pomoć pri razlikovanju kožnog nabora od linije visceralne pleure može poslužiti njihov tijek koji je manje oštar od ruba visceralne pleure i nije paralelan u odnosu na rub prsnog koša (11, 25).



Slika 6. Desnostrani recidivirajući pneumotoraks: A – prije i B – nakon torakalne drenaže. Ljubaznošću doc. dr. sc. Zenona Pogorelića.

1.4.7.2. Kompjuterizirana tomografija (CT)

U dijagnostici pneumotoraksa kompjueteriziranom tomografijom poslužit ćemo se kada klinička slika ukazuje na pneumotoraks, a RTG snimke su uredne. CT također može biti od koristi i pri razlikovanju emfizematozne bule od pneumotoraksa, kao i za provjeru ispravnosti lokalizacije postavljenog drena kod drenaže lobuliranih pneumotoraksa (25).

1.4.7.3. Ultrazvuk

Ultrazvuk je metoda koja se rijetko koristi u dijagnostici plućnih bolesti, no za dijagnozu pneumotoraksa može biti od velike koristi. Upotreba ultrazvuka bazira se na činjenici da se ultrazvučni valovi djelomice reflektiraju na granici sredstava različitih akustičkih svojstava. Razlog slabog prihvaćanja UZV-a u dijagnostici plućnih zbivanja leži u lošoj vizualizaciji uzrokovanoj velikom količinom zraka u plućima. Naime, zrak ograničava prodor ultrazvučnih valova do dubljih struktura i dovodi do nastanka artefakata. No, upravo razumijevanje nastanka i tumačenje artefakata kao međuočnos količine zraka i tekućine u plućima, danas se koristi u dijagnostici pneumotoraksa. Također je važno promatrati klizanje pleure pri udisaju i izdisaju što je zapravo klizanje visceralne o parijetalnu pleuru. U nekim akutnim respiratornim stanjima klizanje može biti odsutno (atelektaza, pneumotoraks) (24).

Traumatska ozljeda prsnog koša glavna je indikacija za korištenje UZV-a. Neinvazivnost, neškodljivost, veća osjetljivost i mogućnost brže dijagnoze prednosti su nad standardnom rentgentskom snimkom (26).

1.4.8. Liječenje pneumotoraksa

Primarni ciljevi u liječenju pneumotoraksa su potpuna eliminacija zraka iz pleuralnog prostora i reekspanzija plućnog parenhima, normalizacija plućne funkcije i sprečavanje razvoja recidiva. Postoji nekoliko metoda terapije, a to su opservacija, metode aspiracije koje uključuju torakocentezu i drenažu pleuralnog prostora te kirurško liječenje koje obuhvaća torakotomiju i videotorakoskopski kirurški zahvat.

Na odabir najprikladnije metode liječenja utječe veličina i vrsta pneumotoraksa, mogućnost razvoja recidiva i komplikacija, opće stanje i zanimanje bolesnika kao i iskustvo liječnika (11).

1.4.8.1. Konzervativno liječenje

Indicirano je samo ukoliko se radi o prvoj epizodi pneumotoraksa, bolesnik je bez tegoba, a širina plašta ne iznosi više od 20% volumena hemitoraka (oko 2cm). Važno je znati i da brzina resorpcije iznosi 59 do 70 mL zraka u 24h. Bolesnik treba strogo mirovati, a primjena kisika može ubrzati reekspanziju plućnog parenhima. Također, od velike su važnosti i vježbe disanja koje pomažu očuvanju elastičnosti pluća. Sastoje se od dubokih udaha i kašljanja koji preveniraju kolabiranje alveola i razvoj atelektaza. Duboki udasi utiskuju zrak u alveole i drže ih otvorenima (27).

Radiološke pretrage jednom tjedno također su od velike važnosti radi pravovremenog uočavanja potencijalnih komplikacija. Ukoliko u tjedan dana ne dođe do nikakvih promjena u kliničkoj slici i RTG nalazu indiciran je prelazak na aktivniju metodu liječenja; u suprotnom riskiramo nastanak komplikacija, recidiva i produženje liječenja. Recidivi su očekivani u 30 do 40% bolesnika (11).

1.4.8.2. Metode aspiracije

Metode aspiracije uključuju torakocentezu i drenažu prsne šupljine. Njihova je primjena indicirana u klinički stabilnih bolesnika s prvom epizodom pneumotoraksa, u bolesnika s pneumotoraksom većim od 2 cm te u bolesnika s boli u prsištu i dispnejom.

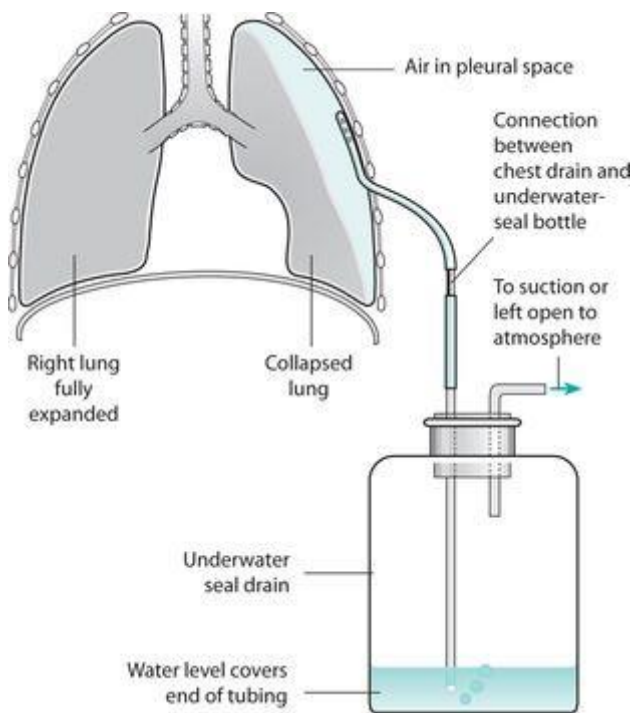
Pri torakocentezi aspiraciju zraka postizemo uvođenjem igle ili tankog katetera u pleuralni prostor. Bolesnik leži u semisupinacijskom položaju pod kutem od 30 do 45° što omogućava nakupljanje zraka uz apeks pluća. Igla s anestetikom se uvodi u drugi međurebreni prostor u medioklavikularnoj liniji, na strani pneumotoraksa uz gornji rub trećeg rebra kako bi se izbjegla ozljeda priležećeg interkostalnog živca i krvnih žila. Nakon toga, na dubini penetracije igle na kojoj su se pojavili mjehurići postavljamo kanilu. Kanila se dalje spaja na kateter s ventilnim sustavom spojenim na špricu volumena 50 - 60 ml. Aspiracijom i korištenjem ventilnog mehanizma na kateteru, omogućava se izlazak zraka iz pleuralnog prostora, a istodobno onemogućava ulazak atmosferskog zraka (28).

Učinkovitost ove tehnike je 50%, a učestalost recidiva iznosi 40%, što je uz razvoj komplikacija glavni nedostatak ove tehnike. Česta je i okluzija katetera pri aspiraciji zraka.

Zlatni standard i terapija prvog izbora u liječenju pneumotoraksa je drenaža pleuralne šupljine, budući da se potpuna i stabilna reekspanzija plućnog parenhima postiže u 80 do 90% slučajeva. Recidivi se ipak mogu pojaviti u 30% bolesnika (Slika 7).

Drenaža je indicirana ukoliko bolesnik ima izražene simptome bez obzira na veličinu pneumotoraksa i ako se širina plašta povećala tijekom opservacije ili nakon torakocenteze. Također ćemo joj pribjeći ukoliko bolesnik ima priležecu plućnu bolest ili razvijene komplikacije. Prednosti ove tehnike su brza reekspanzija plućnog parenhima, mehanički podražaj koji izaziva stvaranje fibrina između visceralne i parijetalne pleure i njihovo sljepljivanje, što će nadalje smanjiti mogućnost recidiva te kraći boravak u bolnici.

Torakalni se dren u prsni koš uvodi u petom interkostalnom prostoru u srednjoj aksilarnoj liniji uz lokalnu ili opću anesteziju. Zatim se priključuje na izvor aktivne kontinuirane sukcije zraka, podvodnu Bülow drenažu koja predstavlja pasivnu sukciju zraka ili na Heimlichovu valvulu. Kada postignemo potpunu, stabilnu reekspanziju plućnog parenhima, što potvrđujemo rendgenskom snimkom, i kada zrak prestane protjecati kroz dren, dren možemo ukloniti (11).



Slika 7. Drenaža prsišta po Bülow

Preuzeto: <https://www.pinterest.com/pin/191403052897209173/>

1.4.8.3. Kirurške tehnike

Kod kirurškog liječenja pneumotoraksa razlikujemo dvije metode: torakotomiju i videotorakoskopski kirurški zahvat. Provodi se resekcija buloznih promjena koja za cilj ima uklanjanje mogućeg izvora protoka zraka i obliteracija prsne šupljine kojom osiguravamo prevenciju recidiva. Kirurškim metodama pribjegava se u slučaju recidivirajućih pneumotoraksa neuspješno liječenih drenažom ili torakocentezom, u bolesnika kojima je zanimanje takvo da imaju veću mogućnost recidiva (ronioci, piloti) te pri prvoj pojavi kontralateralnog pneumotoraksa ili bilateralnog pneumotoraksa.

Aksilarna torakotomija najčešće je korištena klasična operacija; rjeđe se koristimo posterolateralnim pristupom. Operacijski postupak uključuje resekciju buloznih promjena i pleurektomiju (parcijalnu ili potpunu), pleuralnu abraziju ili kemijsku pleurodezu tetraciklinima (14). Bulozne se promjene uklanjaju klinastom resekcijom ili ligaturom bula, a u slučaju opsežnijih bula segmentnom resekcijom ili lobektomijom.

VATS je minimalno invazivni operacijski zahvat endoskopskog tipa u kojoj se instrumenti i kamera uvode u pleuralnu šupljinu kroz incizije na prsištu. Cilj takve minimalno invazivne operacije redukcija je kirurškog stresa odnosno kataboličkog odgovora organizma, smanjenje poslijeoperacijske boli i komplikacija te brži oporavak. Ipak, postoje i nedostaci ove metode, a to su skupi instrumenti, nedostatna ili nemoguća palpacija intratorakalnog supstrata instrumentom uvedenim kroz uski radni kanal, otežana manipulacija kod krvarenja i nemogućnost trodimenzionalne vizualizacije.

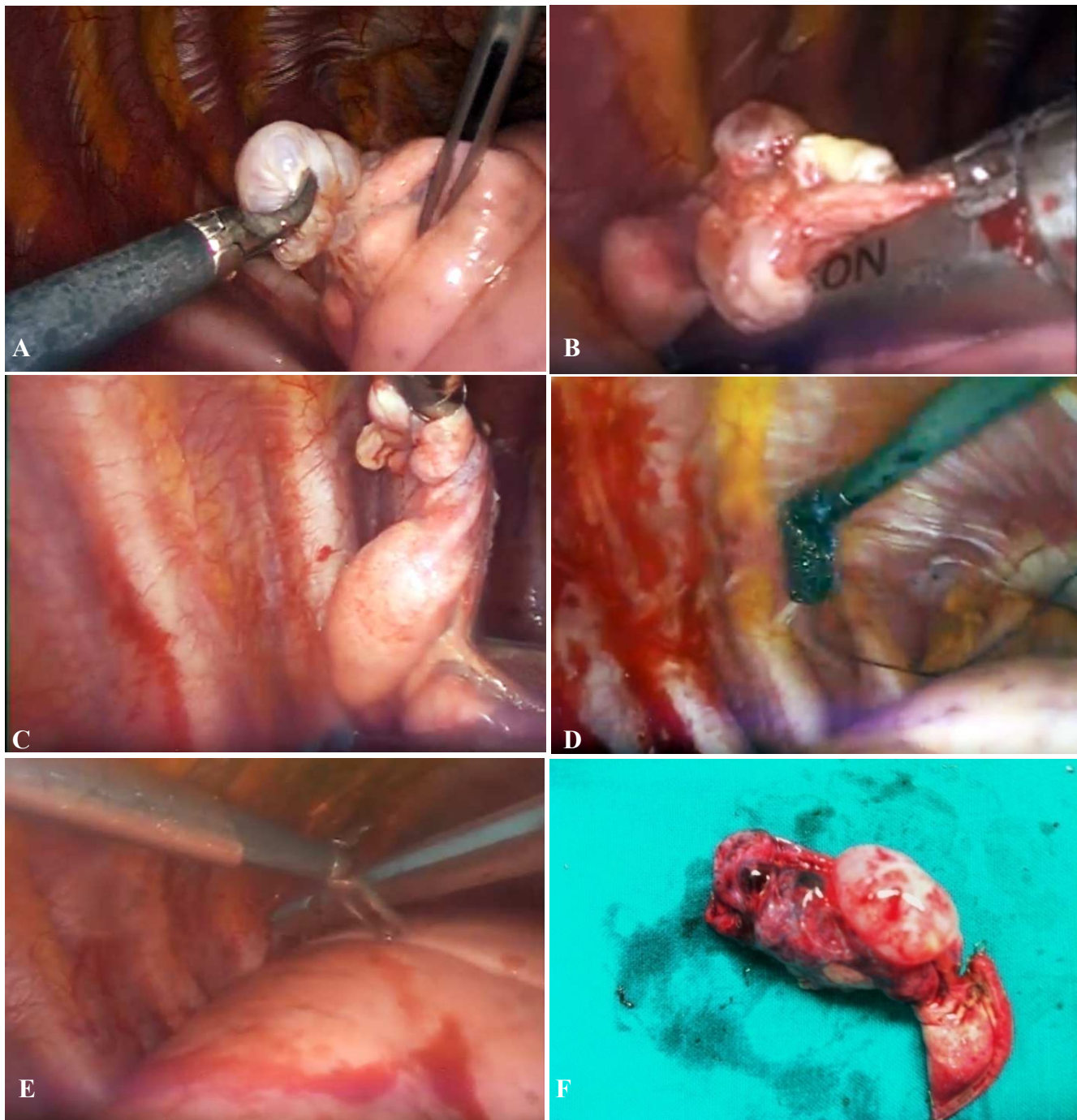
Zahvat se izvodi u općoj anesteziji uz pomoć dvolumenskog endotrahealnog tubusa koji nam omogućuje bolju vizualizaciju izazivanjem kolapsa plućnog parenhima strane koju operiramo. Standardni VATS izvodi se uz pomoć tri incizije prsišta. Ovisno o dobi djeteta koriste se troakari promjera 3 ili 5 mm. Prvi troakar postavlja se u petom ili šestom interkostalnom prostoru na središnjoj aksilarnoj liniji, gdje se plasira kamera. Ostali se troakari potom uvode pod kontrolom kamere. Drugi se troakar postavlja u treći interkostalni prostor u srednjoj aksilarnoj liniji, a treći troakar u peti interkostalni prostor u medioklavikularnoj liniji. Kroz trokare se uvode instrumenti kao npr. hvatalice za pluća, aspirator, stapleri i slično (11, 22, 29).

Atraumatski instrumenti koji se koriste kod VATS-a svode na minimum mogućnost nastanka ozljeda prilikom operacijskog zahvata. Potrebno je ukloniti sve vidljive adhezije pleuralne šupljine kako bi se osigurala primjerena vidljivost operacijskog područja.

Endoskopska resekcija pluća izvodi se uz pomoć endostaplera (endoskopskih samošivača), a resekcijska linija treba prolaziti kroz zdravi dio pluća. Cijela površina pluća treba biti pažljivo promotrena u svrhu pronalaska buloznih promjena, a u slučaju odsutnosti reseciraju se sve apikalne abnormalnosti. Nakon kirurškog zahvata ispire se pleuralna šupljina, a kroz jednu inciziju se plasira torakalni dren koji služi za dreniranje izljeva (Slika 8) (23).

Za prevenciju recidiva pneumotoraksa, resekcijski zahvat kombinira se s jednom od metoda trajne obliteracije pleuralne šupljine, tzv. mehaničkom pleurodezom. Mogući postupci su parijetalna pleurektomija, abrazija parijetalne pleure ili kemijska pleurodeza. Pokazalo se da je parijetalna pleurektomija ograničena na gornje 2/3 hemitoraksa (apikalna pleurektomija) dostatna za stvaranje adhezija između visceralne pleure i fascije endotoracike što će spriječiti daljnje recidive pneumotoraksa. Isti rezultati su vidljivi i nakon abrazije parijetalne pleure (trljanje pleure abrazivnim tupferom ili koagulacijom elektrokauterom). Naime, brojne su studije potvrdile znatno smanjenje učestalosti opetovanog javljanja spontanog pneumotoraksa nakon kirurškog liječenja (30-32).

Metoda kemijske pleurodeze predstavlja uvođenje sklerozirajućeg sredstva putem drena u pleuralnu šupljinu. To sredstvo dovodi do stvaranja priraslica između visceralne i parijetalne pleure i obliteracije pleuralnog prostora. Rizik za pojavu recidiva manji je od 10%, no ipak, ova metoda nije preporučljiva u osoba mlađe životne dobi jer čvrste priraslice mogu otežati potencijalnu buduću torakotomiju (11).



Slika 8. Videotorakoskopija u 14-godišnjeg adolescenta s spontanim recidivirajućim pneumotoraksom. A – Kolabirano pluće s buloznim promjenama na apeksu; B – Resekcija bulozno izmijenjenog pluća linearnim endoskopskim staplerom; C – Staplerska linija; D – Abrazija parijatalne pleure; E – Postavljanje torakalnog drene; F – Resecirana bulozna promjena pluća. Ljubaznošću doc. dr. sc. Zenona Pogorelića.

2. CILJ ISTRAŽIVANJA

Pneumotoraks predstavlja prisustvo zraka u pleuralnom prostoru. Na odluku o načinu liječenja utječu veličina pneumotoraksa, način nastanka i klinička slika bolesnika. Liječenju pneumotoraksa možemo pristupiti konzervativno, metodama aspiracije, ili kirurški. U metode aspiracije spadaju torakocenteza i drenaža pleuralnog prostora, a kirurške su pak metode resekcija bulozno izmijenjenog dijela pluća, koja se može izvesti kroz torakotomiju ili pomoću videotorakoskopije. U novije vrijeme sve se više prepoznaju uloga i prednosti videotorakoskopskog kirurškog zahvata u liječenju bolesnika s ovom dijagnozom.

Cilj je ovog istraživanja usporediti epidemiološke, demografske i kliničke karakteristike te ishode liječenja u djece liječene zbog pneumotoraksa. Podciljevi su odrediti najčešću simptomatologiju, indikaciju zbog koje se poduzima operacijski zahvat, analizirati uspješnost liječenja, duljinu trajanja hospitalizacije, komplikacije i učestalost recidiva te ih usporediti s ostalim relevantnim studijama.

Hipoteze:

1. Videotorakoskopija je uspješna i učinkovita metoda u liječenju recidivirajućih ili perzistirajućih pneumotoraksa.
2. Bolesnici liječeni videotorakoskopskom tehnikom borave značajno kraće u bolnici i brže se oporavljaju.
3. U značajnog broja bolesnika sa recidivima ili perzistentnim pneumotoraksom prilikom operacije vizualiziraju se bule.
4. Učestalost recidiva značajno je smanjena u bolesnika kojima je učinjena pleurodeza prilikom videotorakoskopije u odnosu na bolesnike koji su liječeni samo torakalnom drenažom.
5. Veličina pneumotoraksa ne korelira sa učestalošću recidiva, komplikacija i duljinom hospitalizacije.

3. ISPITANICI I METODE

3.1. Ispitanici

Ispitanici su svi bolesnici liječeni zbog pneumotoraksa u Klinici za dječju kirurgiju Kliničkog bolničkog centra Split u razdoblju od 1. siječnja 2009. do 1. lipnja 2019.

Kriteriji uključenja:

Bolesnici oba spola, u dobi do 18 godina, koji su liječeni zbog pneumotoraksa u Klinici za dječju kirurgiju KBC-a Split.

Kriteriji isključenja:

1. Bolesnici operirani u drugim ustanovama, a koji su praćeni u našoj ustanovi.
2. Bolesnici stariji od 18 godina.
3. Bolesnici s nedovoljnim brojem podataka za praćenje.

3.2. Mjesto studije

Istraživanje je provedeno u Klinici za dječju kirurgiju KBC-a Split.

3.3. Organizacija studije

Povijesna presječna studija. Istraživanje je prema ustroju kvalitativno istraživanje, dok je po intervenciji i obradi podataka deskriptivnog tj. opisnog tipa.

3.4. Opis istraživanja

Izvori podataka su pisani Protokol Klinike za dječju kirurgiju i pismohrana povijesti bolesti. Bolesnici koji zadovoljavaju kriterije i čiji podaci postoje u pisanom protokolu, ali ne i u arhivi, isključeni su tijekom istraživanja. Svakom bolesniku analizirani su sljedeći parametri: dob, spol, konstitucijski parametri, simptomi i njihovo trajanje prije zahvata, veličina i lokalizacija pneumotoraksa, komorbiditet, kirurški pristup, duljina trajanja drenaže, indikacija za operaciju i operacijsko vrijeme, vizualizacija bula prilikom operacije, ishod liječenja, duljina hospitalizacije, komplikacije i stopa recidiva.

3.5. Metode prikupljanja i obrade podataka

Podatci su prikupljeni pretraživanjem pisanog protokola operacijskih zahvata Klinike za dječju kirurgiju KBC-a Split i arhive povijesti bolesti.

3.5.1. Statistička obrada podataka

Prikupljeni podatci uneseni su u programske pakete Microsoft Office za obradbu teksta te Microsoft Excel za izradbu tabličnog prikaza. Za statističku analizu korišten je statistički paket za socijalne znanosti (SPSS, verzija 24.0, IBM Corp, Armonk, NY, USA). Kvantitativni su podatci opisani medijanom i rasponom, dok su kategorijske varijable izražene apsolutnim brojevima i postotcima. Razlike srednjih vrijednosti kvantitativnih podataka između ispitivanih skupina testirane su Mann-Whitney testom. Analiza varijance (ANOVA) korištena je za usporedbu srednjih vrijednosti za tri ili više grupa ispitanika. Usporedba različitih kategorijskih varijabli provedena je Hi-kvadrat testom. Razina statističke značajnosti za dvostrane testove postavljena je na $P < 0,05$.

3.5.2. Primarne mjere ishoda

Primarne mjere ishoda bile su ishod liječenja te učestalost nastanka komplikacija i/ili recidiva pneumotoraksa nakon operacijskog zahvata.

3.5.3. Sekundarne mjere ishoda

Sekundarne mjere ishoda uključivale su indikacije za operacijsko liječenje, vrijeme trajanja operacijskog zahvata, duljinu boravka u bolnici i postotak reoperacija.

4. REZULTATI

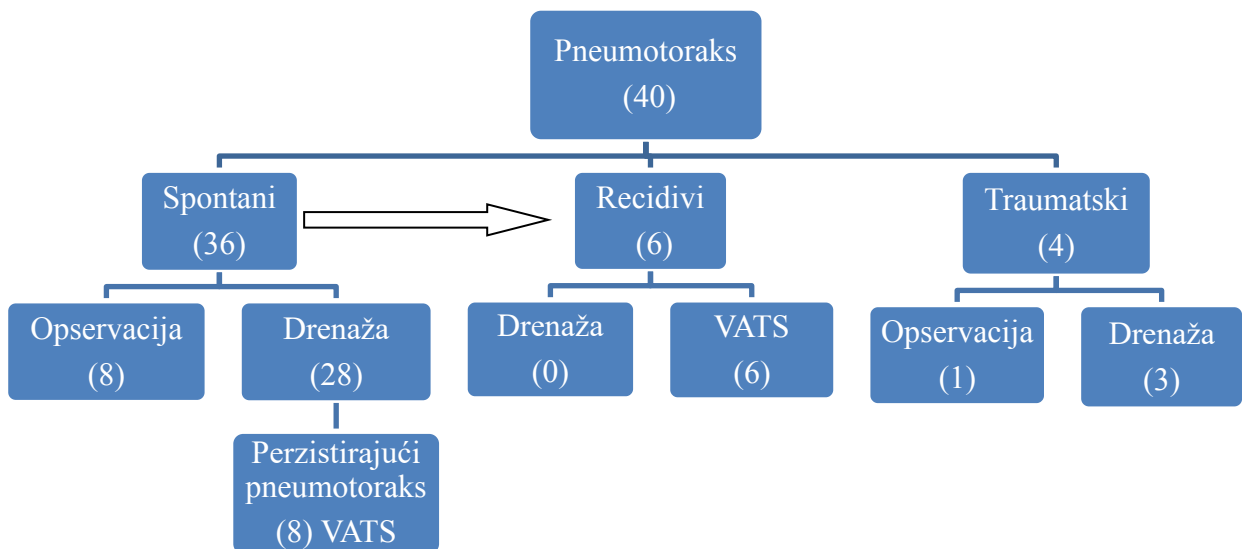
U odabranom studijskom razdoblju (siječanj 2009. – lipanj 2019.) u Klinici za dječju kirurgiju KBC-a Split liječeno je 40 bolesnika zbog pneumotoraksa. Od ukupnog broja bolesnika bilo je 25 (62,5%) dječaka i 15 (37,5%) djevojčica. Prosječni medijan dobi iznosio je 16,5 (IQR 14,5; 17) godina. Bolesnika starijih od 15 godina bilo je 28 (70%), s medijanom dobi od 17 godina (IQR 16; 17), a mlađih od 15 godina 12 (30%), s medijanom dobi od 11 godina (3; 14). Medijan BMI iznosio je 20 kg/m² (IQR 16,9; 21,1). Lijevostrani pneumotoraks imalo je 22 (55%), a desnostrani 18 (45%) bolesnika. Komorbiditet je zabilježen u 12 bolesnika (30%). Medijan duljine trajanja hospitalizacije iznosio je 8 (IQR 7; 12) dana (Tablica 1).

Tablica 1. Demografske i kliničke karakteristike bolesnika sa pneumotoraksom, n=40

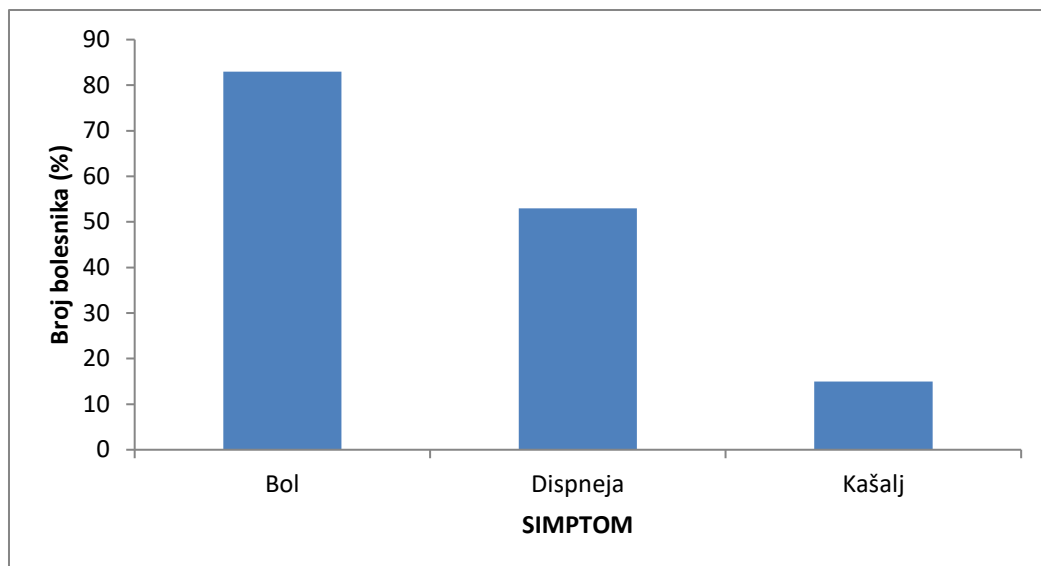
Demografski i klinički podaci	Vrijednost
Dob (godine)	
Medijan (IQR)	16,5 (14,5; 17)
>15 n (%)	28 (70)
Medijan (IQR)	17 (16; 17)
≤15 n (%)	12 (30)
Medijan (IQR)	11 (3; 14)
Spol n (%)	
Muški	25 (62,5)
Ženski	15 (37,5)
BMI (kg/m²)	20,0
Medijan (IQR)	(16,9; 21)
Uzrok n (%)	
Spontani	
Traumatski	36 (90)
	4 (10)
Lokalizacija n (%)	
Desno	18 (45)
Lijevo	22 (55)
Simptomi n (%)	
Bol	33 (83)
Zaduha	21 (53)
Kašalj	6 (15)
Komorbiditet n (%)	
Da	12 (30)
Ne	28 (70)
Duljina hospitalizacije	
Medijan (IQR)	8 (7; 12)

BMI – Body mass index (Indeks tjelesne mase); IQR – Interkvartilni raspon.

Od ukupnog broja bolesnika 36 (90%) ih je liječeno zbog spontanog pneumotoraksa, dok je 4 (10%) liječeno zbog traumatskog. Od bolesnika sa spontanim pneumotoraksom 8 (22%) ih je liječeno opservacijom, a 28 (78%) drenažom, dok ih je 8 (29%) nakon drenaže ipak bilo podvrgnuto videotorakoskopiji zbog perzistirajućeg pneumotoraksa. Također, 6 (17%) bolesnika sa spontanim pneumotoraksom naknadno je razvilo recidiv te su svi liječeni metodom videotorakoskopije. Opservacija je bila metoda liječenja u 1 (25%) bolesnika sa traumatskim pneumotoraksom, a preostalih 3 (75%) bilo je drenirano (Slika 9).



Slika 9. Algoritam liječenja pneumotoraksa u Klinici za dječju kirurgiju KBC-a Split.



Slika 10. Raspodjela najčešćih simptoma pneumotoraksa s obzirom na broj bolesnika (%)

Najčešći simptomi prilikom prijama bili su bol (n=33; 83%), dispneja (n=21; 53%) i kašalj (n=6; 15%). Pojedini bolesnici imali su više simptoma (Slika 10).

Tablica 2. Odnos komplikacija i duljine hospitalizacije s obzirom na veličinu pneumotoraksa

	Veličina pneumotoraksa			P
	Mali	Srednji	Veliki	
Ukupno n (%)	24 (57)	12 (29)	6 (14)	
Komplikacije n (%)				
Da	4 (17)	2 (17)	3 (50)	0,183*
Ne	20 (83)	10 (83)	3 (50)	
Dani hospitalizacije				
Medijan (IQR)	8 (7; 10)	8,5 (6,5; 12)	10 (7; 14)	0,374†

*Hi-kvadrat test; †ANOVA; IQR –Interkvartilni raspon.

Od ukupnog broja bolesnika 24 (57%) razvilo je mali (≤ 4 cm), 12 (29%) srednji (4-8 cm), a 6 (14%) veliki (> 8 cm) pneumotoraks. Komplikacije su razvila 4 (17%) bolesnika sa malim, 2 (17%) sa srednjim i 3 (50%) sa velikim pneumotoraksom. Medijani duljine hospitalizacije iznosili su 8 (IQR 7; 10) za mali, 8,5 (IQR 6,5; 12) za srednji i 10 (IQR 7; 14) za veliki pneumotoraks. Veličina pneumotoraksa nije se pokazala kao statistički značajan parametar za razvitak komplikacija ($P=0,183$) kao ni za duljinu hospitalizacije ($P=0,374$).

Tablica 3. Usporedba značajki krajnjih ishoda liječenja pneumotoraksa

	Način liječenja		P
	Non-VATS	VATS	
Ukupno n (%)	26 (65)	14 (35)	
Dob Medijan (IQR)	17 (13,8; 17)	16 (15; 17)	0,912*
Spol n (%)			
Muški	15(58)	10 (71)	0,392†
Ženski	11 (42)	4 (29)	
BMI (kg/m²)			
Medijan (IQR)	20,2 (14,3; 21,6)	20 (17,1; 20,9)	0,890*
Veličina pneumotoraksa n (%)			
Mali	18 (69)	5 (36)	0,121†
Srednji	5 (19)	6 (43)	
Veliki	3 (12)	3 (21)	
Lateralizacija n (%)			
Desno	12 (46)	6 (43)	0,841†
Lijevo	14 (54)	8 (57)	
Trajanje simptoma			
Medijan (IQR)	1 (1; 2,5)	2 (1; 3)	0,470*
Ekspanzija pluća n (%)			
Potpuna	21 (81)	8 (57)	0,110†
Parcijalna	5 (19)	6 (43)	
Hospitalizacija (dani)			
Medijan (IQR)	8 (6,8; 10)	13 (8,5; 16)	<0,001*
Intezivna njega (dani)			
Medijan (IQR)	5 (2; 8)	9 (6; 10)	<0,001*
Komplikacije n (%)			
Da	4 (15)	5 (36)	0,141†
Ne	22 (85)	9 (64)	
Komorbiditet n (%)			
Da	12 (46)	0 (0)	0,008†
Ne	14 (54)	14 (100)	
Neuspjeh/Recidiv n (%)			
Da	14 (54)	1 (7)	0,003†
Ne	12 (46)	13 (93)	

*Mann-Whitney U test; †Hi-kvadrat test

BMI – Body mass index (Indeks tjelesne mase); IQR – Interkvartilni raspon.

Konzervativna metoda liječenja, ili torakalna drenaža predstavljale su krajnju liniju liječenja u 26 (65%) bolesnika, a videotorakoskopija u njih 14 (35%). Ispitivane skupine nisu se razlikovale s obzirom na dob ($P=0,912$), spol ($P=0,392$), BMI ($P=0,890$), veličinu pneumotoraksa ($P=0,121$), lateralizaciju pneumotoraksa ($P=0,841$), duljinu trajanja simptoma ($P=0,470$), ekspanziju pluća ($P=0,110$) i komplikacije ($P=0,141$). Komorbiditeta je bilo značajno više u non-VATS skupini bolesnika ($P=0,008$). Bolesnici u kojih je učinjen VATS značajno su duže boravili u bolnici ($P<0,001$) i Jedinici intenzivnog liječenja ($P<0,001$) u odnosu na bolesnike koji su liječeni konzervativno ili torakalnom drenažom. S druge strane, stopa recidiva u tih bolesnika bila je značajno niža nego u bolesnika koji nisu bili podvrgnuti videotorakoskopiji ($P=0,003$). Također, trajanje torakalne drenaže u bolesnika koji su imali recidiv bilo je značajno duže nego u onih koji su imali samo jednu epizodu pneumotoraksa ($P<0,001$).

Kliničke značajke ispitanika kojima je urađena videotorakoskopija prikazane su u Tablici 4. Perzistentni pneumotoraks predstavljao je indikaciju za operaciju u 8 (57%) bolesnika, dok je recidiv pneumotoraksa bio indikacija u 6 (43%) bolesnika. Komplikacije je razvilo 5 (36%) bolesnika. Od bolesnika liječenih ovom metodom u čak 12 (86%) njih prvo je učinjena torakalna drenaža, a prosječni medijan dana nakon kojih su bili podvrgnuti operacijskom zahvatu iznosio je 7 (IQR 1,5; 9,8) dana.

Medijan operacijskog vremena iznosio je 40 (IQR 55; 120) minuta. Intraoperacijski bule su vizualizirane u 12 (86%) bolesnika, a u istog broja bolesnika učinjena je pleurodeza. Medijan trajanja poslijeoperacijske drenaže iznosio je 5 (IQR 3; 5) dana. U 7 (50%) bolesnika radilo se o ponovljenoj epizodi pneumotoraksa, a samo 1 bolesnik (7%) imao je recidiv nakon operacije, a prethodno mu nije bila učinjena pleurodeza (Tablica 4).

Tablica 4. Pregled značajki bolesnika s pneumotoraksom koji su liječeni metodom videotorakoskopije, n=14

Videotorakoskopija	Vrijednost
Indikacija n (%)	
Perzistentni pneumotoraks	8 (57)
Recidiv	6 (43)
Komplikacije n (%)	
Da	5 (36)
Ne	9 (64)
Komorbiditet n (%)	
Da	0 (0)
Ne	14 (100)
Prethodna drenaža n (%)	
Da	12 (86)
Ne	2 (14)
Nakon koliko dana je urađen zahvat	7 (1,5; 9,8)
Medijan (IQR)	
Operacijsko vrijeme(min)	
Medijan (IQR)	40 (55; 120)
Vizualizirane bule n (%)	
Da	12 (86)
Ne	2 (14)
Pleurodeza n (%)	
Da	12 (86)
Ne	2 (14)
Poslijeoperacijski dani drenaže	
Medijan (IQR)	5 (3; 5)
>3 n (%)	10 (71)
Medijan (IQR)	5 (5; 5,8)
≤3 n (%)	4 (29)
Medijan (IQR)	3 (2,5; 3)
Prethodne epizode n (%)	
Da	7 (50)
Ne	7 (50)
Recidiv nakon operacije n (%)	
Da	1 (7)*
Ne	13 (93)

*bolesnik bez pleurodeze

5. RASPRAVA

Kada govorimo o pneumotoraksu, sa sigurnošću možemo reći kako su neke njegove stavke, naročito pitanje kliničkih i demografskih značajki, davno utvrđene (11, 33-41). No, što se tiče odabira pristupa liječenju ove dijagnoze još uvijek se nailazi na nedoumice, naročito kad je u pitanju pedijatrijska populacija. Naime, spontani pneumotoraks dijagnoza je koja se najčešće javlja zbog prisustva bula u apeksu pluća. Djeca koja imaju sklonost nastanku i pucanju bula, odnosno razvitku pneumotoraksa imati će posljedično i veliku šansu od razvitka recidiva. U današnje vrijeme torakalna drenaža još uvijek je zlatni je standard u liječenju bolesnika sa dijagnozom pneumotoraksa. Mnoge literature ipak navode da preko 30% djece liječene torakalnom drenažom prije ili kasnije razvije recidiv, što nije malen broj (11, 33, 35, 38). U novije vrijeme, sve se više uviđaju prednosti videotorakoskopije kao minimalno invazivnog, učinkovitog i uspješnog zahvata. Velik broj studija izvještava o značajno smanjenoj stopi recidiva u djece podvrgnute videotorakoskopiji te pleurodezi kao ključnoj sastavnici ove linije liječenja (33, 38, 40). Rezultati naše studije također govore u prilog tom zaključku.

Rezultati naše studije pokazali su da je pneumotoraks češći u dječaka starije pedijatrijske populacije i slabije mišićno koštane konstitucije, što se većinom poklapa sa studijama drugih autora (33-42). Dob i spol nisu se značajno razlikovali među skupinama djece podvrgnute operacijskom zahvatu i onih koji to nisu bili; u obje skupine više je bilo dječaka. Body mass index također se nije razlikovao. Nije bilo značajne razlike ni u trajanju simptoma, ekspanziji pluća i zastupljenosti komplikacija. Do potpune ekspanzije pluća češće je dolazilo u skupini neoperiranih bolesnika, a komplikacija je bilo više u skupini operiranih. Do sličnih zaključaka prilikom usporedbe različitih metoda liječenja došli su Williams i sur. te Lopez i sur. u svojim studijama (33, 35). Studija Williamsa i sur. uočila je ipak povezanost parcijalne ekspanzije pluća sa većom stopom recidiva. Vjeruju da je nemogućnost potpune ekspanzije pluća često pokazatelj perzistirajućeg pneumotoraksa, a samim time i prediktor neuspjeha liječenja. Također, dokazali su da vjerojatnost razvoja recidiva značajno raste nakon dva dana perzistirajućeg pneumotoraksa. Smatraju stoga da se u takvih bolesnika treba odmah pristupiti operacijskom zahvatu (33). Studija Lopez i sur. također je došla do sličnog zaključka. Njihovo je mišljenje da bi se operaciji trebalo pristupiti najkasnije nakon 3 dana perzistirajućeg pneumotoraksa. U našoj studiji medijan prosječnog broja dana nakon kojih je bio učinjen operacijski zahvat VATS-a iznosio je 7 dana, što je oko 2 puta više nego u drugim promatranim studijama (33, 35). To svakako trebamo uzeti u obzir kada gledamo ukupan broj dana hospitalizacije te dana provedenih u intenzivnoj njezi koji se u našoj studiji pokazao značajno većim u skupini djece podvrgnute operacijskom zahvatu. Također, valja istaknuti da je 86% te

djece prvo bilo drenirano, što je dodatno prolongiralo duljinu boravka u bolnici. Stoga, možemo zaključiti da je ipak upitno koliko bi ta razlika u duljini hospitalizacije bila značajna da se operacijskom zahvatu pristupilo ranije, ili pak odmah. Studija Williamsa i sur. imala je slične rezultate (35). Prosječna duljina hospitalizacije u ovoj studiji iznosila je 8 dana, slično rezultatima autora drugih studija (33-40).

Mali pneumotoraks imala je većina bolesnika, točnije njih 57%. Najmanje ih je pak razvilo veliki pneumotoraks (14%). U našoj studiji nismo dokazali značajnu povezanost veličine pneumotoraksa sa učestalošću komplikacija, kao ni sa duljinom dana hospitalizacije. U skupini operiranih bolesnika sve su veličine pneumotoraksa gotovo jednako zastupljene (mali 36%, srednji 43%, veliki 21%), dok je u skupini bolesnika koji su izliječeni konzervativno ili drenažom malih (69%) bilo više nego srednjih i velikih zajedno (19%, 12%). U studiji Williamsa i sur. najzastupljeniji je bio pneumotoraks srednje veličine. Njihova studija također nije dokazala značajnu razliku u poveznici između veličine pneumotoraksa i ishoda liječenja, kao ni studija Noha i sur. (35, 39). Ciriaco i sur. u svojoj studiji pak tvrde kako veličina uvelike utječe na vjerojatnost razvoja recidiva. Također, zanimljiv zaključak njihove studije je da su recidivi češći u mlađoj pedijatrijskoj populaciji (38). Slične rezultate predložili su Noh i sur. u svojoj studiji (39). Prethodna te studija Lopez i sur. došle su do zaključka da brz rast djece uzrokuje formiranje novih bula, čime objašnjavaju veću stopu recidiva u mlađoj pedijatrijskoj populaciji (33, 39). Naša studija nije dokazala značajnu razliku u stopi recidiva s obzirom na dob.

Uvriježeno je mišljenje kako je desnostrani pneumotoraks znatno učestaliji od lijevog (11). Ipak, većina proučavanih studija, kao i naša imale su veću stopu lijevostranih pneumotoraksa, no bez značajne razlike u lokalizaciji (34-40). Jedna ispitanica imala je obostrani pneumotoraks, ali ne istovremeno. Oko dvije trećine od ukupnog broja bolesnika u našoj studiji bilo je bez komorbiditeta, a rezultati autora drugih radova nisu se mnogo razlikovali (33-40). Ipak, stopa komorbiditeta značajno se razlikovala između skupine koja je bila podvrgnuta operacijskom zahvatu i one koja to nije bila. Naime, u skupini neoperiranih bolesnika 46% bolesnika imalo je komorbiditet, dok ga u skupini operiranih nije imao niti jedan bolesnik. Uglavnom se radilo o pleuropneumoniji, a jedna djevojčica imala je cističnu fibrozu. Autori drugih studija nisu naišli na značajnu razliku među skupinama po pitanju komorbiditeta (33, 36). U studiji O'Lone i sur. najčešći komorbiditet bila je cistična fibroza, Marfanov sindrom i astma (36). U našoj studiji većina bolesnika prezentirala se boli u prsnom košu (83%),

polovica ih je imala zaduhu (53%), a u nekolicine je simptom bio i kašalj (15%). Studija Williamsa i sur. te studija Žganjera i sur. objavile su slične rezultate (35, 37).

Kao što je već spomenuto, bolesnici podvrgnuti videotorakoskopiji nisu imali komorbiditeta, a 5 (36%) ih je razvilo komplikacije. Najčešće su u pitanju bile sekundarne infekcije rane sa povišenom temperaturom. Slične rezultate objavili su i Lopez i sur. te Ciriaco i sur. u svojim studijama (33, 38). Medijan prosječnog operacijskog vremena u našoj studiji iznosio je 40 min. U studijama Žganjera i sur., Ciriaco i sur. te Bialas i sur. medijan operacijskog vremena iznosio je oko 60 min., što se značajno razlikuje od rezultata naše studije (37, 38, 40). Takav ishod naše studije možemo pripisati iskustvu i vještini naših dječjih kirurga. U većine bolesnika poslijeoperacijska drenaža trajala je više od 3 dana, a prosječni medijan dana drenaže iznosio je 5 dana, što je u skladu s rezultatima drugih proučavanih studija (33, 35-36, 38, 40). U našoj studiji utvrdili smo i da je trajanje torakalne drenaže u bolesnika koji su imali recidiv značajno dulje u odnosu na one koji su imali samo jednu epizodu pneumotoraksa. Rezultati drugih studija nisu ustanovili takvu značajnost (33-40).

Najvažnija stavka ove studije uspješnost je ishoda pojedinih metoda liječenja. Spontani pneumotoraks dijagnoza je koju je imalo 90% naših ispitanika (36 od 40 bolesnika). Svi bolesnici sa traumatskim pneumotoraksom izliječeni su neoperacijskim metodama te nijedan nije razvio recidiv. Od ukupnog broja bolesnika sa spontanom pneumotoraksom 8 ih je izliječeno samo opservacijom i vježbama disanja. Drenaži toraksa bilo je podvrgnuto njih 28, nakon čega ih je 8 (57%) odmah bilo operirano zbog neuspjeha torakalne drenaže, a 6 (43%) ih je naknadno razvilo recidiv te su tada i operirani. Dakle, čak polovici bolesnika sa spontanom pneumotoraksom kojima je bila potrebna drenaža, naposljetku je bila potrebna i operacija (VATS). Osmorici bolesnika koji su imali mali, nekomplikirani pneumotoraks konzervativna metoda bila je dovoljna za izliječenje. Jedan od važnijih zaključaka ove studije odnosi se na stopu recidiva kao glavnu problematiku ove dijagnoze. U našoj studiji dokazali smo značajno sniženje stope recidiva u bolesnika podvrgnutih operacijskom zahvatu u odnosu na one liječene torakalnom drenažom, ili konzervativno. Rezultati studije Lopeza i sur. uvelike su u skladu s našom studijom. U njihovoj studiji više od polovice bolesnika razvilo je recidiv te je naposljetku i operirano. Stopa recidiva u operiranih bila je, kao i u našoj studiji, značajno snižena u odnosu na neoperirane bolesnike. Ukupna duljina trajanja hospitalizacije bila je kraća u skupini bolesnika koji su odmah bili operirani u odnosu na one koji su prvo prošli konzervativni tretman. Zanimljivo je da nisu otkrili značajnu razliku u stopi recidiva i

komplikacija među skupinama bolesnika koji su operirani odmah i onih koji su operirani naknadno. Njihov zaključak glasi da je VATS uspješna i učinkovita metoda, no ipak za prvi tretman preporučuju drenažu, uz ranu kiruršku intervenciju u slučaju neuspjeha (33). Krajni zaključak studije Ciriaca i sur. ide u korist VATS-a kao sigurne i učinkovite metode za liječenje svih bolesnika kojima ne pomaže konzervativno liječenje (38). Neke studije zalažu se i za preventivnu kontralateralnu pleurodezu u cilju smanjenja stope recidiva (43, 44) Žganjer i sur. također drže VATS za učinkovitu i sigurnu metodu liječenja pneumotoraksa (37). Zaključci i preporuke pak studije O'Loone i suradnika tvrde da bi prelazak na operacijsku metodu liječenja trebao biti unutar 2 dana u slučaju recidiva, a unutar 5 dana u slučaju perzistirajućeg pneumotoraksa (36). Studija Qureshi i sur. uspoređivala je bolesnike koji su operaciji bili podvrgnuti odmah i naknadno. Došli su do zaključka da je inicijalni tretman VATS-a isplativiji i da je broj dana hospitalizacije manji, no stopa recidiva u toj skupini bila je viša. Stoga autori ove studije smatraju da je metoda videotorakoskopije poželjna samo u bolesnika sa recidivom (34). U našoj studiji čak 12 (86%) od 14 operiranih ispitanika pronađene su bule koje su vjerojatno bile uzrok opetovanog javljanja ili perzistiranja pneumotoraksa. Takvim bolesnicima učinjena je pleurodeza. Od bolesnika podvrgnutih operacijskom zahvatu recidiv je razvio samo 1 bolesnik, a važno za istaknuti je da mu prethodno nije bila učinjena pleurodeza. Zanimljivi su rezultati studije Ciriaco i sur. koji tvrde kako pleurodeza nije imala utjecaja na smanjenje stope recidiva (38). Studija pak Bialasa i sur. uvelike se zalaže za pleurodezu. Naime, 95% njihovih bolesnika podvrgnutih VATS-u intraoperacijski su pronađene bule. Ta studija imala je zanimljivo otkriće o postojanju bula u donjim režnjevima budući da su 2 bolesnika iskusila recidiv nakon VATS-a upravo iz tog razloga. U cilju smanjenja stope recidiva preporučuju detaljnu eksploraciju donjih režnjeva prilikom zahvata VATS-a (40).

Zaključno, u našoj studiji razlika između stope recidiva, odnosno uspješnosti liječenja između ove dvije metode u našoj studiji značajna je. VATS, u kombinaciji sa pleurodezom pokazao se kao učinkovita i sigurna metoda u liječenju spontanog pneumotoraksa. Također, jedini sigurni pokazatelj mogućnosti razvoja recidiva i neuspjeha liječenja u našoj studiji bilo je prisustvo bula prilikom operacije. Razlika stope komplikacija između VATS-a i drenaže nije bila značajna, a stopa komorbiditeta bila je čak, dapače, značajno viša u neoperiranih. Autori drugih studija došli su do sličnih zaključaka (33-40). Oni se uglavnom zalažu za raniji pristup VATS-u u slučaju neuspjeha, a u slučaju recidiva predlažu ga kao prvi tretman. Metoda VATS-a sve više biva prihvaćena kao najuspješnija za krajnje izliječenje spontanog pneumotoraksa kao i za rješavanje problematike recidiva, a čemu u prilog idu i rezultati ove studije.

Glavni nedostatak ove studije retrospektivno je prikupljanje podataka iz protokola i pismohrana povijesti bolesti, čime isti mogu biti manjkavi. Nerandomizirana usporedba među skupinama također je jedan od nedostataka. Relativno mali broj bolesnika uključenih u studiju može biti jedan od ograničavajućih čimbenika, tako da je za potvrdu dobivenih rezultata potrebno provesti studiju na većem uzorku bolesnika.

6. ZAKLJUČCI

1. Spontani pneumotoraks češći je u dječaka starije pedijatrijske populacije i slabije mišićno koštane konstitucije.
2. Nismo dokazali značajnu povezanost veličine pneumotoraksa sa učestalošću komplikacija, kao ni sa duljinom trajanja hospitalizacije.
3. Trajanje torakalne drenaže značajno je dulje u skupini bolesnika koji su imali recidiv u odnosu na one koji su imali jednu epizodu pneumotoraksa.
4. VATS je uspješna, učinkovita i sigurna metoda liječenja spontanog pneumotoraksa sa značajno nižom stopom recidiva u odnosu na torakalnu drenažu.
5. U gotovo svih bolesnika sa recidivima ili perzistirajućim pneumotoraksom intraoperacijski vizualizirane su bule.
6. Pleurodeza je važan dodatak zahvatu VATS-a u liječenju bolesnika sa spontanim pneumotoraksom, naročito u onih bolesnika kojima su intraoperacijski vizualizirane bule.

7. POPIS CITIRANE LITERATURE

1. Krmpotić NJ, Marušić A. Kostur prsnog koša. U: Krmpotić NJ, Marušić A, urednici. Anatomija čovjeka. 2 izdanje. Zagreb: Medicinska naklada; 2007. str. 50-3.
2. Krmpotić NJ, Marušić A. Dišni sustav. U: Krmpotić NJ, Marušić A, urednici. Anatomija čovjeka. 2 izdanje. Zagreb: Medicinska naklada; 2007. str. 283-93.
3. Krmpotić NJ, Marušić A. Topografske regije prsnog koša. U: Krmpotić NJ, Marušić A, urednici. Anatomija čovjeka. 2 izdanje. Zagreb: Medicinska naklada; 2007. str. 586-7.
4. Yamamoto M, Wilting J, Abe H, Murakami G, Rodríguez-Vázquez JF, Abe SI. Development of the pulmonary pleura with special reference to the lung surface morphology: a study using human fetuses. *Anat Cell Biol.* 2018;51:150-7.
5. Schittny JC. Development of the lung. *Cell Tissue Res.* 2017;367:427-44.
6. Guyton A, Hall JE. Disanje. U: Guyton A., Hall JE, urednici. Urednik/ci hrvatskog izdanja: Andreis I, Kukolja Taradi S, Taradi M. Medicinska fiziologija. 12. izdanje. Zagreb: Medicinska naklada; 2012. str. 465-522.
7. Bakran I, Žuškin E. Poremećaji disanja. U: Gamulin S, Marušić M, Kovač Z i sur, urednici. Patofiziologija. 7. izdanje. Zagreb: Medicinska naklada; 2010. str. 957-80.
8. Križanac Š, Brčić L, Đaćić S, Seiwerth S. Bolesti dišnog sustava. U: Damjanov I, Jukić S, Nola M. Seiwerth S, urednici. Patologija. 4. izdanje. Zagreb: Medicinska naklada; 2008. str. 379-417.
9. Papagiannis A, Lazaridis G, Zarogoulidis K, Papaiwannou A, Karavergou A, Lampaki S i sur. Pneumothorax: an up to date introduction. *Ann Transl Med.* 2015;3:53.
10. Slobodnjak Z, Stančić-Rokotov D. Pneumotoraks. *Medicinar.* 2009;45:26-30.
11. Slobodnjak Z. Pluća. U: Šoša T, Sutlić Ž, Stanec Z, Tonković I, urednici. Kirurgija. Zagreb: Naklada Ljevak; 2007. str. 616-21.
12. Robinson P, Cooper P, Ranganathan SC. Evidence-based management of paediatric primary spontaneous pneumothorax. *Paediatr Respir Rev.* 2009;10:110-7.
13. MacDuff A, Arnold A, Harvey J. Management of spontaneous pneumothorax: British Thoracic Society pleural disease guideline 2010. *Thorax.* 2010;65:18-31.

14. Tschopp J, Rami-Porta R, Noppen M, Astoul P. Management of spontaneous pneumothorax: state of the art. *Eur Respir J*. 2006;28:637–50.
15. Sharma A, Jindal P. Principles of diagnosis and management of traumatic pneumothorax. *J Emerg Trauma Shock*. 2008;1:34–41.
16. Soldati G, Testa A, Pignataro G, Portale G, Biasucci DG, Leone A i sur. The ultrasonographic deep sulcus sign in traumatic pneumothorax. *Ultrasound Med Biol*. 2006;32:1157–63.
17. Alifano M. Catamenial pneumothorax. *Curr Opin Pulm Med*. 2010;16:381–6.
18. Ng CS, Wong RH, Wan IY, Lau RW, Hsin MK, Yeung EC i sur. Spontaneous haemopneumothorax: current management. *Postgrad Med J*. 2011;87:630–5.
19. Chen YY, Huang HK, Chang H, Lee SC, Huang TW. Postoperative predictors of ipsilateral and contralateral recurrence in patients with primary spontaneous pneumothorax. *J Thorac Dis*. 2016;8:3217–24.
20. Varoli F. Endoscopic treatment of bronchopleural fistulas. *Annals Tor Surg*. 1998;65:807–9.
21. Roberts DJ, Leigh-Smith S, Faris PD, Blackmore C, Ball CG, Robertson HL i sur. Clinical presentation of patients with tension pneumothorax: A systematic review. *Ann Surg*. 2015;261:1068–78.
22. Baumann MH, Noppen M. Pneumothorax. *Respirology*. 2004;9:157–64.
23. Wilkerson RG, Stone MB. Sensitivity of bedside ultrasound and supine anteroposterior chest radiographs for the identification of pneumothorax after blunt trauma. *Acad Emerg Med*. 2010;17:11–7.
24. Aldrich J. Basic physics of ultrasound imaging. *Crit Care Med*. 2007;35:131–7.
25. O'Connor AR, Morgan WE. Radiological review of pneumothorax. *BMJ*. 2005;330:1493-7.
26. Husain LF, Hagopian L, Wayman D, Baker WE, Carmody KA. Sonographic diagnosis of pneumothorax. *J Emerg Trauma Shock*. 2012;5:76–81.

27. Park HS, Lee WJ, Kim YS. The effects of deep breathing methods on pulmonary ventilatory function of pneumothorax patients undergoing a thoracotomy. *J Thorac Dis.* 2006;36:55–63.
28. Pasquier M, Hugli O, Carron PN. Videos in clinical medicine. Needle aspiration of primary spontaneous pneumothorax. *N Engl J Med.* 2013;368:24.
29. Paliouras D, Barbetakis N, Lazaridis G, Baka S, Mpoukovinas I, Karavasilis V i sur. Video-assisted thoracic surgery and pneumothorax. *J Thorac Dis.* 2015;7:56–61.
30. Rena O, Massera F, Papalia E, Della Pona C, Robustellini M, Casadio C. Surgical pleurodesis for Vanderschueren’s stage III primary spontaneous pneumothorax. *Eur Respir J.* 2008;31:837–41.
31. Chan P, Clarke P, Daniel FJ, Knight SR, Seevanayagam S. Efficacy study of video-assisted thoracoscopic surgery pleurodesis for spontaneous pneumothorax. *Ann Thorac Surg.* 2001;71:452–4.
32. Hatz RA, Kaps MF, Meimarakis G, Loehe F, Müller C, Fürst H. Long-term results after video-assisted thoracoscopic surgery for first-time and recurrent spontaneous pneumothorax. *Ann Thorac Surg.* 2000;70:253–7.
33. Lopez ME, Fallon S, Lee TC, Ruben Rodriguez J, Brandt ML i sur. Management of the pediatric spontaneous pneumothorax: is primary surgery the treatment of choice? *Am J Surg.* 2014;208:571–6.
34. Qureshi FG, Sandulache VC, Richardson W, Ergun O, Ford HR, Hackam DJ. Primary vs delayed surgery for spontaneous pneumothorax in children: which is better? *J Pediatr Surg.* 2005;40:166–9.
35. Williams K, Lautz TB, Leon AH, Oyetunji TA. Optimal timing of video-assisted thoracoscopic surgery for primary spontaneous pneumothorax in children. *J Pediatr Surg.* 2018;53:1858–61.
36. O’Lone E, Elphick HE, Robinson PJ. Spontaneous Pneumothorax in Children: When is invasive treatment indicated? *Pediatr Pulmonol.* 2008;43:41–6.
37. Žganjer M, Čizmić A, Pajić A, Cigit I, Žganjer V. Primary Spontaneous Pneumothorax in Pediatric Patients: Our 7-Year Experience. *J Laparoendosc Adv Surg Tech A.* 2010;20:195–8.

38. Ciriaco P, Muriana P, Bandiera A, Carretta A, Melloni G, Negri G i sur. Video-assisted thoracoscopic treatment of primary spontaneous pneumothorax in older children and adolescents. *Pediatr Pulmonol.* 2016;51:713–6.
39. Noh D, Lee S, Haam SJ, Paik HC, Lee DY. Recurrence of primary spontaneous pneumothorax in young adults and children. *Interact Cardiovasc Thorac Surg.* 2015;21:195–9.
40. Bialas RC, Weiner TM, Phillips JD. Video-assisted thoracic surgery for primary spontaneous pneumothorax in children: is there an optimal technique? *J Pediatr Surg.* 2008;43:2151–5.
41. Dotson K, Timm N, Gittelman M. Is spontaneous pneumothorax really a pediatric problem? A national perspective. *Pediatr Emerg Care.* 2012;28:340–4.
42. Lee LP, Lai MH, Chiu WK, Leung MW, Liu KK, Chan HB. Management of primary spontaneous pneumothorax in Chinese children. *Hong Kong Med J.* 2010;16:94–100.
43. Huang TW, Lee SC, Cheng YL, Tzao C, Hsu HH, Chang H i sur. Contralateral recurrence of primary spontaneous pneumothorax. *Chest.* 2007;132:1146–50.
44. Sihoe AD, Yim AP, Lee TW, Wan S, Yuen EH, Wan IY i sur. Can CT scanning be used to select patients with unilateral primary spontaneous pneumothorax for bilateral surgery? *Chest.* 2000;118:380–3.

8. SAŽETAK

Cilj istraživanja: Pristup liječenju pneumotoraksa može biti konzervativan ili kirurški. Cilj ovog istraživanja bio je proučiti kliničke znakove i ishode liječenja djece liječene od pneumotoraksa u KBC-u Split.

Ispitanici i metode: Od 1. siječnja 2009. do 1. lipnja 2019. godine, 40 bolesnika u dobi do 18 godina uključeni su u ovu studiju. Bolesnici su podijeljeni u dvije skupine, non-VATS i VATS prema izabranoj metodi liječenja. Skupine smo usporedili obzirom na demografske i kliničke podatke te ishode liječenja (duljina hospitalizacije, učestalost poslijeoperacijskih komplikacija i reoperacija).

Rezultati: Od ukupno 40 bolesnika uključenih u našu studiju, 36 ih je liječeno od spontanog pneumotoraksa, a 4 od traumatskog. Bilo je 25 dječaka i 15 djevojčica, a prosječna dob iznosila je 16,5 godina. Prosječan BMI iznosio je 20 kg/m², a prosječna duljina hospitalizacije iznosila je 8 dana. Konzervativnom metodom liječeno je 8, torakalnom drenažom 28, a videotorakoskopijom 14 bolesnika. Indikacije za operaciju bile su perzistirajući pneumotoraks 8 (57%) i recidiv 6 (43%). Uočeno je da su operirani bolesnici imali značajno veći broj dana hospitalizacije od onih liječenih konzervativnom metodom ili torakalnom drenažom ($P<0,001$). Komorbiditeta je bilo više u skupini neoperiranih ($P=0,008$), a stopa komplikacije nije se značajno razlikovala među skupinama. Najviše je bilo lijevostranih, malih pneumotoraksa. U skupini bolesnika podvrgnutih VATS-u stopa recidiva bila je značajno manja nego u drugoj skupini ($P=0,003$). Od 14 operiranih bolesnika, 12 njih su intraoperacijski vizualizirane bule. Trajanje torakalne drenaže bilo je značajno dulje u skupini bolesnika sa recidivom ($P<0,001$).

Zaključci: VATS je uspješna, učinkovita i sigurna metoda liječenja spontanog pneumotoraksa sa značajno nižom stopom recidiva u odnosu na torakalnu drenažu. Pleurodeza je važan dodatak zahvatu VATS-a u liječenju bolesnika sa spontanim pneumotoraksom, naročito u onih bolesnika kojima su intraoperacijski vizualizirane bule.

9. SUMMARY

Diploma thesis title: Management and outcomes of treatment of pneumothorax in children: A ten-year experience at a single center

Objectives: Treatment of pneumothorax involves conservative treatment and surgery. The aim of this study was to evaluate the clinical signs and outcomes of treatment of pneumothorax in children managed in University Hospital of Split.

Patients and methods: From January 1st 2009 until June 1st 2019, 40 patients under the age of 18 who were treated because of pneumothorax were included into this retrospective study. Patients were divided into two groups, non-VATS and VATS, depending on the way they were treated. The groups were compared regarding demographic and clinical data and outcomes of treatment (the length of hospitalization, the frequency of postoperative complications and reoperations).

Results: Out of 40 patients included in this study 36 of them presented with spontaneous and 4 with traumatic pneumothorax (25 boys and 15 girls, mean age 16.5). Median BMI was 20 kg/m² and median duration of hospitalization was 8 days. Eight patients were treated by observation and 28 by chest tube insertion. In 14 patients with spontaneous pneumothorax video-assisted thoracic surgery was performed (indications were persistent pneumothorax in 8 (57%) and recurrent pneumothorax in 6 (43%) children). Patients who underwent surgery had significantly higher length of hospitalization than those who did not ($P<0.001$). On the other hand, comorbidity rates were significantly higher in the other group ($P=0.008$). The greatest number of pneumothoraces were left sided and small. Patients who underwent surgery had significantly lower rate of recurrence than those who did not ($P<0.001$). In 12 patients blebs were found intraoperatively. Duration of chest tube insertion was significantly longer in patients who experienced recurrent pneumothorax ($P<0.001$).

Conclusion: Video-assisted thoracic surgery is successful, efficient and safe method of treatment for spontaneous pneumothorax, due to its significantly lower rate of recurrence in comparison with chest tube insertion. Pleurodesis is an important addition to this method, especially in patients who have blebs.

10. ŽIVOTOPIS

OPĆI PODATCI:

Ime i prezime: Ružica Gudelj

Datum rođenja: 7. lipnja 1994.

Mjesto rođenja: Split, Republika Hrvatska

Državljanstvo: hrvatsko

Adresa stanovanja: Novigradska 31, Split

E-mail: rgudelj.76@gmail.com

OBRAZOVANJE:

2001. – 2009. - Osnovna škola "Kamen-Šine" u Splitu

2009. – 2013. - IV. gimnazija "Marko Marulić" u Splitu

2013. – 2019. - Medicinski fakultet Sveučilišta u Splitu

ZNANJA I VJEŠTINE:

Vozačka dozvola B kategorije

Aktivno korištenje engleskog i talijanskog jezika

Poznavanje španjolskog jezika

OSTALO:

2011. – 2014. Članica mješovitog pjevačkog zbora "Vox Animae"

2013. – 2014. Demonstratorica na Katedri za medicinsku biologiju Medicinskog fakulteta u Splitu

2014. – 2019. Članica Udruge CroMSIC (Hrvatska udruga studenata medicine)

2016. – 2017. Članica akademskog pjevačkog zbora Sveučilišta u Splitu "Silvije Bombardelli"

2018. – 2019. Demonstratorica na Katedri za kliničke vještine Medicinskog fakulteta u Splitu

NAGRADE I POSTIGNUĆA

2011. Brončana plaketa i 3. mjesto na državnom hrvatskom zborskom natjecanju sa zborom "Vox Animae"

2012. Zlatna plaketa i 1. mjesto na državnom hrvatskom zborskom natjecanju sa zborom "Vox Animae"

2013. Zlatna plaketa i 1. mjesto na državnom hrvatskom zborskom natjecanju sa zborom "Vox Animae"

STRUČNA PRAKSA

2016. Znanstvena razmjena u Italiji (Rim) u Zavodu za mikrobiologiju